REVISTA

ESPAÑOLA

DE

PODOLOGIA

2 EPOCA

VOL. XI

2000

INDICE ANUAL

REVISTA ESPAÑOLA DE PODOLOGIA

2.ª EPOCA • VOLUMEN XI • NUMEROS 1 AL 8

INDICE

N.º 1

REVISION BIBLIOGRAFICA: REVISION Y ACTUALIZACION DE CONCEPTOS SOBRE EL DIAGNOSTICO POR IMAGEN DEL NEUROMA DE MORTON - Arribas Plaza, Mª del Pilar; Ropa Moreno, Juan Manuel; González Díaz, José Celedonio; Pascual Huerta, Javier; Rivera San Martín, Gabriel 3

ORTESIS PLANTAR: REVISION Y ACTUALIZACION DE CONCEPTOS - Labarta González-Vallarino, Alma Amparo; Fuentes Peñaranda, Yolanda 19

DISMETRIA Y EQUINO. ESTUDIO Y COMPENSACION ORTOPODOLOGICA - Lafuente Sotillos, Guillermo; Espinosa Moyano, Isidoro; Martínez Camuña, Luis; Palomo Toucedo, Inmaculada; Ramos Galván, José; Salcini Macias, José Luis 28

DEFORMIDAD DE HALLUX LIMITUS Y RIGIDUS. TRATAMIENTO ORTOPODOLOGICO - Prats Climent, Baldiri; Vázquez Amela, Xavier; Verges Salas, Carles; Vila Espinalt, Rosa 35

SESION CLINICA CONSIDERACIONES PREQUIRURGICAS DE LA POLIDACTILIA POSTAXIAL: A PROPOSITO DE UN CASO - González Díaz, José Celedonio; Ropa Moreno, Juan Manuel; Arribas Plaza, Mª del Pilar; Pascual Huerta, Javier; Carabantes Alarcón, David; Rivera San Martín, Gabriel 41

ENFERMEDAD DE OSGOOD-SCHLATTER Y PIE PRONADOR: CASO CLINICO - Munuera Martínez, Pedro V; Domínguez Maldonado, Gabriel; Moreno Caballero Mª del Carmen; Salcini Marquez, Francisco J.; Lafuente Sotillos, Guillermo; Salcini Macias, José Luis 47

TRATAMIENTO ORTOPODOLOGICO EN PIE CAVO POSTQUIRURGICO - Domínguez Maldonado, Gabriel; Munuera Martínez, Pedro V.; Moreno Caballero, Mª del Carmen; Salcini Marquez, Fco. José; Lafuente Sotillos, Guillermo; Salcini Macias, J. Luis 53

BRAQUIMETARSIA Y BRAQUIMETAPODIA. A PROPOSITO DE UN CASO - Berges Manfredi, Mª José; Suarez Mendez, Juan Manuel; Gallart Ortega, José; Valero Salas, José 59

N.º 2

DIFERENCIACION RADIOGRAFICA ENTRE EL PIE PRONADO Y SUPINADO - Verges Salas, Carles; Prats Climent, Baldiri; Vazquez Espinalt, Xavier; Vila Espinalt, Rosa 75

MICOSIS EN PODOLOGIA. ESTUDIOS DE LABORATORIO- Farreras Escala, Marta 80

HALLUX ABDUCTUS VALGUS JUVENIL - Moreno de Castro, Manuel; García Carmona, F. Javier; Lázaro Martínez, José Luis; Ruiperez Aranda, Cristina; Valero Salas, José 91

PROTOCOLO EN ORTOPODOLOGIA - Fuentes Peñaranda, Yolanda; Labarta González-Vallarino, Alma Amparo . 100

ELECCION TOPOGRAFICA DE LA OSTEOTOMIA EN LA CIRUGIA DE LOS RADIOS MEDIOS - Lázaro Martínez, José Luis; García Carmona, Javier; Moreno de Castro, Manuel 111

SESION CLINICA: SIGNOS RADIOLOGICOS EN UN CASO DE OSTEOMIELITIS - Hernández Serrano, María Jesús; Moreno de Castro, Manuel; Rivera San Martín, Gabriel 116

LEPRA Y PIE - Martínez Camuña, Luis,D.P.; López Hurtado, Bernabé, D.P.; Ramos Galván, José, D.P.; Lafuente Sotillos, Guillermo, D.P.; Palomo Toucedo, Inmaculada C., D.P.; Córdoba Fernández, Antonio, D.P. 125

CORRECION QUIRURGICA DE LA PATOLOGIA DISTAL DEL 5.º DEDO - Martos Medina, Dionisio 132

N.º 3

LESIONES POR EL VIRUS DEL PAPILOMA HUMANO (VPH) EN EL PIE- Arribas Plaza, Mª del Pilar; Ropa Moreno, Juan Manuel; González Díaz, José Celedonio; Pascual Huerta, Javier 143

N.º 4

PATOMECANICA DEL RETROPIE - Vázquez Amela, F. Xavier; Prats Climent, Baldiri; Verges Salas, Carles; Vila Espinalt, Rosa 231

VALORACION DEL DOLOR EN PODOLOGIA - Cortés Barragán, José Manuel; Gómez Maya, Montserrat; Pozo Miguel, Angel 236

GESTION DE RESIDUOS SANITARIOS EN PODOLOGIA - Castillo López, José Manuel; Rodríguez Martín, Germán; Ramos Galván, José 261

PATOLOGIA ISQUIOTIBIAL EN EL FUTBOLISTA - Churruca Fernández, Eneko 267

PARADA CARDIO-RESPIRATORIA (I) RCP BASICA. EN UNA CONSULTA PODOLOGICA - Calderón García, Julián F.; Cobos Serrano, José Luis; Sánchez Calvarro, Mª Luz; Castrillo Mediavilla, Olga; García Carmona, Fº Javier 270

SESION CLINICA ONICOMICOSIS: ¿SON EFICACES LOS CULTIVOS? - Ropa Moreno, Juan Manuel; Arribas Plaza, María del Pilar; González Díaz, José Celedonio; Pascual Huerta, Javier; García Carmona, Javier; Moreno de Castro, Manuel; Lázaro Martínez, José Luis 282

LA REFLEXOLOGIA APLICADA A LA PODOLOGIA - Maure Villafaña, Alba; Rodríguez Caballero, Cristina D.; Fernández Domínguez, Francisca I. 286

ULCERA POR PRESION EN UN PIE DE ALTO RIESGO: CASO CLINICO - Salcini Macias, José Luis; Lafuente Sotillos, Guillermo; Ramos Galván, José; Domínguez Maldonado, Gabriel; Munuera Martínez, Pedro V.; Salcini Marquez, Francisco José 289

N.º 5

DETERMINACION DE LA POSICION NEUTRA DE LA ARTICULACION SUBASTRAGALINA - Vila Espinalt, Rosa Mª; Prats Climent, Baldiri; Vazquez Amela, Xavier; Verges Salas, Carles 303

CALZADO PARA CARRERA: ANALISIS Y RELACION CON LAS LESIONES - García Ferrer, Jordi; Hernández Gervilla, Oscar 308

ROTURAS FIBRILARES DEL TENDON DE AQUILES. METODOS DE DIAGNOSTICO - Alonso Montero, Carolina 321

LA ACUPUNTURA EN LAS ALGIAS DE LOS PIES - Martínez Sánchez del Campo, Julio 330

TRATAMIENTOS ORTOPODOLOGICOS EN CASOS DE SINDROMES NEUROLOGICOS - Gijón Nogueron, Gabriel 333

AEROBIC: LESIONES MAS FRECUENTES Y PREVENCION - Palomo Toucedo, Inmaculada C.; Haro Roldán, Susana; Lafuente Sotillos, Guillermo; Martínez Camuñas, Luis; Ramos Galván, José 340

SESION CLINICA: SUBLUXACION METATARSOFALANGICA - Paniagua Cáceres, Esther; Gómez Maya, Montserrat; García Carmona, Fco. Javier; Lázaro Martínez, José Luis; Moreno de Castro, Manuel; Valero Salas, José 346

ELIMINACION QUIRURGICA DEL HELOMA DORSOLATERAL DEL 5º DEDO - López Morales, Julio J ... 353

N.º 6

APUNTE HISTORICO SOBRE PODOLOGIA Y ODONTOLOGIA. UNA HERENCIA COMUN - Córdoba Fernández, Antonio; Cruz Rodríguez, Daniel 367

OSTEOPETROSIS. ENFERMEDAD DE ALBERS SCHÖNBERG - Suarez Mendez, Juan Manuel 377

ULTRASONOTERAPIA EN PODOLOGIA - Domínguez Maldonado, Gabriel; Munuera Martínez, Pedro V.; Martínez Camuña, Luis; Palomo Toucedo, Inmaculada C. 381

DIAGNOSTICO POR IMAGEN DE LA ARTRITIS REUMATOIDE - Martínez Camuña, Luis; Domínguez Maldonado, Gabriel; Munuera Martínez, Pedro V.; Palomo Toucedo, Inmaculada C. 389

DIAGNOSTICO POR IMAGEN DE LA FIBROSIS PERINEURAL DE MORTON - Pascual Gutierrez, Roberto; López Ros, Paloma 393

CAIDAS EN EL ANCIANO. AYUDAS DE LA MARCHA - Pifarre San Agustín, Fernando 402

SHOCK ANAFILACTICO EN PODOLOGIA. ACTUALIZACION DE LA TERAPEUTICA MEDICAMENTOSA - Córdoba Fernandez, Antonio; Rayo Rosado, Rafael; Martínez Camuña, Luis 410

SESION CLINICA SEGUNDO DEDO SUPRADUCTUS: ALTERNATIVAS DE TRATAMIENTO QUIRURGICO Torresano Gónzalez, Nadia; García Carmona, Fº Javier; Moreno de Castro, Manuel; Lázaro Martínez, José Luis 414

N.º 7

EDITORIAL. DIABETES Y PODOLOGIA.- Alvarez Jiménez, Jesús 427

TECNICAS DE DESPISTAJE EN LA IDENTIFICACION DEL RIESGO DEL PACIENTE DIABETICO.- Lázaro Martínez, José Luis; Rivera San Martín, Gabriel; García Carmona, Francisco Javier; Moreno de Castro, Manuel 429

PROTOCOLO DE EXPLORACION NEUROLOGICA EN EL PIE DE RIESGO.- Palomo Toucedo, Inmaculada C.; Martínez Camuña, Luis; Munuera Martínez, Pedro V.; Domínguez Maldonado, Gabriel; Ramos Galván, José; Alvarez Jiménez, Jesús 436

ESTUDIO SOBRE AMPUTACION DE MIEMBROS INFERIORES: RELACION CON ENFERMOS DIABETICOS.- Alvarez Jiménez, Jesús; Ramos Galvan, José; Palomo Toucedo, Inmaculada C.; Martínez Camuña, Luis 442

PREVENCION TERCIARIA EN LAS AMPUTACIONES DEL PIE. REPERCUSIONES PODOLOGICAS.- Palomo Toucedo, Inmaculada C.; Domínguez Maldonado, Gabriel; Martínez Camuña, Luis; Munuera Martínez, Pedro V.; Salcini Macías, José Luis 449

INTEGRACION DEL PODOLOGO EN GRUPOS DE EDUCACION DIABETOLOGICA.- Bonet Blanco, Arturo; Mira Diez, María del Carmen 454

RESULTADOS DE UNA VALORACION DE LOS MIEMBROS INFERIORES EN UNA POBLACION DIABETICA INFANTO-JUVENIL ESCOLARIZADA.- Bonet Blanco, Arturo; Mira Diez, María del Carmen 456

CORRELACION CLINICA ORTOPODOLOGICA EN LA AFECTACION DE ULCERACIONES EN EL PIE DIABETICO.- Gratacos González, Anna; Subirana Campa, Queralt; Viade Julia, Jordi 463

N.º 8

MELORREOSTOSIS Y OSTEOPOIQUILOSIS.- Suárez Mendez, Juan Manuel 483

TECNICAS DE ELECTROTERAPIA EN PODOLOGIA.- Fernández Seguin, Lourdes M.ª; De las Casas Pérez, Carlos Javier 488

DERMATOSIS DEL PIE EN LOS DEPORTISTAS.- Mazuecos Blanca, José; Herzog Bernier, Rafael 493

HALLUX MALLEUS POSTRAUMATICO.- Moreno de Castro, M.; García Carmona, Fco. J.; Lázaro Martínez, J.L.; Ruiperez Aranda, E. 501

LA ELABORACION DEL CALZADO EN ELX ANTES DE LA INDUSTRIALIZACION.- Villalba Strohecker, Enrique; Galán Tendero, Víctor Manuel 510

EXOSTOSIS-CONDROMA: DIAGNOSTICO DIFERENCIAL Y TRATAMIENTO.- Munuera Martínez, Pedro V.; Dominguez Maldonado, Gabriel; Martinez Camuña, Luis; Gordillo Fernandez, Luis M.ª; Hernandez Martín, Elsa Rosa. 515

OSTEOMIELITIS CRONICA. A PROPOSITO DE UN CASO.- Berges Manfredi, M.ª José; Valero Salas, José 523

SESION CLINICA: CIRUGIA DEL ESPOLON CALCANEO.- Fonseca Galarraga, Nerea; García Carmona, Fco. Javier; Lázaro Martínez, José Luis; Moreno de Castro, Manuel; Rivera San Martín, Gabriel 533

REVISTA ESPAÑOLA DE PODOLOGIA

2.ª EPOCA / VOL. XI / NUM. 1 / ENERO-FEBRERO 2000

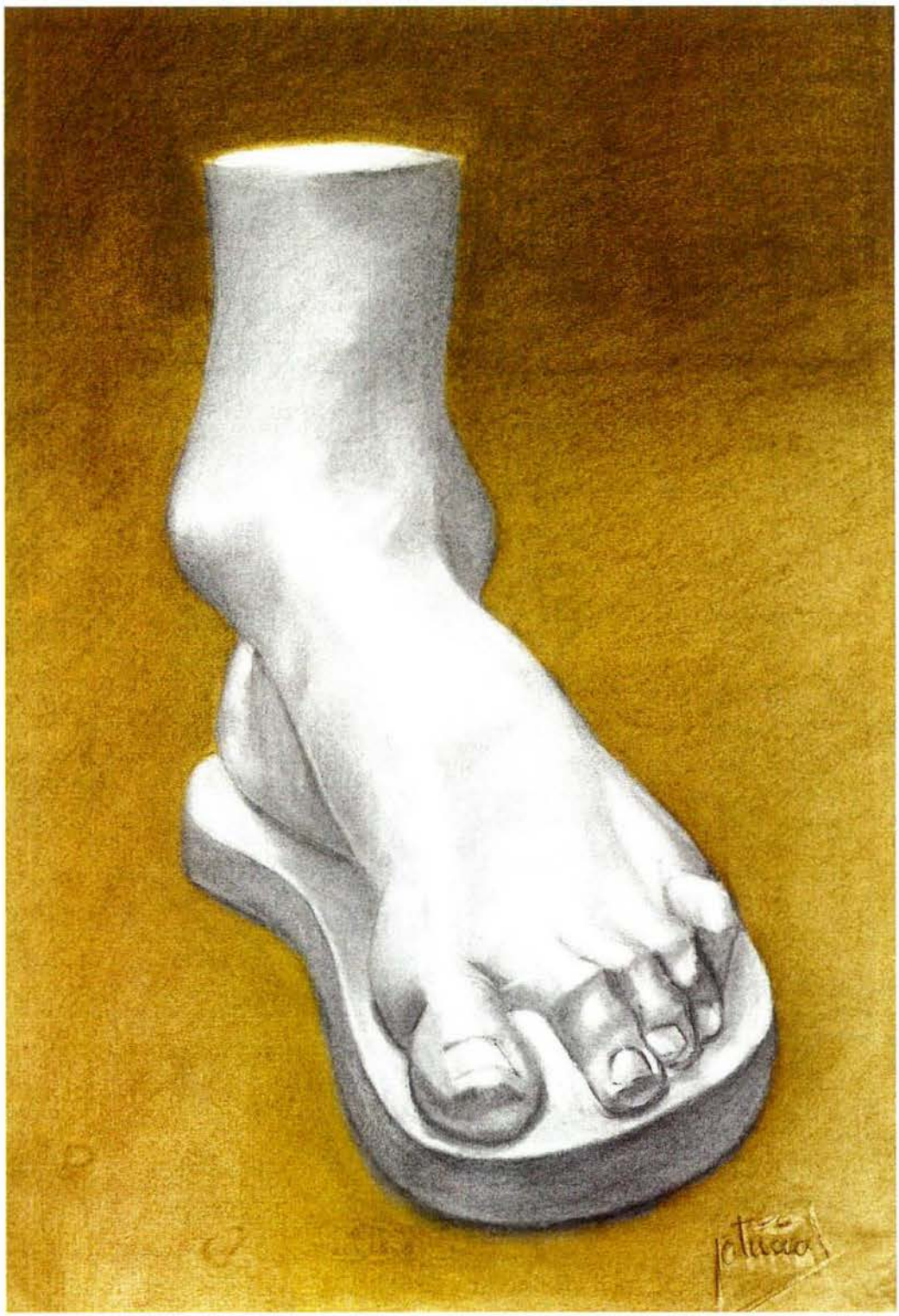

FEDERACION ESPAÑOLA DE PODOLOGOS

REVISTA ESPAÑOLA DE PODOLOGIA

ORGANO DE LA FEDERACION ESPAÑOLA DE PODOLOGOS

Vehículo creado para promover y reforzar las relaciones entre los profesionales podólogos de España y divulgar los trabajos, comunicaciones, avances, noticias y todo lo relacionado o de interés para el podólogo y la Podología.

DIRECTOR
José Valero Salas

SUBDIRECTOR
Juan Antonio Moreno Isabel

REDACTOR JEFE
Manuel Moreno López

CONSEJO DE REDACCION
José Claverol Serra
Evaristo Rodríguez Valverde
Luis Martínez Gómez
Julio Escalante Rivas
José Luis Salcini Macías
Miguel Hernández de Lorenzo Muñoz
Elías D. González Pérez

CONSEJO DE ADMINISTRACION

Presidente
José Andreu Medina

Vicepresidente
José Valero Salas

Secretario General
Manuel Moreno López

Administrador General
Claudio Bonilla Sáiz

Consejeros
Juan Antonio Moreno Isabel
Sindulfo Iglesias Llaneza

COMISION CIENTIFICA

Guillermo Lafuente Sotillos
Montserrat Marugán de los Bueis
Alvaro Ruiz Marabot
Bernat Vázquez Maldonado
Pedro M. Galardi Echegaray
Luis J. Garcés Gallego
Carolina Alonso Montero
José Ramos Galván
Luis Martínez Camuña
Manuel Moreno de Castro
José Luis Lázaro Martínez
Francisco Javier García Carmona
Antonio Córdoba Fernández

AVISOS: La Redacción no se hace responsable de los contenidos de los artículos publicados en la Revista Española de Podología, de los cuales se responsabilizan directamente los autores que los firman.

La Redacción se reserva el derecho de reimprimir los originales ya publicados, bien en la propia R.E.P. o en otras publicaciones de su incumbencia.

Queda prohibida la reproducción total o parcial de los trabajos publicados, aún citando su procedencia, sin expresa autorización de los autores y la Redacción.

Redacción: San Bernardo, 74 - Tel. 91 531 50 44
Fax: 91 523 31 49 - 28015 MADRID

Impresión: Gráficas AREN, S.L. - Lucero, 32-34
Tel. 91 526 47 72 - Fax: 91 526 48 04 - 28047 MADRID
Depósito Legal: B-21972-1976
ISSN-0210-1238. N.º de SVR-215

REVISION BIBLIOGRAFICA: REVISION Y ACTUALIZACION DE CONCEPTOS SOBRE EL DIAGNOSTICO POR IMAGEN DEL NEUROMA DE MORTON

*ARRIBAS PLAZA, Mª del Pilar
*ROPA MORENO, Juan Manuel
*GONZALEZ DIAZ, José Celedonio
*PASCUAL HUERTA, Javier
**RIVERA SAN MARTIN, Gabriel

RESUMEN

El neuroma de Morton es una patología de alta incidencia en las consultas podológicas, cuyo diagnóstico se basa fundamentalmente en los hallazgos clínicos de la exploración. Sin embargo, existen muchos puntos oscuros en cuanto al diagnóstico, totalmente subjetivo por parte del explorador. La presente revisión Bibliográfica realiza un estudio detallado sobre las diferentes técnicas de diagnóstico por imagen y el grado de fiabilidad de las mismas en el neuroma de Morton. De todas las técnicas revisadas (RX, US, TC, RM) la mayoría de los estudios afirman que debido a su bajo coste, inocuidad para el paciente y alto grado de fiabilidad diagnóstica, la US es la técnica de elección ante este tipo de patología. No obstante ninguna de estas pruebas ofrece un diagnóstico específico, por lo que queda patente la importancia de la Historia Clínica y el examen físico exhaustivo del paciente.

PALABRAS CLAVE

Neuroma de Morton, Diagnóstico por Imagen, Radiología, Ultrasonografía, Tomografía Computadorizada, Resonancia Magnética.

ABSTRACT

Morton´s neuroma, a common painful forefoot disorder, may provide a diagnosis dilemma that may be solved when prudent selection of the most sensitive, specific, yet cost-effective modality is made. Specific modalities reviewed include Radiography, Ultrasonography, CT scans and MR imaging. However, Ultrasonography is the most convenient and the least expensive method to determine the size and shape of Morton´s Neuroma under investigation. Many of these imaging techniques are expensive and should be reserved for patients in whom a definitive diagnosis cannot be made clinically.

KEY WORDS

Morton's neuroma, imaging diagnostic, Radiology, Ultrasonography, Computed Tomography, Resonance Imaging

I. INTRODUCCION

En el transcurso de una de las Sesiones Clínicas llevadas a cabo en la Clínica Universitaria de Podología de la Universidad Complutense de Madrid, se planteó la necesidad de profundizar en el conocimiento de las pruebas diagnósticas complementarias para lograr algún hallazgo objetivo sobre la existencia del neuroma de Morton, que confirme los hallazgos clínicos en los que se basa el diagnóstico subjetivo del explorador.

Esta necesidad surgió de la ambigüedad existente en la radiología (RX) convencional a la hora de valorar partes blandas. En los últimos años las técnicas de diagnóstico por imagen han experimentado grandes avances, principalmente debido a la aplicación de la informática en estas disciplinas. Avances que deben de ser aplicados en el campo de la Podología, ya que pueden proporcionar valiosa información a la hora de complementar un diagnóstico clínico incierto, en los que la radiología convencional se encuentra claramente limitada.

Es por ello, por lo que creemos de vital importancia el conocimiento de los fundamentos físicos y las posibilidades diagnósticas de cada una de estas pruebas complementarias.

*Podólogos Internos Residentes de la Clínica Universitaria de Podología.
**Jefe de Servicios Centrales de la Clínica Universitaria de Podología.

Todas estas ideas han intentado plasmarse en la presente revisión bibliográfica, que fue presentada en Enero de 1999 en la Clínica Universitaria de Podología.

II. REVISION HISTORICA

A lo largo de la historia, muchos autores han definido esta alteración. La primera reseña bibliográfica se encontró en 1845, en los trabajos del cirujano-callista de la reina, Louis Durlacher. Describió "una forma de afección neurológica" implicando "el nervio plantar entre el 3º y 4º metatarsianos".[61]

Más tarde, Thomas G. Morton en 1846, relacionó el problema con la 4ª articulación metatarsofalángica y sospechó un neuroma o algún tipo de hipertrofia de los haces digitales del nervio plantar lateral.[69] Presentó 12 casos de pacientes con síntomas compatibles con neuroma interdigital. Morton postuló que a causa del aumento de movilidad del 4º y 5º metatarsianos en comparación con los tres primeros, existía un pinzamiento del nervio plantar externo entre la 4ª y 5ª cabezas metatarsales[31]. Morton define incluso la clínica del neuroma describiendo que con motivo de la marcha, sobreviene un dolor paroxístico: "dolor que contrae el corazón, provocando una sensación intolerable acompañada de sudor frío; finalmente una incapacidad total de dirigir el espíritu y la voluntad hacia cualquier otro problema"[25].

Mason (1877) describió un caso con dolor en la 2ª articulación metatarsofalángica y sospechó la implicación del haz digital del nervio plantar medial. Fue Hoodley (1893) el que exploró los nervios digitales del área dolorosa, encontró "un pequeño neuroma", y lo extirpó, declarando que obtuvo una "pronta y perfecta curación". Tubby (1912) informó, observando en dos ocasiones, que los nervios plantares digitales estaban congestionados y engrosados. Betts (1940) afirmó que "la metatarsalgia de Morton es una neuritis del 4º nervio digital", y McElvenny (1943) declaró que estaba causada por un tumor que implica la rama más lateral del nervio plantar medial[69].

Como vemos, con el paso de los años, diferentes autores han aportado numerosos datos sobre esta patología, unas veces esclareciendo dudas y otras planteándolas. Aún hoy, hay demasiados puntos oscuros relacionados con esta alteración, que hacen necesaria la búsqueda de nuevas técnicas diagnósticas y la realización de estudios de investigación.

III. NEUROMA DE MORTON

Anatomía y Definición

El neuroma interdigital, comúnmente referido como neuroma de Morton, es considerado como una de las neuropatías periféricas más comunes que afectan al pie. Fue denominada como neuroma de Morton por tratarse de una afección neurológica en la que Morton sospechó una hipertrofia de los haces nerviosos.[61]

A nivel macroscópico, esta afectación asienta típicamente sobre el nervio plantar digital del tercer espacio, que está formado por dos ramas que proceden del nervio plantar interno y del nervio plantar externo, siendo ambas ramas del nervio tibial posterior. El nervio plantar interno da ramas para el primer, segundo, tercer dedos y para la cara medial del cuarto dedo, pero en el 3º espacio intermetatarsal, el nervio plantar interno, recibe una rama colateral del nervio plantar externo, lo que puede producir un compromiso de espacio en esa zona.[6, 68]

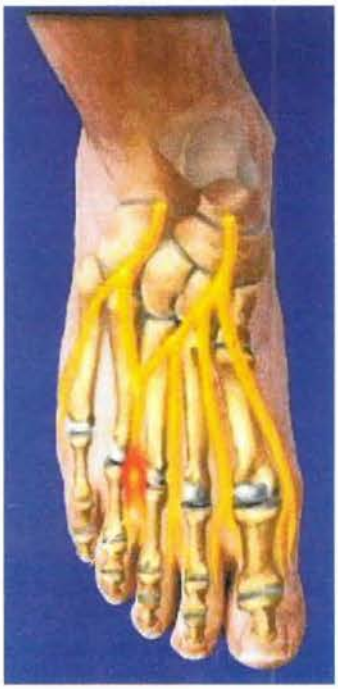

Fig. 1 Anastomosis de los nervios plantar interno y externo en el tercer espacio intermetatarsal.

Una vez formado el nervio, éste se desliza por un túnel al que delimitan:

- Plantarmente la fascia plantar y el tejido celular subcutáneo.
- Dorsalmente el ligamento transverso intermetatarsal profundo.
- Lateralmente el tercer y cuarto tendón flexor del Flexor Propio Común de los Dedos.

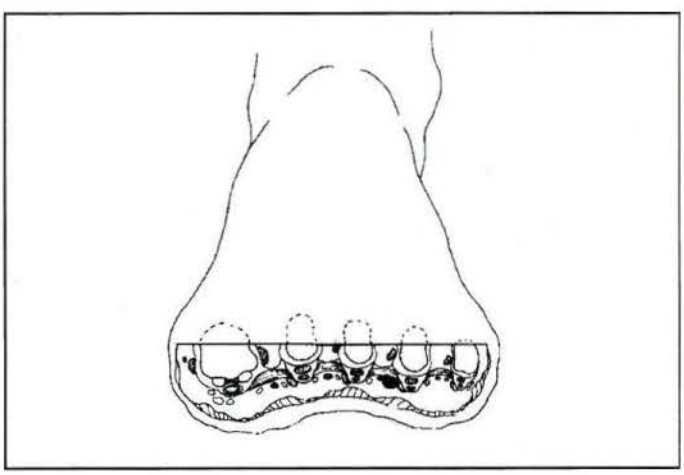

Fig. 2 Corte Coronal a nivel de las cabezas metatarsales donde se aprecia la localización del neuroma de Morton.

Además del tercer espacio intermetatarsal, clásica localización del neuroma de Morton, el neuroma puede aparecer en otras localizaciones, generalmente en el segundo espacio, ya que como demostró Nissen la anastomosis del nervio plantar externo puede afectar a este espacio, y raramente al primero y cuarto. También son comunes las afectaciones bilaterales, y suele existir una fuerte asociación entre el neuroma de Morton y bursitis intermetatarsal, llegando en ocasiones a ser ésta la principal causa de dolor, que también es profunda y generalmente distal al ligamento intermetatarsal profundo.[25, 68]

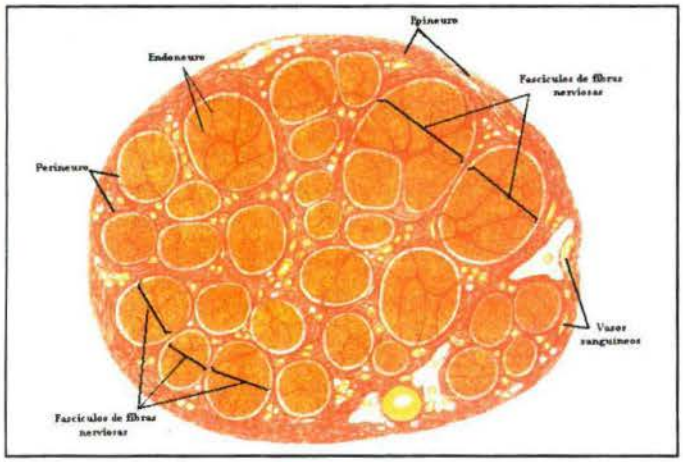

Fig. 3 Corte transversal de un nervio periférico que muestra disposición en fascículos separados por tabiques conjuntivos.

A nivel microscópico, los nervios del sistema nervioso periférico están rodeados por capas de tejido conjuntivo formadas por los fibroblastos. Así, tanto la fibra nerviosa como su vaina de Schwann se encuentran rodeadas por una incompleta red de fibras reticulares o *Endoneuro*. Por su parte el Perineuro agrupa una serie de estas fibras en fascículos, y el *Epineuro* une grupos de fascículos formando los nervios.[74]

Sin embargo, los hallazgos histopatológicos del neuroma de Morton describen cambios degenerativos en el nervio que no constituyen un verdadero neuroma.[5, 27, 28 61, 64, 68], entendiendo éste como "Término referido a tumores constituidos principalmente por células y fibras nerviosas y a los que se desarrollan en un nervio"[A]. Estos cambios histopatológicos en los que coinciden todos los autores, se refieren a una inflamación del nervio (neuritis) con deposición de material amorfo eosinófilo, seguida de degeneración axonal lenta con desmielinización, edema y fibrosis endoneural, marcada fibrosis perineural concéntrica y engrosamiento arteriolar por hialinización de la pared y en ocasiones oclusión de los vasos con presencia de trombos.[6, 64]

De acuerdo con Lassman (1979)[28] la mayoría de estos cambios patológicos se encuentran en la región de la bifurcación del nervio digital, mientras que en el borde proximal de nervio resecado las estructuras endoneurales se encuentran normales. Podemos hablar por tanto, de una alteración degenerativa no proliferativa, por lo que sería más correcto denominarla como neuritis o fibrosis perineural.

Etiología

Si bien, la causa de la formación del neuroma de Morton no se conoce realmente, los hallazgos histopatológicos anteriormente comentados, sugieren que la formación del neuroma sea como resultado de un traumatismo crónico del nervio a ese nivel. De hecho, la mayoría de autores consideran este síndrome como una neuropatía por atrapamiento [31, 40, 52, 56] que vendría favorecida por:

- Factores anatómicos (compromiso de espacio a dicho nivel).
- Factores biomecánicos, principalmente debidos a una pronación anormal del pie en la fase de despegue que traslada las cabezas metatarsales en un plano transverso friccionando los paquetes neuromusculares localizados plantar y lateralmente a dichas cabezas, y que aumenta dicha fricción con la flexión dorsal de las articulaciones metatarsofalángicas en el momento del despegue.[75]
- Presiones extrínsecas a dicho nivel debidas a la presencia de un tumor, quiste sinovial o ganglión o por la acción traumática del calzado.[61, 76]

No obstante, otro factor etiológico al que se le ha atribuido la formación del neuroma es el compromiso vascular a dicho nivel, lo cual supone que la lesión inicial sea una arteritis. Nissen y William Holmes observaron degeneración de la tercera arteria plantar interósea en 25 de 27 casos estudiados. Dicha arteria alcanza oblicuamente el nervio y se divide distal a él y posiblemente pudiera estar comprimida entre el ligamento transverso intermetatarsal y en tendón del tercer dedo del flexor común de los dedos.[25, 28]

Posiblemente, la combinación de varios de estos factores etiológicos sea la causa final de la lesión degenerativa de las estructuras endoneurales y perineurales.[71]

Clínica

Como los nervios de las extremidades inferiores tienen funciones motora, sensorial o mixta, los signos y síntomas encontrados varían de paciente a paciente, dependiendo de la estructura de los nervios implicados. No obstante debido a las características diferenciales de estos síntomas, en muchas ocasiones podremos obtener el diagnóstico con una buena anamnesis.[68]

En la mayoría de los casos las molestias comienzan con la sensación de estar caminando sobre una arruga en el calcetín o un bulto en el zapato.

El principal síntoma de esta patología es el dolor. Su intensidad y descripción varía ampliamente dependiendo del paciente. El dolor se localiza en la zona plantar del espacio intermetatarsal afecto.[25, 27, 28, 32, 52]

Generalmente se describen 2 tipos de dolor:

1. Agudo y severo de poca duración (5-10 min). La crisis aguda se desencadena cuando el nervio se comprime directamente. Generalmente se desencadena con una mala pisada, un traumatismo, una alteración del pavimento o el cambio a zapatos más estrechos. El dolor es espasmódico y agudísimo; a veces da la sensación de calambre eléctri-

[A] Diccionario Terminológico de las Ciencias Médicas. 13ª Ed. Barcelona: Masson; 1993.

co. Su aparición es repentina y se irradia a los dedos inervados por el nervio afectado. Puede aparecer parestesia y entumecimiento en esa zona. Este dolor obliga al paciente a pararse, quitarse el zapato y masajear el antepié flexionando los dedos en busca de alivio.[25, 27, 28, 32, 52, 68]

2. Sordo y más duradero. En las 2-3 horas siguientes, el paciente suele quejarse de un dolor sordo. No parece existir una explicación sencilla para la variable duración del dolor, y como sugiere Klenerman y colaboradores (1983), pueden estar implicados los impulsos anormales originados en pequeños brotes de fibras regeneradas.[17]

En ocasiones, estos dolores pueden irradiarse, distalmente hacia los dedos comprometidos en el espacio afecto, transversalmente hacia las cabezas metatarsales vecinas o incluso proximalmente hacia el arco, la pierna y rodilla.[17, 68]. Hay descritos casos muy raros en los que llega a irradiarse hasta la cadera.[68]

Otros síntomas que nos indican el compromiso del nervio son: Acorchamiento o entumecimiento de los dedos, hiperestesia de los mismos, dolor y quemazón por la noche, simplemente con el roce de las sábanas.[68]

No obstante, en los casos en los que se evidencie la etiología biomecánica, podremos observar el resto de sintomatología con la que cursa un antepié valgo flexible.[75]

A la inspección podemos observar en ocasiones una ligera inflamación en la cara plantar metatarsal o a la zona correspondiente al espacio intermetatarsal afectado. Esta inflamación se aprecia de forma unilateral en el lado afecto.[28]

A la exploración física, se pueden realizar varias maniobras para desencadenar la sintomatología en el paciente:

1. Comprimiendo el espacio intermetatarsal con los dedos colocados dorsal y plantarmente.
2. Compresión transversal de las cabezas metatarsales.
3. Realizar las dos maniobras descritas anteriormen te de forma simultánea.
4. Indicar al paciente que se ponga "de puntillas" mientras se realiza compresión transversa de las cabezas metatarsales.

   Ante estas maniobras, se produce un "clic" conocido como "clic o signo de Mulder" (Mulder, 1951). Este signo es casi patognomónico de neuroma. Cuando se realizan estas maniobras en los espacios adyacentes, no aparece el click.[28]
5. Hay autores que consideran, el bloqueo anestésico una prueba diagnóstica más, llegando a llamarlo el bloqueo diagnóstico. El resultado de la prueba dependerá del tiempo de reacción de los pacientes a la inoculación del agente anestésico, y se contrasta con una serie de parámetros preesta blecidos.[60]

En un estudio realizado por Mann y Reynolds (1983) sobre 76 neuromas resecados se estudiaron los síntomas preoperatorios que presentaban los pacientes, obteniendo una lista con los siguientes resultados:[69]

- Dolor plantar que aumenta al caminar	91%
- Alivio del dolor con descanso	89%
- Dolor plantar	77%
- Alivio al quitar el zapato	70%
- Dolor que se irradia a los dedos	62%
- Dolor quemante	54%
- Dolor lacerante	40%
- Entumecimiento de dedos del pie	40%
- Dolor irradiado al pie o la pierna	34%
- Sensación de calambre	34%

Diagnóstico Diferencial

El diagnóstico diferencial de esta patología lo realizaremos, bien por la clínica o bien por las pruebas complementarias. Principalmente tendremos en cuenta las siguientes patologías[68]:

- Fractura estrés.
- Artritis reumatoide.
- Enfermedad de Freiberg.
- Vasculitis.
- Isquemia.
- Síndrome túnel tarsiano.
- Neuritis periférica.
- Neuropatía periférica (especialmente en diabetes).
- Bursitis intermetatarsal.

IV. DIAGNOSTICO POR IMAGEN DEL NEUROMA

En el pasado, resultaba una tarea difícil la visualización de los neuromas que se localizaban a nivel de los espacios interdigitales o intercapitometatarsales del pie a través de las técnicas convencionales de diagnóstico por imagen. Con la aparición en los últimos años de nuevas técnicas de diagnóstico por imagen específicas de partes blandas, como la Ultrasonografía (US) y la Resonancia Magnética (RM), se ha conseguido abrir una puerta para la detección del neuroma.

También es importante reseñar que en ocasiones una prueba de diagnóstico por imagen puede resultar más costosa para el paciente, que la propia exploración clínica de la patología, por lo que es difícil su justificación ante este. En otros casos hay que destacar que la mayoría de los autores consideran que el diagnóstico clínico suele ser suficientemente fiable.[4, 25, 27, 28, 32, 52, 68].

Aunque el diagnóstico del neuroma de Morton generalmente se realiza en base a la historia y a los hallazgos del examen físico, se han utilizado la Ultrasonografía, la Resonancia Magnética e incluso la Tomografía computadorizada (TC), para detectar y/o localizar neuromas de Morton atípicos en los últimos años.[64]

El tamaño y la extensión de la alteración en el espacio intercapitometatarsal que se visualiza mediante US y/o

RM en pacientes con neuroma de Morton, a menudo es sorprendentemente grande. De todas formas, a pesar de la presencia en US de imágenes compatibles con masas diferentes y fácilmente medibles, destaca la tendencia de aumentar el tamaño del verdadero neuroma.[64]

A continuación desarrollaremos los métodos de diagnóstico por imagen que aparecen reseñados en la literatura para la visualización y para distinguir la fibrosis perineural común o neuroma de Morton de un verdadero neuroma plantar[4].

RADIOLOGIA SIMPLE

La imagen radiográfica se produce cuando el haz de rayos X incide sobre la materia (radiación incidente), parte de esta radiación se absorbe, parte se dispersa y parte no se modifica y atraviesa la materia, impresionando la placa. Dependiendo del número atómico, de la densidad y espesor de la sustancia atravesada, y de la energía de radiación X, unos cuerpos absorben más cantidad de radiación que otros, es decir, tienen mayor o menor coeficiente de atenuación.

Los rayos X, al igual que la luz visible, dan origen a una imagen latente, al actuar sobre una emulsión fotográfica que después de revelada y fijada produce una imagen visible.

Las cinco densidades radiológicas básicas apreciables en la película radiográfica en orden creciente de capacidad de absorción o densidad son:

- Densidad aire. Muy radiotransparente (negro).
- Densidad grasa. Moderadamente radiotransparente.
- Densidad agua. Proporcionada por tejidos blandos, músculo, sangre, bilis, vísceras y cartílagos, se visualiza como una tonalidad intermedia.
- Densidad hueso. Moderadamente radiopaca.
- Densidad metal. Muy radiopaca (blanca).[36]

Considerando el gran número de masas de tejido blando que pueden asentar en el pie, desde tumores y lesiones similares, frecuentemente es imposible realizar un adecuado diagnóstico mediante radiología simple. Como norma general, en la radiología no aparece evidencia de una masa. A veces, hay indicadores no específicos de una lesión, como ver la opacidad de tejidos blandos, calcificaciones o sutiles cambios óseos adyacentes (cambios periósticos, erosiones por presión). Consecuentemente la radiología simple no es de gran utilidad aún en procesos avanzados.[26]

La radiología convencional sigue siendo, según Baron[4], el pilar principal en el seguimiento de un paciente en el que se sospecha la presencia de un neuroma. Aunque esta técnica no permite al explorador visualizar el neuroma propiamente dicho, ayuda a descartar otras alteraciones como son las fracturas de estrés. El contraste de los tejidos blandos y su atenuación son bastante pobres en las radiografías. Se pueden detectar ligeros aumentos en la densidad de los tejidos blandos, cambios en el contorno de los espacios intermetatarsales en los que aparece el neuroma y moderados cambios osteopénicos de las estructuras óseas adyacentes causadas por la hiperemia reactiva. Aunque el signo de Sullivan positivo[8] parece confirmar la existencia de neuroma, también puede presentarse en casos de bursitis o de otras masas que invadan el espacio intercapitometatarsal.[4]

Debido a que la radiología convencional nos aporta una imagen de pobre resolución y atenuación espacial necesaria para visualizar el neuroma, no puede ser una técnica válida para confirmar los hallazgos clínicos del neuroma y hace esencial el diagnóstico clínico.[4]

Esto no quiere decir que haya que descartarla como prueba complementaria para el neuroma, ya que es de gran utilidad para obtener datos que descarten otras patologías y también para aportar información complementaria que nos ayude a determinar la posible etiología.

VENTAJAS	INCONVENIENTES
Es una técnica rápida, sencilla y económica.	Presenta el riesgo de que emplea radiación ionizante.
Permite la visualización de estructuras óseas y de tejido blando	No es una técnica específica pora el diagnóstico de lesiones de partes blandas
Permite detectar numerosas alteraciones y patologías en todo el cuerpo	

RADIOLOGIA CON CONTRASTE

La Radiología con contraste en el estudio del pie queda reducida a dos apartados que están determinados por las características anatómicas del pie. Por un lado, las articulaciones, y por otro los vasos.

La Artrografía es una técnica radiográfica consistente en la introducción de un medio de contraste radiopaco en una cavidad articular con la obtención de imágenes que ponen de manifiesto las superficies articulares, la cápsula, el sistema ligamentoso y las estructuras periarticulares. En la actualidad y con los medios de diagnóstico a nuestro alcance, la artrografía ha pasado a un segundo plano, ya que conlleva una técnica invasiva, relativamente compleja y en muchos casos no resolutiva del diagnóstico donde otras técnica como la TC y la RM son más fiables y permiten diagnósticos más claros.

La Angiografía ha sido empleada en la evaluación del tipo, extensión y comportamiento de las masas de tejido blando; de cualquier forma, Levey y colaboradores piensan que el uso de la angiografía debería ser contrastado con el conocimiento de que existen otras pruebas más sensibles y específicas (TC y RM) y que los hallazgos angiográficos deben ser correlacionados con los hallazgos clínicos y radiográficos. Este procedimiento solamente es fiable en la

[8] Configuración en forma de "V" y separación de los dedos del espacio intermetatarsal afecto en carga.

evaluación de malformaciones arteriovenosas o hemangiomas y, en ocasiones, el diagnóstico es incompleto. La extensión de algunas de esas masas vasculares no puede ser evaluada por medio de la angiografía debido a que parte o todas estas lesiones no llegan a ser opacas una vez que el contraste ha llegado a los tejidos.[21, 71]

Estas técnicas radiográficas, además de presentar el riesgo que supone la introducción de contraste en la lesión, no aportan ningún dato de relevancia para el diagnóstico del neuroma.

XERORRADIOGRAFIA

Es un procedimiento de registro de la imagen de rayos X usando una superficie fotoconductiva de Selenio en una película de Aluminio. Esta película va incluida dentro de un chasis que la protege de la luz ambiental. El chasis se abre dentro de un aparato especial en la oscuridad y la superficie del Selenio se carga electrostáticamente. Esta película cargada se expone a los rayos X. El fotoconductor de Selenio se descarga en cantidades correspondientes y directamente proporcionales a la radiación remanente que queda después de pasar las partes anatómicas del paciente. Esta radiación remanente produce una carga electrostática que dibuja la parte anatómica examinada. Para hacer visible este patrón de carga electrostática, la película es procesada en una cámara cerrada en la cual un polvo de plástico azul muy fino (toner) se espolvorea sobre la superficie, con lo que la imagen queda reflejada. La imagen es entonces pasada desde la película a un papel, donde queda ya como imagen permanente.

Una de las pocas aplicaciones que continua manteniendo la Xeroradiografía (XR) es la localización de cuerpos extraños en las extremidades en los casos en que la radiología convencional no es capaz de localizar las partes blandas en el pie.[21, 71]

Pagliano y Wexler indican que la XR presenta ventajas en el diagnóstico de neuromas apareciendo estos con una configuración de estrella punteada[70]. Baron y colaboradores afirman que la XR no es significativamente mejor que la RX convencional en el diagnóstico por imagen del neuroma.[4]

La **ventaja** de la imagen xerorradiográfica sobre la radiografía convencional es que tiene una mayor resolución y mayor contraste, con un gran detalle sobre todo en las partes blandas por realce de los bordes. La gran latitud que presenta, permite que en la misma imagen pueda verse el hueso y partes blandas.[26]

La aplicación fundamental de la XR ha sido la Xeromamografía. También se ha usado en la búsqueda de cuerpos extraños y lesiones propias de las partes blandas, tendones, músculo, etc.[26] Otras aplicaciones son la Xerotomografía, es decir, la realización de una Tomografía sobre película xerográfica, que se ha utilizado con interés en laringe y en lesiones pulmonares para destacar la presencia de Ca^{2+}.

Aunque en la actualidad es una técnica abandonada debido a su enorme sofisticación, la XR continúa presentando un uso médico limitado, como alternativa por su relación coste-eficacia a la TC. Gracias a su gran realce de bordes, se emplea para la distinción de las distintas densidades de contraste entre los tejidos.

El **inconveniente** de esta técnica es que está prácticamente abandonada en la actualidad debido, fundamentalmente, a que necesita mayor cantidad de radiación, a lo complejo del manejo de los equipos xerorradiográficos y a su elevado coste.[21, 71]

Además hay que destacar que la compañía que produce los equipos de XR ha anunciado que no reparará los aparatos después del año 1995, dejando este método obsoleto. Si consideramos la imagen del tumor de tejidos blandos aportada por la XR, debemos destacar que la especificidad es pobre y ha sido suplantada por la llegada de nuevas técnicas como son la US, la TC y la RM del pie.[21, 71]

VENTAJAS	INCONVENIENTES
Presenta mayor resolución y contraste, con un gran detalle sobre todo en partes blandas por realce de los bordes	Mayor cantidad de radiación, manejo complejo y elevado coste
	Se ha quedado obsoleto

MEDICINA NUCLEAR

Todos los elementos químicos tienen una serie de isótopos, algunos de los cuales son inestables y se desintegran, emitiendo una radiación, fundamentalmente partículas alfa y beta y fotones gamma. En medicina nuclear, se inyecta en el cuerpo un isótopo radiactivo y es asimilado por los tejidos corporales. Sin embargo, los distintos tejidos asimilan cantidades diferentes, y lo mismo sucede con los tejidos sanos y enfermos, con lo cual es posible distinguir entre éstos.[63]

Las técnicas de radioisótopos se utilizan ahora regularmente en el diagnóstico de una gran diversidad de enfermedades. Las investigaciones se dividen en dos categorías: estudios funcionales y formación de imagen estática.

- En los estudios funcionales, las técnicas de radioisótopos pueden utilizarse para seguir los procesos fisiológicos en tiempo real, por ejemplo, para seguir la circulación sanguínea, la asimilación de iones por los músculos o el recambio de minerales en los huesos.
- Las aplicaciones de la formación de imágenes estáticas incluyen la detección de anomalías tales como tumores en diversos órganos, incluido el cerebro, y la exploración del esqueleto para detectar metástasis.

En realidad, hasta que se utilizaron ampliamente la US y la TC, la formación de imágenes mediante radioisótopos era el único método disponible para presentar visualmente varios de los órganos más frecuentemente afectados por el cáncer. Incluso ahora, las técnicas de radioisótopos son a veces las que primero se utilizan ya que no causan prácticamente ninguna molestia al paciente y producen un riesgo mínimo de radiación. Son fáciles de representar visualmente y el reconocimiento puede efectuarse en régimen ambulatorio.

Actualmente, la Medicina Nuclear no nos proporciona información útil en el diagnóstico del neuroma de Morton, y no ha sido encontrada ninguna reseña bibliográfica al respecto.

ELECTRODIAGNOSTICO

Los estudios de velocidad de la conducción nerviosa proporcionan, en primer lugar, información sobre la mielinización de las fibras mielínicas de conducción rápida. Se mide la latencia de la conducción nerviosa motora, que es el tiempo que pasa desde que se estimula el nervio hasta que el músculo responde.

La velocidad de conducción nerviosa se obtiene estimulando varios puntos a lo largo del nervio, midiendo la distancia entre los puntos estimulados (latencia proximal), y dividiendo entre las diferencias de latencia. Además de la latencia, la forma, amplitud o duración de la respuesta evocada debería notarse, ya que algunos o todos estos parámetros pueden ser necesarios para realizar un adecuado diagnóstico.[3]

Este tipo de estudio no nos proporciona mucha información sobre el neuroma de Morton, ya que los resultados pueden aparecer normales, o alterados en personas sin neuroma por otras causas como la edad. Además, su realización en el pie es muy complicada por las peculiares características de éste y sería muy difícil la colocación de los electrodos.

ECOGRAFIA. ULTRASONOGRAFIA

El ultrasonido es generado por un transductor electroacústico, consistente en un dispositivo que transforma una señal eléctrica en un impulso sonoro de la misma frecuencia. El transductor actúa también como detector del sonido reflejado que convierte el eco en una señal eléctrica que puede representarse en una pantalla de tubo de rayos catódicos. Puesto que se conoce la velocidad del sonido al atravesar el tejido, el tiempo transcurrido entre la transmisión original del sonido y el retorno del eco detectado, constituye una medición de la distancia entre el transductor y el objeto. Midiendo las distancias entre los ecos representados en un tubo de rayos catódicos, es posible determinar el tamaño exacto de una estructura.

Cuando las ondas sonoras de alta frecuencia (ultrasonidos), encuentran la línea divisoria entre medios de diferente impedancia acústica, parte de la energía ultrasónica es reflejada. La intensidad de la reflexión es proporcional a la diferencia entre las dos impedancias acústicas. Si son similares, se refleja una cantidad muy pequeña; si son muy diferentes, se refleja la mayor parte de la energía.

Uno de sus principales atractivos es que, empleada a los niveles de energía que se utilizan actualmente en la formación de imágenes para diagnóstico, puede considerarse en gran parte una técnica sin riesgos.

En una primera etapa, los estudios ecográficos aportaban poco o nada. El descubrimiento de transductores de alta frecuencia ha permitido ver estructuras muy superficiales. En la actualidad el tejido subcutáneo, músculo y tendones se observan con una resolución de lesiones de tan sólo 1-2 mm.

Desde el punto de vista semiológico, en la US, los músculos tienen una textura homogénea con ecos de bajo nivel. Los planos aponeuróticos son líneas finas. En el plano transversal los tendones son más ecogénicos que los músculos y en el plano longitudinal las fibras tendinosas tienen una orientación desde el cuerpo del músculo hasta la inserción del tendón. El tejido fibroso y la cicatriz dentro del músculo son zonas mal definidas con aumento de ecogenicidad inespecífica.

Desde el punto de vista ecográfico, el hueso refleja el haz ultrasónico, por lo que sus bordes muestran una forma intensamente ecogénica con ausencia de ecos en su interior, no siendo de utilidad como medio diagnóstico, salvo para valorar su superficie. El cartílago que recubre las superficies articulares aparece como una banda de revestimiento liso y muy hipoecogénica sobre el hueso.[6]

Los estudios realizados por ecografía son prometedores. Parece que con este sistema no se han presentado falsos positivos, y algunos autores la consideran la prueba de elección en el diagnóstico por imagen del neuroma de Morton.[64, 45]

Las estructuras óseas son ecogénicas con sombreado posterior. Los contornos se visualizan fácilmente y se corresponden con los de las radiografías. Los tejidos blandos de los espacios intermetatarsales normales son ecogénicos (menos que las estructuras óseas) y homogéneos. No se puede identificar el ligamento intermetatarsal. La arteria digital se identifica mediante Doppler color o pulsado. Los nervios digitales normales no se pueden identificar ya que son isoecoicos con los tejidos adyacentes (de la misma ecogenicidad)[27]

En el plano coronal, la apariencia del neuroma es una masa ovoidal bien definida e hipoecoica situada en el espacio intercapitometatarsal, proximal a las cabezas metatarsales sin sombras acústicas posteriores.[4, 27, 31, 39, 45, 64]. Ocasionalmente se aprecia una pequeña cantidad de material hiperecoico que probablemente representa la envoltura grasa.[31, 45]

En el plano sagital la lesión se localiza a nivel de las articulaciones metatarsofalángicas por encima del ligamento transverso metatarsal. Inicialmente, el nervio muestra una inflamación fusiforme y una textura hipoecoica uniforme causada por la deposición de material eosinófilo amorfo. Posteriormente, cuando aumenta la fibrosis endo y perineural el neuroma se hace más hipoecoico y puede mostrar sombras acústicas posteriores.[64]

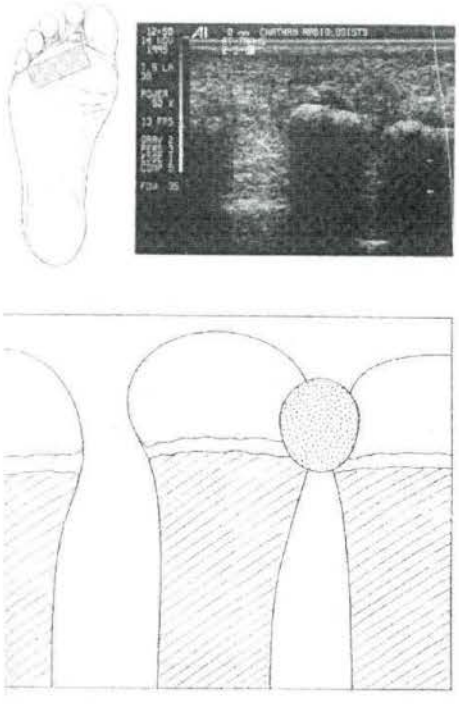

Fig. 4 Ultrasonografía del tercer espacio intermetatarsal.

Pollak y colaboradores en 1992, realizaron un estudio prospectivo con 73 pacientes que presentaban síntomas de 109 neuromas de Morton examinados con US. Las reproducciones de densidades hipoecoicas fueron identificadas como neuroma si medían más de 5 mm de diámetro transverso; los de 4 mm o menos se consideraron "sospechosos" si estaban bien definidos y si el paciente tenía un marcado dolor en el espacio examinado. En 60 de los neuromas se aplicó un tratamiento quirúrgico, a 49 se los sometió a tratamiento conservador. El 95% de los casos quirúrgicos fueron identificados como neuroma a través de la evaluación Ecográfica y posteriormente comprobados histopatológicamente; el 39% de los neuromas tratados conservadoramente, resultaron negativos en la US. La media de tamaño que presentaban en la US los neuromas resecados quirúrgicamente, fue de 6,2 mm, mientras que la media de los no tratados quirúrgicamente era de 4,9 mm. **Pollak y colaboradores llegaron a la conclusión de que la US preoperatoria es una herramienta adicional en la evaluación del neuroma de Morton, y reafirma que los neuromas sintomáticos de al menos 5 mm de diámetro pueden probarse ecográficamente.**[37]

Shapiro y Shapiro publicaron un trabajo en 1995, sobre un estudio de 50 pacientes con síntomas sugestivos de neuroma de Morton, con el fin de evaluar la eficacia de la US en el diagnóstico por imagen de dicha patología. Los pacientes fueron sometidos a una ecografía prequirúrgica del antepié usando un transductor de 7,5 MHz. Posteriormente fueron tratados quirúrgicamente y se extrajeron 55 neuromas. De ellos uno tenía asociado un ganglión y 5 neuromas recidivaron. Además encontraron en 4 pies neuromas adyacentes. La ecografía predijo certeramente la presencia, localización y tamaño de los neuromas en el 98% de los casos. No se presentaron falsos positivos. En todos los casos en que se predijo mediante Ecografía fue confirmado quirúrgica e histopatológicamente. **Concluyeron en su trabajo que la ecografía es una técnica precisa en el diagnóstico de neuromas interdigitales.**[45]

En 1997 Kaminsky y colaboradores presentaron un estudio sobre 8 pacientes diagnosticados clínicamente de neuroma de Morton y no habían respondido al tratamiento conservador. Se les realizó US, con la que demostraron en cada uno de los casos la presencia de una masa redondeada u oval ecogénica donde pensaban que el neuroma estaba presente. La US en un grupo control formado por 10 pacientes asintomáticos reveló la ausencia de la masa anteriormente citada. La evaluación histopatológica de especímenes del estudio, resecados quirúrgicamente, confirmó el diagnóstico de neuroma de Morton, sin encontrar ningún falso positivo. **Este estudio preliminar indica que la US puede ser una prueba específica de diagnóstico para el neuroma de Morton.**[21]

En este mismo año, Sobiesk y colaboradores realizaron un estudio en 20 pacientes con síntomas de neuroma interdigital para evaluar la efectividad de la Ecografía en la identificación de esta patología. Realizaron una evaluación Ecográfica del espacio intermetatarsal sintomático y de los espacios adyacentes. Posteriormente los pacientes fueron sometidos a cirugía. En 15 pacientes se hallaron evidencias ecográficas de neuroma que fueron confirmados quirúrgicamente en 14 de los casos; los restantes 5 pacientes no tuvieron evidencia Ecográfica ni quirúrgica a pesar de los signos y síntomas clínicos. Más tarde, compararon las medidas ecográficas del neuroma con los hallazgos quirúrgicos. La media del tamaño fue de 5,35 mm. y 5,43 mm. respectivamente. **Al finalizar el estudio llegaron a la conclusión de que la US demostró una sensibilidad del 100% y una especificidad de 83,3%. Además, apuntaron que mediante esta técnica se puede determinar de forma precisa la presencia, el tamaño y la localización del neuroma.**[47]

Levine y colaboradores en febrero de 1998, realizaron una revisión retrospectiva de una relación de 20 pacientes (21 pies) intervenidos de neuroma interdigital con síntomas sugestivos de esta patología, pero sin diagnóstico de neuroma recurrente. Esta técnica diagnóstica fue empleada en los casos en los que no se consiguió el diagnóstico mediante la exploración clínica, incluido el bloqueo anestésico. En 13 de los pacientes la prueba fue positiva, en 3 indeterminada y en los 4 restantes fue negativa. Se volvió a realizar US a los 19,2 meses después de la cirugía. En 9 pacientes que habían sido intervenidos de 11 neuromas se realizó la ecografía de antepié y la revisión quirúrgica. En la cirugía, los hallazgos histológicos confirmaron la presencia de neuroma recurrente en 10 de los 11 casos; en 1 paciente se encontró sinovitis metatarsofalángica. **Llegaron a la conclusión de que la ecografía parece ser una herramienta útil para confirmar la recurrencia de neuroma en pacientes con síntomas después de la neurectomía interdigital cuando el diagnóstico no está claro con la exploración física.**[27]

Oliver y Begg en abril de 1998, realizaron un estudio a fin de observar la fiabilidad de la US en la evaluación de metatarsalgias. Se examinaron 37 pacientes y se encontraron 37 masas intermetatarsales en 32 pacientes. A 26 pacientes se les realizó cirugía y se extrajeron 28 lesiones (26 neuromas de Morton, 1 angiolipoma y 1 angiolemiomioma). No hubo falsos positivos en la US, la sensibilidad fue de 96% y la predicción positiva fue de 100%. **Concluyen que la US es una herramienta valiosa en la evaluación de metatarsalgias, proporciona la localización exacta y detecta masas insospechadas.**[35]

En marzo de 1999, Read y colaboradores publicaron un estudio retrospectivo de los resultados obtenidos de 79 US de antepié en los que se sospechaba clínicamente la existencia de metatarsalgia de Morton. Solamente se realizó esta prueba en aquellos casos en los que el dolor era difícil de localizar o presentaban hallazgos atípicos que hacían el diagnóstico clínico incierto. La US detectó 92 masas hipoecoicas en el espacio intercapitometatarsal en 63 pacientes. Se realizó tratamiento quirúrgico en 22 de los pacientes (23 espacios intercapitometatarsales) que no habían respondido bien al tratamiento conservador. Se analizaron las muestras de 21 de los casos. La histopatología confirmó 20 de los 21 casos; de cualquier forma también se encontró gran degeneración mucoide en los tejidos fibroadiposos adyacentes en 19 de los 20 neuromas. **La US fue sensible a la detección de anormalidad en el espacio intercapitometatarsal (sensibilidad del 95%), pero no se pudo distinguir con claridad entre el neuroma y la degeneración mucosa asociada a los tejidos adyacentes.**[64]

VENTAJAS	INCONVENIENTES
Resulta ideal en investigaciones en las que no sería deseable la radiación ionizante, y proporciona imágenes de tejidos blandos sin necesidad de emplear contraste	Difícil interpretación: hay que saber lo que se está buscando y su localización
Es económica, inocua para el paciente	Es imprescindible que el ecógrafo sea experto en esta localización anatómica
Se puede realizar mientras se moviliza al paciente	Es dificil de valorar la imagen obtenida con posterioridad, tanto la localización como los hallazgos, por lo que es imprescindible el informe adjunto del ecógrafo
Se informa mientras se realiza	
Altos porcentajes de fiabilidad según la mayoría de los estudios	

RESONANCIA MAGNETICA

La RM se basa en la propiedad que poseen los núcleos de hidrógeno de absorber energía electromagnética cuando están sometidos a un campo magnético intenso. Estos núcleos, una vez conducidos a un nivel energético mayor, tienden a relajarse hacia su condición energética basal, intercambiando gran parte de la energía absorbida con las moléculas y núcleos vecinos, y sólo una pequeña fracción de esta energía escapa del sistema, constituyendo la señal RM.[11, 23, 31, 36, 56, 57]

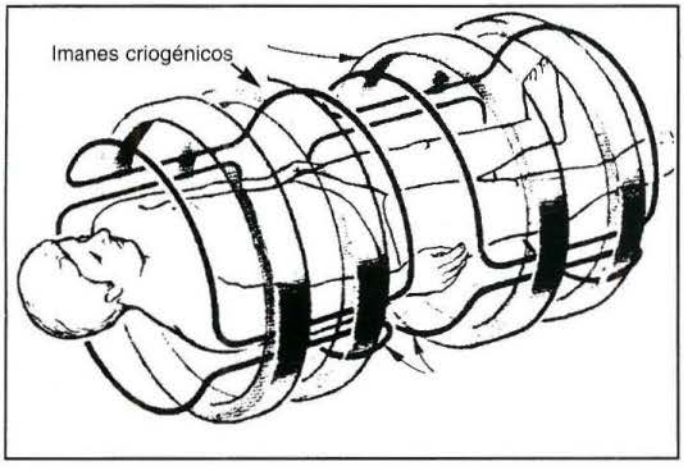

Fig. 5 Técnica de realización de la RM.

La RM, al igual que la TC produce imágenes digitales de una sección o plano del organismo en las que la expresión de la anatomía se basa en ciertas propiedades físicas de los tejidos. La imagen por TC representa un mapa de la densidad de electrones de los tejidos incluidos en el plano de examen. La RM representa un mapa de la densidad de protones y, por tanto, un mapa de la distribución del agua por el organismo. En la TC sólo existe un factor físico responsable del contraste, el coeficiente de atenuación del haz de rayos X, mientras que la RM es la síntesis de al menos tres parámetros tisulares: la densidad de protones, el tiempo de relajación T1 y el tiempo de relajación T2.

Por lo demás, el proceso diagnóstico se basa en las mismas premisas que cualquier otra técnica de examen en radiodiagnóstico, es decir, número y tamaño de las lesiones, localización de la lesión, evolución de la lesión en el tiempo, respuesta al tratamiento y, aún más importante, valoración en su contexto clínico.[31, 36]

Es presumible que a medida que ha avanzado la tecnología y el uso de ésta técnica diagnóstica se ha hecho más habitual, la selección de imágenes y su interpretación ha sido más precisa. Los diferentes tipos de neuroma (diferentes estadíos de evolución) presentan características diferentes en imágenes por RM. Puede utilizarse una gran variedad de secuencias para completar la diferenciación con el fin de llegar a un diagnóstico certero.[4]

La mayoría de referencias bibliográficas afirman que el neuroma de Morton se puede evidenciar mejor en imágenes T1 en los planos sagital y coronal, donde aparece una señal de intensidad baja o media en contraste con la señal hiperintensa característica del tejido graso circundante.[4, 10, 19, 20, 26, 31, 43, 50, 58, 62]. Este dato es confirmado por los resultados del estudio de Erickson y colaboradores en 1991 con 15 pacientes (17 pies) que presentaban síntomas sugestivos de neuroma plantar interdigital. Se les realizaron RM de antepié. Seis de los pacientes fueron sometidos a cirugía. A través de la RM se identificaron 15 masas interdigitales, de las cuales, 5 pertenecían a los pies que sufrieron la cirugía y fueron confirmados patológicamente como neuromas. En los restantes casos que fueron intervenidos quirúrgicamente, se observaron daños en el tendón del flexor con reacción inflamatoria, pero los hallazgos fueron interpretados como indeterminados para el diagnóstico por imagen del neuroma. No se confirmó ningún componente neuronal a través de la cirugía, en cambio si que se encontraron hallazgos a través de la RM. **Erickson y colaboradores señalaron que los neuromas fueron más visibles en imagen T1, apreciándose como una zona de baja intensidad, bien delimitada de la grasa adyacente. Las lesiones no se veían claramente en imágenes T2, en las que aparecían isointensas (de la misma intensidad) o ligeramente hipointensas en comparación a la grasa circundante en todos los pacientes.** Especularon que las regiones de señal más intensa, presumiblemente representaban fluido de la bursa intermetatarsal, la cual se evidenciaba proximal en 10 de las 15 masas encontradas en la RM.[10]

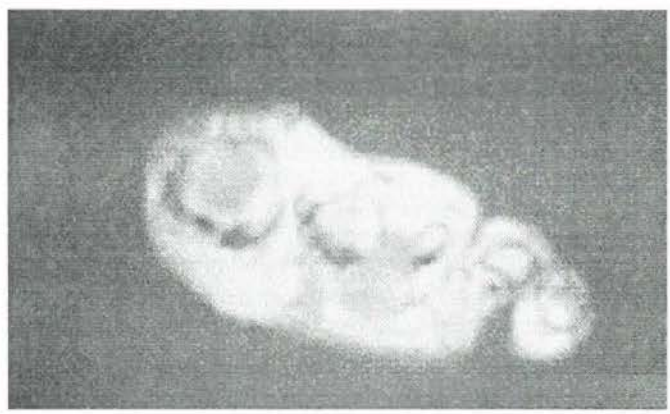

Fig. 6 Resonancia Magnética en el plano coronal. (T1).

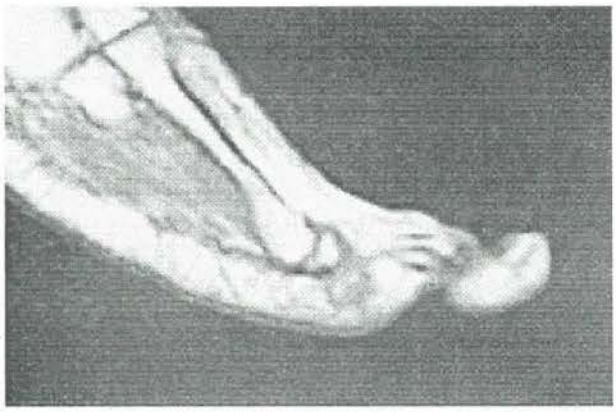

Fig 7 Resonancia Magnética en el plano sagital. (T1).

A este respecto, Sartoris y Resnick, y en un estudio posterior Hoskins y colaboradores, postulan que en T1, no se ven anormalidades ya que el neuroma aparece isointenso como los tejidos circundantes. Una imagen T2 muestra una lesión encapsulada con una señal intensa comparada con la grasa y el músculo. En una secuencia intermedia el neuroma aparecería con una señal muy intensa. **Sartoris y colaboradores afirman que el contraste entre el neuroma y la señal hiperintensa de la grasa subcutánea es mayor en imágenes T1 que en T2. Este hecho es totalmente opuesto al informe previo.**[4, 43]

Como ya se ha comentado con anterioridad, la diferencia estriba en el tipo de neuroma. Debe hacerse una diferenciación entre el llamado neuroma de Morton y el verdadero neuroma, que es un tumor compuesto de células nerviosas. Los verdaderos neuromas muestran un aumento en la intensidad de la señal (hiperintensa) en comparación con la musculatura adyacente y una disminución de la señal (hipointensa) en comparación con la grasa adyacente en secuencias T1. Aparecen hiperintensos en secuencias T2 en comparación con la musculatura y la grasa que lo rodea. El neuroma de Morton, como se dijo anteriormente, no es un verdadero neuroma. Es una fibrosis perineural por compresión del nervio plantar digital. Se observa mejor en imágenes T1 como una masa bien definida de baja intensidad. Se observa a veces en imágenes T2, pero, ocasionalmente, una bursa proporciona una intensidad de señal proximal al neuroma.[4, 26, 31]

Otro punto referente a la RM es la utilización de contraste. La mayoría de autores afirman que las imágenes con contraste (Gadopentetato dimeglumínico), especialmente cuando se combina con secuencias pulsadas "fat suppression", produce mejores resultados dando una clara distinción del neuroma respecto a los tejidos adyacentes.[4]

En 1993 Terk y colaboradores presentaron un estudio para evaluar a través de RM, la presencia de neuromas de Morton diagnosticados clínicamente en 15 pacientes. Los resultados fueron: 6 de los pacientes presentaban una lesión tumoral de acuerdo a los hallazgos clínicos detectados en el espacio intermetatarsal, los hallazgos quirúrgicos en estos pacientes correspondían con los encontrados en la imagen de todos los pacientes. Los pacientes que no presentaron datos positivos en la RM tendían a presentar menores hallazgos clínicos típicos y no recibieron tratamiento quirúrgico. En todos los pacientes, la lesión fue bien representada con la combinación de contraste y la aplicación de "fat suppression"; las imágenes convencionales de RM fallaron en demostrar la lesión o la apariencia era menos clara. **Concluyeron su estudio afirmando que en los pacientes que requieren confirmación por imagen de neuroma de Morton, la combinación de "fat suppression" y contraste proporciona imágenes de alto contraste.**[50]

Otra publicación de 1997, presenta un estudio de Williams y colaboradores en el que **concluye que la utilización de secuencias T1 con administración intravenosa de contraste (Gadolinium DTPA) y "fat suppression" parece ser lo más efectivo para la representación del neuroma.**[58]

Hay estudios que hacen referencia a la efectividad de la RM como prueba diagnóstica para el neuroma de Morton.

Zanetti y colaboradores realizaron en febrero de 1997 un estudio sobre 32 pacientes con presunto neuroma de Morton, para evaluar el papel de la RM en el diagnóstico de dicha patología, utilizando distintas secuencias transaxiales (T1 y T2). Los resultados de su estudio aportaron la confirmación quirúrgica de 15 neuromas de Morton en los 18 espacios intermetatarsales, de los cuales 13 eran verdaderos positivos, dos falsos negativos, 3 verdaderos negativos y no se evidenció ningún falso positivo. En 6 de los 15 neuromas confirmados, el profesional no pudo identificar el espacio intermetatarsal correcto. El diagnóstico por RM en los restantes 16 pacientes que no sufrieron cirugía, fue de neuroma de Morton, fractura de estrés, cuerpos extraños, ganglión, cambios postoperatorios y de ninguna anomalía. **Llegaron a la conclusión de que la RM es precisa para el diagnóstico del neuroma de Morton y puede ser importante para su correcta localización.**[62]

En mayo del mismo año, Zanetti y colaboradores presentaron otro estudio en 86 sujetos, de los cuales 70 no presentaban sintomatología y 16 tenían síntomas que fueron confirmados quirúrgicamente. El objetivo del estudio era determinar la prevalencia y el tamaño de presuntos neuromas de Morton y el fluido en la bursa intermetatarsal con RM. Los resultados del estudio aportaron que de los 70 casos sin sintomatología, fueron diagnosticados 24 neuromas de Morton en 21 pacientes (prevalencia del 30%). El diámetro transversal de los neuromas fue de 3 a 7 mm (media de 4,5 mm.) contra 4 a 8 mm (media de 5,6 mm) en los sujetos sintomáticos. La prevalencia de fluido en la bursa intermetatarsal fue de 20%, 47%, 49% y 0% del 1º al 4º espacio intermetatarsal respectivamente. El diámetro transverso del fluido era de 1 a 4 mm. **Zanetti y colaboradores llegaron a la conclusión de que el diagnóstico del neuroma de Morton a través de RM es relevante sólo cuando el diámetro transverso es de 5 mm. o más, siempre que esté unido a hallazgos clínicos.** La colección de fluido en las 3 primeras bursas con un diámetro igual o menor a 3 mm, puede ser fisiológica.[19]

En contraposición a estos estudios, se hace llamativo saber que en el XVIII Congreso Nacional de la Asociación Española de Medicina y Cirugía del Pie, en 1996, se le quitó valor, ya que **una RM negativa no descarta la existencia de un neurofibroma, y además, existen otras estructuras que alteradas pueden simular esta entidad.**[20]

En 1991, Resch y colaboradores realizaron un estudio con todos los pacientes intervenidos quirúrgicamente durante ese año. El objetivo de su trabajo era comparar la fiabilidad de la RM y la US en el diagnóstico del neuroma de

Morton. El diagnóstico preoperatorio fue puramente clínico. Los estudios histopatológicos confirmaron los hallazgos quirúrgicos. Se empleó un escáner 0,3 T para la RM y un transductor lineal de 7,5 MHz para la US. El estudio incluye 9 pacientes. Se encontraron 8 neuromas durante la cirugía, de éstos, solo 5 fueron diagnosticados con RM y 3 con US. Esto indica que los falsos negativos son comunes. **Estos autores concluyeron que estas modalidades tenían poco o nulo valor diagnóstico, pero apuntaron que con un equipo tecnológico adecuado y experiencia, podrían llegar a ser valiosos.**[40]

Ventajas de la RM

- Es un método de examen que carece de los riesgos que entrañan las radiaciones ionizantes y no se le conocen otros riesgos derivados de su uso en la clínica.[11, 23, 31, 36, 56, 57]
- Es una técnica con una excelente resolución de contraste, aproximadamente 500% mayor que la TC. El contraste es regulable por software, creando nuevas imágenes con diferentes escalas de grises que son expresivas de propiedades intrínsecas de los tejidos. Consecuencia de ello son dos propiedades de incalculable valor diagnóstico. Una es la gran sensibilidad de la RM en detectar la lesión anatomopatológica, siempre que conlleve un cambio en la cantidad regional del agua tisular. Otra es la representación visual de estructuras anatómicas hasta ahora insuficientemente visualizadas o percibidas con otras técnicas.[11, 23, 31, 36, 56, 57]
- Permite una representación de la anatomía en cualquiera de los tres planos ortogonales. Se trata no de reconstrucciones, sino de toma directa de datos originales en esa proyección, con toda la resolución espacial, resolución del contraste y campo de visión de una imagen original.[11, 23, 31, 36, 56, 57]
- La sensibilidad de la RM al flujo vascular.[11, 23, 31, 36, 56, 57]
- La ausencia de artefactos creados por la transmisión de su señal a través del hueso.[22, 36]

Inconvenientes de la RM

- La RM es una técnica inespecífica de examen, ya que lesiones con muy diferentes mecanismos fisiopatológicos o de etiología diferente aparecen con la misma expresividad.
- La RM es una técnica de resultados estereotipados, pues la mayoría de las lesiones aparecen hipointensas en T1 e hiperintensas en T2, con independencia de su naturaleza.
- La RM no es una modalidad adecuada de examen en pacientes que por estar gravemente enfermos se encuentran conectados a equipos electromagnéticos de soporte vital tales como respirador artificial, bomba de perfusión intravascular y otros similares. El funcionamiento de estos equipos se puede afectar, a veces permanentemente, por la acción del flujo magnético, y, recíprocamente, causan los suficientes artefactos como para que la RM pierda su calidad diagnóstica. En la misma línea están los pacientes portadores de marcapasos, que deben ser considerados antes de pasar a examen. Los pacientes con cuerpos extraños metálicos tanto de origen accidental (esquirlas de soldaduras, postas) como quirúrgicos (clips metálicos en estructuras vasculares, prótesis desplazables) deben ser identificados, y hay que posponer el estudio hasta determinar si además de metálicos son ferromagnéticos.

Los estudios comparativos en RM, tanto para definir la cronopatología de una lesión como para valorar la respuesta tras una terapéutica, requieren una extrema prudencia en su interpretación. Una de las características más sorprendentes de la RM en relación con todas las otras técnicas que se emplean en radiodiagnóstico es la ausencia de una escala universal de grises. El contraste en la RM depende en parte del operador pues está relacionado directamente la secuencia que se elige para el estudio y los parámetros con que se diseña tal secuencia. Existe un número muy grande de diferentes secuencias, que se hace incluso mayor si consideramos todas las permutaciones posibles en dichos parámetros. Si añadimos que los diferentes tomógrafos RM pueden tener imanes de distinta potencia resulta evidente la dificultad de establecer conclusiones diagnósticas al comparar ciertos estudios basándose exclusivamente o fundamentalmente en cambios en la intensidad de la lesión.

VENTAJAS	INCONVENIENTES
Carece de los riesgos de las radiaciones ionizantes	Pacientes conectados a equipos electromagnéticos de soporte vital
Excelente resolución de contraste	Pacientes portadores de marcapasos
Permite una representación de la anatomía en cualquiera de los 3 planos ortogonales	Pacientes con cuerpos extraños metalicos
Muy sensible al flujo vascular	
Ausencia de artefactos	

TOMOGRAFIA COMPUTARIZADA

La TC se puede definir como el método radiológico con el cual se logra una imagen que es el resultado de la reconstrucción bidimensional en un plano tomográfico de un objeto, obtenida a través de un ordenador. El principio de la TC es el mismo que el del radiodiagnóstico, con dos modificaciones sustanciales:

1) Los fotones que llegan, no impresionan una placa radiológica (película de sales de plata) sino unos mecanismos muy exactos de recogida energética (detectores)
2) La información recogida en los detectores es sometida a un proceso informático analógico-digital.

La TC, como medio de diagnóstico por imagen, revolucionó el radiodiagnóstico, primero en neurorradiología y posteriormente en sus aplicaciones al resto del organismo

gracias a la posibilidad de presentar una imagen seccional del organismo humano. Esto es posible debido a la capacidad de esta técnica para medir punto por punto la atenuación de los rayos X en una sección transversal del cuerpo humano. La imagen de TC es realmente un "mapa" de los valores de atenuación de los rayos X en dicha sección, representada usualmente en un monitor de televisión en escala de grises.[36, 56, 57]

Dado que las diferentes estructuras normales y patológicas tienen diferentes coeficientes de atenuación, en la imagen observable corresponderán a un tono de gris determinado, lo que las hará visibles y diferenciables entre sí. Este mapa de valores de atenuación de cada sección del cuerpo de un paciente está almacenada de forma digital en la memoria del ordenador y es fácilmente accesible a través de la consola de diagnóstico.

El tubo emisor de rayos X "barre" con un movimiento lineal repetido a distintos ángulos, o movimiento circular, el plano del objeto de estudio y durante este barrido el sistema detector realiza múltiples medidas de intensidad transmitida, con lo que se obtiene un "perfil" de la atenuación de los rayos X de la sección explorada, en la dirección de dicho haz.[31, 36, 56, 57]

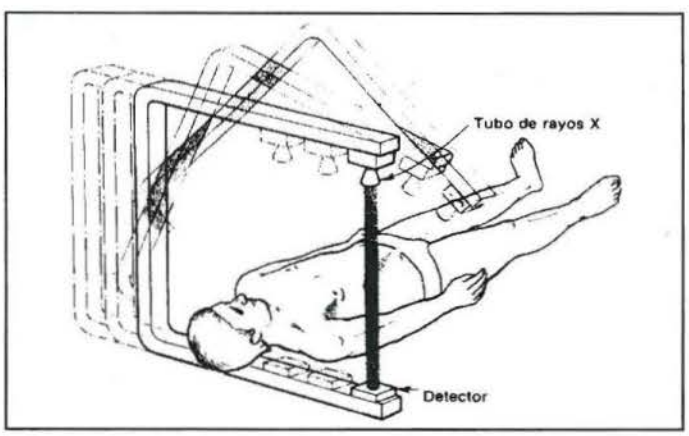

Fig 8 Técnica de realización de la TC.

Los datos densitométricos adquiridos son almacenados en la memoria magnética del ordenador después de una transformación analógico-digital y finalmente son procesados por aquel mediante un cálculo algebraico iterativo, o basado en la retroproyección con filtración, empleando un algoritmo matemático determinado. El resultado de la reconstrucción efectuada por el ordenador es un resultado numérico.

En TC se utiliza una escala arbitraria de unidades de atenuación o de densidad radiológica, las unidades Hounsfield (UH) o número TC, en la cual el 0 corresponde a la densidad del agua, el valor -1000 a la del aire y el valor +1000 a la del hueso compacto.

Se ha adoptado por convención, representar los valores de atenuación o densidad radiológica en forma análoga a como aparecen en la radiografía; esto es, las zonas radiotransparentes en tonos oscuros y las radiopacas en tonos claros o blandos.

La TC ha superado muchas de las limitaciones de la radiología convencional, ya que es un método que se caracteriza además de por su mayor poder de discriminación, porque:

1. Los rayos X solamente atraviesan el volumen de interés en una estrecha sección del paciente y, dada la forma de reconstrucción de la imagen, se elimina el grave problema planteado por la superposición en el radiodiagnóstico convencional.
2. Se utilizan pequeños detectores de respuesta proporcional, mucho más sensibles que las sales de plata de las películas radiográficas, lo que en unión al sistema de procesamiento de datos le confiere una elevada discriminación de densidad, superior por lo menos en diez veces.
3. La estrecha colimación del haz en los rayos X reduce drásticamente la proporción de radiación dispersa y sus efectos tanto sobre la imagen como sobre la dosis integral y gonadal que recibe el paciente.

Limitaciones de la TC

Los factores físicos fundamentales, además de una limitada resolución espacial, se deben al efecto de volumen parcial y al moteado de fotopenia, así como a la producción de artefactos a consecuencia de imperfecciones del equipo o debidos al propio método de TC, especialmente cuando en la sección explorada se encuentran próximas estructuras de muy diferente coeficiente de atenuación, ya sean naturales (hueso-encéfalo-hueso) o artificiales (metal-tejidos).

Los artefactos debidos a los factores físicos pueden manifestarse fundamentalmente en la imagen en forma de anillo, líneas paralelas, convergentes o en estrella o en forma de "neblina".

El factor biológico que condiciona la producción de artefactos, en general en forma de líneas convergentes, es el movimiento del paciente, sea controlable, fisiológico independiente de la voluntad o voluntario-incontrolable.

La TC tiene importantes ventajas respecto de la US. En principio, su definición como método de imagen, no es dependiente de la habilidad del operador, y su realismo anatómico, que es mucho mayor, especialmente desde la utilización del TC Helicoidal. Asimismo, la TC proporciona planos con referencias anatómicas completas. Por otro lado, en la TC influye poco el fenotipo del paciente, así como el estudio de órganos o afecciones donde la US muestra limitaciones importantes o absolutas. Sin embargo, la US requiere menos infraestructura, es fácilmente manejable y no emite radiación ionizante. Su resolución espacial en órganos superficiales y con los equipos actuales es mucho mayor. Además, las partes blandas y las estructuras anatómicas superficiales permiten un estudio muy completo. La TC es superior a la US en la estadificación de los tumores, pero el empleo de la US como primer método de imagen sigue siendo en algunas ocasiones indiscutible.

La RM ha sustituido a la TC como primer o único método de imagen en muchas situaciones en las cuales la TC revolucionó el diagnóstico, particularmente en neurorradiología y el sistema musculoesquelético, por su soberbia demostración anatómica y su superior capacidad en diferenciar el tejido normal del patológico. Sin embargo, en el

resto del organismo, la TC y la RM son competitivas y complementarias.

La TC, aunque utiliza radiación ionizante, permite una mejor localización del neuroma. A través del uso de una ventana de tejidos blandos y finos cortes en el plano frontal, la TC puede visualizar neuromas con gran precisión y seguridad cuando se compara con la RX simple, aunque todavía posee dificultades inherentes. Mientras la atenuación es mayor con TC, todavía tiene una representación limitada del contraste de tejido blando y cualquier anormalidad es relativamente sutil. Cuanto más pequeño es el neuroma, más fácil es que se pase por alto, especialmente si los cortes son demasiado estrechos. En suma, la inflamación localizada que hay en los tejidos blandos circundantes ayuda a localizar la masa.[4]

En 1991 Turan y Colaboradores presentaron un estudio de 15 pacientes, demostrando la presencia de neuroma en 7, confirmado a través de microscopía postoperatoria. De los restantes 8 pacientes, en los cuales se identificó a través de la TC la presencia de neuroma, a 6 de ellos se les alivió la sintomatología en 6 meses. De los 2 restantes, uno presentaba una neuritis del nervio peroneo y el otro un neuroma en una región no incluida en la evaluación de TC. El aumento de contraste de tejidos blandos y el detalle hacen a la RM superior a la TC en la evaluación del neuroma. **La TC puede ser beneficiosa en los pacientes claustrofóbicos o aquellos en los cuales la señal de RM está contraindicada.**[31]

Morvan y Colaboradores en 1992, realizaron un estudio de la TC en 15 pacientes que presentaron una metatarsalgia compatible clínicamente con un neuroma de Morton. La TC reveló: (1) siete neuromas de Morton (verificados quirúrgicamente); (2) una bursitis interósea; (3) tres bursitis subcapitometatarsales; (4) una tenosinovitis de los flexores; (5) dos subluxaciones metatarsofalángicas con derrame articular; (6) una artropatía metatarsofalángica post-traumática. **Concluyeron en su estudio que en la TC, el neuroma de Morton se presenta como una opacidad homogénea de 60 UH, redondeada de 4-5 mm de diámetro, bien delimitada y situada en un espacio intercapitometatarsiano (unos milímetros antes de la articulación metatarsofalángica). Además observaron que la localización del neuroma era en 6 de los casos en la región plantar del espacio y en un caso en la cara dorsal. También apuntaron que tras la inyección intravenosa de contraste, el aumento de la densidad, fue moderado en todos los casos.**[32]

VENTAJAS	INCONVENIENTES
Se explora una estrecha sección del paciente eliminando la superposición de la RX simple	Limitada resolución espacial
Los detectores son más sensibles que las sales de plata de las películas	Efecto de volumen parcial
Se reduce la radiación dispersa	Moteado de fotopenia
	Producción de artefactos

CONCLUSIONES

1. Historia clínica y exploración física, completas y minuciosas.

Todos los autores consultados en el presente trabajo coinciden en que el diagnóstico del neuroma de Morton es fundamentalmente clínico. Un profesional experimentado, debe dirigir el curso de la entrevista con el paciente para obtener la máxima información posible, y tener la capacidad de descartar datos de poca o nula utilidad. Para ello, debemos conocer los factores etiológicos y los distintos patrones dolorosos, sin olvidar otras sintomatologías asociadas o atípicas.

2. Las pruebas de diagnóstico por imagen, las llevará a cabo e interpretará el correspondiente profesional.

Cuando requerimos la realización de una prueba de diagnóstico por imagen, hay que especificar al profesional que la realiza los motivos que nos han llevado a solicitarla, las sospechas en cuanto al diagnóstico y la supuesta localización de la lesión. Esto facilitará su trabajo.

En el caso de la RX, la mayoría de podólogos estamos acostumbrados a utilizarla como método complementario de diagnóstico, y su interpretación es relativamente sencilla. Sin embargo, en otras pruebas menos comunes, podemos encontrar bastantes dificultades para su interpretación. Esto se hace patente, principalmente con la US, por varios motivos:

a) Es una prueba que se visualiza e interpreta en el momento en que se realiza.

b) Las imágenes que ofrece no son tan nítidas como las que se obtienen con otros métodos de diagnóstico por imagen, y sólo un profesional especialmente preparado puede detectar estructuras anatómicas y anomalías de las mismas.

c) En el pie, por su estructura y reducido tamaño, encontraremos tejidos de similar ecogenicidad, que incluso un experto podría confundir si su experiencia en esta localización anatómica es limitada.

En el caso de la TC y la RM, se obtienen imágenes anatómicas de gran detalle y precisión, pero sólo el facultativo podrá detectar determinadas anomalías y descartar posibles diagnósticos.

3. Ante la necesidad de utilizar estas técnicas, siempre se comenzará con las más sencillas, económicas y menos invasivas.

Ante una patología como el neuroma de Morton, se hace difícil justificar ante el paciente la necesidad de realizar este tipo de pruebas, que en ocasiones resultan más costosas que la propia exploración. De todas formas, en caso de necesitarse, la primera opción, después de la radiología, debe ser la US.

4. No hay que descartar la radiología como prueba complementaria para el diagnóstico del neuroma de Morton.

Ya hemos comentado anteriormente las limitaciones de la RX en la visualización de partes blandas. Sin embargo,

esto no quiere decir que su utilidad esté igualmente limitada. Mediante este tipo de pruebas podremos descartar otras alteraciones de clínica muy similar, y lo que es más importante, nos dará información sobre la posible etiología.

5. Limitar la realización de estas pruebas complementarias a casos especiales.

Es importante para cualquier profesional conocer los métodos de diagnóstico por imagen de que puede disponer y la fiabilidad de estos frente a determinadas patologías, pero esto no quiere decir que se deban usar de forma sistemática con todos los pacientes. Puesto que se trata de una patología cuyo diagnóstico es eminentemente clínico, el uso de estas pruebas debe quedar limitado a aquellos casos en los que el diagnóstico sea incierto, bien por la localización, bien por la sintomatología.

La primera opción después de la radiología, será la US, no sólo por su coste, sino porque los estudios que se han publicado al respecto la sitúan como una de las más fiables.

6. No olvidar que las pruebas de diagnóstico por imagen que hemos revisado son completamente inespecíficas.

A pesar de su utilidad y alta fiabilidad en el diagnóstico del neuroma de Morton, la información que nos ofrecen no es específica de la patología. Como hemos comentado en puntos anteriores, existen lesiones muy diferentes desde el punto de vista histopatológico que dan imágenes muy similares. Estas pruebas, por tanto, sólo nos indican que existe una alteración en una determinada región anatómica.

BIBLIOGRAFIA

1. **ALEXANDER IJ, JOHNSON KA, PARR JW.** *Morton´s neuroma: a review of recent concepts.* Orthopedics 1987 Jan; 10(1): 103-6.
2. **ALEXANDER IJ**. *The foot: Examination and diagnosis.* New York:Churchill Livingston; 1990.
3. **ANDERSON D.** *Neoplasms that involve the skin, soft-tissue and bone of the foot.* En: Levy LA, Hetherington VJ, editores. Principles and Practice of Podiatric Medicine. New York: Churchill Livingstone; 1990. p. 315-361.
4. **BARON RL, GALINSKI AW, VLAHOS M.** *Imaging of digital neuromas.* J Am Poditr Med Assoc 1997; 87(8): 380-383.
5. **BOURKE G, OWEN J, MACHET D.** *Histological comparison of the third interdigital nerve in patients with Morton´s metatarsalgia and control patients.* Aust NZ Surg 1994 Jun; 64(6): 421-4.
6. **CAMPO PP**. *Diagnóstico por imagen.* En: Nuñez-Samper M, Llanos Alcazar LF, editores. Biomecánica, medicina y cirugía del pie. Barcelona: MASSON SA; 1997. p. 114-117.
7. **CLAUSTRE J, SIMON L.** *Le médio-pied.* Paris: Masson; 1989.
8. **CHIRON PH, UTHEZA G.** *Le pied: actualités en Medecine Chirugie et Reéducation.*Paris: Masson; 1991.
9. **EISENBERG RL.** *Atlas de diagnóstico diferencial por imagen*. Barcelona: Consulta; 1989.
10. **ERICKSON SJ, CANALE PB, CARRERA GF, JOHNSON JE, SHEREFF MS, GOULD JS, HYDE JS, JESMANOWICZ A.** *Interdigital (Morton) neuroma: High-resolution MR imaging with selenoid coil*. Radiology 1991 Dec; 181: 83-836.
11. **FERNANDEZ PORTAL L.** *Exploración clínica del sistema musculo-tendinoso.* En: Tamames Escobar S, editor. Cirugía: fisiopatología general: Aspectos básicos: Manejo del paciente quirúrgico. Madrid: Editorial Panamericana; 1997. p. 487-490.
12. **FERNANDEZ PORTAL L.** *Exploración clínica del sistema musculo-tendinoso.* En: Tamames Escobar S, editor. Cirugía: fisiopatología general: Aspectos básicos: Manejo del paciente quirúrgico. Madrid: Editorial Panamericana; 1997. p. 487-490.
13. **FERNANDEZ PORTAL L.** *Exploración clínica e instrumental del sistema ósteo-articular.* En: Tamames Escobar S, editor. Cirugía: fisiopatología general: Aspectos básicos: Manejo del paciente quirúrgico. Madrid: Editorial Panamericana; 1997. p. 492-494.
14. **FORRESTER DM.** *Radionuclide Imaging.* En: Forrester DM, Morrie E, Kricum, Kerr R, editores. Imaging of the foot and ankle. Barcelona: Salvat; 1990. p. 223-233.
15. **FRISCIA DA. STROM DE. PARR JW. SALTZMAN CL. JOHNSON KA**. *Surgical treatment for primary interdigital neuroma.* Ariz Orthopedics 1991 Jun; 14(6):669-72.
16. **GONZALEZ MALDONADO R, HERRERO MATEO LM.** *Estudio clínico e instrumental del SNP*. En: Tamames Escobar S, editor. Cirugía: fisiopatología general: Aspectos básicos: Manejo del paciente quirúrgico. Madrid: Editorial Panamericana; 1997. p. 495.
17. **HELAL B.** *Surgery of disorders of the foot and ankle.* London: Martin Dunitz; 1996
18. **HERRISON C, EULRY F, SIMON L.** *Méthodes actualles Déxploration du pied:* Monographies de Podologie; 1995.
19. **ZANETTI M.** *Morton neuroma and fluid in the intermetatarsal bursae on MR images of 70 asymptomatic volunteers.* Radiology 1997 May; 203(2): 516-20.
20. **ZWART MILEGO JJ.** *Metatarsalgia de Morton*. Jano 1998; 1242: 50-52.
21. **KAMINSKY S, GRIFFIN L, MILSAP J, PAGE D.** *Is ultrasonography a reliable way to confirm the diagnosis of Morton's neuroma?.* Orthopaedics 1997 Jan; 20(1):37-9.

22. **KERR R.** *Computed Tomography.* En: Forrester DM, Morrie E, Kricum, Kerr R, editores. Imaging of the foot and ankle. Barcelona: Salvat; 1990. p. 247-258.

23. **KERR R.** *Magnetic Resonance Imagen.* En: Forrester DM, Morrie E, Kricum, Kerr R, editores. Imaging of the foot and ankle. Barcelona: Salvat; 1990. p. 283-302.

24. **LASSMANN G.** *Morton´s toe: clinical light and electron microscopic investigations in 133 cases.* Clin Orthop 1979; 142: 73-84.

25. **LELIEVRE.** *Patología del pie.* Paris: Masson; 1992.

26. **LEVEY DS, PARK YH, SARTORIS DJ, RESVICK D.** *Imaging methods for assessment of pedal soft-tissue neoplasms.* Clin Podiatr Med Surg 1993;10(4): 617-632.

27. **LEVINE SE, MYERSON MS, SHAPIRO PP, SHAPIRO SL.** *Ultrasonographic diagnosis os Recurrence after Excision of an Interdigital Neuroma.* Foot Ankle Int 1998 Feb; 19(2): 79-84.

28. **MANN RA, REYNOLDS C.** *Interdigital neuroma: a critical clinical analysis.* Foot Ankle 1983; 3: 238-243.

29. **MASQUELET AC, NORDIN JY, AMOROUXB, PAGES C.** *Métatarsalgie de Morton.* Paris: Encly Med Chir; 1985.

30. **MAY DA, GOOD RB, SMITH DK, PARSONS TW**. *MR imaging of musculoskeletal tumors and tumor mimickers with intravenous gadolinium: experience with 242 patients.* Skeletal. Radiol 1997 Jan;26(1):2-15.

31. **MENDICINO SS, ROCKETT MS.** *Morton's neuroma.* Update on diagnosis and imaging. Clin Podiatr Med Surg. 1997 Apr; 14(2):303-11.

32. **MORVAN G, BUSSON J, WYDIER**. ***Escaner del pie y tobillo.*** Barcelona: Masson; 1993.

33. **MUÑOZ GONZALEZ, A.** *Tomografía Computarizada.* En: Pedrosa, editor. Diagnóstico por imagen. Madrid: Mc Graw Hill; 1997. p. 83-95.

34. **NUEVO DICCIONARIO ENCICLOPÉDICO.** 2ªEd. Barcelona: Teide; 1988.

35. **OLIVER TB, BEGGS I.** *Ultrasound in the assessment of metatarsalgia: a surgical histological correlation.* Clin Radiol 1998 Apr; 53(4): 287-9.

36. **PEDROSA.** *Diagnóstico por imagen.* Madrid: Mc Graw Hill; 1997.

37. **POLLAK RA, BELLACOSA RA, DORNBLUTH NC, STRASH WW, DEVALL JM.** *Sonographic analysis of Morton's neuroma.* J. Foot Surg 1992 Nov-Dec; 31(6):534-7.

38. **REBER RK.** *Surgical treatment of Morton´s neuroma. 1996.* URL: http://www.infowest.com/sites/p/podiatry/footcare/neuroma/neurosurg.html.

39. **REDD RA, PETERS VJ, EMERY SF, BRANCH HM, RIFKIN MD.** *Morton neuroma: sonographic evaluation.* Radiology 1989 May;171(2):415-7.

40. **RESCH S, STEMSTROEM A, HOUSSON A HOUSSON K.** *The diagnosis efficacy of MRI and ultrasonography in Morton´s neuroma: a radiological-surgical correlation.* Foot and Ankle 1994; 88-94.

41. **RUUSKANEN MM, NIINIMÄKI T, JALOVAARA P**. *Intermetatarsal espaces followed over.* Arch Orthop Trauma Surg 1994; 113: 78-80.

42. **SANZ MARÍN M, SANZ ROPP P, COGOLLOS AGRUÑA J.** *Resonancia Magnética.* En: Pedrosa, editor. Diagnóstico por imagen. Madrid: Mc Graw Hill; 1997. p. 97-119.

43. **SARTORIS DJ, BROZINSKY S, RESNICK D.** *Magnetic resonance images.* J Foot Surg 1989; 28: 78.

44. **SECHREST R. A** *patient´s guide to foot and ankle problems:* Morton´s Neuroma. 1998.URL: http://www.sechrest.com/mmg/reflib/foot/neuroma/neuroma.html.

45. **SHAPIRO PP, SHAPIRO SL.** *Sonographic evaluation of interdigital neuromas.* Foot Ankle Int 1995 Oct; 16(10): 604-6.

46. **SOBEJANO A, TOMÁS JM, MUÑOZ C**. *Manual de RM.* Barcelona: JIMS; 1992.

47. **SOBIESK GA, WERTHEIMER SJ, SCHULZ R, DALFOVO M**. *Sonographic evaluation of interdigital neuromas.* J Foot Ankle Surg 1997 Sep-Oct; 36(5): 364-6.

48. **STEINBACH LS.** *Painful syndromes around the ankle and foot: magnetic resonance imaging evaluation.* Top Magn Reson Imaging 1998 Oct; 9(5): 311-26.

49. **STOOPEN ME, BAROIS V, CONTRERAS E.** *Ultrasonidos.* En: Pedrosa, editor. Diagnóstico por imagen. Madrid: Mc Graw Hill; 1997.p. 135-139.

50. **TERK MR, KWONG PK, SUTHAR M, HORVATH, COLLETTI PM.** *Morton neuroma: evaluation with MR imaging perfomed with contrast enhancement and fat suppresion.* Radiology 1993 Oct; 189(1): 239-41.

51. **UNGER HR, MATTOSO PQ, DRUSEM MJ.** *Gadopentetate-enhanced MRI with fat saturation in the evaluation of Morton´s neuroma.* J Foot Surg 1992; 31: 244-246.

52. **VACHON P, LEMAY M, BOUCHARD HL.** *Pathologic study of Morton´s neuroma.* Can J Surg 1991 Aug; 34(4): 356-8.

53. **VALERO SALAS J, GONZÁLEZ HERRERO J, MORENO DE CASTRO M, LAZARO JL.** *Neuroma superficial: a propósito de un caso.* Rev Esp Podol Sep-Oct 1998; IX(6): 299-305.

54. **VAN DER BAUWHEDE J.** *Morton "Neurinoom" Resectie Interdigitale Perineurale Fibrose.* Belgian Orthoweb vzw. 1996-1999. URL: http://www.belgianorthoweb.be/ops/Morton_nl.htm.

55. **VAN DER BAUWHEDE J.** *Morton´s neuroma: Interdigital Perineural Fibrosis.* Wheeless´ Textbook of Orthopaedics. URL: http://www.wheeless. belgianorthoweb.be/o13/78.htm.

56. **VILADOT A.** *15 lecciones sobre poatología del pie.* Barcelona: Toray; 1989.

57. **VILADOT A.** *Morton´s neuroma.* Int Orthop 1992; 16: 249.

58. **WILLIAMS JW, MEANEY J, WHITEHOUSE GH, KLENERMAN L, HUSSEIN Z.** *MRI in the investigation of Morton's neuroma: which sequences?.* Clin Radiol 1997 Jan;52(1):46-9.

59. **WU KK.** *Morton's interdigital neuroma: a clinical review of its etiology, treatment, and results.* J Foot Ankle Surg 1996 Mar-Apr;35(2):112-9; discussion 187-8.

60. **YOUNGER AS, CLARIDGE RJ.** *The role of diagnostic block in the management of Morton´s neuroma.* Can J Surg 1998 Apr; 41(2): 127-30.

61. **YOUNGSWICK FD.** *Intermetatarsal neuroma.* Clin Podiatr Med Surg 1994; 11: 579-592.

62. **ZANETTI M, LEDERMANN T, ZOLLINGER H, HODLER J AJR** *Efficacy of MR imaging in patients suspected of having Morton's neuroma.* Am J Roentgenol 1997 Feb;168(2):529-32.

63. **Plaza JM.** *Fundamentos de la imagen radiográfica.* Madrid: Kodak; 1986.

64. **READ JW, NOAKES JB, KERR D, CRICHTON KJ, SLATER HK, BONAR F.** *Morton´s metatarsalgia: sonographic findings and correlated histopathology.* Foot Ankle Int 1999 Mar; 20(3): 153-61.

65. **BREUSCH SJ, SHARP RJ, WENZ W, TAYLOR LJ.** *Morton´s neuroma following first metatarsal osteotomy.* Orthopaedics 1998 Dec; 21(12): 1287-8.

66. **STEINBACH LS.** *Painful syndromes around the ankle and foot: magnetic resonance imaging evaluation.* Top Magn Reson Imaging. Top Magn Reson Imaging 1998; 9(5): 311-26.

67. **BEGGS I.** *Sonographic appearances of nerve tumors.* J Clin Ultrasound 1999 Sep; 27(7): 363-8.

68. **MILLER SJ.** *Morton´s Neuroma: A Syndrome.* En: McGlamry ED, Banks AS, Downey MS, editores. Comprehensive textbook of Foot Surgery. 2ª Ed. Vol I. Baltimore: Williams and Wilkins; 1992. p. 304-320.

69. **MANN RA.** *Cirugía del pie.* 5ª de. Buenos Aires: Editorial Médica Panamericana SA; 1987.

70. **PAGLIANO JD, WEXLER CE.** *Xeroradiography for detection of neuromas in podiatry.* JAPA 1978; 68: 38-40.

71. **LEVEY DS, PARK YH, SARTORIS DJ.** *Imaging of pedal soft tissue neoplasms.* J Foot Ankle Surg 1995 Jul-Aug;34(4):411-8.

72. **BIASCA N, ZANETTI M, ZOLLINGER H.** *Outcomes after partial neurectomy of Morton's neuroma related to preoperative case histories, clinical findings, and findings on magnetic resonance imaging scans.* Foot Ankle Int 1999 Sep;20(9):568-75.

73. **BASADONNA PT, RUCCO V, GASPARINI D, ONORATO A.** *Plantar fat pad atrophy after corticosteroid injection for an interdigital neuroma:* a case report. Am J Phys Med Rehabil 1999 May-Jun;78(3): 283-5.

74. **ERLANDSEN SL, MAGNEY JE.** *Color atlas Histología.* Madrid: Mosby; 1993.

75. **ROOT ML, WEED JH.** *Normal and Abnormal function of the foot.* Vol II. Los Angeles: Clinical Biomecanics Corp; 1997

76. **HETHERINGTON VJ.** *Hallux Valgus and forefoot surgery.* New York: Churchil Livinstone; 1994.

ORTESIS PLANTAR: REVISION Y ACTUALIZACION DE CONCEPTOS

*LABARTA GONZALEZ-VALLARINO, Alma Amparo
*FUENTES PEÑARANDA, Yolanda

RESUMEN

La ortésica actual ofrece numerosas alternativas. El presente trabajo revisa las técnicas existentes en la actualidad para la confección de ortesis plantares mostrando sus principales ventajas e inconvenientes y atendiendo a las distintas fases del proceso: la obtención del molde, la selección de materiales y la fabricación, con el objetivo de ayudar al profesional a seleccionar la alternativa más idónea para el tratamiento ortésico.

PALABRAS CLAVE

Ortesis plantar, molde, materiales, CAD/CAM.

ABSTRACT

The Orthopaedics science offers several alternatives at the present time. The present work reviews the existent techniques nowadays for the purpose of fabricating foot orthoses showing their main advantages and disadvantages attending to the different stages of the process: the cast's obtaining, the material's selection and the manufacture, with the objective to assist professionals in choosing the best possibility in orthotic management.

KEYWORDS

Foot orthoses, cast, materials, CAD/CAM.

INTRODUCCION

Desde que en 1889 Royal F. Whitman construyera la ortesis metálica en posición neutra del pie[1] muchos han sido los avances que ha experimentado la ortésica en cuanto a diseño y confección de ortesis plantares.

El desarrollo de la industria química con la incorporación de nuevos materiales, el perfeccionamiento de los métodos diagnósticos y técnicas de exploración, así como las conclusiones y hallazgos de estudios científicos, son factores que han contribuido notablemente a esta evolución.

Más recientemente la informática médica y sus diversas aplicaciones al campo de la ortopedia han permitido minimizar la labor mecánica y cuantificar los resultados.

Sin embargo, este aumento en la oferta de técnicas de moldeo, de materiales para la confección y de técnicas de fabricación puede causar confusión, más aún cuando a ello se añaden la disparidad de criterios y los resultados, en ocasiones contradictorios, de los estudios recientes.[2]

El objetivo de este artículo es pues, exponer las distintas posibilidades de que dispone el podólogo en la actualidad para la confección de ortesis plantares y hacer un balance entre las ventajas e inconvenientes de cada una de ellas para contribuir a la correcta elección por parte del profesional a la hora de instaurar un tratamiento.

METODOS

Para la elaboración de este artículo se ha revisado la bibliografía publicada en los últimos diez años en los idiomas inglés y español atendiendo a los términos de búsqueda: ortesis plantar, técnicas de moldeo, tratamiento ortésico y ortesis automatizada. Se acotó dicha búsqueda a artículos genéricos, excluyendo de la revisión aquellos que desarrollaban tratamientos ortésicos para patologías específicas y limitándola a los que aportaban datos más novedosos o controvertidos. Se revisarán las bases de datos: MEDLINE, ADONIS y ENFISPO, así como publicaciones electrónicas periódicas relacionadas con la ortopedia.

ORTESIS, PLANTAR: DISEÑO Y CONFECCION

Definimos *ortesis plantar* como aquel dispositivo externo diseñado para aplicar fuerzas en el pie de manera controlada con el objetivo de corregir, sostener, alinear, prevenir o mejorar la función del pie. Y en este sentido han sido utilizadas durante muchos años, pese a que aun no existen evidencias científicas, puesto que entre la amplia literatura al respecto mucha respalda su uso, pero otra o no es concluyente o rebate su utilización.[2]

*Prof. Ayudante del Departamento de Enfermería de la Universidad Complutense de Madrid (U.C.M.). Podóloga Adjunta al Servicio de Patología y Ortopedia en la Clínica Universitaria de Podología de la U.C.M.
CORRESPONDENCIA: Alma Amparo Labarta Gonzalez-Vallarino - Clínica Universitaria de Podología. - Facultad de Medicina. Pabellón I. - 28040 MADRID

Las ortesis plantares pueden clasificarse atendiendo a:

- Método de fabricación: conformadas a medida (moldeadas sobre positivo, aplicación en directo y automatizadas) y no conformadas (por elementos, estándar y prefabricadas).
- Función: corrección y/o compensación.
- Propiedades físicas de los materiales: rígidas, semirígidas y blandas.[3]

El proceso de fabricación de una ortesis plantar incluye una serie de acciones que, en función del tipo de ortesis, pueden abarcar el diseño del dispositivo, la toma de molde negativo, la obtención y rectificado del positivo, la selección de los materiales integrantes de la ortesis y la elaboración de la misma.

Técnicas de moldeo y rectificación.

El moldeado del pie del paciente es el paso previo a la confección de ortesis conformadas sobre molde. Su importancia es tal que podemos afirmar que un molde mal realizado determina el fracaso del tratamiento.[4]

Existen numerosas técnicas de impresión plantar en la actualidad, sin embargo, para la confección de ortesis plantares, las dos más utilizadas actualmente en nuestro país son el negativo de venda de escayola y el negativo de espuma fenólica.

Negativo de venda de escayola

El negativo de venda de escayola en descarga que captura la relación angular entre el retropié y antepié es la herramienta más utilizada hoy día a nivel mundial para la confección de ortesis plantares.[4, 5] (Fig. 1). Su obtención de acuerdo a la teoría de Root y colaboradores implica la posición neutra de la articulación subastragalina y requiere de la habilidad y experiencia suficientes para lograrla. Sin embargo, estudios recientes demuestran que el retropié no adquiere la posición invertida de la articulación subastragalina durante la fase de apoyo de la marcha permaneciendo en eversión durante toda la fase[6]. No obstante, este hecho no implica que el negativo en posición neutra no pueda proporcionar ortesis funcionales efectivas, pues no se ha demostrado científicamente que ningún conocimiento sobre las fases de la marcha pueda aplicarse en el moldeo y fabricación de ortesis plantares.[7]

Existen distintas técnicas para la obtención de este tipo de molde, en decúbito prono, supino o sedestación, pero el resultado obtenido es semejante[4]. La elección de una u otra técnica radica en parte en la preferencia del profesional y en parte en los requerimientos ortésicos[8], si bien se ha señalado que la habilidad para obtener la neutralización es mayor en la posición de sedestación.[5]

Para garantizar la confortabilidad y control de la ortesis es preciso preservar los contornos del molde y realizar las maniobras correctas de neutralización de la articulación subastragalina. Si se realiza adecuadamente el resultado es una impresión negativa que concluirá en una ortesis funcional y estable. Por el contrario, si es inadecuado, puede llegar a crear problemas yatrogénicos ortésicos.[4, 8, 9, 10, 11]

Junto a esta ventaja, el método proporciona un banco de datos para futuros tratamientos si se requieren,

Fig. 1 Negativo de venda de escayola en descarga.

por ejemplo en el supuesto de que el paciente demande más de un par de ortesis para diferentes calzados o incluso cuando se requiere una segunda prescripción o ajuste. Además permite la comparación entre moldes pasados y presentes para clarificar la evolución de la patología siempre que el molde anterior se haya conservado bien.

De las técnicas aquí discutidas ésta es, sin duda, la más lenta, pues requiere no sólo la preparación del paciente e instrumental, sino la toma del molde realizando las maniobras durante el fraguado, el positivado con el tiempo de espera hasta que seque y las rectificaciones posteriores, Incluso aunque no se requieran recrecidos o decrecidos específicos en función de la patología del paciente siempre va a ser necesaria la adición de escayola al borde lateral y al perímetro del talón para acomodar el cambio de volumen que se produce desde la posición de descarga a la de carga, así como a la zona del arco longitudinal interno[8, 12, 13]. Todos estos factores convierten a está técnica en costosa en términos de tiempo.

A esto hay que añadir que el almacenaje de este tipo de moldes que muchos talleres realizan por seis meses, dos años o incluso más, se ha convertido no sólo en un problema de espacio, sino también en un problema de archivo y localización cuando se demanda un molde.[14] (Fig. 2)

Fig. 2 Almacenamiento de positivos

Negativo de espumafenólica

Las impresiones de espuma fenólica en semicarga o carga proporcionan un modelo positivo que presentará dimensiones sensiblemente más anchas de antepié y retropié y posibilitan un contorno del arco interno inferior.[15] (Fig 3)

Fig. 3 Negativo de espuma fenólica

Pese a que algunos autores afirman que aquellos que las utilizan están "simplemente engañándose a sí mismos"[16] existen razones clínicas para considerar el uso juicioso de la espuma fenólica.

En primer lugar hay que señalar que las cajas de espuma fenólica constituyen una técnica de moldeo limpia, rápida y fácil de usar. Evitan la necesidad de limpiar al paciente y la habitación de moldeo con la subsiguiente reducción en el coste y ofrecen buenos resultados cuando se van a fabricar ortesis compensadoras, lo que convierte indiscutiblemente a esta técnica en la alternativa de elección siempre que las indicaciones clínicas lo permitan.

Una vez que el pie se halla inmerso en la espuma las manipulaciones no son posibles y, puesto que se ha demostrado que el único método para duplicar la relación antepié-retropié adecuadamente es mediante la posición neutra en descarga, las técnicas de espuma fenólica se utilizarán básicamente para fabricar ortesis compensadoras de deformidades rígidas, si bien están indicadas también en pacientes con alteraciones en equino o individuos en los que la estructura del pie varía notablemente entre la posición en carga y la posición en descarga.[4]

El molde de espuma fenólica tendrá lugar siempre que se tome de forma correcta en el paciente apropiado y por la razón terapéutica adecuada.[15]

Molde computerizado

La aplicación de la tecnología CAD/CAM (Diseño Asistido por Ordenador y Fabricación Asistida por Ordenador) a la ortopedia ha sido impulsada en los tiempos recientes.

Hay un gran número de sistemas que permiten la adquisición de imágenes en 3-D por diferentes métodos, su rectificación y ajuste y la fabricación automatizada del molde o la ortesis.

El primer elemento requerido para el proceso es un digitalizador, que es un aparato que graba la forma geométrica de un objeto y crea un modelo representativo del mismo en el ordenador[17]

Según el sistema empleado se puede duplicar el interior del negativo o el exterior del positivo o directamente el pie del paciente[18]. Algunos sistemas realizan esta operación en fracciones de segundo. Un factor que influye en el tiempo de escaneado es el paciente, pero en cualquier caso el proceso no debería llevar nunca más de 3 a 5 minutos.[19]

Mediante el software apropiado pueden realizarse posteriormente las rectificaciones oportunas sobre la imagen escaneada y almacenada. (Fig. 4). Al igual que en la escayola, el positivo es la base sobre la que se trabaja, pero a diferencia de éste se puede comparar la imagen previa a la rectificación con la imagen posterior a la misma.[42]



Fig. 4 Molde computerizado.[20]

El producto final no difiere del originado por un mocasín de escayola o una impresión de espuma fenólica. Simplemente es más rápido y menos engorroso.[21]

En general se trata de aparatos versátiles[22] que ofrecen múltiples posibilidades al profesional. Todos los sistemas comparten unas características comunes: son manejables, sensibles, fáciles de usar y portátiles (compactos y ligeros) permitiendo llevarse fuera de los límites del gabinete o clínica para la toma de moldes.

El molde computerizado puede obtenerse con el objetivo de almacenar los datos, presentando como ventaja sobre el sistema tradicional que puede almacenar numerosos moldes en el reducido espacio de un diskette y recuperarlos rápidamente cuando se requieran[23], o puede utilizarse para obtener de forma automatizada el positivo físico (y sobre éste confeccionar la ortesis) u obtener directamente la ortesis.

Selección de materiales.

Los factores que principalmente determinan la elección de los materiales son: el peso, la rigidez o la flexibilidad, la dureza y densidad, la fuerza tensil, la forma, el diseño y la durabilidad.[24]

Estos factores deben seleccionarse en el orden preciso según las metas establecidas para alcanzar los objetivos biomecánicos que pretendemos lograr en el tratamiento.

El objetivo del control ortésico es permitir que el pie se mueva dentro del rango normal de movimiento previniéndolo de compensaciones anormales originadas por alteraciones estructurales o funcionales.[8, 24]

La selección de materiales para conseguir el control ortésico se basa en las fuerzas deformantes responsables de la sintomatología. Los materiales variarán desde aquellos que ofrecen un elevado control tales como los acrílicos o polietilenos de alta densidad a aquellos de menor control como los polipropilenos o los materiales compensadores como espumas de polietileno o poliuretano. Las demandas funcionales del paciente y sus niveles de actividad influirán también en la decisión clínica.[24]

Teóricamente se podrían esperar los mejores resultados con una ortesis que ejerza el máximo control, pero la experiencia clínica demuestra que no siempre es así. Tal es el caso de patologías sistémicas que hacen más frágil al pie como la diabetes, osteoartritis o artritis inflamatoria[25] donde el objetivo no es tanto el control ortésico como la distribución de cargas mediante el aumento de superficie de contacto del pie.

Sin embargo, el control de la función anormal del pie no reside en sí mismo en la rigidez o flexibilidad de los materiales[4, 26]. De hecho, con un mismo material se pueden lograr efectos distintos, ya que hay determinados factores que hacen variar la flexibilidad de los materiales. Así la flexibilidad puede ser relacionada directamente con el grosor del material -la flexibilidad es inversamente proporcional al cubo del área que atraviesa- según se incrementa el grosor de un material aumenta la rigidez. Influye también la superficie de la ortesis de modo que al acortar la ortesis aumenta la flexibilidad. El relleno del "espacio muerto" de la ortesis en la zona mediotarsiana también contribuye a disminuir la flexibilidad.[25, 27](Fig. 5)

Fig. 5 Factores que influyen en la flexibilidad de un material.

Variando el tipo de materiales de una misma ortesis y sin variar su morfología es posible obtener propiedades muy diversas.[28] Además, es posible combinar distintos materiales de diferentes características para lograr las metas funcionales deseadas[24] dado que los materiales ortésicos actuales ofrecen muchas más posibilidades que sus predecesores y su combinación puede proporcionar un medio profiláctico apropiado de particular importancia en pacientes de alto riesgo.[29]

Cuando se buscan funciones de compensación es deseable recurrir a materiales como espumas de polietileno o poliuretano que atenúan las ondas de choque, reducen fricciones y dispersan el peso para proteger el pie normal y especialmente el que tiene problemas neurológicos, proporcionando alivio de la sintomatología y previniendo problemas médicos potencialmente graves[30]. El mayor inconveniente de estos materiales es que generalmente ocupan más espacio que los materiales rígidos correctores[31] y se deterioran antes con el uso.[32, 33]

Para conseguir combinaciones prácticas al fabricar ortesis es preciso establecer en primer lugar las metas del tratamiento: corrección, compensación o cierto grado de cada. Después se valorará la capacidad disponible en el calzado para albergar pie y ortesis y en función de ello se seleccionará el tipo, número y grosor de los materiales necesarios para cumplir la meta propuesta.[31]

Otro factor a valorar es la durabilidad de la ortesis. Cualquier ortesis colocada sobre un paciente, con el tiempo se deteriorará, deformará y acabará no cumpliendo su objetivo.[34]

Cuando se trabaja en directo, algunos autores basan su decisión en la facilidad de trabajar con un material determinado y en la velocidad en que se moldean a bajas temperaturas.[35]

En general podemos afirmar que las propiedades que se pueden pedir a un material ortésico son: que sea fácil de termomoldear, que se ajuste fielmente al molde o al pie, que se pueda combinar con otros materiales, que sea fuerte y resistente a las roturas, fácil de trabajar y que conserve sus características y forma durante el máximo tiempo posible.[36]

Desafortunadamente hay muy poca información científica disponible para guiar al profesional en la selección de los materiales adecuados. Muchas de las decisiones clínicas sobre las ortesis y la selección de materiales para éstas se basan exclusivamente en la intuición, la disponibilidad y el coste económico.[37]

Muchos tratamientos fracasan por la intolerancia del paciente debida a diagnósticos, mediciones, moldes, prescripciones o fabricación inadecuados.[25]

Fabricación ortésica

Como hemos señalado se pueden distinguir cuatro tipos básicos de ortesis plantar a medida atendiendo a su proceso de fabricación:

- Ortesis plantar por elementos.
- Ortesis plantar de aplicación en directo.
- Ortesis plantar a medida conformada sobre molde.
- Ortesis plantar automatizada.

La decisión de optar por uno de estos métodos estriba en factores clínicos, económicos y prácticos.

La ortesis ideal debería ser fabricada a medida, ligera y de bajo coste, que proporcione control tanto en antepié como en retropié. Debería ser duradera y trasladable a la mayoría de calzados para abaratar el coste y garantizar la continuidad en el tratamiento. Debería tener la propiedad de mantener su forma, propiedades y ser susceptible de futuras rectificaciones.

Ortesis plantar por elementos

Es aquella que tiene una base o palmilla sobre la que se adhieren una serie de elementos diseñados a la medida del paciente.

Las ortesis confeccionadas por elementos tienen una gran tradición en nuestro país y han sido utilizadas con éxito en la resolución de numerosas patologías, sin embargo presentan limitaciones frente a otros tipos de ortesis.

El principal inconveniente que ofrecen es la imposibilidad de incorporar cazoletas o aletas que ejerzan control a nivel del retropié y frenen el deslizamiento lateral del pie dentro de la ortesis.

Por otro lado, las piezas que la integran, si bien son diseñadas a la medida precisa del paciente con el apoyo de la radiografía y/o el fotopodograma (dejando al margen la aplicación de los elementos estándar no adaptados a la medida del paciente, pues en ese caso no hablaríamos de ortesis plantar a medida, sino de ortesis estándar), no pueden adaptarse fielmente a los contornos anatómicos tridimensionales del paciente perdiendo contacto en determinados puntos y disminuyendo la confortabilidad y eficacia de la ortesis.

Su mayor ventaja estriba en la posibilidad de medir cada una de las piezas aplicadas y valorar el grado de corrección obtenido con lo que las conclusiones ofrecen datos importantes en el campo empírico de la ortésica donde los avances provienen más de la experiencia clínica que de la teoría.[38, 2]

Ortesis plantar de aplicación en directo

La técnica de moldeado directamente sobre la superficie plantar del pie para compensar deformidades ha estado presente por muchos años. Originalmente, la presión ejercida al caminar se utilizó para ajustar diversos materiales como piel y látex al pie en un proceso denominado moldeo dinámico.[39]

El rápido desarrollo de nuevos plásticos y gomas artificiales, sin embargo, despertó interés en el moldeo directo. En 1972 McGregor introdujo un método de fabricación de ortesis blandas sobre el pie del propio paciente para moldear materiales previamente calentados, innovación ésta que surgió en directa relación con la diabetes.[40]

La ortesis plantar de aplicación en directo no requiere de un molde para ser fabricada puesto que los materiales se moldean directamente sobre la superficie plantar que toma el lugar del positivo. Con la ventaja de no tener problema de almacenamiento de moldes se encuentra una gran desventaja: carecemos del positivo para futuros tratamientos o para la revisión médica. Puesto que es posible ahorrar el tiempo necesario para obtener y rectificar el molde, esta técnica es comparativamente menos cara.

La posición preferida para su confección es en descarga, pues permite conseguir que el paciente adopte la posición neutra durante el proceso de moldeo. Sin embargo, la obtención en descarga presenta el inconveniente de proporcionar una ortesis con contornos sensiblemente inferiores a los del pie en carga, si bien este efecto puede paliarse moderadamente mediante ajustes posteriores aplicando calor con la pistola de aire caliente y modelando manualmente la ortesis.

El control de la ortesis no presenta la misma precisión que con otras técnicas. Algunos autores le restan valor a esta técnica afirmando que "el simple contorneado de la forma del pie no corrige la deformidad". En cualquier caso, puede utilizarse como tratamiento provisional con buenos resultados.[14]

Para su elaboración las manos del profesional deben tener la destreza y fuerza suficientes como para mantener la neutralidad al tiempo que moldean el material a lo largo del arco, antepié y retropié hasta que los materiales adquieren firmeza, por lo que se requiere un entrenamiento adecuado.[38]

El proceso posterior de pulido buscará la adaptación al calzado, la estabilidad de la ortesis y el mantenimiento de la neutralidad. Todas las ortesis deben ser reforzadas o añadirse elementos protectores para proporcionar mejor balance, soporte y compensación[41]. Se pueden adicionar cuñas de antepié o retropié, descargas metatarsales, taloneras, etc., pero esto va en detrimento de su rápida obtención y le hace perder valor como tratamiento inmediato, lo cual es su principal ventaja.

En este método el paciente participa de su tratamiento tomando consciencia de la individualidad del mismo por lo que, generalmente, es bien aceptado.

Los materiales que pueden utilizarse se limitan a termoplásticos de baja temperatura de moldeo. Se trata de materiales que normalmente no requieren más de 60°C o 70° C para hacerse moldeables. Algunas espumas deben calentarse a una temperatura mayor inicialmente, pero, puesto que tienen baja conductividad y el aire enfría su superficie rápidamente, pueden ser también moldeadas directamente sobre el pie. Algunos de estos materiales son menos duraderos que sus equivalentes de altas temperaturas, pero pueden usarse para hacer ortesis compensadoras, semirígidas, o dinámicas.[28, 35]

También es posible obtener ortesís en semicarga o carga, pero, en este caso, sus indicaciones se limitan a tratamientos paliativos.

Debe tenerse precaución con pacientes con problemas sensitivos o circulatorios y protegerse el pie del calor directo mediante una calceta.[28]

El moldeo directo supone un tratamiento eficiente que compensa económicamente para producir ortesis plantares y continuará siendo una alternativa de tratamiento para muchos tipos de problemas[39] dado que las posibilidades terapéuticas son relativamente altas.

Ortesis plantar a medida conformada sobre molde

Las ortesis conformadas a medida ofrecen una serie de ventajas sobre los otros tipos de ortesis. La base del tratamiento con este tipo de ortesis es el molde positivo que podrá obtenerse por distintas técnicas. En función de la téc-

nica de obtención y de las rectificaciones impresas en el positivo podrán fabricarse ortesis compensadoras, correctoras o mixtas.

Este tipo de ortesis a medida presenta la ventaja de poder incorporar cazoletas y aletas que serán las responsables de mantener la posición del pie dentro de los rangos normales de movimiento. Cuando se mantiene una corrección, el pie, en su tendencia a la posición patológica, tratará de deslizarse fuera de la ortesis. Las aletas y cazoletas frenarán dicho movimiento. Además, por estar fabricadas sobre molde se adaptan con precisión a los contornos tridimensionales del pie del paciente.

Estos factores, añadidos a la gran variedad de materiales disponibles para ser conformados por calor o sin él, dan lugar a un amplio abanico de posibilidades terapéuticas, lo que está determinando una mayor tendencia a la elección de este tipo de ortesis en la actualidad.

El principal inconveniente es que el proceso es lento y por tanto menos económico que otros.

Ortesis plantar automatizada

La aplicación de la tecnología CAD/CAM a la fabricación de ortesis plantares ha sido desarrollada recientemente. Al principio, el coste y el escepticismo ralentizaron su aceptación más generalizada[8], pero los resultados conseguidos, el aumento en la oferta con la consecuente reducción de precios y la sofisticación cada vez mayor de los sistemas ofertados está dando lugar a una revolución dentro del mundo de la ortésica.

Los sistemas de CAD/CAM para la fabricación de ortesis plantares (Fig. 6) constan de tres elementos básicos:

Fig. 6 Sistemas CAD/CAM para fabricación de ortesis plantares.

1. Digitalizador (para la "entrada de datos")

Es utilizado para obtener la imagen del pie del paciente o del molde positivo o negativo de éste.

El proceso de digitalización depende del sistema utilizado y puede ser básicamente de dos tipos:

- Por contacto: requiere deslizar el aparato por la toda la superficie a digitalizar. Aquellas zonas que no hayan sido tocadas serán interpretadas matemáticamente de modo que el contorno obtenido no corresponderá exactamente al pie o al molde, a menos que se haya recorrido exactamente toda su superficie, lo que puede suponer un tiempo excesivo en el proceso. No obstante, el mapa de contornos tridimensional que ofrece es lo suficientemente preciso como para diseñar una ortesis sobre el mismo.
- Sin contacto directo: se utilizan sistemas que constan de una vídeo cámara y una luz tipo láser. Son mucho más rápidos y capturan una imagen óptica que representa con fidelidad los contornos escaneados.

Si se opta por escanear directamente el pie se ahorrará el proceso de moldeado. Este proceso se puede llevar a cabo adoptando la posición neutra en descarga para obtener los contornos equiparables a los de un mocasín en descarga por el método de Root, ya que sólo es preciso mantener la posición durante unos 6 segundos[42]. No obstante, si se desea, también se puede digitalizar el pie en carga o semicarga.

2. - Ordenador y software de diseño (para las modificaciones)

Puede utilizarse cualquier PC que cumpla los requisitos mínimos exigidos por el software. Según Pratt el programa de modificaciones es el corazón de cualquier sistema. A través de éste van a realizarse todas las rectificaciones oportunas sobre las imágenes previamente obtenidas. El proceso podría equipararse al proceso de rectificado de un molde positivo de escayola, pero en lugar de realizarlo manualmente, se realiza sobre la pantalla del ordenador.

El manejo de este tipo de programas es tan sencillo que cualquier persona con un conocimiento básico de corrección de moldes y sin conocimiento informático alguno puede manejarlos.

Las posibilidades son elevadas y presentan ventajas importantes frente al sistema tradicional manual. Permiten producir el molde de yeso si se desea para, de forma automatizada, fabricar la ortesis sobre el mismo, o bien, fabricar la ortesis directamente según los contornos una vez rectificados y con las piezas añadidas tales como barras metatarsales, taloneras, fenestraciones, etc. Además tienen la opción de adaptar el molde para la fabricación de ortesis para calzados de tacón sin necesidad ni de tomar el molde ni de escanear el pie en actitud de flexión plantar.

Una vez terminado el prototipo electrónico de la ortesis se revisa en la pantalla del ordenador viéndose la ortesis a modo de corte o en tres dimensiones desde diferentes visiónes. Una vez confirmado que la ortesis es correcta el archivo, con todos los datos digitales, se envía a la máquina fresadora.[43]

El almacenamiento de las dos imágenes del "molde" (corregida y no corregida) presentará una ventaja importante de cara a las rectificaciones, pues permitirá ver exactamente cuanta corrección se aplicó y rediseñar el tratamiento sobre el original.

3. - La máquina fresadora (para la fabricación de la ortesis)

El sistema CAM permite el tallado a partir de los datos del ordenador. La máquina puede encontrarse en el gabinete del podólogo o en un taller concertado, lo cual suele ser la alternativa más frecuente en los profesionales que se inician en el manejo de esta tecnología.

Existen dos posibilidades, tallar el molde positivo para conformar sobre él los materiales deseados o tallar directamente la ortesis, tanto por su superficie, como por su cara plantar[44]. En este último caso la ortesis será monobloque. (Fig. 7) Sin embargo, la mayoría de podólogos prefiere la combinación de un amplio abanico de materiales que se consigue mejor con el termomoldeado o el moldeado en frío de materiales laminados sobre molde de cera. Además, se están desarrollando nuevos sistemas de moldeado por inyección que permiten la combinación de propiedades de distintos materiales.[42]

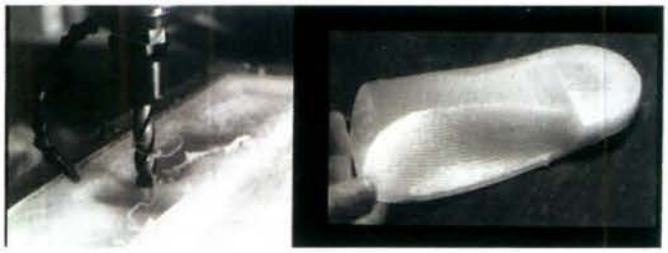

Fig. 7 Tallado de ortesis plantar sobre bloque de material.

Los sistemas CAD/CAM para fabricación ortésica ofrecen múltiples posibilidades. Algunos se adaptan al estilo clínico del profesional permitiendo que éste siga su propio método de trabajo sin necesidad de llevar el orden predefinido del programa para el diseño de las modificaciones.

Las aplicaciones clínicas son numerosas, ya no sólo en cuanto a la fabricación ortésica, sino en cuanto al análisis de datos, pues permite, por ejemplo, la comparación de imágenes de moldes del mismo paciente tomados en carga y en descarga para hallar la diferencia en la altura del arco interno y poder diseñar una ortesis tolerable.

Las ventajas de la técnica son obvias: no sólo permite ahorrar el tiempo y esfuerzo necesarios para la toma de molde[45], sino que el proceso automatizado elimina los problemas relativos al moldeado: ruptura del molde durante el proceso, con la necesidad de repetirlo, problemas de mal ajuste y, por supuesto, problemas de almacenamiento de los moldes anteriores del paciente para futuras ortesis. Además facilita el comparado de moldes pasados y presentes para certificar la evolución, cosa que no es fácil cuando se utilizan moldes de yeso, especialmente si están deteriorados tras un tiempo prolongado de almacenamiento. Se ha señalado que el uso para almacenamiento de moldes constituye una base de datos de valores antropométricos de pies Patológicos[23], además de servir como recurso para diversos estudios biomecánicos.

Pueden utilizarse muy diversos materiales, tales como polietilenos, polipropilenos, corchos, espumas, EVAs...[43, 47]

Por otro lado, sus características de herramienta de marketing son positivas[46]. Algunos autores han señalado que los sistemas CAD/CAM son el método de conseguir "la perfección en la fabricación ortésica"[42]. Sin llegar a tales pretensiones sí se puede afirmar que este tipo de sistemas constituyen un método preciso para la prescripción y fabricación ortésica, según Reily más que ningún otro método disponible en la actualidad, siendo además el menos caro,[47] dado que el tiempo de producción se reduce al 50%.[43]

Estos sistemas incrementan la productividad y competitividad. Es relativamente fácil entrenar a los profesionales para su uso. Si se dispone del equipo completo, el tiempo desde que se toma la impresión del paciente hasta obtener el modelo preparado para laminar o tallar puede llevar unos 45 minutos.[48]

Según Steele es nuestro deber profesional mantenernos al día con los desarrollos tecnológicos que pueden dar una ventaja añadida a nuestros pacientes[18], así como con las investigaciones actuales que puedan ayudarnos en el tratamiento ortésico del paciente.

Ortesis plantar estándar y prefabricada

Entre las ortesis no fabricadas a medida encontramos las estándar y las prefabricadas.

Las ortesis estándar son aquellas que se comercializan para su aplicación directa sin rectificaciones ni ajustes. Sus indicaciones son muy limitadas. La mayoría de ellas sólo sirven como efecto placebo, pero algunas como las taloneras de distintos materiales para talalgias agudas son el mejor recurso para el tratamiento provisional inmediato.

Las ortesis prefabricadas, por el contrario, son aquellas que requieren de pequeños ajustes y rectificaciones antes de su aplicación en el paciente. Estos ajustes pueden hacerse a nivel del arco interno rectificándolo por calor, a nivel de la superficie plantar de la ortesis mediante pulido para varizar o valguizar la ortesis, a nivel distal de las ortesis cortas para ajustarlas al patrón metatarsal del paciente, o bien entre el forro y la cara plantar para acoplar piezas de descarga, por ejemplo.

Hay buenas razones históricas para la pobre y desinformada opinión sobre las prefabricadas, pero lo cierto es que han evolucionado favorablemente en los últimos tiempos y hoy son una alternativa más a considerar en el tratamiento de las alteraciones del pie. Su desarrollo continúa in crescendo, basándose en cientos de imágenes de moldes escaneadas y produciendo ortesis económicas funcionales.

Si bien no son un sustituto de las ortesis a medida sí tienen cabida en la práctica podológica. Esto no ocurría así cuando las ortesis prefabricadas ofrecían poco más que arcos longitudinales de apoyo compensadores. La tecnología actual y la investigación clínica de los tipos de pie y su patología asociada ha permitido la producción de ortesis prefabricadas más sofisticadas que nunca de los mismos materiales que se utilizan para los tratamientos a medida.[49]

Presentan diversas aplicaciones clínicas. Por ejemplo, pacientes con fascitis crónica durante los siete o diez días antes de ser diagnosticados, tomado su molde y recibida su ortesis. Son una alternativa racional para reducir sus síntomas quitando tensión a la fascia y reduciendo un buen porcentaje de movimiento de la mediotarsiana.

En general van a tener una indicación precisa como tratamiento provisional mientras se instaura el definitivo, pues proporcionan un alivio de la sintomatología durante el tiempo que transcurre entre la toma de molde y la entrega de la ortesis a medida.[50]

Por otro lado tampoco existen estudios comparativos entre la efectividad de los tratamientos entre este tipo de

ortesis y las fabricadas a medida[49, 33]. Algunos autores incluso afirman que sólo son la minoría de pacientes los que requieren tratamiento a medida y que, por el contrario, la mayoría responde favorablemente al uso de ortesis prefabricadas.[51]

CONCLUSION

La Ortopedia ha experimentado una fuerte evolución en los últimos tiempos ofertando numerosas alternativas de tratamiento en la actualidad. Si a esto añadimos que se trata de una disciplina que se basa más en la experimentación clínica que en conclusiones científicas, es fácil comprender la confusión que se genera en el profesional a la hora de instaurar un tratamiento.

La selección de la alternativa de tratamiento más indicada sólo podrá hacerse adecuadamente a través del conocimiento de todas las posibilidades de que se dispone, de sus aplicaciones más oportunas y de sus ventajas e inconvenientes, puesto que muchos tratamientos fracasan por la intolerancia del paciente debida a diagnósticos, mediciones, moldes, prescripciones o fabricación inadecuada.

Los factores que determinan la selección del tratamiento se basan en criterios clínicos, económicos y prácticos.

BIBLIOGRAFIA

1 **STARETT, CJ** *Historical Review and Current Use of the Whitman/Robert's Orthoses in Biomechanical Therapy.* En: JONES, L.J. (Ed.) Clinics In Podiatric Medicine And Surgery. Shoes, Orthoses and Related Biomechanics. Philadelphia: W.B. Saunders, 1994; 11 (2): 231-239.

2 **LANDORF, K.B., KEENAN, A.M.**. *Efficacy of Foot Orthoses: What Does the Literature Tell Us.* Podiatry Now 1999; 10 (2): 331-336.

3 **SHWART, R. S.**. *Foot Orthoses and Materials.* En: JAHSS, M.H. Disorders of the Foot and, Ankle. Medical and surgical management. 2ª ed. Philadelphia: W.B. Saunders, 1991: 2866-2878.

4 **NICHAUD, T.C.**. *Foot Orthoses and other forms of Conservative Foot Care.* Baltimore: Williams & Wilkins, 1993.

5 **PIERRYNOWSKI, M.R., SMITH, S.B.**. *Effect of Patient Position on the Consistency of Placing the Rearfoot at Subtalar Neutral.* Journal of the American Podiatric Medical Association 1997; 87 (9): 399-406.

6 **PIERRYNOWSKI, M.R. SMITH, S.B.**. Rearfot Inversion/Eversion During Gaft Relatíve to the Subtalar Joint Neutral Position. Foot Ankle Intemational 1996; 17 (406).

7 **SOBEL, E. LEVITZ, S.J.** *Reappraisal of the Negative Impression Cast and, the Subtalar Joint Neutral Position.* Journal of the-American Podiatric Medical Association 1997; 87 (1): 32-33.

8 **PRATT, D.J.**. *Some Aspects of Modern Orthotics.* Physiological Measurement 1994; 15: 1-27.

9 **ELFMAN, N.**. *Wax Casting Makes a Good Impression.* [en línea] Biomechanics 1997; 4 (9). [Consulta: 30 julio de 1999].

10 **LANGER, S.**. *Bad Casting: The Enemy of Custom Orthoses.* [en línea] Biomechanics 1996: Special Chiropractic Issue. [Consulta: 30 julio de 1999].

11 **McCREA, J.D.**. *Pediatric Orthopedics of the Lower Extremity.* An Instructional Handbook. New York: Futura Publishing Company, 1995.

12 **PHILIPS, J.W.**. *The Functional Foot Orthosis.* Edinburgh: Churchill Livingstone, 1990.

13 **ROOT, M.L.**. *Development of the Functional Orthosis.* En: JONES, L.J. Clinics in Podiatric Medicine and, Surgery. Shoes, Orthoses and Related Biomechanics. Philadelphia: W.B. Saunders, 1993: 183-210.

14 **BLACK, E.**. *The Name Game.* [en línea] Biomechanics 1996. Special Chiropractic Issue. [Consulta: 2 de septiembre de 1999].

15 **LANGER, S.**. *Correct Use of Foam Box Casting.* [en línea] Biomechanics 1996; 3 (8). [Consulta: 2 de septiembre de 1999].

16 **SCRERER, P.R.**. *I Don't Want to Leave You With a Bad Impresión.* [en línea] Biomechanics 1996; 3 (5). [Consulta: 2 de septiembre de 1999].

17 **HASTINGS, J.A., VANNAH, W.M., STAND, J.A., HARNING, D.M., DRVARIC, D.M.**. *Frecuency Content of Prosthetic and Orthotic Shapes: A Requirement for CAD/CAM Digitizer Performance.* Journal of Prosthetics and Orthotics 1998; 10 (1): 2-6.

18 **STEELE, A.L.**. *A Survey of Clinical CAD/CAM Use.* Journal of Prosthetics and Orthotics 1994; 6 (2): 42-47.

19 **EDWARDS, A.**. *Shrink to Fit.* [en línea] Biomechanics 1997; 4 (12). [Consulta: 30 de julio de 1999].

20 **KENNEDY, R.F.**. *Treatment and Biomechanical Assesment Using Computers.* Preface [Ilustración]. En WOODLE, A. S. (Ed.) Clinics in Podiatric Medicine and Surgery. Philadelphia: W.B. Saunders, 1993.

21 **BLACK, E.**. *Scancast 3D: the Coming Standard.* [en línea] Biomechanics 1996 -, 3 (7). [Consulta: 23 de julio de 1999].

22 **DAVIS, R.M.**. *In Office Computerized Fabrication of Custom Foot Support: The AMFIT System.* En: WOODLE, A. S. (Ed.) Clinics in Podiatric Medicine and Surgery. Treatment and Biomechanical Assessment Using Computers. Philadelphia: W.B. Saunders, 1993: 393-401.

23 **BLACK, E.**. *Computerized Cast Storage.* [en línea] Biomechanics 1996; 3 (5).[Consulta: 8 de septiembre de 1999].

24 **SCHOENHAUS, H.**. *Custom Orthoses for Adolescents.* [en línea] Biomechanics 1997; 4 (6). [Consulta: 23 de julio de 1999]

25 **LICHNIAK, J.E.**. *Incremental Rigidity in Orthotic Devices: A Simple Approach.* [en línea] Biomechanics 1996; 3 (8). [Consulta: 30 de julio de 1999].

26 **LANGER, S.**. *To Control or Not to Control: That is the Question.* [en línea] Biomechanics 1996-, 3 (6). [Consulta: 23 de julio de 1999].

27 **WILLIS, J. BLACK, E.**. *Orthotic Materials: An Overview.* [en línea] Biomechanics 1996; 3 (2). [Consulta: 23 de julio de 1999].

28 **KIPPEN, C.**. *A Review of plastic materials used in foot orthotic manufacture.* Chiropodist 1989; 44 (5): 90-95-

29 **KIPPEN, C.**. *Insoling Materials in Foot Orthosis Manufacture.*- A Review. Chiropodist 1989; 44 (5): 83-87.

30 **JONES, L. S., CASELLI, M.**. *The Foam Zone.* [en línea] Biomechanics 1996; 3 (1). [Consulta: 30 de julio de 1999].

31 **ULMAN, B.A.**. *Strategies for Material Synergy in Orthotic Fabrication.* [en línea] Biomechanics 1997; 4 (3). [Consulta: 2 de septiembre de 1999].

32 **MARZANO, R.**. *Material Selection for Foot Orthoses.* Foot and Ankle International 1997; 18 (7): 455.

33 **DOUGLAS, H.R.**. *Prefab versus Custom: The Longevity Issue.* [en línea] Biomechanics 1996; 3 (6).[Consulta: 2 de septiembre de 1999].

34 **BADER, W.**. *Advances Lead to Applications for Composite Technology.* [en línea] Biomechanics 1998. [Consulta: 30 de julio de 1999].

35 **HUNTER, S.**. *In-House Fabrication of Temporary Orthoses.* [en línea] Biomechanics 1996-,3 (10). [Consulta: 23 de julio de 1999].

36 **LANGER, S.**. *Rodahur: Do We Miss It?.* [en linea] Bimechanics 1997; 4 (5). [Consulta: 30 de julio de 1999].

37 **LAVERY, L.A., VELA, S.A., ASTRY, H.R., LANCTOT, D.R. ATHANASIOV, K.A.**. *Novel metodology to obtain Salient Biomechanical Characteristics of Insole Materials.* Journal of the American Podiatric Medical Association 1997; 87 (6): 266-271.

38 **MICHAEL, J. W., BOWKER, J.H.**. *Prosthetics/Orthotics Research for the Twenty-First Century*: Summary of 1092 Conference Proceedings, Journal of Prosthetics and Orthotics1994; 6 (4): 100-107.

39 **McGUIRE, J., WHITNEY, K.**. *Thermodable Materials.* [en línea] Biomechanics 1997; 4 (1). [Consulta: 30 de julio de 1999].

40 **WIK, D.A., MARTIN, W.J.**. *Use of Soft Heat-Molded Orthoses in Sports.* A Clinical Analisis. Journal of the American Podiatric Association 1993; 83 (9): 529-533.

41 **WITNEY, K.**. *The Direct Molded Orthosis.* [en línea] Biomechanics 1997; 4 (2). [Consulta: 23 de julio de 1999]

42 **BERGMANN, J.N.** *The Bergmann Foot Scanner for Automated Orthotic Fabrication.* En: WOODLE, A. S. (Ed.) Clinics in Podiatric Medicine and Surgery. Treatment and Biomechanical Assessment Using Computers. Philadelphia: W.B. Saunders, 1993: 363-375.

43 **STAATS, T.B., KRIECHBAUM, M.P**.. *Computer Aided Design and Computer Aided Manufacturing of Foot Orthoses.* Journal of Prosthetics and Orthotics 1989; 1 (3):182-186.

44 **GRUMBINE, N.**. *Computer-Generated Orthoses: A review.* En: WOODLE, A. S. (Ed.) Clinics in Podiatric Medicine and Surgery. Treatment and Biomechanical Assessment Using Computers. Philadelphia: W.B. Saunders, 1993: 377-391.

45 **BIEZE, J.**. *Higher Education.* JSB Orthotics Ascends Automation's Learning Curve. [en línea] Biomechanics 1997; 4 (9). [Consulta: 2 de septiembre de 1999].

46 **STEELE, A.L.**. *A Survey of Clinical CAD/CAM Use.* Journal of Prhosthetics and Orthotics 1994; 6 (2): 42-47.

47 **REILEY, M.A.**. *Guidelines for Prescribing Orthotics.* Thorofáre: Slack Incorporated, 1995.

48 **LANGE, L.R.**. *CAD-CAM in O & P: The Future of The Profession.* [en línea] Biomechanics 1997; 4 (2). (Consulta: 3 de septiembre de 1999).

49 **SCHERER, P.R.**. *Debating Functional Prefabricated Orthoses.* [en línea] Biomechanics 1997; 4 (3). (Consulta: 23 de julio de 1999).

50 **HORINE, C.**. *Prefabs Enhace a Traditional Custom Orthotic Practice.* [en línea] Biomechanics 1997; 4 (7) [Consulta: 30 de julio de 1999].

51 **CARREL, J.M., DAVIDSON, D.M., GOLDSTEIN, K.T., PERELSTEIN, D.M.**. *Managed Care Dictates Philosophical Change in Prescribing Orthoses.* [en línea] Biomechanics 1997; 4 (11). [Consulta: 30 de julio de 1999].

DISMETRIA Y EQUINO. ESTUDIO Y COMPENSACION ORTOPODOLOGICA

***LAFUENTE SOTILLOS, Guilermo**
****ESPINOSA MOYANO, Isidoro**
***MARTINEZ CAMUÑA, Luis**
***PALOMO TOUCEDO, Inmaculada**
***RAMOS GALVAN, José**
***SALCINI MACIAS, José Luis**

RESUMEN:

En este trabajo pretendemos hacer una puesta a punto de los métodos más usuales en el estudio de las dismetrías.
Estudiaremos las relaciones de las dismetrías con los posicionamientos del pie en equino estructurado.
Presentamos nuestro protocolo de valoración y compensación ortopodológica del pie equino estructurado.

PALABRAS CLAVE:

Equino, dismetría, compensación, protocolo.

ABSTRACT

The intention of this article is to review the most used methods in the study of dysmetries, and its relation with the structured equinus foot positions. The authors presents a protocol for the evaluation of the structured equinus foot.

KEY WORDS

Equinus, dysmetry, compensation, protocol.

INTRODUCCION:

El estudio de las dismetrías, desde el punto de vista de las compensaciones ortésicas, ha sido quizás uno de los aspectos olvidados de la comunidad científica implicada en el tema.

De hecho las pequeñas dismetrías, que en la práctica clínica plantean problemas de algias en los niveles altos, cadera, columna, etc., muchas veces pasan desapercibidas incluso tras exploraciones minuciosas, o bien no se les da importancia.

Desde el punto de vista de la exploración biomecánica nos encontramos que pequeñas asimetrías de longitud inducen un posicionamiento en varo o valgo de retropié como mecanismo de compensación. En muchos casos detectamos dismetrías a partir de esta observación.

Tampoco hemos encontrado, en la bibliografía revisada, referencias a un método específico para la valoración y compensación ortopodológica del pie equino.

Es por ello que presentamos el protocolo que, en nuestra práctica diaria, nos ha dado un buen resultado en los numerosos casos tratados.

LAS DISMETRIAS. CONCEPTO.

El concepto dismetría, tal y como lo usamos en la clínica, no es del todo correcto ya que hacemos alusión a la diferente medida estructural o funcional. En la terminología correcta se refiere a la diferente cantidad de movimiento o movimiento inadecuado para la función. El término correcto sería heterometría.

Dado que es comúnmente aceptado el término consideramos dismetría a la diferente longitud o grosor de una extremidad inferior respecto a la otra. En nuestro caso lo aplicaremos a las extremidades inferiores.

La mayoría de los autores no consideran las asimetrías en longitud de menos de 0,5 cm. Algunos incluso hasta un cm. no consideran dismetría a tratar.

Para el efecto de este trabajo solo consideramos las dismetrías en longitud, si bien en los procesos neurológicos que se producen en la infancia suelen ir asociadas longitud y grosor.

Dismetria real o anatómica. Se trata de un acortamiento anatómico del fémur o tibia.

Dismetría funcional. Posicionamiento de la extremidad que define una menor longitud aún siendo anatómicamente igual a la otra. La alteración final que resulta, es de nivel en los diferentes segmentos y suele ser este el aspecto clínico que más nos interesa controlar.

**Profesores asociados de Podología de la Universidad de Sevilla.*
***Profesor titular de Podología de la Universidad de Sevilla.*
CORRESPONDENCIA: Guillermo Lafuente Sotillos. C/ Marquesa de la Cañada, 201 - 11630 Arcos de la Frontera (Cadiz)
Correo e:glafuente11@smail1.podonet.net.

CAUSAS DE LAS DISMETRIAS REALES:

Se producen por acortamiento de fémur y tibia, son "más funcionales" cuando el acortamiento se reparte en los dos segmentos:

- Traumático.
- Alteraciones de la cadera.
- Alteraciones de la rodilla.
- Déficit de crecimiento de uno o más huesos.
- Alteraciones en las curvaturas óseas incluidas las torsiones.
- Alteraciones en el tobillo.

CAUSAS DE LAS DISMETRIAS FUNCIONALES:

Se producen por posicionamientos anormales en cualquiera de los segmentos, pie, tobillo, rodilla, cadera, cintura pélvica.

- Básculas pélvicas por contracturas musculares.
- Déficit de algún grupo muscular.
- Movimientos asimétricos en cadera o rodilla, sobre todo en flexión.
- Genu varo, valgo, flexus o recurvatum asimétricos.
- Posicionamiento en talus, o equino del pie.
- Posicionamiento asimétrico en varo o valgo del retropié.
- Asimetrías en el arqueo del pie.
- Alteraciones que modifiquen el ángulo de marcha de una extremidad.

REPERCUSIONES EN EL SISTEMA MUSCULO ESQUELETICO

* Provocan basculaciones pélvicas en todos los planos del espacio. Los grupos musculares desequilibran sus vectores de fuerza y tienden a estructurar la posición.
* Se producen compensaciones, que si bien son necesarias no por ello dejan de ser patológicas. En la columna cuando aparece una curva se compensa con otra en un nivel más alto.
* Son causa de desviaciones en la columna vertebral. La escoliosis del adolescente, que en ocasiones se considera idiopática, puede tener origen claro e identificable.
* Alteran el centro de gravedad, incrementando el gasto energético. Esto conduce a fatiga muscular y facilita la estructuración de las desviaciones sobre todo de la columna.
* Hacen que el tiempo de apoyo sea distinto para cada extremidad. Se produce un balanceo lateral que incrementa el gasto muscular.
* Compensan en equino y varo de retropié. El propio paciente tiende a posicionar en varo o equino el pie de la extremidad corta, de este modo alarga funcionalmente la extremidad pero desarrolla un mal patrón de marcha.

EXPLORACION DE LAS DISMETRIAS.

En nuestro protocolo de exploración hemos de establecer una sistematicidad que evite perder detalles que a su vez pudieran despistar en la detección de dismetrías.

Tampoco conviene tener un protocolo para cada patología susceptible de ser detectada en el reconocimiento del paciente, ello supondría que no abarcaríamos todas ellas y al final resultaría poco operativo por no decir imposible.

Tal y como lo planteamos siguiendo un protocolo general, sencillo y cómodo, tanto para el paciente como para el explorador, se pueden observar dismetrías, de modo que una vez detectadas, podemos comprobar su alcance con medidas más precisas.

Pasos importantes:

* **Anamnesis cuidadosa.** Sobre todo investigar los antecedentes:
  - Traumáticos. Fracturas.
  - Neurológicos.
  - Familiares.

* **Observación**
  - Pliegues glúteos y de rodilla.
  - Basculación de la pelvis y cintura escapular. (Fig. 1)
  - Inclinación lateral de la línea interglútea.
  - Asimetría del fémur al explorar la flexión conjunta de ambos. (Fig. 2)
  - Asimetría de tibias al colocar las rodillas juntas, flexionadas y con los pies apoyados en la camilla.
  - Asimetría de masas musculares pueden indicar un déficit del desarrollo que puede afectar a la longitud. (Fig. 3)
  - Posturas que induzcan sospecha. El paciente flexiona una rodilla cuando está de pie, variza un talón

Fig. 1 La observación de los pliegues glúteos y popliteos en diferentes niveles nos hará pensar en dismetrías.

Fig. 2 Al realizar la maniobra de flexión de caderas a 90 grados y al flexionar las rodillas apoyando los dos pies en la mesa de exploración podemos apreciar asimetrias femorales y tibiales.

Fig. 3 Basculaciones pélvicas y asimetria de masas musculares son signo que con frecuencia se dan en las dismetrías.

*** Exploración clínica en camilla.**

- Palpación de relieves óseos, sobre todo las crestas iliacas, trocánter mayor, rótulas,...
- Simetría de los movimientos articulares de cadera, rodilla y pie. Para el caso nos interesa más la simetría que el rango de movimiento.
- Comparación global de las extrernidades. Con el paciente en camilla es muy fácil tirar de el cogiéndolo por la zona supramaleolar y comparar ambos talones y maléolos internos. (Fig 4)
- Medida con cinta métrica flexible. Para ello es importante colocar al paciente en buena posición exploratoria. El movimiento descrito en el punto anterior deja al paciente bien colocado para medirlo. Podemos obtener la medida real o funcional.

Medida real. Cresta iliaca antero superior, es importante buscar el labio inferior que se palpa como un pequeño relieve y colocar en él un extremo de la cinta. El otro extremo se coloca en la parte más distal del maléolo tibial. Al realizar esta medida hay que controlar que la cinta pase por la cara antero interna de la rodilla. Algunos autores prefieren tomar como referencia el maléolo externo.

Si se tiene en cuenta las condiciones anteriores resulta una medida fiable (Fig. 5)

Medida funcional o aparente. Ombligo a maléolo interno. (Fig. 6)

Fig. 4 Comparando los relieves simétricos y traccionando del paciente por los maléolos podemos explorar las asimetrias en longitud.

Fig. 5 Medidas de la extremidad con cinta métrica, el paciente ha de estar bien alineado longitudinalmente.

Fig. 6 Medida aparente ombligo maléolo interno.

*** Exploración en bipedestación.**

En esta posición exploratoria es como mejor se aprecian las asimetrías de nivel en los pliegues glúteos y las inclinaciones laterales de pelvis, pliegues interglúteos, cintura pélvica,y escapular. A los efectos de medida se estudia la diferencial entre ambas extremidades colocando tablillas de grosores conocidos hasta nivelar tanto los pliegues como las crestas ilíacas antero y póstero superiores. Resulta útil el nivel de agua o de burbuja para la comprobación. (Fig. 7)

Fig. 7 Cuando hay una extremidad mas larga, el pliegue interglúteo se presenta curvado. Colocando tablillas de grosores conocidos bajo el lado corto iremos nivelando, lo que nos da idea de la cuantía de la dismetria.

*** Exploración radiológica.**

- Al plantear la exploración radiológica hay que considerar el riesgo beneficio. Aunque se han depurado las técnicas sigue siendo un medio diagnóstico con riesgo potencial.
- Entre las proyecciones mas usadas contamos con:
  - ***Radiotelemetría completa de EEII**. Se puede hacer en carga y descarga, si se hace en descarga no contempla las posibles desviaciones funcionales de cadera y rodilla. Resulta una proyección de alta carga de radiación pero fiable.
  - ***Radiografía en tres niveles.** Se usa una cinta métrica plomada y se realizan tres proyecciones, caderas rodillas y tobillos comparando el nivel en cada una de ellas aprovechado la cinta métrica plomada. Resulta un método fiable y con menor carga radioactiva que el anterior.
  - ***Nivel de caderas y pelvis en carga.** Es una proyección discutida en cuanto a su utilidad en la comprobación de la dismetría, la información que aporta es sólo de nivel y por lo tanto no nos indica la medida real de la extremidad. En la práctica el conocimiento del nivel es más importante que la medida real. (Fig. 8)

    Para que la realización de esta técnica resulte fiable el paciente se debe colocar con las dos rodillas bien extendidas y a su vez bien alineado respecto a la pared.

    En niños pequeños, en los que resulte dificil controlar la posición descrita, no es válida.

Fig. 8 Estudio radiográfico del nivel de caderas. En este caso se ha realizado después de aplicar la compensación ortopodológica.

COMPENSACION ORTOPODOLOGICA DE LAS DISMETRIAS:

Si bien no hay acuerdo de cuánto hay que compensar una dismetría, la mayoría de los autores aconsejan suplementar en forma de alza a partir de un centímetro.

Algunos consideran que se ha de compensar a partir de medio centímetro, con mas razón si hay clínica de dolor en los niveles altos.

Otros incluso consideran que se puede hipercompensar con el fin de mejorar alguna clínica de dolor a nivel de columna.

En general se acepta que si el suplemento es menor de un centímetro se puede hacer elevando el talón y a partir de este grosor se incrementaría también en antepié.

Para facilitar la suplementación se puede recurrir a rebajar de medio a un centímetro el tacón del lado más largo.

En las dismetrías de más de dos o tres centímetros hay que recurrir a los suplementos externos o al calzado personalizado con alzas en el interior.

En las grandes dismetrías las compensaciones se harán de forma progresiva.

EXPLORACION DEL EQUINO.

- En la exploración del pie equino tenemos que considerar varios aspectos:
  - * Rango de movimiento si lo hay, tanto en movilización activa como pasiva.
  - * Se estudiará la funcionalidad de la extremidad, siendo importante la movilidad activa y pasiva de la rodilla, valorando especialmente la poten-

cia en extensión de la rodilla ya que un cuádriceps potente va a permitir mayor apoyo del talón al realizar la compensación ortopodológica del equino. También es importante la valoración de grupo extensor de la cadera.

* El estudio en dinámica. Generalmente la marcha presentará un patrón invertido, iniciando el apoyo del pie en el I o V radios. (Fig. 9)

Fig. 9 Al explorar el equino estructurado tendremos en cuenta que el patrón de marcha es invertido, con inicio de los apoyos en el antepié.

* En los casos de limitaciones relativas, algunos autores americanos consideran equino si hay menos de 10 grados de flexión dorsal del tobillo, hay que valorar la repercusión de este equino relativo en la ASA y en el resto del pie. Este aspecto ha sido motivo de otros trabajos ya publicados en la revista Salud del Pie. (Nº 22)

* El estudio del equino en carga es fundamental para la posterior compensación. En este sentido proponemos la siguiente metodología:

A) Una vez realizada la exploración anterior y con el paciente en carga, colocaremos tablillas de grosores conocidos en el talón hasta conseguir apoyo del mismo.

Consideraremos como medida del relleno la que resulte en la proyección vertical del maléolo externo. (Fig. 10)

B) Con una cinta adhesiva colocaremos el relleno determinado bajo el talón y haremos caminar al paciente. En función de la estabilidad observada y sentida por el paciente añadiremos o restaremos grosor al relleno. (Fig. 11)

C) Conocido este valor de relleno descontaremos el grosor efectivo de tacón, despreciando el grosor de la suela, medido en la zona media externa del mismo. (Fig. 12)

D) En función de la potencia muscular de los grupos extensores de rodilla y cadera descontaremos **de medio a un centímetro,** en este sentido tendremos en cuenta que si forzamos el apoyo de talón, y siendo este apoyo el último que se ejecuta en la marcha invertida, se produciría una

Fig. 10 Colocaremos tablillas de grosores conocidos bajo el talón hastas lograr un buen contacto. Para cuantificar el grosor mediremos las tablillas en la zona de proyección del maléolo externo o un poco por detrás.

Fig. 11 Si hacemos caminar al paciente y hemos colocado más grosor del necesario, se establecen fuerzas de reacción del suelo que se aplican en el talón y provocan flexión de rodilla.

Fig. 12 El grosor del tacón lo descontáremos del relleno del equino ya que forma parte del citado relleno.

fuerza de reacción del suelo hacia arriba, este vector de fuerza pasa por detrás de la rodilla y **provocaría una flexión de la misma y de la cadera, con la consiguiente inestabilidad del paciente.** (Fig. 13)

Fig. 13 Una vez calculado grosor de relleno y descontado ½ cm., haremos deambular al paciente para ver el comportamiento mecánico de la extremidad.

E) Una vez deducidos los grosores citados, podemos probar el relleno introduciéndolo en el zapato, haremos caminar al paciente para realizar los últimos ajustes. (Fig. 14)

Fig. 14 Antes de proceder a la elaboración de la ortesis es conveniente probar la compensación dentro del calzado. Al realizar ests prueba procuraremos que el grosor del tacón sea el mismo que luego usará en el calzado.

F) Con los ajustes descritos, tomaremos el molde y realizaremos la ortosis plantar.

En estos casos suele haber síndromes de sobrecarga de algunos metatarsianos que se compensarán en la ortosis. También es frecuente que el lado sano presente "insuficiencias" que se traducen en comportamientos hiperpronadores, por el abusivo uso que el paciente hace de esta extremidad.

En otros trabajos anteriores sobre el pie poliomielítico se han descrito estas compensaciones. (Fig. 15)

Fig. 15 Las sobrecargas de antepié se tratarán a la vez que el equino.

RELACION EQUINO - DISMETRIA.

Es evidente que un pie equino va a alargar funcionalmente la extremidad, si además se trata de un equino que se ha producido en una etapa en la que el miembro estaba en crecimiento, también se va a producir un acortamiento de la misma extremidad, ya que la disfuncionalidad que ha provocado el equino, parálisis traumatismo...., va a frenar el desarrollo en longitud de la misma extremidad.

En los numerosos casos de pies poliomielíticos que hemos tratado, al haberse producido la lesión neurológica en la infancia, siempre nos encontramos con la extremidad afectada más corta que la contra lateral.

Por todo esto podemos encontramos con las siguientes situaciones:

A) Que el miembro del pie equino no presente dismetría anatómica. Es caso común en las parálisis del nervio ciático poplíteo externo provocadas en el adulto. Al caer el pie en equino alarga la extremidad resultando **funcionalmente más larga.**

En este caso se compensa el equino siguiendo el método propuesto. Posteriormente y preferible en otra sesión exploratoria, se estudia la funcionalidad global y en algunas ocasiones se suplementa, en parte, la dismetría funcional, **en el lado sano.** (Fig. 16)

B) Que la noxa que produjo el equino fuera en la infancia. Ocurre en la parálisis infantil de la poliomielitis. El miembro afectado no se desarrolló bien, presenta dismetría y equino.

En estos casos se compensará el equino, siguiendo el protocolo propuesto y luego según resulte la funcionalidad, se incrementará el grosor global de la ortosis y/o calzado para compensar la dismetría.

La experiencia nos dice que en estos casos, la extremidad afectada funciona mejor con un ligero acortamiento de alrededor de un centímetro.

CONCLUSIONES:

- En el estudio de las dismetrías hay que partir de una metodología exploratoria que permita detectarlas en el examen rutinario de exploración biomecánica.

Fig. 16 En este caso de paciente con poliomielitis en la infancia, presenta un acortamiento de la tibia derecha. A pesar de este acontecimiento al caer el pie en equino supera en altura a la extremidad sana.

- La radiología es un método más para el estudio de las dismetrías y hay que valorar el riesgo beneficio.

- El equino alarga funcionalmente la extremidad, pudiendo sobrepasar al lado sano.

- Para compensar el equino con ortosis, realizaremos un protocolo de exploración que permita probar el relleno en carga estática, dinámica y en el calzado.

- En los casos de equinos asociados a dismetrías se compensará primero el equino y luego la dismetría.

BIBLIOGRAFIA

1.- **ANDRE - R- BAEHLER.** *Técnica ortopédica: Indicaciones. Tomo I biomecánica de la extremidad inferior*. Masson 1999.

2.- **CANALES, S.** *Tratado de Ortopedia Pediátrica.* Masson. Barcelona, 1992.

3.- **DUCROQUET, R.** *Marcha normal y patológica.* Ed. Toray - Masson S.A. Barcelona, 1972.

4.- **ESPINOSA I., PALOMO I.C.** *Relación entre limitación de la flexión dorsal de tobillo y pronación de la ASA.* Revista Salud del Pie. Nº 22 Julio-septiembre 1997. Pag. 14-19.

5.- **GENERALITAT DE CATALUNYA.** *Manual d'examens de salut escolar.* Direcció General de Promoció de la Salut. Barcelona, 1982.

6.- **HOPPENFIELD, S.** *Exploración física de la columna vertebral y las extremidades.* Ed. Manual Moderno. México, 1976

7.- **H.U. DEBRUNNER.** *Diagnóstico ortopédico.* Toray, S.A. 1976.

8.- **KAPANDJI, A.** *Cuadernos de fisiología, tronco y raquis.* Ed. Masson 1981

9.- **LAFUENTE G., SALCINI JL.** *Tratamiento ortopodológico del pie poliomielítico del adulto.* Revista Española de Podología. Vol. VI, nº 2, pag. 81- 85, marzo abril 1995.

10.- **MALAGON V., ARANGO R.** *Ortopedia infantil*. Ed. Jims. 1987.

11.- **OLLER A.** *Interrelación de la escoliosis con la extremidad inferior.* Revista Podoscopio 3ª época, vol. 1, nº 6, pag. 9-16, 2º trimestre 1999.

12.- **ROLF WIRHED**. *Habilidad atlética y anatomía para el movimiento.* Edica med. Mosby internacional. 1998.

13.- **RONALD L. VALMASSY**. *Clinical biomechanics of the lower extremities.* Mosby 1996.

14.- **SERGE TIXA.** *Atlas de anatomía palpatoria de la extremidad inferior.* Masson 1999

15.- **TACHDJIAN, M**. *Ortopedia pediátrica.* Interamericana McGraw- Hill. Madrid, 1994.

16.- **TORRES, J.A.** *Exploración podológica en el niño y sus consecuencias*. Revista Podoscopio, vol II nº 9, pag. 250-259. 1988.

17.- **VILADOT, R. COHI, O. CLAVELL, S.** *Ortesis y prótesis del aparato locomotor.* Vol 2.2 *Extremidad inferior*. Masson 1988.

18.- **VILADOT, R. COHI, O. CLAVELL, S.** *Ortesis y prótesis del aparato locomotor.* Vol 2.2 *Extremidad inferior*. Masson 1989.

DEFORMIDAD DE HALLUX LIMITUS Y RIGIDUS. TRATAMIENTO ORTOPODOLOGICO

PRATS CLIMENT, Baldiri
VAZQUEZ AMELA, Xavier
VERGES SALAS, Carles
VILA ESPINALT, Rosa

RESUMEN

La primera articulación metatarso-falángica desempeña su máxima funcionalidad durante el periodo propulsivo de la marcha. Conocer la biomecánica de sus componentes, es decir, primer radio y primer dedo, es imprescindible para entender el significado clínico de las patologías que se van a tratar. Asi mismo, como en la mayoria de las patologias del pie, es fundamental descubrir la etiología que provoca la lesión, con el fin de poder instaurar el tratamiento ortopodológico más adecuado.

PALABRAS CLAVE

Hallux limitus, Hallux rigidus.

ABSTRACT

The first metatarsophalageal articulation has its greatest impact during the propulsive phase of the gait cycle. Knowledge of its components, first ray and first toe are important to understand the pathologies that are going to be treated. Like in the majority of the pathologies it is important to determine the etiology of the problem, to start an adequate orthopodologic treatment.

KEY WORDS

Hallux limitus. Hallux rigidus.

INTRODUCCION

El Hallux limitus y el Hallux rigidus son dos alteraciones que afectan al primer radio, fundamentalmente a la articulación metatarso-falángica del primer dedo y que cursan con una limitación a la flexión dorsal de dicho dedo. Debido a la importancia mecánica de esta articulación para la fase propulsiva de la marcha, esta limitación suele provocar problemas funcionales que en la mayoría de los casos se acompañan de dolor.

BIOMECANICA DEL PRIMER RADIO

Para entender la importancia de estas alteraciones es preciso recordar la biomecánica del primer radio asi como el papel fundamental que desempeña en el ciclo de la marcha.

PRIMER RADIO

El eje de movimiento del primer radio angula 45° con los planos sagital y frontal y angula muy ligeramente con el plano transverso. El movimiento que se realiza a través de este eje proporciona una flexión dorsal (con inversión y adducción) y una flexión plantar (con eversión y abducción). Los músculos que actúan sobre el primer radio son el tibial anterior, el peroneo lateral largo y el abductor del primer dedo.

La importancia del primer radio estriba en que juega un papel importante en la respuesta a la variación de la posición del retropie durante la marcha, permitiendo el apoyo total del antepie. En dinámica el primer radio empieza la fase de apoyo en una posición de dorsiflexión máxima debido a la tracción del tibial anterior. Posteriormente el primer radio plantar flexiona hasta conseguir, en la fase de apoyo total, el contacto con el suelo. Una vez que se ha producido el despegue, el primer radio continua la flexión plantar hasta el final de su amplitud de movimiento. Esta plantarflexión es de suma importancia para permitir un correcto funcionamiento de la primera art. Metatarso-falángica durante la propulsión.

PRIMERA ART. METATARSO-FALANGICA.

Esta articulación tiene dos ejes de movimiento y por lo tanto dos grados de libertad de movimiento. El eje vertical permite el movimiento en el plano transverso mientras que el eje horizontal permite movimiento en el plano sagital. La amplitud de movimiento en el plano transverso

CORRESPONDENCIA: Baldiri Prats. Ensenyaments de Podología - Feixa Llarga s/n. - 08907 L' Hospitalet de Llobregat - e-mail: bprats@bell.ub.es

es tan pequeña que no tiene significado funcional. La amplitud de movimiento en el plano sagital oscila entre los 60° a 80° de flexión dorsal, mientras que la flexión plantar se acercaría como media a los 45°. De hecho la amplitud mínima necesaria para la dinámica en FD sería de unos 65°.

La primera articulación metatarso-falángica sufre una dorsiflexión activa al final de la fase de oscilación, justo antes del contacto de talón y se prolonga hasta que la zona metatarsal contacta con el suelo. El principal responsable de este efecto es el extensor largo del primer dedo. Durante la fase propulsiva el primer dedo mantiene una dorsiflexión la mayor parte del tiempo. Después de la elevación del talón, la 1ª MTF dorsiflexiona de nuevo, manteniendose asi hasta el despegue digital. Cuando se superan los primeros 20°-30° de FD el primer radio empieza a plantarflexionar.

La dorsiflexión digital tiene un efecto sobre los tejidos blandos que se convierten en más rígidos para asegurar que las fuerza de cizallamiento no se concentran sobre la piel de forma única sino que se transmiten hacia el esqueleto. Según Root la función propulsiva del primer dedo requiere de:

- Estabilidad y plantarflexión del primer radio.
- Función sesamoidea normal. Los sesamoideos que sirven como poleas para la musculatura, que es la responsable de estabilizar al primer dedo contra el suelo. Cuando no existe la polea sesamoidea, el dedo se estabiliza contra el metatarsiano pero no contra el suelo.
- Función muscular normal para que exista una esta bilidad articular de la primera metatarso-falángica.(Fig. 1)

Fig. 1

DEFORMIDADES DE HALLUX LIMITUS Y RIGIDUS.

El Hallux limitus es una deformidad de la primera articulación metatarsofalángica en la que el primer dedo tiene dificultad para moverse hacia el dorso de la primera cabeza metatarsal cuando el antepié está soportando peso en el período propulsivo. El primer dedo es incapaz de mover toda su amplitud de movimiento de dorsiflexión en la primera articulación metatarso-falángica.

La primera articulación metatarsofalángica sufre compresión ósea en su aspecto dorsal cuando se intenta caminar con una amplitud limitada de dorsiflexión del primer dedo. El aspecto dorsal de la falange proximal del primer dedo sufre una obstrucción en el tercio superior de la superficie articular de la cabeza del primer metatarsiano durante la propulsión. En un paciente joven, esto produce una serie de cambios adaptativos proliferativos en el aspecto dorsal de la superficie articular de la primera cabeza metatarsiana. En pacientes de edad avanzada, puede provocar cambios degenerativos en toda la superficie articular tanto de la primera cabeza metatarsal como de la base falángica. Con el paso del tiempo, el trauma repetido, asociado con el intento de dorsiflexionar el primer dedo durante la propulsión puede provocar finalmente una anquilosis de la primera articulación metatarsofalángica. Esta deformidad se denomina "Hallux rigidus".(Fig. 2)

Fig. 2

VALORACION DE LA DEFORMIDAD DE HALLUX LIMITUS-RIGIDUS.

El tratamiento de la deformidad de Hallux limitus requiere el conocimiento de los factores etiológicos asociados con el desarrollo de la deformidad. La principal razón del fracaso de muchos tratamientos del Hallux limitus es el fallo en reconocer la causa desencadenante. No debería iniciarse ningún tratamiento de la deformidad de Hallux limitus sin examinar primero minuciosamente el pie y la

extremidad inferior desde el punto de vista de la amplitud de movimiento y función muscular. Debería prestarse una atención particular a la amplitud y dirección de movimiento del primer radio. La función del primer dedo debería ser evaluada cuidadosamente tanto en carga como en descarga.Cuando el paciente está en descarga podemos observar que la movilidad de la articulación es normal, sin embargo si presionamos bajo la primera cabeza metatarsal, para simular el efecto de reacción del suelo, podremos observar facilmente como aparece limitación para movilizar dicha articulación. (Figs. 3 y 4).

Fig. 3

Fig. 4

La primera articulación metatarsofalángica debe ser palpada para descubrir inflamación intraarticular o tejido blando doloroso que puede estar relacionado con una enfermedad sistémica, particularmente artritis, debiendose descartar la posibilidad de una enfermedad reumática inflamatoria.

Además, la posición del pie durante el apoyo y el movimiento del pie durante la marcha, particularmente durante el período propulsivo, debería analizarse con detalle. Al realizar la valoración dinámica debe tenerse en cuenta que la mayoría de pacientes con Hallux limitus tienden a evitar el periodo propulsivo de la fase de apoyo de la marcha. El paciente eleva completamente el pie en lugar de intentar elevar primero su talón como en la propulsión normal. El dolor en el área de la primera articulación metatarsofalángica es el factor principal que disminuye la longitud de período propulsivo. Para disminuir el dolor, debe evitar elevar el talón durante la propulsión para evitar que la reacción del suelo dorsiflexione el primer dedo. Aquellos pacientes que continuan forzando la primera articulación metatarsofalángica en la propulsión, presentaran finalmente degeneración de las superficies articulares de la primera articulación metatarsofalángica. Los cambios degenerativos que ocurren erosionarán gradualmente las superficies cartilaginosas hasta desarrollar proliferación ósea por todos los márgenes de la articulación y el resultado final del proceso será una anquilosis o un movimiento extremadamente limitado, constituyendo una deformidad de Hallux rigidus.

PATOMECANICA DEL HALLUX LIMITUS.

Cuando el primer radio es incapaz de plantarflexionar significativamente por debajo del plano transverso de los metatarsianos menores, la dorsiflexión del dedo se ve perjudicada durante el período propulsivo de la fase de apoyo de la marcha. El primer radio debe ser capaz de plantarflexionar por debajo del nivel de los metatarsianos menores para que el eje transverso de la primera articulación metatarsofalángica sea capaz de desplazarse dorsal y posteriormente durante la propulsión. El desplazamiento posterodorsal del eje transverso de la primera articulación metatarsofalángica es necesario para que la base de la falange proximal sea capaz de mover hacia una posición dorsal sobre la cabeza del primer metatarsiano. Esto proporciona la completa amplitud de movimiento de dorsiflexión necesaria para una propulsión normal. La dorsiflexión del primer dedo durante la propulsión debe aproximarse a 65 - 75 grados (Fig. 5). El primer dedo es incapaz de dorsiflexionar más de 25 - 30 grados en el promedio individual sin flexión plantar asociada del primer radio. Para plantarflexionar durante la propulsión, el primer radio debe moverse posteriormente mientras el peso está siendo soportado principalmente sobre el primer dedo y las segunda y tercera cabezas metatarsales. Cuando ocurre la elevación del talón, el movimiento posterior del primer metatarsiano llega a ser posible cuando la primera cabeza metatarsal se desliza hacia atrás sobre los sesamoideos. El deslizamiento posterior de la primera cabeza metatarsal sobre los sesamoideos capacita a esta para moverse por debajo del plano transverso común de las cabezas metatarsales menores.

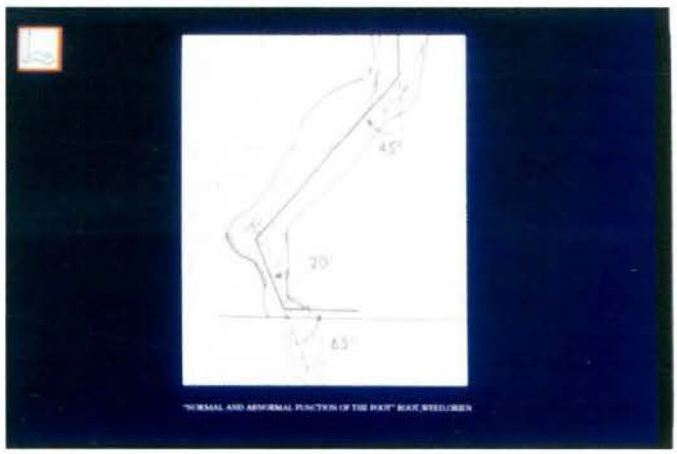

Fig. 5

Si por cualquier razón, el primer radio es incapaz de realizar movimiento en su base, el primer metatarsiano no puede desplazarse a través de los sesamoideos hacia una posición de flexión plantar, y el primer dedo no puede dorsiflexionar hacia una posición en la que pueda articular con la superficie articular dorsal de la primera cabeza metatarsal. Esto implica que el dorso de la base de la falange proximal choca con la cabeza metatarsal Si el periodo propulsivo continua, la primera articulación interfalángica puede verse forzada a realizar una hiperextensión compensatoria.(Fig. 6)

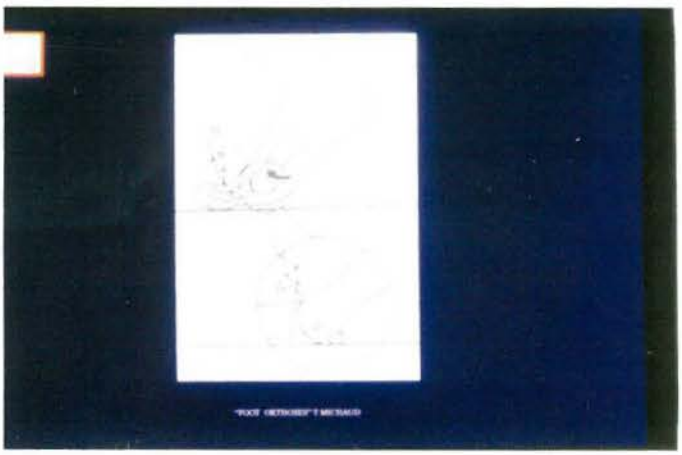

Fig. 6

ETIOLOGIA DEL HALLUX LIMITUS Y DEL HALLUX RIGIDUS.

Estos factores etiológicos son:

1 Hipermovilidad del primer radio, en conjunción con la eversión del pie, causada por una pronación anormal de la articulación subtalar.

2 Un primer metatarsiano excesivamente largo.

3 Un primer radio dorsiflexionado (metatarsus primus elevatus).

4 Enfermedad degenerativa articular.

5 Traumatismo.

HIPERMOVILIDAD DEL PRIMER RADIO

Como es sabido la pronación de la articulación subastragalina durante el periodo propulsivo ocasiona hipermovilidad del primer radio. La pronación anormal puede causar una deformidad de Hallux limitus, pero sólo cuando la pronación anormal también cause eversión del pie en relación al suelo. La reacción del suelo contra la primera cabeza metatarsal forzará el primer radio en una posición dorsiflexionada cuando el pie está evertido por la pronación. Además, la pronación causa la inestabilidad del primer radio. La dorsiflexión del primer dedo está limitada durante la propulsión, ya que la reacción del suelo impide la flexión plantar normal del primer radio. La subluxación de la primera articulación metatarsofalángica en un plano sagital ocurre cuando la elevación del talón fuerza el primer dedo.

Para valorar el efecto de la pronación sobre la movilidad del primer dedo, podemos realizar una flexión dorsal del mismo cuando el paciente está en posición relajada de calcáneo en apoyo. Si posteriormente colocamos el pie en posición neutra de calcáneo en apoyo, es decir eliminando la pronación, podremos observar como la amplitud de movimiento aumenta. (Figs. 7 y 8)

Fig. 7

Fig. 8

PRIMER METATARSIANO EXCESIVAMENTE LARGO

Un primer metatarsiano excesivamente largo es una anomalía congénita que también puede producir una deformidad bastante severa de Hallux limitus pero raramente lleva a un Hallux rigidus. La excesiva longitud del primer metatarsiano también limita la primera cabeza metatarsal para moverse por debajo del plano transverso de los metatarsales menores durante la propulsión. Cuando ocurre la elevación del talón durante la propulsión, el ángulo del metatarsiano con relación al suelo aumenta. La primera cabeza metatarsal está libre para moverse plantar y posteriormente sobre los sesamoideos. En pacientes con un primer metatarsiano excesivamente largo, la primera cabeza metatarsal soporta excesivo peso cuando el talón se levanta. Las fuerzas de reacción del suelo evitan la flexión plantar del primer metatarsiano y, por lo tanto, limita la dorsiflexión del primer dedo. Cuando el individuo intente entrar en completa propulsión, ocurre la subluxación en la primera articulación metatarsofalángica, y se desarrolla una deformidad de Hallux limitus.

METATARSUS PRIMUS ELEVATUS

Una deformidad de primer radio dorsiflexionado puede ser congénita o adquirida. En la deformidad congénita, la posición neutra del movimiento del primer radio es por encima del plano de los metatarsales menores. El primer radio tiene una completa amplitud de movimiento, pero la amplitud de movimiento no permitirá que el primer radio se mueva en una posición plantarflexionada adecuadamente para permitir una dorsiflexión normal del primer dedo. En la deformidad adquirida de dorsiflexión del primer radio, la amplitud de movimiento del primer radio está perdida, y el primer radio está fijado en una posición elevada. Esta alteración adquirida también impide una plantarflexión adecuada del primer radio durante la propulsión. Por lo tanto, las deformidades dorsiflexionadas congénitas y adquiridas del primer radio limitan la amplitud de dorsiflexión del primer dedo debido a que el primer radio no puede plantarflexionar normalmente durante la propulsión. La posición dorsiflexionada del primer radio es mayor en la deformidad congénita que en la adquirida, y la deformidad de Hallux limitus normalmente llega a ser más avanzada cuando la causa es un primer radio dorsiflexionado congénito más que adquirido.

ENFERMEDAD DEGENERATIVA ARTICULAR

La limitación de flexión plantar del primer radio puede también estar causada por cualquier alteración que conduzca a anquilosis o a una disminución de la amplitud de movimiento del primer radio en su base. La inmovilización del primer radio puede estar causada por cualquier enfermedad que produzca degeneración de las estructuras articulares de la base del primer radio. Cualquier limitación del movimiento del primer radio impide al primer metatarsiano plantarflexionar por debajo del plano transverso de los metatarsianos menores durante la propulsión, e impide una adecuada dorsiflexion del primer dedo. Cada vez que está presente una inflamación localizada asociada con la deformidad de Hallux limitus, debe sospecharse la presencia de artritis como la causa. Si el paciente presenta artritis reumatoide, gota, o cualquier otra alteración que produzca artritis inflamatoria en la primera articulación metatarso-falángica, la inflamación debe ser controlada sistémicamente para lograr un éxito en el tratamiento.

TRAUMATISMO

En algunos casos, un traumatismo significativo que afecte a la primera articulación metatarsofalángica conduce a una limitación del movimiento de dicha articulación.

Un trauma de compresión sobre la primera articulación metatarsofalángica, causada por el choque con el primer dedo, puede resultar en una osteocondritis disecante, y puede llevar a un Hallux limitus, o finalmente, a una deformidad de Hallux rigidus. Las lesiones por aplastamiento de la primera articulación metatarsofalángica frecuentemente llevan a una deformidad de Hallux rigidus. Las fracturas que ocurren en la primera articulación metatarsofalángica, y que no son adecuadamente inmovilizadas son otra causa para un Hallux limitus y, en algunos casos, deformidad de Hallux rigidus.

TRATAMIENTO ORTOPODOLOGICO

Como ya hemos comentado el tratamiento de la deformidad de Hallux limitus requiere del conocimiento de los factores etiológicos que provocan la deformidad ya que la principal razón del fracaso de muchos tratamientos es el fallo en reconocer la causa desencadenante.

Básicamente existen tres tipos de soporte que pueden ser utilizados en esta deformidad:

- Soporte plantar para control de la pronación.
- Soporte plantar con "cut-out" de primera cabeza metatarsal.
- Soporte plantar con prolongación de Morton.

En aquellos pacientes que presenten limitación al movimiento ocasionado por una pronación excesiva, en la que consecuentemente aparece asociada una hipermovilidad de primer radio, la aplicación de un soporte plantar que limite este exceso de pronación, estabilizará al primer radio, permitiendo la plantarflexión del mismo para permitir una correcta dorsiflexión de la falange proximal durante la propulsión. Es importante destacar que la longitud del soporte debe ser correcta, puesto que si es excesivamente larga puede impedir la normal plantarflexión del primer radio. Asi mismo el uso de alargos metatarsales realizados con materiales excesivamente duros que eleven la primera cabeza metatarsal, pueden impedir tambien este movimiento y por lo tanto pueden inducir o empeorar los sintomas del Hallux Limitus.(Fig. 9)

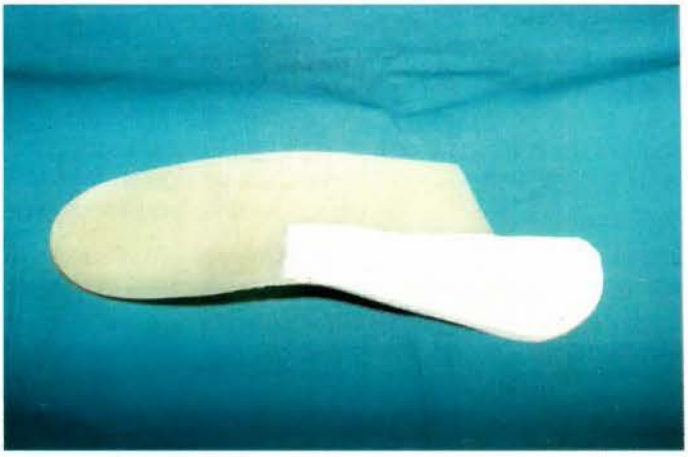

Fig. 9

Si el soporte plantar no permite la correcta amplitud de movimiento necesario en la propulsión puede realizarse, a nivel de la primera cabeza metatarsal, un "cut-out" en el soporte plantar para permitir este movimiento.

Cuando exista Hallux Rigidus, es decir, degeneración de la articulación metatarsofalángica que impide el movimiento y provoca dolor, el objetivo del soporte plantar será ferulizar esa articulación para evitar el dolor, estando entonces indicado añadir al soporte una prolongación de Morton que deberá ser más rígida cuanto mayor sea el grado de limitación. Pudiendo estar indicada una prolongación con material flexible, resinas o incluso termoplástico en casos de limitación importante (Fig. 10). En estos casos puede también estar indicado un balancín aplicado a la zona metatarsal del calzado para permitir una fase propulsiva con disminución del dolor.

Fig. 10

CONCLUSIONES

Es importante conocer que, para que la primera articulación metatarso-falángica pueda realizar toda su amplitud de movimiento, el primer radio debe plantarflexionar correctamente durante el periodo propulsivo de la marcha.

Para aplicar un tratamiento ortopodológico correcto ante un Hallux limitus es imprescindible detectar el factor etiológico que desencadeno la lesión. Ante un hallux rigidus ya instaurado, el tratamiento ortopodológico deberá ferulizar la articulación para limitar el movimiento, disminuyendo asi la sintomatología.

BIBLIOGRAFIA

1.- **DONATELLI, R.A. (1996)** *"THE BIOMECHANICS OF THE FOOT AND ANKLE"* F.A. Davis Company . Philadelphia.

2.- **ROOT, M., ORIEN, W., WEED, J.(1977).** *"NORMAL AND ABNORMAL FUNCTION OF THE FOOT"* Clinical Biomechanics. Los Angeles.

3.- **SEIBEL, M.O. (1994)** *"FUNCION DEL PIE"* Ortocén SA

4.- **PHILPS, J.W.(1990)** *"THE FUNCTIONAL, FOOT ORTHOSIS"* Churchill Livingstone.

5.- **HUNTERS, S., DOLAN, M., DAVIS, J.(1995)** *"FOOT ORTHOSIS IN THERAPY AND SPORT"* Human Kinetics. Champaign IL.

6.- **WHITNEY, A. (1979)** *"BIOMECHANICAL, FOOTWEAR BALANCING"* Pennsylvania College of Podiatric Medicine. Philadelphia.

7.- **VALMASSY, R. (1996)** *"CLINICAL BIOMECHANICS OF THE LOWER EXTREMITIES"* Ed. Mosby. St. Louis.

8.- **MICHAUD, T. (1997)** *"FOOT ORTHOSES"* Newton Massachusetts.

SESION CLINICA CONSIDERACIONES PREQUIRURGICAS DE LA POLIDACTILIA POSTAXIAL: A PROPOSITO DE UN CASO

*GONZALEZ DIAZ, José Celedonio
*ROPA MORENO, Juan Manuel
*ARRIBAS PLAZA, Mª DEL Pilar
*PASCUAL HUERTA, Javier
**CARABANTES ALARCON, David
***RIVERA SAN MARTIN, Gabriel

RESUMEN

La polidactilia es una anomalía congénita del pie relativamente frecuente, y se caracteriza por la presencia de dedos o metatarsianos supernumerarios. Puede encontrarse aislada o formando parte de un síndrome. La polidactilia se clasifica generalmente en tres grandes grupos: medial (preaxial), central y lateral (postaxial). Se revisa la literatura a propósito del hallazgo de una polidactilia postaxial, del cual se presenta su planificación quirúrgica. La indicación de una intervención quirúrgica se reserva a aquellos casos en los que existan conflictos con el calzado, o especialmente en los casos en que existe polimetatarsia. El análisis preoperatorio no sólo debe incluir la radiografía, además deben considerarse otros parámetros como son, los hallazgos clínicos y la anatomía quirúrgica.

PALABRAS CLAVE

polidactilia postaxial, consideraciones quirúrgicas.

ABSTRACT

Polydactyly is a fairly common congenital condition of the foot, and is characterized by supernumerary digits and/or metatarsals. It may be an isolated condition or part of a congenital syndrome. Polydactyly is generally classified into three major groups: medial ray (preaxial), central ray, and lateral ray (postaxial). A review of polydactyly and an unusual case report of lateral ray involvement and its surgical considerations are presented.

Surgical intervention may be indicated in shoe problems, for esthetic reasons or, especially in duplication of the metatarsals, because of secondary deviation of the toes and therefore shoe problems or plantar callosities. Preoperative analysis not only may include x-ray, furthermore another parameters must be considered, as clinical features and surgical anatomy.

KEY WORDS

Postaxial polydactyly, surgical considerations.

1. INTRODUCCION

A pesar de ser una malformación descrita desde tiempos muy remotos sólo en épocas más recientes se han estudiado con cierto detenimiento las polidactilias. Para algunos autores clásicos de la talla de Hauser, la polidactilia era una anomalía congénita poco frecuente. La causa parece ser bastante evidente; mientras que las malformaciones congénitas en las manos eran muy visibles (aunque no produjesen dolor ni alteraciones de la funcionalidad) ocasionaban algún tipo de rechazo social, por tanto las polidactilias, las sindactilias, desdoblamientos y deformidades afines en los pies se cubrían con el calzado (generalmente más grande), y quien las padecía, rara vez solicitaba tratamiento a su problema [23].

La polidactilia (del griego "polis", muchos, y "dactilos", dedos) es una de las anomalías digitales congénitas más comunes en el pie. Se caracteriza por la presencia de uno o más dedos supernumerarios[2, 13, 19]. Ofrece diversos grados de expresión[23], desde un dedo hipoplásico desprovisto de estructura ósea hasta aparecer como una duplicación completa o total desarrollo del dedo o dedos. La patología presenta muchas variaciones respecto a su localización, morfología, y asociación con polimetatarsia y otras alteraciones de carácter congénito[12].

La etiología primaria de la enfermedad es la herencia genética; el modo más común de transmisión es el tipo autosómico dominante, aunque se han descrito tipos autosómicos recesivos. Sin embargo, no todos los pacientes pre-

*Podólogos Interinos Residentes de la Clínica Universitaria de Podología.
**Profesor Adjunto a los Servicios Centrales de la Clínica Universiaria de Podología.
***Jefe del Servicio Central de la Clínica Universitaria de Podología.

sentan una historia familiar de polidactilia; se han descrito algunos casos esporádicos de polidactilias como consecuencia de mutaciones genéticas[2, 3, 13, 23]. También se ha especulado sobre la acción de factores teratógenos tales como la exposición a radiación ionizante, desnutrición, ingesta de fármacos, alcohol, estupefacientes y a enfermedades de la madre como la rubeola, diabetes... Esta teoría puede ser apoyada por los hallazgos de polidactilias desarrolladas en animales de laboratorio por medio de la utilización de varios agentes teratógenos: exposición a la radiación, inyección de 6-mercaptopurina, inyección de bromodeoxyuridine intraperitoneal, privación de ácido fólico y utilización de diversos agentes tóxicos[23]. El mecanismo de producción de la polidactilia permanece desconocido, aunque se piensa que consiste en una alteración de la diferenciación a nivel de la placa podálica entre la 6ª y 8ª semana de vida intrauterina, donde se produce la estructuración de los dedos.

Diversos autores, en sus estudios, determinan que la incidencia de la polidactilia en la mano y en el pie, y tanto en el hombre como en la mujer, es muy semejante. Sin embargo, varía considerablemente entre las diferentes razas: en la blanca se habla de una incidencia de 0,3 al 1,3/1000, y en la raza negra de 3,6 al 13,9/1000 de los niños nacidos vivos, en datos de los EE.UU., que varían en otros países y continentes[13, 23].

En noviembre de 1996 Castilla y colaboradores publicaron un estudio retrospectivo sobre todos los casos de polidactilia en una población de algo más de 4 millones de nacimientos, obtenidos de dos series de nacimientos: un estudio de malformaciones congénitas de colaboración latino-americana (3.128.957 nacimientos en el periodo comprendido desde 1967 hasta 1993), y un estudio de malformaciones congénitas con colaboración española (1.093.865 de nacimientos desde abril de 1976 hasta septiembre de 1993, y 7.271 abortos desde enero de 1980 hasta septiembre 1993). Se encontraron 6.912 casos de polidactilia, la tasa de polidactilia (hexadactilia) poxtaxial (5.345 casos) La tasa de prevalencia de nacimientos con polidactilia fue similar en las dos series, excepto en la polidactilia postaxial, que fue mayor en la serie latinoamericana (150.2/100.000 nacimientos) que en la española (67.4/100.000 nacimientos), se planteo que la causa fue la presencia de mayor número de personas de ascendencia africana en la población sudamericana respecto a la población española. La frecuencia similar de la tasa de polidactilias encontradas sugiere que esta tasa puede ser extrapolable a la mayoría de la población mundial[32].

La polidactilia fue clasificada por Tetamy y McKusick en polidactilia que forma parte de otro síndrome (polidactilia sindromática) o como deformidad aislada (polidactilia no sindromática). Posteriormente, dividieron las polidactilias sindromáticas y no sindromáticas en función de la localización anatómica de los dedos accesorios o supernumerarios en Preaxial, central y Postaxial. (Fig. 1)[2].

La polidactilia postaxial (duplicación del quinto dedo) fue clasificada posteriormente por Tetamy y McKusick en tipo A y tipo B. El tipo A se refiere a una verdadera polidactilia postaxial caracterizada por un desarrollo completo del hueso accesorio que se articula con el quinto metatarsiano o con un quinto metatarsiano duplicado (Fig. 2a). El tipo B se refiere a una polidactilia postaxial caracterizada por un dedo accesorio desprovisto de estructura ósea completa, que representa un dedo vestigial o rudimentario (Fig. 2b).

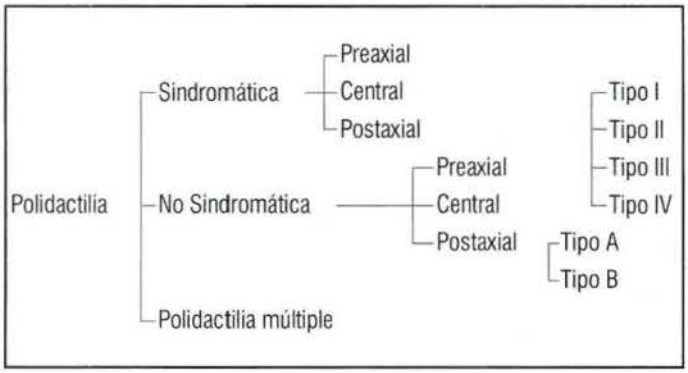

Fig. 1. Clasificación de las polidactilias (modificación de Tetamy SA, McKusick Va: Synopsis of hand malformations with particular emphasis on genetic factors. Birth Defects 3:125, 1969.)

Fig. 2a. Polidactilia postaxial Tipo A.

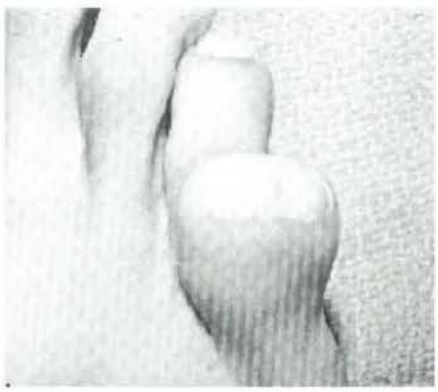

Fig. 2b. Polidactilia postaxial Tipo B.

La polidactilia puede presentarse, como ya hemos comentado, en una gran variedad de formas. La clasificación de Tetamy y McKusick de la polidactilia en tipo A y B, falla a la hora de clasificar la amplia gama de formas intermedias de polidactilia entre un dedo accesorio rudimentario desprovisto de estructura ósea y un dedo completo duplicado. Venn-Watson, más tarde, dividió la polidactilia postaxial en cinco tipos de morfologías específicas basadas en el grado de duplicación metatarsal, desde la menos diferenciada a la más diferenciada: duplicación de tejido blando, metatarsiano con cabeza más ancha, metatarsiano en "T", metatarsiano en "Y" y completa duplicación (Fig. 3)[2, 23, 25].

Fig. 3 Clasificación de la polidactilia postaxial por Venn-Watson.

En la presente sesión clínica expondremos el caso de una paciente, que acudió al Servicio de Cirugía de la Clínica Universitaria de Podología, presentando polidactilia postaxial.

2. PRESENTACION DEL CASO

Anamnesis

Paciente de 78 años de edad, sexo femenino y raza blanca, que acude al Servicio de Cirugía de la CUP presentando dolor en la articulación metatarsofalángica del 6º dedo del pie izquierdo con signos de inflamación e incapacidad para llevar un calzado normal.

Entre los antecedentes personales destacamos polidactilia en el pie izquierdo, Osteoporosis, dos cálculos en el riñón y artrálgia, por lo que toma frecuentemente AINES; fue intervenida de apendicitis, legrado y biopsia del útero y recientemente le extirparon la vesícula.

El antecedente familiar más destacables es la presencia de polidactilia postaxial bilateral en una hermana, que fue intervenida quirúrgicamente con un resultado postquirúrgico poco satisfactorio.

Exploración del paciente

A la exploración se detecta la presencia de helomas bajo la 2ª cabeza metatarsal, y dorsal al cuarto dedo de ambos pies. También presenta poliniquia en el quinto dedo del pie derecho, con una lámina ungueal accesoria localizada en el borde lateral del dedo.

Además presenta en el pie izquierdo hallux abductus valgus y polidactilia con juanete de sastre en la sexta articulación metatarso-falángica. En la exploración del primer radio se aprecia un rango normal de movimiento, sin dolor y con Tracking. A la palpación del 6º dedo aparece dolor con trackbound y subluxación.

Pruebas complementarias

Radiología: Se realizan tres disparos en cada pie, en proyección Dorso-Plantar y lateral en bipedestación y una oblicua medial de ambos pies, obteniendo los siguientes resultados:

Dorso-plantar:

Pie izquierdo: Se observa polidactilia postaxial con el 5º metatarsiano en forma de "Y", sin apófisis estiloides. Los dedos 2º y 3º en garra y dedos 4º, 5º y 6º en varo. Se aprecia zona esclerótica, bien delimitada en el borde distal de la falange proximal del hallux, compatible con hueso accesorio. Los sesamoideos aparecen en posición adelantada. Prominencia en la zona medial de la cabeza del 1º metatarsiano. Metatarsus proximus de 2º, 3º, 4º y 5º metatarsianos y superposición de las bases de los mismos (compatible con supinación). Presencia de huesos accesorios en el tubérculo interno del escafoides y en la zona medial de la cabeza del astrágalo (Fig. 4).

Fig. 4 Radiografía Dorso-Plantar del pie Izquierdo.

Pie derecho: Se observa subluxación de las articulaciones interfalángicas distales de los dedos 2º y 3º, también aparecen el 4º y 5º dedos en varo. Pequeña excrecencia ósea debajo del cóndilo lateral de la falange proximal del 5º dedo. Presencia de un hueso accesorio en la zona medial de la cabeza del 5º metatarsiano. Ausencia de apófisis estiloides. Sesamoideos del hallux adelantados (Fig. 5).

Fig. 5 Radiografía Dorso-Plantar del pie Derecho.

Lateral:

Pie izquierdo: Podemos apreciar una prominencia dorsal a nivel de 1ª cuña y 1ª articulación cuneo-metatarsal. El primer metatarsiano se encuentra plantar-flexionado. En la articulación interfalángica del primer dedo nos encontramos un pequeño hueso accesorio. Signos compatibles con supinación (Fig. 6).

Pie derecho: Se evidencia una prominencia dorsal a nivel de 1ª cuña y 1ª articulación cuneo-metatarsal. Signos compatibles con supinación. Hueso accesorio en la cabeza del 5º metatarsiano (Fig. 7).

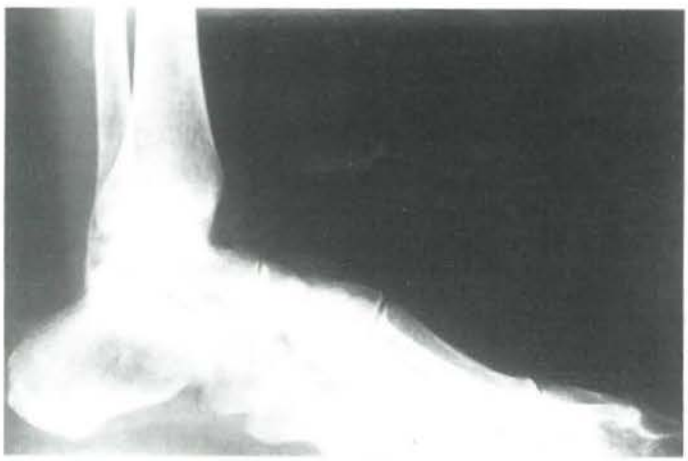

Fig. 6 Radiografía Lateral del pie Izquierdo.

Fig. 7 Radiografía Lateral del pie Derecho.

Oblícua Medial:

Pie izquierdo: Observamos polidactilia postaxial, con el quinto metatarsiano en "Y" y ausencia de apófisis estiloides del 5º radio. En el borde distal de la falange proximal del hallux aparece un hueso accesorio. También se aprecia subluxación interfalángica en 2º y 3er dedos, compatible con dedos en garra. Los sesamoideos se encuentran adelantados. (Figs. 8 y 10).

Pie derecho: En el pie derecho podemos observar huesos accesorios en 5º metatarsiano, astrágalo, y una falange accesoria del 5º radio (Fig. 9).

Fig. 8 Radiografía Oblicua Medial del pie Izquierdo.

Fig. 9 Radiografía Oblicua Medial del pie Derecho.

Fig. 10 Ampliación de la radiografía Oblicua Medial del pie izquierdo a nivel de la lesión.

Juicio diagnóstico

Signos y síntomas compatibles con polidactilia postaxial del pie izquierdo tipo A, con el 5º metatarsiano en forma de "Y" que produce un Juanete de sastre y subluxación de la sexta articulación Metatarso-falángica.

Diagnóstico Diferencial

El diagnóstico diferencial de esta entidad clínica se centra principalmente en la etiología de la patología y si se trata de una afección aislada o forma parte de otro síndrome (Síndrome de Ellis-van Creveld, distrofia torácica infantil de Jeunes).

En este caso la paciente no presentaba antecedentes médico-quirúrgicos que hagan sospechar la presencia de un síndrome. Además, debemos destacar que presentaba antecedentes familiares, por lo que la herencia genética puede ser el factor etiológico.

Tratamiento

Se practica tratamiento quiropodológico paliativo de las lesiones queratósicas y se le propone la intervención quirúrgica de la polidactilia del pie izquierdo para corregir la deformidad.

3. DISCUSION DEL CASO

Genéricamente, el tratamiento quirúrgico de los diferentes tipos de polidactilias en los pies, aceptado por la mayoría de los autores, obedecerá a dos causas fundamentales:

1. Dolor y/o alteraciones de la funcionabilidad. Aunque puede ocurrir con cualquier tipo de polidactilia, las preaxiales (primer dedo) y la postaxial (quinto dedo) serán dos de los tipos de deformidad que más conflicto ocasionarán en el calzado y, por tanto, en la funcionalidad del pie.
2. Estética. Cualquier anormalidad en la configuración del pie, como hemos indicado antes para la mano, provoca una "sorpresa", como mínimo, en las personas del entorno y, en el caso de los niños (o en los adultos, incluso) pueden ser causa de algún tipo de rechazo social con la consiguiente disarmonía psicosocial del paciente y de su entorno.

La mayoría de los autores coinciden en que la primera alternativa de tratamiento en los pacientes que presentan sintomatología es la quirúrgica; en el caso de nuestra paciente la indicación quirúrgica se fundamenta principalmente en la aparición de sintomatología dolorosa, acompañada de dificultad para calzarse. El criterio quirúrgico, en general, consistirá en eliminar todas aquellas estructuras anómalas, a fin de dotar al pie de un aspecto anatómico lo más normal posible, con un escrupuloso respeto a la funcionalidad del mismo.

Los pacientes con polidactilia y/o polimetatarsia representan un buen ejemplo de la necesidad de realizar un apropiado examen clínico y análisis radiológico para determinar la técnica quirúrgica más apropiada. Una evaluación clínica ligera basándonos en que la lesión es una deformidad congénita obvia constituiría un error tremendo. La radiología identifica los dedos o los metatarsianos accesorios, pero solamente es una prueba diagnóstica de carácter complementario. De cualquier forma sería un error quirúrgico grave si el profesional no realizara una apropiada evaluación neuro-vascular del paciente, para determinar su tolerancia al acto quirúrgico, pero también un adecuado examen músculo-esquelético.

La decisión quirúrgica más importante está en qué dedo debe ser resecado. En la mayoría de los casos, el dedo que se preserva es el que presenta una articulación metatarso-falángica mejor desarrollada. A menudo este es el dedo más periférico, aunque sería un error quitar siempre el dedo más lateral, existen descritos casos donde el quinto dedo es el supernumerario y el sexto el que está más desarrollado. En segundo lugar se valora la funcionalidad del grupo músculo-ligamentoso. Lo más normal es que el dedo accesorio no presente inserciones tendinosas o que estas sean débiles o aberrantes. En estos casos se debería resecionar el dedo menos funcional. Si el metatarsiano está involucrado, al mismo tiempo, se debería realinear en el acto quirúrgico.

En cada caso debería ser evaluado cuidadosamente la funcionalidad, el efecto cosmético y el efecto en la biomecánica de pie. Green y asociados presentaron un caso de polidactilia, donde describieron con detalle las consideraciones quirúrgicas, la planificación de la intervención y las consideraciones postoperatorias para la corrección de una polidactilia postaxial. En la polidactilia y polimetatarsia del quinto dedo y del quinto metatarsiano es importante no sólo preservar el aporte vascular del 5º dedo sino también permitir el cierre de la dermis sobre la cara lateral del quinto metatarsiano cuando el dedo sea extraido. También es importante a la hora de desarticular el hueso, evitar el fraccionamiento de la cortical. Hay que prestar atención y cuidado en la disección quirúrgica y preservar y reparar el tejido perióstico sobre el hueso desnudo que favorecerá la regeneración preventiva.

Muchas veces el dígito que se ha de preservar para mejorar el contorno del pie no es el más desarrollado. Minguella y Colaboradores exponen los resultados de un estudio anatomo-patológico de un pie con polidactilia preaxial. La distribución de los tendones extensores y flexores, así como la red arterial, mostraban un déficit funcional y de nutrición en el radio que por su apariencia clínica y radiográfica parecía el más adecuado para ser conservado en el tratamiento quirúrgico. Esto apoya la opinión de que en una polidactilia se debe realizar un minucioso estudio preoperatorio para determinar el dedo o el radio que debe ser conservado. Además, debemos plantearnos, en caso de duda, la posibilidad de solicitar pruebas de diagnóstico por imagen (como la Ecografía o la Resonancia Magnética), para valorar cual de los dedos está mejor irrigado e inervado y cual presenta una inserción tendinosa más desarrollada; contrastando estos datos con nuestra exploración clínica, podemos llegar a realizar una correcta determinación preoperatoria, que deberá ser confirmada con los hallazgos intraoperatorios.

La conclusión de esta sesión sería una llamada de atención, en el momento de decidir el tratamiento quirúrgico, sobre la posibilidad de encontrar anomalías de partes blandas. La elección del radio a extirpar no puede decidirse por parámetros exclusivamente radiográficos, sino que hay que valorar la clínica, observando la función del dedo que se pretende dejar y que deberá asumir el papel del quinto radio, y en último término la anatomía quirúrgica, que al mostrarnos la vascularización y la distribución de los tendones largos podrá confirmar cuál es el dedo que tiene el control independiente del quinto radio.

BIBLIOGRAFIA

1. **BERKER DAR, BARAN R, DAWBER RPR**. *Manual de enfermedades de la uña y su tratamiento.* Madrid: Editores Médicos SA; 1998.
2. **BOUCHARD JL.** *Congenital deformities of the forefoot.* En: McGlammry ED, Banks AS, Downey MS. Comprehensive Textbook of Foot Surgery: II. 2ª Ed. Baltimore: Williams & Wilkins; 1992. p. 1191-1231.
3. **CASELLINA, SOBEL E, MCHALE KA.** *Pedal manifestation of músculoskeletal Disease in children.* En: Ward K, editora. Clinics in Podiatric Medicine and Surgery: Lower extremity maniofestation disease: part I. Philadelphia: WB Saunders Company; 1998. p. 481-499
4. **DIAZ-FAES FERNANDEZ J.** *Defectos Congénitos.* En: Nuñez-Samper M, Llanos Alcazar LF, editores. Biomecánica, medicina y cirugía del pie. Barcelona: MASSON SA; 1997.p. 143-153.
5. **EPPS CH, DIAMOND LS, GRANT RE.** *Generalized Genetic disturbances involving the foot.* En: Jahss MH, editor. Disorders of the foot & ankle: Medical and Surgical Management: Vol I. 2ª Ed. Philadelphia: WD Sounders Company; 1991. p. 654-666.
6. **HARRISON DH, PARKMOUS N.** *Plastic Surgery.* En Helal B, Rowley DI, Cracchiolo III A, Myerson MS. Surgery of Disorders of the Foot and Ankle. London: Martín Dunitz; 1996. p. 605-17.
7. **HETHERINGTON VJ, LEHTINEN JF, GRILL F.** *The pediatric patient.* En: Leví LA, Hetherington VJ, editores. Principles and practice of Podiatric Medicine. New York: Churchill Livingstone; 1990. p. 571-612.
8. **HUTCHISON BL.** *Cirugía de los metatarsianos menores.* En: Butterworth R, Dockery GL, editores. Atlas a color y texto de Cirugía del antepié. Madrid: OROTOCEN SA; 1992. p. 111-135.
9. **JONES KL.** *Atlas de Malformaciones Congénitas.* 4ª Ed. Mexico DF: Interamericana-McGraw-Hill; 1990.
10. **LAWTON JH.** *Forefoot Surgery.* En: Marcus Sa, Block BH, editores. American college of surgeons: complications in foot surgery: prevention and management. 2ª Ed. Baltimore: Williams & Wilkins; 1984. p. 163-273
11. **LELIEVRE J, LELIEVRE JL.** *Patología del pie.* 4ª Ed. Madrid: Masson SA; 1987.
12. **MANN RA.** *Cirugía del pie.* 5ª de. Buenos Aires: Editorial Médica Panamericana SA; 1987.
13. **MC DANIEL L, TAFURI SA.** *Congenital digital deformities.* En: Tafuri SA. Clinics in Podiatric Medicine and Surgery. Philadelphia: WB Saunders Company; 1996. p. 327-342.
14. **MERCADO, O.A.**: *Atlas de Cirugía del Pie.* Madrid: FEP; 1995.
15. **MINGUELLA J, CABRERA M.** *polidactilia Preaxial del pie.* Rev Ortop Traumatol 1996; 42: 9-13.
16. **MINGUELLA J, RODRIGUEZ BAEZA A, ESCOLA TEIXIDO J, SOLDADO CARRERA F.** *Estudio Anatómico de una polidactilia Preaxial del pie.* Rev Ortop Traumatol 1995; 40: 222-227.
17. **MINGUELLA J.** *Malformaciones de la parte anterior del pie.* En: Epeldegui T, editor. Pie plano y anomalías del antepié. Madrid: Iragra SA; 1995. p. 322-6.
18. **MINGUELLA J.** *polidactilia Pre-axial del pie.* En: Epeldegui T, editor. Pie plano y anomalías del antepié. Madrid: Iragra SA; 1995. p. 355-7.
19. **MONTANGE J, CHEVROT A, GALMICHE JM.** *Atlas de radiología del pie.* París: Masson SA; 1984
20. **REGNAULD B.** *The foot: Pathology, aetiology, semiology, clinical investigation and therapy.* Sheffield: Springer-Verlag Berlín Heidelberg New York Tokyo; 1986.
21. **TACHDJIAN MO.** *Congenital Deformities.* En: Jahss MH, editor. Disorders of the foot & ankle: Medical and Surgical Management: Vol I. 2ª Ed. Philadelphia: WD Sounders Company; 1991. p. 693-653.
22. **TAX HR.** *podopediatrics.* 2ª Ed. Baltimore: Willkians and Wilkins; 1985.
23. **VALERO SALAS J.** *polidactilia, a propósito de un caso.* Rev Esp Podol 1995; VI(5): 229-33.
24. **VALERO SALAS J.** *Importancia de las incisiones en patología del antepié.* Rev Esp podol 1990; 1(3): 113-9.
25. **VENN-WATSON EA.** *Problemas en la polidactilia del pie.* En: Bateman JE. Clínicas Ortopédicas de Norteamérica: Fallas en Cirugia del pie. Buenos Aires: Panamericana; 1977. p. 166-185.
26. **VILADOT A.** *Local congenital disorder.* En: Helal B, Rowley DI, Cracchiolo III A, Myerson MS. Surgery of Disorders of the Foot and Ankle. London: Martín Dunitz; 1996. p. 171-194.
27. **TACHDJIAN MO.** *The Childs foot.* Philadelphia: WB Sanunders Company; 1985.
28. **ISHIKIRIMAYA S, SAWADA H,. NAMBU H, NIIKAWA N.** *Crossed polydactyly type I in a mother and son: an autosomal dominant trait?.* Am J Med Genet 1991 Jul I ; 40(1): 41-3.
29. **VERLOES A, GILLEROT Y, WALCZAK E, VAN MALDERGEN L, KOULISCHER L.** *Acromelic frontonasal "displasia": further delineation of a subtype with brain malformation an polydactyly* (Toriello Syndrome). Am J Med Genet 1992 Jan 15; 42(2): 180(2): 180-3.
30. **LEFORT G, SARDA P, HUEMAU C, RIEU D.** *Apert syndrome with partial preaxial polydactyly.* Genet Couns 1992; 3(2): 107-9.
31. **RODRIGUEZ BAEZA A, MINGUELLA J, SOLDADO F, ORTEGA M, ESCOLA J.** *Congenital tibia aplasia with preaxial polydactyly.* A case report.
32. **CASTILLA EE, LUGARINHO DA FONSECA R, DA GRACA DUTRA M, BERMEJO E, CUEVAS L, MARTINEZ-FRIAS ML.** *Epidemiological analysis of rare polydactylies.* Am J Med Genet 1996 Nov 11;65(4):295-303.
33. **CASTILLA EE, LUGARINHO R, DA GRACA DUTRA M, SALGADO LJ.** *Associated anomalies in individuals with polydactyly.* Am J Med Genet 1998 Dec; 80(5): 459-65.
34. **MCCARTHY GJ, LINDAMAN L, STEFAN M.** *Pedal polydactyly: an overview with case report.* J Foot Ankle Surg 1995 Nov-Dec; 34(6): 577-82.

ENFERMEDAD DE OSGOOD-SCHLATTER Y PIE PRONADOR: CASO CLINICO

*MUNUERA MARTINEZ, Pedro V.
* DOMINGUEZ MALDONADO, Gabriel
* MORENO CABALLERO, M.ª Carmen
* SALCINI MARQUEZ, Francisco J.
** LAFUENTE SOTILLOS, Guillermo
** SALCINI MACIAS, José Luis

RESUMEN

En este trabajo hacemos un pequeño repaso de lo que es la Enfermedad de Osgood-Schlatter (osteocondritis de la tuberosidad tibial anterior) y cómo se podría relacionar esta patología con una pronación excesiva a nivel del pie, resaltando así la importancia del podólogo en el tratamiento del pie como factor de riesgo en la producción de otras lesiones del miembro inferior, a la vez que hacemos ver la importancia le evaluar la extremidad inferior teniendo en cuenta que todas sus articulaciones están interrelacionadas.

PALABRAS CLAVE

Enfermedad de Osgood-Schlatter, Pronación, Tratamiento Ortopodológico.

ABSTRACT

In this article, the authors reviewed the Osgood-Schlatter disease (osteochondritis of the anterior tibial tuberosity) and how it can be related to an excessive pronation. The authors analized the importance of the foot specialist in the treatment of the foot as a risk factor in the production of other lower extremity lesions. It is important to evaluate the lower extremity because all the articulations are related to each other.

KEY WORDS

Osgood-Schaletter disease, pronation, ortopodologic treatment

INTRODUCCION

La enfermedad de Osgood-Schlatter es una afección de la tuberosidad tibial anterior (de ahora en adelante: TTA), que se encuentra dentro de la clasificación general de osteocondritis y que fue descrita por primera vez en 1903 por Robert Bayley Osgood y Carl Schlatter. Se trata de un trastorno autolimitado que ocurre en la adolescencia, principalmente entre los 10 y los 15 años en niños y entre los 8 y los 13 años en niñas, coincidiendo con el inicio de prácticas deportivas (más aún si son deportes que implican salto), con un ligero predominio masculino (proporción que puede variar, ya que hoy en día son muchas las mujeres que participan en el deporte) y que puede ser uni o bilateral.

Su etiología, aunque aún está sujeta a controversia, está claramente relacionada con el traumatismo, que bien pueden ser microtraumatismos repetidos por parte del tendón rotuliano a la TTA, o bien un traumatismo directo sobre la zona, más aún si ésta ya ha sido machacada previamente por sobreuso.

Existe una teoría endocrina (14) que defienden algunos autores basada en un conflicto hormonal entre la hormona del crecimiento y las hormonas sexuales que provocaría una fragilización de los cartílagos de crecimiento. No obstante, la más aceptada es la teoría microtraumática.

La sintomatología de este trastorno se caracteriza por dolor, de comienzo progresivo en la mayoría de los casos, que al principio aparece con grandes esfuerzos como por ejemplo practicar deporte, realizar largas caminatas o actividades que impliquen una solicitud reiterativa y excesiva del cuádriceps. Y que paulatinamente se va haciendo más continuo para aparecer con esfuerzos menores y a la presión.

Otra característica de la clínica de esta lesión es la tumefacción existente en la zona de la TTA.

Los signos que podemos apreciar en la radiología de este tipo de alteración (14) (figura 1) van desde una inflamación de las partes blandas a nivel de la TTA, hasta irregularidad en el grado de osificación de la misma, fragmentación del núcleo/s de osificación, y a veces incluso calcificaciones intratendinosas o espículas en estos núcleos de osificación. Estos signos pueden presentarse aislados o

* *Diplomados en Podología.*
** *Profesores de la Escuela de Podología de la Universidad de Sevilla.*
Ponencia presentada en el XXX Congreso Nacional de Podología.
CORRESPONDENCIA: Pedro V. Munuera Martínez - C/ Dr. Gimeno Baduell, Nº 6 - 4ºC - 30800 Lorca (Murcia).

asociados y sólo se deberán considerar diagnósticos cuando vayan acompañados de las manifestaciones clínicas características de la enfermedad, ya que existen casos en los que la tuberosidad asintomática puede presentar el mismo aspecto, o incluso casos en los que los signos radiológicos evocadores de la enfermedad se observan en la rodilla no dolorosa, y casos en los que la radiografía es compatible con una osificación normal (14). No obstante, siempre se debe realizar una radiografía porque nos puede ayudar a descartar otro tipo de patologías.

Fig. 1

En cuanto al tratamiento, en la bibliografía consultada encontramos gran variedad de posibilidades, que nosotros hemos dividido en dos grupos:

1.- El primero sería el denominador común en el tratamiento de la enfermedad de Osgood-Schlatter, que es el reposo deportivo y evitar actividad física violenta, para lo cual hay que concienciar bien al paciente y a los familiares, explicándoles lo que tiene su hijo/a, el por qué lo tiene y sus posibles complicaciones.

2.- El otro grupo sería el del tratamiento sintomático que es el que varía según el autor, y que puede ir desde la toma de un analgésico hasta el tratamiento quirúrgico.

Existen algunas complicaciones que pueden derivar de esta patología como son:

- Artrosis femororrotuliana: si la epífisis se desplaza hacia arriba (lo que indica una cierta separación), la rótula puede estar desplazada proximalmente y por su contacto irregular con el extremo inferior del fémur puede desarrollar una artrosis. (4)
- Genu recurvatum: la TTA puede fusionarse de forma precoz con el hueso principal y esto, junto con el crecimiento progresivo de la parte posterior de la epífisis superior puede llegar a constituir un genu recurvatum. (3, 4)
- Sobrecrecimiento de la TTA: Si se produce un arrancamiento de la porción superficial de la TTA, el fragmento arrancado y la parte intacta de la tuberosidad continúan creciendo. El área intermedia se rellena habitualmente con hueso dando lugar a este sobrecrecimiento al alcanzar la madurez ósea. (9)
- Si esa área intermedia se rellena de material fibroso se puede crear una falta de unión dolorosa, o incluso una articulación patológica. (9)

CASO CLINICO

La paciente es una estudiante de 10 años de edad que juega al baloncesto desde que tenía 7 años, en la categoría de alevines para competir en la liga regional. Esta temporada, además de jugar en la liga, también lo hacía en otro tipo de competición, con lo que estaba jugando más que en las anteriores.

Acude a la consulta por dolor en la cara anterior de la rodilla derecha, dolor que viene notando desde hace unos dos meses, pero sólo los días que además de entrenar jugaba partido, y que cada vez iba apareciendo con más frecuencia, hasta que llegó a hacerse insoportable a partir de una caída que sufrió sobre esa rodilla durante un entrenamiento.

Presenta como antecedentes personales de interés hiperlaxitud ligamentosa y pies planos valgos tratados con soportes plantares personalizados desde los 3 hasta los 7 años. Y tenía antecedentes familiares de pies pronadores y hallux abductus valgus.

Comenzamos la exploración y a la inspección vemos que la niña tiene sobrepeso y observamos una tumefacción en la parte anterior de la rodilla dolorosa (figura 2). En cuanto a la exploración articular, tanto las articulaciones de la cadera, como la de la rodilla, tobillo y subastragalina gozan de una buena movilidad, sin embargo en la articulación mediotarsiana apreciamos un ligero aumento en la supinación del antepié. La movilidad del primer radio era también prácticamente normal.

Fig. 2

Al subirla al banco de marcha vemos que las caderas están niveladas y que las huellas en estática no presentan ningún signo que indique alteración. En cambio en dinámica, aunque el comportamiento del pie parece normal a simple vista (figura 3), observamos apéndice metatarsal en ambas huellas y cierta intención del retropié de hacer punta de talón pero sin conseguirlo del todo. Probablemente si a esta niña la hubiéramos cansado (haciéndola correr y/o saltar) estos signos se hubieran hecho más evidentes, pero decidimos que no hiciera esfuerzos por el dolor que tenía en la rodilla.

Lo cual quiere decir que estamos ante unos pies aparentemente normales, pero que seguramente al ser sometidos al esfuerzo de un entrenamiento deportivo o de un partido de baloncesto (deporte cuyos gestos típicos son el salto y la carrera constante y corta, entre otros) o de ambas

cosas, como le ocurría a la paciente esta temporada, se comportarán como unos pies pronadores.

Fig. 3

En cuanto a la exploración del dolor (figura 4) observamos que éste aparece, además de al hacer deporte, a la presión directa sobre la TTA, al realizar determinados gestos como ponerse en cuclillas y levantarse de esta posición (sobre todo si lo hace cogiendo algún peso), en definitiva al realizar cualquier extensión del cuádriceps contra resistencia, como por ejemplo el simple hecho de subir escaleras.

Fig. 4

Como pista final vemos que en una radiografía lateral de la rodilla podemos observar un pequeño arrancamiento y algunos de los signos que explicábamos en la introducción, como la fragmentación de la tuberosidad y cierta irregularidad (figura 1).

Con esto, con lo que vimos en la exploración y teniendo en cuenta la edad de la paciente y el mecanismo de producción del dolor, le diagnosticamos la enfermedad de Osgood-Schlatter, y decidimos aplicarle un tratamiento en la fase aguda que consiste en, además del reposo deportivo (deberá dejar de jugar al baloncesto durante algunos meses y evitar cualquier actividad que le pueda provocar dolor), en un vendaje funcional desde medio muslo hasta la mitad de la pierna con venda adhesiva distensible, de la siguiente manera (12) (figuras 5 y 6):

Con la paciente en bipedestación y la rodilla ligeramente flexionada, para lo que nos podemos servir de un rollo de venda colocada bajo el talón, ponemos los dos anclajes, el proximal y el distal.

Colocamos entonces las dos primeras tiras activas:

- Una irá de distal a proximal y de lateral a medial, pasando por el perfil infero-interno de la rótula.
- La otra irá de distal a proximal y de medial a lateral, pasando por el perfil infero-externo de la rótula y cruzándose con la anterior.

Las dos segundas tiras activas se colocan a continuación:

- Una irá de distal a proximal y de medial a lateral, pasando por el perfil supero-interno de la rótula.
- La otra irá de distal a proximal y de lateral a medial, cruzándose con la anterior y pasando por el perfil supero-externo de la rótula.

Seguido a esto colocamos un anclaje circular poplíteo con un fieltro posterior para proteger la cavidad poplítea.

Fig. 5

En la parte anterior se separan dos bandas perirrotulianas mediales y dos laterales que se adhieren ejerciendo presión.

Se colocan unas tiras mediales para proteger el compartimento interno y se procede al cierre del vendaje de distal a proximal con una venda adhesiva.

Fig. 6

Mantuvimos el vendaje un mes, cambiándolo cada semana, y la paciente nos cuenta que la mejoría es inmediata y que es a los 10 días aproximadamente cuando ya no le molesta casi nada. Tras el mes de llevar el vendaje, aplicamos una rodillera con la intención de sujetar la zona y hacer compresión para evitar una movilidad excesiva de la TTA.

El problema de esta patología es que cuando verdaderamente está solucionada es cuando la TTA ha soldado con el hueso principal, cosa que no ocurre hasta la edad de entre 16 y 18 años. La paciente tiene ahora 10 años, lo que quiere decir que todavía le queda algún tiempo para llegar a esa edad. Entonces nos planteamos que, aunque consiguiéramos quitarle el dolor, no podíamos tenerla sin hacer deporte hasta la edad de curación, porque si no es conveniente que en la fase subaguda de la enfermedad haga demasiados esfuerzos tampoco lo es que haga reposo durante tanto tiempo, luego teníamos que buscar la manera de disminuir la posibilidad de complicaciones permitiendo a la paciente que hiciera deporte durante esos años.

Después de darle algunas vueltas a la cabeza pensamos que sus antecedentes de pies planos valgos podían tener algo que ver con este trastorno, podía tener relación el que hubiera empezado a practicar un deporte de manera más o menos seria casi a la misma edad que se le retiraron las plantillas, y que el aumentar de forma brusca su actividad física sin contar con la compensación que tenía en los pies hubiera tenido parte de la culpa en la producción de esta patología. En resumen, puede que los pies pronadores estén relacionados con la enfermedad de Osgood-Schlatter. Para poder corroborar nuestra hipótesis realizamos una extensa revisión bibliográfica en la que encontramos varios autores de los que conseguimos sacar algunas conclusiones que le dieran fundamento a nuestro planteamiento, que es lo que explicamos a continuación.

RELACION PIE PRONADOR Y OSGOOD-SCHLATTER

Como todos sabemos cuando el miembro inferior se encuentra en Cadena Cinética Cerrada todas sus articulaciones están interrelacionadas. En esta situación el pie es la base de toda la extremidad, de manera que su función normal permitirá una óptima integración entre sus estructuras óseas y musculares, y por el contrario la función anormal del pie rompe este equilibrio provocando que las estructuras contráctiles de la extremidad tengan que trabajar más duramente y durante más tiempo para conseguir lo mismo, y que las fuerzas reactivas del suelo no se absorban tan cómodamente. La pronación excesiva puede provocar cambios mecánicos en la rodilla capaces de ocasionar una lesión por microtraumatismos repetidos, como es esta que estamos tratando.

Este cambio mecánico puede ser, por ejemplo el desplazamiento anterior que sufre la rodilla (5) cuando la tibia hace rotación interna para acompañar al astrágalo en la pronación. Para que la tibia haga esta rotación es necesario que la rodilla no esté en extensión completa (no existe rotación axial de la rodilla en extensión completa (8)), tiene que hacer flexión y es entonces cuando se produce ese desplazamiento de la tibia proximal. Esto hace que aumente la activación del cuádriceps dando lugar a microtraumatismos en la zona de inserción del músculo.

Fig. 7

Otro cambio mecánico causado por la pronación excesiva y que puede afectar a la rodilla es el que experimenta el ángulo Q (5) (figura 7), formado por una línea que va desde la espina ilíaca antero-superior hasta el punto medio de la rótula, y otra que va desde la TTA hasta dicho punto.

A medida que la pronación sobrepasa los grados y el tiempo normales, la tibia va quedando en excesiva rotación interna (7). A su vez, el movimiento de balanceo de la pierna opuesta produce una rotación externa de la pelvis que está en bipedestación, obligando al fémur a emigrar hacia la rotación externa (5), desplazando la rótula hacia fuera y aumentando la tensión normal que debería recibir la TTA (figura 8).

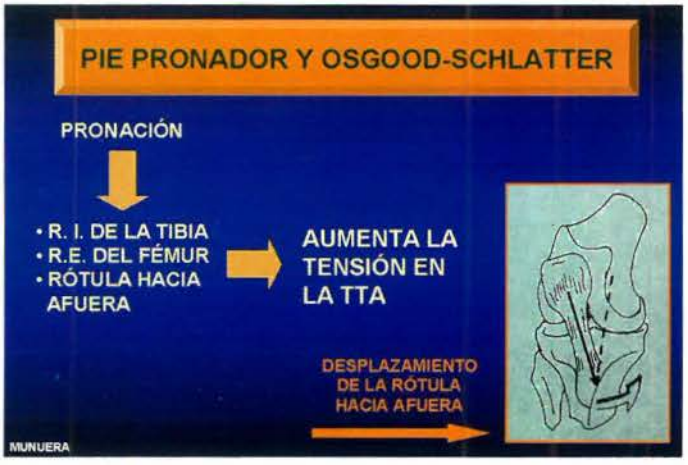

Fig. 8

Por otro lado, si recordamos los cuatro vientres musculares del cuádriceps, uno de ellos, el recto anterior, es biarticular (tiene una inserción en la espina ilíaca antero-superior y otra en la TTA). Haciendo referencia a la fisiología de este músculo observamos que a medida que la cadera se va extendiendo durante la deambulación, la distancia entre sus inserciones aumenta, con lo que sufre un ligero estiramiento (8) (Figura 9). Esto unido a la tensión producida por la rotación interna de la tibia (y con ella la inserción distal del recto anterior) y a la rotación externa que hace la pelvis (y con ella la inserción proximal del recto anterior) genera unas tensiones anormales capaces de producir microtraumatismos repetidos en la TTA.

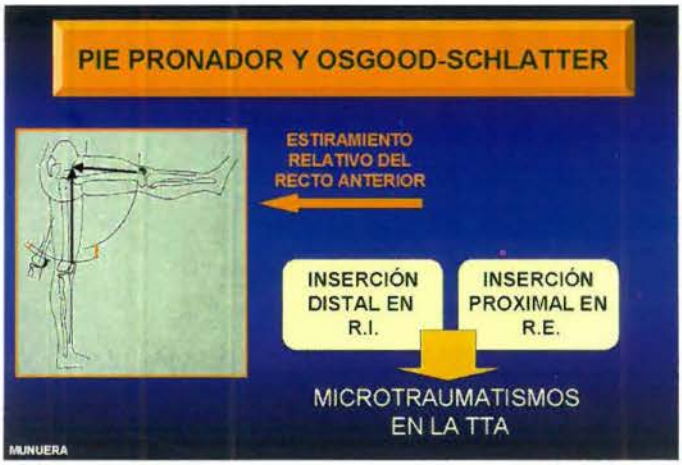

Fig. 9

Fig. 10

Busquet (16), en su detallada y razonada descripción de las cadenas musculares de la pelvis y de los miembros inferiores, afirma que si la cadena de flexión es muy utilizada, en el reposo mantiene una sobreprogramación que tendrá tendencia a instalar, entre otras alteraciones, un flexum de rodilla, aumentando así las tensiones estáticas sobre la rótula y las terminaciones del cuádriceps y haciendo que el/la joven paciente presente dolores "llamados" de crecimiento en esta zona sometida a fuertes presiones, entre las que podemos incluir la Enfermedad de Osgood-Schlatter.

Todos estos cambios biomecánicos que se producen en la extremidad a causa de la pronación excesiva constituyen un factor de riesgo en el desencadenamiento de esta osteocondritis, más aún si tienen lugar en un momento de la vida como es un brote de crecimiento en la adolescencia, edad en la que se producen el mayor número de lesiones por uso y esfuerzo excesivos (13) , ya que al producirse un rápido incremento de la longitud de los huesos largos, sin la adaptación paralela de las unidades musculotendinosas (de elongación secundaria al crecimiento óseo) se provoca un significativo aumento de la tensión de las mismas, modificación ésta de acción preponderante alrededor de las articulaciones.

De modo que, después de haber llegado a todas estas conclusiones decidimos aplicar a la paciente un tratamiento ortopodológico con el fin de compensar el exceso de pronación que pudiera tener durante la práctica deportiva y actividad física. Tomamos unos moldes en carga con espuma fenólica intentando conseguir una buena relación antepié/retropié y se confeccionaron unos soportes plantares con idea de que los pudiera usar para el deporte y para las actividades de la vida diaria, sobre todo los días que previera un incremento de su actividad física. (figura 10)

Los materiales usados fueron un polipropileno de 2mm hasta la línea retrocapital que compensara ese exceso de pronación y recogiera el talón en su parte externa para evitar el efecto tobogán; y una cubierta de espuma de polietileno de 4mm de media densidad (30 Shore A) que absorbiera bien los impactos.

Lo que pretendemos con este tratamiento es que la paciente pueda reanudar su actividad deportiva progresivamente y que la pueda mantener de una forma moderada hasta la edad de curación con el menor riesgo de complicaciones posible y sin que tenga que hacer un reposo deportivo absoluto hasta entonces.

CONCLUSIONES

La enfermedad de Osgood-Schlatter tiene un origen fundamentalmente microtraumático.

Debemos realizar una radiografía lateral de la rodilla que, si bien a veces no es de gran ayuda para llegar al diagnóstico, si lo es para descartar otras patologías, como por ejemplo bursitis infrarrotuliana, malformaciones arteriovenosas, osteomielitis, osteocondroma, o un osteosarcoma, aunque esta es una posibilidad remota (6).

Un pie pronador puede no ser la causa de esta alteración, pero creemos que es sin duda un factor de riesgo a tener en cuenta y que puede agravar la situación.

La valoración y corrección (o compensación) de este factor de riesgo permitirán implementar las actividades conducentes a prevenir el agravamiento del cuadro y la aparición de complicaciones en la edad adulta.

No podemos pasar por alto la importancia de evaluar y tratar la extremidad inferior como una cadena cinética y no como articulaciones aisladas.

BIBLIOGRAFIA

1.- **VALENTIN MALAGON-CASTRO; DIEGO SOTO JIMENEZ:** *"Tratado de Ortopedia y Fracturas. Volumen I"*. Ed. Médica Celsus 1994. Pag. 607.

2.- **L. LOPEZ DURAN-STERN:** *"Traumatología y Ortopedia"*. Luzán 5 de Ediciones. 1995 Madrid. Pag. 109.

3.- **SAMUEL TUREK:** *"Ortopedia: principios y aplicaciones. Tomo II"*. Ed. Salvat. 1982 Barcelona. Pag. 1422-1424.

4.- **ROBERT B. DUTHIG; GEORGE BONTLEY:** *"Cirugía Ortopédica de Mercer"*. Ed. Medici. 1987 Barcelona. Pag. 25/323-325.

5.- **STEVEN SUBOTNICK:** *"Lesiones en el deporte y el ejercicio físico"*. Ed. Edimundo. 1994 Madrid. Pag. 290.

6.- **DANIEL L. KULUND:** *"Lesiones del deportista"*. 2ª Edición. Ed. Salvat. 1990 Barcelona. Pag. 448-450.

7.- **MICHAEL O. SEIBEL:** *"Función del pie"*. Ed. Ortocen. 1994 Madrid.

8.- **A. I. KAPANDJI:** *"Fisiología Articular II: Miembro Inferior"*. 5ª Edición. Editorial Médica Panamericana. 1997 Madrid.

9.- **FRANK H. NETTER:** *"Colección Ciba de Ilustraciones Médicas. Tomo VIII/2 A"*. Ed. Salvat. 1992 Barcelona. Pag. 79.

10.- **RENE CAILLIET:** *"Síndromes Dolorosos: Rodilla"*. 3ª Edición. Ed. Manual Moderno. 1994 México. Pag. 59-71/175-180.

11.- **ROBERT E. MANGINE:** *"Fisioterapia de la Rodilla"*. Ed. Jims. 1990 Barcelona. Pag. 103-123.

12.- **V. CANDELA - L. CREMONINI:** *"Vendaje Funcional del Miembro Inferior"*. 2ª Edición. Ed. Menannini. Mayo 1992.

13.- **CRESPO, M. A.; MARTIN, C.:** *"Afecciones Traumáticas del Deporte en los Niños. Lesiones por Uso y Esfuerzo Excesivos"*. Archivos de Medicina del Deporte. 1994, 11(42): 135-144.

14.- **CRESPO SALGADO, J. J.; CRISTOFINI, P. X.; BLANCO MONRE, A. ; HELEU, J. N.:** *"La Enfermedad de Osgood-Schlatter. A Propósito de 14 Casos"*. Archivos de Medicina del Deporte. 1991, 8(30); 161-167.

15.- **ROMERO GANUZA, F. J.; HERNANDEZ NAVARRETE, C.; ENCINAS SOTILLOS, A.:** *"La Enfermedad de Osgood-Schlatter en la Consulta de Medicina General"*. Atención Primaria. 1990, 7(5): 372-374.

TRATAMIENTO ORTOPODOLOGICO EN PIE CAVO POSTQUIRURGICO

*** DOMINGUEZ MALDONADO, Gabriel**
*** MUNUERA MARTINEZ, Pedro V**
*** MORENO CABALLERO, Mª del Carmen**
*** SALCINI MARQUEZ , Fco. José**
**** LAFUENTE SOTILLOS, Guillermo**
**** SALCINI MACIAS, J. Luis**

RESUMEN

Caso clínico de pie cavo postquirúrgico sobre el que practicamos estudio biomecánico y tratamiento ortopodológico compensador. Valoramos la importancia de la aplicación de soportes plantares como complemento a la cirugía.

PALABRAS CLAVE

Pie cavo. Ortesis plantar. Cirugía pie cavo. Ortesis compensadora.

ABSTRACT

This article presents a clinical of a postsurgical cavus foot that has gone through a biomechanic examination and a compensatory orthopodologic treatment. The authors evaluates the importance of the application of a plantar support as a complement to surgery.

KEY WORDS

Cavus foot type, plantar orthoses, cavus foot surgery, compensatory orthoses.

INTRODUCCION

Podemos definir el pie cavo como aquel en el que se encuentra un aumento anormal de la altura de la bóveda plantar (A. Viladot Pericé), y que su tratamiento se realizará en función de la sintomatología que presente.

Etiología:

- Neurológica: Es el tipo más frecuente. La lesión muscular provocará un desequilibrio muscular que dará lugar a las deformidades del pie cavo.
  - Factor paralítico: poliomielitis.
  - Factor espástico: enfermedad de Friedrich.
- Alteraciones osteoarticulares:
  - Congénito.
  - Por acción mecánica externa: aguda (traumatismo), persistente (calzado).
  - Por enfermedad osteoarticular: artritis reumatoide.
- Retracción de partes blandas:
  - Enfermedad de Ledderhose.
  - Cicatrices plantares retráctiles.
  - Lesiones vasculares.

Clasificación morfológica:

- Plano sagital:
  - Pie cavo posterior: caída del talón. Cuando existe parálisis del tríceps sural se produce verticalización del calcáneo que se aproxima al metatarso. El factor más importante de esta categoría es la inversión del calcáneo. Contracción de la fascia plantar y de los extensores con dedos en garra.
  - Pie cavo anterior: caída del antepié. Es la más frecuente. Caída de los metatarsianos, afectándose sobre todo el primero, segundo, y a veces el tercero. Hay contracción de la fascia. Se produce además garra de los dedos por desequilibrio muscular entre extensores, que se encuentran contraídos, y flexores.
  - Formas mixtas: aproximación de los dos pilares. La mayor deformidad se encuentra en la articulación mediotarsiana. Contracción de la fascia plantar y de la musculatura extensora con dedos en garra.
- Plano transversal:
  - Talón varizado: más frecuente. En pies cavos neurológicos.
  - Talón neutro.
  - Talón valgo.

** Diplomados en Podología.*
*** Profesores de la Escuela de Podología. Universidad de Sevilla.*
CORRESPONDENCIA: Gabriel Domínguez Maldonado: C/. Fray Isidoro de Sevilla, n.º 29, bloque 5 - 4.º B - 1009 SEVILLA.

Tratamiento del pie cavo:

Al contrario de lo que ocurre con el pie plano, el pie cavo es sometido en la mayor parte de los casos a tratamiento quirúrgico.

- Conservador:
  - Quiropodia: en adultos con deformidades irreductibles y como tratamiento paliativo.
  - Plantillas ortopédicas: en niños para detener la evolución, y en adultos para mejorar el apoyo.
  - Incluso está descrito el uso de medicación anticontracturante con relajantes musculares que pueden complementarse con masajes y manipulaciones.
- Quirúrgico sobre el pie:
  - Sobre partes blandas: relajación de la fascia plantar, trasplantes de extensores sobre metatarsianos (Jones y Camera).
  - Sobre hueso: Osteotomías (metatarsectomía, Japas, osteotomías en calcáneo).
    Artrodesis (doble, Chopart, Linfranc).
  - Actuaciones combinadas.

ANAMNESIS

Paciente de 52 años de edad que acude a la consulta con motivo de formación de hiperqueratosis y constantes dolores plantares. Refiere gran inestabilidad de tobillos que le transmiten inseguridad en la marcha con miedo a torceduras. Como antecedentes personales podológicos de interés nos explica que fue tratada desde la infancia de pies cavos con plantillas ortopédicas recetadas por un traumatólogo, y que, buscando un tratamiento definitivo fue sometida una serie de intervenciones quirúrgicas practicadas sobre ambos pies y cuyos resultados no fueron complacientes totalmente.

Tratamiento ortopédico anterior:

Con anterioridad a las intervenciones quirúrgicas, la paciente usaba plantillas estándar prefabricadas para aliviar el dolor causado por las sobrecargas metatarsales. Estas plantillas constaban de una barra retrocapital bastante acentuada para levantar el tercio distal del metatarsiano y reducir la oblicuidad del mismo. Este efecto de descarga es cierto que se produce con el individuo en bipedestación estática. Sin embargo, durante el paso, cuando los metatarsianos menores realizan desplazamiento anterior rodando sobre sus propias cabezas, este elemento retrocapital queda excesivamente retrasado, sin producir efecto alguno (fig. 1).

La paciente nos proporciona los informes clínicos de los procedimientos quirúrgicos y por medio de los cuales podemos hacer un seguimiento de su historia quirúrgica:

- 1ª Intervención:
  Diagnóstico: Pie cavo derecho.
  - A su ingreso presenta acentuación de bóveda plantar bilateral, más en el lado derecho, hiperqueratosis plantar en la zona de cabezas de I y II MTT. Discretos dedos en garra y leve dolor al sobreesfuerzo.

  Tratamiento: Artrodesis medial a nivel de Lisfranc.

  Explicación de la técnica: Esta técnica pretende corregir la oblicuidad del primer metatarsiano. Consiste en la resección del cartílago de la primera articulación cuneometatarsiana, y fijar la osteotomía con una grapa en posición corregida. La elevación que se produce en el metatarsiano debe ser suficiente para aliviarlo de carga.
- 2ª Intervención:
  Diagnóstico: Pie cavo izquierdo.
  - Tratamiento: Corrección quirúrgica. Artrodesis cuneometatarsiana.
    Fasciotomía.

  Explicación de la técnica: El procedimiento es el mismo que en el caso anterior, a diferencia de que en esta intervención también se produce artrodesis en el 2º radio, fusionando el II MTT. con la 2ª cuña, fijados también mediante una grapa.

  Se practica en este caso también una fasciotomía plantar. De esta forma se consigue relajación de la fascia contraída.
- 3ª Intervención:
  Diagnóstico: Pie cavo izquierdo.
  - Tratamiento: Osteotomía extensión (en cuña).

  Explicación de la técnica: Sobre la artrodesis cuneometatarsiana practicada en 1ª y 2ª cuñas, y otra osteotomía distal, sobre I y II MTT. El propósito es reducir el ángulo de inclinación de estos metatarsianos con respecto al suelo. La técnica consta de una osteotomía proximal El corte del hueso se realiza con una oblicuidad hacia abajo, realizada con anterioridad se practica una osteotomía en cuña, formando una cuña de apertura superior, que al cerrarla y fijarla con dos grapas (un por cada osteotomía) nos permitirá reducir la verticalidad de los metatarsianos intervenidos, y así aliviarlos del exceso de presión recibida.

  En este caso el procedimiento quirúrgico no fue suficiente, porque aun consiguiendo reducir la aparición de hiperqueratosis en esta zona, no las eliminó por completo.
- 4ª Intervención:
  Diagnóstico: Pie cavo derecho.
  - Tratamiento: Osteotomía valguizante de calcáneo y osteotomía de cabezas de metatarsianos que se fijan con agujas.

  Explicación de la técnica: Esta intervención corrige deformidades valguizando el talón, mediante

una osteotomía a la altura de la tuberosidad posterior del calcáneo.

Se realiza la incisión siguiendo el trayecto de los tendones de los peroneos, en la cara lateral del talón, entre el tendón de Aquiles y los peroneos. Se practica entonces una osteotomía en forma de cuña de apertura lateral, cuyo grosor variará según el grado de deformidad, pero en cualquier caso posicionará el calcáneo bajo la línea de proyección de cargas de la tibia (figura 2).

Además se realizan osteotomías elevadoras de las cabezas metatarsales de los radios menores, para reducir la incidencia de estos sobre el plano del suelo. Estas osteotomías resultan más conveniente practicarlas sobre hueso esponjoso para una más rápida cicatrización ósea. La osteoclasis, que así se llama la técnica, es una técnica elevadora que fue descrita para actuar sobre una o dos cabezas de metatarsianos plantarflexionados y aliviar las hiperqueratosis plantares. La osteotomía se realiza en el cuello anatómico, y con poca elevación de la cabeza (1-3 mm.) se consiguen resultados satisfactorios. Fijación mediante agujas K.

Fig. 2

EXPLORACION

· Inspección y palpación: Apreciamos arcos longitudinales internos en ambos de altura normal, lo que nos hace suponer un contacto de mediopié normal. Dedos en garra en ambos pies con subluxación de las articulaciones metatarsofalángicas, 5º dedos rotados en varo y supraductus.

Coloración de piel normal. Presencia de pulsos. Observamos las cicatrices residuales a nivel talón y dorso en el pie derecho, y sólo a nivel dorsal en el pie izquierdo (figura 3).

Fig. 3

· Exploración articular: En sedestación, con la paciente sobre la camilla, obtenemos los siguientes datos:

- Limitación de la flexión dorsal del tobillo (10º). Flexión plantar de 35º.
- Se observa limitación en la movilidad en la subastragalina. Articulación rígida, más en el pie derecho.
- La articulación mediotarsiana la encontramos bloqueada en ambos pies.
- Articulaciones metatarsofalángicas del primer dedo en ambos pies con severa limitación a la extensión (Hallux Limitus), en el resto de los dedos se encuentran subluxadas.

· Bipedestación estática: En el podoscopio encontramos una huella de contacto de pie cavo, en disminución de apoyo en mediopié, más acentuada en el pie derecho. Huella de presión con sobrecargas en I y II MTT. en el pie izquierdo, II , V MTT. y pulpejo del primer dedo en el pie derecho. Ausencia de apoyo digital.

Medida de valores: Línea de Helbing (figura 4):
4º varo en pie derecho.
2º varo en pie izquierdo.

Indice de Chippaux (figura 5):
30,77% D
47,54% I Valores de pie normal.

Angulo de Clarke (figura 5):
52º D
47º I Valores de pie cavo.

· Estudio dinámica: En la deambulación observamos un pie rígido muy inestable, con poca capacidad de amortiguación y de adaptación al terreno (figura 6).

- Pie derecho: Con una articulación subastragalina rígida se produce un choque de talón con el calcáneo en posición neutra, y no con el talón varizado que correspondería a un primer contac-

Fig. 4

Fig. 5

Fig. 6

to con el borde postero-lateral del talón como sería normal.
La carga se traspasa inmediatamente sobre antepié, y serán el I, V MTT. y el primer dedo, que se encuentra en plantarflexión, los primeros puntos de apoyo de un antepié varizado. Esta función permanente del primer dedo en plantarflexión condiciona una estructuración del mismo en esta posición, que será la causante del actual Hallux Limitus con evolución hacia Hallux Rigidus.
Inmediatamente después aparece el contacto del ale, a medida que se sobrecarga más el V MTT.
En el despegue encontramos las zonas de mayor apoyo en los pulpejos del primer y segundo dedos.

- Pie izquierdo: En este pie también se produce un choque de talón menos varizado de lo que debería. Sin embargo se continúa con apoyo del ale.
  En el antepié se produce sobreapoyo del V MTT. que trasmite la carga de forma brusca sobre el I y II MTT. sobrecargándolos. Tenemos que tener presente que estos huesos se encuentran artrodesados y fijados en plantarflexión, por lo que no pueden escapar de la carga.
  Previamente al despegue se produce un movimiento de resupinación del antepié que evade de carga al I MTT. Esto provoca un sobreapoyo del 2º dedo y II MTT. en la fase de despegue, que serán los últimos puntos de apoyo del paso.

TRATAMIENTO

Confección de soporte plantar sobre molde positivo de escayola.

Objetivos del tratamiento:

Ortesis paliativa, no correctora. Nos encontramos ante una deformidad inveterada, que ha quedado estructurada en un pie rígido que no permite capacidad de recuperación al efectuar las manipulaciones oportunas. Además hemos de tener en cuenta el bloqueo articular producido en Lisfranc por la artrodesis correctora de pie cavo que le ha sido practicada. Teniendo en cuenta estos aspectos nos inclinamos por la elaboración de una plantilla compensadora, con una buena adaptación en arcos y que proporcione apoyo a toda la planta del pie para una mejor distribución de las cargas. En el antepié tendremos como propósito la amortiguación y descarga de los metatarsianos sobrecargados, evitando la aparición de hiperqueratosis.

Materiales:

Utilizamos espuma fenólica para la toma de molde en carga del pie de la paciente (figura 7). Con este material, fácilmente deprimible, obtenemos un molde negativo del pie, que llenaremos de escayola líquida, y tras su fraguado obtenemos un positivo del pie. Optamos por la elaboración de un soporte plantar estratificado que consta de dos elementos:

- Refuerzo: Polipropileno de 3 mm. de grosor. Su colocación será desde el talón hasta la línea retrocapital, sin sobrepasar las cabezas de los metatarsianos.
- Cubierta: Espuma de Polietileno (E.P.E) de 3 mm. de baja densidad hasta la punta de los

Fig. 7

Fig. 9

dedos. Material absorbente de impactos que proporciona amortiguación.
Fácilmente deprimible y marca los puntos de mayor carga (figura 8). Este efecto de descarga lo acentuamos aumentando el grosor del material debajo de las cabezas metatarsales que menos carga reciben.

Fig. 8

Una vez elaboradas las plantillas las probamos en el pie del paciente (figura 9) para hacer los últimos retoques antes de la entrega de las mismas, así como de procurar su cabida dentro del zapato sin problemas. Se cita a al paciente a los 6 meses para una primera revisión.

CONCLUSIONES

- Tratamiento del pie cavo en función de que presente sintomatología.
- Aplicación de tratamiento conservador con soportes plantares.
- Tratamiento quirúrgico de 2º elección ante fracaso de tratamiento conservador. Estudio biomecánico y valoración funcional previos, para procurar obtener la máxima funcionalidad posible.
- Necesidad de plantillas compensadoras postquirúrgicas como complemento a la cirugía.

BIBLIOGRAFIA

1. **KIRSCHNER, GULEKE, ZENKER:** "*Tratado de técnica operatoria. Operaciones en las extremidades. 2ª parte. Operaciones en la extremidad inferior.*" Ed. Labor, S.A. 1965.
2. **LELIEVRE:** "*Patología del pie*". 3ª Edición. Ed. Toray-Masson, S.A. 1976.
3. **VILADOT y cols:** "*Quince lecciones sobre patología del pie*". Ed Toray 1989.

4. **VAZQUEZ VELA G:** "*Deformidades del pie. Tratamiento conservador*". Ed. Lumisa 1987.
5. **DUVRIES, INMANN:** "*Cirugía del pie Mann*". 5ª edición. Editorial Médica Panamericana. 1987.
6. **NUÑEZ-SAMPER M, LLANOS ALCAZAR LUIS F:** "*Biomecánica, medicina y cirugía del pie*". Ed. Masson, S.A. 1997.
7. **TUREK S:** "*Ortopedia. Principios y aplicaciones*" Tomo II. Ed. Salvat 1982.
8. **O.A. MERCADO:** "*Atlas de cirugía del pie. Volumen I. Cirugía del antepié*". Ed. F.E.P. 1995.
9. **O.A. MERCADO:** "*An atlas of foot surgery. Volume II. Rearfoot surgery*". Ed. Carolando Press 1987.
10. **RODRIGUEZ VALVERDE E:** "*Ortopodología aplicada. Experiencias*". Ed. Podospecial, S.A. 1989.
11. **LAFUENTE SOTILLOS G, CORDOBA FERNANDEZ A, MARTINEZ CAMUÑA L, PALOMO TOUCEDO I, RAMOS GALVAN J, SALCINI MACIAS JOSE L:** "*El pie cavo: patomecánica y compensaciones ortopodológicas*". Revista Española de Podología. 1999. Vol. X .Nº: 1.
12. **ROPA MORENO JUAN M, PASCUAL GUTIERREZ R, PASCUAL HUERTA J, OREJANA GARCIA A, LABARTA GONZALEZ-VALLARINO ALMA A, FUENTES PEÑARANDA Y:** "*Pie cavo*". Revista Española de Podología 1999. Vol.X. Nº: 6.

BRAQUIMETARSIA Y BRAQUIMETAPODIA. A PROPOSITO DE UN CASO

*BERGES MANFREDI, M.ª José
** SUAREZ MENDEZ, Juan Manuel
* GALLART ORTEGA, José
*VALERO SALAS, José

RESUMEN

Los autores presentan un caso clínico de braquimetapodia (braquimetatarsia bilateral). La paciente recibirá tratamiento ortopodológico hasta que tenga la edad apropiada para ser intervenida quirúrgicamente.

PALABRAS CLAVE

Braquimetatarsia, braquimetapodia, ortopodología

ABSTRACT

The authors present a clinical case of brachymetapody (bilateral brachymetatarsia). The patient will receive an orthopodologic treatment until she is old enough to be intervined surgically.

KEY WORDS

Brachymetatarsia, brachymetapody

INTRODUCCION

El término braquimetatarsia (Fig.1) es usado para describir la detención del crecimiento de un metatarsiano, secundario al cierre prematuro de la zona epifisiaria. Cuando la deformidad afecta a más de un metatarsiano se llama braquimetapodia (8, 18) (Fig.2), siendo el cuarto metatarsiano el que más comúnmente se afecta (18, 22). La deformidad puede ser unilateral, pero es más frecuente que se afecten ambos pies (6). En 1964, Kite propuso, despues de tratar pacientes con metatarsus adductus que el acortamiento proviene de la fusión prematura de la línea epifisiaria en la parte distal del metatarsiano (6, 10, 12, 17, 23). McGlamry y Cooper señalan que el metatarsiano corto produce una sobrecarga en los metatarsianos adyacentes (4, 23).

Fig. 1.- Braquimetatarsia que afecta al cuarto metatarsiano.

Fig. 2.- Braquimetatarsia bilateral.

* *PODOLOGOS: Correspondencia: C/. Coso, 55 - 6.ª - 50001 ZARAGOZA.*
** *D.P.M.: Correspondencia: 86 Ashford Ave. San Juan, P.R. 00907.*

Estadísticas

- Según Kobayashi en 1978, la incidencia variaba entre 6:10,918 a 1:4,586 (11).
- Un 72% de los casos son bilaterales (7,15,22).
- Según Urano y Kobayashi, la braquimetatarsia afecta principalmente a las mujeres en una proporción de 25/1 (1,4,6,12,18).

Etiología

La causa específica del cierre prematuro de la epífisis es desconocida, pero se presume que el acortamiento de los metatarsianos es el resultado del cierre prematuro de las placas de crecimiento(fisis) de la epífisis distal y está relacionada con rasgos hereditarios (etiología más conocida). Esta deformidad puede ser inducida durante la gestación o durante el desarrollo del paciente. También puede ocurrir debido a traumatismos, yatrogénias e infecciones (1, 10, 18), pero estas causas no muestran predilección por ningún metatarsiano en concreto. Un ejemplo de la causa traumática es la compresión de la placa epifisária como demuestra la clasificación Salter Harris V. La deformidad no es apreciada al nacer, pero sí entre las edades de 4 a 15 años (6, 11) cuando algún pariente observa al niño con un dedo más pequeño. Esta deformidad está asociada con braquimetacarpia afectando los metacarpianos (10, 21) (Fig. 3).

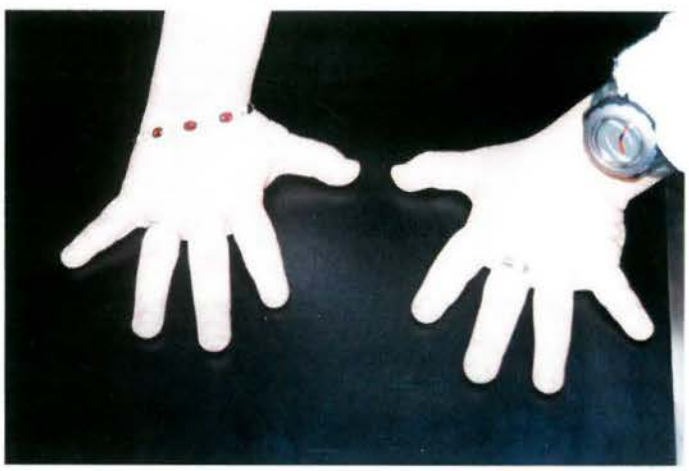

Fig 3 Braquimetacarpia. Aspecto de las manos del caso clínico que se presentará más adelante.

La braquimetatarsia puede ser congénita o adquirida (22). También puede ser idiopática o asociada a varios síndromes o causas endocrinas. La causa congénita idiopática afecta principalmente al primero y cuarto metatarsiano. Al examinar las manos, se encuentra que los metacarpianos tienen la misma deformidad. La etiología idiopática puede ser unilateral o bilateral afectando a uno o más metatarsianos. La congénita asociada está relacionada con los síndromes de Down, Albright y Turner (5, 6, 11). También está asociada con la displasia epifisiaria múltiple, hipertiroidismo neonatal, enanismo distrófico, encondromatosis, osteodistrofia, miositis osificante y anemia sickle-cell (3, 4, 8, 17, 21). Los metacarpianos y metatarsianos cortos están asociados con pseudohipoparatiroidismo y con pseudo-pseudohipoparatiroidismo (11, 19). Esta última se confunde, tanto clínica como radiográficamente al hipoparatiroidismo. Los metacarpianos 1, 4 y 5, y los metatarsianos 3 y 4 son los más afectados en esta etiología. Las glándulas paratiroides aparecen normales en los casos de hiperplasia cuando hay pseudohipoparatiroidismo, pero existe un fallo en los órganos receptores a responder a la hormona paratiroides cuyo resultado sería en hipocalcemia e hiperfosfatemia (2, 7). La etiología adquirida ha sido asociada con poliomielitis donde se afecta el lado paralítico (4, 18) y suele ser secundaria a traumatismos y yatrogénicas.

Manifestaciones clínicas

Las manifestaciones no son apreciables antes de los 4 años. Los dedos afectados en el acortamiento metatarsal tienden a ser cortos, desplazados dorsalmente y superpuestos sobre algún dedo adyacente (21) si los comparamos con los otros. A medida que pasa el tiempo, la posición anormal del dedo produce cambios en los tejidos blandos del dedo afectado como contracturas en la piel y en los músculos extensores y flexores causando irritación y molestias al usar un calzado cerrado. Tanto el aparato biomecánico del tendón extensor como el del flexor no son afectados, pero el dedo no tiene función debido a la pérdida de su estabilidad. Esto crea problemas de metatarsalgia e hiperqueratosis.

Los síntomas de esta afección dependen de la edad y sexo del paciente, de la cantidad de dedos afectados y de la severidad de la condición. Existen dos tipos de síntomas en esta deformidad. Uno de ellos es el dolor que causa la alteración de la longitud del metatarsiano causando sobrecargas y lesiones hiperqueratósicas. El otro síntoma es la posición anormal del dedo que causa el desfiguramiento del pie siendo ésta muchas veces la razón principal del paciente para querer operarse. Para un paciente joven, el problema es más de tipo cosmético que mecánico. Estos se preocupan más y hasta puede afectarles psicológicamente por la apariencia del pie cuando andan descalzos o cuando usan zapatos abiertos. Los pacientes de mayor edad tienden a sufrir molestias debido a la metatarsalgia y a la sobrecarga en los metatarsianos adyacentes a los que tiene la deformidad.

El síndrome del dedo flotante es característico en esta condición (8, 22) donde el dedo, aunque recto está en una posición dorsiflexionada con respecto a los otros dedos (Fig. 4). Plantarmente se aprecia un surco debido a la posición de los dedos adyacentes que se desplazan hacia el dedo afectado provocando la inestabilidad del dedo y haciendo que este se eleve. Esto produce que la inserción de la fascia plantar y tejido capsular se debiliten resultando en la aparición de dedos flotante (22) y en la formación de hiperqueratosis debajo de las cabezas de los metatarsianos adyacentes debido a la irritación del calzado.

Clasificación

Según DeValentine, (2) la braquimetatarsia se puede clasificar en cuatro tipos dependiendo de los radios afectados (Fig. 5).

Fig. 4 Tercero y cuarto dedos flotantes del caso clínico.

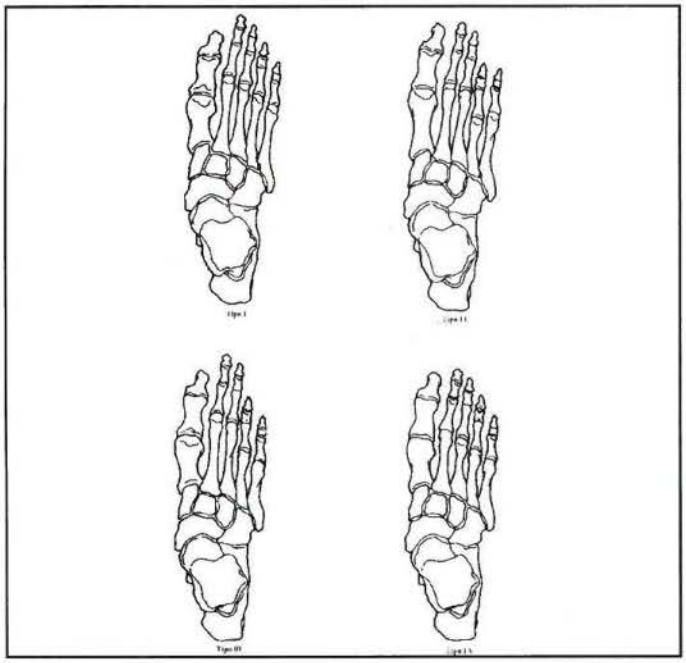

Fig. 5 Clasificación de la braquimetatarsia (según DeValentine).

- Tipo I afecta al primer metatarsiano.
- Tipo II afecta a uno o dos metatarsianos del segundo al quinto, usualmente el tercero y/o cuarto.
- Tipo III afecta al primero y hasta a tres de los metatarsianos menores.
- Tipo IV afecta a todos los metatarsianos.

Diagnóstico

Al hacer la prueba de Kelikian, los dedos tienden a flexionar excepto el afectado. Esto es debido a la incapacidad del aparato flexor de estabilizar el dedo en la cabeza del metatarsiano resultando en metatarsalgia de los dedos adyacentes (11).

Radiología

El diagnóstico final de braquimetatarsia se basa en los estudios radiológicos donde se observan cambios como la diferencia en tamaño en el metatarsiano hipoplastico, osteoporosis en la cabeza del metatarsiano, subdesarrollo y deficiencia en el contenido óseo. La ausencia en la parábola metatarsal se define después de trazar líneas conectando las cabezas metatarsales y observar que algún metatarsiano esté a una diferencia de 5mm o más proximalmente del arco trazado (18) (Fig.6).

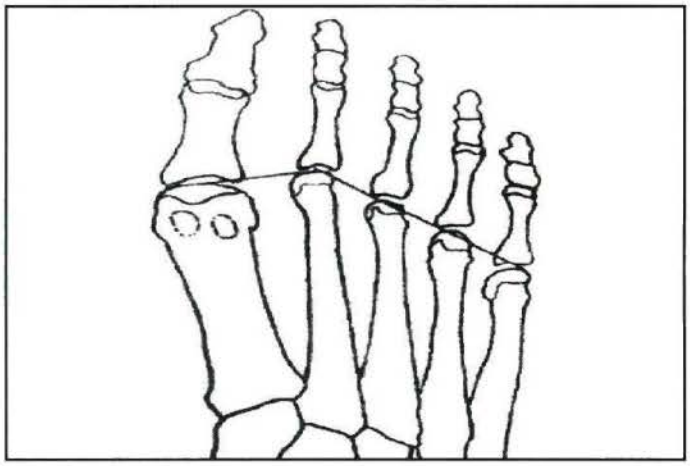

Fig. 6 Parábola metatarsal.

Tratamiento

El tratamiento para esta condición puede ser conservador y/o quirúrgico. El tratamiento conservador se basa en el uso de plantillas para distribuir las cargas pero nunca resolverá la deformidad. Este tratamiento puede ser usado en pacientes jóvenes cuyos huesos no hayan llegado a la madurez ósea. También se podrán tratar aquellos pacientes que no deseen ser intervenidos quirúrgicamente.

La corrección quirúrgica no se debe efectuar hasta que termine la osificación ósea de los dedos, de este modo se asegura la diferencia entre el largo de los dedos. El propósito principal del tratamiento quirúrgico es el restaurar la funcionalidad de la parábola metatarsiana, aliviar el dolor y establecer la estética del pie. Las consideraciones que se deben tomar en cuenta para intervenir a un paciente quirúrgicamente son la edad, la cantidad de alargamiento óseo para restaurar la parábola metatarsal, opciones de métodos de fijación, tipo de injerto (en caso de usarse), lugar de donde se obtendrá el injerto (metatarsianos adyacentes, calcáneo, tibia, entre otros o del tipo alógrafo), la tensión de la piel, el estado del paquete neurovascular del radio y la movilidad de los tejidos blandos asociados con el dedo afectado. También es importante considerar entre alargar y plantarflexionar el dedo afectado o acortar y elevar los metatarsianos adyacentes (22).

Se les deberá informar a todos los pacientes y en especial a aquellos pacientes cuyo principal motivo para ser intervenidos quirúrgicamente es el cosmético de todos los aspectos de la cirugía y del postoperatorio debido a las posibles complicaciones como la pérdida del dedo debido a compromisos neurovasculares.

La mayoría de los procedimientos envuelven el uso de injertos autógenos ya que son immunológicamente compatibles, ayudan a la osteogénesis y proveen soporte estructural a través del periodo de sanado. El uso de injertos autógenos tiene sus desventajas como el aumento en el tiempo quirúrgico, aumenta el riesgo de complicación y debilita el hueso de donde se extrajo el injerto. En los últimos años, varios autores han reportado resultados satisfactorios usando el alargamiento óseo, el procedimiento es uno de gran potencial para complicaciones como la isquemia. Según DeValentine (2) y su clasificación, el tratamiento a seguir para el tipo I es el uso de plantillas para no afectar la funcionalidad del primer radio, pero un alargamiento metatarsal es recomendado para los tipos II y III.

El injerto esponjoso tiene un componente celular alto donde la actividad osteoblástica se acelera. Después que el hueso transplantado sufre los cambios osteoclásticos y de resorción, nuevas células se infiltran en el hueso para facilitar la osteogénesis y la neovascularización. Mientras que el injerto cortical tiene una estructura densa con poca vascularización. El injerto cortical es idóneo para mantener el alargamiento deseado mientras que el hueso se encuentre en el proceso de incorporación. Debido a las características de ambos huesos, el mejor injerto óseo es el córtico esponjoso como el que se encuentran en la tibia, peroné, calcáneo y cresta ilíaca.

Se han descrito varios procedimientos para corregir esta condición tales como la sindactilizacion del dedo afectado con uno adyacente propuesta por Kelikian (6, 10),el uso de implantes(12), de injertos óseo alógenos, autógenos del calcáneo, tibia, peroneo, escafoides hipertrófico, cresta iliaca, metatarsianos adyacentes (14, 20, 21). También se usa el alargamiento óseo por medio de la osteotomia en Z (en plano frontal u oblicuo) (22) y la transferencia de cabezas metatarsales. Ultimamente, se está usando el método Ilizarov para alargar el callo óseo con muy buenos resultados.

En 1969, McGlamry y Cooper (13,22) (Figs.7, 8 y 9) fueron los primeros en describir un tratamiento para esta afección cuando propusieron el uso del injerto autógeno cilíndrico del calcáneo, el cual es insertado en el tercio distal del metatarsiano y fijado usando una aguja K (4, 9, 10, 11). Este procedimiento fue modificado por Scheiner y Chamas quienes incorporaron la incisión de plastia en Z (13, 15). Luego en 1979, Jiménez (12) modificó la técnica usando un injerto de la tibia reportando un alargamiento de 1,5 cm (10). Para aumentar el alargamiento de tejido blando se usó la plastia V-Y. En 1983 McGlamry y Fenton reportaron el uso de la cresta tibial como injerto para corregir esta deformidad (19)

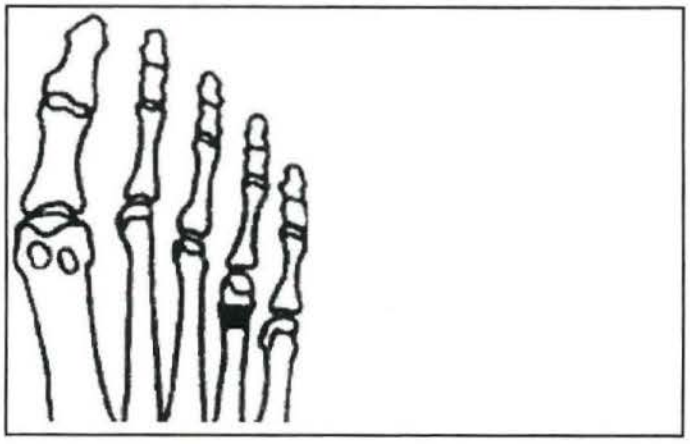

Figs. 7, 8 y 9 Injerto autógeno cilíndrico de calcáneo (McGlamry y Cooper).

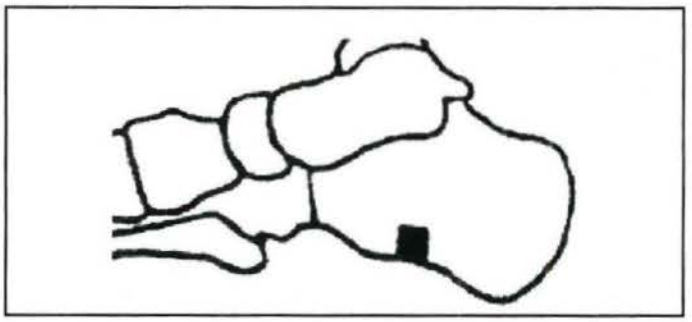

Fig. 8

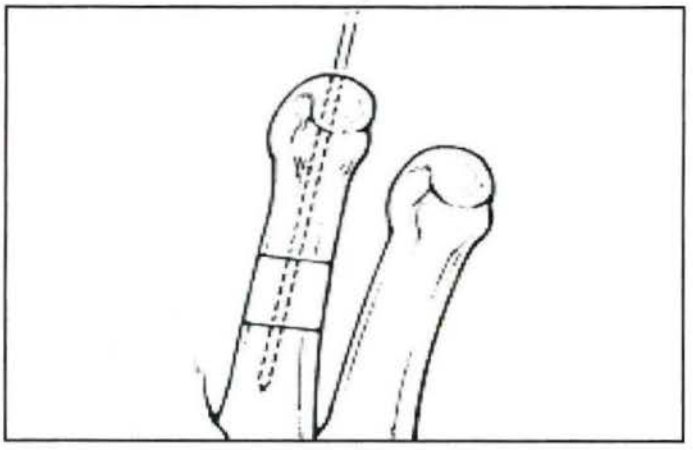

Fig. 9

Kaplan y Kaplan (12, 17) obtuvieron los injertos autógenos de las diáfisis de los metatarsianos adyacentes y los transplantaron al afectado usando alambre para fijar. Usaron como injerto una sección de hueso del segundo metatarsiano que acortaron (11).

En 1979, Biggs uso múltiples injertos óseos obtenidos de otros metatarsianos para arreglar la parábola (17, 19) cuando acortó el segundo y quinto metatarsiano para alargar el tercero y cuarto.

En 1978, Urano y Kobayashi (12, 22) usaron la técnica Jinnaka donde introdujeron, después de destruir el cartílago en la articulación metatarsofalángica del dedo afectado un injerto de la cresta ilíaca (9). De 26 cirugías, reportaron un 63% de pseudoartrosis entre el injerto y la falange proximal (2, 11). Mientras en el 1983, Mah usó el implante Calnan-Nicolle para aliviar la metatarsalgia (17, 19, 20).

En 1986, Handelman usó injertos óseos de los metatarsianos tercero y quinto para alargar el cuarto y así mejorar la parábola (18,22) (Fig.10). En 1988, Pasternack usó hueso de un escafoides hipertrófico como injerto óseo compuesto de hueso cortico-esponjoso (13, 17). Siendo el hueso cortical el que demuestra menor reabsorción ósea y el hueso esponjoso, el que produce una rápida revascularización. Otra técnica fue la transposición de cabezas a través del cuello anatómico y fijada por una aguja K propuesta por Mercado. La transposición de cabezas, por ejemplo la del cuarto y quinto crean una nueva parábola que es parecida a la deseada (10). Esta técnica fue usada por Chairman (17).

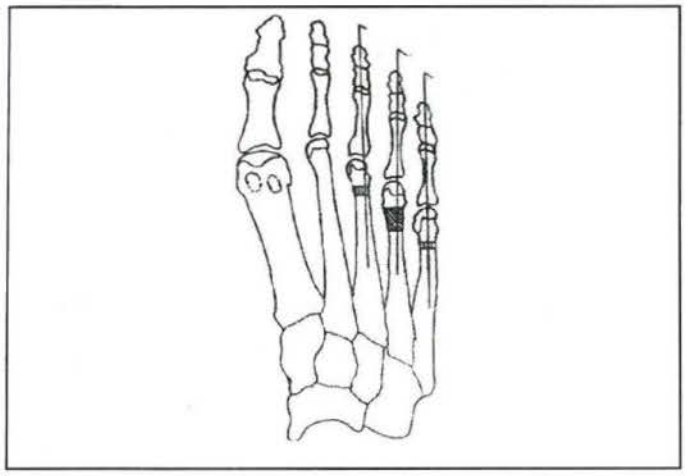

Fig. 10 Injertos metatarsales (Handelman).

Una técnica, para evitar el uso de implantes y de injertos óseos es el de osteotomias deslizadoras. Marcinko (22) propuso la tecnica Scarf u osteotomia en tipo de Z con fijación usando agujas Kirschner para resolver este tipo de condición. Esta técnica fue luego modificada usando fijación interna por medio de dos tornillos corticales de 2.0 mm. Durante este procedimiento se puede usar injerto óseo para rellenar los defectos (usualmente de 1 cm) (7, 15, 16) dejados por el alargamiento del hueso para lograr una mejor estabilidad y acelerar la sanación ósea (Figs. 11 y 12). Luego, Sinclair modificó esta técnica usando fijación interna (24).

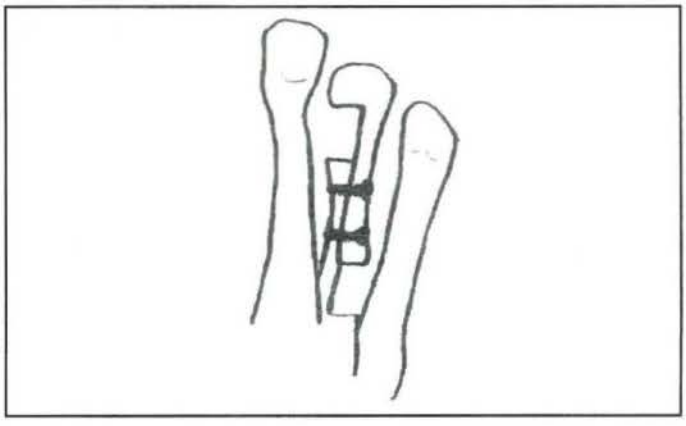

Figs. 11 y 12 Alargamiento en "Z" (Marcinko).

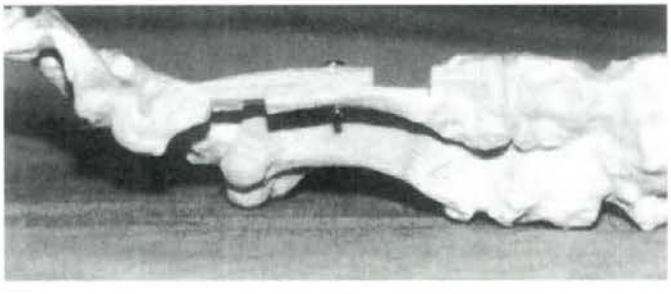

Fig. 12

En 1956, Ilizarov comenzó a usar el método de distracción ósea para tratar fracturas y deformidades en la pierna entre otras indicaciones. Para obtener resultados positivos, el procedimiento debía preservar los vasos sanguíneos que suplen al periostio y al endostio siendo la distracción del callo óseo de 1mm/dia. Wakisaka (23), en 1988 publicó el uso de esta técnica donde luego de hacer la osteotomía subperióstica, procedió a acomodar un fijador externo. Después de tres semanas se comenzó a distraer axialmente el callo óseo 0,25 mm cada 12 horas por un termino de 11 semanas. Al finalizar, se logró alargar el metatarsiano 14mm (11, 23). Walter y Pressman reportaron el uso de un mini-fijador externo para alargar un metatarsiano para acomodar un injerto óseo. Este método permite a los tejidos blandos a adaptar al alargamiento y disminuye la posibilidad de vasoespasmo (19,23) (Figs.13, 14 y 15). La cantidad del alargamiento se determina observando la radiografías (Fig.16).



Figs. 13, 14, 15 y 16 Alargamiento con distracción ósea.

Fig 14.

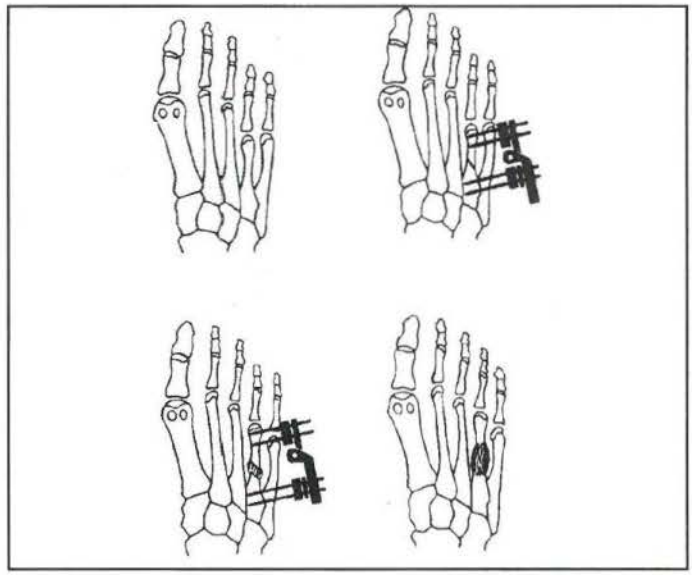

Fig. 15

Fig. 16

La gran ventaja de esta técnica es que permite el alargamiento gradual sin arriesgar el compromiso del paquete neurovascular.

Con cualquier procedimiento quirúrgico para tratar esta deformidad existe el riesgo de complicaciones como compromiso neurovascular debido al alargamiento excesivo, isquemia, el hematoma de disección, injerto no aceptado, una baja corrección, pseudoartrosis, no uniones, malas uniones, infección, dedo flácido, dedo flotante. Es por esto que es necesario hacer un seguimiento durante las primeras 72 horas. Todas las estructuras neurovasculares asociadas con el hueso hipoplástico serán forzadas a alargarse cuando el metatarsiano lo haga por medio de cualquier procedimiento. Si el alargamiento se hace con prisa ocurre un vasoespasmo. Cuando se alargan los vasos sanguíneos y el diámetro del lumen de la arteria disminuye, se provocaría una grangrena y la perdida del dedo. Si el vasoespasmo ocurriera, habría que tomar medidas rápidas para que no ocurra una mayor complicación. Para evitar mayores consecuencias, se deberá colocar el pie en posición dependiente, infiltrar lidocaina 2%, hacer un bloqueo del nervio tibial posterior y utilizar vasodilatadores. Si el dedo no mejora en apariencia, se deberá remover el injerto.

BRAQUIMETAPODIA. CASO CLINICO

Presentación del caso: Niña de 13 años de edad que, desde hace varios meses, padece metatarsalgia bilateral a la altura de la 2ª articulación metatarsofalángica. A la exploración observamos:

- Braquimetatarsia con braquidactilia de 3º, 4º y 5º en el pie derecho y de 3º y 4º del pie izquierdo (Fig. 17).
- Braquimetacarpia que afecta a los diez metacarpianos (Fig. 18).
- Pies adductus y metatarsus primus varus que aumentan en el estudio en dinámica.

Fig. 17 Braquimetapodia. Caso clínico.

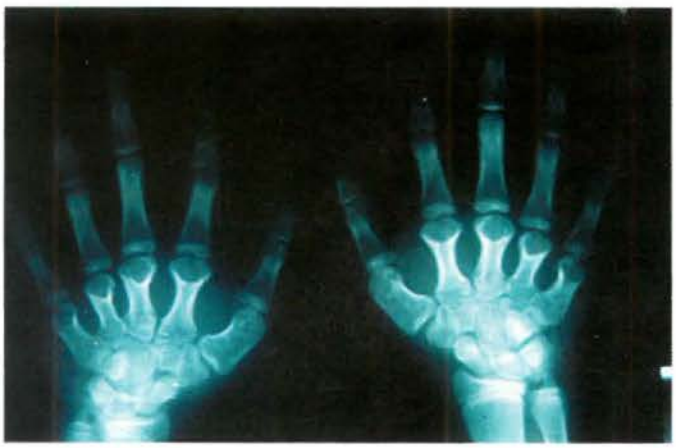

Fig. 18 Braquimetacarpia que afecta los diez metacarpianos.

El interrogatorio demuestra la inexistencia de antecedentes familiares conocidos en relación a la braquimetatarsia/metacarpia.

El estudio radiológico de sus pies confirma el examen clínico (Fig. 19).

Fig. 19 Braquimetapodia. Aspecto radiológico.

El análisis de presiones mediante ordenador (Podograf Pro®) nos demuestra la existencia de sobrecargas a nivel de antepié que se centran en el segundo metatarsiano

de ambos pies a causa de su longitud (excesiva en comparación con los otros metatarsianos), y en el quinto metatarsiano del pie izquierdo (no afectado por la braquimetatarsia) por la misma razón (Fig.20).

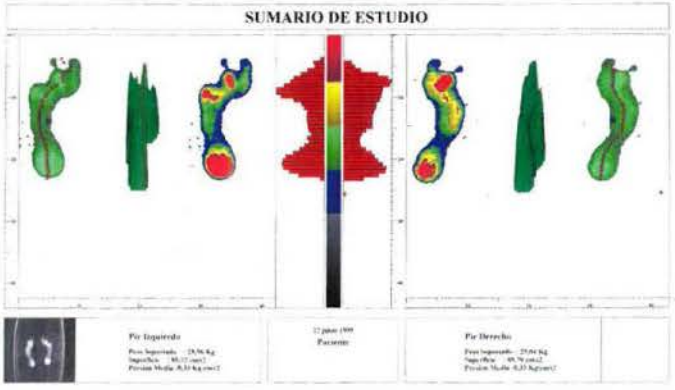

Fig. 20 Análisis de presiones.

La irregularidad que presenta la paciente en su fórmula metatarsal provoca un aumento de la funcionalidad del segundo metatarsiano a causa de que los restantes resultan insuficientes en longitud para realizar su cometido adecuadamente. El estudio de la dinámica revela una ausencia de estabilización lateral en la fase de resupinación que es prácticamente inexistente (Figs. 21a y 21b).

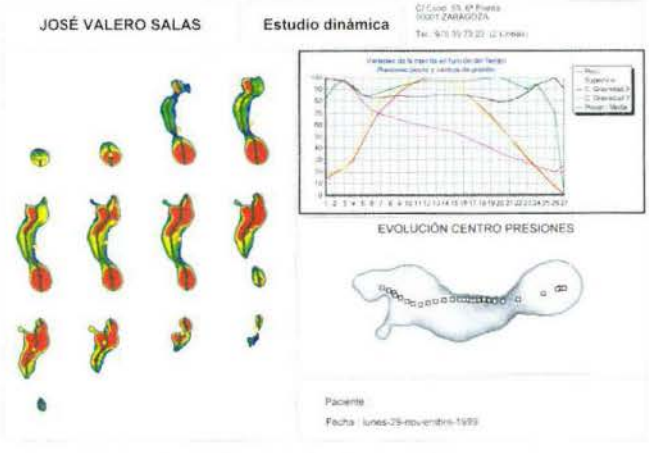

Fig. 21a Estudio dinámico del pie derecho.

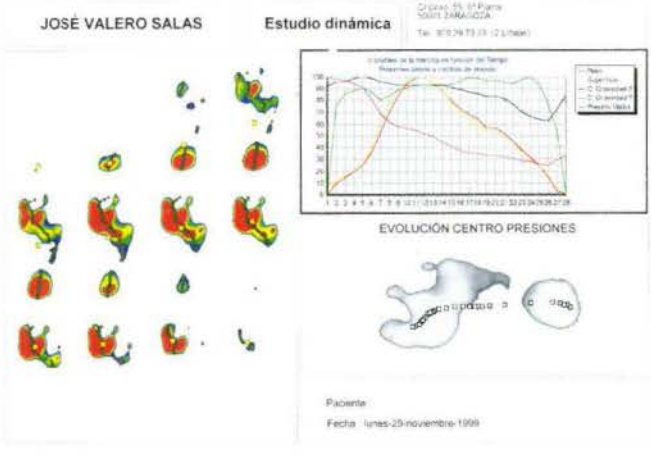

Fig. 21b. Estudio dinámico del pie izquierdo.

Tratamiento ortopodológico: Como en otros casos anteriormente tratados (25) en los que se produjeron acortamientos (amputaciones, yatrogenias, etc...), intentaremos alargar funcionalmente los radios afectos mediante soportes plantares de resina. Para ello se obtienen los patrones de los pies de la paciente y elaboramos unas palmillas de resina tipo PODIAFLEX, en tanto que con la resina del tipo PODIAFLUX se realiza otra palmilla que pretende conseguir una fórmula metatarsal más acorde con la normalidad, de acuerdo con las posibilidades que permita cada pie (Fig. 22). Después de fusionar ambas palmillas las adaptamos, junto con forro de piel, directamente al pie de la paciente (Figs. 23 y 24).

Fig. 22.- Plantillas de PODIAFLEX y PODIAFLUX

Fig. 23



Fig. 24.- Fusión y adaptación de plantillas.

La revisión de la paciente se realiza pasados tres meses de la aplicación de los soportes plantares;observamos entonces la correcta función de los mismos, al tiempo que la paciente relata que ha desaparecido la metatarsalgia y que se encuentra cómoda con el tratamiento (Figs. 25a y 25b).

Fig. 25a.- Aplicación del soporte plantar: vista lateral.

Fig. 25b.- Aplicación del soporte plantar: vista posterior.

No obstante, procedemos a postear los soportes plantares con el fín de conseguir una mayor neutralización de la articulación subastragalina compensando, al propio tiempo, el acortamiento funcional del triceps sural (Figs. 26a y 26b).

Fig. 26a.- Aspecto del soporte plantar posteado.

Fig. 26b.- Vista posterior del soporte plantar adaptado.

DISCUSION

La relación entre braquimetatarsia y metatarsalgia está sobradamente descrita y establecida por numerosos autores. Alonso, Fuentes y otros (26) recogen el criterio generalmente aceptado de que la braquimetatarsia disminuye el tiempo de apoyo del metatarsiano afecto con lo que se sobrecargan los metatarsianos vecinos. Lafuente y Córdoba (31) preconizan la utilización de materiales que alargen funcionalmente los radios insuficientes. Céspedes y Dorca (32) demuestran, además, los beneficios de la compensación ortopodológica del antepié por cuanto contribuye a la neutralización de las desviaciones del retropié.

El tratamiento ortopodológico con resinas de aplicación directa en casos de insuficiencias en cuanto a la longitud de uno o varios metatarsianos se ha demostrado como extraordinariamente útil (27, 28, 29). Compartimos la idea del "alargo funcional" proconizada por Dorca y Céspedes, entre otros, por lo que el tratamiento ortopodológico aplicado al caso que nos ocupa se orientó en este sentido. Los resultados obtenidos en casos similares (29, 30) es decir, en acortamientos de uno o varios radios y nuestra propia experiencia justificó el tratamiento aplicado al caso que nos ocupa.

CONCLUSIONES

1.- Nuestro tratamiento, orientado a dar estabilidad, globalmente, a la paciente, consiguió relevar al primer metatarsiano de un exceso de actividad estabilizadora en pronación y, al propio tiempo, creó un nuevo orden en la funcionalidad metatarsal en su conjunto. En realidad se creó una artificiosa nueva fórmula metatarsal que permitió que el segundo metatarsiano dejase de estar tan extraordinariamente sobrecargado (Figs. 27a y 27b).

2.- El tratamiento aplicado nos permite ganar un tiempo precioso (hasta el fín del crecimiento de la paciente) mientras llega el mejor momento para plantear la intervención quirúrgica que muy bien podría ser una de las propuestas en la primera parte de esta comunicación. Deberá ser orientada a la normalización funcional de los pies y, naturalmente, sin descuidar el aspecto estético (precisamente, la decisión quirúrgica estará condicionada, entre otras consideraciones ya expuestas, a la afectación psico-social de la paciente)

Fig. 27a.- La desaparición casi por completo de la hiperqueratosis plantar demuestra la disminución de la sobrecarga del segundo metatarsiano.

Fig. 27b.- El desgaste del forro del soporte plantar demuestra una distribución de cargas más fisiológica.

3.- En cualquier caso deberemos completar nuestra labor educando a la paciente en el sentido de que la cirugía no va a excluirla de continuar utilizando el tratamiento ortopodológico.

BIBLIOGRAFIA

1.- **WALLACE, G.F., HEALEY, K.M.:** *"Miscellaneous conditions,"*en Medical and surgical therapeutics of the foot and ankle, 1era. Ed.; pp. 643-644, editado por Marcinko, D.E., Williams & Wilkins. Baltimore.1992.

2.- **DEVALENTINE, S.J.:** *"Miscellaneous congenital deformities,"*en Foot and ankle disorders in chilfren, 1era. Ed.: pp.242-248, editado por DeValentine, S.J.,, Churchill Livingstone. Nueva York. 1992.

3.- **BOUCHARD, J.L.:** *"Congenital deformities of the forefoot,"*en Comprehensive Textbook of foot surgery, 2da. Ed., pp.1211-1219, editado por McGlamry, E.D., Banks, A.S., Downey, M.S., Williams & Wilkins. Baltimore.1992.

4.- **BACK,G.H., CHUNG, M.S.:** *The treatment of congenital brachymetatarsia by one-stage lengthening.* The Journal of Bone and Joint Surgery. 80-B (6): 1040-1044, 1998.

5.- **FOX, I.M.:** *Treatment of brachymetatarsia by the callus distraction metod.* The Journal of Foot & Ankle Surgery. 37 (5): 391-395, 1998.

6.- **NUZZO, J.J., MUELLER, R.A.:** *Diaphyseal lengthening for brachymetatarsia.* The Journal of foot surgery. 26(4): 332-335, 1987

7.- **SOLOMON, M.G., BLACKLIDGE, D.K.:** *Brachymetatarsia: case report and surgical considerations.* JAPMA. 85(11): 685-689, 1995.

8.- **MARTIN, D.E., KALISH, S.R.:** *Brachymetatarsia: recent advances in surgical technique.* Reconstructive Surgery of the Foot and Ankle:Update 1990, pp.193-198. Editado por Dinapoli, D.R. 1990

9.- **CHAIRMAN, E.L., DALLALIO,A.E.:** *Mandracchia,V.J. Brachymetatarsia IV: Adiferent surgical approach.* The Journal of Foot Surgery.24(5): 361-363, 1985.

10.- **FRANKEL, J.P., FLEISHMAN, J.H.:** *Correction of brachymetatarsia with transpositional metatarsal osteotomies.* JFS.30(1): 19-25, 1991.

11.- **MAHAN, K.T.:** *Brachymetapody: case report of surgical correction.* JFS. 30(2):125-132, 1991.

12.- **KASHUK, K.B., HANFT, J.R., SCHABLER, J.A., KOPELMAN, J.:** *Alternative autogenous bone graft donor sites in brachy-metatarsia reconstruction: a review of the literature with clinical presentations.* JFS. 30(3): 246-252, 1991.

13.- **ROCK, G.D., GASPARI,C.,MANCUSO,J.E.:** *Brachymetatarsia with the use of digital arthroplastic bone.* JFAS. 32(5): 499-504, 1993.

14.- **ALTER, S.A., FEINMAN, B., ROSEN, R.G.:** *Chevron bone graft procedure for the correction of brachymetatarsia.* JFAS. 34(2): 200-205, 1995.

15.- **BEAUPIED, J.P., BRYNES,M.F., CARROZZA,L.P., MORREALE, P.F.:** *Hemi-metatarsal transposition: the use of autogenous bone grafting to treat brachymetatarsia-a unique approach.* JFS. 30(6): 547-552, 1991.

16. **SINCLAIR, G.G., SHOEMAKER, S.K., SEIBERT, S.R.:** *Iatrogenic brachymetatarsia.* JFS. 30(6): 580-584, 1991.

17.- **PASTERNACK, W.A.:** *Brachymetatarsia: a unique surgical approach.* JAPMA. 78(8): 415-418, 1988.

18.- **BARTOLOMEI, F.J.:** *67* JAPMA. 80(2): 76-82, 1990.

19.- **MCGLAMRY, E.D., FENTON, C.F.:** *Brachymetatarsia: a case report.* JAPMA. 73(2): 75-78,1983.

20.- **JIMENEZ, A.L.:** *Brachymetatarsia: a study in surgical planning.* JAPMA. 69(4): 245-251, 1979.

21.- **HANDELMAN, R.B., PERLMAN, M.D., COLEMAN, W.B.:** *Brachymetatarsia: a review of the literature and case report.* JAPMA. 76(7): 413-416, 1986.

22.- **MARTIN, D.E., KALISH, S.R.:** *Brachymetatarsia: a new surgical approach.* JAPMA. 81(1): 10-17, 1991.

23.- **MCGLAMRY,E.D., COOPER,C.T.:** *Brachymetatarsia: a surgical treatment.* JAPMA.59(7):259-264,1969.

24.- **BOIKE, A.M., GERBER, M.R., SNYDER, A.J.:** *Brachymetatarsia: axial lengthening by using the callus distraction technique.* JAPMA.83(7): 373-377.1993.

25.- **BERGES, M.J. y VALERO, J.:** *Tratamiento ortopodológico en un caso de autoinjerto.* Rev. Esp. Podol. X (1) : 37-41. 1.999

26.- **ALONSO, C ; FUENTES, Y ; FUENTES, M ; GARCIA F.J. ; JIMENEZ, R; MORENO, M. Y SAN MARTÍN, F.:** *La pieza retro-capital en el tratamiento ortopodológico de las metatarsalgias mecánicas.* Rev. Esp. Podol. VIII (4) : 215-221. 1.997

27.- **PALMA, A. Y RIBAS, G.:** *Pie postraumático: propuesta de tratamiento ortopodológico.* Rev. Esp. Podol. IX (2) :113-117. 1.998

28.- **DORCA, A.; CESPEDES, T.; CONCUSTELL, J. ; SACRISTAN, S. Y DORCA, M.R.:** *Nuestro concepto actual del pie valgo.* Rev. Esp. Podol. VII (6) : 329-344. 1.996.

29.- **DORCA, A.; CESPEDES, T.; CONCUSTELL, J Y SACRISTAN, S.:** *Soporte funcional del primer radio: Revisión de varios casos clínicos.* Rev. Esp. Podol. VI (2): 63-73. 1.995

30.- **LAFUENTE, G. Y CORDOBA, A.:** *El pie cavo: patomecánica y compensación ortopodológica.* Rev Esp. Podol. X (1): 30-36. 1.999

31.- **CESPEDES, T. Y DORCA, A.:** *Técnica de Aplicación Directa (T.A.D.) de ortesis sobre el pie. A propósito de varios casos clínicos.* Rev. Esp. Podol. X (6) :235-239. 1.999.

PUBLICACIONES DE LA F.E.P.

Láminas Anatómicas

R.M.H. McMinn, R.T. Hutchings y B.M. Logan
Publicado por Wolfe Publishing Ltd., London WC1E 7LT, UK, 1991.

Tamaño 89 × 52 cm.

Set 3 pósters. Color.

ISBN 0-7234-1792-X.

Precio 3.000 ptas. - sueltas 1.500 ptas

Huesos de la pelvis y miembro inferior
ISBN 0-7234-1795-4.

Partes blandas del miembro inferior
ISBN 0-7234-1793-8.

Partes blandas del pie
ISBN 0-7234-1794-6.

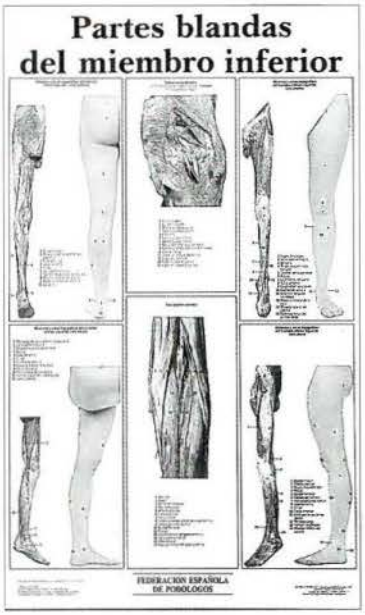

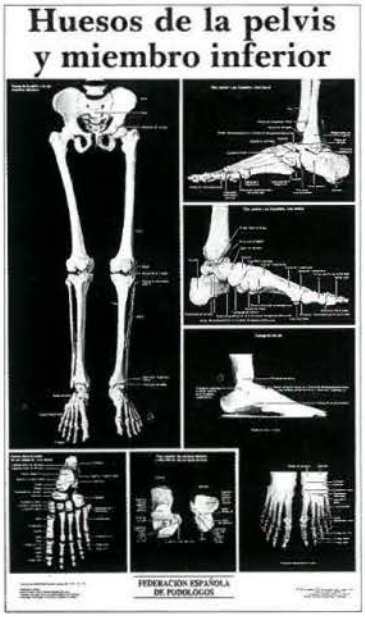

Tríptico para Difusión Publicitaria

Cara posterior dispone de un espacio de 9,5 × 9,5 cm. Para el anuncio de su consulta.

Tamaño 22 × 31,5 cm.

Plegado 10,5 × 22 cm.

INSIGNIAS PARA SOLAPA EN PLATA, CON EL ANAGRAMA DE LA FEDERACION ESPAÑOLA DE PODOLOGOS: 2.000 Ptas. UNIDAD

PEDIDOS

A través de las asociaciones o de la Secretaría de la F.E.P.
C/. San Bernardo, 74 - 28015 MADRID

Entrega contra reembolso del importe de lo pedido más gastos de envío.

¡¡NUEVO!!

BLANDA BLANDA
HERBITAS

NUEVA - SUAVE
FLEXIBLE - SUAVE
SUAVE - SUAVE

BLANDA BLANDA

LA SILICONA MAS BLANDA, DE HERBITAS

BLANDA - BLANDA, NUESTRA SILICONA PROFESIONAL.
Blanda-blanda, ha sido formulada especialmente en su composición, con aceites minerales que le dan una consistencia extremadamente dúctil, suave y flexible.
Es tan blanda, que su textura, una vez catalizada, se asemeja al tejido humano. Su composición aceitosa, permite que no se adhiera a las manos.
Resulta ideal para la confección de ortosis paliativas, dedos en garra o en martillo, interdigitales, juanetes... Su aplicación reduce en un alto porcentaje el dolor.
Blanda-blanda, se presenta en forma de pasta, muy maleable, de color rosa y muy fácil de trabajar. Para ello, se debe amasar muy bien la cantidad necesaria en forma de bola con las manos. A continuación, aplicar una gotas de cualquier catalizador, líquido o en pasta, y se aplica a la zona de confección de la ortosis, dándole la forma deseada.
La ortosis se puede retirar con cuidado, después de unos minutos. El vulcanizado total se obtiene al cabo de 24 horas.
Se presenta en botes de 500 gr.

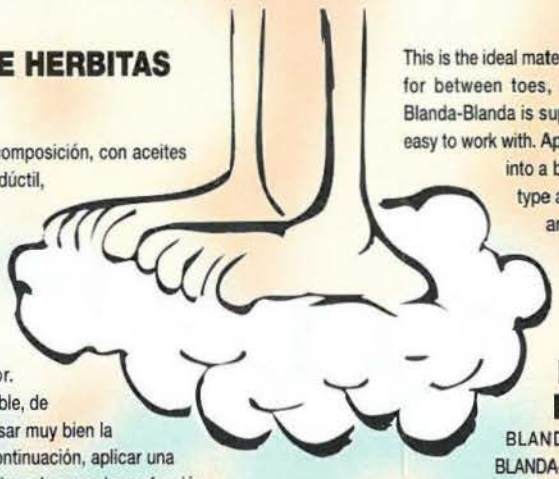

THE SOFTEST SILICON OF ALL - FROM HERBITAS

BLANDA-BLANDA - OUR SILICON PRODUCT FOR THE PROFESSIONAL
The composition of Blanda-Blanda has been specially formulated with mineral oils that give it an extremely malleable, soft and flexible consistency.
It is so soft that its texture, once cured, resembles natural human tissue and its oily surface prevents it sticking to the hands.
This is the ideal material for making palliative mouldings for claw or hammer toes, for between toes, bunions, etc. Provides a great degree of pain relief. Blanda-Blanda is supplied in paste form. It is pink-tinted, highly malleable and easy to work with. Application begins by thoroughly working the required quantity into a ball with the hands. A few drops of hardening catalyst of any type are then added and the paste can be applied to the affected area and moulded to the desired shape.
The moulded piece shoulded piece should be removed after a few minutes and left to finish curing (for 24 hours).
Supplied in 500 gr.

LA SILICONE LA PLUS MOLLE, D'HERBITAS

BLANDA-BLANDA, NOTRE SILICONE PROFESSIONNELLE.
BLANDA-BLANDA, a été spécialement réalisée avec des huiles minérales qui lui donnent une consistance extrêmement ductile, douce et flexible.
Elle est si molle que sa texture, une fois catalysée, ressemble à la peau humaine. Grace à sa composition huileuse elle ne colle pas aux mains.
Elle est idéale pour la confection d'orthéses palliatives, doigts en griffe ou en marteau, interdigitals, protecteurs pour Hallux Valgus...Son aplication réduit la douleur dans la plupart des cas.
BLANDA-BLANDA, est présentée en forme de pâte, très malléable, de couleur rose et trés facile à travailler. Pour cela, prendre une quantité nécessaire en boule dans la main et bien la pétrir. Ensuite, ajouter quelques gouttes de n'importe quel catalyseur, liquide ou en pate, puis l'appliquer à la zone de confection de l'orthèse, en lui donnant la forme désirée.
Retirer l'orthèse en faisant très attention, après quelques minutes. La vulcanization total s'obtient après 24 heures.

Conditionnement: Pot de 500 grames.

HERBITAS

¡Innovaciones en Marcha!

C/. Concha Espina 4, B. 46021 VALENCIA (Spain) Tel.: 963 62 79 00* Fax: 963 62 79 05 Fax Internacional: +34.96.362.79.05 e-mail: herbitas@vlc.servicom.es

REVISTA ESPAÑOLA DE PODOLOGIA

2.ª EPOCA / VOL. XI / NUM. 2 / MARZO - ABRIL 2000

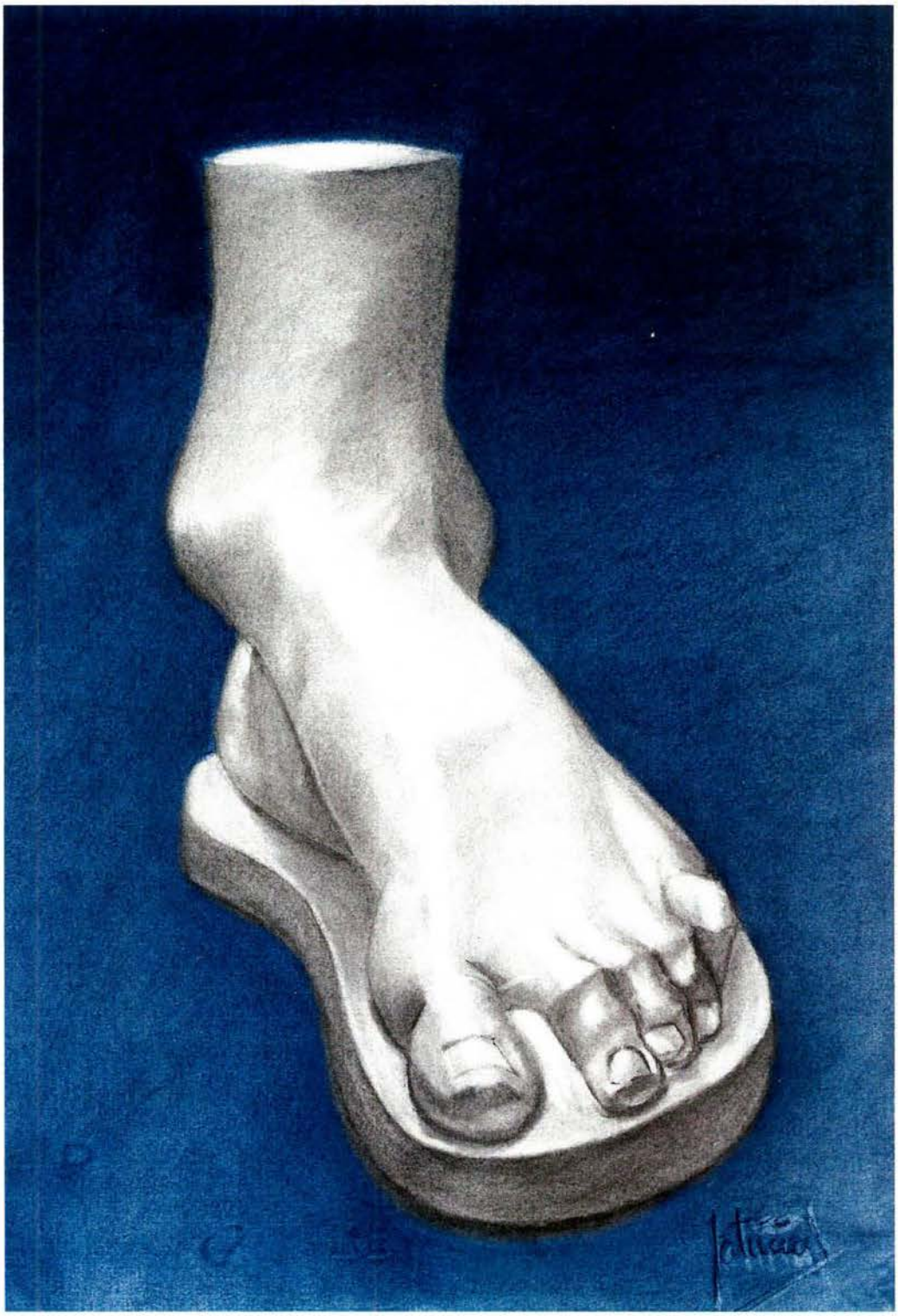

FEDERACION ESPAÑOLA DE PODOLOGOS

Ctra. Sant Boi, Km 2,8
08620 SANT VICENÇS DELS HORTS
(Barcelona)

CORREO A: Apartado, 12
Teléfono : 936 768 620
Telefax : 936 768 596

Para la **HIGIENE, CONFORT Y CUIDADO** de los pies

HIGIENE

PEUSEK - baño
Tratamiento **Antitranspirante** en polvo, mediante pediluvio.

SIN OLOR
SIN SUDOR

PEUSEK - hydro
Vaporizador líquido sin gas, **Antitranspirante**, para uso habitual.

SIN OLOR

PEUSEK - express
Desodorante en polvo, para calzado y pies.

CONFORT

SIN FATIGA

PEUSEK - Arcandol
Vaporizador líquido sin gas, **Refrescante-Tonificante**.

CUIDADO

SIN ASPEREZAS

PEUSEK - crem
Crema **Hidratante-Suavizante**, contra las durezas, callosidades y talones agrietados.

PRODUCTOS DE VENTA EN FARMACIAS

PEUSEK, S.A., ofrece a los **PODÓLOGOS**, el suministro gratuíto de:
Carnets para citas a pacientes y Bolsas papel para plantillas. Solicítelos por teléfono, fax o al Apartado de Correos.

REVISTA ESPAÑOLA DE PODOLOGIA

ORGANO DE LA FEDERACION ESPAÑOLA DE PODOLOGOS

SUMARIO

TEMAS A REVISION

DIFERENCIACION RADIOGRAFICA ENTRE EL PIE PRONADO Y SUPINADO 75
MICOSIS EN PODOLOGIA 80
HALLUX ABDUCTUS VALGUS JUVENIL 91

ORIGINALES

PROTOCOLO EN ORTOPODOLOGIA 100
ELECCION TOPOGRAFICA DE LA OSTEOTOMIA EN LA CIRUGIA DE LOS RADIOS MEDIOS 111

SESIONES CLINICAS U.C.M.

SIGNOS RADIOLOGICOS EN UN CASO DE OSTEOMIELITIS 116

CONSULTA DIARIA/CASOS PRACTICOS

LEPRA Y PIE. A PROPOSITO DE UN CASO CLINICO. 125
CORRECCION QUIRURGICA DE LA PATOLOGIA DISTAL DEL 5.º DEDO 132

Corrección quirúrgica de la patología distal del 5.º dedo.

Hallux Abductus Valgus juvenil.

PORTADA

PORTADA: "El Pie" (Zaragoza, 1996). Carboncillo de Patricia Izquierdo Acín por gentileza del podólogo D. José Gallart Ortega.

REVISTA ESPAÑOLA DE PODOLOGIA

ORGANO DE LA FEDERACION ESPAÑOLA DE PODOLOGOS

Vehículo creado para promover y reforzar las relaciones entre los profesionales podólogos de España y divulgar los trabajos, comunicaciones, avances, noticias y todo lo relacionado o de interés para el podólogo y la Podología.

DIRECTOR
José Valero Salas

SUBDIRECTOR
Juan Antonio Moreno Isabel

REDACTOR JEFE
Manuel Moreno López

CONSEJO DE REDACCION
José Claverol Serra
Evaristo Rodríguez Valverde
Luis Martínez Gómez
Julio Escalante Rivas
José Luis Salcini Macías
Miguel Hernández de Lorenzo Muñoz
Elías D. González Pérez

CONSEJO DE ADMINISTRACION

Presidente
José Andreu Medina

Vicepresidente
José Valero Salas

Secretario General
Manuel Moreno López

Administrador General
Claudio Bonilla Sáiz

Consejeros
Juan Antonio Moreno Isabel
Sindulfo Iglesias Llaneza

COMISION CIENTIFICA

Guillermo Lafuente Sotillos
Montserrat Marugán de los Bueis
Alvaro Ruiz Marabot
Bernat Vázquez Maldonado
Pedro M. Galardi Echegaray
Luis J. Garcés Gallego
Carolina Alonso Montero
José Ramos Galván
Luis Martínez Camuña
Manuel Moreno de Castro
José Luis Lázaro Martínez
Francisco Javier García Carmona
Antonio Córdoba Fernández

AVISOS: La Redacción no se hace responsable de los contenidos de los artículos publicados en la Revista Española de Podología, de los cuales se responsabilizan directamente los autores que los firman.

La Redacción se reserva el derecho de reimprimir los originales ya publicados, bien en la propia R.E.P. o en otras publicaciones de su incumbencia.

Queda prohibida la reproducción total o parcial de los trabajos publicados, aún citando su procedencia, sin expresa autorización de los autores y la Redacción.

Redacción: San Bernardo, 74 - Tel. 91 531 50 44
Fax: 91 523 31 49 - 28015 MADRID

Impresión: Gráficas AREN, S.L. - Lucero, 32-34
Tel. 91 526 47 72 - Fax: 91 526 48 04 - 28047 MADRID
Depósito Legal: B-21972-1976
ISSN-0210-1238. N.º de SVR-215

DIFERENCIACION RADIOGRAFICA ENTRE EL PIE PRONADO Y SUPINADO

***VERGES SALAS, Carles**
****PRATS CLIMENT, Baldiri**
***VAZQUEZ ESPINALT, Xavier**
***VILA ESPINALT, Rosa**

RESUMEN

En este artículo se presentan las dos proyecciones más usadas para la valoración radiográfica del pie, dorsoplantar y perfil en carga, en las cuales se han escogido ocho parámetros en cada proyección con el objetivo de realizar una diferenciación fácil y rápida, de un modo cualitativo, entre las posiciones pronada y supinada de manera que se facilite su detección.

PALABRAS CLAVE

Radiologia. Pronación. Supinación.

ABSTRACT

This article presents the two most used weight bearing radiographic projections, dorsoplantar and lateral to evaluate the foot. Eight parameters were chosen of each of the projections to obtain a fast and easy differentiation in a qualitative way between the pronated and supinated positions.

KEY WORDS

Radiology. Pronation. Supination.

INTRODUCCION

El examen radiográfico tiene por objetivo detectar anomalías estructurales o morfológicas para realizar un diagnóstico. También es importante que podamos evaluar cual es la característica posicional del pie ya que será un indicativo de su funcionalismo. Para realizar este objetivo nos bastará con unas proyecciones laterales y dorsoplantares. El trabajo que vamos a presentar aquí consiste básicamente en un análisis cualitativo de las imágenes radiográficas que nos ayude a diferenciar de un modo fácil y útil las posiciones de pronación y supinación del pie. Para esto es importante que las radiografías se hayan realizado en carga y los pies colocados en ángulo y base de marcha.

**DP. Profesor Asociado. Enseñanzas de Podología. Universidad de Barcelona.*
***DP. Profesor Titular. Enseñanzas de Podología. Universidad de Barcelona.*
CORRESPONDENCIA: cverges@hotmail.com

I RADIOGRAFIAS DORSOPLANTARES DEL PIE NORMAL

A- Articulación astrágalo-escafoidea (Fig. 1)

1- *Posición neutra* - gran congruencia articular entre el astrágalo y el calcáneo.

2- *Posición pronada* - mayor desplazamiento medial de la cabeza del astrágalo. Menor amplitud de la curva articular.

3- *Posición supinada* - mayor desplazamiento lateral de la cabeza del astrágalo. Mayor amplitud de la curva articular.

Fig. 1

B- Superposición astrágalo-calcánea (Fig. 2)

1- *Posición pronada* - hay un desplazamiento medial del astrágalo sobre el calcáneo causando una superposición disminuida del astrágalo si lo comparamos con la posición neutra.

2- *Posición supinada* - menos desplazamiento medial del astrágalo sobre el calcáneo causan-

do una superposición aumentada del astrágalo si lo comparamos con la posición neutra.

Fig. 2

C- Superposición de bases metatarsales (Fig. 3)

1- *Posición pronada* - superposición disminuida.

2- *Posición supinada* - superposición aumentada.

Fig. 3

D- Amplitud del tarso menor (Fig. 4)

1- *Posición pronada* - más ancho si lo comparamos con la posición neutra.

2- *Posición supinada* - más estrecho si lo comparamos con la posición neutra.

E- 1ª Articulación metatarso-falángica (Fig. 5)

1- *Posición pronada* - la base de la falange proximal articula con el aspecto más lateral de la 1ª cabeza metatarsal. Mayor desplazamiento medial de los sesamoideos.

F- Amplitud escafoidea (Fig. 6)

1- *Posición pronada* - mayor acuñamiento, mayor anchura del aspecto medial del escafoides si lo comparamos con la posición neutra. Este no es un cambio estructural de la forma del escafoides, es debido al cambio de posición del escafoides con relación al chasis de Rx.

Fig. 4

Fig. 5

Fig. 6

G- Cabeza astragalina (Fig. 7)

1- *Posición pronada* - el radio de la curvatura parece ser más corto que el comparado con la posición neutra.

2- *Posición supinada* - el radio de la curvatura parece ser más largo que el comparado con la posición neutra.

Fig. 7

H- Angulación calcáneo-cuboidea (Fig. 8)

1- *Posición pronada* - el cuboides está abducido respecto al calcáneo.

2- *Posición supinada* - menos abducido respecto al calcáneo que en la posición neutra.

Fig. 8

II PROYECCION LATERAL DEL PIE

A. Bisección astragalina (Fig. 9)

1- *Posición neutra* - la bisección longitudinal del cuello y cabeza astragalinos cuando se proyecta distalmente biseccionan la 1ª cabeza metatarsal.

2- *Posición pronada* - la proyección distal de la bisección longitudinal de la cabeza y cuello astragalinos es plantar a la 1ª cabeza metatarsal. Esto es severo en la subluxación en el plano sagital.

3- *Posición supinada* - la proyección distal de la bisección longitudinal de la cabeza y cuello astragalino es dorsal a la 1ª cabeza metatarsal.

Fig. 9

B. Línea cyma (Fig. 10)- línea en forma de "S" invertida que describe la articulación mediotarsiana, formada por los dos segmentos articulares de las articulaciones astrágalo-escafoidea y calcáneo-cuboidea.

Fig. 10

1- *Posición neutra* - la articulación astrágalo-escafoidea es ligeramente anterior a la articulación calcáneo-cuboidea creando una línea en forma de "S" invertida sin roturas.

2- *Posición pronada* - la línea está rota en su aspecto anterior. La articulación astrágalo-escafoidea está más distal cuando la comparamos con la posición neutra, causando que la

línea de esta articulación no sea una prolongación de la línea de la articulación calcáneo-cuboidea. Un signo muy fiable de pronación y subluxación de las articulaciones subastragalina y mediotarsiana.

3- *Posición supinada* - la articulación astrágalo-escafoidea es más posterior a la articulación calcáneo cuboidea cuando lo comparamos con la posición neutra. Incluso una pequeña rotura posterior de la línea cyma puede indicar una posición supinada.

C. Superposición escafoides-cuboides (Fig. 11)

1- *Posición neutra* - pequeño grado de superposición

2- *Posición pronada* - mayor grado de superposición. La mayor parte del cuboides está cubierto por el escafoides.

3- *Posición supinada* - sin o con pequeña superposición del escafoides sobre el cuboides.

Fig. 11

D- Seno del tarso (Fig. 12)

1- *Posición neutra* - se observa una abertura que corresponde al seno del tarso.

2- *Posición pronada* - la obertura del seno del tarso disminuye y/o desaparece en función del grado de pronación. Incluso puede aparecer una obertura de posición posterior.

3- *Posición supinada* - seno del tarso muy abierto

E- Superposición del tarso menor (Fig. 13)

1- *Posición pronada* - estrecho si lo comparamos con el de una posición neutra. Se mide desde el aspecto dorsal hasta el plantar del tarso menor.

2- *Posición supinada* - ancho si lo comparamos con el de una posición neutra.

F- Amplitud escafoidea (Fig. 14)

1- *Posición pronada* - mayor amplitud de dorsal a plantar que si lo comparamos con la posición neutra.

2- *Posición supinada* - menor amplitud, de dorsal a plantar que si lo comparamos con la posición neutra.

Fig. 12

Fig. 13

Fig. 14

G- Angulo de inclinación cuboidea (Fig. 15)

1- *Posición neutra* - La proyección distal de unalínea que bisecciona los aspectos posterior y anterior del cuboides biseccionará la 5ª cabeza metatarsal.

2- *Posición pronada* - menos plantarflexionado que en la posición neutra. La línea que bisecciona los aspectos anterior y posterior del cuboides y que se proyecta distalmente, será dorsal a la 5ª cabeza metatarsal.

3- *Posición supinada* - mayor posición plantarflexionada del cuboides, produciendo un gran ángulo de declinación cuboidea. Una línea que biseccione el cuboides y que se proyecta dis talmente será plantar a la 5ª cabeza metatarsal.

Fig. 15

H- Angulo de inclinación metatarsal (Fig. 16)

1- *Posición neutra* - angulación plantarflexionada del metatarso con relación al suelo.

2- *Posición pronada* - menor posición plantarflexionada que en la posición neutra.

3- *Posición supinada* - mayor angulación metatarsal en referencia al suelo.

Fig. 16

BIBLIOGRAFIA

1 - **MONTAGNE, J. CHEVROT, A. GALMICHE, J.M.** *Atlas de Radiología del Pie.* Ed. Masson. 1984.

2- **LUTTER, L. MIZEL, M. PFEFFER, G.** *Foot and, Ankle, Orthopaedic Knowledge Update*. American Academy of Orthopaedic Surgerons. 1994.

3- **KOMINSKY, S. JAY, R. SILVANI, S. TESSLER, S. TREPAL, M.** *Advances in Podiatric Medicine and Surgery*. Volume I. Ed Mosby. 1995.

4- **KLENERMAN, L.** *The Foot and its Disorders.* Ed Blackwell. 1982.

5- **FELTON. O, GAMBLE. IRVING, YALE.** *Roetgenologia Clínica del Pie.* 2ª Ed. Ed.Robert E. Krieger Publishing Company, INC. Malebar, Florida. 1981.

MICOSIS EN PODOLOGIA. ESTUDIOS DE LABORATORIO

*FARRERAS ESCALA, Marta

RESUMEN:

Se ha desarrollado un trabajo de aproximación a las infecciones fúngicas del pié, realizando una revisión bibliográfica y haciendo hincapié en el trabajo experimental de procesado de muestras y técnicas diagnósticas en el laboratorio.

PALABRAS CLAVE

Micosis, dermatomicosis, onicomicosis, dermatofitos, mohos, levaduras, taxonomia, técnicas diagnósticas.

ABSTRACT:

This report shows us a bibliographic research of fungal diseases in Podology and the experimental work done in the laboratory, in order to know better diagnostical techniques.

KEY WORDS:

Mycoses, dermatomycoses, onychomycosis, dermatophytes. moulds, yeast, taxonomy, diagnosis.

PROLOGO

Las motivaciones que nos indujeron a hacer este tipo de trabajo fueron: el atractivo en sí que suscita el tema (que es realmente apasionante, sobre todo a medida que se va profundizando en él) y la conciencia de que la micología juega un segundo plano dentro del campo de la podología, a pesar de su importancia. Si bién es cierto que hay compañeros podólogos que han dedicado parte de su tiempo a la micología, éstos siguen siendo muy minoritarios. Es por esta razón que el presente estudio no pretende ser un modelo estadístico experimental de donde se puedan sacar conclusiones contundentes, sinó más bién una aproximación, una toma de contacto con la micología médica, a fin de conocer cada vez más este campo y las posibles aplicaciones en el ámbito de la Podología.

I- INTRODUCCION

Presentamos a continuación parte de los estudios de aproximación a las infecciones fúngicas del pie y a su diagnóstico realizados como Trabajo de Fin de Carrera para la obtención de la Diplomatura de Podología durante el año 1997. Para ello se realizó una revisión bibliográfica y se elaboró un resumen de los aspectos mas importantes de la biología de los hongos. Así mismo, la parte experimental se realizó en el Laboratorio de Microbiología del Campus de Bellvitge de la Universidad de Barcelona. Se procedió al procesado de muestras procedentes de la Clínica Podológica universitaria de la U.B, así como de consultas podológicas privadas de Barcelona.

1) OBJETIVOS Y PLAN DE TRABAJO

El plan de trabajo y objetivos consistieron en 2 fases bien distintas:

1) Elaboración de una revisión y ordenación de los conceptos de micología de aplicación en el campo de la podología.
2) Aprendizaje de las técnicas de laboratorio dirigidas al aislamiento, caracterización e identificación de los microorganismos fúngicos aislados, y a partir de aquí poder diseñar protocolos sencillos de actuación, susceptibles de hacerse en las clínicas Podológicas Universitarias y en las consultas podológicas. Esta sea, quizás, la parte más importante de un trabajo experimental.

2) CARACTERISTICAS Y ASPECTOS GENERALES

Los hongos son organismos eucariotas, heterótrofos que absorben nutrientes solubles simples obtenidos de los polímeros, gracias a unos enzimas secretados extracelularmente (depolimerasas). Del mismo modo que los protozoos y a diferencia de los vegetales, los hongos no son fotosintéticos ya que no contienen clorofila.

La estructura típica de los hongos es la micelar (aunque también existen hongos unicelulares), formada por una

*Licenciada en Farmacia y Diplomada en Podología.
Ponencia presentada en el XXX Congreso Nacional de Podología.
CORRESPONDENCIA: C/ Bruc 11-13, 2n -1ª - 08901 L' Hospitalet de Llobregat (BARCELONA) - Tel.: 93 337 07 02.

red de hifas ramificadas de crecimiento apical y que tienen una pared celular constituida por quitina como principal componente.

Los hongos se reproducen sexual o asexualmente por medio de esporas, las cuales, a diferencia de las semillas, no contienen el embrión preformado en su interior.

El comportamiento biológico de los hongos puede ser: saprófito (cuando obtienen los nutrientes de material orgánico en descomposición, o bién, parásito (cuando se alimentan a partir de otro organismo vivo). Pero a diferencia de los virus, de los parásitos protozoos y de algunas especies bacterianas, los hongos no necesitan colonizar o infectar el tejido humano o animal para preservar o perpetuar su especie. Casi todas las infecciones micóticas proceden de una fuente exógena, ya sea por inhalación o implantación traumática. Así pués, la capacidad patógena del hongo en el ser humano o en los animales es aparentemente accidental, y la mayoría de los hongos patógenos consiguen adaptarse y desarrollarse en el medio hostil del tejido.

De las aproximadamente 70.000 especies reconocidas, unas 300 son conocidas por causar infecciones a los humanos. Las afecciones fúngicas sobre la salud humana tienden a ser relativamente benignas, pero hay unas cuantas que accidentalmente pueden comprometer seriamente la vida del huésped. Dentro de las primeras encontramos las dermatofitosis que son las patologías más frecuentes dentro del campo de la Podología, caracterizadas en la mayor parte por una reacción tóxica y alérgica por parte del huésped por la presencia del hongo y de sus productos metabólicos.

3) CLASIFICACION Y TAXONOMIA (Fig 1)

Desde hace años la situación taxonómica de los hongos ha ocasionado controversias: el concepto clásico de que pertenecían al reino Plantar fué superado el 1969 por la propuesta de WHITTAKER, que clasifica los seres vivos en 5 reinos, considerando que los hongos forman un reino diferenciado del resto, el reino *Fungi o Mycetae*.

La clasificación de los hongos puede darse por distintos parámetros a tener en cuenta, pero normalmente en micología se clasifican en base a la capacidad de reproducirse sexualmente, asexualmente, o por combinación de las dos formas. Todos los hongos se reproducen por procesos asexuales, y la mayoría puede hacerlo por mecanismos sexuales. En general se aplican los términos: Anamórfico (asexuado), Teleomórfico (sexuado), Holomórfico (convinación de las dos formas). La nomenclatura utilizada para identificar el organismo variará en función de la fase del hongo. Esta convención se aplica a todos los hongos con la finalidad de mantenenr una sistemática taxonómica.

Las micosis más frecuentes en podología vienen dadas por los hongos pertenecientes a la división *Deuteromycota*, también llamados Hongos Imperfectos. Los más relevantes son los que forman parte del grupo de mohos (Dermatofitos) y levaduras (ej. *Candida albicans*)

DERMATOFITOS

Los dermatófitos forman un grupo de hongos que se caracterizan por tener afinidad por sustratos tipo epidermis, uñas y pelo, entre otros; estos sustratos tienen en común el hecho de estar formados principalmente por queratina. Son

Fig. 1 Taxonomía.

hongos filamentosos con dos tipos de reproducción: asexuada (anamorfa) y sexuada (teleomorfa, descubierta más posteriormente).

EMMONS, el 1934, propuso una clasificación basándose en el aspecto microscópico del hongo cuando crece en medios de cultivo, y considera tres géneros: *Trichophyton, Epidermophyton y Microsporum*. Estos tres géneros pueden ser diferenciados generalmente por su formación de conidios:

- gén. Microsporum Ej.: M. gypseum, M. canis	Macroconidios numerosos; pared gruesa y rugosa. Microconidios normalmente presentes en nº pequeño.
- gén. Trichophyton Ej.:T. violaceum, T. mentagrophytes T. tonsurans, T. violaceum	Macroconidios raros; pared delgada y lisa. Microconidios numerosos.
- gén. Epidermophyton Ej.: E. floccosum	Macroconidios numerosos; pared delgada compacta, lisa. Microconidios ausentes.

Especies de interés aisladas en el laboratorio en la fase experimental del trabajo:

Trichophyton mentagrophytes

Carácteres macromorfológicos:

- Crecimiento moderado; madura a los 7-10 días.
- Puede presentar dos tipos de morfología colonial:

1- Anverso pulverulento o granular, plano, algunas veces con círculos concéntricos, color blanco o marfil, bordes poco difuminados o asteroides; reverso de amarillo oscuro a rojo oscuro. (Fig. 2) (**T. mentagrophytes var. mentagrophytes.** Forma zoófila).

2- Anverso llano, aterciopelado-pulverulento, blanquecino o cremoso; reverso de claro a rojo-marrón. (**T. mentagrophytes var. interdigitale.** Forma antropófila). (Fig 3)

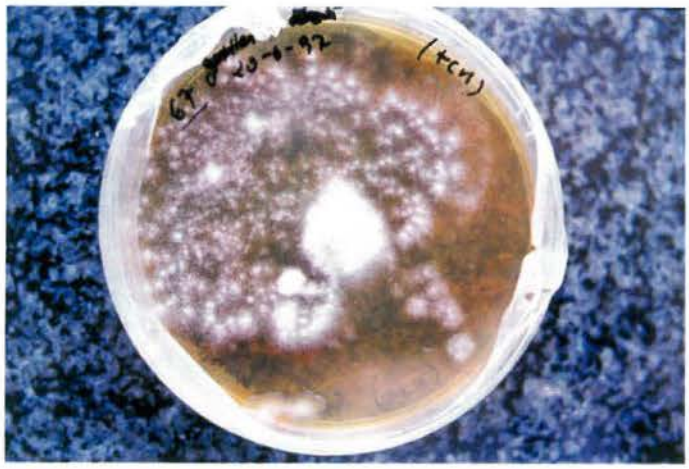

Fig. 2 T. Rubrum: Anverso.

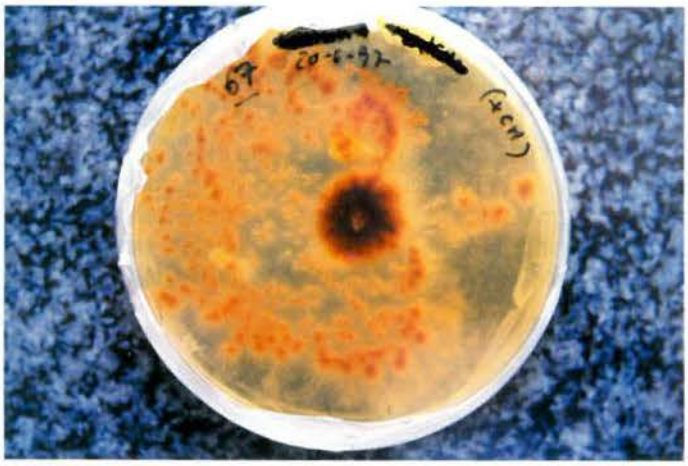

Fig. 3 T. Rubrum: Reverso.

Carácteres micromorfológicos:

- Hifas tabicadas.
- Macroconidios en forma de porra, cigarro o fusiforme, pared lisa y delgada, con 3-5 o más celdas; muchos de ellos provistos con filamento terminal.
- Microconidios numerosos, redondos, de pequeño tamaño, dispuestos en masas en forma de racimo.
- Son frecuentes hifas en espiral, cuerpos nodulares, hifas en raqueta y clamidosporas.

Patogenia: Invade cualquier parte de la superfície del cuerpo, incluyendo cabello y uñas. De los agentes etiológicos más comunes en casos de dermatofitosis en los pies y de onicomicosis.

*** *Trichophyton rubrum***

Carácteres macromorfológicos:

- Crecimiento lento; madura dentro de los 14 días.
- Superfície normalmente elevada en el centro, y en ocasiones con algún surco radial o concéntrico, poco marcado.
- Anverso blanco velloso, que más tarde puede mostrar un color rojizo, visible sobre todo al borde de la colonia, aunque a veces puede permanecer blanco o adquirir color amarillo canario. (Fig. 4)
- Reverso rojo o rojo-marrón, pigmentándose inicialmente en el centro estendiéndose sin llegar a los bordes de la colonia. (Fig. 5)

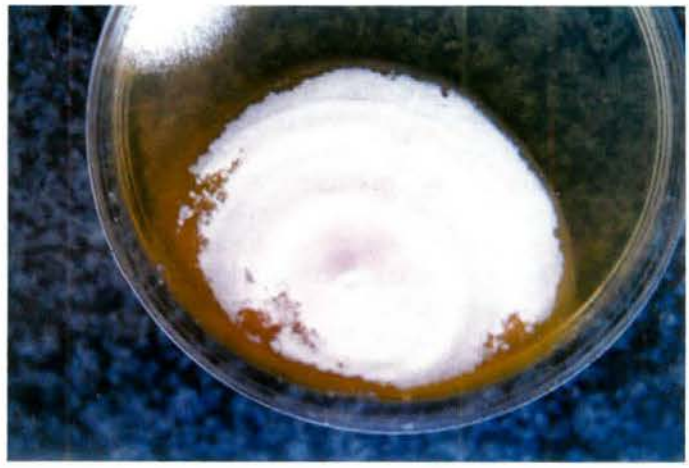

Fig. 4 T. Mentagrophytes: Anverso.

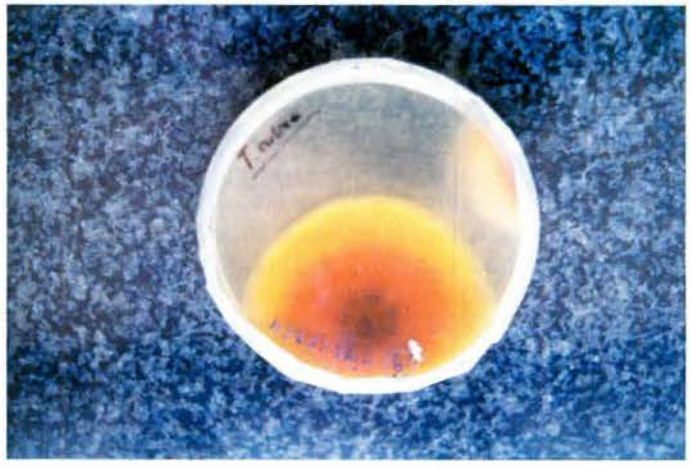

Fig. 5 T. Mentagrophytes: Reverso.

Carácteres micromorfológicos:

- Hifas tabicadas.
- Macroconidios de pared lisa, estrechos, alargados, fusiformes, con base ancha, con tendencia a transformarse en clamidosporas, que nacen al extremo de las hifas de forma aislada o en grupos. Ausentes en la mayoría de las cepas.

  Microconidios numerosos, con aspecto de maza, sésiles o sobre hifas ramificadas. En cepas jóvenes el nombre de microconidios es muy escaso o éstos estan ausentes.

Patogenia: Infecta piel y uñas, siendo el agente etiológico más común causante de dermatofitosis (Tinea pedis) y onicomicosis. De los más comunes en micosis podológicas.

*** *Epidermophyton floccosum***

Caracteres macromorfológicos:

- Crecimiento lento; madura hacia los 10 días.
- Anverso pulverulento.
- Colonia plana al principio que con el tiempo suele presentar pliegues en su parte central.
- Color amarillento-verdoso, en ocasiones un poco amarillo-marrón.
- Tendencia al pleomorfismo, apareciendo sobre la superfície de la colonia masas de micelio velloso blanco.
- Reverso de color de naranja a marrón, a veces con bordes amarillentos.

Caracteres micromorfológicos:

- Hifas tabicadas
- Macroconidios numerosos, de paredes lisas o gruesas, con el extremo distal redondeado, fisiformes o en forma de maza, generalmente con 2-6-celdas donde tiene la tendencia de formar clamidosporas. En cultivos viejos el número de clamidosporas es más elevado.
- Microconidios ausentes.

Patogenia: Antropófilo causante de micosis cutáneas y raramente de onicomicosis. De frecuencia moderada en micosis podológicas.

LEVADURAS

La posición taxonómica de las levaduras dentro del reino de los hongos es compleja. Se consideran válidas más de 150 especies de Candida. En las candidosis superficiales, la **Candida albicans** es la más frecuente en piel y mucosas. Como causantes de onicomicosis también podemos encontrar *C. tropicalis y C. zeilanoides,* pero en podología la especie más frecuente es *C. albicans*, que es la especie que obtuvimos en nuestro trabajo experimental.

*** *Candida albicans***

Caracteres macromorfológicos:

- Crecimiento rápido; madura en 3 días
- Colonia color blanco-cremoso, lisa y suave.
- Forma redondeada, de bordes regulares.

Caracteres micromorfológicos:

- No presencia de hifas, aunque podemos apreciar pseudohifas.
- Las clamidosporas pueden ser numerosas, nacidas individualmente o en cúmulos. Su formación puede estar inhibida a Tª de 30-37 C°.
- Blastoconidios numerosos, que a menudo se agrupan en cúmulos densos a intérvalos regulares a lo largo de las pseudo-hifas.
- Da positivo a la reacción del test del tubo germinal. (Fig. 6)

Patogenia: Es el agente causal más común de candidiasis, como infección aguda,subaguda o crónica. En podología, *C. albicans* será un agente causal frecuente en distintas onicomicosis.

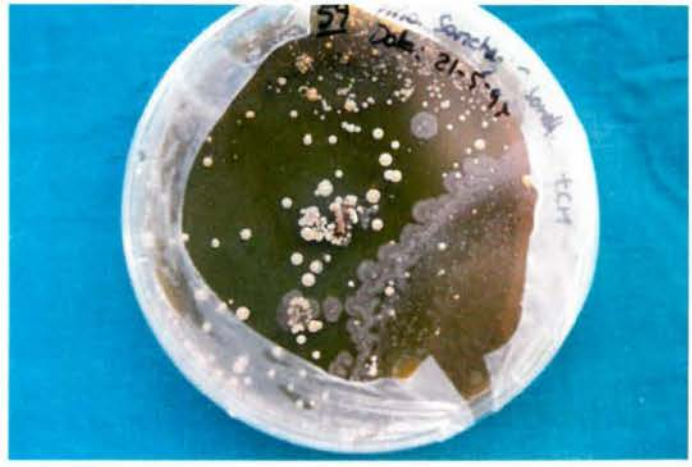

Fig. 6 Candida Albicans.

MOHOS SAPROFITOS CONTAMINANTES

La extraordinaria abundancia de hongos en habitats muy distintos, especialmente en el suelo y aire, junto con el pequeño tamaño de sus elementos de propagación, da lugar a que consiguen una gran dispersión. Por esta razón es frecuente que elevadas concentraciones de hongos se encuentren presentes en la atmosfera de los laboratorios, al suelo, a las paredes húmedas, etc., y que con mucha facilidad invaden los medios de cultivo que se utilizan para intentar aislar los agentes etiológicos de los procesos infecciosos. Estos hongos suelen desarrollarse muy rápido y ser menos exigentes que los patógenos en cuanto a sus requerimientos nutritivos, lo cual hace que puedan enmascarar a los hongos patógenos e inhibir su crecimiento. A estos hongos no deseables, se les denomina genéricamente hongos contaminantes, en el sentido que alteran la pureza del cultivo. Estos hongos también pueden estar presentes en las zonas externas del cuerpo.

En los últimos años, muchos hongos que generalmente actuan como contaminantes han adquirido una especial importancia en Medicina, en originar toda una serie de infecciones en huéspedes especialmente debilitados. Normalmente en Podología no nos encontraremos micosis causadas por hongos contaminantes, sólo algunos con poca frecuencia (*Scopulariopsis*, etc.). En nuestros estudios en el laboratorio nos hemos encontrado mayoritariamente con dos géneros que seguidamente comentaremos:

*** *Aspergillus sp*.**

Caracteres macromorfológicos:

- Crecimiento normalmente rápido (a los 3 días aproximadamente), aunque en algunas especies puede tardar más.
- Anverso primero blanco, que con el tiempo aparecerá amarillo, verde, marrón o negro, dependiendo de las especies.

- Textura algodonosa o aterciopelada
- Reverso blanco, dorado o marrón (Fig. 7)

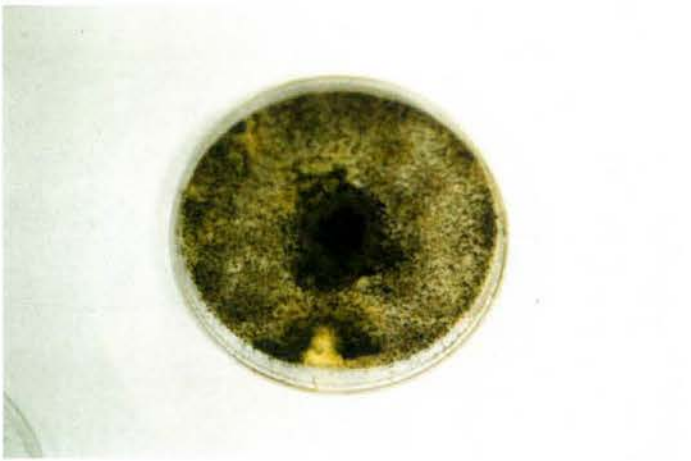

Fig. 7 Aspergillus.

Caracteres micromorfológicos:

- Hifas tabicadas e hialinas.
- Un conidióforo no ramificado se levanta de un pie celular especializado. El conidióforo se ensancha en el extremo formando una vesícula como hinchada.
- Vesículas completa o parcialmente cubiertas con fiálides en forma de frasco, las cuales se pueden desarrollar directamente encima las vesículas, o bién sobrepuestas a células llamadas métulas.

Patogenia: Normalmente encontrado como como contaminante de cultivos, y en Podología será raro encontrarlo como agente etiológico de micosis.

**** Penicillium sp.***

Caracteres macromorfológicos:

- Crecimiento rápido; madura a los 4-5 días.
- Anverso inicialmente blanco y velloso, que posteriormente cogerá un tono verde o verde-azulado. A veces existen variedades amarillentas o parduzcas. (Fig. 8)
- Surcos radiales frecuentes.
- Reverso usualmente blanco, pero también puede ser rojo o pardo. (Fig. 9)

Caracteres micromorfológicos:

- Hifas hialinas y tabicadas.
- Conidióforos que dan lugar a fiálides ramificadas que forman un cepillo o "penicillus".
- Conidios esféricos u ovalados, que nacen de los estigmas en cadenas largas.

Patogenia: Considerado un contaminante muy frecuente. Sin embargo, se ha encontrado en algunas variedades de afecciones donde su significado etiológico es incierto (queratitis, infecciones urinarias y respiratorias, endocarditis, etc.). En Podología lo encontraremos como contaminante de muestras y cultivos.

Fig. 8 Penicillium: Anverso

Fig. 9 Penicillium: Reverso

4) PATOLOGIAS EN RELACION A LA PODOLOGIA

Los hongos penetran en la piel desde el exterior y se convierten en parásitos si encuentran unas condiciones favorables, es decir, cuando el organismo padece alteraciones que lo convierten en terreno adecuado para la infección. Estas alteraciones pueden tener origen en cambios del propio organismo (debilitamiento del sistema inmunológico, alteraciones hormonales, transpiración excesiva que debilita la propia defensa cutanea...) o por condiciones externas.

Si bién practicamente en ningún país las infecciones micóticas son de declaración obligatoria, los datos de que se dispone indican que, las infecciones por mohos y levaduras constituyen un serio problema de salud pública. Realmente, en un momento en que muchas enfermedades infecciosas disminuyen su tasa de mortalidad, puede considerarse que la morbilidad de las micosis es tan importante como poco considerada.

El conocimiento de las características más importantes de las micosis cutáneas es muy necesaria para poder establecer un primer diagnóstico correcto y una terapéutica eficaz provisional hasta que no se confirma el diagnóstico

por el laboratorio. Por lo tanto, tendrá gran interés la difusión de forma generalizada de la información clínica y micológica de las principales dermatomicosis y onicomicosis que se obserban en nuestro medio.

DERMATOMICOSIS

La mayoria de los agentes etiológicos que producen dermatomicosis corresponden a un grupo taxonómicamente relacionado de hongos queratinofílicos, llamados **dermatofitos**, dando lugar a enfermedades llamadas **dermatofitosis**. Aún así, en la piel pueden encontrarse otros hongos patógenos oportunistas causando cuadros clínicos inflamatorios diferentes, y con un pronóstico y tratamiento distintos. El término "**dermatomicosis**" incluye cualquier proceso micótico de la piel, y el de "**dermatofitosis**" se reserva a los procesos producidos por hongos dermatofitos.

En el caso que nos ocupa remarcaremos la importancia de las dermatofitosis en podología. Tendremos la ***Tinea pedis***, dermatofitosis localizada en los espacios interdigitales y la planta del pie. Es frecuente en pacientes que practican deporte, de aquí que se la llame popularmente *pie de atleta*, adquiriendose frecuentemente en gimnasios y piscinas. Sin embargo, hay autores que prefieren obviar esta nomenclatura por considerarla un poco ambigua. En la mayoria de los paises europeos el incremento de tinea pedis se relaciona con el aumento cada vez mayor de ***Trichophyton rubrum***, que ocupa el primer lugar en esta micosi, seguido de ***T. mentagrophytes***, y en tercer lugar de ***Epidermophyton floccosum.***

La sintomatología general observada en estos procesos dermatomicóticos consiste en descamación y maceración en la piel de los espacios interdigitales del pie y pliegues dígito-plantares. Normalmente presentan grietas en el fondo del pliegue, sobre todo en el cuarto espacio, mostrando la piel despegada, así como descamación en la superfície lateral de los dedos. Se localiza también en el borde interno y parte medial de la planta del pie, observándose unas vesículas, a veces un poco hemorrágicas, que se desecan y rompen. Puede acompañarse de hiperqueratosis plantar y frecuentemente de prurito. El diagnóstico diferencial se tiene que establecer, en primer lugar con la psoriasis pústulo-plantar y otras dermatosis como la dematitis plantar juvenil, eczema, etc.... En cuanto al tratamiento, en muchos casos es suficiente un tratamiento tópico, sobre todo si el número de lesiones es escaso. Cuando las lesiones son muy numerosas conviene asociar medicación oral.

ONICOMICOSIS

Las onicomicosis (ONM) comprenden cualquier infección ungueal producida por hongos. Las causadas por hongos dermatofitos se denominan ***Tinea unguium***, y el resto son producidas por levaduras y hongos micelares, aunque son los primeros los más comunes. En general se localizan en uñas distróficas, y en este sentido se debate el papel que los hongos desarrollan en el inicio o empeoramiento de la distrofia.

Entre los dermatofitos, el ***Trichophyton rubrum*** y ***Trichophyton mentagrophytes*** son los más frecuentemente aislados en uñas. Por otro lado, las levaduras pueden ser la causa de hasta un 50 % de los casos, con la representación habitual de ***Candida albicans***. Los hongos micelares no dermatofitos pueden invadir las uñas de los pies, aunque su protagonismo como patogen primario es motivo de controversia.

Las ONM tienen una incidencia en todo el mundo, con algunas diferencias geográficas. Parece ser que en los últimos 80 años parece que las ONM han aumentado enormemente tanto en valores absolutos como relativos.

Los factores predisponentes más corrientes son: alteraçiones circulatorias arteriales, venosas o linfáticas; neuropatías periféricas; traumatismos repetitivos; alteraciones o enfermedades endocrinas o metabólicas (especialmente diabetes mellitus) y trastornos inmunológicos.

En cuanto a la clínica, la afección onicomicótica es caracterizada por cambios en la coloración y oscurecimiento; la uña deja su apariencia traslúcida para convertirse en amarillenta o grisácea. Normalmente este proceso se acompaña de engrosamiento de la uña, onicolisis o total destrucción con cornificación subungueal y maceración.

BARAN (1978), en sus remarcables estudios sobre onixis, distingue 4 formas clínicas de ONM. Esta misma clasificación sintomatológica es reportada por diferentes autores, y es con la que nos basamos en este trabajo: onicomicosis subungueal distal y lateral (OSDL), leuconicomicosis superficial (LS), onicomicosis proximal dubungueal (OPS) y onicodistrofia total (OT).

OSDL: (Fig. 10) Es la forma más frecuente de ONM provocada mayoritariamente por dermatofitos, entre los cuales destacan ***Trichophyton rubrum*** y ***Trichophyton mentagrophytes***, siendo los primeros los más comunes y dando lugar a una infección crónica. De hecho, recientemente se han hecho estudios sobre las posibles causas de la cronicidad de la OSDL por *T. rubrum* y se discute una posible conexión genética en este tipo de ONM. Basándonos en los datos de estos últimos estudios se concluye que algunas personas pueden heredar la susceptibilidad por infección de *T. rubrum* en un cuadro autosómico dominante. Algunas de estas patologías pueden ser debidas ocasionalmente por *Hendersonula y Scytalidium*. La invasión fúngica se situa debajo el borde libre de la uña provocando una coloración blanco-amarillenta. Desde el hiponiquio y el lecho ungueal de la porción distal y lateral se propaga en dirección proximal.

Fig. 10 O.S.D.L. T. Rubrum.

LS: También llamada onicomicosis blanca superficial (OBS), es producida sobre todo por el agente etiológico ***T. mentagrophytes***, algunas veces por *T. rubrum* y algunos

autores incluso reportan agentes etiológicos del género *Acremonium y Fusarium*.

La afección se caracteriza por la aparición de una o varias manchas opacas, blancas (o a la larga amarillentas), situadas en la superficie de la lámina ungueal. Inicialmente las manchas son limitadas, pero progresivamente, por coalescencia, pueden recubrir la totalidad de la placa ungueal.

OPS: Es de aparición infrecuente y puede afectar las uñas de las manos y de los pies, siendo causada en general por **T. rubrum** o por **Candida albicans**. La OPS empieza debajo el pliegue proximal ungueal, produciéndose una área blanquecina o amarillenta que afecta a la matriz ungueal, con posterior desarrollo. Hay autores que dentro de este tipo de ONM hacen dos subclasificaciones:

- Las formas sin perionixis, considerándose los dermatofitos como los agentes causales.

- Las formas con perionixis (paroniquia), más frecuentes que los precedentes, con inflamación en los canales periungueales. En este caso el responsable sería *Candida albicans*, asociada seguramente a diferentes tipos de bacterias.

OT: Se considera que es el estadío final de las ONM producidas por dermatofitos o por *Candida* sp. Toda la uña está destruída, apareciendo masas queratósicas friables. Los pacientes pueden presentar candidosis mucocutánea crónica donde las onixis y perionixis son formas habituales. (Fig. 11)

Fig. 11 O.T. T. Rubrum

El DIAGNOSTICO de ONM se basa en la demostración de micelios en el tejido ungueal, siendo posible identificar la especie infectante exclusivamente por cultivo. El diagnóstico clínico de presunción de ONM tendría que ser confirmado siempre por el laboratorio. Muchas enfermedades pueden confundirse con las ONM, y la instauración de un tratamiento antifúngico no estaría justificado.

Las ONM, en particular las debidas a dermatofitos, son crónicas y sólo muy excepcionalmente se produce la curación espontánea,siendo necesario la instauración de un tratamiento. El tratamiento específico sólo será establecido cuando el agente patógeno haya sido identificado. De hecho, las ONM son las micosis superficiales más difíciles de tratar, a pesar del gran avance experimental realizado en los últimos años en el desarrollo de fàrmacos antifúngicos. La eliminación de la queratina infectada es esencial, porque favorece la acción de los tratamientos tópicos y orales, permitiendo en muchos casos la reducción de estos últimos.

5) AGENTES ANTIFUNGICOS

El desarrollo de agentes antifúngicos ha ido muy por detrás del desarrollo de agentes antibacterianos, debido en parte a las grandes diferencias estructurales entre hongos y bacterias, y también a la dificultad de evaluar "in vitro" el efecto de los antifúngicos. Los ensayos "in vitro" de la actividad de los antifúngicos frente a los hongos no estan suficientemente estandarizados de manera que resulta difícil comparar resultados o relacionar la actividad "in vitro" con la que se detecta "in vivo". Esta situación conlleva que en en la mayoria de los casos la elección de un antifúngico se haga en función de la especie que está produciendo la infección, basandose en criterios empíricos.

No siendo el motivo de nuestro trabajo hacer un estudio exhaustivo de la farmacología antifúngica, recordaremos de forma general los antimicóticos más importantes que podemos encontrar en el mercado.

VIA TOPICA:

1- INFECCIONES POR DERMATOFITOS

- DERIVADOS IMIDAZOLICOS: Bifonazol, Clotrimazol, Econazol, Ketoconazol, Miconazol, etc.
- Ciclopirox olamina
- Amorolfina
- ALILAMINAS: Terbinafina, Naftilina
- Tolnaftato
- Acido salicílico

2- INFECCIONES POR CANDIDA

- DERIVADOS IMIDAZOLICOS
- Ciclopirox olamina
- Amorolfina
- Anfotericina B
- Nistatina
- etc.

VIA ORAL:

Para onicomicosis	Terbinafina Itraconazol
Para dermatomicosis	Griseofulvina Terbinafina Itraconazol Fluconazol

A pesar de las limitaciones que nos referíamos al inicio, algunos antifúngicos se conocen desde hace muchos años y en la actualidad la investigación hacia fármacos o sus combinaciones capaces de combatir las micosis es constante. Son muchos los científicos y sanitarios que estudian nuevas terapias y el desarrollo de nuevas moléculas potencialmente útiles en el tratamiento de las micosis. En nuestro país, por ejemplo, no sólo se investiga a nivel de evolución de largas series químicas y farmacológicas para dar lugar a nuevas moléculas antifúngicas, sinó también, a nivel más básico e inicial, en la búsqueda de componentes biológicamente activos en plantas usadas en la medicina tradicional. Este es el caso de una línea de investigación iniciada hace años en la Unitat de Farmacologia i Farmacognòsia de la Facultad de Farmacia de la Universidad de Barcelona, donde se trabaja en la búsqueda de nuevos agentes antimicóticos activos frente a levaduras, dermatofitos y hongos filamentosos, procedentes de plantas superiores latinoamericanas.

II- MATERIAL Y METODOS

1) ENFERMOS

Para realizar la parte experimental de este trabajo se ha procedido a la extracción de 93 muestras de pacientes de la Clínica Podológica Universitaria y de consultas particulares, presentando todas ellas la característica de presumible o dudosa patología fúngica.

2) TOMA DE MUESTRAS

De las 93 muestras recogidas, 88 corresponden a uñas (onicomicosis) y 5 a fragmentos de piel de lesiones secas, tomando si era necesario diferèntes tipos de muestras en un mismo paciente.

La **metodología de recogida de muestras** que se ha utilizado es la siguiente:

1- Preparación campo estéril

2- Limpieza de la uña o zona en cuestión con alcohol antes de obtener la muestra, para eliminar al máximo las bacterias.

3- En caso de ONM : Fresar la lámina ungueal para así dejar al descubierto el tejido hipertrófico que existe entre la lámina y el lecho ungueal, ya que es en este lugar donde los hongos tienen más actividad.

4- En caso de DMM (dermatomicosis): Se extrae la muestra de la zona periférica de la lesión

5- Las muestras obtenidas se colocan en tubos estériles debidamente identificados para ser transportadas al laboratorio.

De hecho, los resultados de laboratorio dependen muy directamente de la metodología de la toma de muestras. Para llegar a un diagnóstico rápido y preciso es conveniente coger muestras cuando aún no está instaurado el tratamiento o al cabo de unas semanas de haberse suspendido.

En el caso que nos ocupa, se ha procedido a mostrear todo paciente con posible patología aunque estuviera siguiendo tratamiento, para poder evaluar también, de forma general, la incidencia del tratamiento en el desarrollo del crecimiento fúngico.

En la toma de muestras es conveniente seguir un protocolo de encuesta al paciente, que variará en función de la información que queramos obtener.

3) LABORATORIO (Fig. 12)

El material y equipo necesarios para un laboratorio de micología dedicado al estudio y diagnóstico de los hongos son similares a los de un laboratorio de bacteriología. Esta parte experimental del trabajo se llevó a cabo en el Laboratorio de Microbiología de la U.B. del Campus de Bellvitge.

Fig. 12 Laboratorio.

Será necesario disponer de mecheros de Bunsen, pinzas o asas de Kole, autoclave, hornos a distintas temperaturas, material para montaje de preparaciones, lupa binocular, microscopio, etc. Nosotros utilizamos dos microscopios ópticos - del tipo OLYMPUS CH-2 (CHT) y del tipo JENAMED-2 con fluorescencia y contraste de fases - que nos permitían alcanzar aumentos de entre 100 y 1000.

4) CULTIVO

Los hongos pueden crecer por métodos similares a los utilizados para cultivar las bacterias y de esta manera poderlos identificar macro y microscópicamente. El medio más común utilizado en micología médica es el Agar Dextrosa Sabouraud (ADS), tanto en su fórmula original como en diversas variaciones.

5) IDENTIFICACION

En general el aislamiento del hongo es un proceso relativamente sencillo, pero su identificación y determinación resulta mucho más difícil. En podología nos encontraremos frecuentemente con unas determinadas especies (*E.floccosum, T.rubrum, T.mentagrophytes, M.canis, M.gyp-*

sium), lo cual nos ayudará a limitar las posibilidades diagnósticas.

Para la identificación nos hemos basado con las guias diagnósticas de D.H.LARONE (1995) y KONEMAN (1992) a través de las observaciones macroscópicas y microscópicas.

5.1 - OBSERVACION MACROSCOPICA

Reconocimiento de "visu" del hongo. Los parámetros que hemos tenido en cuenta son: Forma y diámetro de la colonia; coloración; perímetro de la colonia; aspecto de la superfície; presencia de surcos radiales o concéntricos; crecimiento de la colonia en el medio (superficial o en profundidad) y desarrollo de la colonia (lento o rápido).

5.2 - OBSERVACION MICROSCOPICA

5.2.1 - EXAMEN DIRECTO

El aislamiento y la identificación de hongos patógenos es un proceso largo, con un gasto de tiempo importante y que puede resultar un poco pesado por aquellos que no estan acostumbrados.

El examen directo ofrece la posibilidad de hacer un previo diagnóstico simple, que nos dará una idea de lo que presumiblemente tenemos que encontrar en los cultivos que se efectuaran posteriormente, y por tanto podrá ser una ayuda a la hora de instaurar un tratamiento provisional. Esta observación al microscopio nos permitirá ver la existencia de hifas, pseudohilamentos o levaduras, identificando como mucho hasta el género. Para identificar la especie correspondiente hará falta esperar al cultivo que es mucho más seguro.

La técnica utilizada en este trabajo ha sido la de la preparación de Hidróxido **de potasio (KOH)**, reportada por casi todas las bibliografias consultadas.

Explicación de la técnica:

- Se recomienda preparar soluciones del 10 al 40 % de KOH dependiendo de la cantidad y geosor de la muestra a digerir.
- Se coloca la muestra sobre un portaobjetos y se añade unas gotas de disolución de KOH. El fuerte álcali digiere o clarifica los elementos tisulares, pero no la rígida pared celular de levaduras y mohos.
- Es necesario esperar un tiempo para la disgregación de la muestra. La aclaración puede acelerarse mediante el calentamiento suave de la mezcla sobre la llama de un encendedor de Bunsen.
- Se cubre la muestra desestructurada con un cubreobjetos.

Una vez hecha la preparación se ha observado al M.O (microscopio óptico) desde 4000 a 1000 X. Si hacemos uso del contraste de fases la visión aún será mejor y se podran distinguir bién las estructuras fúngicas.

5.2.2 - OBSERVACION DEL CRECIMIENTO FUNGICO

En general, es necesario el examen microscópico de las colonias de hongos hilamentosos antes de efectuar una identificación definitiva.

Hay varios métodos para el examen microscópico de un cultivo fúngico. En el caso que nos ocupa se han utilizado las técnicas de "Montaje en rastrillo" y "cultivo en microplaca".

Técnica de Montaje en rastrillo:

- Se coloca una gota de LPCB (Lactofenol cotton blue) encima de un portaobjetos y se remueve una porción de la colonia de la superfície del agar, la cual se deposita encima la gota de LPCB. Se cubre la preparación con un cubreobjetos y se observa al M.O. Nuestra experiencia ha sido sobre todo colocar una gota de glicerina en lugar de LPCB y observar las muestras con contraste de fases, desde 400 a 1000 X.

TECNICA DE CULTIVO EN MICROPLACA (Fig. 13): Se trata de un microcultivo en bloque de agar sobre portaobjetos, y se considera el mejor método para preservar y observar la actual estructura del hongo. No es una técnica rápida pero es casi insuperable a la hora de afinar en el estudio de la morfología microscópica del hongo.

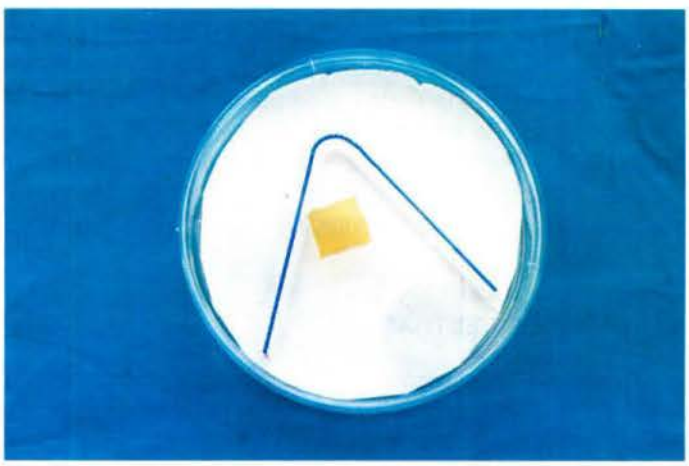

Fig. 13 Técnica cultivo microplaca.

El procedimiento que se ha llevado a cabo es el siguiente:

1- Cubrir el fondo de una placa de petri estéril con papel de fieltro humedecido.

2- Colocar una varilla de vidrio o plástico doblada en la placa de petri. De esta manera se obtiene una "cámera húmeda".

3- Poner encima la varilla un portaobjetos esterilizado.

4- Cortar un bloque de agar de 4mm x 1cm x 1cm de una placa con el medio que nos interesa.

5- Se inocula el hongo en el centro de las 4 caras del bloque de agar.

6- Colocar un cubreobjetos previamente flameado sobre el bloque de agar y aplicar ligera presión para asegurar la adherencia. Tapar la placa de petri e incubar a temperatura ambiente.

7- Examinar periódicamente el crecimiento y adicionar agua si la placa empieza a secarse. El hongo

normalmente crecerá a la superficie del portaobjetos y también por debajo del mismo cubreobjetos.

8- Cuando las estructuras reproductoras estan bién desarrolladas se inicia la observación al M.O con la aplicación de una gota de LPCB o glicerina.

III - RESULTADOS Y DISCUSION (Fig. 14)

De un total de 92 pacientes analizados se obtuvieron un total de 93 muestras clínicas. De entre estas muestras un 95% lo fueron de uña y el 5 % de piel. En todos los casos las muestras se sometieron al mismo protocolo experimental en las primeras fases del estudio. De todas las muestras procesadas sólo 16 dieron positivo a la detección de hongos patógenos.

Fig. 14 Resultado y discusión.

De entre los casos positivos, la práctica totalidad fueron diagnosticados como onicomicosis. Un solo caso fue diagnosticado como dermatomicosis, lo cual representa un 7% de los casos positivos a la detección de patógenos, aunque en este caso la existencia de una única muestra invalida el parámetro de porcentage para referirnos a los resultados.

Para evaluar la eficiencia del Examen Directo se ha comparado la detección de hongos patógenos por examen directo con la obtenida mediante cultivo. Sólo en tres de los 16 casos positivos no fué posible detectar la presencia de hongos patógenos. Esto demuestra el interés de la aplicación del examen directo y de que el profesional esté bien instruido para hacer este tipo de análisis.

Para los cultivos se ha utilizado el medio de Sabouraud adicionado con cloranfenicol. Pero se ha visto que si adicionamos cicloheximida se incrementó el porcentaje de hongos patógenos. Por lo tanto el resultado nos manifiesta la impotancia de la eliminación de la flora fúngica saprófita en los análisis, a fin de que no nos impiden el desarrollo de los hongos patógenos.

No se vió ninguna relación significativa con la edad o el sexo de los pacientes.

De los 16 casos informados positivamente 8 lo fueron positivos a *T. rubrum* (50%), 5 a *T. mentagrophytes* (31%) y el 18% restante a *Candida albicans*.

IV - CONCLUSIONES

- En el presente estudio no se han observado relaciones epidemiológicas entre edad, sexo y infección fúngica.

- La optimización de los métodos (particularmente con el uso de la cicloheximida) ha incrementado la fidelidad de los análisis en la obtención de cultivos positivos a hongos patógenos.

- Necesidad de análisis microbiológicos antes de establecer tratamientos antifúngicos dado que la sintomatología fúngica es en muchos casos confusa.

- Los protocolos de encuesta al paciente y de la toma de muestras y de metodología de identificación en el laboratorio (sobre todo el examen directo) pueden ser métodos asequibles al profesional podólogo en consultas privadas y de una gran importancia y validez en las Clínicas Podológicas Universitarias.

AGRADECIMIENTOS

Agradecer el apoyo del Dr. Miquel Viñas, director del Laboratorio de Microbiología del Campus de Bellvitge de la Universidad de Barcelona, que en su momento hizo posible la tutoría de este trabajo, así como al Dr. Manuel Ventin toda la información recibida acerca de técnicas diagnósticas.

Agradecer también, a la Clinica Podológica de la Escuela de Podología de la Universidad de Barcelona, así como a las consultas privadas colaboradoras la posibilidad de obtener muestras fúngicas.

Quiero agradecer a la Dra. Roser Vila la información prestada sobre las investigaciones que se estan llevando a cabo en la Unitat de Farmacologia i Farmacognòsia de la Facultad de Farmacia de la U.B.

BIBLIOGRAFIA

1. **CABAÑES SAENZ, F.J.;** *Estudio sistemático del género Epidermophyton.* Tesis doctoral. Facultat de Farmàcia. U.B. 1985
2.- **ELEWSKI, B.E.:** *Diagnostic techniques for confirming onychomycosis.* Supplement to Journal of the American Academy of Dermatology, vol. 35, 3, parte 2, S6-S9, Set. 1996.
3.- **FARRERAS ESCALA, M.:** *Micosis en Podologia.* Treball Fi de carrera. Escola de Podologia / Laboratori de Microbiologia. Universitat de Barcelona. setiembre 1997.
4.- **FARRERAS MORCILLO, F.:** *El hongo, el principal enemigo oculto.* Informe y Ciencia. CEDATC, 3, Mayo-Junio 1989.
5.- **FREIXA, B; VILA, R; VARGAS, L; LOZANO, N; ADZET, T; CAÑIGUERAL, S:** *Screening for Antifungal Activity of Nineteen Latin American Plants.* Phytotherapy Research, vol. 12, 427-430. 1998.
6.- **GARCIA MARTOS, P; FERNÁNDEZ DEL BARRIO, M.T.; PAREDES, F.:** *Microbiología clínica aplicada.* Díaz de Santos. 3º ed. 1997.
7.- **KONEMAN et al.:** *Diagnóstico microbiológico.* Editorial Panamericana, 1992
8.- **LARONE, D.H.;** *Medically important fungy. A guide to identification.* ASM Press, Washington D.C., 1995.
9.- **LOPEZ RIBOT, J.L;** *Caracterización de componentes de la pared celular de Candida albicans implicados en la interacción con sustratos biológicos e inertes.* Tesis doctoral. Departamento de Microbiología. Universidad de Valencia.
10.- **PEREIRO FERREIROS, M;** *Dermatofitosis en nuestro medio, con revisión de la taxonomia de los dermatofitos.* Tesis doctoral. Facultad de Medicina. Universidad de Santiago de Compostela. 1988.
11.- **PIFARRE, F; PRATS, T.:** *Las onicomicosis del deportista. Alternativas de tratamiento.* Revista Española de Podología. 2ª época, Vol. V. 8, Nov-Dic. 1994. Federación Española de Podólogos.
12.- **PLANAS, A:** *La dermatología.* El Peu, 46, ép.II, Jul-Ag.-Set. 1991. Col.legi de Podòlegs de Catalunya.
13.- **RIPPON, J.W.:** *Medical Mycology. The pathogenic Fungy and the pathogenic Actinomycetes.* W.B Saunders Company. 1988.
14.- **TORRES, J.M.; DEL PALACIO, A ; GUARRO, J.; NEGRONI, N; PEREIRO, M.:** *Micología Médica.* Ed. Masson, 1994.
15.- **ZAIAS, N; REBELL, G.:** *Chronic dermatophytosis caused by Trichophyton rubrum.* J Am Acad Dermatol, vol. 35,3, part 2, S17-S20. Setiembre 1996.
16.- **ZAIAS, N; TOSTI, A; REBELL, G et al.:** *Autosomal dominant pattern of distal subungual onychomycosis caused by Trichophyton rubrum.* J Am Acad Dermatol, 34: 302-4. 1996.

HALLUX ABDUCTUS VALGUS JUVENIL

***MORENO DE CASTRO, Manuel**
***GARCIA CARMONA, F. Javier**
***LAZARO MARTINEZ, José Luis**
****RUIPEREZ ARANDA, Cristina**
*****VALERO SALAS, José**

RESUMEN:

Hay muchas filosofías y afinidades con respecto a la deformidad del hallux abductus valgus juvenil. La deformidad es, por lo general, el resultado de alteraciones estructurales y funcionales.
La incidencia, síntomas, etiología, evaluación clínica, análisis radiográfico, consideraciones quirúrgicas y tratamiento quirúrgico son presentados en esta revisión bibliográfica, así como un caso clínico.

PALABRAS CLAVE:

Juanete, hallux abductus valgus juvenil, cirugía.

ABSTRACT:

There are many philosophies and proposed relationships with respect to the deformity of juvenil hallux abductus valgus. The deformity is ussually a result of significant structural and functional abnormalities.

The incidence, symptoms, etiology, clinical evaluation, radiographic analysis, surgical considerations, surgical techniques are presented in this bibliographic review, as well as one clinical case.

KEY WORDS:

Bunion, juvenile hallux abductus valgus, surgery.

HALLUX ABDUCTUS VALGUS JUVENIL

El hallux abductus valgus (en adelante HAV.) juvenil, se caracteriza por una alteración en la función o alineamiento de la primera articulación metatarsofalángica, en individuos con edad por debajo de 20 años.

INCIDENCIA

La relación de incidencia del HAV. juvenil varía de autor en autor, siendo un hallazgo relativamente común. Cole reportó una incidencia del 36% en su estudio de niños de edades entre 8 y 18 años. Se han manifestado en bastantes estudios la presencia de la deformidad en familiares. Hardy y Clapman determinaron que el 63% de los pacientes que presentaban HAV. relataron que otro miembro familiar inmediato padecía la misma deformidad. Meier y Kenzora muestran hasta un 78%, en 1985. Muchos pacientes que fueron sometidos a tratamiento quirúrgico de HAV. como adultos recordaron que algunos grados de deformidad estaban presentes antes de los 20 años. Helal encontró que el 92% de todos los HAV. juveniles en un rango de edad de 9 a 19 años fueron mujeres y en el 75% de todos los casos aparecía de forma bilateral.

CLASIFICACION

Se han hecho varios intentos en clasificar la deformidad de HAV. Todos ellos recalcaron el hecho de que el HAV. puede ser congénito o adquirido, y las determinaciones en cuanto a la deformidad de ser estática o progresiva son importantes. Al ser la inmensa mayoría de los casos adquirida, la deformidad en la mayoría de los casos, es evitable. La identificación temprana y la neutralización de fuerzas patológicas resultarán en la reducción de la deformidad o prevención.

DEFORMIDAD JUVENIL VS. ADULTA

Aunque un HAV. bien desarrollado puede observarse tanto en juveniles como en adultos, existen varias diferencias entre los dos. En la deformidad más reciente, hay normalmente menos rotación en valgo del hallux, una ausencia generalizada de reacción crónica de tejidos o enfermedad degenerativa articular, y unos cambios adaptativos de la primera articulación metatarsofalángica. También pueden

** Profesor de la Clínica Universitaria de Podología. Universidad Complutense de Madrid.*
*** Residente, de segundo año, de la Clínica Universitaria de Podología de la Universidad Complutense de Madrid.*
**** Diplomado en Podología. Zaragoza.*
CORRESPONDENCIA: Prof. Manuel Moreno de Castro. Clínica Universitaria de Podología. Avda. Complutense, s/n. - 28040 MADRID.
Conferencia impartida en el "XXX Congreso Nacional de Podología. Memorial Luis Aycart Vijuesca. Celebrado en Madrid los días 9, 10 y 11 de Octubre de 1999.

manifestarse variedades de la deformidad juvenil, asociadas con enfermedades neuromusculares o artritis inflamatoria.

SINTOMATOLOGIA CLINICA

No es común la presencia de dolor en los pacientes juveniles. Por ejemplo, Carr y Boyd encontraron que sólo un 21% de sus pacientes se quejaron de dolor asociado con la deformidad. La evaluación clínica es solicitada por los padres preocupados por la progresión de la deformidad o su aumento. El típico paciente presenta una edad comprendida entre los 11 y 14 años, porque los niños están preocupados con su autopercepción. Además, el deseo de llevar zapatos modernos puede desencadenar la sintomatología en los pacientes que previamente no tenían.

ETIOLOGIA DE LA DEFORMIDAD JUVENIL

Muchos autores han intentado identificar la causa del HAV. juvenil, y numerosas etiologías han sido propuestas. Por ejemplo, Johnson manifiesta que la deformidad era el resultado de un "rasgo" autosómico dominante de penetración incompleta. Aunque la etiología exacta es desconocida, el HAV. juvenil es mejor visto como una etiología multifacética.

- Síndrome de pronación patológica:

Un factor mayor de riesgo para el HAV. juvenil es la excesiva pronación incontrolable que hunde el arco longitudinal interno y produce la deformidad patológica de pie valgo. El término pronación es definido como un movimiento triplanar de excesiva abducción, dorsiflexión y eversión del astrágalo fijado y pierna sobre el calcáneo móvil y pie. Las causas de excesiva pronación incluyen compensación para torsión femoral interna, torsión femoral externa, genu valgo con torsión de rodilla interna, pérdida de torsión maleolar, excesiva torsión maleolar y articulación de tobillo en valgo. Las causas de la columna posterior incluyen articulación del tobillo en equino, agenesis del sustentaculum tali y retropie varo. Las causas de la columna lateral incluyen metatarsus adductus compensado, espasmo peroneal, y disfunción de la articulación calcáneo-cuboidea con cuboides en adducción. Las causas de la columna medial incluyen antepie varo, astrágalo-escafoides, articulación escafo-cuneana y metatarso-cuneana defectuosas. En realidad, la asociación del HAV. con excesiva pronación sugerida por Hohmann en 1921 advierte que "el hallux valgus está siempre combinado con pie plano y el pie plano es siempre un factor de predisposición en hallux valgus".

Por lo tanto, antes de la reconstrucción quirúrgica del HAV. juvenil, la patología de pie plano debe ser neutralizada conservadora o quirúrgicamente. Los procedimientos reconstructivos están típicamente descritos basados en la teorías de la dominancia planal y están divididas en la técnicas de la columna posterior, lateral y medial, respectivamente.

* Procedimientos en el plano frontal:

1.- Osteotomía medial de desplazamiento en calcáneo.

2.- Osteotomía en calcáneo en cuña de apertura media (Silver).

3.- Osteotomía en cuña del calcáneo.

4.- Osteotomía en cuña del sustentaculum tali

5.- Osteotomía en cuña de apertura posterior (Chamber's).

6.- Procedimientos de artrodesis extraarticular.

* Procedimientos en el plano transverso:

1.- Osteotomía en cuña de apertura en calcáneo Evans.

2.- Osteotomía del cuboide y del tercer cuneiforme.

* Procedimientos en el plano sagital:

1.- Osteotomía en el cuello del astrágalo.

2.- Osteotomía reversa en medio pie Cole.

3.- Osteotomía en el escafoides.

4.- Osteotomía plantarflexora en el cuneiforme.

5.- Osteotomía plantarflexora del primer metatarsiano.

6.- Fusión de la articulación (Lowman)

7.- Fusión de la articulación escafo-cuneiforme.

8.- Osteotomía plantar de desplazamiento del calcáneo.

9.- Procedimiento reverso de Cole o Japas.

- Deformidad de Metatarsus Primus o Pan-Adductus:

En 1925, Truslow recomendó el término metatarsus primus varus para la oblicuidad del primer metatarsiano en relación al resto del tarso menor. El creyó que esta era una deformidad primaria y predisponía al paciente pediátrico al desarrollo del HAV. Lapidus manifiesta también que el metatarsus primus varus (adductus) era un factor frecuente en el HAV. juvenil y creyó que había una inestabilidad inherente en la columna medial que además predispone a su desarrollo. Hardy y Clapman, McMurray, Piggot y Carr y Boyd todos creyeron que el HAV. era la deformidad primaria y el metatarsus primus varus ocurría como el resultado a largo plazo de la torsión retrógrada del hallux sobre el primer metatarsiano.

DuVries creyó que el metatarsus primus varus era la deformidad primaria en el paciente juvenil y que en el metatarsus primus varus del adulto era secundario al hallux abductus.

La deformidad de metatarsus adductus también ocurre en un significativo alto porcentaje de pacientes con HAV. juvenil. Está definido como una deformidad posicional o estructural, donde los metatarsianos están desviados medialmente en el plano transverso en relación al eje longitudinal del tarso menor. El apex de la deformidad está situado en la articulación de Lisfranc. La frecuencia es aproximadamente de 1:1000 con indiferencia de sexo. La deformidad puede ser unilateral o bilateral. A la observación vemos una marcha hacia dentro con tropiezos fre-

cuentes, curvatura anormal del pie y dolor en la columna lateral del pie. Hallazgos físicos en la deformidad no compensada, incluyen configuración del pie en forma de "C", borde lateral del pie convexo, borde medial del pie cóncavo y prominencia de la estiloides del quinto metatarsiano. Hallazgos físicos en la deformidad compensada incluyen pie plano severo con colapso en plano sagital del arco longitudinal medial. El pie es normalmente ancho, tanto en antepie como en retropie. Pueden presentarse la deformidad de HV. múltiples dedos en martillo e incluso un splay-foot.

El tratamiento conservador incluye un cambio en las posturas de dormir, manipulaciones, calzados, ortosis, férulas. En el paciente joven flexible, el manejo quirúrgico incluye procedimientos sobre partes blandas, movilización tarso-metatarsal, condrotomías metatarsales y liberación o transferencia del tendón abductor del hallux. La cirugía ósea para la deformidad rígida en pacientes mayores incluye osteotomías de los metatarsianos menores en cuña, oblicuas...

- Deformidad de la Articulación del Tobillo en Equino:

La articulación del tobillo en equino es una limitación de la dorsiflexión pasiva en el plano sagital, donde el pie no puede conseguir 10° de dorsiflexión en relación a la perpendicular a la pierna. Es una causa mayor de la pronación patológica e inestabilidad del antepie que predispone al HAV. juvenil. El gastrocnemio equino ocurre solamente cuando la rodilla está recta, mientras que el gastrocnemio-soleo equino ocurre cuando la rodilla está doblada. El equino óseo con la rodilla recta ocurre cuando una dorsiflexión lateral en estres, o visión en carga, del tobillo demuestra una "intrusión" de hueso. Este es normalmente un problema crónico y no se encuentra frecuentemente en pacientes pediátricos. Cuando se presenta, sin embargo, puede indicar una coalición congénita. Finalmente, el pseudo equino, es una deformidad falsa-positiva obtenida por valorar erróneamente una actitud en equino del antepie o del retropie antes que el retropie a la pierna. Ocurre típicamente en un pie cavo anterior con un ángulo de inclinación del calcáneo aumentado.

El tratamiento conservador normalmente supone estiramiento de la musculatura posterior y fortalecimiento de la musculatura anterior de la pierna. Las ortosis pueden retardar la progresión de la patología compensadora asociada.

El tratamiento quirúrgico supone un alargamiento machiembrado de la aponeurosis del gastrocnemius para la contractura aislada o abrir el talón y alargar el cordón para la deformidad combinada.

- Disparidad en la longitud de la longitud de la extremidad:

Una causa común de HAV. pediátrico asimétrico es una disparidad en la longitud de la extremidad compensada. El nivel primario de compensación es la pronación de la extremidad más larga creando una deformidad significante en la articulación del dedo gordo. La identificación de la desviación del eje medial o lateral del segmento femoral o tibioperoneo es otra causa importante.

- Síndrome de Laxitud Ligamentosa:

Los pacientes afectados con laxitud articular generalizada como resultado del síndrome de Marfan, Ehlers-Danlos, Werdnig-Hohman, u otra enfermedad del colágeno vascular normalmente presentan excesiva pronación e inestabilidad de la primera articulación metatarsofalángica.

- Efectos del Calzado:

Barnicoff y Hardy han mostrado concluyentemente que hay una más alta incidencia de HAV. en la población calzada. Calzar zapatos con una horma abducida crea una incongruencia en la columna medial del pie colocando fuerzas abductoras sobre el hallux en el plano transverso. Si existen otros factores de riesgo, la propagación de la deformidad será aumentada.

- Miscelanea:

La forma y longitud del primer metatarsiano puede también jugar un rol íntimo en la formación del HAV. Por ejemplo, Mann y Coughlin manifestaron que una cabeza redonda del primer metatarsiano era extremadamente inestable, permitiendo la abducción del hallux en la articulación metatarso-falángica con mínima presión abductora. Harris y Beath creyeron que un primer radio largo producía protusión del dedo gordo, resultando una fuerza abductora como resultado de la presión del zapato. McBride propuso que el primer agente etiológico del HAV. era el imbalance muscular. Ganley popularizó su síndrome del nervio plantar medial como agente etiológico. Manifestaba que la alteración del nervio causaba hipoinervación de esos músculos, resultando en inestabilidad y deformidad en la primera articulación metatarso-falángica. Muchos autores, sin embargo, desechan el imbalance muscular como un agente primario etiológico excepto en el caso de enfermedad neuromuscular profunda y creen que es un hallazgo secundario que contribuye a la propagación de la deformidad.

Coughlin y Mann aportaron que la orientación de la primera articulación cuneometatarsal también es un factor importante en el desarrollo de la deformidad del juanete del adolescente secundario a un ángulo intermetatarsal anormalmente alto. Se ha demostrado que las variaciones en la forma de la primera articulación cuneometatarsal afectan significativamente la estabilidad del primer radio. Una unión horizontal tiende a resistir la adducción del primer metatarsiano, mientras que una orientación oblicua de la primera articulación cuneometatarsal resulta en una inestabilidad del primer radio y ha sido asociado con un ángulo intermetatarsal aumentado.

En definitiva, cualquier fuerza proximal deformante que produzca compensación en el pie mediante una excesiva pronación de la articulación subastragalina, puede resultar en una inestabilidad del primer radio y promover el desarrollo del HAV. juvenil.

EVALUACION CLINICA DE LA DEFORMIDAD

Debemos examinar la primera articulación metatarsofalángica y valorar el movimiento en la posición deformada

y reducida. Los resultados en el plano transverso pueden ser clasificados en etapas.

Grados de deformidad del HAV. juvenil

Estadío 1: Deformidad incipiente con excelente alineamiento y movimiento de la primera articulación metatarso-falángica; existe una prominencia dorso-medial.

Estadío 2: Deformidad más severa con mayor desviación del hallux en el plano transverso; el movimiento en la posición deformada es total, libre de dolor y pasivamente reductible.

Estadío 3: Alteración significativa de la articulación metatarso-falángica con todo el movimiento en la posición deformada, pero no reductible pasivamente.

Estadío 4: Estadío final de artrosis con dolor al límite.

La importancia de un sistema de clasificación se encuentra en realidad que da algún concepto de función, alineamiento articular y desviación lateral de la cabeza metatarsal. Afortunadamente el estadío 4 del HAV. juvenil se encuentra raramente excepto en casos de artritis inflamatoria o deformidad severa neuromuscular.

Los exámenes biomecánicos, ortopédicos y neurológicos, realizados de forma minuciosa, deben dirigirse a la determinación de los factores etiológicos resposables del desarrollo de la deformidad. Debemos prestar una especial atención a la presencia de una enfermedad neuromuscular, dismetría de extremidades, genu varo o valgo, tanto como a cualquier anormalidad torsional de la extremidad inferior. Debemos examinar si el paciente presenta un metatarso adducto varo compensado, pie plano, y otras alteraciones que resultan en una excesiva pronación que pueda estar asociada con la formación o progresión de la enfermedad. De igual forma debe ser evaluado el grado de rigidez, la cantidad de abducción y rotación en valgo del primer dedo.

También se debe evaluar la posición del primer radio en el plano sagital. Porque muchos pacientes con HAV. presentan imbalance antero-medial con hipermovilidad del primer radio presentan algunos grados de elevatus. El elevatus rígido del primer radio es más serio y la función de la primera articulación metatarso-falángica está aumentada por reducción quirúrgica del apex de la deformidad. Algunos casos de elevatus semiflexible responderán al alargamiento del tendón del tibial anterior como maniobra accesoria.

ANALISIS RADIOGRAFICO DE LA DEFORMIDAD DEL BUNION JUVENIL

La valoración del ángulo intermetatarsiano es una de las más importantes consideraciones en la evaluación radiográfica del HAV. juvenil. Todas las radiografías deberían ser en carga y tomadas en el ángulo y base de la marcha. Las deformidades a este nivel pueden ser posicionales, estructurales, o ambas.

Las anormalidades estructurales ocurren en el cuneiforme medial o en el primer metatarsiano. La adducción del primer radio, secundario al atavismo de la primera articulación metatarso-cuneana, es una deformidad estructural del cuneiforme medial.

Aumentos posicionales del ángulo intermetatarsal están representados por la oblicuidad de la superficie articular del primer cuneiforme y la base del primer metatarsiano. Además se puede observar un aumento en la distancia entre la base del primer y segundo metatarsiano (diastasis).

Es de particular interés, la determinación exacta del ángulo intermetatarsal en la presencia del metatarsus adductus. En esta situación, el ángulo intermetatarsal medido puede no reflejar exactamente la verdadera deformidad estructural. Para valorar más certeramente el verdadero ángulo intermetatarsal, Yu y DiNapoli propusieron el uso de la siguiente fórmula:

Angulo intermetatarsal + (ángulo de metatarsus adductus - 15) = ángulo intermetatarsal verdadero.

La valoración del aparato sesamoideo es otra consideración importante. Una función apropiada de la primera articulación metatarso-falángica está íntimamente relacionada a la propia posición del sesamoideo debajo de la cabeza del primer metatarsiano. Una visión axial de sesamoideos es una herramienta de ayuda.

El patrón de longitud del primer y segundo metatarsianos, tan bien como la longitud relativa del primer y segundo dedos, deben ser valorados. La protusión apropiada del dedo y los patrones de longitud metatarsales son primordiales para la función y alineamiento de la primera articulación metatarso-falángica.

La radiografía lateral debe ser evaluada cuidadosamente por la elevación del primer radio y la articulación astrágalo-escafoidea. Cuando existe un elevatus rígido o una inestabilidad de la columna medial, la visión identificará el vértice de la deformidad y ayudará en la elección de los procedimientos adecuados en la realineación y estabilización de la columna medial.

CONSIDERACIONES QUIRURGICAS

Las consideraciones quirúrgicas importantes incluyen el estado y localización de la placa epifisaria, en la edad para realizar la intervención, y los procedimientos quirúrgicos auxiliares que pueden ser necesarios para realizar en dirección a las influencias deformativas proximales.

Las indicaciones para la corrección quirúrgica del HAV. juvenil incluyen dolor, dificultad en la adquisición de zapatos confortables, progresión de la deformidad e incapacidad funcional.

Las metas de la corrección quirúrgica incluirán el alivio del dolor, detención de la progresión de la deformidad y restauración de una primera articulación normalmente funcionante.

El momento de la operación relacionada con la edad del paciente también debemos considerarlo. McBride abogó por la corrección de la deformidad en los años iniciales antes de que las estructuras de tejidos blandos que rodean a la articulación estén sometidos bajo cambios permanentes de adaptación. Varios autores han aportado resultados más satisfactorios cuando la corrección quirúrgica fue realizada durante las primeras décadas antes de que el pie esté completamente desarrollado. Ellos abogaron por

la corrección quirúrgica entre las edades de 11 y 15 años antes del cierre de la placa epifisaria, que normalmente ocurre entre los 17 y los 20 años. Si la deformidad es leve y estática, la cirugía puede ser retrasada hasta que el crecimiento óseo sea completo.

Sin embargo, si la deformidad es dolorosa y rápidamente progresiva, la corrección quirúrgica no debería retrasarse por un largo período de tiempo.

El criterio para decidir si retrasar la cirugía hasta después de la madurez ósea, está basado en la combinación de la gravedad de la deformidad, síntomas y capacidad de controlar las fuerzas deformantes.

Criterio	C. Antes de Maduración	C. Después Maduración
Patología	Progresiva	Estable
Fuerzas	Incontrolables	Controlable
Deformidad	Severa	Moderada
Síntomas	Doloroso	Dolor ligero
F. Hereditarios	+	-

Clasificación basada en dos fipos de HAV. juvenil:

- Tipo 1: Inicio precoz, factores hereditarios, metatarsus adductus significativo, fuerzas deformantes severas (equino-plano),...
- Tipo 2: Deformidad moderada, pie recto, fuerzas deformantes controlables, inicio tardío con menor progresión,...

TRATAMIENTO QUIRURGICO

**** Procedimientos en tejido blando:***

La reparación del HAV. juvenil mediante las técnicas como McBride, Silver y Hiss, han sido calificadas como inefectivas. Scranton y Zuckerman notificaron que el alto fracaso era de un 75% en niños en los que se aplicó la técnica de McBride. Helal reportó un 43% de fracaso con la técnica de McBride modificada. El poco éxito del uso de procedimientos de tejido blando como único procedimiento en la reparación del HAV. juvenil, es indicativo de la magnitud del problema y la necesidad para la corrección estructural. Los procedimientos de tejido blando, como único procedimiento, no debe recomendarse para la reparación primaria del HAV. juvenil. Sin embargo, algunas técnicas pueden jugar un papel significativo en la aproximación para la corrección de la deformidad. Las técnicas de disección anatómica y el balance músculo-tendón son tan importantes en la deformidad juvenil como en la deformidad adulta.

**** Osteotomía en cuña de apertura del primer cuneiforme:***

La osteotomía en cuña de apertura de la cuña medial fue popularizada por Fowler y asociados, pero nunca ha ganado mucha notoriedad en la corrección del HAV. Más recientemente, sin embargo, ha ganado importancia como herramienta en la corrección de la deformidad en el adulto y juvenil. La indicación para la osteotomía de cuña de apertura de la cuña medial es un incremento estructural severo en el ángulo intermetatarsal del primer espacio asociado con un atavismo del primer cuneiforme.

La realización de la incisión entre el tendón extensor propio del hallux y el tendón del tibial anterior permite un fácil acceso al primer cuneiforme. Para este pequeño e irregular hueso, el aporte sanguíneo está garantizado desde múltiples arteriolas perforantes. De esta forma, la posibilidad de una necrosis aséptica a este nivel es mínima.

Una vez realizada la disección, realizamos una osteotomía en la superficie medial del cuneiforme. El cortex lateral del cuneiforme se debe mantener intacto, y la osteotomía en cuña abre medialmente, corrigiendo la excesiva adducción de la superficie articular del cuneiforme. Manteniendo la osteotomía abierta, se inserta un injerto óseo en forma de cuña y se fija con la técnica preferida del cirujano.

**** Artrodesis de la primera articulación metatarso-cuneiforme:***

La indicación específica es en un HAV. juvenil severo, asociado a un metatarsus primus varus severo, con inestabilidad del primer radio. Estas deformidades pueden estar asociadas con enfermedades neuromusculares o alteraciones genéticas como síndrome de Down.

Emplear una técnica atraumática en la disección de tejidos blandos, y una resección cuidadosa de la primera articulación metatarso-cuneana es esencial para evitar el daño de la fisis de la base del primer metatarsiano. La resección articular debe ser apropiada para permitir la posición ideal del primer radio en los tres planos del cuerpo, específicamente en términos de reducir el ángulo intermetatarsal y reestablecer una posición plantígrada previniendo un primer radio inestable.

**** Epifisiodesis:***

El concepto básico de la epifisiodesis implica el control de la posición final del primer metatarsiano y del ángulo intermetatarsiano, por medio del crecimiento en el aspecto lateral de la epífisis de la base del primer metatarsiano.

La epifisiodesis puede realizarse o bien insertando un injerto óseo en el aspecto lateral de la fisis del primer metatarsiano o bien colocando una grapa lateralmente a través de la placa de crecimiento. La epifisiodesis mediante injerto óseo, es irreversible, a diferencia de la técnica con la grapa.

**** Osteotomías proximales del Primer metatarsiano:***

Las osteotomías en la base del primer metatarsiano, están indicadas para la corrección del metatarsus primus adductus. La osteotomía proximal permite la corrección de unos grados significativos del segmento distal, pero también se pueden correr grandes riesgos de lesionar la fisis en la base del primer metatarsiano. En este tipo de osteotomías están incluidas la cuña de apertura, la cuña de cierre, la osteotomía crescéntica,...

La osteotomía de cuña de apertura en la base del primer metatarsiano, como la describieron Scranton y Zuckerman fue calificada como un procedimiento relativamente pobre. Ellos indicaron una alta incidencia de complicaciones, con rigidez de la articulación metatarsofalángica y recurrencia de la deformidad. Esta técnica no se usa extensa-

mente en los pacientes pediátricos, pero puede ser aplicada a jóvenes con un primer metatarsiano corto.

La osteotomía crescéntica de la base del primer metatarsiano provoca un pequeño acortamiento pero es extremadamente difícil de fijar sin la elevación del primer metatarsiano o trauma de la fisis. Las técnicas de Mau y Ludloff proporcionan una gran versatilidad pero requieren disección extensiva subperióstica y una fijación interna rígida.

La osteotomía de cuña de cierre en la base, ha sido defendida por muchos autores y está siendo la técnica con más éxito en la corrección del HAV juvenil, permitiendo la reducción del ángulo intermetatarsiano sin elevación del metatarsiano.

La osteotomía transversa tradicional debe ser realizada suficientemente distal a la epífisis para permitir la realización de la osteotomía y la fijación sin daño de la placa de crecimiento.

La fijación de la osteotomía puede realizarse o bien con agujas kirschner o bien con tornillos. Deformidades significativas y complicaciones asociadas al daño de la fisis se observan más comúnmente cuando se emplea una disección agresiva y un mal manejo de los tejidos a nivel del centro de crecimiento.

**** Osteotomías distales del primer metatarsiano:***

Muchas de las técnicas descritas para la corrección del HAV. adulto han sido empleadas para el HAV. juvenil. Estos procedimientos están indicados para la corrección de ángulos intermetatarsales del primer espacio de medios a moderados, y para la **reposición del metatarsiano sobre el aparato sesamoideo**.

Mientras que los resultados generales han sido descritos como buenos con estos procedimientos, el acortamiento o elevación de la cabeza metatarsal puede dar lugar a una ligera metatarsalgia. La técnica de Mitchell es notoria por su acortamiento, y mientras que la translación plantar de la cabeza metatarsal puede compensarse y preservarse de la carga del primer radio durante la fase de apoyo medio, pueden aparecer problemas en los metatarsianos menores durante la fase propulsiva de la marcha. Allen y asociados presentaron una incidencia significativa de la formación de helomas y dolor entre la segunda y tercera cabezas metatarsales tras la aplicación de la técnica de Wilson en la reparación del HAV. juvenil.

El procedimiento de Austin y sus modificaciones son procedimientos ideales para el HAV. juvenil, en los casos apropiados, donde se puede controlar la longitud y el desplazamiento dorsal o plantar. La técnica de Reverdin está indicada cuando **intraoperatoriamente** se observe un aumento en el ángulo del cartílago articular proximal. La importancia de una fijación adecuada de la osteotomía no puede ser sobreestimada, ni si quiera en la deformidad juvenil.

****Osteotomías en la falange:***

Las osteotomías en la falange del hallux están indicadas para la corrección del ángulo articular distal o deformidades de hallux abductus interfalángico. La osteotomía de Akin y sus modificaciones están indicadas cuando existe deformidad de la falange proximal.

Otra consideración para la osteotomía en la falange es un hallux largo, secundario a una falange proximal elongada. En este caso, se pueden realizar osteotomías cilíndricas o trapezoidales, produciendo un correcto alineamiento del hallux en el plano transverso mientras se reduce la protusión del dedo gordo. Estas osteotomías están indicadas solamente cuando la elongación severa del primer dedo está acompañada de deformidad abductora del hallux. La osteotomía y la fijación deben realizarse sin daños significativos en las estructuras adyacentes ni de la placa de crecimiento.

**** Procedimientos auxiliares:***

La eliminación o control de las fuerzas deformantes deben ser consideradas como una parte integral del plan quirúrgico para la reparación del HAV. juvenil. Pueden requerirse otros procedimientos quirúrgicos para la corrección del pie plano flexible, metatarsus adductus y/o tobillo equino junto con el HAV. juvenil. Todos los factores funcionales y dinámicos deben ser cuidadosamente evaluados y señalados apropiadamente para obtener el mejor resultado posible en la deformidad juvenil.

PRESENTACION DEL CASO:

Paciente varón, de 22 años de edad, que acude a la Clínica Universitaria de Podología de la Universidad Complutense de Madrid, por dolor a nivel de la primera articulación metatarsofalángica de ambos pies, presentando mayor sintomatología en el pie izquierdo.

Una vez realizadas la pruebas preoperatorias y no habiendo contraindicación, se decide intervenir al paciente de HAV. juvenil bilateral.(Figs. 1 y 2).

Figs. 1 y 2 Rx. Preoperatorias.

Fig. 2.

Tras realizar la anestesia y hemostasia, practicamos una incisión dorso-medial en forma de "ese" itálica desde la base del primer metatarsiano hasta un poco más distal de la primera articulación metatarsofalángica.

Realizamos una disección por planos, para tener una buena exposición de las estructuras.

Una vez expuesta la base del primer metatarsiano, realizamos una osteotomía en cuña de cierre en la base, utilizando una sierra sagital.

Retiramos la cuña realizada, profundizamos un poco más la osteotomía y una vez comprobado que se cierra, procedemos a fijarla con una aguja Kirschner de 1.5 mm.

Para exponer la cabeza del primer metatarsiano, realizamos la capsulotomía en "ele" invertida.

Una vez expuesta, realizamos la exostectomía por medio de martillo y escoplo.

Remodelamos la cabeza y procedemos a realizar el Austin, para la corrección del ángulo intermetatarsiano. En este caso es un Austin convencional, puesto que sólo vamos a realizar la corrección en el plano transverso.

Una vez desplazada la cabeza, fijamos la osteotomía con una aguja Kirschner de 1.5 mm.

Posteriormente, fresamos la prominencia del metatarsiano y realizamos la condilectomía medial de la falange proximal.

Utilizando el rongeur vamos a realizar la limpieza de los picos óseos a nivel de la base de la falange proximal.

Una vez llegado a este punto, realizamos el Akin proximal para la corrección del ángulo metatarsofalángico. Esta técnica se debe realizar con el hallux en posición corregida, es decir, desrrotado.

Eliminada la cuña y tras la comprobación de que la osteotomía cierra, la fijamos con una aguja Kirschner de 1.2mm. (Figs.3 y 4)

Figs. 3 y 4 Rx. Postoperatorias.

Fig. 4.

La sutura se realiza por planos suturando cápsula articular con ácido poliglicólico de 2/0, tejido celular subcutáneo de 3/0, subcuticular continua de 4/0 y piel con puntos sueltos de nylon unifilar de 4/0.

Terminada la sutura, colocamos gasas con vaselina, apósitos, gasas, venda de gasa y venda cohesiva.

Colocamos un zapato postquirúrgico con tacón en ambos pies. Las suturas las retiramos a los 10-12 días aproximadamente, y las agujas Kirschner las retiramos a las cuatro semanas aproximadamente.(Figs. 5, 6 y 7).

Figs. 5 y 6 Rx. a los 5 meses postoperatorio.

Fig. 6.

Fig. 7 Aspecto a los 5 meses postoperatorio.

BIBLIOGRAFIA

1.- **ADAMS, J. C.:** *Técnicas clásicas en Cirugía Ortopédica.* Barcelona: Toray. 1998: 465-475.

2.- **ALEXANDER, U.**: *Artrosis Metatarsofalángica del primer dedo.* En Johnson, K.A.: Pie y Tobillo. Madrid: Marban. 1998: 49-64.

3.- **ARANDES ADÁN, R.; VILADOT PERICE, A.:** *Clínica y Tratamiento de las Enfermedades del Pie* (Podología). Barcelona: Científico-Médica. 1956: 181-190.

4.- **CARRANZA BENCANO, A.:** *Cirugía de las deformidades metatarsofalángicas.* En Llanos Alcazar, L.F.; Acebes Cachafeiro, J.C.: El Pie. Barcelona: Masson. 1997: 78-87.

5.- **CHANG, T. J.:** *The First Ray.* En Harkiess, L. B.: Clinics in Podiatric Medicine and Surgery. Philadelphia: W.B. Saunders. Vol 13. (3). 1996.

6.- **COSENTINO, R.:** *Miembros Inferiores.* Buenos Aires: El Ateneo. 1992: 465-468.

7.- **COUGHLIN, M. J.:** *Osteotomía proximal del primer metatarsiano.* En Johnson, K. A.: Pie y Tobillo. Madrid: Marban. 1998: 85-105.

8.- **DALY, N.:** *Modification of Crescentic Osteotorny for Hallux Viagus Correction.* JAPMA. 1992. Vol. 82 (4): 260-263.

9.- **DUKE, H. F.:** *Rotational Scarf (Z) Osteotomy Bunionectomy for Correction of High Intermetatarsal Angles.* JAPA. 1992 Vol.82 (7): 352-360.

10.- **FOX, I. M.:** *Epiphysiodesis of the first metatarsal.* En jay, R. M.: Current Therapy in Podiatric Surgery. Philadelphia: Decker. 1989: 167-169.

11.- **FREY, C.:** *Osteotomía de la falange proximal del primer dedo.* En Johnson, K. A.: Pie y Tobillo. Madrid: Marban. 1998: 65-72

12.- **GANLEY, J. V.; LYNCH, F. R.; DURRIGAN, R. D.:** *La técnica de Keller con transplante de fascia y tendón.* Rev. Esp. Podol. 1992. Vol.III. (1): 13-20.

13.- **GARCIA CARMONA, F. J.; JIMÉNEZ LEAL, R.; LÁZARO MARTÍNEZ, J. L.; MORALES LOZANO, R.; MORENO DE CASTRO, M.:** *Hallux Abductus Valgus. Etiología y Patomecánica de la deformidad.* Rev. Esp. Podol. 1997. Vol VIII. (5): 257-266.

14.- **GARCÍA GUTIÉRREZ, M. L.; VALERO SALAS, J.:** *Hallux Abductus Valgus-Limitus. A Propósito de un caso.* Salud del Pie. 1996. (19): 6-11.

15.- **GERBERT, J.:** *Textbook of Bunion Surgery.* 2ª ed. New York: Futura Publishing Company. 1991.

16.- **GERBERT, J.:** *Effectiveness of absrorbable Fixation Devices in Austin Bunionectomies.* JAPMA. 1992. Vol. 82 (4): 189-195.

17.- **GIANNESTRAS, N.:** *Transtornos del Pie. Tratamiento médico y quirúrgico.* Barcelona: Salvat. 1983: 345-401.

18.- **GOLDCHER, A.:** *Manual de Podología.* Barcelona: Masson. 1992: 124-131.

19.- **HETHERINGTON, V. J.:** *Hallux Valgus and Forefoot Surgery.* New York: Churchil Livingstone. 1994.

20.- **HOHMANN, G.:** *Pie y Pierna. Sus Afecciones y su Tratamiento.* Barcelona: Labor, S.A. 1949: 166-209.

21.- **HUGHES, S.:** *Ortopedia y Traumatología.* 4ª ed. Barcelona: Salvat. 1990: 160 - 162.-Johnson, K. A.: Pie y Tobillo. Madrid: Marban. 1998: 31-48.

22.- **KELIKIAN, H.:** *The Hallux.* En Jahss, M. H.: Disorders of the Foot. Vol. I Philadelphia: W. B. Saunders. 1982: 545-608.

23.- **KHOURY, C.:** *Hallux Valgus.* Buenos Aires: López & Etchegoyen. 1947.

24.- **KRYCH, S. M.:** *Cirugía Podiátrica.* En Robbins, J. M.: Podología. Atención Primaria. Buenos Aires: Médica-Panamericana. 1995: 391-393.

25.- **LANDSMAN, A. S.; VOGLER, H. W.:** *An Assesment of Oblique Base Wedge Osteotomy Stability in the First Metatarsal Using Diferent Modes of Internal Fixation.* The Journal of Foot Surgery. 1992. Vol. 31 (3): 211-218.

26.- **LELIÉVRE, J.; LELIÉVRE, J. F.:** *Patología del Pie.* Barcelona: Masson. 1993: 462-490.

27.- **LYNCH, F. R.:** *Juvenile Hallux abductus Valgus.* En McGlamry, E. D.; Banks, A. S.; Downwy, M. S.: Comprehensive Textbook of Foot Surgery. Vol. I. 2ª ed.. Baltimore: Williams&Wilkins. 1992: 566-577.

28.- **LYNCH, F. R.; MARCINKO, D. E.:** *Pediatric Hallux Valgus Surgery.* En Marcinko, D. E.: Comprehensive Textbook of Hallux Abductus Valgus Reconstuction. Sant Louis: Mosby Year Book. 1992: 187-207.

29.- **MANN, R. A.; COUGHLIN, M. J.:** *Hallux Valgus y sus Complicaciones.* En Mann, R. A.: Cirugía del Pie. 5ª ed. Buenos Aires: Panamericana. 1987: 89-166.

30.- **MATTEI DIAZ, J. A.:** *Cirugía Básica del Hallux Valgus.* Rev. Esp. Podol Vol. IV (3) 1993: 115-126.

31.- **MERCADO, O. A.:** *Atlas de Cirugía del Pie.* Vol. 1. Madrid: F.E.P. 1995: 186-273.

32.- **MYERSON, M. S.:** *Artrodesis Cuneometatarsiana.* En Johnson, K. A.: Pie y Tobillo. Madrid: Marban. 1998: 107-117.

33.- **PALLADINO, S. J.:** *Fixation of the Austin Procedure with the Herbert Screw.* JAPMA. 1990. Vol. 80 (10): 526-530.

34.- **PARKER, R. E.; SCIARONI, M.:** *Hallux Abductus Valgus Metatarsal Head Osteotomy With Herbert Screw Fixation.* JAPMA. 1990. Vol. (80). (5): 271-274.

35.- **PFEFFER, G. B.:** *Queilectomía.* En Johnson, K. A.: Pie y Tobillo. Madrid: Marban. 1998: 119-133.

36.- **PONTIUOUS, J.; MAHAN, K. T.; CARTER, S.:** *Características del Hallux Abductus Valgus Adolescente. Una Visión Retrospectiva.* El Peu. 1996. (65): 172-183.

37.- **REGNAUID; B.:** *The Foot.* Berlin: Springer-Verlag. 1986: 249-283.

38.- **ROMEU VILLEGAS, R.:** *Cirugía Keller del Juanete.* Rev. Esp. Podol. Vol. IV, (3) 1993: 128-130.

39.- **ROOT, M. L.; ORIEN, W. P.; WEED, J. H.:** *Normal and abnormal Function of the Foot.* Vol. II. California: Clinical Biomechanics Corporation. 1977: 376-425.

40.- **SEIBEL, M. O.:** *Función del Pie.* Madrid: Ortocen. 1994: 179, 191-193, 195.

41.- **SCHUBERTH, J. M.:** *Técnicas Quirúrgicas del Primer Radio.* En Butterworth, R.; Dockery, G. L.: Atlas a Color y Texto de Cirugía del Antepie. Madrid: Ortocen. 1992: 195-236.

42.- **TACHDJIAN, M. O.:** *The Child's Foot.* Philadelphia: W. D. Saunders. 1985: 308-312. - Tax, H. R.: Podopediatrics. Baltimore: Williams & Willkins. 1980: 559-567.

43.- **VALERO SALAS, J.:** *Biomecánica y Patomecánica del Primer Radio* I. Rev. Esp Podol. 1992 (4): 155-164.

44.- **VALERO SALAS, J.:** *Biomecánica y Patomecánica del Primer Radio II.* Rev. Esp Podol. 1992 (5): 194-200.

45.- **VALERO SALAS, J.:** *Biomecánica y Patomecánica del Primer Radio III.* Rev. Esp Podol. 1992 (6): 255-262.

46.- **VALERO SALAS, J.:** *Biomecánica y Patomecánica del Primer Radio IV.* Rev. Esp Podol. 1992 (7): 322-330.

47.- **VALERO SALAS, J.:** *Biomecánica y Patomecánica del Primer Radio V.* Rev. Esp Podol. 1992 (8): 362-368.

48.- **VALERO SALAS, J.:** *Introducción al tratamiento del Hallux Valgus I.* Podoscopio. 1991 (7): 175-184.

49.- **VALERO SALAS, J.:** *Introducción al tratamiento del Hallux Valgus II.* Podoscopio. 1991 (8): 205-212.

50.- **VALERO SALAS, J.:** *Introducción al tratamiento del Hallux Valgus III.* Podoscopio. 1991 (9): 233-243.

51.- **VALERO SALAS, J.:** *Técnica de Keller.* Rev. Esp. Podol. 1995. (3): 143-151.

52.- **VALLS, J. E.; PERRUELO, N. N.; AIELLO, C. L.; KOHN TEBNER, A.; CARNEVALLE, V:** *Ortopedia y Traumatología.* 4ª ed. Buenos Aires: El Ateneo. 1982: 306-307.

53.- **VILADOT, A.:** *Patología del Antepie.* 3ª ed. Barcelona: Toray. 1984: 123-160.

54.- **WILSON, D. W.:** *Hallux Valgus and Rigidus.* En Helal, B.; Rowley, A.; Gracchiolo III, A.; Myerson, M. S.: Surgery of Disorders of the Foot and ankle. London: Martin Dunítz. 1996: 303-333.

55.- **WU, K. K.:** *Osteotomía de Mitchell.* En Johnson, K. A.: Pie y Tobillo. Madrid: Marban. 1998: 73-84.

56.- **YALE, L.:** *Podología Médica.* Barcelona: Jims. 1978: 265-268.

PROTOCOLO EN ORTOPODOLOGIA

* FUENTES PEÑARANDA, Yolanda
* LABARTA GONZALEZ-VALLARINO, Alma Amparo

RESUMEN

La actividad clínica en ortopedia requiere el establecimiento de protocolos para sistematizar actividades, servir como instrumento formativo y contribuir al análisis de datos. En el presente artículo se propone una guía de actuación para la asistencia a nivel ortopédico en una clínica podológica abarcando la prescripción, la confección del tratamiento y la valoración y entrega del mismo.

PALABRAS CLAVE

Protocolo, ortopedia, prescripción ortésica, exploración física.

ABSTRACT

Orthopaedics assistance needs to stablish protocols with the objective of systematize activities, serve as a formative tool and contribute to analize data.

In the present article an orthopaedic guideline in the podiatric assistence is proposed for prescription, manufacture, quality control and assessment of orthotic treatments.

KEY WORDS

Protocol, orthopaedics, orthotic prescription, physical examination.

INTRODUCCION

Un *Protocolo* se podría definir como el conjunto de ideas fundamentales sobre "la manera de cómo se debe hacer", mediante la constancia en la producción de hechos. Es en definitiva, un "manual de operaciones" de referencia que marca unos criterios metodológicos que permitirán extraer unos resultados y unas conclusiones serias.

La elaboración de protocolos es útil a muchos niveles de investigación, asistencia, docencia, etc., así por ejemplo:

A nivel investigador:

A parte de ser uno de los requerimientos básicos que se exige para solicitar cualquier tipo de ayuda a la investigación, va a facilitar:[2]

- La planificación y organización de una investigación de forma lógica y eficiente.
- La comunicación del equipo investigador.
- La estandarización en "las formas de hacer".
- El análisis de datos ante cualquier investigación.

A nivel docente:

Los protocolos serán interesantes como instrumento formativo, facilitando el adiestramiento de alumnos e incluso pacientes en técnicas o cuidados de modo que les sirva de apoyo mientras no sean autosuficientes. A través de la sistematización de actividades que proporciona un protocolo conseguirán una mayor autonomía.

A nivel asistencial:

Un *protocolo clínico* no pretende reemplazar la decisión clínica hecha por un profesional, simplemente pretenden ser una guía cuando surgen dificultades en el diagnóstico y en el proceso terapéutico cuando se producen situaciones con las que no se está familiarizado. En estos casos por lo general, el profesional trata esas situaciones difíciles con incertidumbre preguntando o solicitando consejos a sus compañeros, consultando literatura, libros de textos o acudiendo a congresos o conferencias en busca de la posible solución. Una fuente para reducir esa incertidumbre son los protocolos clínicos o guías prácticas.

Los protocolos son útiles para educar y sirven como guía y apoyo para reducir (sobre todo en el nuevo profesional) la incertidumbre, la variación en la práctica y los cuidados inapropiados que pueden surgir en esas situaciones con las que no se está familiarizado.

Asimismo, facilitará la puesta al día y adaptación al trabajo de nuevos profesionales incorporados o sustitutos temporales. E incluso puede ser interesante como modelo orientativo para valorar la correcta ejecución terapéutica, en el caso de reclamaciones por lesiones inferidas a los pacientes.

El objetivo de este artículo es mostrar un *Protocolo Ortopodológico* a seguir para realizar un adecuada prescripción ortésica y un adecuado seguimiento ortésico que garantice el éxito de nuestros tratamientos. Si bien este no pretende ser un protocolo definitivo, sino que queda abierto

* *Prof. Ayudante del Departamento de Enfermería de la U.C.M. Podóloga Adjunta al Servicio de Patología y Ortopedia de la Clínica Universitaria de Podología.*
CORRESPONDENCIA: Yolanda Fuentes Peñaranda - Clínica Universitaria de Podología. Facultad de Medicina. Pabellón I
Avda. Complutense, s/n. - 28040 MADRID

a cualquier sugerencia o avance que pueda ampliarlo, mejorando su eficacia.

Simplemente pretende ser una *guía de actuación* que permita unificar criterios, al actuar de una forma coordinada aplicando un método de trabajo común.

Este Protocolo Ortopodológico, consta de 3 fases: (Fig. 1)

1.ª Prescripción Ortésica
2.ª Confección del tratamiento
3.ª Valoración y entrega del tratamiento

PRIMERA FASE: LA PRESCRIPCION ORTESICA

Para realizar la *prescripción ortésica* de un modo racional hay que enfrentarse a la alteración del paciente sobre unas bases biomecánicas sin ideas preconcebidas de dispositivos ortésicos convencionales. Cada paciente debe ser tratado de una forma particular e independiente, mediante el análisis de los déficits biomecánicos específicos presentes y la traducción de esta información será la aplicación del dispositivo ortésico más apropiado.[3]

Una correcta prescripción ortésica debe incluir, además de la denominación del dispositivo ortésico, la función que se desea obtener con él, el material específico de construcción, así como el diseño deseado incluyendo los elementos accesorios y los ajustes oportunos.[4]

La orientación que se debe dar a la prescripción de ortesis debe seguir siempre una secuencia lógica:[3,5]

1º.- *Debe hacerse un análisis biomecánico de los déficits del paciente.*
2º.- *Debe identificarse la discapacidad funcional y los objetivos terapéuticos.*
3º.- *Debe seleccionarse el tratamiento a seguir.*
4º.- *Debe especificarse en cada nivel el control ortésico deseado.*
5º.- *Debe realizarse el diseño del tratamiento a instaurar, del modo más científico posible.*
6º.- *Y deben indicarse las características concretas que se desean en el tratamiento.*

1. Análisis biomecánico de los déficits del paciente

Para una correcta prescripción ortésica es fundamental realizar un cuidadoso análisis biomecánico[6,7], para ello se realizará una evaluación clínica del paciente, con el fin de llegar al diagnóstico y etiología de la alteración, así como para establecer una propuesta de tratamiento.[8]

La protagonista en este caso será la *Historia Clínica* del paciente. (Fig. 2) Donde más se debe insistir es en la elaboración de una buena anamnesis y una detallada exploración clínica, de ellas se recibirá la mejor fuente de información para llegar a dicho diagnóstico y propuesta de tratamiento ortésico.

A la hora de realizar una historia clínica se debe tener presente que el paciente requiere amabilidad, simpatía y comprensión, puesto que no hay nada más efectivo para un tratamiento satisfactorio que poseer la confianza del paciente.[9]

Los componentes fundamentales de una historia clínica son la anamnesis y la exploración clínica.

ANAMNESIS

La anamnesis es la parte más difícil de la historia clínica, puesto que de un interrogatorio bien hecho depende muchas veces el diagnóstico y la correcta orientación del tratamiento a seguir. De hecho se afirma que una buena anamnesis representa la mitad del diagnóstico.

Este apartado proporciona información médica esencial y puede ayudar a predecir la rehabilitación potencial del paciente.[8] Deberá incidir en unos aspectos más que en otros según se trate de bebe, niño, adulto, anciano

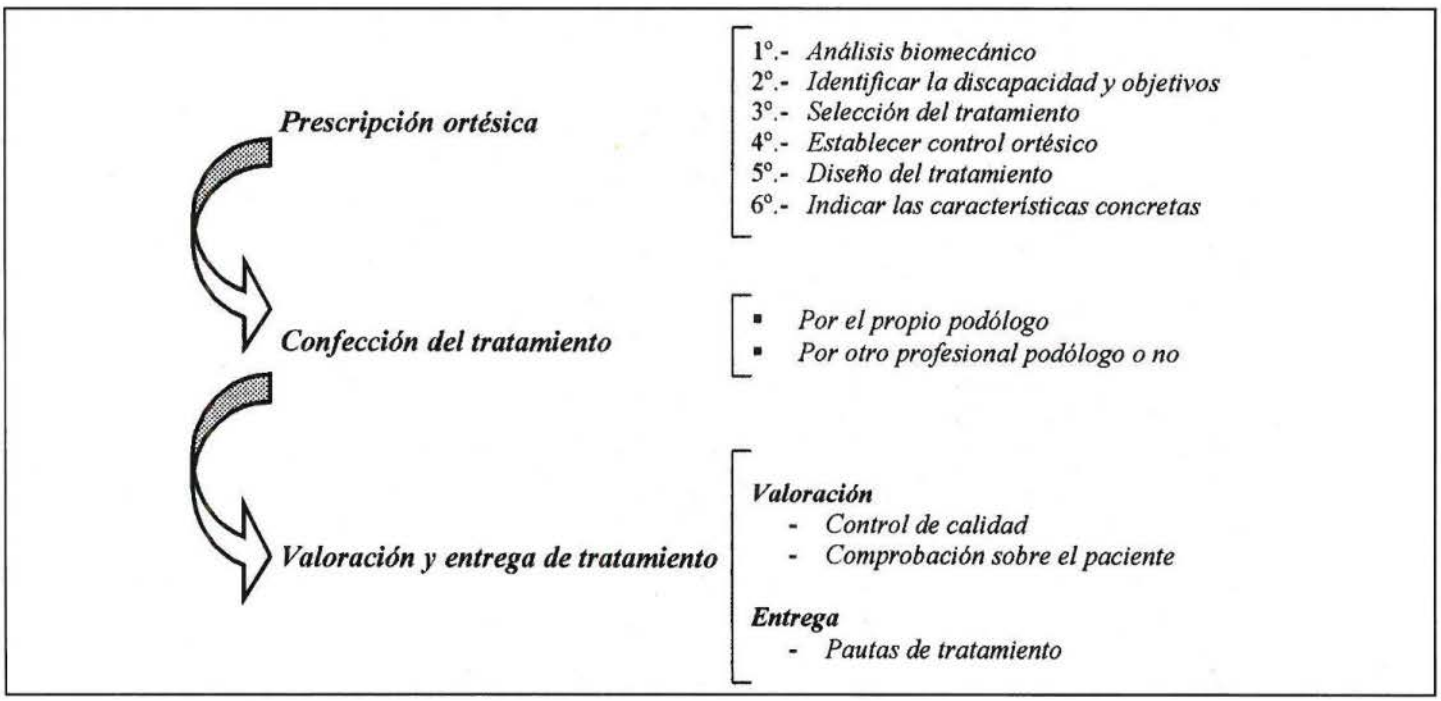

Fig. 1.- Esquema global del Protocolo Ortopodológico.

Fig. 2 Historia Clínica.

o pacientes especiales como diabéticos, artríticos, discapacitados, etc. Recopilará fundamentalmente los datos referentes a:

- Motivo de consulta e interrogatorio del dolor.
- Antecedentes personales.
- Antecedentes familiares.

• Motivo de consulta e interrogatorio del dolor.

El paciente sabe más de sus propios síntomas que el propio podólogo. Hay que dejar que los pacientes expliquen sus molestias, ya que si se hacen demasiadas preguntas, sus respuestas pueden confundir la interpretación del motivo de consulta principal.[9]

La simple entrevista con el paciente y la respuesta a la pregunta "¿Qué le ocurre?" va a proporcionar un primer acercamiento a los objetivos de tratamiento. Por poner un ejemplo, la respuesta - "me duele aquí" - orientará a un tratamiento tal que uno de sus objetivos, en ocasiones, incluso el objetivo principal, sea aliviar el dolor. A través del meticuloso interrogatorio posterior y la exploración se obtendrá la información necesaria para saber si es o no posible y en caso afirmativo cómo lograrlo.

El interrogatorio del dolor debe analizar características en cuanto a tipo de dolor, localización, ritmo, intensidad, momento de producción, posible circunstancia de aparición, etc., esto permitirá determinar su origen que podrá ser mecánico, inflamatorio o expresión de otra patología.[10,11,12]

• Antecedentes del paciente.

Se evaluarán los antecedentes personales y familiares del paciente incluyendo los hábitos laborales y sociales. Asimismo, es interesante determinar si el paciente ha tenido complicaciones anteriores con determinados tratamientos y averiguar el porqué de dichas complicaciones para evitar cometer errores.[8] Sería deseable que el paciente conociera su historial con detalle y fuera capaz de explicar los diagnósticos anteriores y las características de los tratamientos. En muchas ocasiones esto no ocurre así y dificulta el proceso.

Una vez finalizado el interrogatorio inicial del paciente, se debe saber con certeza si es susceptible de tratamiento ortopédico o no y sospechar, a falta de confirmación, el diagnóstico primario.

EXPLORACION CLINICA

En toda exploración hay que tener en cuenta que el pie no está aislado del resto del organismo, y que forma una unidad motora con el resto del miembro inferior. Siempre habrá que considerar al miembro inferior como una unidad funcional y tener en cuenta este hecho antes de tomar una decisión, ya que, en ocasiones, la colocación de una ortesis pédica puede influir en la alineación del resto de los segmentos.

La exploración clínica debe ser metódica y minuciosa para proporcionar esa información clínica esencial que permitirá realizar un diagnóstico preciso, y con la cual en numerosas ocasiones no será necesario solicitar otro tipo de pruebas complementarias.[10] Sin embargo, esto no significa que nunca haya que solicitarlas.

Los resultados de la anamnesis y la exploración clínica son imprescindibles siempre, y para confirmar, concretar y cotejar la información obtenida deberán solicitarse las pruebas complementarias precisas. Nunca deberán invertirse los términos, lo que por desgracia en numerosas ocasiones ocurre, y es curioso que se realiza con el beneplácito del paciente al cual le resulta agradable pensar que se está empleando con él un sistema infalible de última generación. Lo infalible no existe en las ciencias médicas, y lo que más se le aproxima es la deducción razonable de los datos obtenidos de una buena praxis.[13]

La exploración manual proporciona tal cantidad de datos a la mano que explora, que dificilmente puede ser superado por cualquier otro sistema electrónico avanzado. La mejor exploración digital que existe es la de nuestros propios dedos, con ella se pueden aprecian pulsos, temperatura, hinchazón, edema, puntos dolorosos, prominencias, helomas,.. y tantos otros detalles que resulta impensable obtenerlos de ninguna otra prueba.

La exploración clínica debe llevar una secuencia lógica para evitar olvidar hallazgos de interés clínico que puedan determinar un diagnóstico que conduzca a la prescripción de un tratamiento inapropiado,[11] estos deberán ser anotados y resumidos.

El profesional bien preparado se salta en ocasiones pasos de este proceso y el resultado es competente y rápido, pero no obstante debe evitarse en la medida de lo posible apartarse de la línea que se expone para obviar errores. En un elevado número de casos una hipótesis o idea anticipada es causa de conclusiones falsas.[13]

Si el podólogo cuenta con los conocimientos anatómicos, biomecánicos y ortopédicos necesarios mediante un procedimiento sistemático se puede obtener el máximo de información en el mínimo tiempo.[14,15] Y es que una correcta exploración puede decir mucho acerca del paciente. Esta deberá organizarse por regiones y

debe estudiar al paciente simétricamente, es decir, primero una extremidad y luego la otra, de modo que pueda realizarse una comparativa más objetiva. Siempre será mucho más sencillo encontrar anomalías cuando se puede comparar con una estructura normal.[16] Esta deberá realizarse con el paciente sentado o si es preciso también en decúbito, en bipedestación en sus diferentes visiones y caminando.[17]

Al realizarla es recomendable explicar al paciente lo que se le va a hacer y recordarle que puede preguntar lo que desee en el momento que mejor le parezca.

Una correcta exploración clínica debe incluir:

- **Inspección**

En las diferentes visiones, registrando los signos tróficos de la piel, deformidades, atrofias, prominencias, desviaciones, alteraciones vasculares, etc. Siempre comparando con el miembro contralateral. (Fig. 3)

Fig. 3 Inspección del paciente.

- **Palpación**

Igualmente se comparará con el miembro contralateral. Se palparán articulaciones para comprobar la existencia de hinchazón, sensibilidad, puntos dolorosos, estabilidad, crepitaciones, cambios de temperatura, en músculos la existencia de espasmos, en huesos uniones o formas anormales, etc.

- **Valoración del calzado**

Observación del calzado que aporta el paciente e investigar en los que utiliza habitualmente. (Fig. 4) Ver deformidades, desgastes, presencia de arrugas, pliegues y puntos de presión que pueden causar irritación al paciente. Estos signos podrán orientar sobre la causa que produce las molestias al paciente.

- **Exploración articular y músculo-ligamentosa**

Valoración de la amplitud de los movimientos articulares tanto activa como pasiva. Observar si existen limitaciones, aumento de movilidad, anquilosis, crepitaciones, estabilidad ligamentosa, etc. (Fig. 5)

Fig. 4 Valoración del calzado.

Fig. 5 Exploración movilidad articular.

- **Balance muscular**

Valoración de la fuerza muscular de los músculos afectados según alteración. De acuerdo a la capacidad de movimiento articular que puede generar la acción del músculo y su potencial, pueden valorarse con las puntuaciones del 0 al 5 según el doctor *Robert N. Lovet* en:[19]

- *0 o Nula:* no se aprecia contracción.
- *1 o Vestigios:* se produce contracción palpable pero sin movimiento.
- *2 o Pobre:* se produce contracción palpable y movimiento limitado con eliminación de la gravedad.
- *3 o Regular:* se produce movimiento contra la gravedad.

- *4 o Buena:* se produce movimiento contra la gravedad y contra resistencia externa.
- *5 o Normal:* se produce movimiento que puede contrarrestar mucha mayor resistencia que en una valoración buena.

• Exploración vascular

Valoración de coloración de la piel, temperatura en las extremidades, pulsos distales, índices T/B, pruebas funcionales si son necesarias, estudios doppler, etc.

• Exploración neurológica

No siempre se requiere de una valoración neurológica en profundidad, pero ciertos síntomas y enfermedades sistémicas pueden convertirla en una parte necesaria de la exploración. Se valorará la movilidad, la sensibilidad superficial y profunda (táctil, dolorosa, vibratoria, ..), los reflejos cutáneos y osteotendinosos, etc.

• Exploración de la marcha

Parte fundamental de toda exploración clínica, en ella se valorarán aspectos como el ritmo y características del paso, simetrías, equilibrio, etc. (Fig. 6) Es fundamental para localizar posibles defectos que pueden ser debidos a déficits neurológicos, debilidad muscular, dolor, acortamientos de la extremidad inferior, anomalías congénitas, anquilosis de las articulaciones, actitudes antiálgicas, etc.

Fig. 6 Exploración de la marcha.

Existen diferentes técnicas que se pueden agrupar en métodos cinemáticos (estudian la dinámica del movimiento, sin ocuparse de las fuerzas que lo originan) y cinéticos (estudian las fuerzas que se producen durante la marcha).

• Pruebas complementarias

Estas se realizarán fundamentalmente para confirmar, concretar y cotejar los hallazgos encontrados en la valoración clínica, pero jamás deberán sustituir o poner en segundo plano a la exploración clínica[15,20] puesto que se debe tener claro que esta es el elemento fundamental para establecer un diagnóstico.

Se realizarán pruebas como son los registros de huellas a través de fotopodogramas, valoración en reflexoscopio, estudio radiológico siempre que se precise, podobarometría, etc.. En determinados casos por ejemplo para valorar densidades óseas o tumoraciones de partes blandas, serán necesario solicitar pruebas más específicas como son: RNM, TAC, ecografias, gammagrafías isotópicas, etc. que permitirán precisar la topografía y la importancia de la lesión.[9]

2. Identificar la discapacidad funcional y los objetivos terapéuticos

Determinando el grado de discapacidad que presenta el paciente se podrán establecer los objetivos terapéuticos necesarios para ayudarle a solucionar su deficiencia.

Los objetivos de tratamiento incluyen múltiples posibilidades. Pueden ser establecidos de manera independiente o combinados. Estos pueden abarcar la prevención o corrección de deformidades, la protección de una articulación o segmento de la extremidad, la mejora de la función, la inmovilización, la restricción o asistencia de movimientos, la descarga de una articulación, la redistribución o transferencia de cargas, el entrenamiento muscular por la variación de los recorridos musculares, etc.[3, 14, 21, 22, 23]

Los objetivos terapéuticos se establecerán siempre según prioridades y en función de una serie de factores que se deben tener presentes a la hora de realizar la prescripción ortésica. Estos son:

- *La patología del paciente*, ya que ésta puede ser simple, combinada, asociada a grandes síndromes, reductible, irreductible, de carácter congénito, etc.
- *Edad y sexo*. Existen dolencias muy relacionadas con estos dos factores.
- *Peso* del paciente. Este influye de un modo importante en el desequilibrio mecánico del pie, la debilidad muscular y la ligamentosa.[9]
- *Estado físico del paciente*, esto es, si es capaz de adaptarse el tratamiento por sí mismo o si necesita la ayuda de otra persona. No se debe olvidar que se pueden encontrar pacientes con graves deficiencias motoras, tal es el caso de hemipléjicos a los que un calzado acordonado les puede suponer una limitación, o por ejemplo, ancianos que no alcanzan a colocarse una ortesis de silicona o que simplemente no pueden distinguirla a esa distancia.
- *Nivel de actividad*, si es sedentario, deportista, etc.
- *Vida social o laboral*, si debe pasar muchas horas de pie o se le exige un determinado calzado, por ejemplo un zapato de salón, que pueda ser incom patible con nuestro tratamiento.
- *Tiempo de uso de la ortesis y uso a que va destinada.*
- E incluso es conveniente tener en cuenta, la situación ambiental en la que esté el paciente la mayor parte del día. En ambientes calientes o húmedos las ortesis con menos plástico son mejor toleradas por la piel.

Es decir, se debe valorar al paciente ya no sólo desde un componente fisico, sino también desde un componente psico-social,[20] pues el éxito o el fracaso de un tratamiento ortésico depende, en ocasiones, de este tipo de factores que no siempre se tienen en cuenta.

3. Selección del tratamiento a instaurar

La selección del tratamiento ortésico más apropiado debe estar siempre determinada por la evaluación clínica del paciente y por un claro entendimiento de la anatomía y biomecánica del segmento afectado.[17] Si una vez valorado el paciente se conviene que procede un tratamiento ortésico conservador, se acudirá al dispositivo ortésico más apropiado a través de: ortesis plantares, calzado, modificaciones de éste, ortesis del miembro inferior, vendajes, ortesis digitales, prótesis, etc. (Fig.7)

Fig. 7 Selección del tratamiento más idóneo.

El tratamiento idóneo debe ajustarse a los objetivos terapéuticos previstos y podrá ser a través de la aplicación de uno de estos dispositivos, la combinación de varios o combinando incluso con tratamientos médicos y/o fisioterapéuticos que en gran parte de los casos influyen en el éxito del tratamiento ortésico.

Para realizar un tratamiento adecuado es preciso que éste sea personalizado y a medida. Esto implica desechar la idea de hablar de tratamientos como "ortesis para pie plano" o similares. Si bien determinadas patologías producen una semiología similar en ciertos pacientes, esto no es una regla.

Es un error asumir que una ortesis es la panacea o que cualquier paciente será capaz de aceptar control ortésico.[24]

Existen una serie de factores que se deben tener en cuenta en el proceso de selección de tratamiento. Y es que no bastará con poner una ortesis para la obtención de un buen resultado, sino que se deberán tener en cuenta aspectos fundamentales como son: la persistencia en el tratamiento, la utilización de un calzado adecuado, y además el periodo de adaptación que conlleva todo tratamiento ortésico.

La *persistencia en el tiempo* será un requisito imprescindible para que las fuerzas que se producen entre la ortesis y el segmento corporal en el que es aplicada puedan actuar y ejerzan su función. Las ortesis actúan aplicado fuerzas al cuerpo a través de la piel, y para ello es necesario que exista un contacto total entre la ortesis y la superficie corporal.[22]

El *calzado* deberá adaptarse a las características particulares del paciente y deberá adecuarse correctamente al tratamiento. En caso contrario, si las características del calzado no son las adecuadas y no se adapta correctamente al tratamiento podemos tener por seguro que la mejor de las ortesis (bien indicada y confeccionada) fracasará casi con toda seguridad.[25]

Además siempre será conveniente utilizar un calzado nuevo con cada tratamiento, para evitar vicios ya formados en un zapato viejo que pueden actuar en contra del tratamiento.

Periodo de adaptación a todo tratamiento ortésico. Al paciente le puede llevar un tiempo acostumbrarse al uso de la ortesis ya que los miembros deben adaptarse a su nueva posición. Debe dejarse el tiempo necesario para que el paciente se adapte al rango de movimiento alterado y para permitir a los segmentos del individuo una marcha más eficiente. Es vital que el paciente entienda esto.

No debe esperarse la resolución inmediata de la patología ni el alivio instantáneo de los síntomas. Tanto el paciente como el profesional deben tener presente que sólo son la minoría de los pacientes los que obtienen una resolución instantánea del problema.

4. Especificación del control ortésico deseado

Según el dispositivo ortésico seleccionado, es fundamental la especificación concreta del control que se desea conseguir, para que este sea totalmente funcional y se cumplan los objetivos previstos.

El control ortésico en una ortesis plantar puede clasificar por ej. en la siguiente escala:

- Control total.
- Semi-control.
- Acomodación.
- Absorción de impactos.
- Combinaciones de las anteriores.

Asimismo, para que una ortesis plantar ejerza un mayor o menor control necesita de aletas y cazoletas para evitar el deslizamiento del pie fuera de la ortesis.

A nivel de ortesis del miembro inferior, los controles ortóticos del movimiento articular se pueden agrupar en cinco, estos son:[5]

- *Libre*: Permite todos los movimientos en cualquiera de las direcciones.

- *Asistido*: Aplica una fuerza externa con el propósito de aumentar el rango del movimiento.

- *Resistido*: Aplica una fuerza externa con el propósito de decrecer la velocidad de la fuerza deseada en el movimiento.

- *Stop*: Aplica un tope para detener el movimiento deseado.

• *Sujeción*: Elimina todos los movimiento en todos los planos.

Un ejemplo de cómo estos controles pueden ser aplicados lo tenemos en el paciente a quien se le realiza un análisis biomecánico y se le detecta una debilidad en los dorsiflexores de tobillo, discapacidad que causa la caída del pie durante la fase de balanceo de la marcha. El control ortótico deseado en este caso podría ser una asistencia en la dorsiflexión a través de un control asistido.

5. Diseño del tratamiento

Para el diseño de cualquier tratamiento ortésico deben tenerse en cuenta los datos obtenidos en la exploración clínica del paciente y valorar esos factores que influían en la prescripción como son el peso, estado físico del paciente, nivel de actividad, etc.

Para el diseño técnico en sí debe utilizarse el método más científico posible razonando y argumentando el porqué de esas dimensiones, esas características, esos materiales, esos controles etc.. De este modo se podrá acudir a la ayuda de radiografías, fotopodogramas, moldes de escayola, toma de medidas sobre contornos, perímetros y longitudes, análisis podobarométricos, diseños asistidos por ordenador a través de sistemas CAD, etc.. (Fig. 8)



Fig. 8 Diseño sobre papel del tratamiento a confeccionar.

La toma del molde tiene una especial importancia, puesto que de ella dependerá la correcta confección del dispositivo ortésico. Con la obtención de los moldes de escayola se realizan tratamientos más individualizados, adaptando perfectamente el tratamiento a las características de cada caso.

Todos somos conscientes de que la obtención del molde no se basa únicamente en reflejar la morfología del pie de una forma más o menos exacta, sino que el molde debe tener unas características determinadas que garanticen la compatibilidad de la ortesis del pie y el efecto terapéutico deseado.[26]

El molde ideal sería aquel que además de reproducir de forma fidedigna la morfología del pie, tendrá impresas las correcciones necesarias para compensar la alteración biomecánica que presenta el paciente.[27]

6. Indicación de las características concretas del tratamiento

Se debe indicar de forma clara y precisa las características del dispositivo ortésico a confeccionar. Estas harán referencia a los componentes ortésicos apropiados para proporcionar el control deseado, a materiales concretos, dimensiones, densidades, etc.

Si bien el control ortésico no depende directamente de la rigidez o flexibilidad de un material, sino del diseño de la ortesis, sí guarda relación con estos factores.

Cada vez son más los materiales con que se cuenta a la hora de fabricar tratamientos, pero pocos verdaderamente los que de un modo habitual se utilizan. El podólogo tiende a recurrir a los mismos materiales una y otra vez para fabricar o solicitar sus tratamientos desaprovechando las ventajas que puede proporcionar un material determinado por la incertidumbre de los resultados.

Existe una falta de criterio científico en la elección de los materiales debido fundamentalmente a la falta de conocimiento de los mismos. Pero, puesto que las posibilidades de combinación de materiales son infinitas, debe utilizarse el sentido común a la hora de seleccionarlos y combinarlos con el fin de conseguir los objetivos terapéuticos planteados.

La elección de los materiales dependerá del propósito clínico y de las características del paciente[28] deberán tenerse en cuenta aspectos como son resistencia, durabilidad, flexibilidad y peso.[14]

SEGUNDA FASE: LA CONFECCION DEL TRATAMIENTO.

Una vez realizada la prescripción ortésica, se procederá a la confección del tratamiento propiamente dicho. Cabe diferenciar dos posibilidades:

- Que el tratamiento sea confeccionado por el profesional que establece el diagnóstico.
- Que el tratamiento sea confeccionado por otro profesional, que puede ser podólogo o no.

A este respecto hay que hacer referencia a la legislación actual, al *Real Decreto 414/1996 de 1 de marzo* por el que regulan los productos sanitarios. Este surge como consecuencia de la Directiva 93/42/CEE en orden a conseguir un elevado nivel de protección de la salud. Es un decreto de obligado cumplimiento para todos los fabricantes de productos sanitarios. En este caso el podólogo podrá ser considerado como fabricante o bien como adaptador de tratamientos.

Este decreto implica una serie de requisitos para considerar fabricante al podólogo y otros distintos si se le considera adaptador.

Se considerará fabricante, y con ello deberá ajustarse a decreto, al que manipule, diseñe, transforme y elabore un producto a partir de una materia prima tanto para su venta como para su aplicación como tratamiento.

Se considerará adaptador y estará excluido del Real Decreto 414/96, al que a partir de un producto elaborado, legalizado y avalado por las siglas C.E., adapte dicho producto según las necesidades del tratamiento.

Los comentarios, más que para hacer referencia a cuestiones legales que de todos son conocidas hay que hacerlos en relación a cuestiones éticas. No consideramos que por no tener capacidad legal para fabricar una ortesis determinada, y es el caso de la mayoría de podólogos que no se dan de alta como fabricantes, pero sí adaptan ortesis, debamos recurrir con mayor frecuencia a tratamientos que puedan ser adaptados. Es decir, cuando se establece un tratamiento debe hacerse conforme a unos criterios científicos determinados en función de las características del paciente y su patología e instaurar el tratamiento más indicado si es viable, aunque requiera incluso derivar al paciente.

Cuando el tratamiento va a ser fabricado por otro profesional distinto al que realiza la prescripción independientemente de que sea podólogo o no, será necesario que se confeccione ajustándose a las indicaciones precisas de la prescripción ortésica solicitada. Esta deberá especificar exactamente todas las características del tratamiento en cuanto a dimensiones, materiales, densidades, etc. junto con los objetivos de tratamiento. Cuando sea preciso se adjuntará el molde del paciente con su diseño y en todos los casos se debe aportar el diseño sobre papel.

Es fundamental que para ello exista un perfecto entendimiento entre prescriptor y fabricante y una total coordinación entre ambos.

El disponer de varios profesionales técnicos o laboratorios especializados a los que enviar nuestros tratamientos garantizará que se responda exactamente a lo que se solicita en la prescripción y no tenga el podólogo que adaptarse exclusivamente a lo que un determinado profesional o un laboratorio trabaje. Siempre se debe tener presente la responsabilidad moral que existe ante el paciente y se debe buscar la mejor alternativa que solucione o mejore su alteración.[29]

TERCERA FASE: VALORACION Y ENTREGA DEL TRATAMIENTO.

Esta última fase constará de tres partes:

1ª.- Control de Calidad del tratamiento.

2ª.- Comprobación del tratamiento sobre el paciente.

3ª.- Pautas de tratamiento.

• Control del Calidad del tratamiento.

Este deberá realizarse con el fin de valorar si las características de la ortesis corresponden a la realidad de la prescripción y al diseño del dispositivo ortésico solicitado. Para ello se irá comprobando con la ficha de prescripción que las calidades, densidades, durezas, dimensiones, componentes, grado de control, etc. que se especificaban y solicitaban están presentes en el dispositivo ortésico. (Fig. 9)

De no ser así el tratamiento deberá ser rectificado si es posible dicha rectificación, de lo contrario será preciso su nueva confección.

Fig. 9 Control de calidad de los tratamientos.

• Comprobación del tratamiento sobre el paciente.

Antes de entregar el tratamiento se debe realizar una última comprobación del dispositivo ortésico elaborado. Se realizará sobre el paciente valorándolo en las diferentes visiones (anterior, posterior y laterales) y en dinámica, comprobando que se cumplen los objetivos planteados. (Figs. 10, 11 y 12)

Fig. 10 Visión anterior.

Fig. 11 En visiones laterales.

Fig. 12 Visión posterior comprobando disposición de PRC.

Es decir, se comprobará que se ajusta correctamente al paciente y al calzado, que no existen zonas de roce o presión, que se corrigen desviaciones, que se compensan posibles acortamientos, que se mejora la marcha, su estabilidad, que presenta fácil puesta y retirada de la ortesis, etc.

Es fundamental comprobar que el tratamiento no provoca dolor, roces, ni cualquier otra alteración al paciente (circulatorias, alergias, en la marcha, etc.). Se debe preguntar si molesta en alguna zona en concreto y de no ser así, advertir que si se producen molestias a posteriori antes de la primera revisión no duden en volver a consulta donde se realizará el cambio o reajuste oportuno del tratamiento.[14] Del mismo modo deberá ejercerse un control visual por parte de las personas responsables de pacientes en caso de ancianos, discapacitados, niños, diabéticos, etc.

Es importante advertir al paciente que todo tratamiento ortésico conlleva un periodo de adaptación que será mayor o menor según la aceptación del paciente. En los tratamientos más agresivos se puede aconsejar un uso intermitente hasta su puesta continua.[25]

• Pautas de tratamiento.

En el momento de la entrega se debe aclarar al paciente las normas de tratamiento, para ello se explicará a los tutores y/o paciente la patología, el tratamiento a seguir y la posible evolución del mismo.[18] Y se incidirá en las normas de tratamiento en cuanto a:

Caracteristicas del calzado que debe utilizar y la perfecta adaptación de éste al tratamiento, esto será fundamental para garantizar el éxito del mismo.

Tiempos de uso: Evidentemente esto dependerá del tipo de dispositivo ortésico y de la función que deba cumplir. Por ejemplo: si el tratamiento es corrector este deberá ser continuo, con el fin de conseguir una corrección adecuada en el menor tiempo posible. Si el tratamiento es muy agresivo, explicar los tiempos de adaptación, etc.

La motivación del paciente es fundamental, sin ella el abandono a corto plazo es seguro, a pesar de la colaboración familiar o estimulación externa.[4]

Próximas revisiones: Por lo general recomendamos una primera revisión al mes, y posteriores cada 6 meses en niños y al año en adultos. Esto podrá variar en función del tipo de tratamiento ortésico aplicado y de la edad del paciente.

Si el paciente tiene alguna duda en relación al tratamiento antes de su revisión, que no dude en acudir a consulta.

En las revisiones habrá que valorar entre otras cosas: si se van consiguiendo los objetivos propuestos, si se han producido cambios, tiempo que ha tardado en mejorar, el grado de satisfacción del paciente, etc.[18]) todo ello se valorará a través de la medición de resultados realizada en cada revisión. Asimismo será el momento oportuno de realizar nuevos ajustes si son necesarios por ejemplo en el caso de controles progresivos o por crecimiento.

Cambios o supresión de tratamiento: Se realizarán cuando éste haya fracasado o haya dejado de cumplir su función, porque se haya deteriorado, porque se haya quedado pequeño o bien porque se de el alta terapéutico.

Normas de cuidado e higiene del tratamiento para una mayor duración y eficacia del mismo.

Educación sanitaria sobre todo enfocada a la prevención es conveniente tenerla siempre presente, debe asesorarse al paciente sobre consejos, cuidados, prevención postural, etc.. Esta será recomendable para todos los pacientes, pero cobrará una mayor importancia sobre todo en pacientes especiales como pueden ser los de alto riesgo ya que mejorará la calidad de vida de todos ellos y evitará muchas complicaciones.

Medición de resultados

En las valoraciones que se realicen con posterioridad por motivos de revisión del tratamiento, se debe procurar realizar una medición de resultados. Esta consistirá en medir los cambios que se han producido desde el comienzo del tratamiento hasta el momento en que se realiza la valoración.

Para documentar la eficacia o fracaso de un tratamiento es preciso obtener un mínimo de datos relativos a:[30]

- ***Dolor***. Valorando antes y después del tratamiento si aumenta, disminuye, cambia de localización, etc. Para ello se deberían desarrollar y validar escalas simples de dolor para su uso rutinario.
- ***Función.*** La información mínima ha de incluir detalles en cuanto a: limitación en el trabajo, limitación al andar, al correr y en las actividades deportivas, capacidad para subir escaleras; utilización de una ayuda para caminar, presencia de rigidez o de cojera, sensación de inestabilidad, etc.
- **Satisfacción**. Hay que medir la satisfacción global del paciente, pero lo debe medir otro profesional distinto del que aplicó el tratamiento y documentar las razones de la insatisfacción si es que existen.

- ***Medición objetiva.*** La validez y la fiabilidad de la mayoría de las mediciones objetivas actualmente disponibles no son satisfactorias. Por esta razón, se habría de intentar desarrollar un conjunto de pruebas clínicas simples que permitan dar un resultado más objetivo. Por ejemplo, capacidad para ponerse de puntillas, para mantener el equilibrio, etc.
  Las mediciones del grado de movilidad de la articulación también serían mediciones objetivas, las cuales deberían ser realizadas por el mismo examinador no siendo aconsejable el uso de "rangos normales". Sólo se han de hacer las comparaciones con la extremidad normal contralateral o con los valores de antes del tratamiento. También se podrá acudir para valorar la evolución del tratamiento de un modo objetivo, a la ayuda de registros de huellas o fotografías, a los controles radiográficos u otras pruebas complementarias que servirán de pruebas objetivas.

CONCLUSION

En conclusión podemos decir que:

La aplicación de protocolos en la asistencia clínica, en este caso ortopodológica, contribuye a través de la sistematización de actividades, a reducir la incertidumbre, la variación en la práctica y los cuidados inapropiados que pueden surgir ante situaciones con las que no se está familiarizado.

Estos suponen, además, una fuente de datos fiables, que permitirán ser evaluados objetivamente ante cualquier investigación a desarrollar.

La utilización de una metodología de trabajo común, contribuye a mejorar la autonomía y la competencia profesional.

Una adecuada prescripción ortésica debe basarse siempre en una exploración clínica completa y detallada evaluando las características específicas del paciente e instaurarse el tratamiento conforme a unos objetivos preestablecidos que serán finalmente evaluados para determinar la persistencia en el tratamiento si los resultados son favorables, el cambio del mismo cuando los resultados no sean positivos o la supresión definitiva por la remisión de la semiología.

BIBLIOGRAFIA

1. **ICART ISERN, M. T., CAJA LOPEZ, C.** *Protocolo de Investigación* (1). Rol de Enfermería 1991; 152: 11-16.
2. **ROCA ANTONIO, J.** *Cómo y para qué hacer un protocolo.* Medicina clínica 1996; 106 (7): 257-262.
3. **McCOLLOUGH III, N. C.** *Tratamiento con ortesis.* En: LOVELL, W.W., WINTER, R.B. Ortopedia Pediátrica. 2ª ed.; Buenos Aires: Panamericana, 1988: 1029-1058.
4. **ARROYO, M. O., MARUN, E., ALCARAZ, M. A., PASCUAL, F.** *Ortesis de bipedestación y marcha en la lesión medular.* Rehabilitación 1998; 32: 437-451.
5. **RUBIN, G., COHEN, E. L.** *Protheses and orthoses for the foot and ankle.* En: RONZCA, E.C., DeLAURO, T., POSITANO, R. (Ed.) Clinics in Podiatric Medicine and Surgery. Applied Biomechanics. Philadelphia; W. B. Saunders, 1988; 5 (3): 695-719.
6. **Mc COULLOUGH III, N. C.** *Biomechanical analysis systems for orthotic prescription.* En: American Academy of Orthopaedic Surgeons. Atlas of Orthotics. 2ª ed. St. Louis: Mosby, 1985: 34-75.
7. **PHILPS, J. W.** *The functional foot orthosis.* Edinburgh: Churchill Livinstone, 1990.
8. **BILLOCK, J. N.** *Clinical Evaluation and Assessment Principles in Orthotics and Prosthetics.* Journal of Prosthetics and Orthotics 1996; 8 (2): 41-44.
9. **YALE, I.** *Podología Médica.* Barcelona. Jims, 1978.
10. **ABOUKRAT, P., HERISSON, C.** *L'examen clínique du pied.* En: HERISSON, C., EULRY, F., SIMON, L. (dir.). Méthodes actualles d'exploration du pied. Paris: Masson, 1995:1-5.
11. **ALEXANDER, I. J.** *El pie. Exploración y diagnóstico.* Barcelona: Jims, 1992.
12. **NUÑEZ-SAMPER, M., LLANOS ALCAZAR, L. F.** *Exploración clínica.* En: NUÑEZ-SAMPER, M., LLANOS ALCAZAR, L. F. Biomecánica, medicina y cirugía del pie. Barcelona: Masson, 1997: 91-94.
13. **ZWART MILEGO, J. J.** *Enfermedades del Pie. De la necesidad de una correcta anamnesis y exploración clínica.* Jano 1998; 1274: 33-34.
14. **RAGNARSSON, K. T.** *Lower extremity orthotics, shoes, and gait aids.* En: De LISA, J. A., GANS, B. M. Rehabilitation medicine. Principles and practice. 2ª ed. Philadelphia: J.B. Lippincott, 1993: 492-506.

15. **BAUMGARTNER, R.** *Técnicas de exploración.* En: BAUMGARTNER, R., STINUS, H. Tratamiento ortésico-protésico del pie. Barcelona: Masson, 1997: 33-39.

16. **BISWAS, S. V., IQBAL, R.** *Lo esencial en sistema musculoesquelético.* Madrid: Harcourt Brace, 1999.

17. **PFEFFINGER, L. L.** *Foot Orthoses.* En: American Academy of Orthopaedic Surgeons. Atlas of orthotics. 2ª ed- St. Louis: Mosby Company, 1985: 346-357.

18. **SCHWARTZ, R. S.** *Foot orthoses and materials.* En: JAHSS, MH. Disorders of the foot and ankle. Medical and surgical management. 2ª ed. Philadelphia: W. B. Saunders, 1991: 2866-2878.

19. **SASTRE FERNANDEZ, S.** *Fisioterapia del pie. Podología Física.* Barcelona: Universitat de Barcelona, 1991.

20. **VALTIN, B.** *Une méthode moderne d'examen du pied. L'examen clínique.* En: HERISSON, C., EULRY, F., SIMON, L. (dir.). Méthodes actualles d'exploration du pied. Paris: Masson, 1995: 6-17.

21. ***PRATT, D. J.*** *Some aspects of modern orthotics.* Physiological Measurement 1994; 15: 1-27.

22. **PRATT, D. J.** *Tendencias actuales sobre ortesis de extremidad inferior.* En :GONZALEZ MAS, R. Rehabilitación médica. Barcelona; Masson, 1997: 63-68.

23. **SUTHERLAND, J.** *Orthotics.* En: NICKEL, V. L., BOTTE, M. J. Orthopaedic Rehabilitation. 2ª ed. New York; Churchill Livingstone, 1992: 117-126.

24. **LANGER, S.** *Custom Orthoses.* To control or not to control: That is the question. [en línea]. Biomechanics 1996; 111 (6). [consulta: 30 julio 1999]

25. **LOPEZ MUÑIZ, A.** *(Ed.). El pie en los albores del siglo XXI.* Asturias: Federación Española de Podólogos, 1997.

26. **PRATS CLIMENT, B., VERGES SALA, C.** *Conceptos biomecánicos de neutralidad para el moldeado del pie.* El Peu 1996; 66: 225-228.

27. **PRATS, B., ARRABAL, M., RIPOLL, B.** *Un nuevo sistema para el moldeado del pie.* Rev. Española de Podología 1995; VI(7):349-353.

28. **CARREL, J. M., DAVIDSON, D. M., GOLDSTEIN, K. T., PERELSTEIN, DM.** *Managed care dictates philosophical change in prescribing orthoses.* [en línea]. Biomechanics 1997; IV (11). [consulta: 30 julio 1999]

29. **BLACK, E.** *Custom foot orthoses and the tribulations of managed care.* When do financial realities become moral responsibilities?. [en línea]. Biomechanics 1997; Special Podiatry Issue. [consulta: 2 septiembre 1999]

30. **PYNSENT, P., FAIRBANK, J., CARR, A.** *Medición de los resultados en ortopedia.* Barcelona: Masson, 1996.

ELECCION TOPOGRAFICA DE LA OSTEOTOMIA EN LA CIRUGIA DE LOS RADIOS MEDIOS

* LAZARO MARTINEZ, José Luis
** GARCIA CARMONA, Javier
* MORENO DE CASTRO, Manuel

RESUMEN

Es importante conocer la fisiología e histología ósea, así como los criterios definidos por la AO, para conseguir unos resultados satisfactorios en la cirugía de los radios menores. Por esta razón en este artículo analizamos someramente la biomecánica, histología y fisiología referente al proceso de cicatrización ósea, fundiéndolo en un decálogo de recomendaciones basadas en el estudio de las condiciones anteriores.

PALABRAS CLAVE

Cirugía del pie. Cirugía de los radios menores. Histología ósea. Cicatrización ósea. Osteosíntesis.

ABSTRACT

It is important to know bone physiology and histology so AO criteria, for gets satisfactory goals in the lesser rays surgery. For this reason in this article analyses biomecanic, histology and phisiology about the bone healing process, fusing in recommendations decalogue based in the study of anterior conditions.

KEY WORDS

Foot Surgery. Lesser rays surgery. Osseous histology. Bone healing. Osteosyntesis.

La patología metatarsal representa un alto porcentaje en las afecciones que se presentan en el pie, y sin lugar a dudas son en numerosas ocasiones los motivos de consulta de la mayoría de nuestros pacientes. La podología en un primer lugar mediante los cuidados primarios de la quiropodia y en un segundo lugar con el tratamiento ortopodológico ha ido resolviendo de manera satisfactoria esta patología en la mayoría de los casos. Pero en determinadas ocasiones los tratamientos conservadores fracasan y es entonces cuando la alternativa quirúrgica se presenta como medio resolutivo a dicha afección.

Las metatarsalgias se presentan, como su propio nombre indica en las articulaciones metatarsofalángicas de la I a la V, pero tienen una mayor incidencia en los metatarsianos centrales, también denominados radios menores. La causa de esta mayor incidencia es debido a su fisiología articular y biomecánica. Los tres radios centrales comparten un eje transverso, que les permite un pequeño movimiento en el plano sagital, lo que se enfrenta al movimiento triplanar del I y V radio, los cuales durante la marcha y sobre todo en condiciones de hipermovilidad trasmiten la carga al II y IV metatarsiano respectivamente.

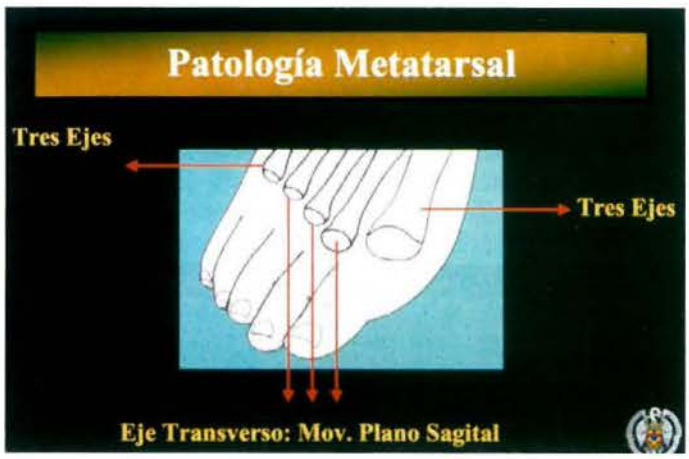

Fig. 1

Patologías tan frecuentes como el pie valgo en el cual el I metatarsiano dorsiflexiona e invierte trasmitiendo la carga al II metatarsiano o la dorsiflexión y eversión del V metatarsiano trasmitiendo la carga al IV, son entre otras las

(*) Profesor Ayudante. Servicio de Cirugía de la Clínica Universitaria de Podología de la Universidad Complutense de Madrid.
(**) Profesor Asociado. Jefe de Servicio de Cirugía de la Clínica Universitaria de Podología de la Universidad Complutense de Madrid.

CORRESPONDENCIA: Prof José Luis Lázaro Martínez. Clínica Universitaria de Podología. Facultad de Medicina. Pabellón I. - Avda. Complutense s/n. 28040. MADRID. ESPAÑA.

Conferencia impartida en el "XXX Congreso Nacional de Podología. Memorial Luis Aycart Vijuesca". Celebrado en Madrid los días 9, 10 y 11 de Octubre de 1999.

causas de las sobrecargas de los radios medios, sin olvidar cualquier alteración en la angulación de la inclinación metatarsal o alteraciones en la parábola metatarsal.

Los antecedentes históricos de la cirugía de los radios medios se remontan a 1916, cuando Meisenbach describió una osteotomía localizada a 3 cm. en sentido proximal a la articulación metatarsofalángica.

Las osteotomías realizadas por otros autores como Davis, Mau, Dickson y Dively, nos llevan a la condilectomía plantar publicada por primera vez en 1953 por DuVries. Esta técnica quirúrgica gozó durante años de gran aceptación, hasta que pasaron los años necesarios para cuantificar sus efectos secundarios, que consistían en la mayoría de ocasiones en la retracción del dígito intervenido.

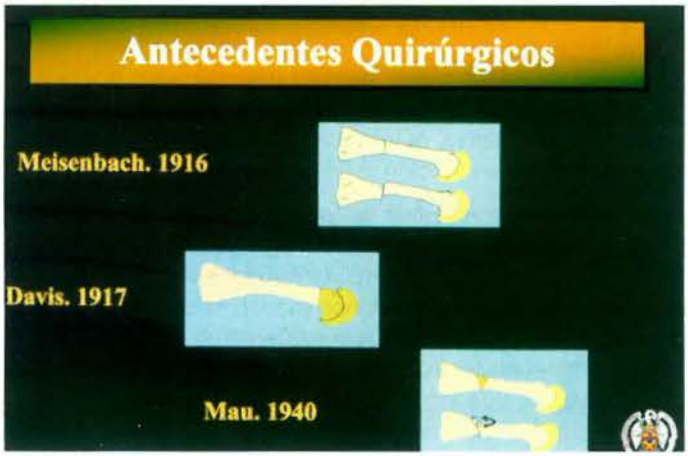

Fig. 2

Procedimientos más elaborados como el enclavijamiento de McKeever en 1952 hacen de transición a las técnicas más actuales, que se basan casi siempre en osteotomías oblicuas realizadas sobre el cuello quirúrgico del metatarsiano. Fue Jiménez en 1983 quién la describió, junto a la introducción de mecanismos de fijación interna que mantenía durante 6 semanas.

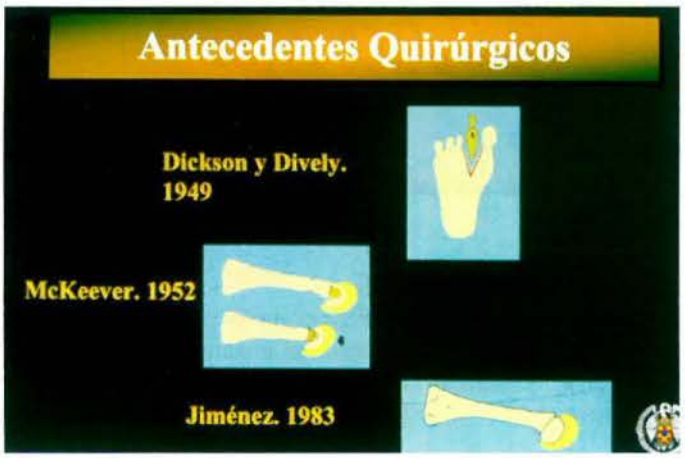

Fig.3

Actualmente en el Servicio de Cirugía de la Clínica Universitaria de Podología, se han adoptado los criterios de Jiménez, con las modificaciones fundamentadas en los criterios de esta conferencia.

Si analizamos el hecho de tener que planificar una fractura quirúrgica sobre los radios menores, tendremos que conocer con suficiente claridad tanto la histología del tejido óseo como el proceso de reparación que éste sufre, para mediante los criterios definidos por la AO (Asociación para la Osteosíntesis), realicemos una fijación interna que nos asegure una rápida curación de la fractura ósea con ausencia de complicaciones y que permita recobrar a la zona intervenida una funcionalidad correcta.

El tejido óseo está compuesto por tres tipos de células diferenciadas: osteoblastos, formadores de hueso, osteocitos mantenedores de la arquitectura ósea y osteoclastos encargados del proceso de resección ósea. Todas juntas trabajan para formar la matriz orgánica en la que se irán depositando los componentes orgánicos que constituirán la arquitectura ósea.

Fig.4

La formación del tejido óseo responde al proceso básico de diferenciación de osteoblastos a partir de células madres, secreción de matriz osteoide por parte de éstos, mineralización por depósito de cristales de hidroxiapatita y aparición de los osteoclastos para iniciar la función modeladora.

El tejido óseo primario tiene una especial característica que es la de ser un tejido no laminar, significa esto que se dispone en laminillas que se orientan de forma irregular. Este tipo de tejido óseo es el tejido que aparece en los procesos de reparación ósea de fracturas, y es un tejido muy poco resistente a la carga. Posteriormente la orientación de las laminillas se hace más regular y forma el tejido óseo secundario o laminar.

Fig. 5

El tejido óseo se presenta en dos modalidades arquitectónicas: el tejido óseo esponjoso y el tejido óseo compacto. El esponjoso es un retículo tridimensional de trabéculas ramificadas y anastamosadas que forman un sistema laberíntico por el que discurren la médula ósea y los vasos. El tejido óseo compacto no tiene estos espacios y está menos vascularizado, por lo que el proceso reparativo será en este caso mucho más lento, que en el caso del tejido esponjoso.

Fig.6

En los radios menores como en cualquier otro hueso largo nos encontramos con una distribución topográfica de estas dos modalidades: la diafisis con tejido óseo compacto y la epífisis y la metáfisis con tejido óseo esponjoso. La metáfisis y la epífisis serán a priori los sitios de elección para realizar una osteotomía; exactamente en lo que se denomina por este hecho el cuello quirúrgico.

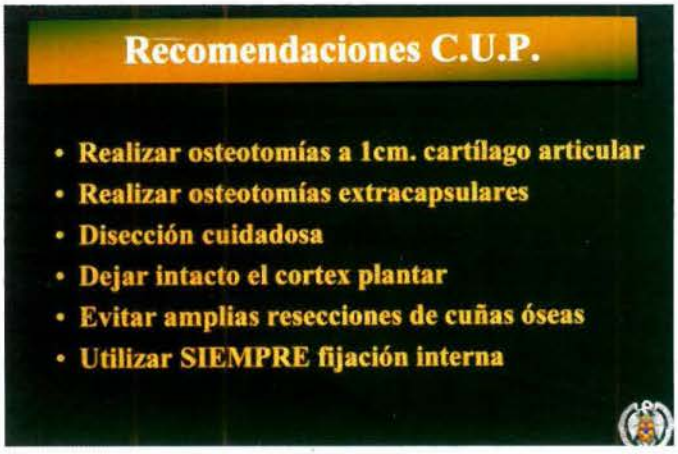

Fig.7

Independientemente de que realicemos la fractura quirúrgica en hueso esponjoso o compacto, se va a llevar a cabo un proceso de reparación de la fractura quirúrgica, cuyo objetivo va a ser conseguir un hueso morfológicamente y funcionalmente idéntico al de antes de fracturarse.

El proceso de reparación atraviesa varias fases:

- Fase de hematoma, caracterizada por la hemorragia que invade el canal medular, trazo de fractura y partes blandas circundantes.

La aparición de este hematoma es crucial para el inicio del proceso reparador, ya que la coagulación del mismo sirve como formación de mallas de fibrina que serán la guía de la penetración por células mesemquimales. Seguidamente viene:

- Fase de proliferación celular, donde aparece un tejido de granulación que invade la zona de hematoma. Existe neoformación capilar y proliferación celular a partir de células mesemquimales que se diferencian del periostio y la médula y células vecinas de tejidos musculares. La diferenciación sigue una evolución de fibroblastos-condroblastos-osteoblastos.

- La fase reparativa es la siguiente en el proceso de reparación fractuaria y tiene dos fases:

- Fase de diferenciación celular que va a depender de las condiciones mecánicas y de la vascularización del trazo de fractura.

Dependencia de las condiciones mecánicas:
- Reposo y compresión generan hueso.
- Compresión intermitente genera cartílago.
- Inestabilidad genera tejido fibroso.

Dependencia de la vascularización:
- Por debajo de 30 mmHg de PO2 se provoca cartílago.
- Por encima de 30 mmHg de PO2 se provoca hueso.

En la tercera semana aparece el callo periostal, completándose la fase de unión que aún es una unión elástica y fácilmente destructible.

- Fase de osificación: se produce una osificación centrípeta progresiva del tejido cartilaginoso, hasta conseguir la formación del callo duro, con mayor resistencia a la carga.

Si no podemos asegurar unas condiciones óptimas de osteosíntesis, no podremos asegurar un callo duro antes de 4 ó 5 semanas, por lo que habrá que estudiar cuidadosamente el tiempo que el paciente debe llevar el implante.

- Fase de remodelación: donde toman protagonismo los osteoclastos hasta recuperar lentamente la función mecánica. Hay absorción del callo periostal y medular y de las corticales necróticas. Este proceso aparece entre la 6ª y 8ª semana.

Concebir hoy en día la cirugía de los radios medios sin la utilización de material de osteosíntesis se presenta casi impensable por las complicaciones que se pueden derivar de un retraso en la cicatrización ósea.

La AO ha descrito para la fijación de fracturas de metatarsianos menores la utilización de fijaciones con agujas Kirschners. El fin de la osteosíntesis es conseguir una rápida restauración de la función de la zona intervenida y esto pasa por conseguir una regeneración ósea correcta; posibilidad que no siempre se produce y que necesita de unas condiciones necesarias para lograrlo. Estas condiciones son:

- Realizar las osteotomías preferentemente en hueso esponjoso.
- Realizar una disección respetuosa con la anatomía de la zona para evitar destrozos vasculares.
- Realizar una fijación estable, con buena aposición de los trazos de fractura y resistente a la carga.
- Cargar la zona fracturada de manera prudente pero suficiente para la osificación.

- Realizar la osteotomía en la zona extracapsular, para evitar la acción de las fibrolisinas del líquido sinovial, que lisan el coágulo y retrasan la cicatrización ósea.

De esta forma conseguiremos una osificación primaria, con un callo cortical primario y con formación ósea directamente de la acción osteoblástica.

En los casos en los que la fijación no es estable, no hay carga soportada por la zona de fractura (escayola), hay movilización del foco fractuario y la vascularización es débil, se formará un callo óseo externo en puente, en el que el proceso de osificación viene marcado por la cadena fibroblasto-condroblasto-osteoblasto. Es la osificación secundaria, que se da con mayor probabilidad en el hueso cortical y en los procesos de reparación ósea con tratamientos conservadores.

Fig. 8

Las condiciones óptimas que podemos recapitular serían:

- Realizar la osteotomía a 1 cm. del cartílago articular para situarnos sobre hueso esponjoso.
- Realizar la osteotomía extracapsularmente para facilitar la curación ósea y preservar la función articular.
- Preservar la anatomía de la zona mediante una disección cuidadosa y por planos de la zona de abordaje quirúrgico.
- Dejar intacto el cortex plantar del metatarsiano para asegurarnos una continuidad en la vascularización ósea.
- Evitar osteotomías que retiren una cantidad excesiva de hueso, y que dificulten una aposición correcta de los segmentos óseos fracturados.
- Utilizar siempre fijación interna, para asegurarnos una osificación primaria.
- Asegurarnos que la fijación es estable y no permite el movimiento en el trazo de fractura.
- Evitar la formación de hematomas, que favorecen la infección bacteriológica.
- No usar en lo posibles yesos o escayolas que impidan la movilización activa del pie y la transmisión de carga suficiente a la zona.
- Facilitar de igual modo la deambulación precoz del paciente.
- No administrar corticoides ya que retrasan la cicatrización ósea.

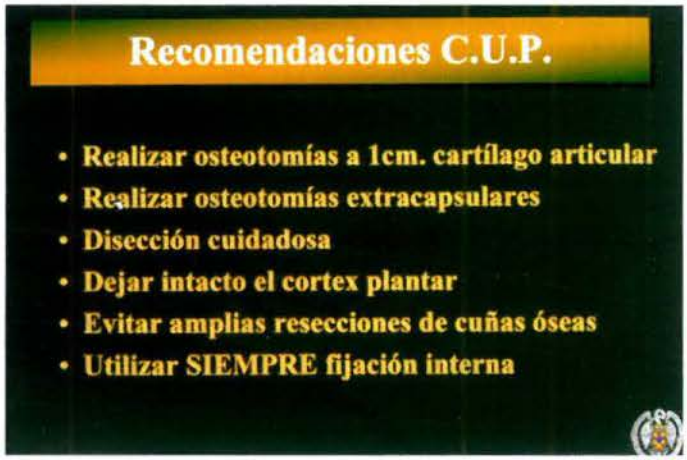

Fig. 9

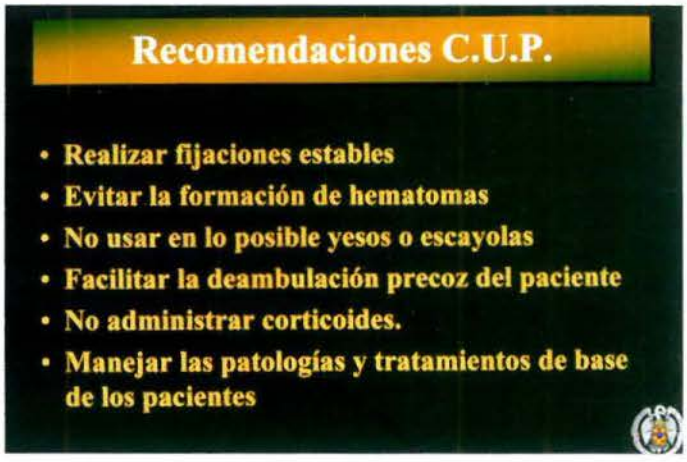

Fig. 10

Todos estos puntos se basan en el fundamento de:

- Inmovilización
- Vascularización
- Carga
- Movilización activa

Estos son los principios definidos por la AO para conseguir una correcta recuperación y regeneración ósea precoz.

Podemos encontrar evidentemente complicaciones que se nos escapan al control de la fractura y que podemos diagnosticar con controles radiológicos, estos signos son entre otros:

- Ensanchamiento en el trazo de fractura por un aumento de los procesos de reabsorción ósea.
- Aparición de callo nuboso a consecuencia de la inestabilidad mecánica.

Ambos signos se denominan callo de irritación, y se acompañan de dolor y enrojecimiento de la zona. Se tratan con elevación del miembro e inmovilización.

En el caso de que el proceso de reparación ósea se ve retrasado deberemos saber tratarlo para impedir la aparición de una pseudoartrosis.

Se deben prohibir las actividades deportivas hasta el tercer mes después de retirar los implantes, y retrasarla hasta el cuarto mes si la práctica es profesional, con el objeto de prevenir una refractura.

La especial característica de los radios medios nos obligan a emplear una osteosíntesis estable que permita una curación precoz.

Fig. 11

BIBLIOGRAFIA

1.- **BARRY L. SCURRAN.** "*Foot and Ankle Trauma*". Second Edition. New York. Churchill Livingstone Inc. 1996; 1- 19, 821-843.

2.- **BRANDEISKY JA, SHERMAN M, LENET M.** *"Compression: is it necessary for bone healing?"* J Foot Surg. 1989 Sep-Oct; 28(5): 425-8

3.- **BUCKENBERGER RK, GOLDMAN FD.** "*Chevron bunionectomy fixation: in vitro stability assessment of plate-and-screw system compared with Kirschner wire*". J Foot Ankle Surg 1995 May-Jun;34(3):226-72

4.- **BURKITT H.GEORGE, YOUNG BARBARA, HEATH JOHN W.** "*Histología funcional Wheater*". Madrid.' Alhambra Longman S.A. 1993; 170-190.

5.- **BURNS AE.** "*Biofix fixation techniques and results in foot surgery*". J Foot Ankle Surg 1995 May-Jun;34(3):276-82

6.- **CALLAHAN DJ.** "*Osseous healing after CO2 laser osteotomy*". Foot Ankle 1990 Dec; 11 (3): 146-51

7.- **CANGIANO SA.** *"Fixation of metatarsal head osteotomies: when, why, and how"*. Clin. Podiatr Med. Surg. 1989 Jan; 6 (1): 71-82.

8.- **CASTIE JE, COHEN AH, DOCKS G.** "*Fifth metatarsal distal oblique wedge osteotomy utilizing cortical screw fixation*". J Foot Surg 1992 Sep-Oct;31(5) 478-85.

9.- **FLEISCHII JW, ADAMS WR.** "*Use of postoperative steroids to reduce pain and inflamation*". J Foot ankle Surg 1999 May-Jun;3 8(3):23 2-7.

10.- **GRUMBINE N, DOBROWOLSKI C, BERNSTEIN A.** "*Retrospective evaluation of postoperative intralesional steroid injections on wound healinj.* J Foot Ankle Surg 1998 Mar-Apr;37(2):135-44;discussion 174.

11.- **HOLUBEC KD, KARLIM JM, SCURRAN BL.** "*Retrospective study of fifth metatarsal fractures*". J Am Podiatr Med Assoc 1993 Apr;83(4):215-22.

12.- **JAHSS, MELVIN H.** "*Disorders of the foot and ankle: Medical and Surgical Management*". Volumen 1. Second Edition. Philadelphia. W.B Saunders Company. 1991; 345-383.

13 .- **LAUF E, WEINRAUB GM.** "*Asymmetric V osteotomy: a predict ible surgical approach for chronic central metatarsalgia*". J Foot Ankle Surg 1996 Nov-Dec;35(6):550-9; discussion 601.

14.- **L.C. JUNQUEIRA, J. CARNEIRO.** "*Histología Básica*". 3.ª Edición. Barcelona. Salvat Editores, S.A. 1989; 145-169.

15.- **LEONARD A. LEVY., VINCENT J. HETHERINGTON.** "*Principles and practice of Podiatric Medicine*". New York. Churchill Livingstone. 1990; 811-823.

16.- **LICHTY TK, PELLERSELS J, LOZIER K.** "*Complications of foot surgery. Bone fixation devices. Considerations and consequences*". Clin Podiatr Med Surg 1991 Apr;8(2) :309-20

17.- **M. E. MÜLLER, M. ALLGÖWER, R. SCHRIEIDER, H. WILENEGGER.** "*Manual de Osteosíntesis. Técnica AO*". Barcelona. Editorial Científico-Médica. 1980; 3-17

18.- **MENDICINO SS, ROCKETT A, WILBER MR.** "*The use of bone grafts in the management of nonunions*". J Foot Ankle Surg 1996 Sep-Oct;35(5):425-7.

19.- **Mc GLAMRY E.DALTON; BANKS ALAN.S; DOWNEY MICHAEL S.;** "*Comprehensive textbook of fbot surgery*". Second Edition. Maryland, Baltimore Williams & Wilkins. 1992; 321-379.

20.- **MERCADO O.A..** "*Atlas de Cirugía del Pie*". Volumen I. Madrid. Federación Española de Podólogos. 1995; 122-165.

21.- **STRYCKER ML.** "*Biodegradable internal fixation*". J Foot Ankle Surg 1995 Jan-Feb; 34(1):82-8.

22.- **VOGLER. HW.** "*Basic bioengeering concepts. Concepts in bone performance, failure, and osteosynthesis*". Clin Podiatry 1985 Jan; 2 (1) : 161-89.

SESION CLINICA: SIGNOS RADIOLOGICOS EN UN CASO DE OSTEOMIELITIS

*HERNANDEZ SERRANO, María Jesús
**MORENO DE CASTRO, Manuel
***RIVERA SAN MARTIN, Gabriel

RESUMEN:

Esta sesión clínica, perteneciente a los Servicios Centrales de la C.U.P., surgió al enfocarla desde el punto de vista del radiodiagnóstico. Se trata de un caso clínico, en el que el paciente fue diagnosticado de osteomielitis hace cinco años y esta Sesión se centrará en su seguimiento radiológico. No obstante y a modo de introducción, se incluye una breve revisión de esta patología, describiendo su etiología, clasificación, anatomía patológica, radiodiagnóstico, sintomatología, medios de diagnóstico, complicaciones, diagnóstico diferencial y tratamiento.

PALABRAS CLAVE:

Osteomielitis, infección, radiodiagnóstico

ABSTRACT:

We present the radiologic follow-up, of a patient who was diagnosed of osteomyelitis. A little review of this pathology is made.

KEY WORDS:

Osteomyelitis, infection, radiology.

INTRODUCCION:

El término *osteomielitis*, ha sido empleado y confundido frecuentemente con el término *osteítis*. Buckholz (4), defendido por la AO/ASIF (Association for the Study of Internal Fixation), recientemente clarificó estos estrictos términos, describiendo la osteomielitis como el proceso infeccioso que afecta al hueso y médula ósea; mientras que osteítis se emplea para referirnos a una inflamación o infección del tejido óseo, sin afectación de la médula.

ETIOLOGIA:

Generalmente, se va a tratar de una infección de origen bacteriana, pero también aunque de forma ocasional, puede ser debida a hongos o virus. En cuanto a las bacterias, los principales microorganismos ordenados según la frecuencia de infección son:

1º.- *Staphiloccocus aureus y Staphiloccocus sp.*

2º.- *Streptoccocus del grupo B y A, Enterobacter*

3.- *Neumococos*

4º.- *Haemophilus influenzae*

5.- *Salmonelas gastroentéricas*

6.- *Anaerobios y Micobacterium.*

CLASIFICACION:

Waldvogel (4), en 1970, describió una clasificación, que actualmente es la más aceptada y en la que podemos distinguir los siguientes tipos de osteomielitis: osteomielitis hematógena, osteomielitis debida a un foco séptico contiguo de las partes blandas, osteomielitis debida a inoculación directa y osteomielitis asociada a insuficiencia vascular.

1.- Osteomietitis hematógena o endógena: más frecuente en lactantes, niños y adolescentes. A partir de un foco infeccioso primario (furunculosis, ántrax, piodermitis, panadizo, amigdalitis, neumonía, etc ...) se produce una bacteriemia, mediante la cual, los gérmenes son vehiculizados hasta alcanzar una zona que les ofrezca condiciones satisfactorias para instaurar la infección. Esto sucede principalmente a nivel metafisario, preferentemente en huesos largos, y en especial el fémur, luego la tibia, el húmero y el radio, aunque sin respetar en especial ningún hueso del esqueleto.

La preferencia por la localización metafisaria, se debe, a que es una zona muy fértil, provista de una rica vas-

* *Podóloga interna Residente de la C.U.P. Universidad Complutense de Madrid.*
** *Servicio de Cirugía de la C.U.P. Universidad Complutense de Madrid.*
*** *Servicios Centrales de la C.U.P. Universidad Complutense de Madrid.*

cularización, que al ser terminal, favorece el enlentecimiento y estancamiento de la corriente sanguínea, lo cual facilita el anidamiento de los gérmenes. Realmente no son vasos terminales, sino que desembocan en amplios lagos sanguíneos ricamente anastomosados y en donde la sangre se remansa con facilidad.

En esta variedad son importantes como desencadenantes los traumatismos y politraumatismos de la zona metafisaria.

2.- Osteomielitis debida a un foco séptico contiguo de las partes blandas. Suele presentarse en adultos. Los pacientes diabéticos con neuropatía o inmunodeprimidos son los más susceptibles a sufrir este tipo de osteomielitis. Lo más habitual, es la presencia de ulceraciones, paroniquia, quemaduras, contusiones e infecciones del tejido blando y celulitis secundaria a hematomas.

3.- Osteomielitis debida a inoculación directa en casos de fracturas o implantación de material quirúrgico de osteosíntesis. Sus características dependen de la virulencia y el tipo de infección, de la cantidad de tejido órganico destruido, de la penetración de partículas extrañas, de la edad y estado de las defensas del paciente, y de posibles asociaciones de agentes microbianos (habitual en estos dos últimos tipos de osteomielitis). Es característica de adultos.

Mientras que en la osteomielitis hematógena, se produce una bacteriemia previa y la infección local es la resultante de un proceso que ha tenido difusión en todo el organismo, en las exógenas se trata de un proceso inicialmente local que puede tener o no difusión posterior (17).

4.- Osteomielitis asociada a insuficiencia vascular: los pacientes con un importante compromiso vascular, presentarán una insuficiente respuesta a la inflamación local, estando predispuestos a sufrir una infección. Los signos y síntomas de este tipo de osteomielitis pueden ser mínimos debido a una limitada respuesta local y sistémica, pero suele aparecer dolor isquémico (4). Los huesos afectados con mayor frecuencia son los huesos distales del pie y los de la porción distal de la extremidad, donde aparecen los signos precoces de isquemia. En este tipo de osteomielítis, la infección no es producida por un solo organismo, sino que tiende a ser una infección polimicrobiana.

La osteomielitis hematógena es la que muestra una bibliografía más extensa. Según Trueta (7), dependiendo de la edad del paciente, podemos encontrarnos ante tres tipos de osteomielitis:

a) En el lactante: hasta el año de edad aproximadamente, existe una comunicación vascular epifisiometafisaria, lo que favorece una osteítis epifisiometafisaria y como complicación, una artritis aguda supurada. El periostio del lactante es muy laxo, despegándose fácilmente con el absceso subperióstico, y por su gran actividad osteogénica, se forma un importante *involucro*. El posterior remodelado óseo reconstruye la diáfisis.

b) En el niño, a partir del primer año hasta el final del crecimiento: la fisis actúa de barrera, con lo que no existe conexión epifisiometafisaria. Esto significa que la fisis no se verá afectada y tampoco se producirá una artritis, excepto en aquellos casos en los que la metáfisis sea intraarticular, como ocurre en el cuello femoral de la articulación coxofemoral.

c) En el adulto: existe conexión vascular entre la epífisis y la metáfisis (la fisis se encuentra osificada). Ocurrirá lo mismo que en los lactantes, pero es típico de los adultos que curse con escasa reacción perióstica, poco *secuestro*, escasa regeneración ósea y con tendencia a la cronicidad.

ANATOMIA PATOLOGICA/RADIODIAGNOSTICO:

La manifestación radiológica no será evidente hasta los 7-10 días tras el comienzo de la sintomatología.

En la osteomielitis hematógena, como su propio nombre indica, el vehículo de la infección va a ser la vía sanguínea. Debido a las características de la vascularización metafisaria (ya comentadas anteriormente), tiene lugar una trombosis infecciosa a nivel de una rama metafisaria de la arteria nutricia. Esta trombosis inicial da lugar a un proceso supurativo a nivel metafisario, que recibe el nombre de "forúnculo de los huesos" o "flemón medular", expresión que representa la infección del tejido conjuntivo de la médula ósea. Dicha infección se propaga hasta los conductos de Havers y Volkmann, lo que conduce a la destrucción de los canales vasculares, y a la consiguiente necrosis ósea por isquemia. El hueso muere y radiológicamente, aparece una imagen esclerosada. Los fragmentos de hueso muerto desvascularizado aparecen aislados del hueso vivo, mediante un surco de limitación a expensas de una zona limítrofe hiperémica, formando los *secuestros* y que se caracterizan por presentar un color blanco nacarado, pudiendo ser únicos o múltiples. Estos *secuestros* constituyen una lámina densa, con su cara interna lisa y una externa o axial anfractuosa, de extremos irregulares, con puntas finas y dentelladas. Se encuentran dentro de una cavidad que contiene pus (17).

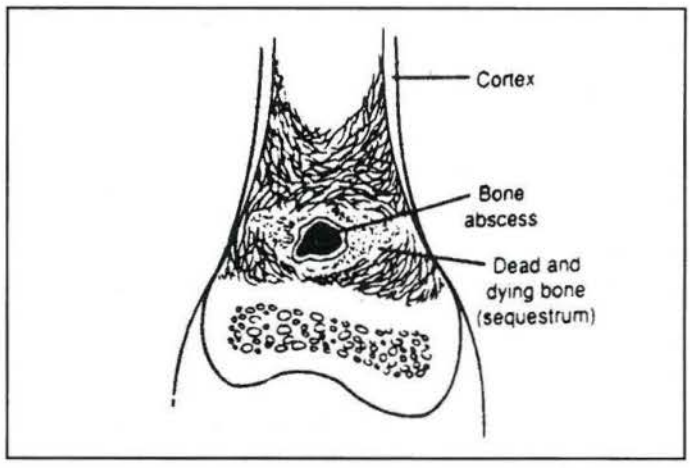

Fig. 1 Secuestro.

Si el proceso continúa, el exudado tiende a salir al exterior, rompiendo la cortical y acumulándose bajo el periostio, constituyendo el *absceso subperióstico* de *Lannelongue* (17). Este absceso, en principio, no tiene traducción radiológica, pero posteriormente, al producirse la reacción de la membrana perióstica, aparece una neoformación ósea

que rodea al hueso primitivo, es el *involucro*, que no suele aparecer en adultos.

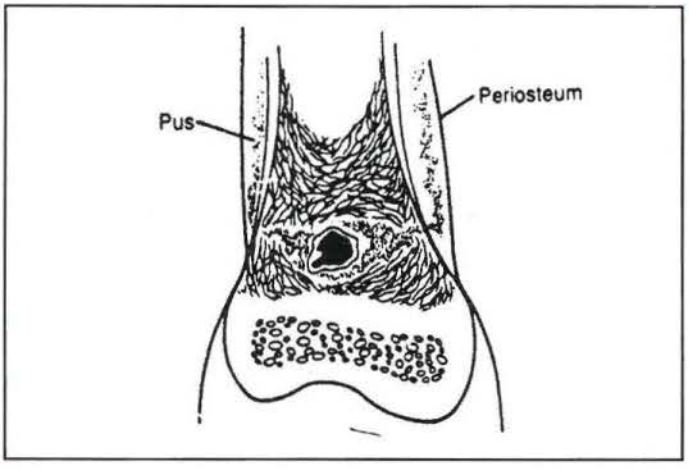

Fig. 2 Absceso subperióstico.

Podemos encontramos diversos tipos de reacción perióstica (6):

- Reacción "nodular laminillar": distintiva de enfermedad benigna (osteoblastoma, granuloma eosinófilo, osteomielitis). Consiste en la formación de montículos óseos, sobre la capa más externa del hueso neoformado. En las neoplasias malignas sólo se presenta tras la administración de radioterapia y quimioterapia.
- Reacción perióstica "compacta": el tejido óseo neoformado es una banda densa, uniforme, sin tendencia a cambiar. Es patognomónica de un proceso benigno.
- Reacción perióstica "laminillar", pertenece a las reacciones periósticas interrumpidas, las cuales carecen de uniformidad y su aspecto radiográfico cambia constantemente. Son estratificaciones formadas debajo del periostio elevado, que indican crecimiento intermitente, con periodos altemos de crecimiento lento y rápido. Es característica de la osteomielitis y tumores malignos.

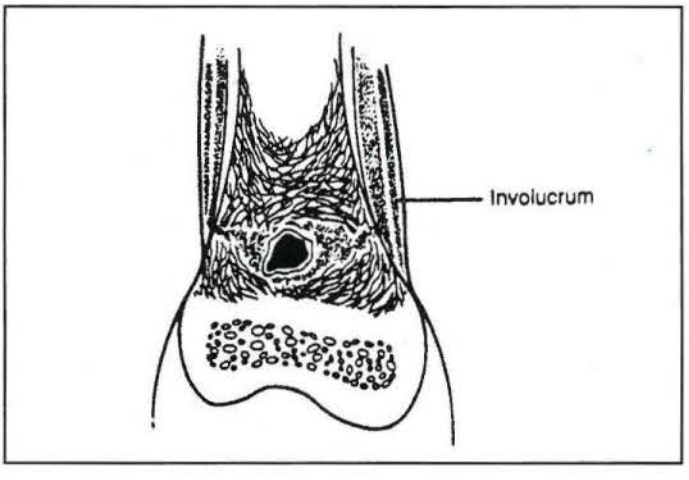

Fig. 3 Involucro.

El *involucro* puede presentar orificios que ponen en comunicación la cavidad del *secuestro* con el exterior y que reciben el nombre de "cloacas" o "foramina". Se originan en los lugares donde el perlostio es destruido por la intensidad de la inflamación. A través de ellos, la infección se hace extraósea y progresa hacia la periferia.

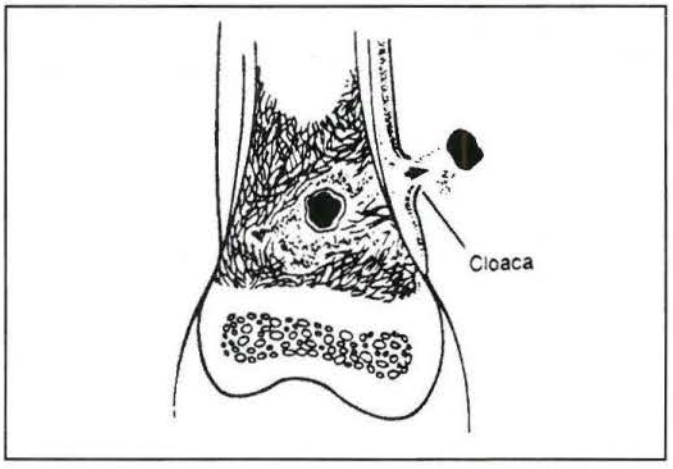

Fig. 4 Formación de cloacas.

En fases avanzadas de la enfermedad, ésta se complica con la rotura del periostio y de forma secundaria con la progresión de la infección hacia el tejido blando, eliminándose el pus al exterior a través de los trayectos fistulosos formados. Estas fístulas se vuelven tórpidas (sin tendencia a cambiar) y se produce la inflamación reactiva de partes blandas. En este caso, ya se hablaría de un proceso de cronificación, en el que la infección puede abarcar toda la diáfisis (pandiafisitis), siendo muy frecuentes las fracturas patológicas por debilidad ósea.

La identificación radiológica de *secuestros* óseos e *involucro*, son indicativo de osteomielitis crónica.

OSTEOMIELITIS CRONICA:

También llamada prolongada o recidivante. La causa de estas formas prolongadas de la enfermedad puede encontrarse en un tratamiento quirúrgico mal orientado, una osteomielitis abandonada a su propia evolución, y la persistencia de zonas óseas sépticas latentes. A ello se agrega la penetración, a través de los orificios fistulosos de gérmenes desde el exterior (infección mixta sobreagregada).

La osteomielitis crónica puede ser secundaria a la osteomielitis hematógena, secundaria a la osteomielitis por foco de infección contiguo de las partes blandas o secundaria a una osteomielitis traumática (fracturas, úlceras...) o post-quirúrgica (material de osteosíntesis).

El miembro muestra una masa muscular atrófica, atónica y la palpación de la diáfisis resulta dolorosa. El paciente se queja de dolor intermitente, con hipersensibilidad a la presión en la zona afectada, que aparece inflamada y con edema local. La osteomielitis crónica se va a caracterizar por la fistulización única o múltiple (permite la salida de pus o pequeños *secuestros*), la adherencia de los planos blandos alrededor de la fístula, su rebeldía ante tratamientos conservadores, los rebrotes y agudización local del proceso inflamatorio y de la supuración.

Radiológicamente, se observan zonas de osteocondensación y zonas de osteolisis. El hueso se presenta como una estructura gruesa e hiperostótica. En la imagen engrosada y esclerótica, pueden verse focos osteomielíticos remanentes y que a menudo contienen *secuestros* (17).

En la cronificación es posible una degeneración maligna, no solo del propio hueso, sino también de la piel vecina, sobre todo si existen fistulaciones.

OTROS TIPOS DE OSTEOMIELITIS:

Podríamos hablar de otros tipos de osteomielitis, como la aguda del lactante, las primitivamente crónicas y las osteomielitis causadas por otros gérmenes (17):

Osteomielitis aguda del lactante: puede producirse en el curso de la vida intrauterina, durante el parto o por infección de la herida umbilical. La sintomatología, localizada en la epífisis o metáfisis de los huesos largos, es la misma que podemos encontrar en el resto de las osteomielitis, además de tumefacción cutánea y artritis, ésta última se tratará mediante punciones evacuadoras y administración de antibióticos intraarticulares. En cuanto al tratamiento, se requiere una inmovilización rigurosa, una medicación antibiótica de amplio espectro y reforzar las defensas orgánicas. El absceso óseo necesitará el mismo tratamiento que en otras edades.

Osteomielitis primitivamente crónicas: se trata de inflamaciones óseas que no fueron precedidas por la sintomatología habitual de las osteomielitis agudas, o bien, de tan escasa intensidad que el paciente no lo advirtió. Dentro de este grupo, las más conocidas son:

Absceso óseo (o absceso central o absceso de Brodie): puede aparecer a cualquier edad, pero sobre todo alrededor de los 12 años, y es más frecuente en varones. En algunos casos existe un antecedente de traumatismo. El agente causal suele ser el S. dorado, más raramente el *blanco*, o el *bacilo de Eberth*, el *estreptococo* y hasta el *colibacilo*. Asienta casi siempre en un hueso largo, en la vecindad del cartílago de conjunción o metáfisis. Obedece a una infección incapaz de extenderse, lo que permite que el organismo cree una barrera defensiva para frenar su progresión, pero sin eliminar la infección. Su contenido es un material líquido, espeso, verdoso-amarillento, serohemático, que puede contener pequeños *secuestros* y se encuentra rodeado por una cubierta dura, fibroconjuntiva. La pared ósea generalmente aparece esclerosada.

Sintomatología: puede existir una fase febril, con dolor intermitente (exacerbaciones nocturnas) y algunas veces tumefacción, la presión de la zona resulta dolorosa. De forma inconstante, aparece sensibilidad de la interlínea articular vecina y absceso de partes blandas...

Radiodiagnóstico: se aprecia una zona de rarefacción central, rodeada de una zona ósea espesa, acompañada o no de reacción perióstica. Otras veces, el hueso aparece engrosado, esclerosado y con ausencia de geodas.

No existe curación espontánea. El tratamiento consiste en evacuar el absceso, esterilizar la cavidad y favorecer la reconstrucción del hueso.

Periostitis albuminosa (Ollier, Poncet): representa un absceso voluminoso alojado en las partes blandas y que contiene un pus viscoso, envuelto en una membrana piógena espesa, de varias capas. El hueso sufre una escasa afectación, aunque en algunos casos, el absceso es intraperióstico, con hiperostosis y hasta *secuestros*. La evolución es tórpida, sin grandes dolores y con ausencia de fiebre. El tratamiento sería la eliminación de dicho absceso.

Osteomielitis eburnizante (osteomielitis crónica esclerosante de Garré): originada por el *S. dorado*, aparece en la segunda infancia y en adultos. Se localiza en la diáfisis de los huesos largos (fémur y tibia). El dolor no es constante, raramente se comprueban signos inflamatorios superficiales y la presión es poco o nada dolorosa. Radiográficamente, se caracteriza por un espesamiento e imagen esclerosada de la cortical. Se trata de un hueso uniformemente denso.

Osteomielitis causadas por otros gérmenes: osteomielitis de la fiebre de Malta (brucelosis), osteomielitis por fiebre tifoidea, osteomielitis micóticas (blastomicosis, coccidiasis, actinomicosis, esporotricosis), la de la equinococosis, la del hongo de la enfermedad de Madura, la variólica, la de la salmonelosis, etc...

EVALUACION CLINICA:

Resulta imprescindible valorar aquellos signos y síntomas que nos van a indicar la existencia de una infección sistémica. La fiebre es una de las primeras respuestas del organismo ante una sepsis, pudiendo ser constante o bien intermitente. Un proceso febril acelera todos los procesos metabólicos por lo que consecuentemente se incrementará la frecuencia cardíaca y respiratoria (taquicardia y taquipnea). Otros síntomas son diaforesis, náuseas, diarrea y anorexia. La palpación de la fosa poplítea e inguinal, puede revelar la presencia de nódulos linfáticos inflamados y dolorosos, que también nos indicaría la presencia de una septicemia.

Localmente, la osteomielitis cursa con los signos y síntomas típicos de un proceso inflamatorio: calor, rubor, tumor, dolor, tumefacción e impotencia funcional. Es un dolor sordo, llamado osteócopo, espontáneo, que primero es intermitente y luego continuo, exacerbado a la presión y más intenso durante la noche. La palpación con el pulpejo del dedo descubrirá un punto específicamente doloroso *(one finger pain)*.

La movilidad de la articulación vecina resulta indolora, especialmente si se realiza con una amplitud de movimiento disminuida.

En ocasiones, existe una herida traumática o postquirúrgica, a través de la cual, sale al exterior la exudación purulenta.

En pacientes diabéticos, inmunodeprimidos o pacientes con insuficiencia vascular periférica, la respuesta a la infección estará dañada y localmente se encontrará atenuada o incluso ausente (4).

Los estudios de laboratorio demostrarán una anemia, leucocitosis con polinucleosis, VSG acelerada, lipemia y lipuria.

El hemocultivo resultará positivo, y por tanto, se realizará un antibiograma para poder instaurar el tratamiento antibiótico específico.

MEDIOS DE DIAGNOSTICO:

Además de la Radiología (ya comentada anteriormente), existen otros medios complementarios de diagnóstico más precoces, como son:

- Gammagrafía ósea con isótopos radioactivos (Tecnecio 99 o Galio, entre otros). Aquellas zonas en las que tenga lugar una mayor captación del isótopo, representarán un proceso inflamatorio. Dichos isótopos tienden a depositarse proporcionalmente a la actividad osteoblástica de la zona.

- TAC y RMN: la destrucción del hueso cortical *(secuestros)*, la proliferación perióstica *(involucro)*, la presencia de gas en la cavidad medular y la expansión hacia los tejidos blandos puede ser visualizada mediante el TAC. La RMN muestra una elevada sensibilidad en procesos inflamatorios en los que se ve envuelta la médula ósea y tejido blando.

- Ultrasonidos: permite comprobar la existencia de colecciones anormales de líquidos, alteraciones de las partes blandas o irregularidades de la cortical ósea.

Todas estas medidas complementarias indican la existencia de un proceso inflamatorio, pero no son específicas de enfermedad bacteriana. Por ello y para confirmar nuestro diagnóstico, será necesario realizar un hemocultivo.

COMPLICACIONES DE LA OSTEOMIELITIS (17):

Complicaciones generales: en las osteomielitis agudas muy graves pueden sobrevenir endocarditis, encefalitis, abscesos hepáticos, renales, musculares, derrames pleurales y neumonías. En casos de larga evolución, degeneración amiloidea, y en ocasiones, degeneración carcinomatosa de un trayecto fistuloso.

Complicaciones locales:

- Inmediatas: propagación de la infección desde una metáfisis hasta la opuesta (osteítis bipolar), a toda la diáfisis (pandiafisitis) o a todo el hueso (panosteítis). Pueden producirse lesiones de la articulación vecina, en forma de hidrartrosis por irritación de vecindad, de artritis supurada o de pioartrosis por propagación.

- Tardías: fracturas patológicas, acortamientos por destrucción del cartílago de conjunción y alargamientos óseos por excitación inflamatoria.

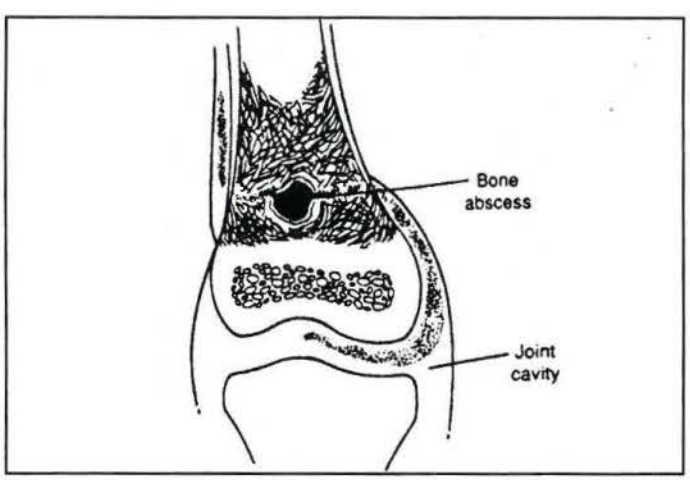

Fig 5.- Artritis supurada.

DIAGNOSTICO DIFERENCIAL:

Artritis aguda: se caracteriza por dolor articular, contractura muscular importante y se confirma por la punción articular.

Reumatismo poliarticular agudo: se encuentran afectadas varias articulaciones. Se trata de un dolor articular.

Fiebre reumática: es un proceso también articular. El hemocultivo resulta negativo.

Procesos tumorales: benignos (granuloma eosinófilo y osteoblastoma) y malignos (tumor de Ewing, en niños).

Tuberculosis osteoarticular: se localiza en epífisis, metáfisis, diáfisis o a nivel articular. Aparece una reacción perióstica compacta o laminar. Para llegar a un diagnóstico certero, se requiere la presencia del bacilo tuberculoso.

Celulitis: infección de partes blandas.

TRATAMIENTO:

Incluirá la combinación de medidas terapéuticas médicas y quirúrgicas. Estas medidas comienzan con la profilaxis antiinfecciosa ante toda situación clínica, en relación con fracturas abiertas y recambios o implantación de prótesis articulares.

Siempre que sea posible, la terapia antibiótica inicial y definitiva debe ser administrada por vía parenteral, para alcanzar los más altos niveles de antibiótico en sangre y en hueso, como es en el caso de la osteomielitis hematógena aguda. La mayoría de los autores recomiendan la administración intravenosa de antibióticos durante 4-6 semanas tras el último desbridamiento quirúrgico. Norden (4) demostró que en aquellos casos en los que se llevó a cabo una terapia parenteral inferior a 3-4 semanas, tenía lugar un alto índice de fracaso en el tratamiento. Después de las primeras 4-6 semanas, la vía parenteral puede ser sustituida, en ciertas ocasiones, por la vía oral (rifampicina + fluoroquinolonas) para el tratamiento ambulatorio y prolongado.

La cirugía será el tratamiento clave en la osteomielitis crónica. Este consistirá en la limpieza quirúrgica de los tejidos infectados, necróticos y de los posibles abscesos, descomprimiendo las zonas subperiósticas e intramedulares. Pero este tratamiento quirúrgico deberá estar combinado con antibióticos sistémicos (orales o parenterales) o locales, durante 3 meses como mínimo. Hoy en día siguen siendo de utilidad los antibióticos de liberación local (cuentas de polimetacrilato impregnadas de gentamicina) (14).

En las osteomielitis asociadas a prótesis articulares es necesario el desbridamiento de la herida, así como la administración prolongada de antibióticos; pero en la mayoría de los casos resulta obligada la retirada de la prótesis y su reimplante posterior con un periodo de esterilización antibiótica intravenosa de 6 semanas como mínimo y la utilización de cemento impregnado de antibióticos. Si la situación protésica fracasa de nuevo, se procederá a la artrodesis (14).

CASO CLINICO:

ANAMNESIS:

Motivo de consulta:

Paciente de 52 años de edad y sexo masculino, que acude al Servicio de Patología y Ortopedia de la Clínica Universitaria de Podología de la Universidad Complutense de Madrid por referir dolor en el dorso del pie izquierdo. Este lo describe como pinchazos, y según el paciente, el pie queda "bloqueado", durante la deambulación y el ortostatismo prolongado.

Antecedentes médico-quirúrgicos:

En junio de 1994, sufrió una fractura-luxación bimaleolar del tobillo izquierdo, a consecuencia de una caída. Tras una inmovilización inicial, fue tratado quirúrgicamente, procediendo a la reducción y osteosíntesis de la lesión mediante una placa y tornillos.

Previo a la intervención y durante todo el tiempo de hospitalización se le prescribe tratamiento antibiótico profiláctico (Vancomicina), con buena evolución, aunque al 2.º y 3.º días después de la operación, se observaron picos febriles, pero sin signos de infección en la herida. Durante un mes y medio tuvo colocada una férula de yeso. Posteriormente, inició rehabilitación, a la vez que se le realizaban controles periódicos, dado que la herida no se cerraba, y derivó en una úlcera.

En septiembre, sigue acudiendo a controles prácticamente diarios, en los que se le realiza cura tópica de la úlcera, mediante Tulgrasum® y Furacín®. Durante este período, y como consecuencia de la exteriorización de un tornillo del maleolo interno es citado a quirófano, donde no queda claro cuál es la intervención que se realiza, según el informe del perito.

Ante la persistencia de la herida y su nula respuesta al tratamiento, se le realizaron radiografías y cultivos, tras los que se le diagnosticó una osteomielitis (post-traumática o post-quirúrgica), aislándose dos tipos de gérmenes:

- *Enterobacter sp.*
- *Streptococcus gamma hemolítico del grupo A*

Se le practicó un abordaje del foco, drenaje, escisión de tejidos necróticos e injerto óseo. Posteriormente tuvo que someterse a una artrodesis de tobillo.

Como lesión residual, presentaba dismetría leve de aproximadamente 0,5 cm. (1998).

Presenta problemas gástricos y es alérgico a sulfamidas, pirazolonas y AAS.

Prótesis, ortosis, otras ayudas preclínicas:

Está utilizando alza de 1 cm. en el calzado del pie izquierdo (sin prescripción facultativa). El paciente refiere que sin el alza sufre dolores de espalda, pero al llevarla, aparecen molestias en el pie.

EXPLORACION:

A la inspección, podemos observar la ausencia de maleolo interno en pie izquierdo; una cicatriz irregular, con el centro deprimido e hiperpigmentada, en la zona del maleolo interno, correspondiente a una antigua úlcera con necrosis de tejidos; otra cicatriz lineal en maleolo externo, hiperpigmentada y también de origen quirúrgico; y edema en tobillo del pie izquierdo, el cual aparece pronado en bloque.

En el pie derecho, los pulsos son permeables, pero en el pie izquierdo, el pulso pedio es palpable pero no así el tibial posterior.

El canon de los dedos es cuadrado y el ángulo de Fick permanece abierto. El ALI se mantiene tanto en carga como en descarga.

En la exploración de la cara frontal de la pierna, se observa elevación de la rótula derecha con respecto a la izquierda, al igual que en la cresta ilíaca derecha. Amiotrofia del miembro inferior izquierdo.

Como desviaciones del talón se miden los siguientes valores: 1.º varo en el pie derecho y 4-5.º valgo en el pie izquierdo. No se aprecia simetría de huecos poplíteos, estando más elevado el derecho.

Movilidad articular: ausencia de movilidad en la articulación del tobillo y la ASA del pie izquierdo, con un primer metatarsiano en flexión plantar semirrígido (aumento de flexión plantar). En el pie derecho, se encuentra disminución de la flexión dorsal del tobillo y de la eversión a nivel de la ASA, con un primer metatarsiano también en flexión plantar.

Exploración de la marcha: se trata de una marcha totalmente plantígrada o en bloque.

PRUEBAS COMPLEMENTARIAS

Fotopodograma:

El contorno y el apoyo de la huella, se encuentran dentro de la normalidad en ambos pies. Los puntos de máxima presión se localizan a nivel de las cabezas metatarsianas centrales, de forma bilateral. Ligera disminución en el apoyo del 5.º dedo del pie derecho.

Radiodiagnóstico:

Informe de la imagen radiológica:

Junio 1994, radiografía lateral del pie izquierdo en descarga. Se observa la línea de fractura a nivel del tercio distal del peroné.

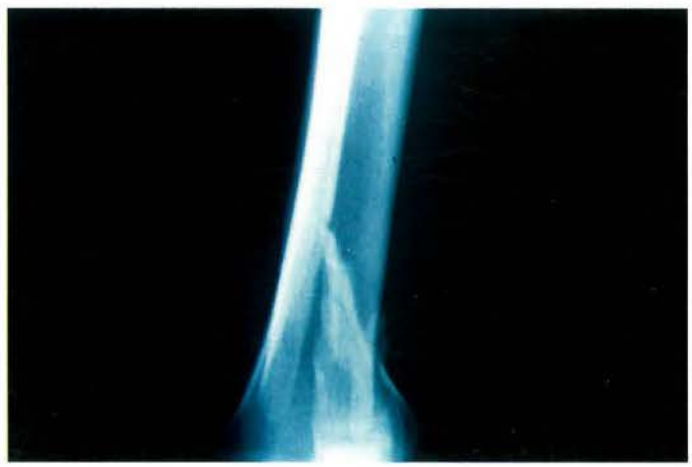

Fig 6. Radiografía lateral del pie izquierdo (Junio 1994).

Junio 1994, A-P tobillo, pie izquierdo. A los pocos días, tras mantener una inmovilización mediante yesos. Podemos apreciar la línea de fractura en el maleolo tibial y tercio distal del peroné.

Fig 7. A-P de tobillo del pie izquierdo (Junio 1994).

Radiografía lateral y A-P de tobillo, del pie izquierdo. Reducción de las fracturas mediante material de osteosíntesis. Inmovilización mediante yesos.

Fig 8. Radiografía A-P de tobillo del pie izquierdo. Material de osteosínteis.

09/01/1995, radiografía lateral y A-P de tobillo, en pie izquierdo. Vemos que se ha retirado el material de osteosíntesis a nivel del maleolo tibial, pero no así el del peroné. El paciente es diagnosticado de osteomielitis.

Fig 9. Radiografía A-P de tobillo del pie izquierdo (1995).

27/05/1996, radiografía lateral y A-P de tobillo, en pie izquierdo. Ha sido retirado el material de osteosíntesis en el peroné. Transcurridos más de 4 meses, persisten los signos radiológicos de la osteomielitis.

Fig 10 y 11. Radiografía lateral y A-P de tobillo del pie izquierdo (1996).

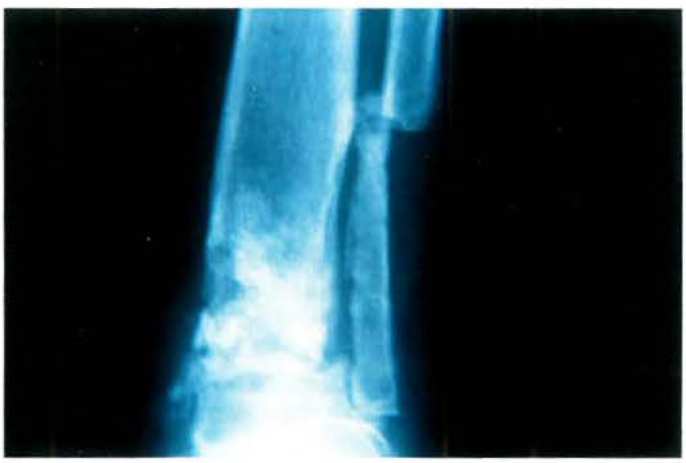

Fig. 11

En las cuatro últimas imágenes radiográficas, se observa un contorno irregular y mal definido, con pérdida de densidad ósea, como una nebulosa (esto último sobre todo en las placas de 1995). Hay una deformidad ósea, que nos indica que se está llevando a cabo un proceso de remodelado óseo; esto se traduce en la presencia de zonas osteolíticas (resorción de hueso necrótico) y zonas de osteocondensación; y osteopenia generalizada, compatible con osteoporosis. Inflamación reactiva del tejido blando adyacente, especialmente en las radiografías de 1995 (A-P de tobillo). Pérdida de continuidad de la cortical, como consecuencia del absceso subperióstico. No aparece reacción perióstica (no existe neoformación perióstica, es decir, no hay indicios de *involucro*).

En las placas de 1996, el patrón de destrucción ósea es un patrón moteado, esto indica un proceso bastante agresivo, que se manifiesta con irregulares cavidades óseas, de diámetro inferior a 5 mm. Aparecen zonas de tejido necrótico de color blanquecino, compatibles con *secuestros* y se aprecia pérdida de solución de continuidad en el tercio distal del peroné, con ausencia del maleolo externo y borde lateral de la tibia. Por tanto, el proceso va a afectar al borde medial y lateral del tercio inferior de la tibia,

al borde medial del tercio distal del peroné y de forma incipiente al borde lateral.

09/10/1999, radiograraría D-P en carga de ambos pies. Distinguimos los siguientes parámetros: exóstosis en borde medial de la falange distal del hallux (bilateral); ligero adelantamiento del sesamoideo tibial con respecto al externo, en ambos pies; desviación en varo de 2º. y 3.º metatarsiano, y osteopenia generalizada en pie izquierdo.

09/10/1999, radiografía lateral en carga de ambos pies.

Pie derecho: 2.º y 3.º dedos en garra, 1.er metatarsiano plantarflexionado y dorso giboso.

Pie izquierdo: osteopenia generalizada. Exóstosis en zona distal de la tibia.

Fig 12. Radiografía lateral en carga del pie izquierdo.

Informe goniométrico:	Dcho.	Izdo.
Angulo de inclinación del calcáneo	19°	20°
Angulo de declinación del astrágalo	16°	24°
Angulo de inclinación del 1er metatarsiano	32°	28°
Angulo CBI	116°	122°

09/10/1999, A-P de tobillo, de ambos pies, en carga.

Fig 13 y 14. Radiografía A-P de tobillo de ambos pies.

Fig. 14

JUICIO DIAGNOSTICO:

- Dismetría de 2,5 - 3 cm. (según la clínica)
- Pseudoequino post-quirúrgico en pie izquierdo.

TRATAMIENTO:

Se le recomienda plantilla ortopédica termoconformada, de media densidad, con ALI modificado y reforzado, ALE fisiológico y cazoleta media reforzada. Se le propone modificación externa del calzado: alza de 1,5 cm. y balancín largo (5 mm.) en pie izquierdo.

CONCLUSIONES:

En el debate surgido tras esta Sesión Clínica, se llegó a las siguientes conclusiones:

- La radiología no es patognomónica de la osteomielitis; las mismas lesiones se pueden observar en tumores óseos o en otras alteraciones que cursan con reacción perióstica.

- Además de la radiología, otros medios de diagnóstico más precoces, son la gammagrafía ósea con isótopos radioactivos (tecnecio 99 y galio), TAC, RMN (aunque presenta el inconveniente de su elevado coste) y ultrasonidos.

- Para un diagnóstico certero es necesario tener en cuenta la clínica, pruebas de laboratorio, hemocultivo, radiología, gammagrafía u otros métodos complementarios de diagnóstico.

- Es conveniente realizar radiografías de control.

BIBLIOGRAFIA

1.- **APONTE JM.** *Osteomielitis hematógena en el calcáneo*. Rev. Esp. Podol. 1996; 7 (1): 26-30.

2.- **BASKARAN ALDAZABAL G.** Infecciones óseas: osteomielitis aguda y crónica. Rev. Esp. Podol. 1996; 7 (1): 23-25.

3.- **CASO MARTINEZ J, AGOTE JEMEIN JA, ARAN SANTAMARIA C, URETA ATUTXA J.** *Osteomielitis crónica recurrente multifocal. Presentación de un caso y revisión de la literatura*. Revista de Ortopedia y Traumatología. 1996; 40: 178-181.

4.- **DOWNEY MS.** Osteomyelitis in the Foot and Ankle. En: Abramson C, McCarthy DJ, Rupp, MJ. Infectious Diseases of the Lower Extremities. Baltimore: Williams & Wilkins 1991.

5.- **DROBNIC L, SALVADOR R.** *Afecciones Osteoarticulares de Origen Infeccioso. Infecciones de partes blandas.* En: Verger Garau G. Enfermedades infecciosas. Barcelona: Doyma; 1989. p. 564-577.

6.- **EDEIKEN J.** *Diagnóstico radiológico de las enfermedades de los huesos I.* 3.ª ed. Buenos Aires. Panamericana; 1984.

7.- **FERNANDEZ SABATE A.** *Osteomielitis. En*: Balibrea Cantero JC. Tratado de Cirugía, Vol 3. Madrid: Marban; 1994. P. 3030-3042.

8.- **FERNANDEZ PORTAL L.** *Osteomielitis.* En: Durán Sacristán H, Arcelus Imaz Y, García-Sancho Martín L, et al. *Tratado de Patología y Clínica Quirúrgicas.* Volumen 3. México DF: Interamericana; 1986. p. 2975-299Q

9.- **FORRESTER DM, KRICUN ME, KERR R.** *Imaging of the foot and ankle.* Maryland: An Aspen Publication; 1988.

10.- **GAMBLE FO, YALE Y.** *Clinical Foot Roentgenology.* 2.ª ed. New York: Robert E. Krieger Publishing Co; 1975.

11.- **GARCIA MATA S, HIDALGO OVEJERO A, ANTUÑANO ZARRAGA P, MARTINEZ GRANDE M.** *Osteomielitis por Salmonella en lactante sano.* Revista de Ortopedia y Traumatología. 1996; 40: 174-177,

12.- **GOMIS GAVILAN M, LEDESMA MARTIN-PINTADO F, SANCHEZ-ARTOLA B.** *Diagnóstico de la osteomielítis crónica.* Jano. 1997; 52 (1214): 63-70.

13.- **KRUGMAN S, KATZ SL, GERSHON AA, WILFERT CM.** *Enfermedades infecciosas.* 8.ª ed. México DF: Interamericana;1985.

14.- **LOPEZ ALONSO A.** *Fundamentos de Ortopedia y Traumatología.* Barcelona. Masson; 1999.

15.- **MONTEAGUDO SAEZ Y, CARREÑO PEREZ L.** *Osteomielitis.* En: Sociedad Española de Reumatología. Enfermedades óseas. Barcelona: Masson- 1997. p. 381-389.

16.- **MORALES DE CANO JJ, CABO CABO J, VILLENA GONZALVO M, et al.** *El carcinoma escamoso como complicación de la osteomielitis crónica: a propósito de un caso.* Avances Traum. 1994. 24 (3): 163-166.

17.- **VALLS JE, PERRUELO NN, AIELLO CL, KOHN TEBNER A et al.** *Ortopedia y Traumatología.* 4.ª ed. Buenos Aires: El Ateneo; 1982.

LEPRA Y PIE

*MARTINEZ CAMUÑA, Luis, D.P.
*LOPEZ HURTADO, Bernabé, D.P.
*RAMOS GALVAN, José, D.P.
*LAFUENTE SOTILLOS, Guillermo, D.P.
*PALOMO TOUCEDO, Inmaculada C., D.P.
*CORDOBA FERNANDEZ, ANTONIO, D.P.

RESUMEN:

La lepra es una enfermedad infecciosa del hombre causada por el Mycobacterium leprae. Es el prototipo de infección crónica por bacterias intracelulares, que afecta principalmente a la piel y a los nervios periféricos. La afectación podológica es bastante frecuente en enfermos de larga evolución, perfil habitual por otro lado del enfermo leproso español.
El siguiente trabajo describe un caso de mal perforante plantar de etiología leprosa en una paciente con enfermedad de Hansen de 20 años de evolución, destacándose las dificultades encontradas para llegar a un diagnóstico etiológico preciso debido al ocultamiento intencionado de información que se da con bastante frecuencia en los pacientes afectos de esta enfermedad.

PALABRAS CLAVE:

Lepra. Enfermedad de Hansen. Ulcera plantar.

CONCEPTO.

La lepra o enfermedad de Hansen es una enfermedad cutánea provocada por el Mycobacterium Leprae, descubierto por Hansen en 1873, que determina infiltrados linfohistiocitarios perivasculares y perineurales que, en ocasiones, llegan a destruir los nervios. Es el prototipo de la infección crónica por bacterias intracelulares.

PATOGENIA.

La enfermedad de Hansen se extiende favorecida por las defectuosas condiciones sanitarias, factores climáticos como zonas tropicales cálidas y lluviosas, hacinamiento y contactos directos, íntimos y prolongados durante muchos años.

Habitualmente, el bacilo procede de soluciones de continuidad a nivel de lesiones cutáneas, pero también de mucosas nasales, boca, faringe y laringe. Penetran en el organismo por la piel, lo que justifica que las lesiones iniciales se encuentren en sitios descubiertos, especialmente extremidades y cara. Parte de los bacilos invasores quedan en el tejido conectivo, algunos son fagocitados por los histiocitos y llevados a los ganglios linfáticos, y otros pueden alcanzar los vasos sanguíneos, diseminándose. La diseminación y producción o no de la infección dependerá del grado de resistencia de la persona contagiada, es decir, de su inmunidad. Los "órganos diana" para la reproducción de los bacilos son dermis de piel y mucosas y, además, por su marcado neurotropismo, las células de Schwann de los nervios superficiales. Las localizaciones habituales de los elementos cutáneos y de zonas anestésicas son las regiones más frías del cuerpo, donde, al estar enlentecida la circulación sanguínea, se multiplican mejor los bacilos.

CLASIFICACION.

En cuanto a la clasificación, Ritley y Hoplinng propusieron en 1962 la descripción de diferentes tipos basada en el grado de resistencia del paciente o inmunidad, y en el número de M. Leprae presentes en el frotis de la piel.

El espectro propuesto por estos autores puede oscilar entre dos polos opuestos: el tuberculoide y el lepromatoso. En el centro se encuentra el tipo bordeline, con dos formas subsidiarias a cada lado, la forma tuberculoide bordeline y la lepromatosa bordeline. Distinguimos por último una forma indeterminada, primera forma clínica, que puede evolucionar a una de las dos formas polares o al tipo intermedio. Se da una progresión natural de los diversos síntomas de la lepra a lo largo del espectro.

PIE LEPROSO.

En cuanto a la afectación podológica, en la lepra se manifiesta en dos grandes grupos lesionales:

1) Lesiones primarias: producidas por la acción específica del Mycobacterium leprae sobre la piel, troncos y terminaciones nerviosas del pie, los músculos o los tejidos óseos. Destaca en este grupo la afectación neurítica, provocando el bacilo un proceso inflamatorio neural y perineural,

*Profesores Asociados de la E.U. de Podología de Sevilla.
CORRESPONDENCIA: Luis Martínez Camuña. C/. Mesina, 8 - 3º C - Montequinto 41089 Sevilla.

sustituyéndose progresivamente el tejido neural normal por tejido fibroso cicatricial que interrumpe la conducción nerviosa y determina los trastornos motores y sensitivos que caracterizan la enfermedad y que condicionan la mayoría de las deformidades e incapacidades de estos enfermos.

2) Lesiones secundarias: generalmente tardías y provocadas por síndromes de desuso, traumatismos y procesos sépticos inespecíficos en pacientes que han sufrido parálisis motoras y trastornos sensitivos en sus extremidades inferiores. Destacamos en este grupo sobre todo a las úlceras plantares, aunque nos podemos encontrar también con deformidades fijas osteoarticulares e incluso con artropatías neurógenas.

Completaremos el capítulo de la afectación podológica en la lepra con la exposición del caso clínico que impulsó la elaboración del presente trabajo.

CASO CLINICO.

ANAMNESIS.

Se trata de una mujer de 55 años, que acude a consulta para que le sea tratada una úlcera plantar en el pie izquierdo de aproximadamente unos 18 meses de evolución.

La paciente niega desde el principio antecedentes personales de interés, no refiriendo diabetes ni otros factores de riesgo vascular o neuropático que justificaran la presencia de una lesión de estas características.

Fig. 1 Presentación del caso clínico.

Sólo se nos proporcionan datos de la historia de la úlcera, que tiene su inicio a finales de 1997, con la aparición de una pequeña úlcera plantar en el pie izquierdo, que había sido tratada desde entonces de forma errática por distintos profesionales sanitarios, tanto a nivel de atención primaria como en atención especializada ambulatoria, sin ningún éxito hasta ese momento.

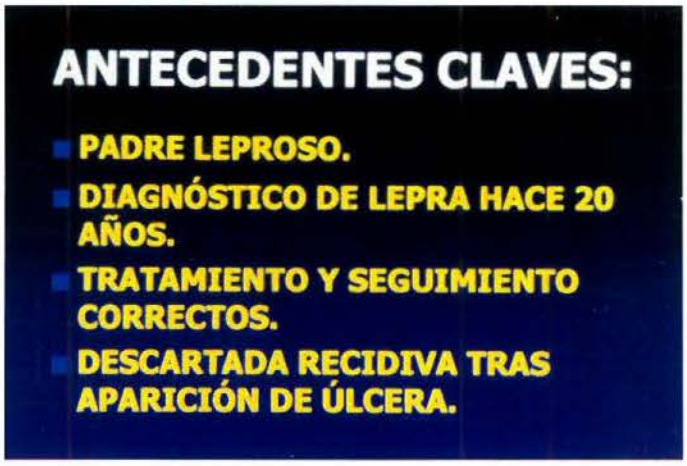

Fig. 2 Anamnesis clave para llegar al diagnóstico.

Insistimos durante la anamnesis en la búsqueda de datos que pudieran orientarnos el diagnóstico etiológico, sin lograrlo, dejando en nosotros la impresión de que pudiera existir por parte de la paciente un ocultamiento intencionado de información por razones que, en ese momento, desconocíamos.

Por todo ello, decidimos concertar una entrevista con la hermana de la paciente, habitual acompañante de la misma, en la que le expresamos la absoluta necesidad de obtener información fiable sobre el historial médico de la paciente para llegar a un diagnóstico etiológico preciso, fundamental para el éxito terapéutico del proceso.

En esta entrevista obtenemos por fin del familiar la información clave para entender todo el proceso. La paciente fue diagnosticada de lepra unos 20 años atrás, siendo además hija de padre leproso, completando según parece los ciclos farmacológicos prescritos de forma correcta, y haciendo las oportunas revisiones, la última de las cuales tuvo lugar a raíz de la aparición de la úlcera, descartándose entonces recidiva o reactivación del proceso de base e iniciándose tratamiento ambulatorio de la úlcera con los pobres resultados ya mencionados.

EXPLORACION.

La etiología leprosa del proceso justifica y explica los datos exploratorios hallados inicialmente. La paciente presentaba una garra digital importante, con subluxación de falanges proximales, secundaria a la parálisis de la musculatura interósea, que se explica por la afectación leprosa del nervio tibial posterior. La garra condiciona además una sobrecarga metatarsal que interviene de forma decisiva en la génesis de la úlcera. Además, presentaba imposibilidad muscular para la dorsiflexión y abducción, explicables en este contexto por la frecuente afectación del nervio ciático popliteo externo.

Destacaba asimismo en la exploración una importante anhidrosis, expresada en forma de piel muy seca y escamosa, y manifestada sintomáticamente con la aparición de unas grietas en el borde interno del talón, que causaban algunas molestias a la paciente. Esta anhidrosis se explica en la lepra por la denervación de las glándulas sudoríparas

Fig. 3 Deformidades articulares y parálisis musculares secundarias a afectaciones leprosas de nervios periféricos.

Fig. 6 El mal perforante plantar es la manifestación por excelencia del pie leproso.

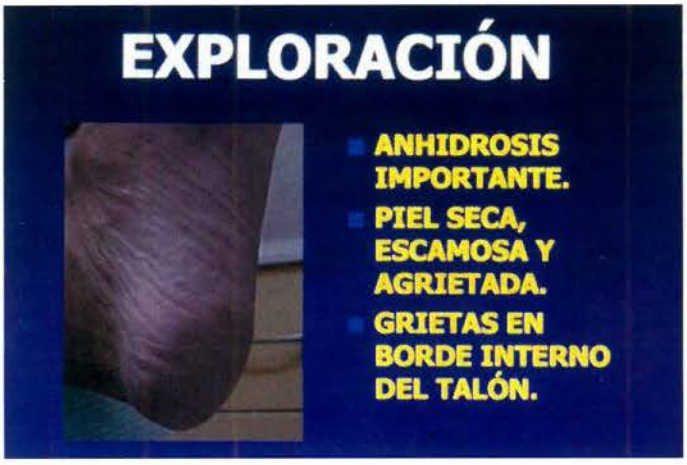

Fig. 4 Anhidrosis secundaria a denervación de las glándulas sudoríparas ecrinas.

Fig. 7 Pruebas complementarias deseables.

Fig. 5 Es característico el engrosamiento neural y la pérdida de sensibilidad.

ecrinas, habitualmente inervadas por el sistema nervioso autónomo.

Publicaciones de la OMS sobre lepra recomiendan que en estos casos se preste especial atención a la exploración tanto de la anatomía de los nervios afectados como de la posible pérdida de sensibilidad que se haya podido producir, dada la especial afinidad que presenta el bacilo de Hansen por el sistema nervioso periférico. Efectivamente comprobamos a nivel del nervio tibial posterior un aumento del tamaño y sobre todo de la consistencia, y tras la exploración sensitiva evidenciamos una disminución de la sensibilidad térmica, táctil y dolorosa, que por este orden se afectan en la lepra.

Nos encontramos por último, a nivel de antepié, con una atrofia importante del tejido celular subcutáneo y con una úlcera plantar a nivel de metatarsianos centrales, de forma ovalada, con bordes claros, limpios e hiperqueratósicos. El fondo de la úlcera era limpio y no demasiado profundo. Esto, unido a la ausencia de signos inflamatorios locales y al hecho de que la paciente llevaba 20 días tomando Ciprofloxacino por iniciativa propia, nos hizo descartar razonablemente en principio la posibilidad de sobreinfección. No obstante, consideramos preceptivo en estos casos la toma de una muestra de la herida para cultivo, medida no realizada en esta paciente debido a su nula colaboración.

Esta nula colaboración se extendió a la imposibilidad de realizar otras pruebas complementarias, convenientes en este tipo de pacientes, como son: una analítica general; un estudio bacteriológico de una muestra de la lesión, para buscar bacilos de Hansen en la misma; y un estudio histopatológico de una muestra obtenida mediante sacabocados

para determinar de forma definitiva la afectación leprosa de los tejidos.

Tampoco pudo realizarse estudio radiológico completo, deseable para determinar sobre todo el estado de los metatarsiamos subyacentes. En este sentido, hay que decir que las destrucciones óseas que con frecuencia se observan en los pies leprosos obedecen casi siempre al proceso neuropático de base y a sobreinfecciones añadidas, y en muy pequeño porcentaje a osteitis primarias o específicas.

DIAGNOSTICO.

Los datos obtenidos de la anamnesis y la confirmación posterior con los datos exploratorios nos llevaron al diagnóstico de Mal Perforante Plantar de etiología leprosa.

IMPORTANCIA DEL PROBLEMA.

Descartado por la última revisión hospitalaria que estuviésemos ante un caso activo de lepra, nos preguntábamos qué consideración tienen estos pacientes a efectos sanitarios, ¿son o no son enfermos de lepra?

La OMS, en este sentido, diferencia claramente tres grupos de pacientes:

- Los que necesitan o están en tratamiento quimioterápico.

- Los que han completado la quimioterapia pero aún necesitan vigilancia.

- Los que no necesitan vigilancia, pero sí atención o asistencia debido a las incapacidades o deformidades adquiridas a lo largo de la enfermedad.

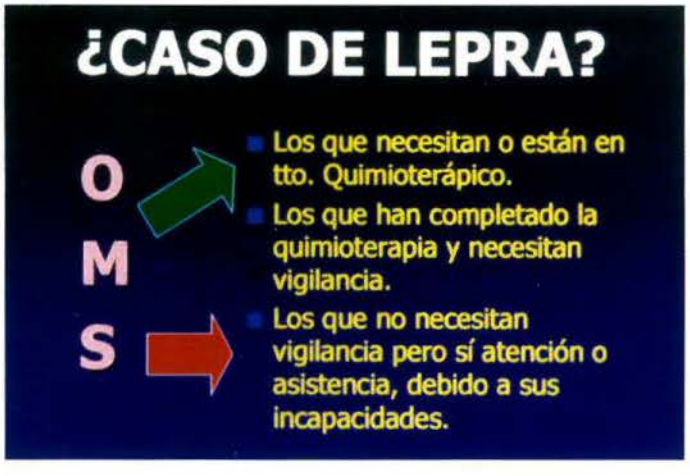

Fig. 8 Sólo el primero de los tres grupos reconocidos por la OMS debe considerarse caso de lepra. Nuestra paciente se encuadra en el tercer grupo.

Sólo se consideran casos de lepra a efectos de cálculo de incidencia o prevalencia de la enfermedad los pacientes incluidos en el primer grupo, mientras que nuestra paciente claramente entraría a formar parte del tercer grupo que, insistimos, no debe ser considerados casos de lepra.

En cuanto a la importancia de este primer grupo de pacientes, considerados enfermos activos de lepra, hay que

Fig. 9 Tasas de incidencia poco importantes en nuestro entorno.

decir que en nuestro entorno la lepra ha dejado de ser un problema de salud pública (la OMS considera como tal tasas de prevalencia superiores a 1 caso por 10.000 habitantes). Las últimas cifras de Andalucía, región que contaba hasta no hace mucho tiempo con algunos focos endémicos de esta enfermedad, son de 0,3 casos / 10.000 habitantes en 1996, con sólo tres casos nuevos declarados en 1997, marcándose en el II Plan Andaluz de Salud el objetivo con respecto a esta enfermedad de que la aparición de nuevos casos para el año 2003 sea igual o inferior a 2 casos.

Cabe preguntarse únicamente de ese tercer grupo de pacientes con deformidades adquiridas a lo largo de muchos años de evolución de lepra, qué porcentaje de estas deformidades afectan a los pies y son susceptibles de atención podológica por nuestra parte.

En este sentido, un estudio reciente (marzo 1997) realizado por Cakiner sobre 711 pacientes con lepra de larga evolución demostró que el 73,3 % de los pacientes padecían algún tipo de discapacidades en los pies (sobre todo alteraciones sensitivas) y que más de un tercio del total de los pacientes terminó desarrollando una úlcera plantar.

Fig. 10 Importante afectación podológica en pacientes de larga evolución.

Demostrada la relación tiempo de evolución de la enfermedad y afectación podológica, sólo nos queda saber cuál es el perfil del paciente leproso español.

En este sentido, un estudio publicado recientemente por el Patronato de Rehabilitación Social del Enfermo de Lepra, en el que se realizaba un análisis de la realidad social del enfermo de lepra, tomando como referencia los enfermos leprosos de las comunidades autónomas de Andalucía, Madrid, Cataluña, Comunidad Valenciana y Canarias, nos muestra a unos pacientes con una edad media cercana a los 60 años y con un tiempo de evolución media de la enfermedad desde su diagnóstico cercano a los 30 años, lo que los convierte según todo lo dicho anteriormente en un grupo de alto riesgo de desarrollar lesiones podológicas, y más concretamente, úlceras plantares.

Fig. 11 Los pacientes leprosos españoles presenta bastantes años de evolución, dándose además con bastante frecuencia ocultamiento intencionado de información.

Además, este estudio constata la realidad observada en nuestro caso en relación con el ocultamiento intencionado de información que suele darse en estos pacientes en relación con su enfermedad. En el mejor de los casos, sólo en algo más de la mitad de los pacientes, la familia más próxima conocía la enfermedad, llegándose al otro extremo de la situación, al desconocimiento incluso por parte del cónyuge, en un 11% de los casos. Esta realidad supone, como en nuestro caso, un obstáculo muy importante a la hora de llegar a un diagnóstico concreto.

TRATAMIENTO.

En cuanto al tratamiento instaurado, no difiere en esencia del aplicado en úlceras plantares de otra etiología. En primer lugar, se procedió a realizar una limpieza y desbridamiento profundo de la herida, con eliminación de bordes hiperqueratósicos y de tejidos desvitalizados.

Aplicamos antiséptico y colocamos apósito compresivo, realizando descarga provisional amplia de la zona con la utilización de fieltros, tomando ya en la primera visita moldes de ambos pies en carga mediante espuma fenólica para la realización de ortosis plantares de descarga.

Con estos soportes pretendíamos en primer lugar proporcionar estabilidad, por lo que utilizamos propileno hasta la línea retrocapital. Sobre este propileno integramos espumas de distintas densidades para conseguir la descarga deseada bajo la úlcera.

Fig. 12 El tratamiento es básicamente igual al instaurado en úlceras de otra etiología.

Fig. 13 El tratamiento ortopodológico es fundamental para la resolución de estos procesos.

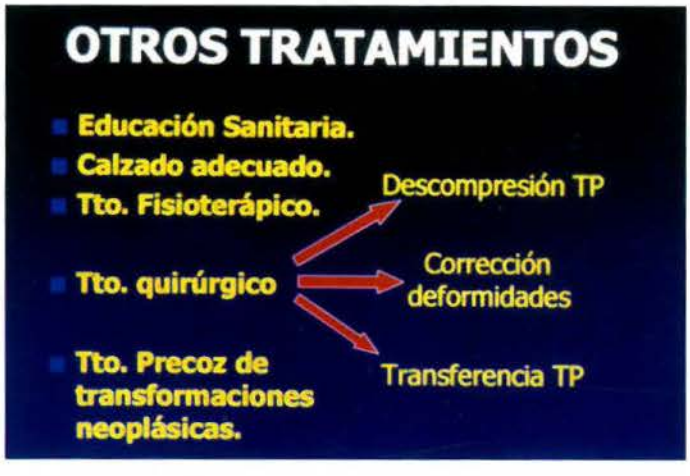

Fig. 14 Tratamientos complementarios eficaces en la curación de la úlcera.

Este tratamiento fue complementado con la utilización de ortosis de silicona, con el objetivo de proteger las zonas más expuestas debido a la garra digital, en este caso la zona de los pulpejos.

Otros aspectos importantes del tratamiento de estos pacientes son:

- Educación sanitaria (parecida a la realizada en el pie diabético), insistiendo sobre todo en la importancia de un calzado adecuado.

- Tratamiento fisioterápico, encaminado por un lado al mejor mantenimiento posible de la masa muscular en los casos de parálisis y, por otro lado, en el empleo de medidas que favorezcan la cicatrización de las úlceras. Se ha descrito en este sentido la efectividad del uso de campos magnéticos pulsátiles.

- Tratamiento quirúrgico. Las técnicas habitualmente más empleadas son: la descompresión del paquete vásculonervioso tibial posterior; la corrección de deformidades que puedan determinar puntos o zonas de elevada presión susceptibles de ulcerarse; y la transferencia del músculo tibial posterior a los músculos dorsiflexores del tobillo y sobre todo a los interóseos, con el objetivo de conseguir una flexión dorsal activa por parte del paciente.

- Por último, resulta especialmente importante en este tipo de pacientes la detección precoz mediante biopsias y el tratamiento de eventuales evoluciones neoplásicas de la úlcera, que se dan en estas lesiones con una considerable frecuencia, fundamentalmente en las úlceras de más de 10 años de evolución, siendo especialmente frecuentes en aquellas que asientan en la zona del talón. La neoplasia encontrada con más frecuencia es el carcinoma de células escamosas. La importancia del problema llega al punto de que en aquellos casos en que se evidencien cambios en la úlcera sugestivos de malignización y no sea posible un estudio anatomopatológico de la lesión, el tratamiento de elección señalado por todos los autores consultados es la amputación infrarrotuliana.

EVOLUCION.

La evolución ha sido francamente satisfactoria, produciéndose una disminución muy importante del tamaño y volumen de la lesión, esperándose de continuar esta evolución la resolución completa del proceso en poco tiempo.

Fig. 15 La evolución ha sido muy satisfactoria.

CONCLUSIONES.

• La lepra es una enfermedad de baja incidencia en nuestro entorno, pero con importante afectación podológica en el curso evolutivo de la misma.

• El mal perforante plantar es la lesión podológica por excelencia.

• Su carácter estigmatizante dificulta de forma importante el diagnóstico etiológico.

• Resulta especialmente importante la exploración de los nervios afectos y de la sensibilidad.

• El manejo de la úlcera no difiere en esencia del practicado en úlceras plantares de otra etiología: desbridamiento y limpieza, tratamiento ortopodológico y, en algunos casos, tratamiento quirúrgico.

• Son muy importantes los controles periódicos para detección y tratamiento precoces de recidivas y/o evoluciones malignas de la lesión.

BIBLIOGRAFIA

1.- **BARI MM.; ISLAM AK.; HAQUE AK.** *Surgical Reconstruction of Leprotic Foot-drop.* Lepr. Rev. 1996 Sep. 67(3): pág. 200-2.

2.- **BIRKE JA.; NOVICK A.; PATOUT CA.; COLEMAN WC.** *Healing Rates of Plantar Ulcers in leprosy and diabetes.* Lepr. Rev. 1992 Dec. 63(4): pág. 365-74.

3.- **CAKINER T.; YUKSEL A.; EGIT AS.; CAGRI G.; KARACORLU M.; KULTUR A.** *The extent of leprosy-related disabilities in Istanbul Leprosy Hospital.* Lepr. Rev. 1997 mar. 68(1): pág. 43-9.

4.- **CAMACHO F.; ARMIJO M.** *Tratado de Dermatología.* Vol II. Ed. Grupo Aula Médica. Madrid 1998.

5.- **CROSS H.; KULKARNI VN.; DEY A.; RENDALL G.** *Plantar ulceration in patients with leprosy.* J Wound Care. 1996 Oct. 5(9): pág. 406-11.

6.- **EDMOND R.; ROWLAND H.** *Ilustraciones Diagnósticas en Enfermedades Infecciosas.* Ed Interamericana. Madrid 1987.

7.- **HOEPRICH P.** *Tratado de Enfermedades Infecciosas.* Ed. Salvat. Barcelona 1982.

8.- **JUNTA DE ANDALUCIA.** *II Plan Andaluz de Salud.* 1999.

9.- **LELIEVRE J.** *Patología del Pie.* Ed. Masson. Barcelona 1992.

10.- **MONTAGNE J.; CHEVROT A.; GALMICHE JM.** *Atlas de Radiología del Pie.* Ed Masson. Barcelona 1984.

11.- **NUÑEZ SAMPER M.; LLANOS ALCAZAR LF.** *Biomecánica, medicina y cirugía del pie.* Ed. Masson. Barcelona 1997.

12.- **ORGANIZACION PANAMERICANA DE LA SALUD.** *El control de las enfermedades transmisibles en el hombre.* Ed. Benenson. Washington 1997.

13.- **PATRONATO DE REHABILITACION SOCIAL DEL ENFERMO DE LEPRA.** *Análisis de la Realidad Social del Enfermo de Lepra.*

14.- **PEREA EJ.** *Enfermedades Infecciosas y Microbiología Clínica.* Vol I. Ed. Doyma. Barcelona 1992.

15.- **PEREZ LOPEZ M.; SUQUET OLIVERAS R.** *Enfermedad de Hansen.* Revista Rol de Enfermería. Nº 99: pág. 34-39.

16.- **PUBLICACIONES DE LA OMS.** *Una guía para el control de la lepra.* Ministerio de Sanidad y Consumo. Madrid 1988.

17.- **RICHARDUS JH.; SMITH TC.** *Squamous Cell Carcinoma in Plantar Ulcers in Leprosy.* A case control study. Lepr. Rev. 1993 Sep. 64(3): pág. 270-4.

18.- **SOARES D.** *Tibialis Posterior Transfer in the correction of footdrop due to leprosy.* Lepr. Rev. 1995 Sep 66 (3): pág. 229-34.

19.- **VERGER GARAU G.** *Enfermedades Infecciosas.* Ed. Salvat. Barcelona 1983.

CORRECCION QUIRURGICA DE LA PATOLOGIA DISTAL DEL 5.º DEDO

*MARTOS MEDINA, Dionisio

El presente trabajo versa sobre la corrección quirúrgica de la patología distal del 5.º dedo, que como habremos podido observar en nuestros gabinetes representan un gran número de consultas y que como consecuencia de ella los pacientes nos demandan una solución definitiva para su molesto problema.

Esta patología viene marcada por la aparición de helomas en las zonas interna y externa de la falange distal del 5.º dedo, asi como en las inmediaciones periungueales, de este dedo.

Para la solución del heloma interdigital del 5.º dedo propongo una **condilectomía interna** de la tercera falange, realizando un abordaje sobre la cara medial de este dedo y extirpando el cóndilo hipertrófico causante de dicha patología.

En el caso de la patologia periungueal el doble heloma interno y externo propongo una **falangectomía total** de la tercera falange del 5.º dedo con abordaje periungueal como aconseja ***Syme*** pero en lugar de extirpar 1/3 de la falange como este autor propone extirpamos la falange entera sin que por ello se acorte excesivamente el dedo y si originamos una importante disminución del grosor de este con lo cual la presión en esta zona del zapato no ocasiona el conflicto de presiones causante del heloma externo e interno así como de la patología periungueal consiguiente.

Como todo proceso quirúrgico requiere un **estudio preoperatorio:**

- Donde estudiaremos la *exploración* tanto visual como radiológica y manual.
- La *analítica* con las pruebas funcionales renales, hepáticas y de glucemia, Recuento y Fórmula de ambas series y Actividad de protrombina y Sedimento y anormales de orina.
- Valoraremos, si existen, los *factores de riesgo*, que acompañan al paciente como puedan ser, Enfermedad Vascular Periférica, H.T.A, Diabetes, Obesidad, Tabaquismo y demás afectaciones de la salud.

En cuanto a la **Farmacología Preoperatoria:**

Interrogaremos al paciente sobre las posibles intolerancias y alergias a la medicación que vayamos a utilizar, que generalmente serán:

- Antibióticos.
- AINES.
- Anestésicos,

Conocimiento sobre el resto de alergias por el peligro potencial de alergias cruzadas.

La intervención propiamente dicha comienza con el **procedimiento anestésico:**

Con 2 cc de cualquier vehículo anestésico local conseguiremos una anestesia suficiente para intervenir sobre la zona.

Yo soy partidario de utilizar Mepivacaina al 2% por tener una vida media mas larga que la Lidocaína, aunque este fármaco también es válido para este tipo de intervenciones.

Procederemos con dos infiltraciones de 1 cc cada una del preparado elegido y se realizarán una en el zona proximal interna medial al tendón del extensor largo del 5.º dedo y otra infiltración en la zona proximal externa lateral al mismo tendón. (Fig. 1)

Para que sea menos dolorosa la infiltración del anestésico conviene calentarlo un poco.

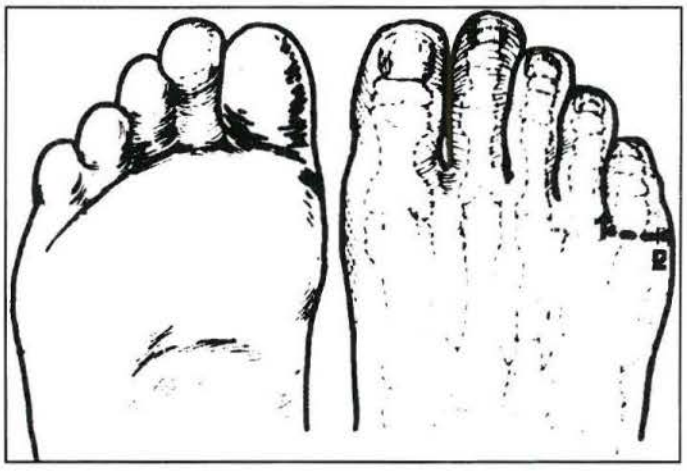

Fig. 1 Tomada de 1.- Bloqueo anestésico del 5º dedo.

*Podólogo
CORRESPONDENCIA: Parque Virgen de la Paz, 64 - 23280 Beas de Segura (JAEN)

PRIMER CASO:

"Heloma distal interno del 5.º dedo"

Esta es la visión anterior separando los dedos 4º y 5.º y mostrando el heloma que al realizar la condilectomía interna de la falange distal vamos a resolver. (Fig. 2 y Foto 1)

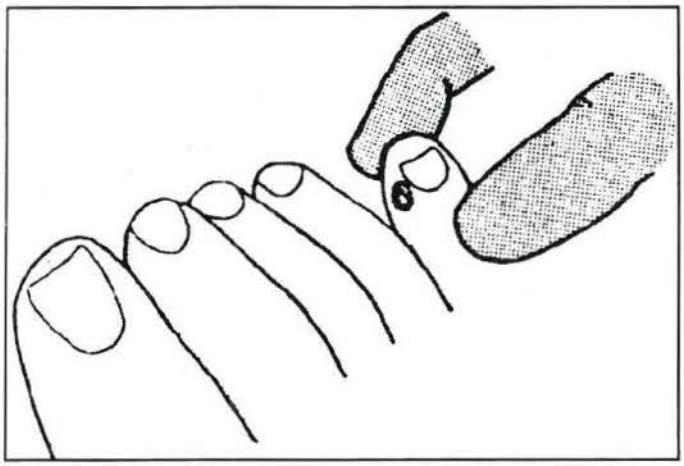

Fig. 2 Tomada de 2.

Foto 1

Los **pasos a seguir** para proceder a la cirugía en el caso de la condilectomia interna del 5.º dedo son:

1. Realizar una ***incisión fusiforme*** lateral medial circundando la lesión.

La incisión circundará el callo y la realizaremos profundizando hasta el hueso dejando al descubierto el cóndilo que aquí observamos de color nacarado en el interior de la incisión. (Fig. 3 y 4 y Foto 2)

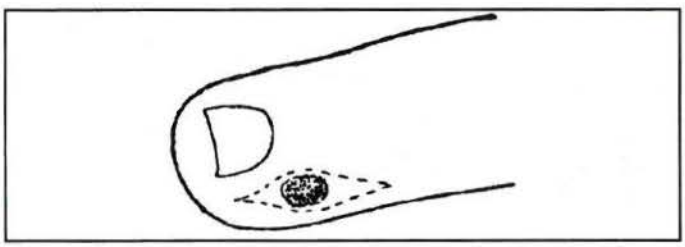

Fig 3 Tomada de 2.

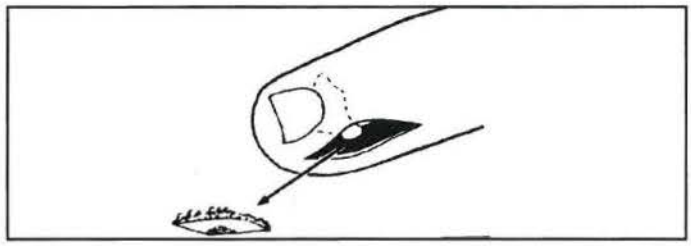

Fig 4 Tomada de 2.

Foto 2

2. ***Diseccionar*** el cóndilo hipertrófico y ***practicar condilectomía.***

A hoja de bisturí y con un elevador de periostio realizaremos la disección del cóndilo hipertrófico y una vez descubierto éste procedemos a liberarlo de las estructuras adyacentes que en este caso solo es tej. Celular subcutáneo para luego extirparlo con una pinza gubia.(Foto.3)

Foto 3.

3. ***Limado*** del hueso.

Tras la resección del cóndilo con una lima ósea procederemos a eliminar las espiculas que hayan podido quedar en la zona tratada, dejándola lo mas lisa y suavemente posible para luego lavar bien con solución salina y de esta forma eliminar la posibilidad de que restos de hueso nos formen secuestros se materia ósea que nos puedan crear problemas. (Foto 4)

Foto 4

4. ***Cerrar y suturar*** por medio de 3 puntadas discontinuas simples. Utilizando Nylon de 3 ceros y con tres puntadas simples nos bastará para suturar la incisión, por la poca profundidad del espacio operatorio no es necesario realizar sutura del espacio interno. (Foto 5)

Foto 5

Foto 6.

Foto 7.

Podemos observar el aspecto antes y después de realizar la condilectomía, como antes está el cóndilo con su aspecto nacarado y después queda la zona limpia de materia y dispuesta a ser suturada. (Fotos 6 y 7)

SEGUNDO CASO:

"Heloma distal interno y externo del 5.º dedo"

La segunda de las intervenciones consiste en una adaptación de la técnica descrita por **Syme** para realizar la eliminación de la matriz ungueal, quién propone eliminar 2/3 de la falange distal para tal fin **mientras que yo, para eliminar los helomas interno y externo que aparecen en la zona distal del 5.º dedo asi como la patología ungueal y periungueal que pueda aparecer, realizo una falangectomía total**, sin que por ello el dedo disminuya excesivamente de longitud.

En el caso de que aparezca un infraducto del 5.º dedo bajo el cuarto recomiendo practicar una artoplastia interfalangica proximal con hemifalangectomía medial y proximal, porque solo con la falangectomía distal no resolvemos el problema de la alineación del dedo que es el origen de la patología.

La falangectomía distal nos va a resolver al mismo tiempo la patología ungueal como los helomas que aparezcan tanto a nivel interdigital interno (Foto 8) como a nivel de la falange distal en su cara externa (Foto 9).

Foto 8

Foto 9

Los **pasos a seguir** para proceder a la cirugía en el caso de la falangectomía distal del 5.º dedo son:

1. Realizar una ***incisión circundando la uña.***

La incisión circundará la uña y profundizaremos hasta el hueso deslizándonos por parte distal de la incisión bajo la falange hasta el aparato ligamentoso que une ambas falanges para dejar al descubierto la uña unida al hueso que pretendemos extirpar. (Fig. 5 y Foto 10)

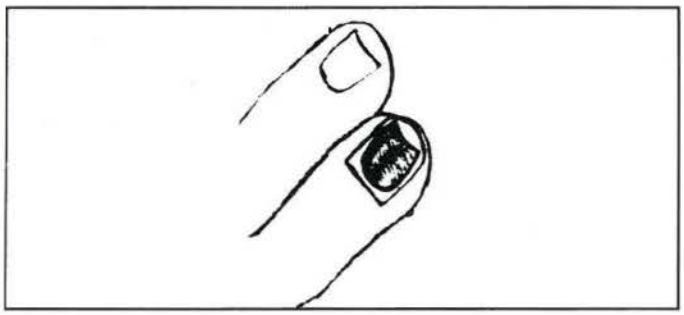

Fig. 5 - Tomada de 2

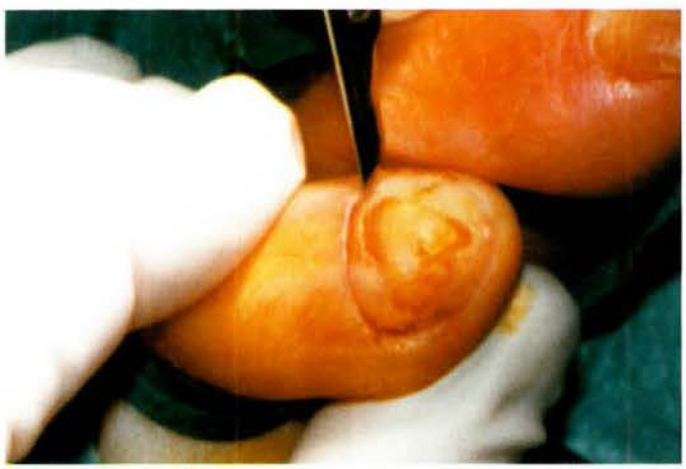

Foto 10

(Digo aparato ligamentoso porque aquí no existe cápsula articular como tal, cumpliendo la función de esta los ligamentos articulares y los tendones que exteriores a estos ligamentos por aquí transcurren).

2. ***Diseccionar*** la falange (Foto 11)

Foto 11

Quedando de esta forma, la uña y el hueso, separados del tejido celular subcutáneo y casi diseccionada para seguidamente por la zona superior abordar la articulación y proceder a cortar los ligamentos y vínculos que unan las dos falanges.

3. Practicar lafalangectomía. (Fig. 6 y Foto 12)

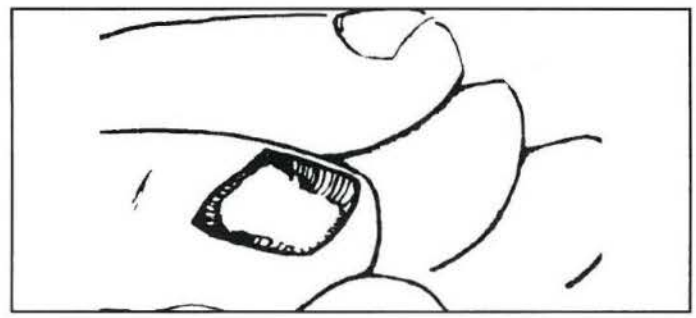

Fig. 6 Tomada de 2

Foto 12

4. ***Cerrar y suturar*** por medio de 3 puntadas dobles o de colchonero. Utilizando Nylon de 3 ceros y con tres puntadas dobles o de colchonero nos bastará para suturar la incisión, igual que en la anterior intervención por la poca profundidad del espacio operatorio no es necesario realizar sutura del espacio interno. (Foto 13)

Podemos observar la pieza extirpada y ver que no tiene un gran tamaño por lo que estéticamente no significará ningún problema y si nos resolverá una situación comprometida tanto para nosotros como para el paciente. (Foto 14)

Tanto para una intervención como para otra los **cuidados postoperatorios** serían:

- Inmovilización con gasa para mantener la corrección.
- Analgésicos y A.I.N.E.S.
- Antibióticos (Clindamicina 300 1 cp/8h.).
- Hielo 2 veces/día durante 2 horas.
- Reposo con pie en alto hasta primera cura.
- Revisión a las 48 horas.

Hemos realizado 30 intervenciones con el primer procedimiento y 23 siguiendo el segundo sin que

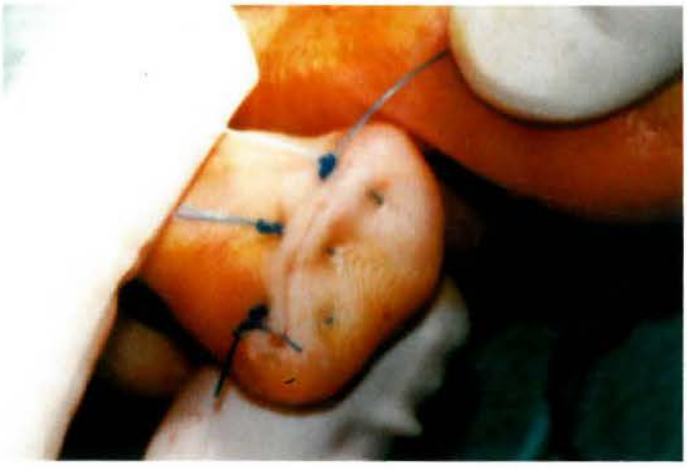

Foto 13

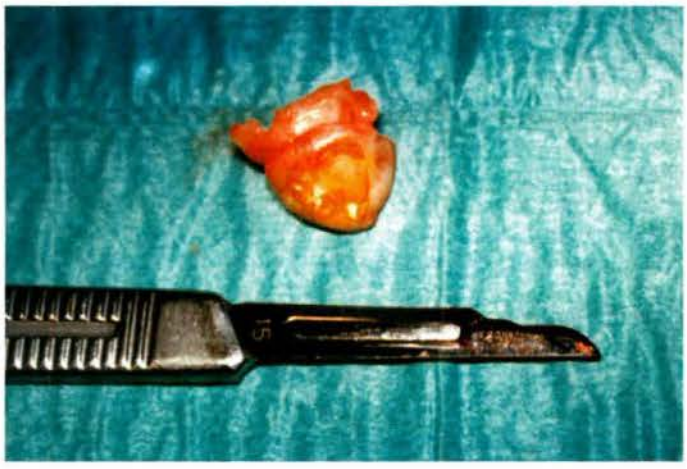

Foto 14

hayan existido complicaciones causadas por la técnica utilizada.

Las fotografías fueron tomadas en una intervención realizada el día 8/01/99 y el 13/02/99 respectivamente en Beas de Segura.

Las figuras son tomadas de las siguientes publicaciones:

1. **Comprehensive Textbook of Foot Surgery**. Vol I (McGlamry y col)
2. **Atlas de Cirugía del Antepié**. (Mercado).

BIBLIOGRAFIA

1. **COMPREHENSIVE TEXBOOK OF FOOT SURGERY.** Vol. 1 2.ª Edición. Autores: E. Dalton Mglamry, Alan S. Banks, Michael S. Downey. Ed.: Williams & Wilkins.
2. **ATLAS DE CIRUGIA DEL PIE.** Vol. 1 Autor: O.A. Mercado. Ed: Carolando Press. (trd. 1995).
3. **ATLAS A COLOR Y TEXTO DE CIRUGIA DEL ANTEPIE.** 1.ª Edición Autores: R. Butterworth-G.L. Dockery. Ed: Ortocen. (trd. 1992).

PUBLICACIONES DE LA F.E.P.

Patología metatarso-digital

Desarrollo científico del Programa del XXII Congreso Nacional de Podología. Madrid

28 artículos; 17 videograbación (reseña); 11 pósters (reseña y reproducción)

Edita Federación Española de Podólogos-Comité Organizador del XXII Congreso Nacional de Podología, 1991.

301 páginas, Tela, 315 ilustraciones, blanco y negro; Tamaño 24x17 cm.;

ISBN 84-404-9481-5

Precio 3.000 Ptas.

El pie en los albores del siglo XXI

Edita Federacion Española de Podólogos

140 páginas.

Tela

Ilustraciones, blanco-negro y color

Tamaño 23x16,5 cm.

Precio 3.000 ptas.



Atlas de Cirugía del Pie

Edita Federación Española de Podólogos

I.S.B.N.: 84-605-3155-4 (Versión española)

290 páginas

Tela

Ilustraciones, blanco-negro

Tamaño 24,5x19 cm.

Precio 9.000 ptas.

Revista Española de Podología

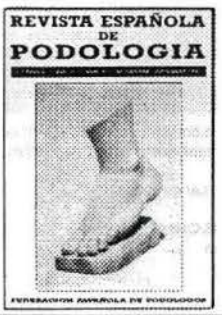

Colección 1ª Epoca, años 1968 hasta 1989, 7 tomos: 35.000 ptas.

Colección 2ª Epoca, años 1990 hasta 1995, 6 tomos: 30.000 ptas.

Tomos sueltos 1ª y 2ª Epoca: 6.000 ptas.

Revistas sueltas, unidad: 800 ptas

Guía Farmacológica en Podología

Edita Federación Española de Podólogos

© Federación Española de Podólogos.

272 páginas

Encuadernado con hilo vegetal y portadas en cartulina Tela

Tamaño 17x24 cm.

Precio 4.000 ptas.

RELAXBEL CREMA
Relajante y descongestiva
RELAXBEL SOLUCION
En envase pulverizador

- Mejora la microcirculación periférica.
- Reduce el cansancio y edemas en piernas y pies
- Evita la formación de varices.
- Relajante post-deportivo.

LENSABEL CREMA
Hidratante y nutritiva

- Grietas por resecamiento
- Descamación en piernas y pies.
- Cualquier problema de deshidratación dérmica.

BELENSA TALCO
Antitranspirante secante

- Hiperhidrosis
- Bromhidrosis
- Evita irritaciones mecánicas.
- Basta espolvorear el calzado.
- Absorbe sudor y mal olor.
- De amplio uso en el deporte.

BELENSA CREMA ANTITRANSPIRANTE
Desodorante, bactericida

- Hiperhidrosis
- Bromhidrosis
- Corrige alteraciones dérmicas debidas a la sudoración.
- Regula la transpiración.
- Con acción bactericida.

Lensa

Laboratorio de Especialidades Nacionales, S.A.
LENSA - c/. Potosi, 2 - 08030 Barcelona - Spain

REVISTA ESPAÑOLA DE PODOLOGIA

2.ª EPOCA / VOL. XI / NUM. 3 / MONOGRAFICO MAYO 2000

FEDERACION ESPAÑOLA DE PODOLOGOS

RELAXBEL CREMA
Relajante y descongestiva
RELAXBEL SOLUCION
En envase pulverizador

- Mejora la microcirculación periférica.
- Reduce el cansancio y edemas en piernas y pies
- Evita la formación de varices.
- Relajante post-deportivo.

LENSABEL CREMA
Hidratante y nutritiva

- Grietas por resecamiento
- Descamación en piernas y pies.
- Cualquier problema de deshidratación dérmica.

BELENSA TALCO
Antitranspirante secante

- Hiperhidrosis
- Bromhidrosis
- Evita irritaciones mecánicas.
- Basta espolvorear el calzado.
- Absorbe sudor y mal olor.
- De amplio uso en el deporte.

BELENSA CREMA ANTITRANSPIRANTE
Desodorante, bactericida

- Hiperhidrosis
- Bromhidrosis
- Corrige alteraciones dérmicas debidas a la sudoración.
- Regula la transpiración.
- Con acción bactericida.

lensa

Laboratorio de Especialidades Nacionales, S.A.
LENSA - c/. Potosi, 2 - 08030 Barcelona - Spain

REVISTA ESPAÑOLA DE PODOLOGIA

ORGANO DE LA FEDERACION ESPAÑOLA DE PODOLOGOS

S U M A R I O

MONOGRAFICO

LESIONES POR EL VIRUS DEL PAPILOMA HUMANO (V.P.H.) EN EL PIE 143

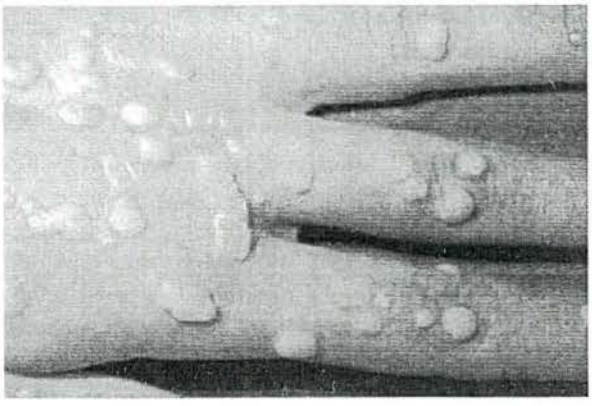

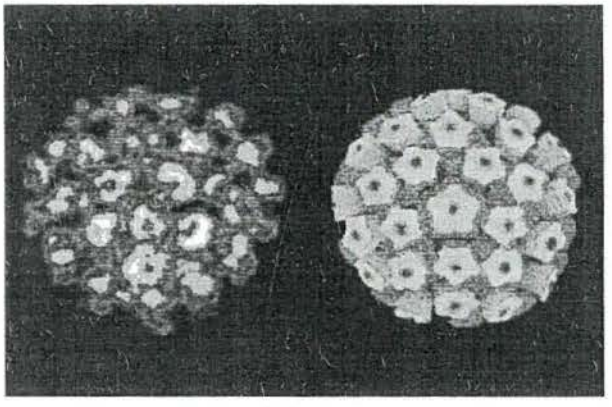

P O R T A D A

PORTADA: LESIONES POR EL VIRUS DEL PAPILOMA HUMANO (V.P.H.) EN EL PIE.

REVISTA ESPAÑOLA DE PODOLOGIA

ORGANO DE LA FEDERACION ESPAÑOLA DE PODOLOGOS

Vehículo creado para promover y reforzar las relaciones entre los profesionales podólogos de España y divulgar los trabajos, comunicaciones, avances, noticias y todo lo relacionado o de interés para el podólogo y la Podología.

DIRECTOR
José Valero Salas

SUBDIRECTOR
Juan Antonio Moreno Isabel

REDACTOR JEFE
Manuel Moreno López

CONSEJO DE REDACCION
José Claverol Serra
Evaristo Rodríguez Valverde
Luis Martínez Gómez
Julio Escalante Rivas
José Luis Salcini Macías
Miguel Hernández de Lorenzo Muñoz
Elías D. González Pérez

CONSEJO DE ADMINISTRACION

Presidente
José Andreu Medina

Vicepresidente
José Valero Salas

Secretario General
Manuel Moreno López

Administrador General
Claudio Bonilla Sáiz

Consejeros
Juan Antonio Moreno Isabel
Sindulfo Iglesias Llaneza

COMISION CIENTIFICA

Guillermo Lafuente Sotillos
Montserrat Marugán de los Bueis
Alvaro Ruiz Marabot
Bernat Vázquez Maldonado
Pedro M. Galardi Echegaray
Luis J. Garcés Gallego
Carolina Alonso Montero
José Ramos Galván
Luis Martínez Camuña
Manuel Moreno de Castro
José Luis Lázaro Martínez
Francisco Javier García Carmona
Antonio Córdoba Fernández

AVISOS: La Redacción no se hace responsable de los contenidos de los artículos publicados en la Revista Española de Podología, de los cuales se responsabilizan directamente los autores que los firman.

La Redacción se reserva el derecho de reimprimir los originales ya publicados, bien en la propia R.E.P. o en otras publicaciones de su incumbencia.

Queda prohibida la reproducción total o parcial de los trabajos publicados, aún citando su procedencia, sin expresa autorización de los autores y la Redacción.

Redacción: San Bernardo, 74 - Tel. 91 531 50 44
Fax: 91 523 31 49 - 28015 MADRID

Impresión: Gráficas AREN, S.L. - Lucero, 32-34
Tel. 91 526 47 72 - Fax: 91 526 48 04 - 28047 MADRID
Depósito Legal: B-21972-1976
ISSN-0210-1238. N.º de SVR-215

LESIONES POR EL VIRUS DEL PAPILOMA HUMANO (VPH) EN EL PIE

* ARRIBAS PLAZA, M.ª del Pilar
* ROPA MORENO, Juan Manuel
* GONZALEZ DIAZ, José Celedonio
* PASCUAL HUERTA, Javier

RESUMEN

El virus del papiloma humano (VPH) es bien conocido como el agente etiológico responsable de las verrugas plantares. Recientemente, se han multiplicado el número de publicaciones referentes al VPH debido a su asociación con diferentes procesos cancerosos. Este artículo revisa la etiología, patogénesis, inmunología y epidemiología de la infección por el virus del papiloma humano. También se recogen las manifestaciones clínicas del virus, prestando especial interés a las producidas en el pie, así como nuevas técnicas de identificación del virus en tejidos.

Finalmente, el artículo discute los múltiples métodos terapéuticos existentes en el tratamiento de la verruga plantar (ventajas, inconvenientes, porcentajes de curación...). También se revisan las últimas terapias farmacológicas.

PALABRAS CLAVE

Virus del papiloma humano (VPH), verruga plantar, tratamiento.

ABSTRACT

The human papillomavirus (HPV) is well known as the etiologic agent of plantar warts. Recently medical literature is increasingly interested in VPH due to its asociation with various cancers. This article reviews the etiology, pathogenesis, inmunology and epidemiology of papillomavirus infection. Clinical manifestations of human papillomavirus, especially based on feet, and the latest techniques for identifying human papillomavirus in tissue, are also covered.

Finally, this article discusses the multiple therapy methods for plantar warts (adventages, disadventages, efficacy rates...). The most recent methods of treatment are also reviewed.

KEY WORDS

Human papillomavirus (HPV), plantar warts, plantar verrucae, treatment.

INDICE

1.- INTRODUCCION

2.- ETIOLOGIA DE LAS LESIONES:
- 2.1. Revisión Histórica
- 2.2. Virus del Papiloma Humano
  - 2.2.1. Morfología
  - 2.2.2. Estructura biológica del virus
  - 2.2.3. Funciones de los productos genéticos del VPH
- 2.3. Infección del VPH
  - 2.3.1. Replicación del virus
    - A. Absorción, entrada y descapsulación
    - B. Transcripción de la región temprana
    - C. Infección lítica o productiva
    - D. Transformación viral de la célula

BIBLIOGRAFIA

3.- RESPUESTA INMUNE FRENTE A LA INFECCION POR VPH
- 3.1. Reconocimiento y presentación antigénica
- 3.2. Respuesta del organismo a la infección por VPH
  - 3.2.1. Respuesta inmune inespecífica o no adaptativa
  - 3.2.2. Respuesta inmune específica o adaptativa
    - A. Respuesta humoral
    - B. Respuesta inmune, mediada por células
- 3.3. Estudios realizados en la respuesta inmune a la infección por VPH
- 3.4. La respuesta inmune como la responsable de la regresión espontánea de las verrugas
- 3.5. Pacientes inmunodeprimidos y su relación con las infecciones por VPH
- 3.6. Desarrollo de vacunas.

BIBLIOGRAFIA

4.- EPIDEMIOLOGIA E HISTORIA. NATURAL DE LA ENFERMEDAD
- 4. 1. Transmisión e inoculación del virus.
- 4.2. Periodo de incubación.

BIBLIOGRAFIA

* *PODOLOGOS.*
CORRESPONDENCIA: P.º Marqués de Zafra, 2 - 4.º B - 28028 MADRID.

5.- MANIFESTACIONES CLINICAS DEL VPH

5.1. Clasificación de las lesiones del VPH
5.1.1. Clasificación clínica
A. Verrugas vulgares
B. Verrugas filiformes y digitadas
C. Verrugas Planas
D. Verrugas Plantares
E. Epidermodisplasia Verrucifome
F. Carcinoma Verrucoso
G. Quiste Epidermoide Plantar
5.2. Clasificación por su localización en el pie
5.2.1. Lesiones por VPH con asentamiento en el dorso del pie
5.2.2. Lesiones por VPH con asentamiento en la región periungueal
5.2.3. Lesiones por VPH con asentamiento en los espacios interdigitales
5.2.4. Lesiones por VPH con asentamiento en la planta del pie
5.3. Clasificación según el genotipo del virus

BIBLIOGRAFIA

6.- DIAGNOSTICO

6.1. Pruebas diagnósticas basadas en la respuesta tisular
6.1.1. Microscopia óptica
6.1.2. Microscopio electrónico
A. Escanografía
B. Transmisión
6.2. Pruebas diagnósticas basadas en la identificación viral
6.2.1. Técnicas inmunoenzimáticas
6.2.2. Hibridación con sondas
6.2.3. Amplificación enzimática de secuencias específicas

BIBLIOGRAFIA

7. TRATAMIENTO

7. 1. Químicos de aplicación tópica
7.1.1. Alcalis (Na-OH, K-OH)
7.1.2. Acidos
A. Acidos Suaves
B. Acidos Fuertes
7.1.3. Nitrato de Plata
7.1.4. Cromatos (Cromato y Bicromato potásico)
7.1.5. Aldehidos (Gutaraldehido, formaldehido)
7.1.6. Crisarobina
7.1.7. Cantaridina
7.1.8. Podofilino y podofilotoxina.
7.1.9. Retinoides
7.1.10. 5-Fluoracilo
7.2. Físicos
7.2.1. Crioterapia
7.2.2. Terapia hipertérmica
A. Radioterapia (Roentgenterapia y Radium)
B. Electrolisis
C. Ultrasonidos
D. Iontoforesis
E. Fulguración
7.3. Medicamentosos
7.3.1. De aplicación oral
A. Retinoides
B. Meteonina
7.3.2. De aplicación parenteral
A. Bleomicina
7.4. Agentes antívirales e inmunomoduladores
7.4.1. Interferón (alfa, beta y gamma)
7.4.2. Dinitroclorobenceno
7.4.3. Cimetidina
7.4.4. Cidofovir y Aciclovir
7.4.5. Imiquimod
7.4.6. Levainisole
7.4.7. Vacunas
7.5. Citodestrucción quirúrgica
7.5.1. Tratamiento quirúrgico
7.5.2. Técnica de punzado
7.5.3. Electrocirugía
7.5.4. Láser
A. Excisionales: CO2
B. Vasculares: seco pulsado
C. Nd:YAG
D. Flashlamp-pumped pulsed dye láser
7.6. Tratamientos alternativos
7.6.1. Homeoterapia
7.6.2. Hipnosis
7.6.3. Acupuntura

BIBLIOGRAFIA

8. CONCLUSIONES

9. BIBLIOGRAFIA GENERAL

1.- INTRODUCCION

Las verrugas, y por ende el virus del papiloma humano, eran hasta hace poco uno de los temas más oscuros en la medicina convencional. Poco se conocía acerca de su fisiopatología y mecanismo de acción, que se basaba en meras especulaciones a partir de estudios muy reducidos y difíciles de interpretar. Su capacidad de malignización, era totalmente desconocida; su clasificación genotípica en continuo proceso de remodelación y su tratamiento, totalmente empírico, aún hoy en día sigue mostrando índices elevados en curaciones espontáneas y con placebos, resultados en muchas ocasiones poco explicables y comprensibles.

En las últimas dos décadas se han multiplicado de forma vertiginosa, el número de publicaciones referentes al VPH y a sus manifestaciones clínicas, principalmente debido a la profundización en el estudio de las verrugas anogenitales, y su relación con la Epidermodisplasia Verruciforme y el cáncer de cuello uterino, que han arrojado mucha luz sobre este tema de por sí, bastante oscuro. Los avances en cuanto a la fisiopatología del virus, sus formas genotípicas, y su tratamiento han hecho posible que la vacuna contra el VPH causante de lesiones neoplásicas, sea hoy por hoy, casi una realidad.

El objetivo de este trabajo es realizar una revisión bibliográfica acerca de las lesiones que este virus ocasiona en el pie, comúnmente conocidas como papilomas. Intentamos profundizar de forma más exhaustiva en las características del virus y su mecanismo fisiopatológico, su relación con el sistema inmune y finalmente su tratamiento, sin olvidarnos de la caracterización lesional del VPH, altamente complicada y difícil de desarrollar debido a las más que variables relaciones genotípicas y morfológicas existentes (es importante reseñar la variedad de lesiones que puede

llegar a producir en el pie, que actualmente no están totalmente comprendidas, y que poco a poco se va demostrando la influencia que el VPH tiene en muchas de ellas).

La gran variedad de métodos propuestos para su tratamiento, y las aún mayores variaciones existentes en cuanto a su efectividad (con unos porcentajes de curación en cada método que presentan oscilaciones inexplicables dependiendo de los autores que los propongan) son muy significativas del desconocimiento que existe en cuanto a la fisipatología del virus.

El propósito de esta revisión, fruto de un año completo de trabajo, es llegar a una mayor comprensión de esta patología cutánea, intentando valorar distintos puntos de vista que den respuesta a muchos de los enigmas que aparecen frecuentemente en la práctica clínica diaria.

2. ETIOLOGIA DE LAS LESIONES

2.1. Revisión Histórica

La virología clínica es un campo interdisciplinario que ha sufrido un proceso evolutivo y expansivo en los últimos años, coincidiendo principalmente con el desarrollo de métodos adicionales de investigación, altamente sofisticados[21].

Las enfermedades infecciosas producidas por virus se conocían desde hacía mucho tiempo, de hecho, las verrugas fueron descritas por primera vez por Celsius en el año 25 a. C. Durante la época grecorromana ya se había sugerido la transmisión sexual de las verrugas genitales. El contagio se vió favorecido durante los siglos XVIII y XIX por el desarrollo de las mismas en las manos de los médicos que habían estado en contacto con pacientes que presentaban verrugas, por la existencia de personas que se habían autoinoculado y, así mismo, por la existencia de voluntarios que recibieron extractos de verrugas. Pero a pesar de todo esto, la naturaleza infecciosa del agente causal de las verrugas no fue determinada hasta mediados del Siglo XIX[36].

El término virus (que significa "veneno"), se usó durante mucho tiempo como sinónimo de agente infeccioso, y en la actualidad se reserva únicamente para los verdaderos virus. Estos se definieron originariamente como agentes infecciosos lo suficientemente pequeños para atravesar los filtros que retenían a las bacterias[22]. El primer virus identificado fue el del mosaico del tabaco, que afecta a ciertas plantas, fue descubierto por Iwanoski en 1892 gracias a sus experiencias de transmisión del mosaico del tabaco en plantas sanas[9,21,22] completados posteriormente por Bueijerick en 1898. En ese mismo año, Löoffler y Froch trabajando con una enfermedad de los bóvidos, comprobaron la filtrabilidad del agente y concluyeron que se trataba de una partícula de pequeño tamaño, capaz de reproducirse en animales inoculados[9].

Posteriormente en el primer cuarto del siglo XX, los investigadores se dirigieron al estudio de la filtrabilidad de productos patológicos procedentes de enfermedades de etiología no conocida y se llegó a la demostración de que los agentes causales de enfermedades tan diversas como la fiebre amarilla, la rabia, el sarcoma de Rous de las gallinas y las mixomatosis del conejo, se podían clasificar en el grupo de los virus[9].

El desarrollo del Microscopio Electrónico, a partir de 1940, el estudio del sistema fago-bacteria como modelo de interacción de virus-células huésped, por Delbruck, Luria y Hershey y los progresos en bioquímica y genética molecular, promovieron decisivamente el desarrollo de la virología[9,21].

Así, fue en 1949 cuando se descubrieron partículas virales en las verrugas cutáneas, y hubieron de pasar otros 19 años para probar el origen viral de las verrugas genitales. Durante muchos años se pensó que las verrugas comunes, planas y genitales, estaban causadas por el mismo virus; se creyó que sus diferentes manifestaciones clínicas eran debidas simplemente a su localización anatómica, pero las nuevas técnicas de biología molecular, inmunología y serología, desarrolladas durante los últimos diez años, llevaron al descubrimiento de numerosos tipos diferentes de papilomavirus humanos (VPH) y probaron que aquellas ideas eran falsas.

2.2. Virus del Papiloma Humano (VPH)

Los virus son las formas de vida más simples y pequeñas. Constituyen un grupo de agentes infecciosos de estructura subcelular que se comportan como parásitos intracelulares obligados y requieren de los componentes estructurales y metabólicos de la célula huésped para su replicación. Se caracterizan por su reducido tamaño, su estructura elemental y su mecanismo de replicación específico[2,22]. Infectan bacterias, plantas y animales. Más de 400 virus distintos infectan al hombre[32]. Producen enfermedades que varían de infecciones subclínicas, a sistémicas y fulminantes con gran mortalidad[32].



Figura 1. VPH al Microscopio óptico (Adaptada de *Stannard L M. Papillomavirus. URL: http://www.uct.ac.za/depts/mmi/stannard/papillo.html*).

Los virus que tienen mayor incidencia dermatológica a nivel del miembro inferior son los ADN. Dentro de este grupo nos encontramos las infecciones producidas por los *"Papilomavirus"*[18,31,33,34].

2.2.1. Morfología

Los papilomavirus son un género de la familia de los Papovavirus. Los papilomavirus son virus pequeños (52-55um de diámetro), desnudos (sin envoltura), con cápside icosaédrica compuesta por 72 capsómeros (12 son pentaméricos o pentavalentes, es decir, presentan a su alrede-

dor cinco capsómeros, y el resto son hexaméricos o hexavalentes) que contiene una doble hélice de ADN circular de aproximadamente 7900 pares de bases [2,3,5,11,15,18,23,27,28,31,33,35].

La organización del genoma de todos los papilomavirus es similar; consiste en la presencia de tres regiones definidas, una temprana (Early), otra tardía (Late) y una región reguladora denominada Región de Largo Control (LCR. Long Control Region)[3,11,18]

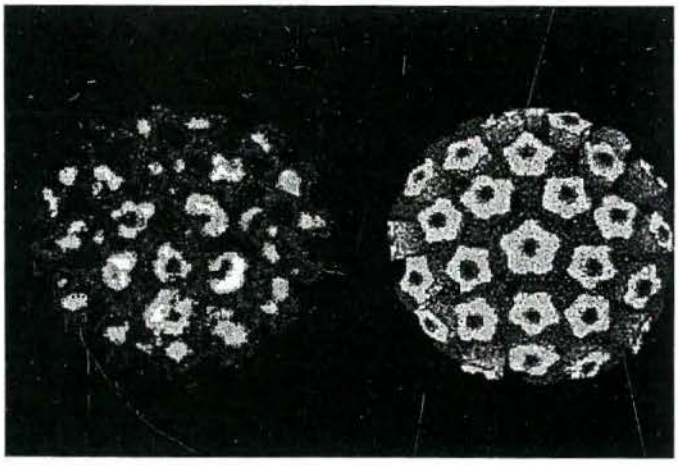

Figura 2. Imagen del VPH en Microscopia electrónica coloreada por ordenador (Adaptada de Stannard L. M. Papillomavirus. URL: http://www.uct.ac.za/depts/mmi/stannard/papillo.html).

2.2.2 Estructura biológica del virus

Los VPH comprenden una familia de más de 70 tipos de virus[12,13,25]. Están compuestos de una cápside formada principalmente por una proteína tardía mayor (L1) y una menor (L2)[3,13,24,25,29]. El genoma se encuentra en el interior de la cápside y es una doble cadena de ADN circular (con estructura similar a la cromatina) combinada con proteínas de histona derivadas del huésped [3,13,25,29].

El genoma constituye el 10-13% del virión[2] y consta de regiones de códigos superpuestos y aproximadamente 1000 pares de bases de región reguladora (LCR). Esta región es la responsable de la transcripción/replicación del genoma viral en una acción coordinada dependiente del estado de diferenciación de las células del huésped[25,13].

El genoma viral codifica 8 productos divididos en 5 genes tempranos (E1, E2, E5, E6 y E7) y 3 genes tardíos (E4, L1, L2); estos genes codifican proteínas que reciben el mismo nombre[12, 13, 24, 25]. Algunos virus de animales también tienen una proteína E8 que aún no se ha descrito en los VPH. La nomenclatura temprana y tardía hace referencia al momento del proceso de diferenciación del queratinocito en el que se expresan esos genes[13,25]; de cualquier forma esta clasificación de las estructuras de expresión genética del virus infravalora la complejidad de su genoma y sus productos genéticos ya que el virus tiene la habilidad de realizar pequeñas variaciones. Es más, la mayoría de los genes poseen múltiples funciones que incrementan el repertorio de interacciones celulares[25]. El estudio del control genético de la transcripción del VPH ha recibido mucha atención en los últimos años, debido a su aparente importancia en el ciclo de vida del virus[25].

2.2.3. Funciones de los productos genéticos del VPH

Para comprender como los VPH infectan, se replican y transforman células normales, es importante entender la función individual de sus productos genéticos.

E1 y E2

E1 y E2 de forma conjunta controlan la replicación del genoma viral y el principio de la infección activa. El es el producto genético más largo del VPH[3, 13, 25]. El producto completo de E1 es una proteína que interacciona con el complejo de preiniciación de la replicación viral (proceso en el que todavía existen múltiples interrogantes)[13,29].

Se ha demostrado que E1 se une a ATP, ADN[A] y a la proteína completa E2. La unión con E2 fortalece la afinidad de E1 por el origen de la replicación del ADN. Obviamente, esto conduce a que la proteína E1 reconozca y se una al origen de la replicación en el plásmido[13,25,29].

El producto de E2, posee otras actividades que están algo menos claras y que dependen de la presencia de productos E2 completos e incompletos. La proteína E2 puede actuar tanto de represor como de activador de la transcripción[11,21,29]. Un informe reciente de Bouvard y colaboradores[25] demuestra que el crecimiento total de la proteína E2 del VPH16 es un potente activador de la transcripción, mientras que en su forma incompleta es un represor. Es difícil determinar el papel específico de la proteína E2 debido a la ausencia de conocimiento de todas sus interacciones con otros factores celulares[25,29]. Su participación en el proceso de carcinogénesis se explicará posteriormente.

E4

La función de E4 no está claramente definida. El producto del gen E4 se nombra como gen temprano; de cualquier forma, la expresión de este gen parece ocurrir tardíamente en la vía de diferenciación de los queratinocitos por lo que resulta más apropiado considerarlo un gen tardío. Aunque actualmente su función precisa es desconocida, todo indica que está relacionada con la liberación tardía de partículas de VPH en la infección[13,25,29,13]. Esta evidencia se deriva de los estudios de la expresión de E4, donde se demostró que su expresión se realizaba en queratinocitos diferenciados[25,13]. Es más, la proteína E4 parece que interactúa a nivel de la red de filamentos intermedios de la célula. Esta asociación con los filamentos intermedios precede la aparente disolución de dicha red. Se ha postulado que esta disolución es un paso necesario en la liberación de partículas virales infecciosas de la célula del huésped[3,13,25,29].

E5

Es una proteína transformadora celular para papilomavirus en animales con una función poco clara en la infec-

[A] *Posee actividad ADN ATP-asa dependiente y helicasa ATP-dependiente.*

ción; se trata de una proteína que posee una leve actividad transformadora[3,13,25,29]. Una de las acciones potenciales de esta proteína es alterar directa o indirectamente las señales de los receptores mitogénicos[13,25]. Además, E5 es capaz de inactivar el gen supresor del tumor p21[3,25], estas observaciones combinadas indican que E5 puede activar las vías de señalización mitogénica e inhibir las vías de supresión del crecimiento[13,25].

E6 y E7

Estas proteínas conjuntamente pueden inmortalizar las células epiteliales en cultivo, y son probablemente las proteínas clave en la malignización asociada a VPH[12,13, 25, 29]. Es apropiado hablar de las proteínas E6 y E7 conjuntamente ya que sus funciones parecen superponerse[25].

E6 tiene una actividad transformadora débil en los queratinocitos, mientras que E7 es una proteína fuertemente transformadora[3,25]. Ninguna de ellas es particularmente efectiva de manera independiente en la transformación de los queratinocitos, aunque, cuando se las combina, se potencia en gran medida esta actividad[13,21]. La manera más simple de observar estas proteínas es que actúan interrumpiendo el proceso de crecimiento celular normal[3,12,13,20,25,29]. La acción de estos productos genéticos se explicará de forma más detallada en el apartado de carcinogénesis.

L1 y L2

Son las proteínas capsulares del VPH[3,13,20,25,29]. Se expresan tardíamente en el ciclo de diferenciación de los queratinocitos. La producción de cápsides es esencial para la infección por VPH. La proteína L1 compone la mayor parte de la cápside, mientras que L2 posee la capacidad de unirse al ADN viral, lo que sugiere que puede ser importante en la empaquetación de la cromatina viral[13,25,29]

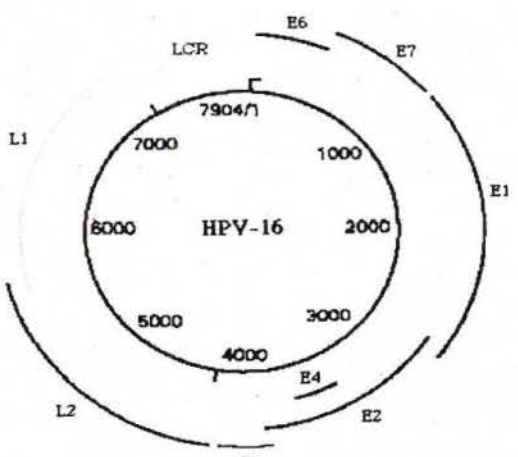

Figura 3. Organización genética del genoma del VPH-16. (Adaptada de Cann A, Heaphy S. Course B335: Virology. 1999. URL: http://www-micro.msb.le.ac.uk/335/Papovaviruses.html).

E1	Inicia el ciclo de replicación del ADN.
E2	Regula la transcripción-replicación del ADN (y regulador secundario de los productos de E6 y E7).
E5	Transformación proteica: Interacciona con los receptores de los factores del crecimiento (mayor importancia en el Papilomavirus bovino)
E6	Transformación proteica: se une al p53 conduciendo a su degradación.
E7	Transformación proteica: se une al pRB.
E4	Proteínas Tardías ¿ruptura del citoesqueleto?.
L1	Proteína mayor capsular.
L2	Proteína menor capsular.

***Tabla I.**- Funciones de los productos genéticos del VPH.*

2.3. Infección del VPH

El proceso fisiopatológico a través del cual el VPH es capaz de producir una lesión en el hombre, se centra en el proceso de replicación del virus y en la interacción de éste con el organismo, destacando el papel de la respuesta inmune.

El primer contacto del virus con el organismo se produce en las barreras externas. Los VPH presentan tropismo por el epitelio escamoso y entran en la capa de células basales probablemente a través de abrasiones microscópicas[14].

2.3.1. Replicación del virus

Después de la inoculación, el genoma viral utiliza la maquinaria de transcripción de las células del huésped para replicarse. Es más, el virus "capitanea" la maquinaria de transcripción del huésped para coordinar la expresión de los productos genéticos virales en una secuencia espacio-temporal específica dentro del proceso de diferenciación epitelial. En este camino, los genes tempranos, que se requieren para la replicación del genoma viral y la alteración en la regulación del crecimiento celular del huésped, son expresados en la capa de queratinocitos indiferenciados[25].

Las investigaciones recientes de la biología del VPH nos pueden permitir en la actualidad realizar una "buena hipótesis" sobre el escenario de la infección del VPH. Una partícula de VPH alcanza el epitelio basal a través de la pérdida de la integridad de la piel.

A. Absorción, entrada y descapsulación

Una vez alcanza el epitelio basal, el VPH se va a unir a un receptor localizado en el queratinocito llamado $\alpha 6\beta 4$-integrin. Esta unión permite la internalización de la partícula infecciosa[25] a través de un proceso de endocitosis, como la mayor parte de los virus ADN.

En este momento la partícula vírica es desnudada de su cápside por mecanismos desconocidos, y el genoma viral entra en el núcleo[25].

B. Transcripción de la región temprana

Los ARNm se transcriben en el núcleo de la célula huésped y salen al citoplasma para traducir las proteínas virales encargadas de las funciones genéticas tempranas:

- Regulación de la transcripción viral y de la replicación del ADN viral en forma de plásmido.
- Proliferación de las células infectadas[10,17,28].

Los genes tempranos E1 y E2 se transcriben y promueven la replicación del genoma viral[17,16,25].

El genoma se replica como un plásmido con multicopia nuclear (episoma). Inicialmente, el virus ADN se amplifica en 50-400 copias del genoma de la célula. Posteriormente, se replica con la división del queratinocito en la capa basal; el número de copias del ADN del virus por célula se mantiene constante. La proteína E1 está involucrada en esta fase de la replicación[3].

La combinación de E5, con E6 y E7 sirve para incrementar la proliferación compartimental del epitelio. Acompañado del inicio eventual de la diferenciación del queratinocito[25].

A partir de este momento el virus puede seguir dos vías:

- Permanecer en estado latente, sin producir infección.

El virus puede permanecer en estado inactivo durante largos periodos de tiempo sin producir manifestaciones clínicas. Este periodo va a variar en función de múltiples factores, muchos todavía desconocidos, que intervienen en la expresión tardía del genoma viral; como son el estado de diferenciación celular, el sistema inmune, el tipo de virus.

- Producir algún tipo de infección. Los VPH pueden producir dos tipos de infección:
  a) Completar el ciclo de replicación, en el caso de que la célula sea permisiva, originando una infección lítica o productiva[18].
  b) Producir una infección persistente (en el caso de que la célula no permita su ciclo de replicación) que puede llevar a la transformación oncogénica de las células del huésped[18,28].

C. Infección lítica o productiva (expresión genética tardía)

Los HPV completan la infección lítica sólo en los queratinocitos diferenciados del epitelio superficial[28]. Existen múltiples factores que influyen en la expresión tardía del genoma del VPH para concluir la replicación y crear una infección productiva. La expresión de las proteínas estructurales del virus y la síntesis del ADN vegetativo implica una relación entre la diferenciación celular y la expresión genética del virus[3].

En estas capas se produce un arresto del crecimiento y una pérdida del control del número de copias del ADN del virus que se amplifica en un gran número (mayor de 1000 por célula)[3,16]. A continuación se traducen las proteínas L1 y L2.

La proteína L1 se une a la L2 y se consigue ensamblar la cápside y el genoma neoformado produciendo los viriones.

Posteriormente, se piensa que la proteína E4 altera el citoesqueleto de la célula conduciendo a la lisis y los viriones se difunden, desde las células epiteliales, cuando estas son destruidas, culminando el ciclo de la replicación viral[17].

Este tipo de lesiones derivadas de la infección productiva de los distintos tipos de VPH se caracteriza por un patrón de **hiperplasia**. Los hallazgos clínicos comunes en esta fase de la infección del virus son la acantosis, la hiperqueratosis y la coilocitosis[16].

Las células infectadas presentan una alteración relativa de la diferenciación terminal, lo que conduce al aumento de la cantidad de células en las capas epidérmicas intermedias, la **hiperqueratosis**. Pueden verse inclusiones intracelulares y distorsiones intracitoplasmáticas en el examen histológico de rutina en algunos tejidos infectados. Las células que son permisivas, durante la producción de los viriones infecciosos, presentan en general vacuolas citoplasmáticas denominadas **coilocitos**[16].

La replicación viral, como ya hemos comentado, comienza a medida que las células de la capa basal maduran y migran hacia la superficie cutánea. En las capas externas de la piel la infección se vuelve manifiesta y se caracteriza por la proliferación y el engrosamiento de las capas de las células basales y la vacuolización del citoplasma. Estos cambios conducen a la aparición de las verrugas. Por tanto, la lesión no es causada por la destrucción de las células, sino por la proliferación celular[28].

D. Transformación viral de la célula (proceso de carcinogénesis)

Además de producir infecciones productivas, los VPH son capaces de producir infecciones persistentes en células que no permiten culminar su ciclo de replicación conduciendo al inicio de una lesión neoplásica.

Cuando se produce una infección por VPR éste produce ciertos cambios en la célula, encaminados a tomar el control del metabolismo celular. En estos cambios se pueden acumular un máximo de 2 defectos potenciales moleculares serios, llamados pérdida de p53 y/o pérdida de la función de la proteína retinoblastoma (pRb). Estas alteraciones moleculares desembocan en una inestabilidad genética, el genoma celular queda sin vigilancia y puede acumular lesiones (producidas por factores carcinógenos)[19].

El cáncer se ha descrito como la acumulación de 3 a 5 grados de anormalidad heredada que trabajan en concierto para producir una célula maligna, de los cuales el VPH por sí sólo es capaz de producir hasta 2[19].

Los defectos moleculares serios se llevan a cabo principalmente por las proteínas E6- E7 codificadas por el VPH. A continuación describiremos brevemente como actúan estas proteínas:

La proteína **E7** actúa neutralizando la acción del **retinoblastoma** (Rb). El Rb es una proteína celular que lleva a cabo importantes funciones en la homeostasis de la célula. Básicamente inhibe la mitosis celular en una de sus fases. La proteína E7 no permite que la proteína Rb se fosforile y que por lo tanto lleve a cabo su acción[19].

Este fenómeno es el ejemplo clásico de un gen supresor del tumor. Son genes normales cuya pérdida de función predispone la célula al cáncer. Estos genes están involucrados en importantes procesos reguladores de la homeostasis de la célula, incluyendo diferenciación, reparación ADN, control del ciclo celular y apoptosis. La pérdida completa de función del Rb ha sido encontrada en tumores como retinoblastomas y melanomas[19].

La proteína **E6** actúa neutralizando otra proteína responsable de otro fenómeno de gen supresor del tumor, la **p53**, la cual lleva a cabo al menos 3 funciones importantes involucradas en las reglas del gen supresor del tumor:

En respuesta al daño al ADN, la p53 detiene la división celular y vuelve a regular los genes para repararlo. Si no puede repararlo el p53 lleva a cabo su tercera y más crucial función, inducir la muerte celular. Esto asegura que el ADN dañado no se propague y es fundamental para preservar la identidad del genoma. Por esto el p53 ha sido llamado "el guardián del genoma"[19].

La capacidad carcinogénica del virus va a estar íntimamente relacionada con el tipo de VPH. Se han definido VPH de alto riesgo (VPH 16, 18, 31, 33, 35, 39, 51, 58, 72, 73), Esta diferenciación se explica por:

- En los VPH de alto riesgo, en ocasiones se ha observado una integración temprana de E2 en el cromosoma celular. Una vez integrado, E2 ya no inhibe la producción de E6 y E7, con lo cual se produce un gran número de estas proteínas.
- También se ha observado en estos VPH de alto riesgo que la E6 y E7 tienen mayor avidez por los productos celulares a los que neutralizan (p53 y Rb).
- Los tipos de VPH de alto riesgo, tienen una proteína E6 que se une a la p53 y la inactivan. Además los virus más oncogénicos, actualmente promueven la rotura del p53 mediante el ubiquitín, llevando a una profunda pérdida de actividad del p53[14,19].

Otro mecanismo carcinogénico es el causado por la integración aleatoria de secuencias virales en el genoma de la célula huésped, lo que puede intervenir en la interrupción física o disrrupción de la función del gen supresor del tumor. Esta idea es apoyada por el largo número de sitios de integración observados en estudios donde ha sido determinado con gran exactitud el control celular del gen[3,19,25].

En conclusión, para que se produzca un proceso carcinogénico se necesitan muchos factores[a] que interactúen de forma simultanea, por lo que la presencia del VPH de forma aislada no prueba que sea el factor desencadenante.[23]

---

[a] *Factores como la radiación ionizante, las exposiciones prolongadas al sol o a la a la radiación ultravioleta...*

BIBLIOGRAFIA

1. **BEUTNER KR.** *Human papillomavirus infection.* Am Acad Dermatol 1989; 1: 114-23.
2. **BÜCHEN-OSMOND C.** *Research school of biological sciences.* 1998. URL: http://life.anu.edu.au/viruses/ICTVdB/47020000.htm.
3. **CANN A, HEAPHY S.** *Course B335: Virology: Papovaviruses. 1999.* URL http://www-micro.msb.le.ac.uk/335/Papovaviruses.html
4. **COLL MORALES J.** *Técnicas de Diagnóstico en Virología.* Madrid: Ediciones Díaz de Santos SA; 1993.
5. **COREY L, SHERRIS J.** *Virus DNA Tumorales.* En: Sherris JC, editor. Microbiología Médica: Introducción a las enfermedades infecciosas. Barcelona: Doyma; 1993. p. 689-693.
6. **COREY L.** *Enfermedades de transmisión sexual.* En: Sherris JC, editor. Microbiología Médica: Introducción a las enfermedades infecciosas. Barcelona: Doyma; 1993. p. 1009.
7. **CHAMPOUX JJ.** *Estructura de los virus.* En: Sherris JC, editor. Microbiología Médica: Introducción a las enfermedades infecciosas. Barcelona: Doyma; 1993. p. 91-99.
8. **CHAMPOUX JJ.** *Multiplicación de los virus.* En: Sherris JC, editor. Microbiología Médica: Introducción a las enfermedades infecciosas. Barcelona: Doyma; 1993. p. 101-122.
9. **DULBECCO R, GINSBER H.** *Virología.* En: Davis BI), Dulbecco 12, Eisen AN, Ginsberg AS, Wood WD, McCarthy, editores. Tratado de Microbiología. Barcelona: Masson; 1996.
10. **FIELDS BN.** *Biología de los virus.* En: Schacchter M, et al, editores. Microbiología: Mecanismos de las enfermedades infecciosas: enfoque mediante la resolución de problemas. 2'Ed. Madrid: Editorial Médica Panamericana SA; 1994. p. 415-436.
11. **HARRISON'S 14 CD-ROM:** *Harrison's principles of internal medicine.* 14.ª Ed. editores Anthony SF, et al. Nueva York: McGraw-Hill; 1998.
12. **HEAPHY A. COURSE BS224:** *Microbiology II: Viral Transfomation of cells.* 1999. URL http://www-micro.msb.le.ac.uk/224/Trans224.htm.
13. **HOWLEY PM.** *Paplillomavirinae: the Viruses and their replication.* En: Fields BN, Knipe DM, Howley PM, editores. Fundamental virology. 3'ed. Philadelphia: Lippncott-Raven Publishers; 1996. p. 947-978.
14. **INTERNATRIONAL ASSOCIATION OF PHYSICIAN IN AIDS CARE 1999.** URL http://www.iapac.org/climmgt/disease/em/cm6htm.
15. **POWELL J.** *Papillomavirus Research and Plantar Warts.* The Foot 1998; 8: 26-32.
16. **JOKLIK WK, WILLET HP, AMOS B, WILFERT CM. ZINSSER:** *Microbiología.* 20.ª ed. - Madrid: Editorial Medica Panamericana; 1996.
17. **MOLECULAR BIOLOGY OF VIRUSES:** *Microbiology 351: Papillomavirus.* 1997. URL: http://ppathw3.cals.cornell.edu/AnimalViruses/families/pap01.html.

18. **MURRAY PR et al.** *Microbiología Médica.* 2.ª ed. Madrid: Harcourt Brace; 1997.

19. **NAYLOR M.** *Cutaneous Human Papillomavirus Infections.* URL: http://telemedicine.org/warts/cutmanhpv.htm.

20. **PEÑAS PF, RIOS L, BUEZO GF, GARCIA-DIEZ A.** *Apoptosis: revisión de mecanismos moleculares e implicaciones en Dermatología.* Servicio de Dermatología. Hospital Universitario de la Princesa; 1997.

21. **PUMAROLA A.** *Virología general I.* En: Pumarola A, Rodríguez-Torres A, García-Rodríguez JA, Piedrola-Angulo G, editores. Microbiología y Parasitología Médica. 2.ª Ed. Barcelona: Salvat Editores SA; 1987. p. 577-600.

22. **PUMAROLA A, MATILLA V.** *Microbiología y Parasitología.* 6.ª ed. Madrid: AMARO; 1980.

23. **RAPINI RP, MAGEE KL, ADLER-STORTHZ K.** *The role of human Papillomavirus in Cutaneous neoplasia.* Adv Dermatol 1991; 7: 129-143.

24. **ROLLAND GAMBLE E. FAMILY:** *Papovaviridae.* 1997. URL http://www.greenapple.com/~rgamble/papova.htm.

25. **SAUNDERS NA, FRAZER IA.** *Simplifying the molecular mechanisms.* Dermatol Clin 1998; 16(4): 823-827.

26. **SHERRIS JC, PLORDE J.** *Antimicrobianos y quimioterapia de las infecciones bacterianas y víricas.* En: Sherris JC, editor. Microbiología Médica: Introducción a las enfermedades infecciosas. Barcelona: Doyma; 1993. p. 225-265.

27. **STANNARD LM.** *Papillomavirus.* URL:http://www.uct.ac.za/depts/mmi/stannard/papillo.html.

28. **STRAUS SE.** *Virus de las verrugas y otros virus transformadores.* En: Schacchter M, et al, editores. Microbiología: Mecanismos de las enfermedades infecciosas: enfoque mediante la resolución de problemas. 2'Ed. Madrid: Editorial Médica Panamericana SA; 1994. p. 527-535.

29. *The Human Papillomaviruses Compendium On Line.* Aug 1996.
URL: http://hpv-web.lanl.gov/COMPENDIUM_PDF/96PDF/1/GrandIntro.pdf

30. **TIMBURY MC.** *Notes on Medical Virology.* 10.ª ed. London: Churchill Livingstone; 1994.

31. **VOLK WA, BENJAMIN DC, KADNER RJ, PARSONS JT, editores.** *Microbiología Médica.* México: Interamericana-McGraw-Hill; 1988.

32. **GORDON DOUGLAS R.** *Introducción a las enfermedades virales.* En: Wyngaarden JB, Smith JH, Bennett JC, editores. CECIL: Tratado de Medicina Interna. 19.ª Ed., Vol.2, México DF: Interamericana McGraw-Hill; 1994. p. 2092-2095.

33. **NAGINGTON J, ROOK A, HIGUET AS.** *Infecciones por virus y microorganismos relacionados.* En: Rook A, Wilkinson DS, Ebling FJ. Champion RH. Burton JL. editores. Tratado de Dermatología. Barcelona: Doyma; 1988. p. 725-77 1.

34. **PARDO MINDAN FJ.** *Anatomía patológica general.* Barcelona: Doyma; 1988.

35. **SANCHEZ LOZANO JL, LOPEZ BRAN E.** *Infecciones por papovavirus.* En: Díaz Rubio M Espinós D, editores. Tratado de Medicina Interna. Tomo 11. Madrid: Médica Panamericana; 1994. p. 1936-1939.

36. **MROCZKOWSKI TF, MC EWEN C.** *Verrugas y otras infecciones humanas provocadas por virus productores de papilomas (papilomavirus).* Tiempos médicos 1986; 333: 23-38.

3.- RESPUESTA INMUNE FRENTE A LA INFECCION POR VPH

Las bases de la respuesta inmune del huésped a la infección por VPH no llegan a comprenderse completamente, y no se ha podido estudiar con la suficiente profundidad la importancia relativa de las respuestas específicas de género y de tipo con respecto a la protección de la infección y a la resolución de la enfermedad[2,6,41,42].

No obstante, a la hora de estudiar la respuesta inmune del organismo en la infección por VPH existen cinco cuestiones de vital importancia para llegar a una comprensión total del proceso, y que todavía hoy no han llegado a explicarse completamente: 1) *El reconocimiento y la presentación antigénica*, ¿Qué desencadena la respuesta inmune a la infección por VPH?, ¿Cuáles son los mecanismos de reconocimiento de la infección? ¿Porqué estos mecanismos se encuentran alterados en una infección por VPH?; 2) *La respuesta inmune potencial del organismo*, ¿Cuáles son los mecanismos que posee el organismo para defenderse de la infección por VPH?; 3) *Respuestas inmunológicas descritas en estudios* ¿Cuáles de estas respuestas han sido estudiadas con más profundidad?; 4) *Papel de la respuesta inmune en la regresión espontánea de las verrugas*, ¿Es responsable la respuesta inmune de la regresión espontánea de las verrugas?. 5) *Pacientes inmunodeprimidos y su relación con las infecciones por VPH.*

3.1. Reconocimiento y presentación antigénica

Es importante establecer una diferenciación de los blancos potenciales que desencadenan la respuesta inmune a la infección por el VPH, que son los **antígenos**. La mayor parte de los virus son buenos antígenos para la estimulación de la respuesta inmune, porque contienen gran número de proteínas externas cada una de las cuales, puede contener múltiples determinantes antigénicos. En nuestro caso concreto, las infecciones productivas por VPH se caracterizan por la presencia de un gran número de copias de antígenos de la cápside viral y de genomas ADN[21].

Dado que los diferentes mecanismos inmunológicos son eficaces contra formas distintas de antígeno (intracelular o extracelular), la relevancia de cualquier mecanismo particular dependerá de la forma como se encuentren los antígenos víricos del VPH y el virión. Así, el anticuerpo sólo

es capaz de unirse directamente al virus extracelular, mientras que la reacción inmunitaria mediada por células (células T citotóxicas, células citotóxicas dependientes de anticuerpo) es efectiva en potencia contra los virus intracelulares, a los que reconoce por la presencia de antígenos víricos en la membrana de la célula infectada[1].

Cuando hablamos de antígenos del virus del papiloma humano, podemos clasificarlos en dos grandes grupos:

1. Por un lado existen antígenos víricos del VPH codificados por el genoma vírico: *antígenos exógenos*; dentro de estos nos encontramos los antígenos virales tempranos (E), que son antígenos producidos por el virus antes de la replicación viral del ADN, y antígenos virales tardíos (L), antígenos producidos después de la replicación viral del ADN (el genoma del L1 codifica la proteína mayor capsular que juega un papel crítico, desde en punto de vista antigénico en la respuesta celular)[19, 11].
2. Por otro lado, existen *antígenos endógenos o neoantígenos*, que son antígenos inducidos por la célula infectada en presencia del virus, pero que están codificados por el genoma celular.

Los antígenos se unen a las moléculas del MHC **(antígenos del complejo principal de histocompatibilidad)** que son básicas para el proceso de presentación del antígeno y para que la respuesta inmune sea satisfactoria[10]. Los MHC son glucoproteínas específicas para cada persona y, en cierta forma, todas las células del organismo (salvo los hematíes) están marcados por varios cientos de miles de moléculas MHC. Existen dos categorías de antígenos MHC los MHC tipo I y tipo II: 1) Las moléculas de clase I del MHC se acumulan en las membranas de todas las células nucleadas del organismo, incluidos los queratinocitos del epitelio escamoso. Los antígenos endógenos suelen asociarse a moléculas del MHC tipo I, que son presentadas a las células T citotóxicas. 2) Las moléculas de clase II del MHC, sólo aparecen en las superficie de las células presentadoras de antígenos. Estas son un tipo especial de células estratégicamente situadas para que el antígeno no penetre en el organismo. Pueden ser macrófagos, células B o **células dentríticas** con largas proyecciones ramificadas (las células de Langerhans son un tipo de células dentríticas presentes en la epidermis). Los antígenos exógenos del VPH son procesados y presentados en las MHC tipo II, presentes en las células de Langerhans de la epidermis, y que ocasionalmente también pueden inducirse en localizaciones ectópicas como los queratinocitos. No obstante y como otras células del organismo, las células dentríticas de la epidermis (células de Langerhans) también pueden procesar y presentar antígenos endógenos asociados a moléculas MHC-I[10 11,14,19].

En una respuesta inmune primaria, el sistema inmune celular comienza a "sensibilizarse" a la infección viral únicamente cuando las proteínas virales han sido degradadas en pequeños péptidos y presentadas a las células T a través del MHC. En una respuesta inmune "de memoria", una amplia gama de células puede presentar antígenos a las células T citotóxicas, las cuales se encargan de la destrucción de la célula infectada[2,10,19]. En cada uno de los casos, la habilidad para discriminar las propias moléculas del organismo de los antígenos virales extraños, depende de la presentación de los péptidos extraños a las células T en el contexto de las MHC[19].

Si comenzamos por el principio, la infección vírica característica por VPH empieza con la invasión local de una superficie epitelial. Orth[11], está de acuerdo con Streilen[2] en que la respuesta inmunitaria que se produce en la piel en respuesta a la infección por VPH, es llevada a cabo por el tejido linfoide especializado asociado a mucosas, también denominado SALT. El SALT son acumulaciones subepiteliales de tejido linfoide que no están contenidas por una cápsula de tejido conjuntivo[14] y tiene una importancia notable en el desarrollo de la respuesta inmunitaria local[1]. El SALT está compuesto por: 1) Queratinocitos, con capacidad para producir fagocitosis, liberar diversas citocinas y también expresar antígenos en el complejo principal de histocompatiblidad (MHC) tipo II[19]; 2) Células de Langerhans: son células dentríticas que constituyen el 4% de la masa epidérmica, poseen en su superficie expresión del MHC tipo II, desempeñando funciones de reconocimiento y presentación del antígeno, lo que precipita la respuesta inmune[A]. Son las principales células presentadoras de antígenos de la epidermis[2,17,19]. 3) Células T epiteliotróficas, que en la epidermis incluyen principalmente células T de memoria "inactivas" del fenotipo CD8+ predominantemente. Así mismo, estas células T liberan INF-gamma, lo que también ayuda a regular la expresión del MHC facilitando la presentación antigénica por parte del queratinocito[19].

En resumen, la piel contiene todos los elementos básicos necesarios para la respuesta inmune (células T, células presentadoras de antígenos y citocinas), y en condiciones normales la infección por VPH sería neutralizada y eliminada por la respuesta inmune del paciente[19].

Sin embargo, el VPH puede evadir la respuesta inmune por diferentes aspectos; una disminución de la expresión de las proteínas virales en las células epiteliales basales infectadas, junto con la ausencia de inflamación y lisis celular, restringe la posibilidad de una presentación efectiva de los antígenos del VPH a las células dentríticas[48]. Además, los productos genéticos codificados por los virus ADN en general pueden alterar la expresión del MHC y perturbar así el reconocimiento del antígeno, proveyendo una ventaja potencial al virus frente a la respuesta inmune. De hecho, existen datos experimentales[19] que sugieren un efecto negativo del VPH en la secreción *in vitro* de diversas citocinas y linfocinas, que colaboran en la expresión del MHC tipo I y tipo II, y consecuentemente en la presentación antigénica[19]. Esta supresión de la expresión del MHC, especialmente de tipo I en las células infectadas, puede ser como resultado directo de la acción del virus[45], aunque no llega a estar totalmente claro, ya que existen otros factores indirectos que pueden alterar esta expresión[20].

Sea como sea, sí que está claro que la presencia del VPH puede influenciar, directa o indirectamente la expresión genética del MHC. Una influencia directa podría ser debida a la expresión de los genes tempranos E7 y E5. Esto es debido a que, en primer lugar, experimentos *in vitro* han demostrado[19] que las proteínas E7 se encuentran "disimuladas" en el núcleo de la célula infectada, muy probablemen-

---

[A] *Todos los estudios realizados in vivo e in vitro sugieren que las células de Langerhans son las células críticas para la producción de la respuesta inmune dependiente de células T que se origina en la epidermis y que por tanto representan el puesto más periférico del sistema inmune*[17].

te por la compleja formación de las proteínas celulares. La consecuencia de este enmascaramiento podría ser un inadecuado reconocimiento inmune (lo que podría explicar los casos de tumores ausentes de respuesta inmune). En segundo lugar, la presentación de los E7 por parte de los queratinocitos, que han perdido la capacidad de liberación de moléculas de coestimulación, puede representar un mecanismo de anergia a través de la tolerancia periférica (E7 - células T). Estos efectos indirectos de E7 u otros productos genéticos tempranos podrían ser empleados para afectar diversas citocinas (TGF-beta, TNF-alfa, IL-1...) u oncogenes (c-myc) que pueden alterar la síntesis de MHC tipo I y II.

Arany y colaboradores[47] sospechan que las diferentes expresiones del VPH en las células infectadas es la responsable de una inadecuada respuesta inmune, principalmente por los Interferones, ya que en un estudio realizado por ellos, la pérdida de expresión de los MHC y citocinas en pacientes que no respondían al tratamiento con Interferones, era debido a una sobrexpresión del gen E7, en contraste a los pacientes que sí respondían al tratamiento, en los que la expresión del gen L1 predominaba.

Memar y colaboradores[19], realizaron un interesante estudio de la respuesta inmunitaria local en relación a la infección por VPH donde encontraron niveles muy bajos de ARNm de los MCH tipo I y tipo II en condilomas acuminados en comparación con la piel no infectada, lo que sugiere una disminución de las células de Langerhans. También encontraron niveles bajos de IL-1alfa y IL-1beta, lo cual afecta aún más la capacidad de las células epidérmicas para la presentación de antígenos. Esta pérdida de las células de Langerhans obstaculiza la presentación del antígeno, lo que hace que disminuyan los mecanismos de respuesta inmunológica[17,19]. También encontraron disminución de los niveles de IL-2, lo que sugiere una disminución local del número de linfocitos en las infecciones por VPH de la que posteriormente hablaremos.

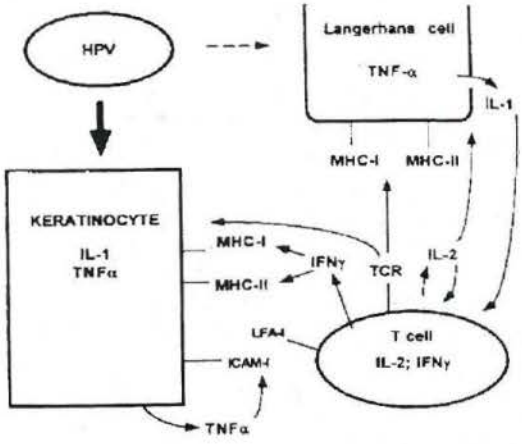

Figura 4. Hipótesis de la respuesta inmune cutánea a VPH de bajo riesgo. (Adaptado de *Memar OM, Arary I, Tyring S. Skin-Associated Lymphoid Tissue in Human Immunodificiency virus-I, Human Papillomavirus and Herpex Virus Infections. J Invest Dermatol 1995 Jul; 105 (I Suppl): 995-1045.)*

No obstante, y como ya hemos comentado no llega a estar totalmente claro que el virus sea el único causante de la pérdida de capacidad de presentación antigénica en las infecciones por VPH. De hecho, Streilen[2] hipotetiza que en una infección por VPH, puede existir un fallo en el tejido linfoide especializado asociado a mucosas (SALT), profundamente influenciado por factores externos, como la radiación ultravioleta. La radiación ultravioleta es un inhibidor reconocido de la función presentadora de antígenos de las células de Langerhans, aunque no se han podido encontrar evidencias directas con respecto a las infecciones por VPH[2,33].

3.2. Respuesta dei organismo a la infección por VPH

Los principales componentes de la defensa inmunológica del organismo a la infección por VPH, los podemos dividir en mecanismos de la respuesta inmunitaria no adaptativa o inespecífica y en mecanismos de inmunidad específicos o adaptativos[15,16].

3.2.1. Respuesta inmune inespecífica o no adaptativa

En la respuesta inmune no adaptativa o inespecífica a la infección por VPH, existen dos factores que destacan principalmente: Interferones y Células Asesinas Naturales.

- Interferones (INF): Los Interferones son una familia de proteínas producidas por las células infectadas por virus. Cuando el VPH penetra a través de la piel, saltando la primera línea de defensa, las células epiteliales infectadas por el virus producen interferones (INF). Básicamente existen dos tipos: tipo I, dentro del cual nos encontramos con el INF alfa, producido principalmente por los leucocitos e INF beta, producido principalmente por los fibroblastos, y tipo II, que es el INF gamma (los linfocitos activos producen grandes cantidades de INF gamma). Cada uno de ellos tiene múltiples efectos biológicos. Los más importantes son: 1) Interferencia viral o producción de un "estado antivírico" de la célula (tras su producción y liberación, los IFN se difunden a células vecinas no infectadas y se unen a receptores de superficie, lo que induce a las células no infectadas a sintetizar proteínas antivíricas que interfieren o inhiben la replicación de los virus). 2) Regulación del sistema inmune, especialmente importantes en la activación de las Células Asesinas Naturales. 3) Efectos antiproliferativos. 4) Efectos antitumorales. 5) Estimulan la diferenciación celular de linfocitos. 6) Estimulación de los antígenos del MHC, e inducción de nuevos antígenos de superficie en las células epiteliales infectadas, lo que hace más reconocible el proceso para el sistema inmune[10,18,23].

  Los INF se han usado como tratamiento de infecciones por VPH en mucosas (principalmente en condilomas acuminados) donde se han obtenido resultados muy satisfactorios, y también existen estudios[22,23,24] sobre el tratamiento de verrugas comunes y plantares con INF, de las que posteriormente hablaremos.

- Células Asesinas Naturales (NK=Natural Killers): Si el virus consigue penetrar la piel y consigue eludir la acción del interferón, la siguiente línea de defensa con la que se encuentra son las Células Asesi-

nas Naturales (NK), que proporciona una de las defensas más tempranas del huésped frente a la infección (pico máximo en 2 ó 3 días)[36]. Las NK son un tipo especial de linfocitos granulares, de gran tamaño, diferentes de los B y T que se unen a las células infectadas y secretan moléculas citotóxicas que la destruyen[10,16,37,38]. Es claramente ventajoso para el huésped, el hallar una forma de destruir las células infectadas antes de que el virus haya tenido la oportunidad de reproducirse. No necesitan reconocimiento antigénico, si bien son activadas de forma inespecífica por los interferones, aunque se cree que reconocen estructuras en las glucoproteínas de la superficie de las células infectadas por virus[14].

3.2.2. Respuesta inmune específica o adaptativa

Los componentes de la respuesta inmune adaptativa o específica son la respuesta inmune mediada por células (IMC) y la respuesta humoral (IMA)[10,14]. Como ya hemos comentado anteriormente las bases de estos mecanismos en respuesta a la infección por VPH no llegan a comprenderse completamente. No obstante, podemos afirmar que sí existen claras evidencias de pacientes con defectos en su respuesta inmune mediada por células, como pacientes con infección por VIH[27,28,39] o con transplantes renales[11,33], de los que posteriormente hablaremos, que desarrollan con relativa frecuencia infecciones por HPV muy severas, lo que hace pensar que esta respuesta inmunitaria es especialmente importante en el control de la replicación viral. Por otro lado, la infección por VPH también desencadena una respuesta humoral, ya que se han encontrado anticuerpos de proteínas de la cápside viral en pacientes con verrugas cutáneas[8], verrugas anogenitales y en papilomatosis del tracto respiratorio[6,7,8]. En resumen ambas respuestas inmunes, humoral y celular, pueden ocurrir en pacientes con verrugas, pero el papel que desempeña cada una de ellas es todavía desconocido.

A. Respuesta humoral

Se han encontrado anticuerpos séricos para virus de verrugas y para antígenos específicos por medio de distintas técnicas, como visualización con microscopia electrónica, fijación del complemento, inmunodifusión, inmunofluorescencia...[11,21,22]. La molécula del anticuerpo puede neutralizar el virus de varias maneras: puede inhibir la combinación con el sitio receptor de las células, lo que impide la penetración y la ulterior multiplicación intracelular, puede destruir una partícula viral libre por la activación de la vía clásica del complemento, participa en la lisis de la célula infectada por medio de la citotoxicidad mediada por células dependiente de los anticuerpos[c]...[14].
En el caso del papilomavirus humano, no se conoce con profundidad cuales son las funciones que van a desarrollar, aunque se han descrito anticuerpos neutralizantes del virus y anticuerpos específicos para los neoantígenos[15].

La respuesta humoral a la infección viral es producida principalmente por la IgG y IgM. Ambos anticuerpos reaccionan con las proteínas de la cápside del VPH, produciendo una respuesta lenta y no existen evidencias de que los anticuerpos influyan en el crecimiento de la verruga, una vez que las células epidérmicas están infectadas[2].

De hecho, en la mayoría de los pacientes con verrugas en curso activo, no han podido demostrarse la presencia de anticuerpos[11].

Esta pobre respuesta humoral a la infección por VPH, puede ser debida a varios motivos: algunos autores[51] opinan que puede ser debido a la localización del virus en la epidermis externa, donde se encuentra retirado para la respuesta humoral. Pfister[2] hipotetiza que es raro que exista una respuesta humoral efectiva frente al VPH, ya que éste se difunde de célula a célula y no está sujeto al contacto con el anticuerpo. Por otro lado Spradbrow[52] hipotetizó que "puede ser posible que la respuesta del anticuerpo en el curso de una infección natural se dirija únicamente contra los viriones involucrados en el proceso infeccioso y que los componentes de la progenie viral no tengan ningún impacto en el sistema inmune".

No obstante, Lee y Eisinger encontraron, en un interesante estudio, que tanto el extracto de verruga como los viriones purificados inducían respuesta humoral en pacientes que habían tenido verrugas durante menos de un año, mientras que en verrugas con una duración superior al año, tanto los viriones como el extracto de verruga no inducían respuesta en el huésped, lo cual sugiere que el nivel de anticuerpos específicos para la verruga es inversamente proporcional al número de verrugas y a la duración de la enfermedad en un paciente dado, o lo que es lo mismo, una disminución de la respuesta humoral a los antígenos del VPH con el paso del tiempo[11,53].

Otra conclusión importante fue la encontrada por Orth en experimentos con ratones, donde comprobó que aquellos que habían tenido historia de verrugas, no se infectaban con partículas virales, pero podían ser reinfectados con ADN viral, sin cubierta proteica, lo que sugería que los anticuerpos eran activos únicamente contra la cápside antigénica. Estudios recientes, que demuestran que se producen distintos anticuerpos contra las proteínas de la cápside del VPH1 (mayores y menores) refuerzan esta hipótesis[2].

No obstante, existen autores que sugieren que la IgG es de alguna manera necesaria para la regresión espontánea de la verruga, ya que pacientes que muestran verrugas de menos de un año de evolución, pueden llegar a desaparecer espontáneamente si se desarrollan anticuerpos de IgG específicos para la verruga[11]. De hecho, la remisión de las verrugas de forma espontánea coincide con la aparición de anticuerpos fijadores del complemento, aunque también existe un marcado incremento de la inmunidad celular frente a los antígenos del VPH en estos casos, por lo que el papel de la inmunidad humoral en estos pacientes queda en un segundo plano.

---

[8] *A este respecto, existen trabajos en los que se han detectado anticuerpos séricos de proteínas de la cápside (L1), en pacientes con verrugas plantares8,9.*

[c] *El anticuerpo se une a los antígenos y a los receptores Fc que activan las células NK. Los macrófagos, linfocitos y neutrófilos también tienen receptores Fc.*

Podemos resumir, que los anticuerpos, por lo común, no desempeñan un papel primario en la terminación de las infecciones virales agudas aunque son importantes para prevenir la infección[35,36,37,38].

B. Respuesta inmune mediada por células (CMI)

La respuesta inmune mediada por células parece ser el factor principal en la terminación de infecciones por VPH y en la patogenia de estas enfermedades[26]. Debido al hábitat intracelular viral de las células infectadas son susceptibles a la acción de los linfocitos que reconocen antígenos virales en su superficie[37,38]. Además, y como ya hemos comentado anteriormente, existen claras evidencias[27,28] de que los pacientes inmunodeprimidos, especialmente en su respuesta celular, desarrollan con relativa frecuencia infecciones por VPH muy severas y resistentes a los tratamientos, lo que hace pensar que esta respuesta es sumamente importante en el control de la replicación viral. La mayoría de estudios están de acuerdo en que la inmunidad mediada por anticuerpos juega un pequeño papel en las infecciones por VPH y la inmunidad mediada por células tiene una mayor importancia en todo el proceso[20,28].

La respuesta inmune mediada por células comienza con el reconocimiento del antígeno por parte de las células T. Este reconocimiento se realiza a través de los receptores de antígenos existentes en la superficie de células T, que reconocen y se unen de forma específica a los fragmentos de antígenos extraños que les son presentados asociados a las moléculas del MHC propio. Este reconocimiento del antígeno por parte de los receptores de las células T es la primera señal, pero necesitan una segunda señal: la coestimulación, que en nuestro caso se va a producir por las citocinas segregadas: Interleucina 1 (IL-1) e Interleucina 2 (IL-2). Cuando la célula T ha reconocido el antígeno y ha sido coestimulada, se dice que se encuentra activada y comienza su diferenciación y proliferación.

Las **células T colaboradoras** o **células T4**, un tipo especial de células T, reconocen fragmentos de antígenos asociados a moléculas MHC-II, y son coestimuladas por la IL-1, secretada por los macrófagos[44]. Horas después de su activación las células T colaboradoras comienzan la secreción de diversas citocinas, entre ellas la IL-2, necesaria para la práctica totalidad de respuestas inmunitarias ya que puede actuar como coestimuladora de las células T colaboradoras (proceso de *feed-back* positivo), células T citotóxicas, células B y células asesinas naturales.

Por su parte, las **células T citotóxicas** o **células T8**, reconocen a antígenos extraños que se han combinado con moléculas MHC-I sobre las células epiteliales infectadas por el VPH. Sin embargo, para que se conviertan en citotóxicas, necesitan coestimulación por parte de la IL-2 o de otra citocina producida por las células T colaboradoras. (Recuérdese que las células T colaboradoras son activadas por antígenos asociados a moléculas MHC-II) Por tanto, para que la activación de las células T citotóxicas sea máxima es necesario la presentación de los antígenos se haga asociada tanto a las moléculas MHC tipo I, como MHC tipo II.

Estas células citotóxicas pueden destruir directamente a los antígenos del VPH, matando a las células epiteliales que las llevan, o indirectamente mediante la secreción de INF gamma, que activa a las células fagocitarias.

3.3. Estudios realizados sobre la respuesta inmune a la infección por VPH

La mayor parte de los estudios inmunológicos realizados no han conseguido arrojar mucha luz al estudio de la respuesta inmune frente a la infección por VPH un tema de por sí, bastante oscuro. La ausencia de preparaciones antigénicas y de técnicas de análisis normalizadas, unido a la relativa incapacidad de cultivar el virus en un laboratorio y a la ausencia de un buen modelo animal que tomar como referencia, hacen que los resultados de estos estudios[3,29,31], en ocasiones contradictorios, sean muy difíciles de interpretar[2,6].

Los estudios que se habían ido realizando con objeto de comprender las bases de la respuesta inmune en las verrugas, se habían basado en la respuesta inmune celular y la regresión espontánea de las verrugas, prestando especial interés a ciertos parámetros como el tiempo de duración de la infección, la extensión de la lesión, etc. Es este sentido, especialmente llamativo fue el estudio realizado por Morrison[29], en el que intentaba demostrar que aquellos pacientes que presentaban graves dificultades para erradicar sus verrugas con diferentes tratamientos era porque tenían un defecto en su respuesta inmune mediada por células, obteniendo resultados muy contradictorios en la respuesta celular entre el grupo de pacientes con verrugas resistentes, y el grupo de individuos control.

La posterior identificación de muchos tipos de virus del papiloma humano antigénicamente diferentes, y la observación de que las diferencias clínicas e histopatológicas de los diferentes tipos de verrugas estaban principalmente asociados a tipos específicos de VPH, sugirieron que los estudios debían ser reformados reconsiderando la respuesta inmune a la infección según los diferentes tipos de VPH, y a su vez hacían muy difícil la interpretación de estudios pretéritos[5]. Así, se descubrieron nuevos aspectos de la infección por VPH muy interesantes, a través de estudios inmunológicos llevados a cabo en grupos de pacientes con lesiones bien caracterizadas, desde un punto de vista clínico, y bien diferenciadas desde un punto de vista antigénico.

Orth, Jablonska y colaboradores, encontraron anormalidades en la distribución de linfocitos T en la gran mayoría de pacientes con diferentes tipos de verrugas. Estas deficiencias eran especialmente significativas en pacientes con verrugas planas y en relación a la Epidermodisplasia Verruciforme, y únicamente se encontraba ligeramente afectadas en pacientes con verrugas comunes y plantares, lo que demostraba que el defecto en la inmunidad mediada por células variaba dependiendo de los diferentes tipos de VPH[13].

Este estudio hace pensar que la susceptibilidad de los pacientes a la infección con un tipo particular de VPH está en estrecha relación con el grado de depresión de la respuesta inmune mediada por células, o lo que es lo mismo, la capacidad de infección de los distintos VPH será diferente. Ya que no se habían encontrado importantes anormalidades en la CMI en pacientes con verrugas plantares y condilomas acuminados, una deficiencia en el CMI no parece que sea importante en la propensión a la infección por VPH 1 y por el virus causante del condiloma acuminado[9]. Sin embargo, un defecto en la CMI presumiblemente facili-

taría la infección por VPH 2, 3 y 5, ya que según el estudio las infecciones con estos tipos de papilomavirus humanos, parece ser un factor que selecciona de la población humana los individuos con defectos en su CMI, bien por factores genéticos o ambientales, para proteger al huésped de la infección[13].

Posteriormente, un estudio realizado por Kienzler y colaboradores[32], en el que intentaban estudiar la respuesta inmune humoral y celular específica para el VPH-1, llegaron a encontrar un aumento de anticuerpos específicos anti-VPH-1 en un 78% de los pacientes que fueron inyectados con la proteína mayor de la cápside viral del VPH-1, obtenida a partir de verrugas de mirmecia (en las que previamente habían determinado el tipo de VPH). Así mismo, se observó una pequeña incidencia de un 10% de anticuerpos anti-VPH-1 en pacientes que presentaban otros tipos de VPH. En cuanto a la respuesta inmune mediada por células (CMI) no se encontraron diferencias significativas entre los diferentes tipos de VPH. El estudio sugiere que existe respuesta de la CMI al antígeno de la cápside del VPH-1 en los pacientes que tienen verrugas de mirmecia, pero esta CMI en menos específica que la respuesta humoral, ya que hipotetizan que existen determinantes antigénicos comunes a todos los VPH, lo que explicaría una respuesta celular muy similar en los diferentes tipos de VPH, y que la mayor o menor respuesta CMI dependerá de los determinantes antigénicos específicos de cada antígeno.

Posteriormente Lodi y colaboradores[5] y su aplicación de los anticuerpos monoclonales específicos para los linfocitos T mostró una nueva vía de abordaje en el estudio de la CMI en las infecciones por VPH. En este estudio no se encontró una alteración reseñable de linfocitos T en pacientes con verrugas planas y plantares, y sí una ligera disminución en las verrugas comunes y genitales. Estos datos que muestran una respuesta diferente de la CMI (estudiada por medio de anticuerpos monoclonales, en varias subpoblaciones de linfocitos T), en pacientes con diferentes tipos de verrugas, y que difieren parcialmente de los encontrados por Orth y Jablonska, vienen a confirmar la diferente capacidad antigénica del VPH que supuestamente vendría determinada por los diferentes determinantes antigénicos.

Los estudios de la respuesta inmune que se han realizado posteriormente, en los que se han tenido en cuenta los múltiples tipos de VPH, y la posibilidad de reactividad cruzada en la respuesta inmune entre los determinantes antigénicos comunes y específicos de cada tipo de virus, no han aclarado mucho todo este proceso. Los datos obtenidos en estos trabajos son muy difíciles de interpretar y han terminado por convertirse básicamente en estudios seroepidemiológicos.

3.4. La respuesta inmune como responsable de la regresion espontánea de las verrugas

Otro punto que se ha estudiado con profundidad, es la regresión espontánea de las verrugas, que se encuentra bien documentada en la literatura[30,34], y ocurre aproximadamente en dos terceras partes de las verrugas en pacientes sanos, cuando son seguidas por un periodo superior a dos años[11, 27, 28]. Estos índices disminuyen significativamente cuando se trata de pacientes inmunodeprimidos, de los que posteriormente hablaremos.

Se ha demostrado, que las características clínicas e histopatológicas de la regresión difieren entre los distintos tipos de verrugas. La regresión de las verrugas planas frecuentemente cursa con signos de inflamación y las lesiones se vuelven prurígenosas, eritematosas y edematosas[11,2]. Según ellas se regresan pueden aparecer halos depigmentados alrededor de la lesión. Histológicamente muestran un infiltrado linfomonocitario perivascular en la dermis papilar con espongiosis, exocitosis de células mononucleares (monocitos y células T) y degeneración de los queratinocitos infectados por el virus en el estrato espinoso, que se acompaña de necrosis de queratinocitos en las capas superiores, características éstas que sugieren reacción inmunitaria mediada por células, como ocurre en otras situaciones similares (liquen plano y diversas dermatosis), por lo que se hipotetiza que la inmunidad local desarrolla un papel importante en la resolución de la infección[2,11,19,30,34,42]. Algunos de estos autores[30,34] también refieren que la inmunidad celular no específica (las NK) también se encuentra de alguna manera implicadas en todo el proceso.

Sin embargo, las verrugas comunes y plantares, no muestran signos de inflamación según regresan. Su regresión es generalmente precedida por oscurecimiento, presencia de vasos trombosados y finalmente por la tendencia de la verruga de disolverse o secarse. Cuando la lesión es examinada histológicamente, la trombosis de los pequeños vasos alrededor de la verruga en regresión, no sugiere un proceso agresor de la zona. El infiltrado linfomonocitario que se puede observar en la regresión de las verrugas planas, se encuentra ausente[11].

El hecho de que la regresión espontánea únicamente se haya descrito en pacientes con verrugas planas (de hecho, en pacientes que cursaban con verrugas planas y comunes, se observó únicamente regresión espontánea en las verrugas planas, no en las verrugas comunes), sugiere que la estimulación de los linfocitos se produce por el tipo de virus asociado a la verruga o por los determinantes antigénicos de éste (en este caso el VPH-3)[30]. Por esto, es de vital importancia para comprensión total del proceso, el conocimiento del papel que juegan las células epidérmicas en la presentación antigénica, ya que en estos casos de regresión de verrugas planas se pudo observar un marcado acercamiento de las células T a las células de Langerhans epidérmicas, al igual que ocurre en otros procesos como la dermatitis alérgica de contacto[19,34].

3.5. Pacientes, inmunodeprimidos y su relación con las infecciones por VPH

El principal indicio que nos alerta de la importancia que desarrolla el sistema inmune en las infecciones por VPH, es el comportamiento de las verrugas en pacientes con estados de imnunodeficiencia, que como ya hemos comentado, suelen ser muy numerosas, extensas en cuan-

---

[0] *Explican posteriormente, que probablemente el potencial infectivo del VPH 1 dependa de la presencia de un número extremadamente alto de partículas virales en las verrugas plantares, que hace posible su transmisión por contacto directo o indirecto.*

to al tiempo de evolución y rebeldes al tratamiento[30,49,50]. En este sentido, son especialmente importantes los referidos a pacientes con transplantes renales, enfermedades primarias de inmunodeficiencia (enfermedad de Hodgkin, mieloma múltiple, linfoma maligno....), y pacientes VIH positivos.

En relación a los transplantados renales, que han recibido terapia inmunosupresiva durante largo tiempo, existen estudios en que se puede observar una alta incidencia de verrugas, en comparación con la población normal. Cobb[11] relata que de 200 pacientes con transplantes renales, escogidos aleatoriamente, existía una incidencia, en verrugas de distintos tipos, de un 43%. Así mismo, estos pacientes tienen un marcado aumento de la incidencia carcinomas de células escamosas inducidos por rayos ultravioleta. Boyle y colaboradores[54] encontraron un aumento muy significativo tanto de verrugas, como de carcinomas de células escamosas en 94 pacientes con transplante renal, en comparación con la población normal. Y más aún, cuando los pacientes se dividieron en dos grupos, según el grado de exposición al sol, el grupo que había tenido una alta exposición al sol, poseían todos carcinomas de células escamosas, y un aumento significativo en el número de verrugas (56% vs 26%).

Sin embargo, Ferrándiz y colaboradores[33] en un estudio sobre lesiones precancerosas y verrugas sobre 64 pacientes con transplantes renales, encontró muy pocas de estas lesiones precancerosas tenían ADN del virus del papiloma humano, aunque referían que podía ser debido a la baja sensibilidad del método, por lo que no podía realizarse ninguna hipótesis en cuanto al papel del VPH en la formación de las lesiones precancerosas en este tipo de pacientes. A su vez, también encontró un alto número de verrugas que tenían ADN del virus del papiloma humano que no había sido descrito hasta ahora, lo que sugería la posibilidad de que existieran nuevos tipos o subtipos, con gran afinidad por pacientes inmunodeprimidos.

Otro grupo, también muy significativo en cuanto al índice de verrugas, son los pacientes con enfermedades inmunodeficientes primarias. Morison[55], examinó 633 pacientes con diversas enfermedades inmunodepresivas, encontrando un significativo aumento en el índice de verrugas en pacientes con enfermedad de Hodgkins, linfoma y leucemia crónica (29,6%, 20,1% y 17,6% respectivamente), si se comparaba con un grupo de pacientes con otro tipo de enfermedades (principalmente mieloma múltiple y carcinomas y sarcomas de diferentes tipos) y con un grupo de individuos sanos que utilizó como grupo control (que cursaban ambos con una media de 6,2%) En su estudio postula que la inmunidad mediada por células es importante tanto en la prevención como en la resolución de las verrugas, ya que estas tres enfermedades cursaban con algún grado de deficiencia en el sistema inmune mediado por células, ya que los pacientes con mieloma múltiple con deficiencia de su inmunidad humoral, tenían el mismo número de verrugas que los pacientes control.

Otro tercer grupo de pacientes muy citado en la bibliografía por su prevalencia e incidencia de infecciones por VPH son los pacientes con Síndrome de Inmunodeficiencia Adquirido (SIDA). Actualmente se producen vertiginosos avances en el estudio del SIDA, que están ayudando a comprender mejor la naturaleza del VIH, que cada vez está siendo mejor controlado y tratado. Es por esto, por lo que los pacientes VIH positivos poseen una mayor esperanza de vida, y debe prestarse mayor atención al tratamiento de infecciones menos devastadoras en estos pacientes, como en nuestro caso es la verruga plantar, que ayuden a mejorar su calidad de vida[27,28].

Un estudio epidemiológico[39] reciente que relaciona las verrugas plantares en pacientes VIH positivos, encontró un pico significativo de incidencia en la verruga plantar en estos pacientes (17%), en comparación con individuos VIH negativos. Así mismo, refiere que estas verrugas poseen una naturaleza mucho más agresiva, y los tratamientos son muy largos y suelen acabar fracasando.

Parece lógico pensar que estos hallazgos son debidos al estado inmunodeprimido del individuo VIH positivo. Sin embargo, actualmente se están encontrando nuevas vías de investigación que pueden dar una explicación diferente a este problema. Randi y colaboradores[28], realizaron un estudio de las verrugas plantares en pacientes VIH positivos, en el que se hizo una evaluación del nivel de linfocitos CD4 de todos los individuos VIH positivos del estudio. En todos los pacientes VIH positivos se encontró un alto nivel de severidad y agresividad de la infección por VPH, medidas por el número, tamaño y tipo de verruga (encontrando una alta incidencia de verrugas en mosaico, mayormente asociada al VPH-2, en pacientes VIH positivos en comparación con pacientes VIH negativos). Los resultados de agresividad no se correspondieron con los niveles de CD4 en los pacientes VIH, lo que plantea múltiples interrogantes acerca de la patogenia de la verruga plantar en los pacientes VIH positivos.

Es posible que existan interacciones entre los productos del genoma del VPH, con las secuencias reguladoras del VPH[27]. De hecho, recientes estudio sobre el VPH 16 confirman esta teoría. Esta línea de investigación, puede ayudar a la comprensión de la patogenia y manifestaciones clínicas de otros tipos de papilomavirus humanos, que todavía no se conocen

3.6. Desarrollo de vacunas

El desarrollo de vacunas para el virus del VPH y medidas terapéuticas basadas en mecanismos inmunológicos ha avanzado muy rápidamente en estos últimos tiempos, teniendo en cuenta la ausencia de un buen modelo animal que tomar como referencia, o la relativa incapacidad de cultivar el virus en un laboratorio.

El desarrollo de vacunas frente al VPH, está básicamente orientado a la prevención del cáncer de cervix. El mayor conocimiento de la biología básica de la infección por VPH y el desarrollo de inmunoensayos que detecten anticuerpos del VPH ha potenciado el desarrollo de vacunas sobre el virus. Basándose en la presencia de anticuerpos neutralizantes sobre las proteínas capsulares, se propone actualmente una vacuna consistente en partículas similares a la proteína L1, o a las proteínas L1 y L2[25].

Sin embargo, ya que las proteínas L1 y L2 no siempre están presentes en estados avanzados de la enfermedad, su potencial terapéutico es muy limitado. Por este motivo las oncoproteínas E6 y E7 están siendo empleadas como terapia inmunológica para el cáncer de cervix, ya que su expresión dura hasta estados avanzados de la enfermedad[25].

BIBLIOGRAFIA

1. **ROOK G.** *Inmunidad frente a virus, bacterias y hongos.* En: Roitt I, Brostoff J, Male D. Inmunología. 2.ª Ed. Barcelona: Salvat Editores SA; 1991: 16.1-16.4.
2. **POWELL J.** *Papillomavirus Research and Plantar Warts.* The Foot 1998; 8: 26-32.
3. **THYVOLET J, VIAC J, STAQUET MG.** *Cell-mediated inmunity in wart infection.* Int J Dermatol 1982; 21: 94:98
4. **OBALEK S, GLINSKI W, HAFTEK M, JABLONSKA S.** *Comparative Studies on Cell Mediated Inmunity in Patients with Different Warts.* Dermatológica 1980; 161: 763-83.
5. **LODI A, BETTI R, CATTANEO M, ROSTI A, MASNADA MC, MARMINI A, CROSTI C.** *A Comparative Study on Perlpheral Blood Lymphocyte Subpopulation in Diferent Kynds of Warts.* Acta Derm Venerol (Stockh) 1987; 67: 169-172.
6. **HARRISON'S 14 CD-ROM:** *Harrison's principles of internal medicine.* 14.ª Ed. [editores Anthony SF, et al.]. Nueva York: McGraw-Hill; 1998.
7. **VONKA V, HAMSIKOVA E, KANKA J, LUDVIKOVA V, SAPP M, SMAHEL M.** *Prospective study on cervical neoplasia IV.* Presence of FIPV antibodies. Int J Cancer 1999; Jan 29, 80 (3): 356-8. (abstract)
8. **CARTER JJ, HAGENSEE MB, LEE SK, MCKNIGHT B, KOUTSKY LA, GALLOWAY DA.** *Use of BPV1 capsids produced by recombinant vaccina viruses in an ELISA to detect serum antibodies in people with foot warts.* Virology 1994 Mar; 199(2): 284-91
9. **RÜBBEN A, KRONES R, SCHWETSCHENAU B, GRUSSENDORF-CONEN I.** *Common warts form immunocornpetent patients show the same distribution of human papillomavirus types as cornmon warts from immunocompromised patients.* Br J Dermatol 1993; 128:246-270.
10. **TORTOLA GJ, GRABOWSKI SR.** *Principios de Anatomía y Fisiología.* 7.ª Ed. Madrid: Mosby/Doyma Libros SA. 1996.
11. **COBB MW.** *Human papillomavirus infection.* J Am Acad Dermatol 1990; 22(4): 547-66.
12. **RUDLINGER IZ, SMITH IW, BUNNEY ME, et al.** *Human papillomavirus infections in a group of renal transplantant recipients.* Br J Dermatol 1986; 115(6): 681-682. (abstract).
13. **OBALEK S, GLINSKI W, HAFTEK M, ORTH G, JABLONSKA S.** *Comparative studies on cell-mediated inmunity patients with different warts.* Dermatológica 1980; 161: 73-83.
14. **ROITT I.** *Inmunología: Fundamentos.* Buenos Aires: Editorial Médica Panamericana SA. 1998.
15. **BENTNER KR.** *Human papillomavirus infection.* J Am Acad Dermatol 1989; 20: 114-123.
16. **GALLART T, VIVES J.** *Inmunología.* En: Farreras Valenti P, Rozman C. Medicina Interna. Vol. 11, 11' ed. Barcelona: Ediciones Doyma 1992. p. 1411-1473.
17. **STIHG1 G, TORNANI N, WOLFF K, LANGERHANS' CELLS:** *A Distintive Members of Bone Marrow-Derived Centritic Cells.* Adv Dermatol 1987; 2:269-282.
18. **CORWIN VARICE J. INTERFERONS:** *Therapeutic Potencial in Cutaneous Diseases.* Adv Dermatol. 1991; 63-33; discussion 34.
19. **MEMAR OM, ARARY I, TYRING S.** *Skin-Associated Lymphoid Tissue in Human Immunodificiency virus-I, Human Papillomavirus and Herpex Virus Infections.* J Invest Dermatol 1995 Jul; 105 (1 Suppl): 995-1045.
20. **CROMME FV, MEIJER CJLM, SNIJDERS PJF, UYTERFINDE A, KENEMANS P, HELMERHORST T, STERN. PL, VAN DEN BRULE AX, WALBOOMNERS RYW.** *Analysis of MHC class I and II expresión in relation to presence of HPV genotypes in premalignant and malignant cervical lesions.* Br J Dermatol 1993; 67: 13 72-13 80 (abstract).
21. **JENSON AB, LIM LY, SINGER AE.** *Comparison of human papillomavirus Type I serotyping by monoclonal antibodies with genotyping by in situ hybridization of plantar warts.* Cutan Pathol 1989; 16: 54-59.
22. **BRODELL RT, BREDLE DL.** *The treatment of palmar and plantar warts using Natural Alpha Interferon and a Needless Injector.* Dermatol Surg 1995; 21:213-219.
23. **BAKER GE, TYRING SK.** *Therapeutic approaches to papillomavirus infections.* Dermatol Clin 1997; 15(2): 331-339.
24. **GASPARI AA, ZAOLDA AD, PAYNE D, MENEGUS M, BUNCE LA, ABBOUND CN, TYRING SK.** *Successful Treatment of a Generalizated Human Papillomavirus Infection with Granulocite-Macrophage Colony-Stimulated Factor and Interferon Gamma Inmunotherapy in a patient with a primary immunodeficieney and cyclic neutropenia.* Arch Dermatol 1997; 13 3: 491-496.
25. **HAGENSEE ME.** *Human Papillomavirus Vaccine.* Infect Virol 1999; 12(1): 11-15.
26. **GUILLEN BARAONA C, BOTELLA ESTRADA R, SAN MARTIN JIMENEZ O.** *Manual Janssen de enfermedades de la piel.* Barcelona: MASSON SA; 1996.
27. **SOLTANI SK, KENYON E, BARBOSA P.** *Chronic and aggresive plantar verrucae in a patient with HIV.* JAPMA 1996; 86(11): 555-558.
28. **MEBERG R, KENYON E, BIERMAN R. LOVELAND L, BARBOSA P.** *Characterization of plantar verrucae among individuals with Human Immunodeficiency Virus.* JAPMA 1998; 88 (9): 442-445.
29. **MORRISON WL.** *Cell-mediated immune response in patients with warts.* Br J Dermatol 1975; 93: 553-556.
30. **ROGOZINSKI TT, JABLONSKA S, JARZABEK-CHORZELSKA M.** *Role of cell-mediated Immunity in Spontaneus Regression of Plane Warts.* Int J Dermatol 1988; 27 (5): 322-326.

31. **CHRETIEN JH, ESSWEIN JG, GARAGASI VF.** *Decresead T-cell levels in patients with warts.* Arch Dermatol 1978; 114: 213-215.

32. **KIENZLER JL, LEMOINE MTH, ORTH G, JIBARD N, BLANC D, LAURENT R, AGACHE P.** *Humoral and cell-mediated immunity to human papillomavirus type I* (fipV-1) in human warts. Br J Dermatol 1983 Jun; 108(6):665-72.

33. **FERRANDIZ C, FUENTE MJ, ARIZA A, RIBERA M, PARADELO C.** *Detection and Typing of Human Papillomavirus in Skin Lesions From Renal Transplant recipients and Equivalent Lesions from Immunocompetent Patient.* Arch Dermatol 1998; 134: 381-382.

34. **IWATSUKI K, TAGARNI H, TAKIGAWA M, YAMADA M.** *Plane Warts Under Spontaneus Regression.* Arch Dermatol 1986; 122: 655-659.

35. **GUILLEN BARAONA C, BOTELLA ESTRADA R, SAN MARTIN JIMENEZ O.** *Manual Janssen de Enfermedades de la Piel.* Barcelona: MASSON SA; 1996.

36. **FIELDS BN.** *Biología de los virus.* En: Schacchter M, et al, editores. Microbiologia: Mecanismos de las enfermedades infecciosas: enfoque mediante la resolución de problemas. 2' Ed. Madrid: Editorial Médica Panamericana SA; 1994. p. 415-43 6.

37. **CISTERNA R, BASARAS M.** *Virología general.* En: García Rodríguez JA, Picazo JJ. Microbiología Médica: 1. Microbiologia Médica General. Madrid: Harcourt Brace; 1998. p. 427-37.

38. **CISTERNA R, GALLEGO L, ARRESE M, BASARAS M.** *Poxvirus, Adenovirus, Papilomavirus y Parvirus.* En: Garcia Rodríguez JA, Picazo JJ. Microbiologia Médica: I. Microbiologia Médica General. Madrid: Harcourt Brace; 1998. p. 43 9-45 1.

39. **KENYON E, LOVELAND L, KILPATRICK R.** *Epidemiology of plantar verrucae in HIV-infected individuals.* J Acquir Immune Defic Syndr Hum Retrovirol 1998; 17:94.1

40. **VERNON SD, HART CE, REEVES WC.** *The HIV-1 tat protein enhances E2-dependent human papillomavirus 16 transcription.* Virus Res 1993; 27: 133.

41. **NAGINGTON J, ROOK A, HIGUET AS.** *Infecciones por virus y microorganismos relacionados.* En: Rook A, Wilkinson DS, Ebling FJ, Champion RH, Burton JL, editores. Tratado de Dermatologia. Barcelona: Doyma; 1988. p. 725-77 1.

42. **TYLER KL, FIELDS BN.** *Biología de los virus.* En: Isselbacher KJ, Braunwald E, Wilson JD, Martin JB, Fauci AS, Kasper DL, editores. Harrison. Principios de Medicina Interna. Tomo 1. IYEd. Madrid: McGraw-Hill Interamericana; 1994. p. 893-902.

43. **COTRAN RS, KUMAR V, ROBBINS S.** *Patología Estructural y Funcional.* Vol. 1. 4.ª Ed. Madrid: McGraw-Hill Interamericana; 1990.

44. **WU TC, GUARNIERI FG, STARELEY-O'CARROLL KF, VISCIDI RP, LEVISTSKY M, HEDRICK L, CHO M AUGUST JT, PARDOLL DM.** *Engineering an intracelular pathway for mayor histocompatibility complex class II presentation of antigens.* Proc Natl Acad Sci USA 1995 Dec5; 92(25): 11671-5.

45. **MOTA F, RAYMENT N, CHONG S, SINGER A, CHAIN B.** *The antigen-presenting environment in normal and human papillomavirus (FIPV)-related premalignant cervical epithelium.* Clin Exp Immunol. 1999 Apr; 116(1): 3 3-40. (abstract)

46. **MURAKAMI M, GURSKI KJ, MARINCOLA FM, ACKLAND J, STELLER MA.** *Induction of specific CD8+ T-lymphocite responses using a human papillomavirus-16 E6/E7 fusion protein and autologous dentritic cells.* Cacer Res 1999 Marl 5; 59(6): 1184-7. (abstract).

47. **ARANY I, TYRING SK.** *Activation of local cell-mediated inmunity in interferons-responsive patients with human papillomavirus-associated lesions.* J Interferon Cytokine Res 1996 Jun; 16(6): 453-60.

48. **FRAZER IH, THOMAS R, ZHOU J, LEGGATT GIZ, DUNN L, MCMILLAN N, TINDLE RW, FILGUEIRA L, MANDERS P, BARNARD P, SHARKEY M.** *Potencial strategies by papillomavirus to evade host immunity.* Inmunol Res 1999 Apr; 168: 131-42.

49. **ASADULLAH K, RENZ R DÖCKE, OTTERBACH R WAHN U, KÖTTGEN E, VOIK HD, STERRY W.** *Verrucosis of hands and feet in a patient with combined inmune deficiency.* J AM Acad Dermatol 1997; 36: 850-2.

50. **HANSEN ER, LISBY S, BAADSGAARD O, HO VC, VILLIERS EM, VEJISGAARD GL.** *Abnormal function of CD4+ Helper/Inducer T lymphocites in a patient with widespread human papillomavirus type 3-related infection.* Arch Dermatol 1990; 126: 1604-1608.

51. **BRIGGAMAN RA, WHEELER CE.** *Immunology of human warts.* J Am Acad Dermatol 1979; 1:297-304. (abstract).

52. **SPRADBROW PB.** *Immune response to papillomavirus infection.* En: Sydanen K, editor. Papillomavirus and Human Disease. Berlin: Springer-Verlag; 1987.p. 334-370.

53. **LEE AKY, EISINGER M.** *Cell-mediated immunity to, human papillomavirus and warts-associated tissue antigens.* Clin Experimental Immunology 1976; 26: 419-24. (abstract).

54. **BOYLE F.** *Cancer, warts, and, sunshine in renal transplant patients.* A case-control study. Lancet. 1984 Mar 3 1 83 79(1):702-5.

55. **MORRISON EA.** *Natural history of cervical infection with human papillomaviruses.* Clin Infect Dis. 1994 Feb; 18(2):172-80. (abstract).

4.- EPIDEMIOLOGIA E HISTORIA NATURAL DE LA ENFERMEDAD

Aunque la prevalencia de las infecciones por VPH en la población general es desconocida, se estima que existe una incidencia del 10% para niños y adultos jóvenes (Johnson apunta que en las verrugas no-genitales es del 7-10%[4]). La frecuencia de las verrugas ha aumentado rápidamente en los últimos 20-30 años, tanto en los Estados Unidos como en Europa[2,11,2]. En la actualidad, las lesiones producidas por los

VPH constituyen del 10% al 25% de todos los pacientes nuevos que acuden a clínicas dermatológicas en Gran Bretaña, en comparación con el 3% a 4 % de años previos; parece improbable que este aumento sea atribuible sólo a cambios en las actitudes sociales y en la organización médica[7,11].

Hay pocos estudios adecuados sobre la incidencia y frecuencia de las verrugas humanas en grupos bien definidos de población[12], este hecho puede deberse a la cantidad de factores encontrados en los estudios epidemiológicos sobre las verrugas; tales como la edad, el sexo, los variados periodos de incubación del virus, el seguimiento de los pacientes, las infecciones subclínicas...

En general, las verrugas son infrecuentes en los lactantes, en los niños pequeños (menores de 5 años) y en los ancianos pero pueden aparecer a cualquier edad[4,10,11]. La incidencia aumenta en la edad escolar, para alcanzar el pico máximo entre los 12 y los 16 años; después declina con rapidez hasta los 20 años y más gradualmente con posterioridad[2,6,7,11].

No parecen existir diferencias de incidencia entre sexos, salvo en algunas formas clínicas, como las verrugas filiformes y la papulosis bowenoide, que son más frecuentes en varones[6, 5, 7,8]. Aunque autores como Johnson y Steele, opinan que las verrugas no genitales afectan a mujeres más que a los hombres[4,9].

Muchos profesionales sugieren que la incidencia se encuentra probablemente dentro del mismo rango, con variaciones locales, en toda Europa y en Estados Unidos. De 1.000 niños menores de 16 años con verrugas, remitidos a clínicas hospitalarias en Cambridge, el 70% presentaban verrugas comunes, el 24% verrugas plantares, el 3,5% verrugas planas, el 2% verrugas filiformes y el 0,5% verrugas anogenitales. En las inspecciones médicas escolares de la misma población, se encontraron verrugas plantares en el 6,5% de los niños y otros tipos de verrugas en el 9,7%. Además, la Sociedad de médicos de East Anglican (Gran Bretaña) publicó en 1955 un estudio sobre verrugas plantares realizado sobre 13.000 niños en edad escolar de esta misma ciudad obteniendo una tasa de prevalencia del 6,5 por 1000, con un pico de incidencia de edad de 13 años para las niñas y 14 ó 15 años para los niños[4]. Similares resultados estadísticos se han encontrado en otros países europeos[2,11]. Además, estudios como el de Grigg y colaboradores (1953), sobre una población de 2.389 niños y adolescentes pertenecientes a colegios de Dixon, Illinois, obtuvieron una prevalencia de verrugas plantares del 4,5%[4,13].

Además, es importante destacar la importancia de factores que influyen en el desarrollo de la lesión como es la convivencia dentro de comunidades cerradas. En este sentido, en 1959 Van Der Werf presentó un estudio epidemiológico llevado a cabo en Holanda, donde comprobó que el 50% de niños con verrugas vulgares habían infectado a sus familiares. Otras comunidades que presentan mayor incidencia son los cuarteles[A] los internados escolares, clubes deportivos y áreas de hacinamiento[7].

En el año 1989, Steele y colaboradores publicaron los resultados de un estudio sobre 897 pacientes que fueron intervenidos clínicamente de verrugas en el centro general de salud. Encontraron que 71 pacientes (7,9%) presentaban otras lesiones además de las verrugas cutáneas. Las mujeres presentaban mayor predilección a padecer verrugas plantares que los hombres. Los pacientes vivían en grandes grupos familiares (más de 5 personas) presentaban mayor probabilidad de contraer verrugas que los pacientes que vivían en grupos familiares más reducidos (de 2 a 4 personas). Los individuos que presentaban verrugas periungueales tenían, en la mayoría de los casos, el hábito de morderse las uñas. Los pacientes que tenían lesiones de más de dos años de evolución, presentaban mayor probabilidad de tener múltiples verrugas que aquellos que acudían con lesiones de menos de un mes de duración. También observaron una mayor incidencia en pacientes de verrugas plantares múltiples asociadas a pies más húmedos y macerados[9].

Posteriormente Kikenny y Marks publicaron en 1996, presentaron un trabajo sobre la incidencia de estas lesiones en la población australiana. Realizaron estudios epidemiológicos de prevalencia sobre verrugas en colegios y en varios grupos profesionales en consultas generales y hospitales. Los estudios realizados a través de los colegios demostraron una prevalencia en niños que varía entre el 2 y el 20% de esa población. Además encontraron una mayor prevalencia en las manos de los carniceros, ganaderos y pescaderos en comparación con otros profesionales trabajadores[6].

Recientemente, Rubben y colaboradores (1997), presentaron un estudio epidemiológico sobre las lesiones producidas por el VPH relacionando las manifestaciones clínicas con la edad de distribución de las verrugas y con los genotipos más comunes de VPH. Estos autores postulan que la morfología de las verrugas depende del tipo de VPH que las produzca. Para estudiar el genotipo de VPH que induce las lesiones se realizaron pruebas de diagnóstico a través de PCR (Polimerasa Chain Reaction) en 238 pacientes con verrugas. Los análisis demostraron que las verrugas analizadas eran inducidas predominantemente por los tipos VPH 2, 27 y 57. Las lesiones más frecuentes eran las verrugas comunes, verrugas en mosaico y verrugas plantares endofíticas. La edad de mayor incidencia de los pacientes se estimó entre los 10 y 30 años, donde la duración de la lesión, desde que se diagnosticó, era más prolongada (hasta 22 meses). Es importante destacar que estos autores encontraron una relación entre las distintas edades y los tipos de VPH; así el VPH tipo 1, aparecía con mayor frecuencia en niños entre los 6 y 10 años. También se encontró una importante relación del VPH tipo 2 con lesiones que respondían levemente al tratamiento y su persistencia era del 50% en todos los pacientes de más de seis meses de evolución. No se detectaron diferencias significativas en relación al sexo. Al final de su estudio llegaron a la conclusión de que la epidemiología, al igual que la morfología clínica, de las verrugas depende del tipo de virus que la induzca[8].

Kikenny y colaboradores del servicio de Dermatología del Departamento de Medicina de la Universidad de Melbourne (Australia), publicaron en 1998 un estudio randomizado de 2491 estudiantes de colegios pertenecientes al estado de Victoria, donde examinaron la prevalencia de

---

[A] *El examen de 2.620 soldados alemanes de edades comprendidas entre los 19 y 21 años mostró una incidencia del 2,82% en comparación con el 0,56% de los controles civiles de la misma edad*[7].

las verrugas comunes, planas y plantares. La prevalencia media fue del 22% de la población estudiada, variando en función de la edad desde el 12% en pacientes entre los 4 y 6 años hasta el 24% en la población comprendida entre los 16 y 18 años. Las verrugas comunes son las más frecuentes (16%), comparadas con las plantares (6%) y las planas (2%)[5]. La tendencia individual a buscar tratamiento médico, para aliviar la sintomatología dolorosa producida por las verrugas plantares sugiere que la mayor parte de las verrugas no-genitales permanecen desconocidas[4]. El estudio del Kikenny y colaboradores confirma esta teoría; aproximadamente en el 40% de las verrugas encontradas, la historia clínica reflejaba que los niños desconocían tener ningún tipo de lesión. De los individuos que lo sabían, solamente el 38% habían usado algún tipo de tratamiento. Estos datos de prevalencia confirman que las verrugas son muy frecuentes, lo que sugiere la necesidad de emprender programas de educación en colegios, explicando la naturaleza de estas lesiones y los posibles tratamientos[5].

4.1. Transmisión e inoculación del virus

Los virus del Papiloma humano no son altamente contagiosos y las epidemias son raras, incluso dentro de la misma familia[22]. El contagio se produce por contacto personal e íntimo con el virus, aunque también los queratinocitos descamados pueden ser un medio de transmisión[2]. Este hecho puede originarse por contacto directo con otro individuo (entre huéspedes subceptibles[10], por inoculación directa del material infectado (fomites[B]), o por autoinoculación[C7,10,11,12,14,16,15,17,18,22,23].

La inoculación del virus en el organismo se puede producir por medio de pequeñas soluciones de continuidad en los tegumentos a través de las cuales penetra el virus[16,10,42,19,18].

Este hecho explica la frecuente localización de verrugas en áreas traumatizadas (rodillas, manos, pies) y también el fenómeno isomórfico de Koebner (o lesiones por beso) característico de las verrugas planas[2].

Por esta razón se postula que estas lesiones de la piel no son estrictamente necesarias para que se produzca la inoculación, puesto que la combinación de factores tales como la humedad y el calor, predisponen a la dilatación de los poros de la piel facilitando la penetración del virus[14].

Los factores predisponentes que actúan en la inoculación por VPH están resumidos en la literatura dentro de dos grandes apartados:

Lesiones en la piel

La piel normal es relativamente resistente al ingreso del virus y la infección ocurre más rápida y fácilmente cuando el virus entra en contacto con la piel lesionada[22]. Esta lesión de la piel se puede originar por múltiples causas:

- Las abrasiones superficiales producidas por rascado, roce o fricción (ej: suelo de las piscinas y superficies abrasivas)[10,12,16,23].
- El trauma y el microtrauma repetitivo producidos por actividades atléticas, alteraciones biomecánicas y el calzado inadecuado producen daños en la piel que favorecen la entrada del virus. Además, el hábito inadecuado de morderse las uñas, favorece la aparición de la infección en la zona periungueal.[10,12,15,16,20,21,23].

El calor y la humedad

El calor y la humedad aumentan el contenido acuoso de la piel originando maceración que facilita la penetración y difusión del virus. Este hecho se produce principalmente a través de las duchas, gimnasios, prendas como calzados de goma poco transpirable, calcetines de fibras sintéticas y otros elementos que favorezcan la sudoración[10,11,14,15,23]. La facilidad para contraer infección en gente joven puede explicarse parcialmente por aumento de la perspiración (sudoración) a estas edades[10,11,21,22].

Los baños y duchas comunales incrementan la incidencia de este tipo de lesiones dado que la humedad favorece el cultivo de los virus[4,14]. En recientes estudios se han encontrado mayor tasa de incidencia de las verrugas plantares en atletas y personas que utilizan las piscinas públicas. Estos estudios sugieren que los vestuarios pueden ser un factor de riesgo para las personas que emplean estas instalaciones[4]. A este respecto, Johnson publicó en 1995 un estudio con el que pretendía determinar si el riesgo a contraer verrugas plantares es mayor en las personas que emplean duchas públicas que el de las personas que acuden asiduamente a vestuarios públicos. El resultado fue que existía una diferencia significativa en la prevalencia de verrugas plantares entre las personas que empleaban las duchas comunes (27%) y las que usaban los vestuarios (1,25%) lo que sugiere que realmente las duchas públicas constituyen un mayor riesgo para contraer verrugas plantares que los vestuarios[4].

También el intercambio de objetos se asocia a un incremento de la incidencia de las verrugas plantares en algunas comunidades. La casa, así como la escuela, gimnasios, piscinas[14] cuarteles, etc., proporcionan oportunidades para la transmisión de la infección; Van Der Werf en su estudio epidemiológico hace hincapié en estos factores[7,14].

En 1976 fue publicado un trabajo de Benz y Gilliet sobre los posibles factores causantes de la incidencia epidémica de verrugas plantares. Estos autores demostraron a través de un estudio estadístico un incremento de la incidencia local de las verrugas plantares en la población escolar, aunque el origen y la causa de la epidemia permanece poco clara. El exceso de sudoración en el pie, más que ir descalzo en el colegio, y quizás el uso de botas de goma o calcetines de nylon parecen facilitar la infección. El empleo de piscinas públicas puede ser una posible causa, pero dificilmente podría ser probada. Parece que una capa córnea intacta, espesa y seca proporciona una mayor protección que una capa blanda, húmeda y macerada que conduce a la aparición de verrugas plantares[1].

[B] *La transmisión por fomites está descrita, habiéndose publicado un brote epidémico a través del adhesivo entre los trabajadores de una fábrica[7].*

[C] *Los virus pueden ser autoinoculados de la mano al pie y del pie a la mano, y la relación, relativamente constante, entre las verrugas comunes y las verrugas plantares en algunas escuelas sugiere que esto sea a menudo un factor importante en el mantenimiento de la incidencia de las verrugas plantares[11].*

4.2. Periodo de incubación

El virus del papiloma humano posee un periodo de incubación largo y variable, lo que unido a la variación en la resistencia del huésped impide una determinación definida de los patrones epidemiológicos. En algunos estudios experimentales, el período de incubación oscila de 1 a 20 meses, con un promedio de 9 meses[10]. Para otros autores como Straus y Cobb, el periodo de incubación oscila entre 1 y 6 meses[7,18,19]. No obstante, se cree que las verrugas de las manos y de los pies tienen periodos de incubación más prolongados entre 6 y 18 meses[22].

Al parecer, después de la infección, el virus permanece latente y posteriormente se reactiva[10,11] de tal forma que las verrugas pueden permanecer latentes, o pasar sin evidencia clínica[21], pudiendo ser una infección inaparente en varias generaciones de células[10,11,12,20]. Aunque es importante destacar que se han encontrado anticuerpos en personas que no han mostrado signos clínicos de infección por VPH, lo que indica la existencia de una infección latente[2]. El comité encargado de la elaboración de los protocolos de actuación (Commitee on Guidelines of Care) perteneciente a la Academia Americana de Dermatología, afirma que la prevalencia del VPH en adultos permanece desconocida, esto es debido a que varias técnicas diagnósticas, incluida la serología y la hibridación del ADN sugieren que la exposición al virus con infección subclínica y latente puede ser muy común[3].

El crecimiento y la latencia no tienen relación con el número de viriones; la relativa cronicidad y la resistencia de ciertas verrugas a varios tratamientos hace pensar en la presencia de genoma viral en las capas más profundas de la epidermis[21].

BIBLIOGRAFIA

1. **BENZ U, GILLIET F.** *[Possible causative factors in epidemic incidence of plantar warts].* Schweiz Med Wochenschr 1976 May 15JO6(20):666-71. [Article in German] (abstrat)
2. **COBB MW.** *Human Papillomavirus Infection.* J Am Acad Dermatol 1990; 22(4): 547-564.
3. **COMMITEE ON GUIDELINES OF CARE.** *Guidelines of care for warts: Human papillomavirus.* J Am Acad Dermatol 1995; 32: 98-103.
4. **JOHNSON LW.** *Communal Showers and the risk of plantar warts.* J Fam Pract 1995; 40 (2): 136-138.
5. **KILKENNY M MERLIN K, YOUNG IZ, MARKS R.** *The prevalence of common skin conditions in Australian school student: 1. Common, plane and plantar viral warts.* Br J Dermatol 1998; 13 8(5): 840-5.
6. **KILKENNY M, MARKS R.** *The descriptive epidemiology of warts in the community.* Australas J Dermatol 1996 May; 37(2): 80-6. (abstract).
7. **PIQUE DURAN E, OLIVARES RAMOS M, ESPINEL VAZQUEZ ML, REQUENA CABALLERO L.** *Infecciones por papilomavirus.* El Peu 1997; 70: 327-343.
8. **RUBBEN A; KALBA K; SPELTEN B; GRUSSENDORF-CONEN EI.** *Clinical features and age distribution of patients with UPV 2/27/57- induced common warts.* Arch Dermatol Res 1997 May; 289(6): 337-40. (abstract).
9. **STEELE K, IRWIN WG, MERRETT JD.** *Warts in general practice.* Ir Med J 1989 Sep;82(3):122-4 (abstract).
10. **BOADMAN MA.** *Transtornos ungulares y cutáneos del pie.* En: Robbins JM, editor. Podología: Atención Primaria. Madrid: Médica Panamericana; 1995. p. 297-3 00.
11. **NAGINGTON J, ROOK A, HIGUET AS.** *Infecciones por virus y microorganismos relacionados.* En: Rook A, Wilkinson DS, Ebling FJ, Champion M Burton JL, editores. Tratado de Dermatología. Barcelona: Doyma; 1988. p. 725-771.
12. **TYLER KL, FIELDS BN.** *Biología de los virus.* En: Isselbacher KJ, Braunwald E, Wilson JI), Martin JB, Fauci AS, Kasper DL, editores. Harrison. Principios de Medicina Interna. Tomo 1. 13'Ed. Madrid: McGraw-Hill Interamericana; 1994. p. 893-902.
13. **GRIGG K, WILHELM G.** *Epidemiological study of plantar warts in school children.* Public Health Rep 1953; 68: 985-8.
14. **LELIEVRE J.** *Patología del Pie.* Barcelona: Masson; 1987.
15. **JO FFILL M.** *Transtornos Cutáneos.* Madrid: Mosby; 1996.
16. **BARTOLOMEI FJ, MCCARTHY DJ.** *Cutaneous manifestations of viral diseases.* En: McCarthy DJ, Montogomery R, editores. Podiatric Dermatology. Baltimore: Williams and Wilkins; 1986. p. 146-164.
17. **FERRANDIZ C.** *Esquemas clínico-visuales en Dermatología.* Barcelona: Doyma; 1986.
18. **OLIVERAS P, JIMENEZ F.** *Papiloma vírico. Alternativas de Tratamiento.* Rev Esp Podol 1993; 8: 377-379.
19. **ALBIOL FERRER M GIRALT DE VECIANA E, NOVELL MARTI V, OGALLA RODRIGUEZ M, ZALACAIN VICUÑA AJ.** *Papiloma Vírico.* Rev Esp Podol 1990; I(2): 79-83.
20. **GUILLEN BARAONA C, BOTELLA ESTRADA R, SAN MARTIN JIMENEZ O.** *Manual Janssen de Enfermedades de la Piel.* Barcelona: MASSON SA; 1996.
21. **LANDSMAN MJ, MANCUSO JE, ABRAMOW SP.** *Diagnosis, Pathophisiology and Treatment of Plantar Verruca.* En: Hark1ess LB, editor. Clinics in Podiatric Medicine and Surgery: Podiatric Dermatology. Philadelphia (PA): WB Saunders Company; 1996. p. 55-70.
22. **STRAUS SE.** *Virus de las verrugas y otros virus transformadores.* En: Schacchter M, et al, editores. Microbiología: Mecanismos de las enfermedades infecciosas: enfoque mediante la resolución de problemas, 2' ed. Madrid: Editorial Médica Panamericana SA; 1994. p. 527-535.
23. **ARENAS R.** *Dermatología: Atlas, diagnóstico y tratamiento.* 2.ª ed. Barcelona: Mc-Graw-Hill; 1996.

5. MANIFESTACIONES CLINICAS DEL VPH

Los virus del papiloma humano infectan de forma selectiva el epitelio de la piel y las mucosas[32]. Estas infecciones pueden ser asintomáticas (en forma de infecciones subclínicas), pueden producir verrugas (lesiones cutáneas hiperplásicas) o también pueden asociarse a diversas neoplasias, puesto que tienen cierto papel en la oncogénesis de neoplasias cutáneas y mucosas malignas y premalignas.[A] [11,32,33,57].

Se han identificado más de 70 tipos diferentes de VPH, los cuales se han asociado a determinadas lesiones cutáneas y mucosas. Básicamente los podemos agrupar en[34,35]:

- Los Genotipo con localización preferente en piel normal. Son los productores de verrugas en la población normal. Hay 15 tipos, entre ellos los VPH 1, 2, 3 y 4, que están asociados a verrugas comunes, planas y plantares.
- Los Genotipos en relación con la Epidermodisplasia Verruciforme. Son más de 23 tipos, entre ellos los VPH 3, 5, 8, 9, 10, 12, 14, 15, 17, 19, 20, 25, 30, 46, 47, 49 y 50.
- Los Genotipos con tendencia a afectar a mucosas y zona anogenital. Las que infectan la zona genital con más frecuencia son los VPH 6, 11, 16 y 18. El 6 y el 11 tienden a producir condilomas acuminados y el 16 papulosis bowenoide. En un elevado porcentaje de los cánceres de cuello uterino se identifica el VPH 16.

Las lesiones que el VPH ocasiona con más frecuencia en la piel se conocen con el nombre de **verrugas**[34]. Estas manifestaciones causadas por el VPH no son realmente una verdadera neoplasia, sino una lesión hiperplásica de la epidermis de origen infeccioso. No obstante, es una opinión consensuada por la mayoría de autores[36,37,38,39,40] la de encuadrar estas lesiones dentro de los tumores epiteliales benignos. Sin embargo, en patología cutánea es muy patente la escasa delimitación conceptual existente de tumor benigno. En la epidermis y en la dermis, se catalogan como tumor a reacciones proliferativas reactivas a infección viral (como en nuestro caso el VPH), bacteriana o micótica, a hiperplasias malformativas, a reacciones a agentes físicos...[B] Es evidente, por tanto, que el capítulo de tumores benignos en la piel, forma un conjunto heterogéneo y artificial que sólo se mantiene por el interés de una aproximación diagnóstica clínico-patológica.

Todos estos distintos tipos de hiperplasia epidérmica circunscrita que tradicionalmente se califican como "tumores epidérmicos benignos" pueden agruparse en cuatro patrones macro-microscópicos:

• *Acantomatoso:* Engrosamiento epidérmico con mayor o menor fusión de las crestas interpapilares.

• *Papilomatoso:* Elongación exo/endofitica de las crestas con crecimiento exagerado de las papilas dérmicas.

• *Condilomatoso:* engrosamiento y elongación irregular y mamelonada de las crestas, haciendo relieve sobre la superficie epidérmica.

• *Infundibular:* Crecimiento endofítico crateriforme de la epidermis en forma de infundíbulos foliculares pilosos.

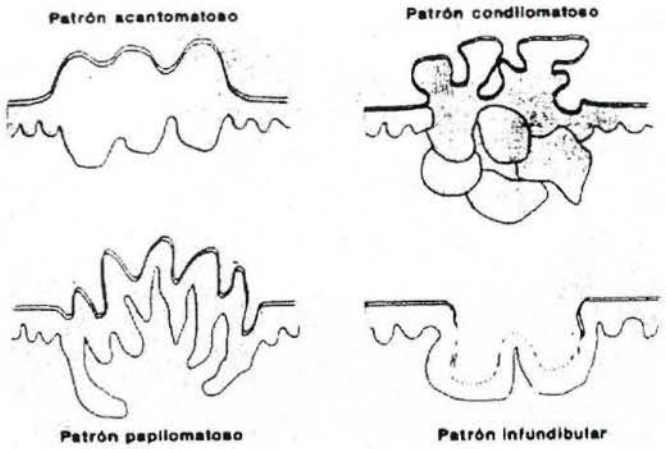

Figura 5. Patrones macro-microscópicos de hiperplasia epidérmica circunscrita. (Adaptado de Contreras Rubio, F.; Contreras Mejuto, F.: "Dermopatología ", en: Pardo Mindán, J: Anatomía patológica especial, VoL 2. Barcelona: Doyma, 1992: 952-983).

Estas manifestaciones causadas por el VPH, por lo tanto, no son realmente una verdadera neoplasia, como la describen algunos autores[34,37,42,43] sino una lesión hiperplásica[C] de la epidermis de origen infeccioso[1,44,45,46], ya que son comunes a todas las verrugas los hallazgos histológicos de hiperplasia epidérmica[23] que puede cursar con cualquiera de los cuatro patrones anteriormente descritos[41]. El término neoplasia debe entenderse como una etapa en el desarrollo oncogénico, como un estadio en la secuencia de progresión tumoral y, por tanto, quedan excluidas del concepto todas aquellas condiciones que, aunque simulen verdaderas proliferaciones tumorales, son realmente lesiones malformativas o hiperplasias reactivas, como en nuestro caso, son las verrugas[41].

Este hecho, junto con la ya comentada deficiencia conceptual existente de "tumor epitelial benigno" y unido a la creencia de que las lesiones originadas por el VPH solamente cursaban con el patrón papilomatoso, ha hecho que se denominaran éstas lesiones, no muy correctamente, como **papilomas**.

Además hay que tener en cuenta que la clasificación más utilizada de los tumores es la histogenética. En un alto porcentaje de tumores resulta relativamente fácil determinar

---

[A] *Algunos de los genotipos de VPH que se detectan en relación con la Epidermodisplasia Venuciforme tienen un importante potenciai oncogénico, ya que pueden inducir al desarrollo de un tumor epitelial maligno. Un ejemplo de ellos son los VPH 5,8 y 9 que se detectan en casi todos los carcinomas escamosos que se desarrollan en los pacientes con Epidermodisplasia Verruciforme, o los genotipos 16, 18, 31, 33 y 35 que se encuentran en la mayoría de los carcinomas de cervix.*

[B] *Lesión que ocupa espacio o hace relieve, más o menos circunscrita, formando nódulos delinútados, son bien diferenciadas desde el punto de vista lústológico, tienen un crecimiento lento, no dan metástasis y son tributarias de posible extirpación, que generalmente curan con la exéresis*[37,41]

[C] *Entendida como un aumento del tamaño de un órgano o tejido por un aumento de sus células que aparece en relación directa e inmediata con una causa y que puede producirse por un aumento de la fracción de vida de un tejido o por aumento del tiempo de vida de sus células*[9].

la célula de la que se originan; sin embargo, la dificultad aumenta con la menor diferenciación del tumor. Esta clasificación y nomenclatura presenta numerosos problemas derivados de la falta de precisión, las variaciones de la norma impuestas por la costumbre, la falta de unanimidad, la dudosa histogénesis de muchos tumores, la existencia de tumores mixtos o compuestos, y el desconocimiento del origen de algunos tumores. En términos generales, se utiliza la terminación *-oma*, unida a la raíz del tejido de origen, para nombrar un tumor[36,37].

Esta sería la justificación por la que algunos autores denominan como papilomas a las lesiones hiperplásicas producidas tanto en la piel como en las mucosas por el VPH.

Sin embargo, esta denominación de papiloma no sería la estrictamente correcta como opinan algunos autores[1,45] por lo que hemos comentado anteriormente. En su opinión el hecho de que el "virus del papiloma humano" cause éstas dermatosis ha hecho que muchos profesionales de la salud, en un alarde de cientifismo, llamen "papilomas" a todos estos procesos, en especial a las verrugas plantares. Según su criterio, como "papiloma por virus" sólo podemos entender aquellos procesos proliferativos virales que se localizan en mucosas; el resto son verrugas[45].

5.1. Clasificación de las lesiones del VPH

En la bibliografía consultada, existe una gran variedad de clasificaciones de los distintos tipos de lesiones que producen los VPH. Los autores las dividen en función a distintos parámetros tales como el genotipo, la morfología clínica de la lesión y la localización de la misma.

5.1.1. Clasificación clínica

En este apartado queremos realizar una clara diferenciación entre los distintos tipos de lesiones que los VPH pueden llegar a producir, centrándonos posteriormente en las lesiones que pueden desarrollar en la piel y sobre todo en una localización podal.

Según la morfología clínica podemos clasificar a las lesiones producidas por el VPH en lesiones localizadas en piel y lesiones localizadas en mucosas, como muestra la tabla II.

Tabla II Clasificación de las lesiones producidas por el VPH según la morfología clínica.

Lesiones localizadas en la piel

a) Verrugas vulgares.
b) Verrugas filiformes.
c) Verrugas planas.
d) Verrugas "plantares":
   - en mosaico.
   - mirmecia.
e) Verrugas anogenitales
f) Papulosis Bowenoide.
g) Epidermodisplasia Verruciforme.
h) Carcinoma verrucoso.
i) Quiste epidermoide plantar relaccionado con VPH.
j) Quiste verrucoso.
k) Neoformaciones posiblemente relacionadas con los VPH:
   - Queratosis folicular invertida.
   - Triquilemoma.
   - Otras lesiones.

Lesiones localizadas en Mucosas

a) Verrugas vulgares orales.
b) Verrugas anogenitales en mucosas.
c) Carcinoma verrucoso oral.
d) Hiperplasia epitelial global.
e) Papilomas nasales.
f) Papilomas conjuntivales.
g) Papilomas laríngeos.

A continuación desarrollaremos las lesiones que se pueden encontrar en el pie, centrándonos en las lesiones cutáneas.

5.1.1.A. Verrugas vulgares

Son lesiones papulosas exofíticas de superficie rugosa, con una consistencia firme y una coloración parda oscura o similar a la de la piel normal, con tendencia a adoptar una forma redondeada[27,34]. Pueden presentarse como lesión única o como una siembra de varias decenas[46]. Su tamaño oscila entre 1mm y 1cm de diámetro, aunque es infrecuente que confluyan formando grandes placas. De forma ocasional, una verruga vulgar puede adoptar la morfología de cuerno cutáneo[27,29,25].

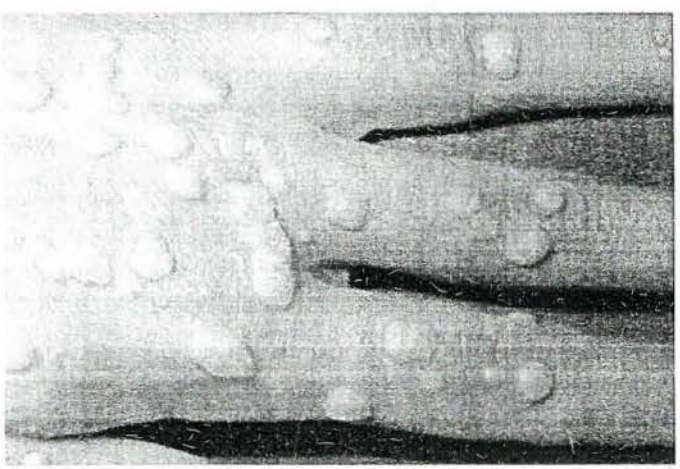

Figura 6. *Imagen de múltiples verrugas vulgares en el dorso de las manos.* (Adaptada de Atlas DOM. Dermatológische Universitätsklinik, FAU Erlangen-Nürnberg. 1998. URL:http://www.dermis.net/bilddb/diagnose/englisch/)

Localización

Su localización más habitual es el dorso de las manos, siendo muy frecuente su localización periungueal, donde pueden ser causantes de onicodistrofias si la verruga afecta en profundidad a la matriz[27,29,38,45]. En los niños también es muy frecuente su localización en rodillas, pero en realidad pueden aparecer en cualquier sitio de la superficie corporal o en la mucosa bucal[27]. Otros autores[45,46] lo relacionan con zonas

generalmente descubiertas sometidas a traumatismos (manos, dedos, rodillas, codos, etc)[25,45,46]. Habitualmente son asintomáticas, salvo las subungueales[34,47].

Aunque con menor frecuencia que en las verrugas planas, también es posible observar el **Fenómeno isomórfico de Koebner**[D 25,47]

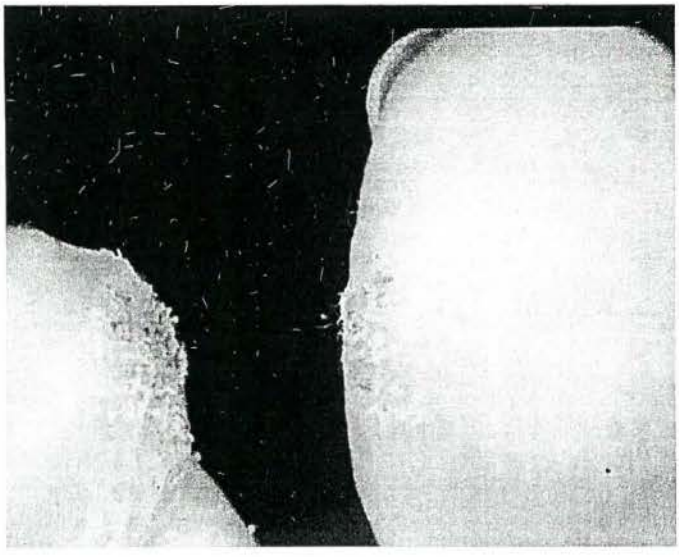

Figura 7. Fenómeno isomórfico de Koebner. (Adaptada de Swanson JR, Melton JL. Dermatology Atlas Alphabetized; 1996. URL http://www.meddean.luc.edu/lumen/MedEd/medicine/dermatology/melton/wart10.htm).

Etiología

Las verrugas vulgares están producidas con mayor frecuencia por los VPH tipo 1, 2 y 4. El VPH 7 produce verrugas vulgares en carniceros[27,26]. Los tipos de VPH que pueden causar verrugas vulgares son HPV 1, 2, 4, 7, 26, 27, 29, 57, 60, 65[14,25,27].

Epidemiología

- Se estima una incidencia del 7-10% de la población europea y americana[45]. Las verrugas vulgares tienen una mayor incidencia en personas inmunodeficientes, sobre todo en los que muestran alteraciones de la inmunidad celular, en individuos atópicos, en personas con onicofagia o que tienen el hábito de morder o traumatizar el periniquio, sobre todo en los casos de verrugas vulgares localizadas en la lámina ungueal.[12]
- La Edad de afectación que predomina es en escolares (sobre todo entre los 5 y 12 años)[45] y la incidencia disminuye después de los 25 años.
- En cuanto al *Sexo* es más frecuente en niñas que en niños.
- El contagio se da en grupos reducidos (hogar) o grandes (colegios, gimnasios)[46]. También es importante saber que al menos el 60% de las verrugas vulgares suelen desaparecer después de unos meses de persistencia. Es más fácil la desaparición de las grandes verrugas solitarias que de las pequeñas y múltiples[45].

Histología

Las verrugas vulgares y filiformes presentan un mismo patrón histopatológico de tipo papilomatoso. Al microscopio se reconocen por una arquitectura excrecente, circunscrita, en la que las crestas se encuentran elongadas en su porción dérmica presentando una configuración radial, es decir tienden a orientarse hacia un punto central de la lesión. La elongación de las crestas es también exofitica y sobre ella se forman columnas paraqueratósicas que con frecuencia, engloban material necrótico. El efecto citopático del virus se manifiesta por vacuolización perinuclear (coilocitosis[E 45,33]) en queratinocitos altos de las capas espinosa y granulosa aunque la hipergranulosis suele ser un hecho irregular (la capa granulosa puede estar intacta) [26,27,29,33,45,40,48,49].



Figura 8. *Corte histológico. Ejemplo de papilomatosis en una verruga vulgar. Proliferación de la epidermis y papilas subepidérmicas en dirección ascendente que producen una ondulación irregular de la superficie epidérmica.* (Adaptada de Stone MS, Ray TL. Dept. of Dermatology-University of Iowa College of Medicine. September, 1995. URL: http://tray.dermatology.uiowa.edu/DPT/Papillom.htm).

[D] *Coalescencia de lesiones contiguas: lesiones por beso[47].*

[E] *En la capa de células espinosas, relacionada con la síntesis de ADN viral, aparece acantosis, que es un aumento de la celularidad? La expresión genética tardia, manifestada por la aparición de proteínas estructurales y viriones ensamblados, es evidente dentro de los núcleos celulares de la capa espinosa y granulosa, donde se observa coilocitosis. Los coilocitos son grandes células redondas con núcleos picnóticos y grandes zonas de vacuolización perinuclear, rodeadas por una anillo de citoplasma. El epitelio histológicamente normal puede contener ADN del VPH. La presencia del ADN residual después del tratamiento lleva, con frecuencia a la recidiva del proceso[33].*

A mayor aumento, se evidencia la presencia de células vacuoladas, con un núcleo pequeño e hipercromático, rodeado de un halo claro, y un citoplasma pálido carente de gránulos de queratohialina. Estas células vacuoladas son más evidentes en las elevaciones papilomatosas del estrato granuloso. En la capa córnea se continúan con columnas de paraqueratosis, cuyas células presentan un núcleo más redondeado en comparación con el que presentan otras formas de paraqueratosis. En las depresiones del estrato granuloso se observan células granulosas con acumulación y desestructuración de los gránulos de queratohialina, los cuales aparecen toscos y gruesos, y con características tintoriales variables. Todos estos cambios histológicos son menos evidentes o están ausentes en las verrugas de largo tiempo de evolución, pero se suelen detectar con facilidad en verrugas recientes[27].

En las verrugas vulgares el número de partículas virales detectadas por microscopio electrónico es escaso, pues se hallan en capas altas de la epidermis[27].

Al mismo tiempo, encontramos papilas dérmicas elongadas y aplanadas que contienen capilares muy tortuosos. En la porción superior de la dermis podemos encontrar infiltrado linfocitario leve o poco denso[48].

Diagnóstico diferencial

En la mayoría de ocasiones, es sencillo establecer el diagnóstico, pero algunos procesos infrecuentes pueden confundirse con verrugas[47]. La observación de un punteado rojo (asas capilares trombosadas), es signo patognomónico para establecer un diagnóstico certero. Los puntos, se observan mejor con una lupa de 7 a 10 aumentos tras la aplicación de aceite mineral[46].

El diagnóstico diferencial tendrá que hacerse con la **tuberculosis verrugosa**, y en las lesiones situadas alrededor de las uñas con los **fibromas subungueales de la esclerosis tuberculosa**[11]. En la tuberculosis verrucosa, las placas irregulares están rodeadas de una zona de eritema. Los angiofibromas periungueales de la esclerosis tuberosa se proyectan por debajo de los lechos ungueales como nódulos aplanados, a menudo con un borde dentado[47].



Figura 9. Tuberculosis verrucosa. (Adaptada de Atlas DOIA. Dermatologische Universitätsklinik, FAU Erlangen-Nürnberg. 1998. URL: http//www.dermis.net/bilddb/diagnose/englisch/).

Es imposible dar un **pronóstico** en cada caso individual. el 65% desaparecen espontáneamente en 2 años[34,47], y tienden a hacerlo antes en los varones jóvenes[47].

5.1.1.B. Verrugas filiformes y digitadas

Son lesiones de morfología digitada, con una base de implantación estrecha, que se suelen contabilizar por decenas'. Variable entre 2 a 10 mm. de longitud. Se distribuyen de forma irregular y a menudo agrupadas[38].

Localización

Se localizan preferentemente en cara y cuello, sobre todo en varones, y en cuero cabelludo, zona que afecta por igual a varones y a mujeres. En esta última localización, deberá contemplarse la posibilidad de que se trate de un nevus epidérmico[27,38,47,48].

Etiología

La mayoría de los autores lo atribuyen al VPH tipo 2[50].

Histología

Su histopatología es muy similar a la descrita para las verrugas vulgares, con la salvedad de que la hiperqueratosis y papilomatosis suelen ser más intensas, y los capilares dilatados de la dermis papilar se alternan con pequeñas áreas de hemorragia[27].

Diagnóstico diferencial

Las verrugas digitadas, que a menudo se presentan en grupos pueden confundirse en ocasiones con **nevus epidérmicos**[47].

Cuando se localizan en los párpados son filiformes y pueden asociarse a queratitis y conjuntivitis[34].

5.1.1.C. Verrugas planas

Son pápulas de escasa elevación, cuyo tamaño suele ser menor de 5mm de diámetro[27,38,51], de superficie lisa con carencia de aspecto "verrugoso". El grosor de la lesión es de 1 a 2 mm[34,45,46]. Adoptan una forma redonda o poligonal, del color de la piel normal o con tonos amarillo-grisáceos y marrones[47]. Al observarlas con lupa su superficie tiene un aspecto punteado.

Localización

Aparecen en número de 2 ó 3 a varios cientos, preferentemente en la cara, aunque también pueden observarse en el dorso de las manos, los antebrazos y cara anterior de las piernas[27,46].

Es en esta modalidad clínica de la verruga donde con más frecuencia se presenta el **Fenómeno isomórfico de Koebner**[27,47]. Las verrugas contiguas pueden coalescer y son características las disposiciones lineales en las marcas de arañazos[47]. Si hay un considerable número de lesiones,

debe ser tenida en cuenta la posibilidad de una Epidermodisplasia Verruciforme[38].

Figura 10. Verruga plana. (Adaptada de Atlas DOIA. Dermatologische Universitätsklinik, FAU Erlangen-Nürnberg. 1998. URL:http://www.dermis.net/bilddb/diagnose/englisch/)

Etiología

Desde el punto de vista etiológico, las verrugas planas están ocasionadas con mayor frecuencia por los VPH tipos 3 y 10, aunque también se ha implicado a los tipos 1, 2, 4, 26 y 41[25,26,27]

Epidemiología

- La *Edad* de aparición es en niños pequeños de ambos sexos[34,46]. Las verrugas planas son más prevalentes en los pacientes inmunocomprometidos[44].
- En cuanto al *Sexo*, predomina en mujeres menores de 20 años[46]. Son muy infrecuentes en varones después de la pubertad[34].

Histología

Las verrugas planas presentan un patrón acantomatoso. Presentan ensanchamiento epidérmico con mínima elongación de las crestas (papilomatosis y paraqueratosis ausentes)[27]. Lo más característico de esta variante de verruga es el engrosamiento de la capa granulosa, donde sus células, de un tamaño superior al normal, muestran un citoplasma vacuolado y un núcleo de localización central, pequeño y basófilo. En la capa córnea persiste esta vacuolización entre los corneocitos. Mediante microscopia electrónica se detecta una desestructuración de los tonofilamentos y la presencia de numerosas partículas en el núcleo de las células vacuoladas[27,45,47,49].

En la Epidermodisplasia Verruciforme las lesiones son idénticas, aunque más intensas, confluyentes y a veces de gran extensión[26,27].

Diagnóstico diferencial

Desde el punto de vista del diagnóstico diferencial las verrugas planas deben diferenciarse del **liquen plano** y de la **acroqueratosis verruciforme**[34]. El Liquen plano es relativamente menos frecuente en los niños, tiene preferencia por las zonas de flexión de los antebrazos, es raro en la cara y a menudo es pruriginoso. Pueden estar afectadas las mucosas. Las pápulas planas y poligonales son lisas, de color rosa-lila y pueden presentar estrías de Wickham. La superficie de las verrugas planas ofrece un aspecto punteado. La observación con lupa circunstancia habitualmente resulta sencilla porque las lesiones de este último son pruriginosas, suelen afectar también a mucosas con un reticulado blanquecino y en los exámenes histológicos se observa una hipergranulosis. Además, y como características típicas, en las lesiones de liquen plano existe una degeneración hidrópica de las células de la capa basal, con la presencia de cuerpos coloides o apoptóticos en la epidermis, y en la dermis papilar se observa un infiltrado linfocitario de banda. Es fácil también distinguir las verrugas planas de la **acroqueratosis verruciforme de Hopf** por su historia clínica y su histología[27,34,37].

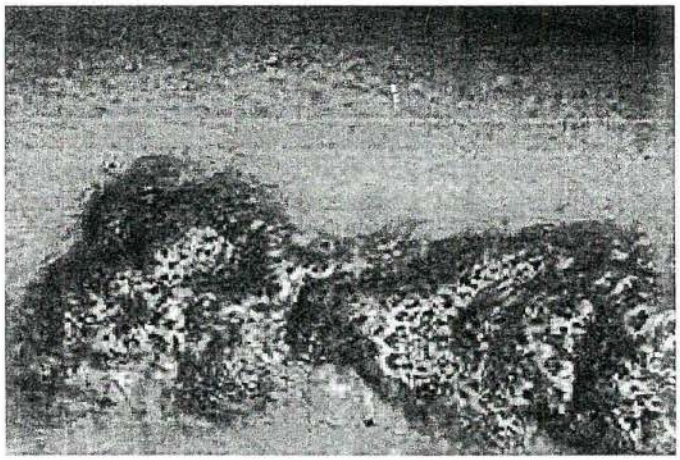

Figura 11. Liquen plano verrucoso. (Adaptada de Atlas DOIA. Dermatologische Universitätsklinik, FAU Erlangen-Nürnberg. 1998. URL:http://www.dermis.net/bilddb/diagnose/englisch/)



Figura 12. Acroqueratosis verruciforme de Hopf. (Adaptada de Atlas DOIA. Dermatologische Universitätsklinik, FAU Erlangen-Nürnberg. 1998 URL:http.llwww.dermis.net/bilddb/diagnose/englisch/)

Pronóstico

Pueden desaparecer bruscamente a las pocas semanas o meses de su aparición o persistir durante años.[34]

5.1.1.D. Verrugas plantares

Las verrugas plantares profundas son crecimientos endofíticos o encarnados y en general aparecen como un tumor epidérmico plantar o palmar de patrón infundibular único que raras veces se encuentra en otras regiones del cuerpo.

En este apartado nos referimos a las verrugas que siguen este patrón descrito, no a todas las verrugas de localización plantar.

Epidemiología

- *Edad:* De 5 a 25 años, aunque puede darse a cualquier edad . Para algunos autores la incidencia mayor se da entre los 8 y 15 años[34], y para otros, su incidencia pico se encuentra entre los 12 y los 15 años[10].

- *Sexo:* Más frecuente en mujeres.

- *Factores predisponentes:*

  - Se observa una mayor incidencia de casos en primavera y otoño seguramente motivado por su contagio en verano[52].
  - También es importante reseñar el factor traumático, puesto que las lesiones se dan más en zonas sometidas a presión[46].
  - La hiperhidrosis plantar resulta un factor determinante para el desarrollo de las verrugas plantares[51].

- *Incidencia:* Los estudios de incidencia son muy diversos y dificiles de interpretar por el variable periodo de incubación y la presencia de verrugas plantares que no son sintomáticas, por lo cual no se diagnostican. En cuanto al porcentaje observado con relación al resto de verrugas, la mayoría de los estudios las sitúan en el segundo lugar de frecuencia (aproximadamente un 24% de todas las verrugas).

Exploración física

Al principio tiene el aspecto de una pápula pequeña y brillante en "grano de sagú", pero pronto adopta su forma típica, de lesión redondeada bien definida, con una superficie rugosa, queratósica, rodeada de un anillo liso de capa córnea engrosada[2,47].

Observamos la lesión recubierta de una capa córnea, y al retirarla resulta evidente la abrupta separación entre el tejido de la verruga (pápulas bien delimitadas y brillantes) y el anillo córneo protector, ya que las líneas epiteliales de la piel de la planta del pie (dermatoglifos) no continúan sobre la superficie de la verruga[47]. Si se sigue deslaminando, aparecen unos puntos de color negro (capilares trombosados) y a continuación una pequeña hemorragia capilar[33,47].

- *Tamaño:* Su diámetro se aprecia mejor después de la deslaminación, ya que al principio revela una lesión más extensa de lo esperado y parecida a un hormiguero, la llamada mirmecia[2].

- *Color:* Color de la piel. Para poderse identificar los puntos rojos se deberá deslaminar la lesión a fin de eliminar la hiperqueratosis que la recubre[46].

- *Palpación:* El dolor es más agudo al pellizcar el área lesionada que al presionar vertical y directamente la lesión. Este signo exploratorio de pellizcar la verruga se conoce como "signo del timbre"[45]. El dolor es un síntoma común, pero variable. Puede ser muy intenso e invalidante, pero también puede faltar y muchas verrugas se descubren sólo en inspecciones de rutina[26]. A veces el dolor, es intenso al comenzar la deambulación después de un período de reposo[13]. Las verrugas en mosaico no suelen resultar dolorosas[47].

- *Distribución:* Se localizan frecuentemente en zonas sometidas a presión, cabezas de metatarsianos, dedos de los pies y talones[29,46]. Normalmente aparecen lesiones únicas, pero pueden presentarse 3 o más lesiones[46], y en el resto generalmente de 2 a 5, presentándose ocasionalmente las verrugas en mosaico, de las que posteriormente hablaremos[38]. Por tanto, estas verrugas no pueden crecer hacia el exterior, sino que lo hacen en profundidad, son endofiticas[45].

Según la distribución podemos clasificarlas en 3 grupos:

- ***Lesiones únicas o solitarias:*** se suelen presentar según autores, en el 60-70% de los casos[38]. Es la llamada verruga plantar profunda o de mirmecia: Es una lesión mucho más profunda[22] y normalmente está producida por los tipos VPH-1[32,34,47,50,53], y en ocasiones por VPH-4[32,47,50].

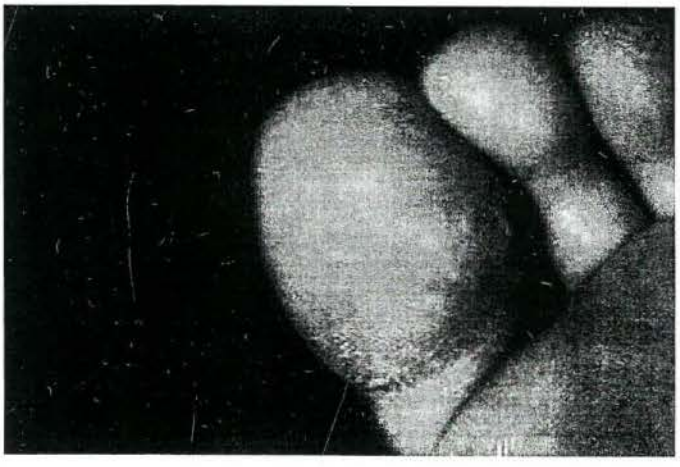

Figura 13. *Verruga plantar.* (Adaptada de Naylor M. Cutaneous Human Papillomavirus Infections. URL http://telemedicine.org/warts/cutmanhpv.htm).

- ***Múltiples verrugas:*** encontramos varias verrugas de mirmecia bien delimitadas, aunque no es común que una verruga plantar bien circunscrita (tipo mirmecia), desarrolle lesiones satélites más pequeñas las cuales tengan apariencia o morfología vesicular. Dichas lesiones, cuando aparecen, demuestran un menor grado de queratinización superficial[54]. Algunos autores engloban en este apartado lesiones menos llamativas, como lesiones puntiformes, hiperqueratósicas y superficiales producidas por VPH-4[22].
- ***Verrugas en mosaico:*** En ocasiones se desarrolla alrededor de una verruga grande un grupo de pequeñas verrugas satélites; las más pequeñas son del tamaño de una cabeza de alfiler y al principio tienen un aspecto casi vesiculoso[47]. Cuando son numerosas y confluyen, dan lugar a la denominada verruga en mosaico[34], llamada así por presentar el

aspecto de una placa de verrugas densamente agrupadas. Al deslaminar la superficie se pueden observar los bordes angulares de las verrugas individuales muy comprimidas entre sí[47].

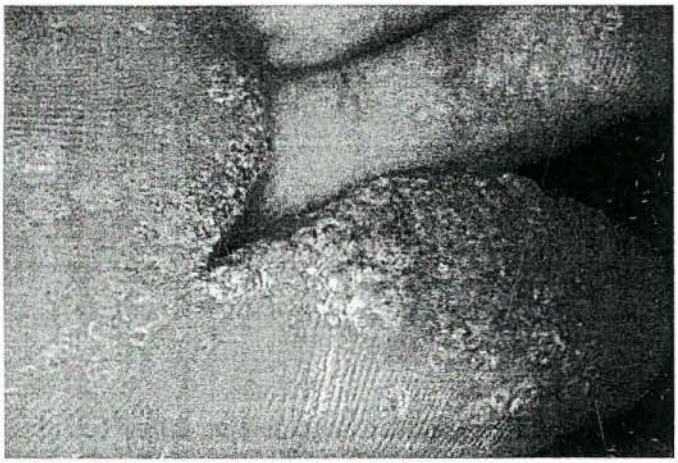

Figura 14. Verrugas en mosaico. (Adaptada de Atlas DOIA. Dermatologische Universitätsklinik, FAU Erlangen-Nürnberg. 1998. URL:http://www.dermis.net/bilddb/diagnose/englisch/)

Las verrugas plantares en mosaico representan el 26% de todas las verrugas plantares y pesar de su naturaleza más superficial, desde el punto de vista clínico son más resistentes y recidivantes que las otras verrugas del pie[55]. Estas lesiones suelen estar producidas por VPH-2[22,32,47,50] y algunos autores reflejan que también puede estar producida por VPH-3.

Histología

Describiremos el aspecto histológico de estas lesiones en el apartado de pruebas diagnósticas complementarias.

Diagnóstico diferencial

En primer lugar debemos realizar el diagnóstico diferencial con las siguiente tumoraciones benignas:

- **Nevo melanocítico congénito** (Tumores melanocíticos benignos)
  Los nevus melanocíticos o pigmentarios son proliferaciones benignas compuestas por células denominadas nevomelanocitos, las cuales provienen de los melanoblastos. Casi siempre están presentes durante el nacimiento. Se trata de lesiones ovales o redondeadas, de color pardo claro u oscuro. Pueden ser de cualquier tamaño, desde muy pequeños hasta muy grandes. Los bordes de la lesión pueden estar muy bien delimitados o confundirse con la piel circundante. La importancia de estas tumoraciones radica en los problemas estéticos que pueden originar, la posible asociación con otras malformaciones y en algunos de ellos el riesgo de ser origen de un melanoma.
- **Dermatofibroma o histiocitoma** (Tumores mesenquimales o de tejidos blandos benignos).
  La lesión es un nódulo dérmico que generalmente se desarrolla en las extremidades, siendo raro que se encuentre en la cabeza, las palmas o las plantas. Aparece en adultos, con mayor prevalencia en mujeres y su etiología es desconocida. Se presenta como una pápula o pequeño nódulo dérmico, de 3 a 10 cm de diámetro. Los bordes son difusos y se confunden con la piel normal. Su coloración es variable: rosa, pardo, bronceado, pardo oscuro. Tiene una consistencia firme y se palpa como una pastilla engastada en la piel; la compresión lateral origina una pequeña depresión de la piel en la porción central de la lesión, que resulta muy característica del dermatofibroma ("signo del hoyuelo").
- **Xantomas de los pliegues palmares**
  Denominados también xantomas estriados palmares, se manifiestan como unas máculas amarillo-anaranjadas en los pliegues de las palmas y de la cara palmar de los dedos de las manos. Aunque más raramente, pueden verse también en los pliegues de las plantas de los pies. Estas lesiones son muy tenues y pueden pasar desapercibidas con facilidad.
  Son casi exclusivos de la disbetalipoproteinemia familiar tipo III, aunque también se han descrito en la hiperlipoproteinemia tipo IIb.
- **Quiste epidermoide** (Dermatosis por depósito)
  Un quiste epidérmico de inclusión aparece de forma secundaria a una implantación traumática de la epidermis dentro de la dermis. Aunque está actualmente en debate la relación de esta lesión con el virus del papiloma humano como posteriormente desarrollaremos.
- **Granuloma piogénico o botriomicoma** (Tumores mesenquimales benignos)
  El granuloma piogénico, granuloma telangiectásico o botriomicoma es un hemangioma benigno cuya aparición es con frecuencia producida por un traumatismo. Se caracteriza por el desarrollo, en el curso de varias semanas o pocos meses, de unas tumoraciones cupuliformes o pediculadas, de color rojo vivo y superficie erosiva o cubierta de costras, que sangran con mucha facilidad. Se localiza con frecuencia en la región interescapular o zonas sometidas a traumatismos. También puede verse en la mucosa oral, las palmas y las plantas.

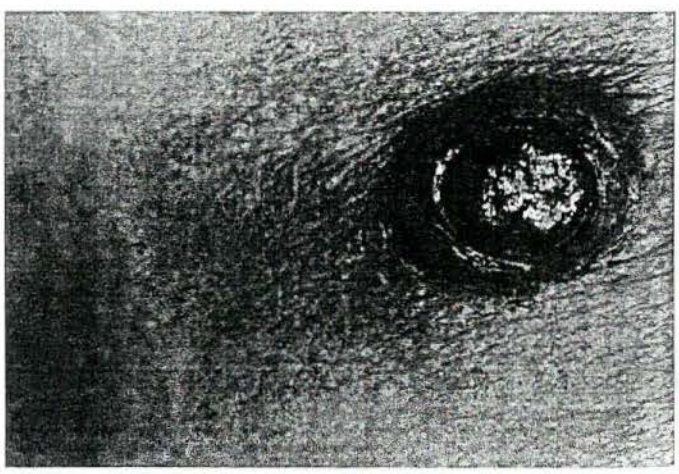

Figura 15. Granuloma piógeno. (Adaptada de Atlas DOIA. Dermatologische Universitätsklinik, FAU Erlangen-Nürnberg. 1998. URL:http://www.dermis.net/bilddb/diagnose/englisch/)

- **Lipomas** (Tumores del tejido graso benignos)
  Tumores subcutáneos que aparecen como masas redondeadas o lobuladas, de consistencia blanda, bien delimitadas y móviles. Son asintomáticas y no suelen doler a la palpación. Pueden ser lesiones solitarias o múltiples y se presentan a cualquier edad, si bien son más frecuentes en el adulto. Pueden localizarse en el pie.

- **Poroma ecrino** (Tumores benignos de las glándulas ecrinas)
  Tumor benigno habitualmente solitario y relativamente frecuente. En el 60% de los casos se localiza en la piel de la palma de la mano y en la planta del pie, donde la densidad de glándulas ecrinas es más alta. Afecta igualmente a varones y a hembras y suele aparecer en la edad media de la vida. Generalmente son lesiones de consistencia elástica y de aspecto verrucoso. El tumor suele tener color rojizo. Rara vez excede de los 3 cm de diámetro.
  Además, hay que incluir la diferenciación con tumoraciones malignas tales como:

- **Carcinoma escamoso**
  Es una tumoración maligna, derivada de los queratinocitos de la epidermis y con capacidad de producir metástasis. Recibe también los nombres de carcinoma de células escamosas, carcinoma epidermoide y epitelioma espinocelular. Esta lesión será desarrollada con más profundidad con posterioridad por su supuesta relación con el proceso de transformación de las verrugas.

Figura 16. Carcinoma de células escarnosas de localización interdigital. (Adaptada de Atlas DOIA. Dermatologische Universitätsklinik, FAU Erlangen-Nürnberg. 1998. URL:http://www.dermis.net/bilddb/diagnose/englisch/)

- **Melanoma lentiginoso acral**
  En este tipo se incluyen lesiones localizadas fundamentalmente en palmas, plantas, subungueales y en mucosas. Por lo general presenta un crecimiento lento en el transcurso de los años. Lesión macular en la fase de crecimiento radial con pápulas focales y nódulos que se desarrollan durante la fase de crecimiento vertical. Su coloración es variable (pardo, negro, azul y áreas pálidas despigmentadas). El tamaño oscila de 3 a 12 cm y sus bordes suelen ser irregulares.

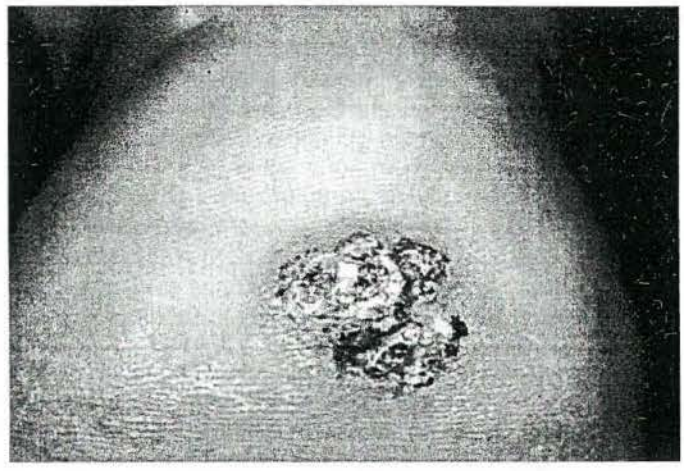

Figura 17. Melanoma lentiginoso acral. (Adaptada de Atlas DOIA. Dermatologische Universitätsklinik FAU Erlangen-Nürnberg. 1998 URL:http://www.dermis.net/bilddb/diagnose/englisch/)

Y por último tendremos que incluir las siguientes dermatopatías:

- **Queratosis arsenical** (Dermatosis por intoxicación) Dermatosis asociada a la ingesta de arsénico inorgánico. Se presenta clínicamente como lesiones múltiples hiperqueratósicas en forma de cuerno que se localizan principalmente en dedos de las manos y en plantas.

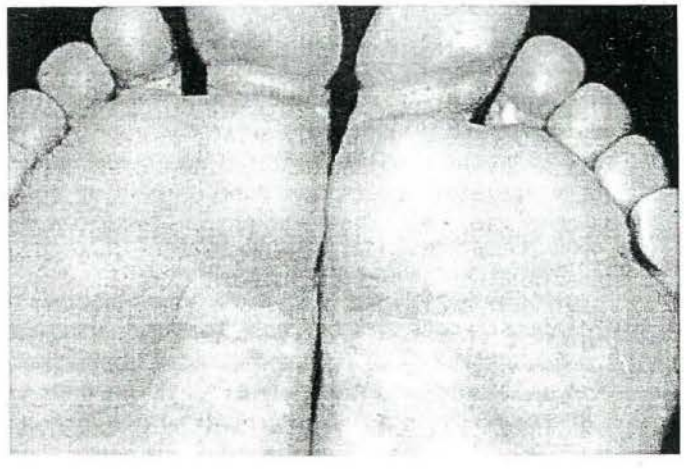

Figura 18. Queratosis arsenical. (Adaptada de Atlas DOIA. Dermatologische Universitätsklinik, FAU Erlangen-Nürnberg. 1998. URL:http://www.dermis.net/bilddb/diagnose/englisch/)

- **Queratolisis punctata (queratolisis plantar sulcatum)** (Infecciones bacterianas)
  Es una infección superficial de la capa córnea de las plantas de los pies, habitualmente asociada a hiperhidrosis. Se han implicado diversos gérmenes en su etiología, como Corynebacterium, Streptomyces y Dermatophilus congolensis. Las lesiones se circunscriben a la superficie plantar y son más intensas en los dedos y la parte anterior del pie. La parte superficial del epitelio aparece tumefacta y muestra erosiones superficiales y defectos redondeados de pocos milímetros de diámetro en la capa córnea. Suele existir bromhidrosis intensa.

- **Poroqueratosis palmoplantar y diseminada**
  Lesión caracterizada por una discreta obstrucción por presión, de la porción terminal del poro sudorífico plantar, con la formación de un tapón córneo laminado que se presenta, normalmente, en edades comprendidas entre los 22 y 55 años. Esta entidad patológica se caracterizaba por una hiperqueratosis del conducto sudoríparo epidérmico con la formación de una lámina córnea, ausencia del estrato granuloso y acantosis de la epidermis y dilatación del aparato sudoríparo en la dermis profunda correspondiente.

- **Queratodermias palmoplantares**
  Constituyen un grupo heterogéneo de enfermedades caracterizadas por un engrosamiento localizado o difuso de la capa córnea de las palmas y las plantas.

Figura 19. Queratodermia palmo-plantar. (Adaptada de Atlas DOIA. Dermatologische Universitätsklinik FAU Erlangen-Nürnberg. 1998 URL:http://www.derinis.net/bilddb/diagnose/englisch/)

- **Disqueratosis inflamatoria crónica (tilomas y helomas)**
  Son lesiones hiperqueratósicas de etiología mecánica que habitualmente se localizan en zonas sometidas a presión. A diferencia de las lesiones verrucosas producidas por el VPH, las lesiones disqueratósicas presentan una continuidad de las líneas papilares epidérmicas (dermatoglifos).

Pronóstico

La evolución de las verrugas plantares es muy variable[47].

La remisión espontánea se produce antes en los niños que en los adultos, y se halla retardada si existe hiperhidrosis o defectos ortopédicos. En los niños prepúberes el promedio de duración es probablemente menor de un año y del 30 al 50% desaparecen de forma espontánea en un período de observación de 6 meses[37,47]. En los adultos y niños mayores son mucho más persistentes, hasta el tiempo de durar varios años[34], aunque el 65% de las verrugas plantares desaparecen a los 2 años[38].

La verruga en mosaico es extraordinariamente persistente[34].

Las verrugas que remiten de forma espontánea muestran una tinción punteada o difusa por pigmento sanguíneo, y con frecuencia dejan de ser dolorosas a la presión[47].

5.1.1.E. Epidermodisplasia Verruciforme (EV)

La EV es una alteración autosómica recesiva[1,3,21, 33,61] caracterizada por incapacidad para controlar la infección por VPH debido a un defecto inmunológico[1,3,13,21,25,33,47,59,62].

Esta entidad fue descrita por Lewandowsky y Lutz en 1922[1,21,47].

La EV se caracteriza por lesiones similares a verrugas planas de 2 a 6 mm de diámetro[1,3].

Epidemiología y localización

Las verrugas suelen desarrollarse rápidamente en la infancia, pero pueden aparecer por primera vez a cualquier edad[1,3]. Se distribuyen en gran número por la cara, el cuello y el dorso de manos y pies, pero pueden tener cualquier localización, aunque las palmas, las mucosas y el cuero cabelludo por lo general no están afectados[1].

Aunque pueden darse en casi cualquier parte del cuerpo, tienden a ser más prominentes en las extremidades, especialmente en los brazos[3].

La incidencia es mayor en mujeres. Con gran frecuencia se encuentra consanguinidad de los padres e historia familiar de la enfermedad[21].

Etiología

El proceso tiene un origen multifactorial, en el que desempeña un papel importante la inmunología (deficitaria en estos pacientes), la genética (ya que la enfermedad se transmite con un patrón de herencia autosómico recesivo) y los virus (se ha relacionado, al menos con 23 tipos diferentes de VPH, aunque el tipo 5 es el más frecuente)[1,21,62]. Los tipos de VPH más frecuentes en esta alteración incluyen:3, 5, 8, 9, 10, 12, 14, 17, 20, 21, 23, 25, 28, 38, 47, 49[3].

La resistencia normal a la infección por hongos bacterias y virus que demuestran los pacientes con EV, sugiere la presencia de una inmuno-incompetencia específica que evita el reconocimiento y respuesta a los tipos de VPH específicos de esta alteración[3,13]. Los estudios de Kremsdorf y colaboradores (publicados en 1984)[13] que asociaron e identificaron 15 tipos de VPH en las lesiones de los pacientes con EV, de los cuales sólo 2 producían sintomatología en la población sana, apoyan esta teoría.

Según Orth[13] los pacientes con EV pueden mantenerse estables durante años, sin extensión local de las lesiones, lo que implica que determinados factores disminuyen más tarde la competencia de las células para resistir a la infección, o que algún hecho desencadenante produce el cambio de infección latente a infección activa.

Pfister[13] en 1981 demostró la existencia de infecciones por VPH asintomáticas, encontrando anticuerpos para el VPH tipo 8 en el suero de 10 sujetos de un grupo de 100 individuos asintomáticos. La cadena identificada, VPH 8, es específica de la EV, y no hay constancia de que produzca patología en sujetos normales.

El modo de transmisión de los VPH responsables de la EV permanece desconocido. Recientes investigaciones sugieren la posibilidad de transmisión vertical (de madre a hijo). En 1998, Favre y colaboradores publicaron un estudio a este respecto[62]. Realizaron un estudio virológico del líquido amniótico y la placenta de una paciente con EV, para comprobar la presencia de VPH 5, VPH 8, otros tipos de VPH asociados a EV y VPH 3. El niño nació por cesárea, y se tomó una muestra del líquido amniótico antes de la ruptura de las membranas. El análisis del líquido amniótico y la muestra de la placenta mediante PCR (Polimerasa Chain Reaction) usando los tipos específicos de VPH asociados a EV, reveló la presencia de VPH 5, VPH 8, VPH 24 y VPH 36, además de VPH 3 detectado en las lesiones de la paciente. En la muestra de la placenta también se encontraron los tipos 5, 8, 24 y 3 del VPH. No se detectaron secuencias virales en las células mononucleadas de la sangre periférica recogidas a los 2 y 6 meses antes del parto, interpretando este hecho como improbabilidad de transmisión hematógena. Los diferentes tipos de VPH también se detectaron en el raspado cervical que se tomó de la paciente, lo que puede sugerir una infección ascendente de la placenta.

Con este primer estudio se abre un nuevo campo de investigación, no sólo para pacientes con EV, sino también para un mejor conocimiento del VPH y sus relaciones etiológicas con otro tipo de enfermedades.

Clínica

Cuando la enfermedad empieza a manifestarse en la infancia, las verrugas a veces tienen el aspecto clínico de la pitiriasis versicolor[1,3,21,25,59].

Aparte de estas lesiones, existen otro tipo de manifestaciones dermatológicas como son la presencia de unas máculas eritematosas, hiper o hipopigmentadas, que se localizan en la cara, el cuello, el tronco y en brazos. Son ligeramente descamativas y de bordes policíclicos.

Como ya hemos dicho, las lesiones son similares a verrugas planas. En muchos pacientes tienen un color rosa claro, violeta o pigmentado. A menudo se observa una confluencia irregular de las lesiones vecinas, para formar líneas grandes o placas. Con frecuencia existen verrugas comunes típicas, en especial en los lados de los dedos, en las palmas y en las plantas, y en ocasiones se han observado pequeñas verrugas en la semimucosa de los labios o en la uretra[1,21,25].



Figura 20. Epidermodisplasia verruciforme. (Adaptada de Atlas DOIA. Dermatologische Universitätsklinik, FAU Erlangen-Nürnberg. 1998. URL:http//www.dermis.net/bilddb/diagnose/englisch/)

La EV se asocia, aunque de forma infrecuente, con una serie de alteraciones óseas, ungueales y dentarias, así como con trastornos endocrinos y neurovegetativos, entre otras anomalías[1]. Mayor importancia tiene su asociación con el retraso mental, circunstancia que se presenta en un 10-15% de los afectados[1,21].

Malignización

Un alto porcentaje de pacientes que padecen EV desarrollan, entre la 3.ª y 4.ª década de la vida una transformación maligna[1,3,21,22,47] normalmente enfermedad de Bowen o epitelioma espinocelular (carcinoma de células escamosas)[1,22] (se ha descrito algún caso de carcinoma de células basales[22]). La transformación maligna está en íntima relación con el VPH 5[1,21], aunque también existen casos en los que se han aislado los tipos 8 y 14[1]. Estas lesiones carcinomatosas tienen la particularidad de localizarse en zonas fotoexpuestas[1,3,21,22,47,55] por lo que se piensa que en su génesis intervienen de manera sinérgica la radiación UVA y los VPH[1,47,55].

De Villiers (1998)[60] en su artículo acerca de las infecciones por VPH en los cánceres de piel, afirma que la EV es un buen modelo de cáncer de piel no-melanoma que se desarrolla en áreas fotoexpuestas. La frecuente presencia de más de un tipo de VPH en estas lesiones es notable, con al menos un tipo de VPH asociado a EV. Especula que estos datos indican que la mayoría de infecciones por VPH, si no todas, ocurren en los primeros estadíos de la vida, después de lo cual quedan latentes. Es necesaria la radiación UVA prolongada para activar las funciones genéticas virales y/o para inactivar los genes celulares responsables del control del crecimiento celular.

Harwood y colaboradores[61] en un artículo publicado en 1999, afirman que ciertos tipos de VPH están fuertemente asociados al desarrollo de cánceres de piel nomelanomas en pacientes con EV. El mecanismo oncogénico de estos tipos de VPH es desconocido, y parece que la radiación ultravioleta es una condición crucial en estos procesos.

Weissenborn y colaboradores[63], publicaron en 1999 un estudio acerca de la influencia del tratamiento con PUVA en pacientes psoriásicos y la presencia de VPH. Se ha demostrado recientemente que los VPH asociados a EV, y en particular el tipo 5, tienen una alta prevalencia en la piel psoriásica. Analizaron las lesiones de la piel de 54 pacientes psoriásicos para detectar la presencia de VPH de localización preferentemente genital y asociados a EV en estas lesiones, y la influencia del tratamiento con psoralenos y radiación UVA (PUVA). Mediante PCR (Polimerasa Chain Reaction) detectaron secuencias de VPH en las lesiones del 83% de los pacientes investigados. En contraste, sólo se demostró la presencia de ADN viral en el 19% de las muestras de piel de 42 individuos dermatológicamente sanos e inmunocompetentes. El análisis con PCR reveló 14 tipos de VPH, todos pertenecientes a los asociados a EV. El tipo de VPH de mayor prevalencia en esta serie de pacientes fue el 36, encontrado en un 62% de los casos, seguido del tipo 5 (38%) y el 38 (24%). Las infecciones múltiples (de 2 a 5 tipos distintos de VPH) se detectaron en el 63% de los pacientes analizados. El porcentaje de detección de VPH no varió significativamente entre el grupo de pacientes en tratamiento con PUVA y los tratados sólo con preparaciones tópicas (77 vs 89%). El VPH tipo 5 se detectó en un porcentaje signifi-

cativamente mayor, en las lesiones de los pacientes tratados mediante PUVA.

Sería necesario realizar un seguimiento de estos pacientes para observar los porcentajes de malignización, su posible relación con la terapéutica PUVA y los VPH implicados en el proceso.

En ese mismo año, Gross y colaboradores[59], publicaron un caso de un paciente de 50 años que presentaba un carcinoma de células escamosas en la frente, desarrollado a partir de una EV. Afirman que el tipo de VPH implicado y la exposición a luz ultravioleta son factores de alto riesgo para una transformación maligna.

Histología

Las características histopatológicas de la EV dependen del tipo de VPH involucrado. Las verrugas planas de esta alteración, al igual que las lesiones que causa el VPH 3, son idénticas en su apariencia microscópica a las verrugas planas comunes[1,22,47]. Las lesiones producidas por VPH 5 presentan queratinocitos hinchados con citoplasma azul claro de aspecto espumoso y núcleos que pueden variar de pequeños y picnóticos a grandes y con cromatina en los márgenes[22].

Como ya hemos dicho, su aspecto histológico suele ser el de las verrugas planas[1,47], salvo por la presencia de células vacuoladas ya en los estratos bajos de la epidermis.

Clásicamente las anomalías citológicas características de la EV son: los queratinocitos de mayor tamaño, hinchados, con morfología irregular y citoplasma pálido o basófilo[1,22].

Diagnóstico diferencial

Se realiza principalmente con la **acroqueratosis verruciforme de Hopf**. Superficialmente es muy similar[47]. Son pápulas verrucosas que aparecen en el dorso de las manos y pies, rodillas, codos y antebrazos[1,47]. Sin embargo, la presencia de queratosis palmoplantar, historia familiar con herencia autosómica dominante y su relación con la enfermedad de Darier, además de la histología[1,47], nos ayudarán a distinguirla de la EV.

Tratamiento

Las lesiones cutáneas de la EV casi nunca regresan espontáneamente y es extremadamente difícil su curación. La vigilancia por parte de un genetista, evitar las exposiciones prolongadas al sol, y la detección y excisión quirúrgica tempranas de los cánceres de piel son las bases del tratamiento. Actualmente se están investigando los beneficios del interferón y los retinoides por vía sistémica como terapéutica de este tipo de lateración[22].

5.1.1.F. Carcinoma Verrucoso

Es una variedad del carcinoma escamoso (carcinoma epidermoide, epitelioma espinocelular...) en cuyo desarrollo parece encontrarse implicado el VPH[7,12,13,27].

Los *carcinomas* escamosos, en general, son tumores cutáneos malignos derivados del queratinocito basal o del estrato espinoso[12,13,20]. Su crecimiento es habitualmente rápido y tienen capacidad de producir destrucción local y metástasis por vía linfática y sanguínea[12,13,20].

Los *carcinomas verrucosos*, por el contrario, son tumores de crecimiento lento, gran tendencia a la queratinización y poca capacidad para producir metástasis, aunque sí destrucción local[7,13,19,20,21,27,64].

En el apartado de carcinoma verrucoso se incluyen un conjunto de entidades descritas con diferentes nombres según su localización: *papilómatosis oral florida* (en la boca), *condilóma gigante de Buschke-Löwenstein* (en los genitales) y epitelioma cuniculatum (en la planta del pie)[12,13,21,27].

Puesto que este trabajo se centra en las lesiones por VPH localizadas en el pie, nos limitaremos a hablar del **EPITELIOMA CUNICULATUM**.

Etiopatogenia

No se encuentra aún totalmente aclarada la implicación del VPH en la génesis del epitelioma cuniculado[11,22,27], aunque se han encontrado partículas virales con el microscopio electrónico en tejido contiguo al tumor, que se han interpretado como una verruga plantar[13]. En el caso de carcinomas verrucosos en la región genital, sí se ha hallado relación con el tipo 6 de VPH principalmente[27].

No es infrecuente confundir esta lesión en sus fases iniciales con una verruga plantar dada su similitud morfológica[12,13,15,19,20,27]. De hecho, Swanson y Taylor[15] en su revisión bibliográfica describieron casos de epitelioma cuniculatum con historia previa de verruga plantar de más de 10 años de evolución y tratamientos.

Estos tratamientos, especialmente la radioterapia, pueden ser los responsables de convertir una verruga resistente en un carcinoma de células escamosas, ya que está demostrada la influencia de los rayos X en la malignización de las lesiones causadas por VPH[1,24,27].

Clínica

Como hemos mencionado anteriormente, en sus estadíos iniciales puede ser indistinguible de una verruga plantar[12,13,15,19,20,27].

En estadíos avanzados se puede observar una masa verrucosa de tamaño variable[13,27]. Recibe el término "cuniculado" por su morfología, ya que se asemeja a una madriguera de conejo[21]. Con frecuencia presenta trayectos fistulosos en su interior por los que drena un material pastoso, blanquecino y maloliente[21,27].

Histología

Para el estudio histológico de estas lesiones es necesario hacer una biopsia amplia, que permita observar el tumor en toda su profundidad[13,27].

La apariencia histológica del carcinoma verrucoso está indudablemente modificada por las influencias mecánicas inherentes a la función del pie[21]. La porción superficial de la lesión puede ser indistinguible de la verruga[27]. Sin embargo, en profundidad, es característica la invasión que

realiza el tumor en la dermis en forma de grandes masas (proliferaciones epidérmicas) de bordes romos que empujan el tejido circundante[11,21,27]. Estas proliferaciones epidérmicas están compuestas por queratinocitos muy bien diferenciados[13,27].

La superficie libre de la lesión muestra una considerable descamación. El estrato de Malpighio está invadido por criptas llenas de queratina que pueden interconectarse con microabcesos y quistes. Esta conexión es la responsable de la naturaleza maloliente del tumor. El estrato córneo aparece paraqueratósico y los restos nucleares se desplazan con frecuencia a las capas externas del tumor. Las células individuales del tumor escamoso son atípicas, anaplásicas y ocasionalmente disqueratósicas. Normalmente se encuentran bien diferenciadas y muestran un citoplasma claro: los núcleos suelen ser grandes, hipercromáticos y pleomórficos[21].

Los vasos sanguíneos de diferente calibre parecen penetrar en la epidermis del carcinoma verrucoso. A este respecto, recuerdan a la verruga plantar[21].

En estadíos avanzados, la unión dermo-epidérmica muestra una interrupción en la membrana basal y hay una evidencia clara de invasión de células tumorales[13,21].

Frecuentemente se observan figuras mitóticas en las células de las crestas papilares[21].

La dermis asociada al carcimona verrucoso en el pie, muestra bastas fibras de colágeno engrosadas, y el infiltrado inflamatorio es de las células adyacentes o de tipo linfocitario. También se han identificado células plasmáticas, histiocitos y otros tipos de células infiltrativas. La vascularización de la dermis en la región del tumor está aumentada[21].

Diagnóstico diferencial

Los principales problemas diagnósticos se plantean entre las formas *in situ* y los carcinomas invasivos, y sólo pueden resolverse mediante la práctica de una biopsia o extirpación completa de la lesión y su estudio histopatológico[24].

Pronóstico

El carcinoma verrucoso casi nunca produce metástasis, pero tiene una elevada tendencia a las recidivas, a no ser que se efectúe una resección muy amplia, lo que a menudo exige efectuar amputaciones[24,26,29].

5.1.1.G. Quiste Epidermoide Plantar

Los quistes epiteliales o epidermoides son las lesiones quísticas cutáneas más frecuentes. Derivan de la epidermis o el epitelio del folículo piloso y se forman por la inclusión quística del epitelio dentro de la dermis que se llena con queratina y detritus ricos en lípidos[9,17,35,58]. Sus paredes delgadas, suelen romperse y acompañarse de una masa inflamatoria dolorosa[9,35,58].

Se presenta en adultos jóvenes o de edad madura, en la cara, cuello, parte superior del tronco y escroto [9,35,58].

La lesión, que casi siempre es solitaria, pero puede ser múltiple, es un nódulo dérmico o subcutáneo de 0,5-5 cm[9,35,58], que se conecta con la superficie a través de poros rellenos de queratina[9]. El quiste exhibe una pared semiepidérmica (epitelio plano estratificado con una capa granular bien formada), y contiene un material queratináceo[9,35].

Dentro de este tipo de quistes podemos encontrar los *QUISTES EPIDERMICOS DE INCLUSION*.

Son secundarios al implante traumático de la epidermis dentro de la dermis. La epidermis injertada por medios traumáticos crece dentro de la dermis, con acumulación de queratina dentro de la cavidad quística, la cual se encuentra cubierta por epitelio plano estratificado con una capa granular bien formada. La lesión aparece como un nódulo dérmico y por lo general se localiza más en palmas y plantas. Debe extirparse[9].

En 1986 Kimura describió por primera vez en la literatura japonesa, un quiste epidermoide en la planta del pie que presentaba una histología con cambios que sugerían infección por VPH. Desde entonces se han descrito unos 30 casos de esta entidad[1,16,17] ***(QUISTE EPIDERMOIDE PLANTAR ASOCIADO A MI)***.

Epidemiología

Aunque la mayoría de estas lesiones se han descrito en pacientes japoneses, también se ha encontrado en algún paciente no japonés[16].

Se localizan en las zonas de apoyo de la planta del pie (o en las palmas de las manos[15]) de adultos jóvenes, alguno de los cuales presenta, de forma simultánea, verrugas plantares[1,16,17]. No se han encontrado diferencias significativas en cuanto al sexo.

Etiología

Parece ser que estos quistes plantares están relacionados con el tipo 60 de VPH,[1,16,17] el cual se supone infectaría la epidermis plantar, de forma que por efecto de la presión, se producirían estas lesiones quísticas subepidérmicas. Se han descrito en conejos quistes similares producidos por VP (son los llamados papilomas quísticos)[1,16,17].

Algunos autores[15,16] hablan de la existencia de quistes epidermoides con presencia de antígenos capsulares de VPH, partículas virales y ADN viral de un tipo de VPH aún no identificado, que presentan hallazgos histológicos diferentes de los asociados a VPH 60. Estos quistes no sólo se desarrollan en regiones palmo-plantares, sino también en el cuero cabelludo, la cara, el cuello, el tronco, los brazos y las piernas.

Egawa y colaboradores[15], en 1998 presentaron un caso de un quiste epidermoide plantar en el que se detectó el VPH tipo 57 mediante hibridación *in situ* y PCR (Polimerasa Chain Reaction). Los hallazgos histológicos de esta lesión eran diferentes de los casos asociados a VPH 60.

El ***mecanismo patológico*** por el que se producen estos quistes es desconocido, aunque se han mencionado diferentes hipótesis[16]:

1. Sobreinfección del quiste epidermoide, secundario generalmente a un traumatismo[16].
2. El VPH juega un papel importante en el desarrollo del quiste[16,17]. Se especula que ciertos tipos de VPH

infectan principalmente las plantas de los pies y tienen tendencia a adentrarse en la subepidermis, por presión mecánica u otros mecanismos desconocidos, donde inducen la formación del quiste. Podría ser cierto que algunos quistes epidermoides plantares están causados por infecciones por VPH.

Estas teorías se ven apoyadas por los trabajos de otros investigadores. Rous y Beard[17] presentaron el concepto de "papiloma quístico" (en conejos) en el que los queratinocitos infectados por el papilomavirus Shope descienden a la subepidermis e inducen a la formación del quiste.

En otros estudios experimentales, se ha demostrado que el papilomavirus bovino tipo 1 induce a la formación de quistes subepidérmicos, y las células cervicales profundas del condiloma producido por VPH inducen a quistes epiteliales en los que se han detectado antígenos del PV.

Kreider y colaboradores presentaron recientemente quistes epidermoides inducidos por la infección con VPH 1 en laboratorio[17].

Clínica

Son quistes subepidérmicos que se localizan en las zonas de apoyo de la planta del pie (o en las palmas de las manos[15]) de adultos jóvenes, alguno de los cuales presenta, de forma simultánea, verrugas plantares[1,15,16,17,18].

Son nódulos dolorosos que se extienden gradualmente [17,18]. Suelen presentar una capa ligeramente hiperqueratósica que los recubre[14,17] y no están unidos a planos profundos[17].

Histología

Los hallazgos histológicos básicos que aparecen en los quistes epiteliales son: un verdadero quiste con una pared compuesta de epitelio similar al de la superficie cutánea encontrado en los tejidos subepiteliales.

Además, en los quistes epidermoides plantares se observan 3 hallazgos histológicos distintivos, pudiendo aparecer todos o alguno de ellos:

- Cuerpos eosinófilos intracitoplasmáticos (similares a los encontrados en las verrugas[17]), más abundantes en las células adyacentes a la luz del quiste[1,15,16,17,19].
- Estructuras vacuoladas en la queratina de la porción central[1,15,16,17,19].
- Núcleos paraqueratósicos en la sustancia queratínica de la cavidad del quiste[16,17] ,que recuerda a las verrugas plantares tipo mirmecia[1].

Las partículas virales (mediante microscopía electrónica) se observan en los núcleos de los queratinocitos de la pared quística, los núcleos paraqueratósicos y los márgenes de las estructuras vacuolares.

Estos hallazgos no aparecen nunca en los quistes epidermoides del tronco[17].

Tratamiento

Exéresis quirúrgica[1,15,16,17,18,19,20,21,22,23].

Estudios y casos publicados

En 1989, Yanagihara y colaboradores[18] presentaron un caso de quiste epidermoide plantar. Se realizó su estudio inmunohistoquímico y ultrastructural, detectando partículas virales en la capa córnea y en las capas superiores de la epidermis del quiste. Además, observaron una gruesa lámina basal de estructura similar a la encontrada en los tumores de los conductos sudoríparos ecrinos (como el cilindroma, y el espiroadenoma ecrino) en la unión dermo-epidérmica de la pared del quiste. Se demostró inmunohistoquímicamente la presencia de antígenos carcinoembriogénicos en el centro del quiste epidermoide.

Egawa y colaboradores[17] en 1990, publicaron un estudio de 14 casos de quistes epidermoides plantares en los que realizaron estudios inmunohistoquímicos. En 5 de ellos realizaron además estudios con microscopia electrónica para detectar la presencia de VPH. En 11 casos las pruebas revelaron la presencia de antígenos del VPH, y en 5 de ellos se podía observar al microscopio electrónico partículas similares al VPH. El examen histológico mostró que la mayoría de los quistes contenían cuerpos eosinófilos intracitoplasmáticos en las células de la pared del quiste, así como estructuras vacuolares en la masa queratinosa de la cavidad. Estos hallazgos sugieren una asociación etiológica entre el VPH y los quistes epidermoides plantares. Concluyen que el VPH puede jugar un papel importante en la formación de los quistes epidermoides plantares.

Estos mismos autores[19] en 1992 presentaron otro estudio en el que investigaron la presencia de VPH en quistes epidermoides palmares. Durante un periodo de 3 años observaron 15 pacientes con estas lesiones. Se realizó examen al microscopio de todas ellas. El estudio reveló que los VPH podrían estar asociados con los quistes epidermoides palmares y plantares. De cualquier forma, la incidencia de antígenos de VPH detectados fue menor en los quistes palmares que en los plantares. Los autores advierten que como el método de inmunoperoxidasa tiene una sensibilidad relativamente baja para detectar VPH, el uso de métodos más sensibles como la PCR (Polimerasa Chain Reaction) puede revelar la presencia de VPH en otros quistes epidermoides palmares.

En este mismo año, Ríos-Buceta y colaboradores[16] presentaron el caso de una paciente no japonesa con un quiste epidermoide plantar. Se realizaron pruebas inmunohistoquímicas para detectar la presencia de VPH. Concluyen que los hallazgos clínicos, histológicos e inmunohistoquímicos son similares a los descritos con anterioridad en pacientes japoneses, y reafirmán su postura acerca de la posible relación etiológica entre el VPH y los quistes epidermoides plantares.

En 1994, Honda y colaboradores[14] presentaron un estudio de 6 verrugas plantares encontradas en 5 pacientes. Estas verrugas se encontraron asociadas a quistes plantares (4 pacientes) y sin dicha asociación (1 paciente). Todas las verrugas mostraban una apariencia clínica similar, incluyendo una superficie suave y ligeramente elevada que conserva los dermatoglifos. Los hallazgos histopatológicos eran idénticos a los hallados en la pared de los quistes descritos en publicaciones anteriores, es decir, hiperqueratosis, estructuras vacuoladas con o sin núcleo en la capa córnea y cuerpos de inclusión eosinofilicos citoplasmáticos en las células con núcleos periféricos en las capas granular y espinosa. Mediante pruebas de comparación de ADN viral (Southern Blot), se encontró que concordaban con el tipo 60

de VPH. Además, las pruebas inmunohistoquímicas y de hibridación *in situ* revelaron la presencia de antígenos capsulares virales y genoma viral en estas lesiones. Estos autores concluyen que la infección por VPH tipo 60 en la piel plantar crea una lesión verrucosa, llamada **ridged wart** distinta de la que producen otros VPH.

Egawa y colaboradores[15] publicaron en 1998 el caso de una mujer japonesa de 23 años con verrugas plantares en el pie derecho, habiéndose desarrollado bajo una de ellas un quiste epidermoide. En el examen al microscopio se observó una epidermis acantósica, profundamente implantada en la dermis subyacente, que producía un quiste epidermoide abierto. Tanto las pruebas mediante PCR (Polimerasa Chain Reaction) como la hibridación *in situ* detectaron ADN del VPH tipo 57 en el quiste. *Es el primer caso presentado que no se asocia a VHP tipo 60*. Los hallazgos histológicos de la lesión eran diferentes de los encontrados en otros quistes epidermoides asociados a VPH tipo 60. Se observaron células vacuoladas en la capa granular de la epidermis acantósica con gruesas crestas papilares elongadas, que son los hallazgos típicos encontrados en las verrugas comunes asociadas a sus respectivos tipos de VUP (VPH 2, 27 y 57). Concluyen que la implantación de un fragmento de la epidermis en la dermis por medios traumáticos podría ser el mecanismo patológico en este caso, pero que prefieren pensar que el daño traumático interviene en la inoculación del virus en la epidermis, más que el hecho de que juegue un papel directo en la formación del quiste y que el crecimiento invertido esté relacionado con el VPH 57.

5.2. CLASIFICACION POR SU LOCALIZACION EN EL PIE

5.2.1. Lesiones por VPH con asentamiento en el dorso del pie

Las verrugas pedias dorsales son menos frecuentes que las plantares y pueden aparecer como verrugas vulgares exofiticas, placas en mosaico o verrugas planas causadas por el VPH tipo 3. A veces son dificiles de diferenciar de los dermatofibromas, de la queratosis senil, de los lipomas o aún de los helomas[55].

Debido a la falta o disminución de presión, se presentan en forma pediculada proliferando hacia el exterior (exofiticas) siendo generalmente indoloras[39].

5.2.2. Lesiones por VPH con asentamiento en región periungueal

La localización en puntos adyacentes a la lámina ungueal, principalmente en el surco periungueal, puede afectar en su crecimiento a la matriz y al lecho ungueal[39]. Son mucho menos frecuentes que en las manos, y por lo general se observan en el dedo gordo del pie. Localizadas inicialmente alrededor de la uña, por crecimiento excéntrico invaden su lecho, ya partiendo de sus bordes laterales o por debajo del borde libre ungueal anterior. La verruga se transparenta a través de la placa y suele ser dolorosa[56].

Las verrugas pueden producir un despegamiento de la lámina ungueal, cuando asientan en los bordes laterales o son subungueales. Estas últimas pueden ser dolorosas por compresión. Las verrugas periungueales también pueden provocar dolor e inflamación por agrietamiento y/o sobreinfecciones bacterianas.

Sin embargo, lo más habitual es que las verrugas periungueales sólo planteen problemas de tipo estético. Otras alteraciones ungueales que pueden causar las verrugas son estriaciones, surcos o acanalamientos longitudinales.

En cuanto al tratamiento de este tipo de verrugas deben evitarse aquellos que puedan producir lesiones en el aparato ungueal, por el peligro de ocasionar deformidades permanentes de la uña. La medida más recomendable es la aplicación prolongada de un queratolítico[12].

5.2.3. Lesiones por VPH con asentamiento en los espacios interdigitales

Son muy poco frecuentes. La maceración propia de la región en que asientan dificulta su queratinización, y la lesión aparecen de aspecto rosado, blando, asentado sobre una base inflamatoria, prestándose a confusión con una placa sifilítica macerada, un botriomicoma o un heloma blando[56].

5.2.4. Lesiones por VPH con asntamiento en la planta del pie.

Este tipo de lesiones se han descrito con profundidad en el apartado de clasificación morfológica, destacando que no todas las lesiones con asentamiento plantar presentan un patrón endofítico.

5.3. CLASIFICACION SEGUN EL GENOTIPO DEL VIRUS

En la literatura existen descritos más de 80 genotipos identificados en un variado número de lesiones, relacionadas con las patologías más diversas. En la siguiente tabla reseñamos esta relación.

TABLA III. Relación del tipo de VPH con los distintos tipos de lesiones.

VPH	Localización	Aislada de	Lesión asociada	Autor
1	Cutánea	Verruga plantar	Verruga plantar de mirmecia, Verruga vulgar, verrugas planas	14,25,26,27,34,47,50,53,32
2	Cutánea (verruga plantar)	Verruga vulgar	Verruga vulgar, verrugas planas, verruga plantar (mosaico), verrugas filiformes.	14,25,26,27,34,47,50,53,32
3	Cutánea	Verruga plana	Verruga plana, EV, verruga plantar (mosaico)	14,25,26,27,34,47,50,53,32
4	Cutánea (Verruga plantar)	Verruga vulgar Verruga plantar	Verruga vulgar, verruga plantar	14,25,26,27,34,47,50,53,32

TABLA III. Relación del tipo de VPH con los distintos tipos de lesiones.

VPH	Localización	Aislada de	Lesión asociada	Autor
5	Cutánea	Pitiriasis versicolor en máculas asociadas a EV	EV (benigna) EV (Tumor de células escamosas)	14,25,26,27,47,50,53,32
6	Mucosa genital	Verruga anogenital	Verruga anogenital, Papiloma laríngeo, Tumor de Buschke-Lowenstein	14,25,34,47,50,53,32
7	Cutánea	Verruga vulgar en carniceros	Verrugas vulgares en carniceros	14,25,34,47,50,53,32
8	Cutánea	Lesión macular (EV)	EV (benigna), EV (Tumor de células escamosas)	14,27,34,47,53,32
9	Cutánea	Lesión EV	EV (benigna), queratoacantoma	14,27,33,50,53
10	Cutánea	Verruga plana	Verruga plana	14,27,47,50,53
11	Mucosa genital	Papiloma laríngeo	Verruga anogenital - Papiloma laríngeo	14,27,34,47,50
12	Cutánea	Lesión macular (EV)	EV (benigna)	14,27,32,47,50
13	Cutánea	Hiperplasia epitelial focal	HEF	27,14
14	Cutánea	Verruga plana (EV)	EV (benigna)	14,27,32,34,47,50,53
15	Cutánea	Verrugas planas (EV)	EV (benigna)	14,27
16	Mucosa genital Cutánea	Carcinoma de cervix Carcinoma epidermoide digital	Carcinoma de cervix Intraepitelial (CCI), verruga anogenital, enfermedad de Bowen, carcinoma epidermoide digital	14,27,32,34,47,50,53
17	Cutánea	Lesión macular (EV), EV (Tumor de células escamosas)	EV (benigna)	14,27,32,34,50,53
18	Mucosa genital	Carcinoma de cervix	Carcinoma de cervix, verruga anogenital, papulosis bowenoide.	14,27,34,50
19	Cutánea	Lesión macular (EV)	EV (benigna), queratoacantoma	14,27,32
20	Cutánea	Verrugas planas (EV)	EV (benigna) EV (Tumor de células escamosas)	14,27,32,53
21	Cutánea	Verrugas planas (EV)	EV (benigna)	14,27
22	Cutánea	Lesión macular (EV)	EV (benigna)	14,27
23	Cutánea	Lesión macular (EV)	EV (benigna)	14,27
24	Cutánea	Lesión macular (EV)	EV (benigna)	14,27
25	Cutánea	Lesión macular (EV)	EV (benigna), queratoacantoma	14,27,32
26	Cutánea	Verruga vulgar (inmunodeprimidos)	Verruga vulgar	14,27,32
27	Cutánea	Verruga vulgar (inmunodeprimidos)	Verruga vulgar	14,27,32
28	Cutánea	Verruga plana	EV	14,27
29	Cutánea	Verruga plantar	Verruga vulgar	14,27
30	Mucosa genital	Carcinoma laríngeo	CCI	14,27,32
31	Mucosa genital	CCI	CCI, Carcinoma de cervix	14,27,32
32	Mucosa Oral	HEF	HEF, papiloma oral	14,27
33	Mucosa genital	Carcinoma de cervix	CCI, Carcinoma de cervix	14,27
34	Mucosa genital Cutánea	Lesión de Bowen	CCI, enfermedad de Bowen	14,27
35	Mucosa genital	Adenocarcinoma de cervix	CCI, Carcinoma de cervix	14,27
36	Cutánea	Keratosis actínica	EV (benigna)	14,27,32
37	Cutánea	Keratoacantoma	EV	14,27,32

38	Cutánea	Melanoma	EV	14,27,32
39	Mucosa genital	Papulosis Bowemoide del pene, (PBP)	CCI, Carcinoma de cervix	14,27
40	Mucosa genital	PBP	CCI	14,27
41	Cutánea	Verrugas planas diseminadas	Verrugas planas, Carcinoma de células escamosas	14,27,32
42	Mucosa genital	Papiloma vulvar	CCI	14,27
43	Mucosa genital	Hiperplasia vulvar	CCI	14,27,32
44	Mucosa genital	Condiloma vulvar	CCI	14,27,32
45	Mucosa genital	CCI	CCI	14,27
46	Cutánea	Lesión macular (paciente con Hodgkin)	EV (benigna)	14,27,32
47	Cutánea	Máculas y lesiones verrucosas (EV)	EV (benigna)	14,27,32
48	Cutánea	Carcinoma células escamosas, Papulosis Bowenoide	Carcinoma de células escamosas, Enfermedad de Bowen	14,27
49	Cutánea	Verrugas planas (inmunodeprimidos)	EV	14,27,32
50	Cutánea	EV (benigna)	EV	14,27,32
51	Mucosa genital	CCI	CCI, carcinoma de cervix, enfermedad de Bowen	14,27
52	Mucosa genital	CCI	CCI, carcinoma de cervix, enfermedad de Bowen	14,27
53	Mucosa genital	Mucosa cervical normal	CCI, carcinoma de cervix, enfermedad de Bowen	14,27
54	Mucosa genital	Verruga anogeniatl	CCI, carcinoma de cervix, enfermedad de Bowen	14,27
55	Mucosa genital	Papulosis Bowenoide	Enfermedad de Bowen, verrugas anogenitales, papilomas laríngeos	14,27
56	Mucosa genital	CCI	CCI, verrugas anogenitales	14,27
57	Mucosa oral Mucosa genital	Papiloma invertido del sinux maxilar	CCI, verruga vulgar, verruga anogenital	14,27,32
58	Mucosa genital	Carcinoma genital	CCI, verruga anogenital	14,27
59	Mucosa genital	Neoplasia intraepitelial vulvar (NIV)	Verruga anogenital	14,27
60	Cutánea Mucosa genital	Quiste epidermoide	Verrugas plantares, verruga anogenital, verruga vulgar	14,25,26,27
61	Mucosa genital	NIV, CCI	CCI, verruga anogenital	14
62	Mucosa genital	NIV	CCI, verruga anogenital	14,27
63	Cutánea Mucosa genital	Verruga plantar	Verruga plantar, verruga anogenital	14,27
64	Mucosa genital	NIV	Verruga anogenital	14,27
65	Mucosa cutánea	Verruga pigmentada	Verruga anogenital, verruga vulgar	14,26,27
66	Mucosa genital	Carcinoma cervical	Verruga anogenital	14,27
67	Mucosa genital	NIV	Verruga anogenital	14,27
68	Mucosa genital	Lesión genital		14
69	Mucosa genital	CCI	CCI	14
70	Mucosa genital Mucosa oral	Papiloma vulgar		14
72	Mucosa oral	Verrugas orales	Verrugas orales	14
73	Mucosa oral	Verrugas orales	Verrugas orales	25

Tabla IV. Entidades clínicas en relación a los distintos genotipos que producen

Entidad Clínica	Tipo de virus	Autor
Verrugas vulgares	1,2,4,7 (en carniceros), 26,27,29,57,60,65	14,25,26,27,32,34,47,50,53
Verrugas planas	1,2,3,4,10,26,41	14,27,32,34,47,50,53
Verrugas plantares (mirmecia)	1,2,4,60,63	14,27,32,34,47,50,53
Verrugas plantares en mosaico	2,3	14,27,32,47,50
Verrugas filiformes	2	58
Epidermodisplasia	3,5,8,9,10,12,14,15,17,19,20,25,30,46,47,49,50	14,27,32,34,47,50,53
Carcinoma de células escamosas	1,2,3,4,5,6,8,10,11,14,1,18,41,48	14,27,32,34,50,53
Quiste epidermoide	60	1,15,16,17,18,19,20,21,22,23

BIBLIOGRAFIA

1. **PIQUE DURAN E, OLIVARES RAMOS M, ESPINEL VAZQUEZ ML, REQUENA CABALLERO L.** *Infecciones por papilomavirus. El Peu 1997; 70: 327-343.*
2. **HOWLEY PM. PAPILLOMAVIRINAE:** *The viruses and their replication.* En: Fields BN, Knipe DM, Howley PM, editores. Fundamental virology. 3.ª ed. Philadelphia: Lippncott-Raven Publishers; 1996. p. 947-978.
3. **NAYLOR M.** *Cutaneous Human Papillomavirus* http://telemedicine.org/warts/cutmanhpv.htm.
4. **CUTANEOUS MANIFESTATIONS.** Part 6: Human Papillomavirus Infections. URL: Infections. URL
5. http://www.iapac.org/clinmgt/diseases/cm/cm6.htm. Pardo Mindan FJ, editor. *Anatomía patológica especial.* Barcelona: Doyma SA; 1992.
6. **MROCZKOWSRI TF, EWEN CM.** *Verrugas y otras infecciones provocadas por virus productores de papilomas.* Tiempos Médicos 1986; 333.
7. **ANDERSON WAD, SCOTTI TM, EDITORES.** *Anatomía Patológica Básica.* Barcelona: Doyma Mosby; 1980. p.689 - 690.
8. **MURPHY GF, MIRHU MC JR.** *La piel.* En: Kurnan Robbiens C, editor. Patología Estructural y Funcional.Vol II. 4.ª ed. Madrid: Mc Graw-Hill Interamericana; 1990. p. 1376-1377.
9. **FITZPATRICK TB, JOHNSON RA, WOLFF K, EDITORES.** *Atlas de dermatología clínica.* 3.ª ed. México: Mc-Graw-Hill Interamericana; 1998.
10. **FERNÁNDEZ DÍEZ J.** *Anatomía Patológica de la piel.* En : Pérez Tamayo, editor. Principios de Patología. 3.ª ed. Buenos Aires: Panamericana; 1989. p. 742-743.
11. **MURPHY GF, MIHM MC.** *La piel.* En: Robbins, editor. Patología Estructural y funcional. Madrid: McGraw-Hill Interamericana; 1995. p. 1289-1331.
12. **ESTAPE J.** *Oncología para el médico en general.* En: Estapé J, Bargas Pérez Y, editores. Medicina General y Cáncer. Barcelona: Ed Doyma; 1991. p. 1-26.
13. **POWELL J.** *Papilloma virus research and plantar warts.* The Foot 1998; 8: 26-32.
14. **HONDA A, IWASAKI T, SATA T, KAWASHIRNA M, MORISHIMA T, MATSUKURA T.** *Human papillomavirus type 60-associated plantar wart.* Arch Dematol 1994; 130:1413-1417.
15. **EGAWA K, KITASATO V, et al.** *Human papillomavirus 57 identified in a plantar epidermoid cyst.* Br J Dermatol 1998; 138: 510-514.
16. **RIOS-BUCETA LM, FRAGA-FERNANDEZ J, FERNANDEZ-HERRERA J.** *Human papillomavirus in an epidermoid cyst of the sole in a non-japanese patient.* J Am Acad Dermatol 1992; 27:364-6.
17. **EGAWA K, INABA Y, ONO T, ARAO T.** *"Cystic papillorna" in humans?.* Arch Dermatol 1990J26:1599-1603.
18. **YANAGIHARA M, SUMI A, MORI S.** *Papillomavirus antigen in the epidermoid cyst of the sole.* J Cutan Pathol 1989; 16:375-38 1.
19. **EGAWA K, INABA Y, HONDA Y, JOHNO M, ONO T.** *"Cystic Papillomd': Human papillomavirus in a palmar epidermoid cyst.* Arch Dermatol 1992; 128:1658.
20. **BONARNUSA MONT S.** *Quistes de inclusión epidérmicos.* El Peu 1990; 41: 61-82.

21. **LAZARO OCHAITA P, EDITOR.** *Dermatología: Texto y atlas.* Madrid: Meditecnica; 1993.
22. **COBB MW.** *Human papillomavirus infection: continuing medical education.* J Am Acad Dermatol 1990; 22(4):547-562.
23. **BEUTNER KR.** *Human papillomavirus infection.* J Am Acad Dermatol 1989 Jan; 20(1):114-23.
24. **FONSECA CAPDEVILA E.** *Tumores cutáneos epiteliales.* En: Ferrándiz C. editor, Dermatología clínica. Madrid: ed Mosby; 1996. p. 293-299.
25. **BIELSA MARSOL I.** *Virus.* En: Ferrándiz C, editor. Dermatología clínica. Madrid: ed Mosby; 1996: 43-55.
26. **MCCARTHY DJ, editor.** *Podiatric Dermatology.* Baltimore: Williams & Wilkins; 1986.
27. **GUILLEN BARONA C, BOTELLA ESTRADA R, SANMARTIN JIMENEZ O.** *Manual Janssen de enfermedades de la piel.* Barcelona: Ed Masson; 1996.
28. **CUESTA KH, PALAZZO JP, MITTAL KR.** *Detection of human papillomavirus in verrucous carcinoma from HIV-seropositive patients.* J Cutan Pathol 1998 Mar; 25(3): 165-170.
29. **KOLKER AR. WOLFORT FG, UPTON J, TAHAN SR, HEIN KD, ZEWERT TE.** *Plantar verrucous carcinoma folowing transmetatarsal amputation and renal transplantation.* Ann Plast Surg 1998 May; 40(5): 515-9.
30. **ZIELONKA E, GOLDSCHMIDT D, DE FONTAINE S.** *Verrucous carcinoma or epithelioma cuniculatum plantare.* Eur J Surg Oncol 1997 Feb; 23(1):86-7.
31. **DOGAN G, GRAM Y, HAZNECI E, OZEN S.** *Three cases of verrucous carcinoma.* Australas J Dermatol 1998 Nov; 39 (4): 251-4.
32. **LAZARO OCHAITA P.** *Dermatología: Texto y atlas.* Madrid: Meditécnica; 1993.
33. **TYLER KL, FIELDS BN.** *Biología de los virus.* En: Isselbacher KJ, Braunwald E, Wilson JD, Martin JB, Fauci AS, Kasper DL, editores. Harrison. Principios de Medicina Interna. Tomo 1. 13.a Ed. Madrid: McGraw-Hill Interamericana; 1994. p. 893-902.
34. **FERRANDIZ C.** *Esquemas clínico-visuales en Dermatología.* Barcelona: Doyma; 1986.
35. **ARENAS R.** *Dermatología: Atlas, diagnóstico y tratamiento.* 2.ª ed. México: McGraw-Hill Interamericana; 1996.
36. **PARDO MINDAN FJ.** *Anatomía patológica general y especial de las neoplasias.* Barcelona: Científico Médica; 1988. p. 9,110,148.
37. **PARDO MINDAN FJ.** *Anatomía patológica general.* Barcelona: Doyma; 1988.
38. **PEYRI J, BORDAS X, VIVES P.** *Licenciatura: Dermatología.* Barcelona: Salvat; 1988.
39. **ALBIOL FERRER M GIRALT DE VECIANA E, NOVELL MARTI V, OGALLA RODRIGUEZ JM, ZALACAIN VICUÑA AJ.** *Papiloma Vírico.* Rev. Esp. Podol. 1990; 1(2): 79-83.
40. **OLIVERAS P, JIMENEZ F.** *Papiloma vírico. Alternativas de Tratamiento.* Rev Esp Podol 1993; 8: 377-379.
41. **CONTRERAS RUBIO F, CONTRERAS MEJUTO F.** *Dermopatología.* En: Pardo Mindán J, editor. Anatomía patológica especial. Vol. 2. Barcelona: Doyma; 1992. p. 952-983.
42. **GARCIA LOPEZ JM.** *Tratamiento quirúrgico del papiloma.* En: Federación Española de podología, editora. Cirugía en Podologia: Ponencias presentadas en el XXI Congreso Nacional de Podología. San Sebastián: Federación Española de Podólogos; 1990. p. 169-182.
43. **MCCARTHY D.** *Dermatologic and soft tissue disorders.* En Levy LA, Hetherington NJ, editores. Principles and Practice of Podiatric Medicine. New York: Churchill Livingstone; 1990. p. 470-473.
44. **JO HILL M.** *Transtornos Cutáneos.* Madrid: Mosby; 1996.
45. **CAMACHO F.** *Dermatosis por virus y rickettsias. Aftosis.* En: Arnijo M, Camacho F, editores. Dermatología. l'Ed. Vol 1. Madrid: Cea; 1987. p. 841-844.
46. **FITZPATRICK TB, POLANO EM, SUURMOND D.** *Atlas de dermatología clínica.* Barcelona: Doyma; 1990. p. 232-241.
47. **NAGINGTON J, ROOK A, HIGUET AS.** *Infecciones por virus y microorganismos relacionados.* En: Rook A, Wilkinson DS, Ebling FJ, Champion RH, Burton JL, editores. Tratado de Dermatología. Barcelona: Doyma; 1988. p. 725-77 1.
48. **SANCHEZ LOZANO JL, LOPEZ BRAN E.** *Infecciones por papovavirus.* En: Diaz Rubio M, Espinós D, editores. Tratado de Medicina Interna. Tomo U. Madrid: Médica Panamericana; 1994. p. 1936-1939.
49. **GUILLEN BARAONA C, BOTELLA ESTRADA R, SANMARTIN JIMENEZ O.** *Manual Janssen de Enfermedades de la Piel.* Barcelona: MASSON SA; 1996.
50. **MROCZKOWSKI TF, MC EWEN C.** *Verrugas y otras infecciones humanas provocadas por virus productores de papilomas (papilomavirus).* Tiempos médicos 1986; 333: 23-38.
51. **LEVENE GM, CALNAN CD.** *Atlas de Dermatología.* Barcelona: Científico-Médica; 1982.
52. **MARTINEZ RODA V.** Papilomas. Podoscopio 1984; (3): 44-45.
53. **LANDSMAN MJ, MANCUSO JE, ABRAMOW SP.** *Diagnosis, Pathophisiology and Treatment of Plantar Verruca.* En: Harkless LB, editor. Clinics in Podiatric Medicine and Surgery: Podiatric Dermatology. Philadelphia (PA): WB Saunders Company; 1996. p. 55-70.
54. **BARTOLOMEI FJ, MCCARTHY DJ.** *Cutaneous manifestations of viral diseases.* En: McCarthy DJ, Montogomery R, editores. Podiatric Dermatology. Baltimore: Williams and Wilkins; 1986. p. 146-164.
55. **BOADMAN MA.** *Transtornos ungulares y cutáneos del pie.* En: Robbins M editor. Podología: Atención Primaria. Madrid: Médica Panamericana; 1995. p. 297-3 00.
56. **VILADOT PERICE A.** *Patología del Antepié.* Barcelona: Toray; 198 1.

57. **REICHMAN RC.** *Infecciones por el virus del papiloma humano.* En: Isselbacher KJ, Braunwald E, Wilson JB, Martin JB, Fauci AS, Kasper DL, editores. Harrison: Principios de Medicina Interna. 13ª Ed., Tomo I. Madrid: McGraw-Hill Interamericana, 1994. p. 931-932.

58. **RASSNER G.** *Manual y atlas de Dermatología*. 5ª Ed. Madrid: Harcourt Brace; 1999.

59. **GROSS C, BASTEN D, LANGNER C.** *Squamous cell carcinoma developing from Epidermodysplasia verruciformis.* Pathologe 1999 Mar; 20(2): 120-4. (Abstract).

60. **DE VILLIERS EM.** *Human papillomavirus infections in skin cancers.* Biomed Pharmacother 1998; 52(1): 26-33. (Abstract).

61. **HARWOOD CA, MCGREGOR JM, PROBY CM, BREUER J.** *Human papillomavirus and the development of non-melanoma skin cancer.* J Clin Pathol 1999 Apr- 52(4): 249-53. (abstract).

62. **FAVRE M, MAJEWSKI S, DE JESUS N, MALEJCZYK M, ORTH G, JABLONSKA S.** *A possible vertical transmission of human papillomavirus genotypes associated with epidermodysplasia verruciformis.* J Invest Dermatol 1998 Aug; 111(2): 333-6. (Abstract).

63. **WEISSENBOM SJ, HOPFL R, WEBER F, SMOLA H, PFISTER FU, FUCHS PJ.** *High prevalence of a variety of epidermodysplasia verruciformis-associated human papillomaviruses in psoriatic skin of patients treated or not treated with PUVA.* J Invest Dermatol 1999 Jul; 113(1): 122-6. (Abstract).

64. **VANGEERTRUYDEN JP, OLEMANS C, LAPORTE M, NOEL JC.** *Verrucous carcinoma of the nail bed.* Foot Ankle Int 1998 May; 19(5):327-8.

6.- PRUEBAS DIAGNOSTICAS COMPLEMENTARIAS

El diagnóstico preciso de una verruga generalmente se basa en los descubrimientos y hallazgos clínicos. La localización, distribución, morfología y sintomatología de la lesión o lesiones, deben respaldar la impresión clínica inicial.

Consideraciones diagnósticas adicionales, incluyen puntos hemorrágicos al desbridamiento y reproducción de una respuesta dolorosa a la presión lateral o "pellizco". A pesar de sus rasgos clínicos característicos, deberán considerarse otras alteraciones cuando aparezcan lesiones atípicas en pacientes de bajo riesgo y se sospeche infección por papilomavirus.

En un estudio realizado por Young y colaboradores en 1998 se comparó el uso de criterios de diagnóstico estandarizados con el diagnóstico intuitivo del profesional en el diagnóstico de verrugas comunes. Realizaron una comparación ciega cruzada de dermatólogos experimentados, de modo que cada dermatólogo usaba uno de los dos métodos con cada paciente. Concluyen que el diagnóstico intuitivo del profesional experimentado es superior al protocolo realizado. Ellos realzan la importancia de una amplia experiencia clínica[1].

El amplio abanico de patologías similares a la hora de realizar el diagnóstico diferencial de las verrugas plantares, incluye otras formaciones neoplásicas malignas y benignas, dermatosis y lesiones diversas. De entre los tumores benignos, deben ser excluidos *el nevus pigmentado, fibroma, xantoma, tumor glómico, quiste epidermoide*, y *granuloma piogénico.* Entre los tumores malignos deben excluirse, *el epitelioma basocelular, carcinoma celular escamoso y el melanoma maligno*. Entre las dermatosis, deberán excluirse, *la queratosis arsenical, queratosis seborreica, queratosis punctata, moluscum contagioso y radiodermatosis*. Finalmente deben tenerse en cuenta diversas lesiones como la hiperqueratosis, el poroma ecrino, la poroqueratosis plantar discreta, el heloma duro y el heloma miliar. Estas últimas lesiones son de vital importancia para el podólogo a la hora de establecer un diagnóstico diferencial puesto que la incidencia en el pie es mucho mayor[3].

Clasificación de las pruebas diagnósticas

Podemos diferenciar entre las pruebas complementarias que basan el diagnóstico en la respuesta tisular del huésped, y los métodos de detección de los virus que se basan en su morfología, su ácido nucleico o alguna de sus proteínas[5].

Tabla V. Clasificación de las pruebas diagnósticas.

Interpretación de la respuesta tisular
• Microscopía óptica.
• Microscopía electrónica: escanografía y transmisión.
Detección de proteínas y/o anticuerpos.
• Neutralización: Cultivos celulares, PFU,DICT, seroneutralización.
• Precipitación y aglutinación: Precipitación inmunodifusión, hemaglutinación, látex, Nefelometría.
• Histología y citología: Inmunofluorescencia, inmunoperoxidasa, inmunocoloides, hibridación in situ, microscopía electrónica.
• Inmunoenzimología: ELISA, inmunoblotting.
Ácidos nucleicos:
• Sondas: hibridación, PCR.

Sólo es posible apreciar la morfología de un virus al microscopio electrónico, a partir de muestras infectadas, cultivos celulares que han amplificado el número de virus o concentrados de virus.

Los métodos de *detección del ácido nucleico* del VPH se basan en el reconocimiento específico por hibridación de las secuencias virales por medio de ácidos nucleicos complementarios fabricados en el laboratorio, las sondas. Estas se marcan con isótopos radiactivos o con enzimas para que su presencia pueda ser detectada después de reconocer la secuencia viral. Tal procedimiento se conoce con el nombre de *hibridación por sondas*.

La mayoría de los métodos tradicionales de detección del VPH se basan en el reconocimiento de alguna de sus *proteínas*, mediante anticuerpos específicos obtenidos en animales de laboratorio. La purificación de los virus y la obtención de anticuerpos específicos es un paso previo para el empleo de estos reactivos en las técnicas de diagnóstico. En la última década, la posibilidad de obtener

anticuerpos monoclonales ha revolucionado muchas de las técnicas de diagnóstico, al hacer posible una mayor especificidad y sensibilidad, además de contribuir a una estandarización de los reactivos. Las mismas o parecidas técnicas de diagnóstico se utilizan para las detecciones serológicas, ya que, o bien se detecta el virus utilizando anticuerpos producidos por laboratorio, o bien se detectan anticuerpos utilizando virus producidos en el laboratorio. En ambos casos, las técnicas se basan en el uso de anticuerpos.

Las técnicas de diagnóstico basadas en anticuerpos se han agrupado en: neutralización, precipitación-aglutinación, inmunocitología e inmunoenzimáticas.

Las *técnicas de neutralización* son las más tradicionales; se basan en la infección viral de líneas celulares en cultivo y su bloqueo por medio de anticuerpos neutralizantes.

Las *técnicas de aglutinación* visualizan la reacción virus-anticuerpo por medio de aglutinación de eritrocitos (hemaglutinación), partículas esféricas de látex, bacterias ligadoras de anticuerpos (estafilococos) o precipitación en agar (inmunodifusión).

Las técnicas que hemos denominado *inmunocitología* se refieren al reconocimiento del VPH dentro de las células infectadas por anticuerpos, bien por fluorescencia, por peroxidasa, por oro coloidal, o más modernamente por citofluorometría de flujo (FACS)[5].

Las técnicas en fase sólida se refieren fundamentalmente a los *inmunoensayos enzimáticos* que han desbancado a los radiactivos. De un fundamento similar son las técnicas de *inmunoblot*, que añaden una gran especificidad, utilizada sobre todo en pruebas de confirmación.

Los métodos de diagnóstico actuales se basan cada vez más en técnicas sencillas y rápidas que implican, por otra parte, tecnologías cada vez más sofisticadas como la ingeniería genética (por ejemplo, fabricación de sondas, obtención de antígenos recombinantes para la detección de anticuerpos, uso de péptidos epitópicos para mejorar la sensibilidad en la detección de anticuerpos o uso de la amplificación PCR (Polimerasa Chain Reaction) para mejorar la sensibilidad en la detección de virus, etc.) y los anticuerpos monoclonales. El desarrollo de estas tecnologías va acompañado de la ayuda complementaria de la informática y de la robotización.

Otra tendencia es la de desarrollar estas metodologías hacia el aumento de su sencillez para permitir su aplicación *in situ*. Conviene hacer notar que el aumento de la sencillez en el uso lleva aparejado un desarrollo tecnológico mucho más complejo[5].

6.1. Pruebas diagnósticas basadas en la respuesta tisular

Estas pruebas se basan fundamentalmente en los cambios del tejido infectado por el virus del papiloma humano. Vamos a poder verificar fundamentalmente los cambios tisulares y celulares, a través de la microscopia.

Las pruebas diagnósticas más utilizadas incluyen:

- Microscopía óptica.
- Microscopía electrónica.
  - Escanografía.
  - Transmisión.

6.1.1. Microscopia óptica

Microscópicamente, las verrugas plantares siguen el patrón de las hiperplasias epidérmicas circunscritas infundibulares, las cuales se caracterizan por una proliferación epidérmica que constituye una o varias estructuras semejantes a infundíbulos (depresiones), en las que los citoplasmas de los queratinocitos aparecen ocupados por voluminosos cuerpos de inclusión acidófilos que, al quedar libres en la queratina que rellena los infundíbulos, se hacen basófilos[6].

Las características morfológicas de la piel humana implicada en la respuesta a la infección por el virus del papiloma humano, demuestra similitudes esenciales a la hora de hablar de verruga plana, vulgar, filiforme, digital, etc[4].

Podemos observar una hiperplasia de todas las capas de la epidermis. Existe una importante hiperqueratosis, con áreas de paraqueratosis y los estratos de Malphigio y granuloso están llamativamente engrosados. Las papilas dérmicas, elongadas y aplanadas, están curvadas hacia el centro de la verruga.

Es característico de las verrugas mostrar un estrato granuloso bien delimitado en el que podemos encontrar debajo de ella grandes células vacuoladas. La capa granulosa puede estar desordenada y las células vacuoladas son transportadas hacia el estrato córneo paraqueratósico[7]. Precisamente, un rasgo diagnóstico característico de la verruga plantar, son los muchos cuerpos de inclusión basófilos que se encuentran linealmente dispuestos desde el centro de la lesión hasta el borde libre de la piel. Mediante técnicas de inmunofluorescencia se ha demostrado que estos cuerpos de inclusión son ADN viral y deben ser diferenciados del núcleo común del heloma duro por su forma rígidamente esférica. Las células de la porción más papilomatosa de la lesión carecen de definición y se han dicho que son vesiculares[4].

Los cuerpos esféricos de inclusión de ADN parecen ser empujados rápidamente hacia la superficie libre de la piel en gran número, y resulta difícil estimar donde termina el estrato espinoso y dónde comienza el estrato córneo. El crecimiento viral se dirige fundamentalmente hacia la epidermis, pero también hacia la dermis debido a su incorporación en las crestas dérmicas[4].

Otro rasgo de la verruga es la vascularidad observada dentro de la propia epidermis. Se pueden observar los vasos en cortes, secciones longitudinales tangenciales pese a que a menudo están pobremente estructurados y parecen ser sinusoides[4].

No olvidemos de todas formas que existen distintos subtipos de VPH, por lo cual estos hallazgos serán más o menos marcados según el tipo de VPH ante el que nos encontremos. Para determinar el tipo de VPH podremos utilizar estudios que más tarde desarrollaremos.

A este respecto Grussendorf en 1980 desarrolló un artículo que comparaba las diferencias histológicas entre VPH-1 y VPH-4. En las verrugas causadas por VPH-1 se producía una vacuolización masiva y una magnificación en la diferenciación de las células de la epidermis a lo largo de todo el grosor de la misma, mientras que en el tejido verrucoso formado por VPH-4 no era tan marcada esta diferenciación[8].

En 1982, Laurent y colaboradores realizaron otro estudio en el que se analizaban 50 verrugas plantares en relación al tipo de VPH presente en las lesiones (obtenido

por técnicas de inmunofluorescencia). Concluyen que las verrugas plantares, están formadas por la infección de 2 tipos principales de VPH (1 y 2). Histológicamente estos dos tipos de verrugas plantares son algo diferentes. En el tipo mirmecia (VPH-1) se caracterizan por un crecimiento endofítico, muchos gránulos de queratohialina eosinofílicos en el citoplasma y en el núcleo, células vacuoladas... Estos gránulos aparecen modestamente en el estrato espinoso y son muy numerosos en el estrato granuloso. En el tipo mosaico (VPH-2), los aspectos histopatológicos no son muy diferentes de las verrugas vulgares; estas lesiones tienen un crecimiento exofítico y se caracterizan por un foco de células vacuolizantes que se encuentran en el estrato granuloso. Sus citoplasmas contienen gránulos de queratohialina basófilos que tienen un aspecto heterogéneo[9].

6.1.2 Microscopio electrónico

A. Escanografía

La separación de la dermis y epidermis en la verruga demuestra algunos rasgos distintivos cuando se examina al microscopio electrónico. Se puede encontrar una sección plana de epidermis normal que está libre de alteraciones verrucosas en la zona más superficial de la lesión. Las crestas y concavidades para la recepción de las papilas dérmicas son superficiales y comparativamente regulares en su disposición. La verruga por sí misma, se asemeja a una cúpula invertida. El ápice de la lesión, que es la superficie más alta de la cúpula, es una región relativamente inestructurada formada por la confluencia de muchas crestas papilares que proceden de todas direcciones. La región central, sin embargo, es profundamente excavada por la penetración de una arteriola central, la cual nutre a la lesión. En la periferia existen muchas concavidades representando perforaciones del retorno venoso de la porción epidérmica de la verruga. Rodeando la zona apical poco estructurada de la lesión con forma de cúpula, la pared de la conexión epidural demuestra grandes concavidades para la recepción de las papilas dérmicas, las cuales en este margen periférico están ordenadas centrípetamente y abiertas en sus bases que son a su vez los puntos de entrada de las papilas dérmicas en la conexión epidérmica. Las ramas nerviosas se aproximan a la lesión desde abajo y convergen sobre la verruga[4].

B. Transmisión

La alta magnificación de las verrugas demuestra rasgos ultraestructurales distintivos. Las células espinosas superiores infectadas demuestran que las membranas (interiores y exteriores) nucleares experimentan separación en algunas células. El nucleolo parece ser más electrodenso. El daño mitocondrial es aparente y las tonofibrillas se suceden como cortos y gruesos fascículos en disposición al azar, La membrana citoplasmática de las vacuolas puede observarse con cierta frecuencia y las membranas plasmáticas continúan siendo anchas y de algún modo tortuosas. El retículo endoplasmático y el aparato de Golgi se esparcen en el citoplasma atenuados. Algunos queratinocitos aparecen completamente desprovistos de la presencia de papilomavirus, mientras que muchas células del estrato espinoso demuestran la agregación de un gran número de viriones.

En algunas células procedentes de biopsias de verrugas plantares se evidenciaron signos de toxicidad nuclear. Estas, tomaron la apariencia de invaginaciones cerebriformes en la membrana nuclear. No eran lo suficientemente profundas como para producir las llamadas pseudoinclusiones intranucleares. Los tonofilamentos mantenían esencialmente la orientación perinuclear respectiva al núcleo cerebriforme. No obstante, en el citoplasma de las células infectadas el complejo desmosoma-tonofilamento se observaba severamente transformado y los espacios intercelulares se esparcían enormemente.

El microscopio electrónico de transmisión revela algunos detalles de la naturaleza del agente infectivo VPH implicado en la respuesta de la verruga. Se preservan porciones de las células endoteliales que revisten los vasos sanguíneos, con la matriz distribuida alrededor de los vasos asociados al colágeno vecino dentro de la epidermis infectada[4].

6.2. Pruebas diagnósticas basadas en la identificación viral

En este punto sólo trataremos las técnicas más utilizadas en la identificación del virus del papiloma humano.

- Técnicas inmunoenzimáticas (peroxidasa).
- Hibridación: PCR
- Blotting
- ELISA

6.2. 1. Técnicas inmunoenzimáticas

El desarrollo de las técnicas histoinmunoenzimáticas se inicia a mediados de la década de los sesenta, con la introducción de las enzimas como marcadores de la localización de las uniones antígeno-anticuerpo. Dichas enzimas, al actuar sobre un sustrato definido, conducen a la formación de un precipitado local coloreado, visible al microscopio óptico.

Estas técnicas tienen la posibilidad de la realización de estudios retrospectivos, de guardar indefinidamente las preparaciones y la ventaja de la observación directa al microscopio óptico.

Las condiciones idóneas para la selección de las enzimas marcadoras son: fácil obtención, reacción histoquímica simple, para su detección conjugación con la molécula de anticuerpo sin producir alteraciones importantes, ser estable a pH neutro lo mismo que sus conjugados, tamaño de la molécula lo más pequeño posible, a poder ser no debe hallarse presente en el tejido en estudio y debe tener alta actividad específica (pureza).

La enzima que más se ajusta a los criterios antes citados es la peroxidasa de rábano. Caben dos posibilidades de introducir la peroxidasa dentro de los anticuerpos: la unión covalente a un anticuerpo y la unión de tipo inmunológico en la que la peroxidasa actúa como antígeno (método peroxidasa-antiperoxidasa, PAP). Algunas estructuras tisulares muestran actividad peroxidásica, por lo que hay que hacer un tratamiento previo de los cortes para bloquear esta actividad. Para bloquear la peroxidasa endógena pueden tratarse los tejidos con alcohol metílico + 3% H_2O_2 durante 30 minutos, o bien con H_2O destilada + 3% H_2O_2 durante 30 minutos. Este tratamiento se puede realizar tras la aplicación del primer anticuerpo específico, con el fin de evitar una posible alteración de la reactividad antigénica. Incluso bloqueando la peroxidasa endógena, es frecuente observar tinciones inespecíficas de fondo[5].

La enzima peroxidasa puede conjugarse al anticuerpo (véase métodos de conjugación), o utilizarse unida a éste a través del sistema biotina-avidina, o bien a través de las proteínas A o G de Staphilococcus. La biotina (Vit H, $ClOH_{16}N_2O_3S$) es una vitamina de bajo peso molecular (peso molecular 244,3), que tiene una marcada afinidad (constante de disociación $10^{15}M^{-1}$) por la avidina, glicoproteína (peso molecular 67.000) de la clara del huevo. Esta afinidad es más de 106 veces mayor que la mostrada por el anticuerpo frente al antígeno, y es rápida y prácticamente irreversible, en contraposición con la reversibilidad de la unión antígeno-anticuerpo. La biotina puede ser unida covalentemente, ya sea a través de un grupo amina, carboxilo o sulfidrilo a un anticuerpo y, dada la afinidad biotina-avidina, resulta que cada molécula de anticuerpo se ve unida, a través de la biotina, con varias moléculas de avidina marcadas, lo cual representa una importante amplificación. La avidina tiene cuatro lugares de unión con la biotina. El sistema presenta una elevada sensibilidad, dada la amplificación y mínima tinción de fondo. Por ello se puede utilizar con una elevada dilución del anticuerpo específico (una dilución 1:200-1:800), generando una unión más resistente a los lavados. Además, sea cual sea el anticuerpo específico producido en una determinada especie animal, tan sólo deberemos tener un anticuerpo anti-Ig de dicha especie, biotinado[5].

La proteína A aislada del Staphilococcus aureus es una cadena polipeptídica única, con un peso molecular de 41.000. Cada molécula posee cuatro puntos de elevada afinidad de unión específica con la región Fc de la IgG humana, así como también de algunos mamíferos, tales como la rata, el ratón, el conejo y la cabra, entre otros. Dicha unión con la IgG (no inmunológica) no interfiere para nada la capacidad de enlace inmunológico entre éstas (1gG) y los antígenos correspondientes. La proteína-A puede marcarse con diferentes sustancias (fluorocromos, enzimas, biotina, ferritina, oro coloidal, yodo radiactivo) para usarse como revelador[5].

Ventajas e inconvenientes

Mientras que este método es más específico que la tinción rutinaria, puede dar falsos negativos en tejidos infectados, especialmente cuando existe una neoplasia envolvente. Además, desgraciadamente, en la actualidad, el antisuero disponible del VPH no distingue entre los diferentes subtipos de VPH[10].

6.2.2. Hibridación con sondas

Puesto que todo virus lleva un ácido nucleico, ya sea ADN o ARN, resulta lógica la utilización de métodos de diagnóstico que sean capaces de detectar el ácido nucleico viral. Con el desarrollo de la ingeniería genética es posible aislar, identificar y producir en cantidad, todo tipo de ácidos nucleicos (genes), incluidos los virales. Debido a la complementariedad de las dos cadenas que integran un ácido nucleico típico (ADN), una de ellas (sonda) puede utilizarse para buscar la complementaria entre una mezcla compleja de ácidos nucleicos (en forma de cadenas únicas desnaturalizadas). Este proceso se denomina hibridación y es altamente específico y controlable. La detección de la sonda utilizada por medio de un marcaje, después de la hibridación al ácido nucleico viral, permite identificar la presencia del VPH. El uso de sondas, generalmente de ADN, permite, por lo tanto pensar en alternativas altamente específicas para la detección de ácidos nucleicos virales que faciliten su diagnóstico. Debido a su mayor inestabilidad, el uso de sondas de ARN se restringe a los laboratorios de investigación. La sensibilidad de los métodos por sondas puede incrementarse con la amplificación específica de algunas secuencias virales (PCR), haciendo útil esta tecnología especialmente para la detección de portadores asintomáticos. Estos últimos poseen cantidades de VPH muy pequeñas y, puesto que ya pasaron la infección, poseen anticuerpos en la sangre. La presencia de anticuerpos enmascara la detección de los pocos virus presentes por métodos inmunológicos, pero no por los métodos genéticos o por sondas. Desde el punto de vista de la tecnología, se necesita: identificación del segmento de ADN que va a ser utilizado como sonda, secuenciación (determinación del orden de bases que lo componen), marcaje de la sonda, tecnología de kits "listos para usar" y pruebas de campo.

Una vez identificado el segmento de ADN utilizable como sonda, éste se produce en grandes cantidades mediante su introducción en una bacteria. Después viene el problema de marcar la sonda para su detección y más tarde conseguir un protocolo sencillo para que estas sondas puedan manejarse por personal poco entrenado en laboratorios de diagnóstico aplicable a gran número de muestras. Esto último implica casi obligatoriamente el desarrollo de métodos de inmovilización o de fase sólida[5].

El marcaje de sondas es un tema de continua investigación. Las nuevas estrategias incluyen el empleo de enzimas o fluorescencia como marcadores de sondas. La utilización de sondas ADN para el diagnóstico tiene por lo tanto cuatro pasos: procesado de las muestras, inmovilización de las muestras, marcaje de las sondas e hibridación. Recientemente, el uso de ADN-polimerasas termoestables permite amplificar enzimáticamente las secuencias específicas de los VPH antes de realizar la hibridación, aumentando de esta manera, su sensibilidad[5].

6.2.3. Amplificación enzimática de secuencias específicas

La capacidad de amplificar específicamente hasta un millón de veces las secuencias de los ácidos nucleicos de un VPH, en presencia de un exceso de ácidos nucleicos del huésped, ilustra el potencial de las reacciones catalizadas por las polimerasas termoestables de los ácidos nucleicos (PCR, Polimerasa Chain Reaction). El acoplamiento de estas técnicas de amplificación con los métodos de detección no radiactiva, puede revolucionar los métodos actuales de detección de VPH en el diagnóstico clínico.

Estos nuevos métodos, unidos al uso de segundas sondas universales marcadas, pueden permitir la estandarización de reactivos comunes para muchos virus. Uno de los mayores problemas en las enfermedades víricas es la detección de portadores asintomáticos. Generalmente su identificación se basa en métodos indirectos de presencia de anticuerpos, pero no en el aislamiento del VPH. Para intentar definir el desafío tecnológico que ello implica, un portador mínimo, teóricamente, tendría un virus infectivo por órgano diana, lo que puede suponer 1 virus/g o kg de tejido sano.

Los límites de detección de VPH de las técnicas actuales (cultivos celulares, ELISA con anticuerpos monoclonales y sondas de ADN) no llegan a estos niveles[5]. De esta forma la sensibilidad de la PCR alcanza aproximadamente un genoma de VPH por célula[10].

Tipos de técnicas inmunoenzimáticas en fase sólida

- ELISA
- Inmunoblot

En este apartado se describen dos de las principales técnicas que utilizan anticuerpos marcados con enzimas: los enzimoinmunoensayos (ELISA) en fase sólida y los inmunoblotting.

El *ELISA* se utiliza para detectar virus (ELISA sandwich) o anticuerpos antivirus (ELISA indirecto) pegando anticuerpos antivirus o virus, respectivamente, en pocillos de plástico. Se utilizan cromógenos solubles para detectar las enzimas. Es una técnica fácilmente automatizable para gran número de muestras en un primer análisis.

El *inmunoblotting* se realiza, principalmente, para detectar anticuerpos específicos antiproteínas virales. Para ello se separan las proteínas virales por electroforesis en geles de poliacrilamida y se transfieren a membranas de nitrocelulosa que se utilizan para la detección de los anticuerpos. Se utilizan cromógenos insolubles para detectar las enzimas. Es una técnica más complicada que se utiliza generalmente para confirmar los positivos del ELISA.

Una técnica intermedia entre las dos es el *dot blotting*, que se utiliza generalmente para detectar virus, después de transferir la muestra total a la nitrocelulosa. La aparición de fases sólidas en formato de placas de 96 pocillos con fondos de nitrocelulosa acerca aún más estos dos tipos de técnicas. Los enzimoinmunoensayos (ELISA) en fase sólida para virus y para anticuerpos antivirus se están desarrollando rápidamente. La aceptación del formato (enzima-inmunoensayo-en-fase-sólida), tanto en clínica como en veterinaria-agricultura, es debida a la estabilidad de los reactivos, estandarización del empaquetado, simplicidad y conveniencia de los instrumentos de medida, posibilidad de automatización y semiautomatización y mínimo de pasos de reconstitución. Debido a razones prácticas, la mayoría de estos ensayos se han estandarizado en placas de 8,5 x 13 cm con 96 pocillos (300 ml de capacidad), lo que permite el manejo compacto de un gran número de muestras. Aunque los ELISA pueden hacerse basándose en amplificación de la actividad (no competitivos) o en modulación de la actividad (competitivos), los primeros se han preferido porque son de más fácil interpretación y de mayor número de aplicaciones. Existe un gran número de variaciones de ELISA pero la discusión se centrará en los más sencillos y los de una mayor aplicabilidad[5].

El análisis *inmunoblot* es un método cualitativo para la detección de anticuerpos frente a los VPH en las muestras de suero o plasma de individuos potencialmente infectados con VPH. Una cifra significativa de individuos poseen anticuerpos circulantes frente a las proteínas de VPH específicos. La presencia de anticuerpos frente a las proteínas de VPH demuestra una exposición previa a dicho virus o una infección por él y sugiere la posibilidad de la presencia continuada del virus o del genoma vírico en el individuo examinado. El análisis por inmunoblot de los anticuerpos antivirus no es un diagnóstico de las enfermedades con él relacionadas. Unos resultados negativos en la prueba no excluyen la posibilidad de la exposición o de la infección con el VPH. Unos resultados positivos en la prueba no indican que el individuo en cuestión tenga la enfermedad, aunque haya estado expuesto al virus con anterioridad. El blot es un método por el que se transfieren las proteínas separadas por electroforesis en gel de poliacrilamida- SDS a una hoja de nitrocelulosa, seguido de la detección de las proteínas por medio de una variedad de técnicas entre las que figuran las técnicas inmunológicas. Para la detección de anticuerpos frente al VPH, la técnica del blot es más sensible y más específica que la prueba del ELISA.

Dentro de este tipo de pruebas, se utiliza más concretamente la Southern blot, en la cual se extrae una biopsia del individuo y se corta en fragmentos que se organizan según su tamaño. Los fragmentos son expuestos a tipos de ADN ya conocidos, son separados de estos por una membrana sólida. Si se encuentra ADN de VPH en alguna muestra, el ADN conocido se adhiere a la membrana y es detectado. El método es poco específico y puede detectar aproximadamente 1 molécula de ADN por cada 10 células infectadas o menos[10].

BIBLIOGRAFIA

1. **YOUNG R, JOLLEY D, et al.** *Comparison of the use os standarized Diagnostic criteria and intuitive clinical diagnosis in the diagnosis of common viral warts.* Arch Dermatol 1998; 134.
2. **FERRANDIZ, C.:** *Esquemas clínico-visuales en Dermatología.* Barcelona: Doyma, 1986: 52-57.
3. **BOADRNAN MA.** *Transtornos ungulares y cutáneos del pie.* En: Robbins M editor. Podología: Atención Primaria. Madrid: Médica Panamericana; 1995. p. 297-3 00.
4. **BARTOLOMEI FJ, MCCARTHY DJ.** *Cutaneous manifestations of viral diseases.* En: McCarthy DJ, Montogomery R, editores. Podiatric Dermatology. Baltimore: Williams and Wilkins; 1986. p. 146-164.
5. **COLL MORALES J.** *Técnicas de Diagnóstico en virología.* Madrid: Ediciones Díaz de Santos SA; 1993.
6. **PARDO MINDAN FJ.** *Anatomía patológica general y especial de las neoplasias.* Barcelona: Científico Médica; 1988. p. 9,110,148.
7. **NAGINGTON J, ROOK A, HIGUET AS.** *Infecciones por virus y microorganismos relacionados.* En: Rook, A. Wilkinson DS, Ebling FJ, Champion W Burton JL, editores. Tratado de Dermatología. Barcelona: Doyma; 1988. p. 725-771.

8. **GRUSSENDORF EL.** *Light. microscopic study of classified virus warts* (11PV- 1 and HPV-4). Arch Dermatol Res 1980; 268(2): 141-8.

9. **LAURENT R, KIENZLER JL, CROISSANT 0, ORTH G.** *Two anatomical types of warts with plantar localization: specific cytopathogenic effects of papillomavirus.* Type 1 (BPV- 1) and type 2 (HPV-2). Arch Dermatol Res 1982; 274 (1-2): 10 1 -11.

10. **CUTANEOUS MANIFESTATIONS. PART 6:** *Human Papillomavirus infectiosn.* URL http://www.iapac.org/clinmgt/diseases/cm/cm6.htm.

11. **JENSON AB, LIM LY, SINGER AE.** *Comparison fo human papilomavirus type 1 serotyping by monoclonal antibodies with genotyping by in situ hibridization of plantar warts.* J Cutan Pathol 1989; 16: 54-59.

12. **STAQUET MJ, VIAC J, BUSTAMANTE IZ, THIVOLET J.** *Human papilloma virus type 1 purified from human genital warts.* Dermatologica 1981, 162(4): 213-9.

13. **LUCIA BL, LIVOLSI VA, LOWELL DM.** *A histochemical method for demostrating papillomavirus infection in a paraffin-embedded tissue.* Am J Clin Pathol 1984; 82 (5): 589-93.

7.- TRATAMIENTO DE LA VERRUGA PLANTAR

Como ya hemos comentado, las verrugas tienden generalmente a curar espontáneamente en pacientes sanos en un 65% por ciento de los casos, pero esta resolución espontánea, atribuida al sistema inmune, no puede ser predecible por el profesional[132]. La decisión de iniciar un tratamiento contra la verruga plantar debe tener en consideración diversos factores ya que algunos autores[2,3] opinan que el tratamiento rutinario de todas las verrugas es innecesario e incluso no deseable (ya que el virus del papiloma humano causante de las verrugas plantares no infecta las superficies mucosas, de manera que es poco probable que se transmita al ingerirlo o a mucosas genitales), y que antes de comenzar con cualquier tratamiento específico, es útil explicar al paciente que las verrugas pueden curarse espontáneamente sin tratamiento y que las medidas terapéuticas habituales tienen ciertas desventajas[3]. No obstante, el Protocolo del Tratamiento de las Verrugas, realizado por el Comité de Protocolos de la *American Academy of Dermatology*[4], propone como indicaciones generales de tratamiento los siguientes casos:

a) Deseo, por parte del paciente, de que la lesión sea tratada.
b) Dolor, sangrado, desfiguración o incapacidad debida a la lesión.
c) Gran número de lesiones, o larga evolución de las mismas.
d) Cuando quiera prevenirse la extensión de la lesión o el contagio a otras personas.
e) Verrugas en pacientes inmunodeprimidos.
f) Otros.

Así mismo, este Comité plantea unas metas u objetivos de tratamiento que deben estar presentes al iniciar cualquier tipo de terapia de la verruga plantar:

a) Aumentar el estado de salud del individuo
b) Disminuir el tamaño de la lesión, en un esfuerzo de "ayudar" al sistema inmune a adquirir un defensa más efectiva contra el virus, especialmente cuando se trata de infecciones primarias.
c) Disminuir la transmisión del VPH a partes adyacentes o distantes del cuerpo, y a otros individuos, disminuyendo el tejido infectado por el VPH.
d) Indicar la conveniencia de seguimientos rutinarios de la lesión, por parte del paciente y del profesional, para la detección temprana de algún tipo de displasia.
e) Evitar procedimientos agresivos, con riesgo de cicatrices dolorosas en infecciones subclínicas o asintomáticas con la esperanza de curar al paciente.

Un **factor general** a tener en cuenta en el tratamiento de estas lesiones, es que las verrugas plantares, salvo excepciones, son lesiones bastante benignas y muy circunscritas, por lo que la modalidad terapéutica ideal debe ser relativamente inocua. A su vez, cuando decidimos comenzar con el tratamiento, debemos de tener en cuenta distintos **aspectos más específicos** que pueden influenciar negativamente en la respuesta de las lesiones a dicho tratamiento. Principalmente nos referimos a: 1) la edad del paciente, ya que los niños curan las verrugas más rápidamente que los adultos; 2) el tipo de verruga, la verruga plantar profunda, responde mejor al tratamiento que la verruga en mosaico; 3) el número de lesiones, cuantas más lesiones peor pronóstico; 4) la duración de las mismas, las verrugas con menos tiempo de duración suelen responder mejor a los tratamientos; 5) factores específicos del huésped, pacientes inmunodeprimidos, diabetes, intolerancia al frío, tolerancia del dolor, tratamientos que requieran múltiples visitas...; 6) experiencia del dolor con determinadas modalidades (p. e. el láser)[4,5,6,7,132].

No hay ningún tratamiento antivírico particular contra el virus del papiloma humano y el que se administra consiste en destruir o retirar las células que alojan al virus o provocar una respuesta inmunitaria antivírica. El gran número de alternativas terapéuticas existentes *(Ver Tabla VI)*, sugiere que no existe aún una modalidad efectiva y universal que devuelva la capa celular de tejido epidérmico, y el aspecto papilomatoso del tejido, a su estado normal[8].

Existen algunos ensayos controlados ciegos sobre el tratamiento de las verrugas, que por lo general, no indican diferencias claras entre la eficacia de los diversos tratamientos. Es por esto, por lo que la elección de un tratamiento particular suele depender menos de las pocas pruebas disponibles en estos estudios, que de los factores que acabamos de mencionar y de la elección hecha por el paciente[2,8].

Antes de comenzar con las distintas variedades de tratamiento que hemos revisado en esta parte del trabajo,

debemos de reflejar que todas estas modalidades de tratamiento varían considerablemente (tanto en la metodología, complejidad e índice de efectividad), de un profesional a otro, no existiendo en absoluto, técnicas estandarizadas o normalizadas desde el punto de vista terapéutico.

Por último debemos destacar que alguno de los tratamientos que desarrollaremos a continuación se encuentran en periodo de investigación clínica. No existe aprobación para por parte de las autoridades sanitarias en la administración de algunos de estos fármacos fuera del ámbito experimental en el tratamiento de las verrugas plantares.

Tabla VI. Clasificación de los tratamientos

7. 1. Químicos de aplicación tópica
7.1.1. Alcalis (Na-OH, K-OH)
7.1.2. Acidos

A Acidos Suaves

B Acidos Fuertes

7.1.3. Nitrato de Plata
7.1.4. Cromatos (Cromato y Bicromato potásico)
7.1.5. Aldehidos (Glutaraldehído, formaldelúdo.
7.1.6. Crisarobina
7.1.7. Cantaridina
7.1.8. Podofilino y podofilotoxina.
7.1.9. Retinoides
7.1.10. 5-Fluoracilo

7.2. Físicos
7.2.1. Crioterapia
7.2.2. Terapia hipertérmica

A Radioterapia (Roentgenterapia y Radium)

B Electrolisis

C Ultrasonidos

D Iontoforesis

E Fulguración

7.3. Medicamentosos
7.3.1. De aplicación oral

A Retinoides

B Meteonina

7.3.2. De aplicación parenteral

A. Bleomicina

7.4. Agentes antivirales e inmunomoduladores
7.4.1. Interferón (alfa, beta y garnma)
7.4.2. Dinitroclorobenceno
7.4.3. Cimetidina
7.4.4. Cidofovir y Aciclovir
7.4.5. Imiquimod
7.4.6. Levamisole
7.4.7. Vacunas

7.5. Citodestrucción quirúrgica
7.5.1. Tratamiento quirúrgico
7.5.2. Técnica de punzado
7.5.3. Electrocirugía
7.5.4. Láser

A Excisionales: C02

B Vasculares: seco pulsado

C Nd:YAG

D Flashlamp-pumped pulsed dye láser

7.6. Tratamientos alternativos
7.6. 1. Homeoterapia
7.6.2. Hipnosis
7.6.3. Acupuntura

7.1. Tratamientos químicos de aplicación tópica

El mecanismo de acción de los agentes químicos es irritar los tejidos e inducir la respuesta inflamatoria local con una eventual necrosis de la verruga. Existen dos tipos de productos capaces de iniciar una reacción inflamatoria, los esclerosantes y los cáusticos. Los esclerosantes rara vez son empleados. Entre los cáusticos, los ácidos realizan acciones de oxidación de los tejidos y los álcalis desempeñan acciones de deshidratación[8]. En conclusión, éste tratamiento consiste en la aplicación de sustancias químicas ya sean alcalinas o ácidas que van a producir una quemadura cáustica al aplicarlo directamente sobre la verruga[9]. Además debemos tener en cuenta antes de la aplicación:

- A quien se le va a aplicar.
- El lugar y la acción penetrante del agente cáustico (a más penetración, más dolor).
- La cantidad y concentración del producto.
- Los ácidos suaves producen una sensibilización de la verruga que puede llevar a la encapsulación y a la creación de resistencias, siendo su tratamiento posterior muy difícil[9].
- En regiones interdigitales, la acción de los ácidos disminuye por el exceso de sudoración.

71.1. Alcalis

Entre las sustancias alcalinas destacamos el Na-OH (Hidróxido Sódico) y el K-OH (Hidróxido potásico). Tienen gran poder energético y de penetración, por lo que ocasionan con frecuencia ulceraciones yatrogénicas, dificiles de tratar[10].

Los álcalis, como ya hemos mencionado, actúan por deshidratación, son sustancias altamente irritantes y su grado de acción es moderadamente rápido. Se suelen emplear en solución saturada[9,11].

Son muy dolorosos. Producen una quemadura extensa. Hoy en día están en desuso[9].

7.1.2. Acidos

Dentro de los productos químicos empleados en el tratamiento tópico de la verrugas plantares son los más utilizados. Hay diversos tipos, formas y métodos de aplicación. Se suelen emplear junto a otras sustancias en fórmulas magistrales y se combinan con una serie de excipientes para potenciar el fármaco, aumentar su efectividad y facilitar su uso. Pueden presentarse en forma de líquidos, pomadas o en cristales. En la aplicación, de cualquiera de las formas en que se presente el producto químico, deberemos proteger muy bien las zonas adyacentes a la lesión para evitar que sufran daño durante el tratamiento químico tópico[9].

Los podemos clasificar en ácidos suaves y ácidos fuertes.

A. Acidos suaves

Acido Cítrico

Se presenta en forma de cristales gruesos y quebradizos, son solubles en dos partes de alcohol y su peso en agua. Se aplican en solución concentrada en dos o tres toques al día.

El inconveniente es que el tratamiento es muy lento, por lo que es poco utilizado[9].

Acido Acético

Es un ácido cristalizable y soluble en agua y alcohol. Se suele emplear una aplicación diaria. La fórmula utilizada es de 5gr de ácido acético cristalizado con 25gr de glicerina[9,11].

Acido Salicílico

Este producto es uno de los más utilizados, bien de forma individual o combinado con otros productos y tratamientos. Se puede presentar en forma de polvo, en cristales, en forma líquida o en pomada. En el caso de pomada su concentración es del 30 al 80% en unión de algún excipiente suavizante tipo vaselina. En caso de líquido se usa en fórmulas magistrales en unión de otros ácidos más suaves que potencian su acción, como por ejemplo 167 mg ácido salicílico, 167mg de ácido láctico y colodión elástico[10]. En cristales se suele aplicar en forma saturada con vaselina.

El componente principal de la mayoría de los productos de venta libre es el ácido salicílico a concentraciones que oscilan entre el 10 y el 60%[12]. Estos productos de venta libre presentan una base de emplasto, colodión, o gel conteniendo ácido salicílico a alta concentración[13]. Recientemente, Bender y colaboradores presentaron una aplicación de ácido salicílico al 21% en un nuevo parche polimérico sobre una población de 10 pacientes con verrugas plantares (ninguna en mosaico)[14].

La dosis y la concentración del ácido salicílico varían enormemente de unos autores a otros. La fórmula más empleada posiblemente sea al 40% en combinación con ácido láctico y colodión flexible o lanolina[9,11,15,16,17]. Generalmente este producto se aplica en cura oclusiva; el apósito se puede realizar con tela adhesiva plástica no porosa (En 1991 Veien y colaboradores publicaron un estudio con 170 pacientes, donde mostraban un aumentó en la eficacia del tratamiento al cubrir la verruga con un vendaje oclusivo después de aplicar ácido salicílico[17,18]). A veces se aplica en combinación de ácidos fuertes como el tricloracético o incluso de bicloracético. Estos ácidos causan dolor, pero con la deslaminación de la lesión y la aplicación del ácido salicílico al 40% el método da buenos resultados, aunque para la erradicación total pueden ser necesarias semanas o incluso meses[17]. Sánchez Lozano y López Bran opinan que se puede aumentar mucho la eficacia y acortar el tiempo de resolución combinando este método con crioterapia[19].

Bunney y colaboradores aconsejan iniciar el tratamiento de las verrugas con ácido salicílico. Si no hay una mejora después de un mínimo de 3 meses de uso regular, será necesario modificar el tratamiento[2].

En ocasiones, la piel queda dolorida (generalmente por la aplicación en la piel sana) y es preciso interrumpir el tratamiento por algunos días hasta que se recupere y luego volver a empezar, y si es necesario con frecuencia reducir la cantidad del agente cáustico. En ocasiones, hay un leve riesgo de dermatitis alérgica de contacto si lo empleamos con otros componentes como la colofonia o en parches que contienen ácido dehidroabietico manifestándose una reacción eczematosa prurítica localizada[2,20].

La **ventaja** principal del tratamiento tópico de ácido salicílico es que al ser un método conservador, habitualmente no causa dolor ni cicatriz[17].

El principal **inconveniente** es que las aplicaciones tópicas es que actúan lentamente por lo que deben aplicarse a diario y quizá deban continuarse por unos tres meses. Además es necesario mantener el vendaje seco durante el tratamiento, resultando muy engorroso para los pacientes[7].

En 1976 Bunney y colaboradores presentaron un estudio comparativo de 11 tipos de tratamiento para las verrugas sobre una población de 1802 pacientes en un periodo comprendido entre 1969 y 1975. Realizaron grupos de pacientes en función de la edad, el tipo de lesiones, número y duración de las verrugas, sin que los tratamientos pudieran ser aleatorizados. Las variaciones a las respuestas del tratamiento mostraban la posible influencia de estos factores y el nivel de curación dependía de la proporción de los grupos bajo determinadas condiciones. En todos los estudios los resultados fueron evaluados a las 12 semanas. En el caso de las verrugas plantares aisladas, el porcentaje de curación de la tintura de ácido salicílico con ácido láctico fue del 84%, mientras que el podofilino presentó un 81%. La tintura de ácido salicílico con ácido láctico resultó muy efectivo en el tratamiento de las verrugas aisladas. En cambio al emplearlo en el tratamiento de las verrugas en mosaico resulto tener una tasa de efectividad en torno al 45%. Bunney y colaboradores llegaron a la conclusión de que la solución de ácido salicílico con ácido láctico presentaba una gran efectividad en el tratamiento de las verrugas de las mano y en las verrugas aisladas de los pies[21].

B. Acidos fuertes

Presentan mayor poder de penetración. Generalmente el tratamiento presenta la ventaja de que es más rápido pero también el inconveniente de ser más doloroso.

Acido Monocloracético, Acido tricloracético.

Se puede presentar en cristales y en solución saturada. Actúan por precipitación de las proteínas. Fuertemente irritante con un grado de acción rápida[11].

A la hora de realizar la aplicación hay que delimitar correctamente la zona a tratar con fieltro fenestrado de 5mm. El dolor puede llegar a ser importante durante los tres primeros días, por lo que se recomienda que vaya acompañado de terapia analgésica. Se recomienda vendar la zona, manteniendo el vendaje una semana. El agente cáustico formará una flictena y una quemadura de la verruga. Al retirar el vendaje se evidenciará una lesión ulcerada que cerrará en dos días con la aplicación de pomadas enzimáticas y la descarga correspondiente[3,7,9,10,19].

Además hay que destacar que puede emplearse en combinación con ácido salicílico para resolver con cierta rapidez el problema. No es aconsejable en niños[7,9].

Steele y colaboradores en 1988 publicaron un estudio a doble ciego sobre una población de 57 pacientes, con el objetivo de evaluar la efectividad de un ungüento formado por cristales de ácido monocloracético con el 60% de ácido salicílico en el tratamiento de las verrugas plantares simples. En 19 (66%) de los pacientes, del grupo activo de tratamiento, curaron después de 6 semanas en comparación con el grupo placebo que solamente 5 curaron (18%). A los seis meses de la aplicación del tratamiento activo se observaron una alta tasa de curación y el tratamiento fue bien tolerado por los pacientes. Se detectaron significativamente anticuerpos de IgG y también de IgM o ambos contra el VPH tipo 1 o tipo 2 o ambos en el grupo activo que curó después de las 6 semanas. En el 50% de los pacientes del grupo activo que se consideró que habían curado, no se apreció respuesta inmune secundaria. Steele y colaboradores llegaron a la conclusión de que la curación no depende principalmente del sistema humoral, sino de la destrucción química del tejido verrucoso, o como resultado de la inmunidad mediada por células[22].

Acido Pirogálico

Es un producto ligeramente irritante que actúa por oxidación[11]. Se emplea en forma de líquido, a concentraciones bajas del 1% al 2% y en unión de otros ácidos mediante fórmulas magistrales y también en pomada o en crema en una concentración entre el 40 y el 60% con excipiente (vaselina). Se aplica con una protección de fieltro fenestrado en apósito oclusivo que se retira a la semana, formándose una ulcera que se cura con pomadas enzimáticas a los 2 o 3 días[9]. Es muy doloroso durante las primeras 24 horas[10].

Acido Nítrico

Es de los procedimientos químicos más usados al ser relativamente indoloro y al presentar menores molestias que otros productos afines. Actúa por oxidación, es fuertemente irritante[11]. Se utiliza en forma líquida, pudiéndose usar en concentración pura o en concentraciones superiores al 60%[10].

Se debe mantener en botellas o en recipientes de cristal oscuro, pues la luz natural disminuye su efectividad llegando incluso a anularlo. Al aplicarlo se protege la zona circundante con fieltro y se aplica en una torunda hasta que la lesión cambie de coloración a un amarillo fuerte con cauterización del sangrado capilar. Se tapa la lesión durante tres días en apósito oclusivo. Se puede aumentar su penetración realizando excisiones en enrejado, aunque así resulta más doloroso. En ocasiones se combina con la aplicación de otros fármacos como es el caso del nitrato de plata. Dicha unión produce una potenciación de ambos[9,10].

Acido Crómico

Se presenta en cristales de color rojo intenso que se convierten en líquido al contacto con el aire. Las soluciones que se emplean de este ácido son dos: fuerte al 50%; y débil al 10%. Su forma de aplicación es como cualquier ácido en forma líquida. Al aplicarlo se formará una escara amarillenta. Es un cáustico muy energético y tóxico, por lo que no debemos emplearlo en exceso dado el riesgo que existe de absorción cutánea que pudiera producir cuadros sistémicos caracterizados por vómitos, diarreas...[9].

Acido clorhídrico

Las soluciones acuosas de este producto son las más empleadas, esta solución contiene el 34% de ácido. Su aplicación es similar a la de los ácidos líquidos y produce una escara amarillenta[9].

Acido pirúbico

El ácido pirúbico es un ácido alfa-hidróxido con potentes propiedades queratolíticas. Hasalz en diciembre de 1998 publicó un estudio sobre el tratamiento de las verrugas comunes con ácido pirúbico. Sobre 56 pacientes (29 de los cuales presentaba localización en el pie, y cuatro en las manos y los pies) empleó dos fórmulas de tratamiento con un seguimiento de 18 meses. Aplicó 70% de ácido pirúbico añadiendo 0,5% de 5-fluoracilo en 38 pacientes y 70% de ácido pirúbico sin 5-Fluoracilo a 18 pacientes. Tres cuartas partes de los pacientes respondieron al tratamiento en un tiempo igual o inferior de cuatro semanas. El 64% de todos los pacientes presentó curación con la aplicación de estas dos fórmulas. No se encontraron diferencias significativas entre el uso del ácido pirúbico con o sin 5-fluoracilo. El 80% de los individuos de 18 años o menos presentó curación de sus lesiones[23].

Fenol

El ácido fénico es un compuesto químico resultante de la sustitución de varios átomos de hidrógeno del benzeno por grupos hidroxilo. También es conocido como hidroxibenceno, ácido fénico o ácido carbólico. Su acción cáustica se basa en la destrucción de la membrana citoplasmática produciendo la muerte celular[24]. Es un producto fuertemente irritante y se presenta en solución acuosa del 80 al 90%. Su modo de aplicación es el mismo que cualquier ácido líquido[9,11].

7.1.3. Nitrato de plata

Su mecanismo de acción se basa en la combinación de la albúmina y el cloro de la piel realizando su acción cáustica. Se puede emplear en cristales blancos o en barras (Argenpal®). Se trata de un antiséptico astringente e irritante dependiendo de su concentración. Se suele aplicar en toques superficiales produciendo una escara negra de consistencia dura que en dos días es eliminada. Es un tratamiento lento que se suele combinar con algún ácido fuerte como el nítrico para aumentar su efectividad[9,11].

En 1994 Yazar y Basaran presentaron un estudio. El objetivo de éste era valorar la efectividad del tratamiento de las verrugas vulgares con las barillas de nitrato de plata aplicadas sobre 70 pacientes. Se seleccionó aleatoriamente un grupo control al que se le aplicó un placebo. Al terminar su estudio encontraron que 15 de los 35 pacientes tratados con las barras de nitrato de plata (43%) presentaban una curación completa, 9 presentaban una curación parcial (26%) y 11 (31%) no curaban. De los pacientes tratados con la barra que contenía el placebo, 4 (11%) curaron totalmente, 5

(14%) curaron parcialmente y 26 (74%) no curaron. Luego las barras de nitrato de plata presentaron una curación de 24 pacientes (69%). De cualquier forma este método parecer ser efectivo, económico, y de sencilla aplicación en el tratamiento de las verrugas vulgares[2,25].

7.1.4. CROMATOS

A. Cromato potásico

Es un producto tóxico que se presenta en cristales amarillentos. Se disuelve en agua, y se aplica en fricciones, dos al día. La fórmula que se suele emplear es de 12cg de cromato potásico con 15gr de vaselina[9].

B. Bicromato potásico

Se presenta en cristales de color rojo anaranjado, soluble en dos partes de agua fría. Son productos muy oxidantes y tóxicos. La fórmula más empleada es de 10cg del bicromato con 15gr de excipiente[9].

7.1.5. ALDEHIDOS

A. Glutaraldehído

El glutaraldehído (en solución o gel al 10%) es viricida[2]. Hirose y colaboradores realizaron en 1994 un estudio sobre 25 pacientes, con verrugas resistentes, tratados con glutaraldehído. La localización de las verrugas era periungueal, palmar o plantar, la edad de los pacientes fue de cinco años o más jóvenes, el número de verrugas fue de 2 o más por pacientes. Los resultados fueron que 18 de los 25 (72%) se curaron, y los otros 7 (28%) no. Después de la aplicación tópica del glutaraldehído se apreciaron cambios de pigmentación, y endurecimiento de la superficie de la verruga. En breve tiempo se apreciaba reducción del tamaño de la verruga y en menos de 12 semanas desaparecía sin dejar marcas. Estos autores afirman que este tratamiento resulta extremadamente practico, no solo por su alta tasa de curación sino también por las ventajas en su seguimiento: no produce dolor ni prurito; no se evidencian cicatrices o cambios pigmentarios permanentes; presenta buena penetración en cualquier localización; no necesita instrumentación adicional ni otros agentes, excepto la solución. Según estos autores el glutaraldehído es mejor que la crioterapia por su manejabilidad en el tratamiento de las verrugas en cualquier localización. Además afirman que es mejor en niños, aunque la tasa de curación sea similar[26].

Pringent y colaboradores en 1996 del Servicio de Dermatología del Centro Hospitalario de Saint-Cloud en Francia, realizaron una publicación en la que advertían del uso de una nueva fórmula comercializada con una solución de glutaraldehído al 20% para el tratamiento de las verrugas plantares. Además estos autores recordaban los efectos adversos del producto referentes a su toxicidad rino-faringeo-pulmonar y a la posibilidad de producir reacciones alérgicas en la piel. A continuación presentaron un caso de un paciente de 7 años de edad que desarrolló necrosis en el pulpejo del dedo gordo durante el tratamiento diario de una verruga con una solución de glutaraldehído al 20% durante 8 semanas; aunque estos autores destacan que la aplicación previa del nitrógeno líquido pudo ser un factor añadido, después de 6 semanas con antibioterapia la lesión no había terminado de cerrar en su totalidad. Al final de su artículo concluyen que en otros estudios japoneses, el empleo de este agente cáustico ha presentado elevadas tasas de efectividad y una elevada seguridad por lo que el interés por este producto ha aumentado y en ningún momento han publicado casos de necrosis. En cambio, argumentan que en el caso de este paciente, la necrosis se produjo como consecuencia del uso del glutaraldehído y además se han publicado incidencias de sensibilización y de casos similares a éste por lo que el producto fue retirado del mercado francés en 1995[27].

B. Formaldehído

El formaldehído en determinadas concentraciones también se comporta como viricida; Actúa por deshidratación y se aplica en solución del 3 al 5%[9,11]. Se puede usar una solución al 3% que puede acelerar la eliminación de las verrugas al combinarse con cortes regulares. El formaldehído también se fabrica en gel, en una solución con un peso por volumen de 0,75%[2].

Stone y colaboradores describen el tratamiento de las verrugas plantares a través de baños de formaldehído. Describe la técnica de aplicación, vertiendo una pequeña cantidad de formaldehído en un recipiente, protegiendo la piel no afectada con gelatina de aceite mineral, posteriormente se coloca solamente la zona afectada en la solución dejando el resto del pie en una posición cómoda. Se mantiene en remojo durante 10 minutos, después se seca la piel con una talla de papel y se baña el pie en agua tibia. El tratamiento se aplica dos veces al día[28].

En un estudio no controlado, realizado por Vickers en 1961, se hizo una encuesta retrospectiva de 446 niños y una encuesta prospectiva de 200 niños, todos con verrugas plantares, se informó que una solución de formaldehído al 3% empleada para remojo diario en un periodo de seis a ocho semanas eliminó las lesiones en más de 80% de los casos[29].

71.6. Crisarobina

La crisarobina es un agente vesicante suave que produce una ampolla con un higroma subyacente. Se protege la zona adyacente con fieltro fenestrado y se aplican dos gotas de la fórmula magistral colocando posteriormente un apósito oclusivo. El tratamiento se aplica cada tres días de consulta recomendando al paciente no mojar el apósito. En la primera cura se evidenciará una piel blanquecina que será eliminada y se realizará otra aplicación. En la segunda cura se observará una ampolla con contenido líquido en su interior que es desbridada y evacuada. Posteriormente se aplicarán pomadas enzimáticas cicatrizando la úlcera por segunda intención[9].

71.7 Cantaridina

La cantaridina es una agente vesicante que contiene "Lytta vescicatoria", extraída de la vejiga de los escarabajos[12]. Es un veneno mitocondrial que altera las membranas celulares, separando las células epidérmicas y produciendo acantolisis[30].

Las lesiones hiperqueratósicas deben ser deslaminadas antes de pincelar con el producto. Una vez secas, se cubren con una cura oclusiva. Uniendo este tratamiento con

la aplicación de una pomada de ácido salicílico se consigue mayor eficacia. La oclusión se mantiene por el espacio de 24 horas o cuando el paciente manifieste dolor en la zona tratada. Al retirar el apósito se visualizará una ampolla hemorrágica, que se rompe formándose una costra que se desprende en el transcurso de 7 a 14 días; posteriormente, las lesiones se eliminan mediante deslaminación, debiéndose realizar nuevas aplicaciones en el caso de que se visualicen nuevos signos de verruga. Dado que la cantaridina actúa exclusivamente a nivel epidérmico no produce cicatriz[30]. También puede emplearse Verrusol®, que contiene 30% de ácido salicílico, 5% de podofilino y un 1% de cantaridina[30].

Epstein y Migman emplean una solución de cantaridina al 0,7% en partes iguales de acetona y colodión flexible (Canthrone®). Se aplica en capa fina con una varilla o torunda de algodón, se deja secar y se cubre con un apósito oclusivo. Al levantar el apósito aparece una gran ampolla. En aproximadamente 10 días, se seca la ampolla eliminando la lesión sin dejar cicatriz[31,32].

En los niños el tratamiento debe ser suave. La aplicación de cantaridina no produce cicatrices residuales (a diferencia de la aplicación de ácidos y la electrocoagulación)[9,30]

Aunque la cantaridina alisa fácilmente las células de las verrugas, su penetración a través de la lesión es variable y a menudo incompleta. Debemos tener en cuenta también el factor psicológico dentro de los resultados beneficiosos. La cantaridina con su efecto vesicante espectacular, impresiona fácilmente al paciente[31].

La cantaridina es una excelente elección cuando el nitrógeno líquido no está disponible o no está indicado. No debe producir herida cuando se aplica, pero el 30-50% de los pacientes se quejan de dolor leve a moderado en 2 a 12 horas. El 60% de las verrugas responden a un tratamiento simple con cantaridina; desgraciadamente el 5 a 10% de las lesiones tratadas se extienden sustancialmente en forma de anillo. Si se toma este tratamiento es recomendable explicar a los pacientes esta posible complicación[33].

Estudios sobre el empleo de la cantaridina

Epstein y Kligman en 1958 presentaron un estudio de 61 pacientes con 113 verrugas tratadas con una solución de cantaridina al 0,7% en partes iguales de acetona y colodión flexible. Se recomendó a los pacientes que no se quitaran la cura hasta la revisión en 7-10 días. Estos autores describen la formación de una ampolla a las 24 horas, aunque las respuestas individuales fueran variables. El apósito se retiraba y la ampolla era evacuada. Normalmente con una aplicación era suficiente. En el caso de necesitar más aplicaciones se realizaron a intervalos semanales. Los pacientes fueron distribuidos en 69 verrugas vulgares, 27 verrugas plantares, 12 verrugas periungueales y subungueales, 5 verrugas en mosaico. Además otras tres personas tenían verrugas planas múltiples. Las verrugas comunes respondieron en su mayoría a menos de tres aplicaciones, pero dos de ellas fueron resistentes a múltiples aplicaciones. Los mejores resultados se obtuvieron con las verrugas periungueales, que respondieron 11 de las 12 verrugas con un número de aplicaciones entre 1 y 3. El resultado en verrugas plantares no fue relevante, mientras 5 de las 27 curaron con una sola aplicación, 15 se solventaron en posteriores aplicaciones de forma variable y 7 resultaron fallos completos. En cuanto a las verrugas en mosaico, 3 de las cinco resultaron resistentes incluso con más de cinco aplicaciones. La evaluación de las curaciones a largo plazo requieren como mínimo un seguimiento de seis meses. La frecuencia de las recidivas no es ciertamente mayor que con las terapias usuales. Epstein y Kligman concluyeron que la cantaridina no es ciertamente más efectiva que otras técnicas destructivas, pero presenta la ventaja de ser una técnica sencilla y no deja escarificación residual. Además afirman que este tratamiento parece ser una terapia superior para las verrugas periungueales, y otra técnica útil en el tratamiento de las verrugas vulgares y plantares. Sin embargo, no es recomendable en el tratamiento de las verrugas en mosaico[31].

Hepford en 1983 presento un artículo en el que describía el uso de una serie de medicamentos en el tratamiento de las verrugas entre los que destacaba el Canthroneo) (cantaridina al 0,7%) y la pasta o crema de Salinocaína. Afirma que presenta una tasa media en sus 12 años de experiencia del 92,6%. Es importante indicar que en su artículo combina esta técnica con la resección quirúrgica previa anestesia por lo que no podemos tener en cuenta la efectividad específica que presentó la cantaridina[34].

Coskey en 1984 presentó un estudio sobre una población de 121 niños con verrugas plantares que fueron tratados con una preparación tópica que contenía 30% de ácido salicílico; 5% de podofilino; y el 1% de cantaridina. Realizó un seguimiento de 100 de los pacientes y sus familiares en un periodo comprendido entre 6 meses y 1 año. Este tratamiento fue efectivo en 81 casos (66,11%)[35].

Stazzone y colaboradores describieron un caso de linfedema refractario tras el tratamiento con cantaridina. Estos autores encontraron un paciente que desarrolló celulitis localizada y linfangitis precoz después de la aplicación tópica de Cantharone® (cantaridina al 0,7%) para la eliminación de la verruga plantar[36].

Ventajas

Las ventajas que presenta la cantaridina son:

1. Elevada aceptación por el paciente, ya que la aplicación es indolora.
2. No se produce ciçatriz residual, este tratamiento es más conservador en comparación con otros productos químicos cáusticos.
3. La aplicación es sencilla e implica poco tiempo.
4. La cantaridina es un producto estable[31].
5. La mayoría de los autores coinciden en que es especialmente útil en el tratamiento de las verrugas periungueales[9,30,31,32].

Inconvenientes

Las desventajas principales son:

1. El dolor posterior a la aplicación[31]. (el 30-50% de los pacientes se quejan de dolor leve a moderado en 2 a 12 horas[33]).
2. En ocasiones, se desarrollan verrugas en la periferia de la ampolla[32]. (El 5 a 10% de las lesiones tratadas se extienden sustancialmente en forma de anillo[33]).

7.1.8. Podofilino y Podofilotoxina

El podofilino es una mezcla de resinas obtenidas del podofilum, la Mandrágora americana o el podofilum índico[12]. El podofilino interrumpe la división celular produciendo una lisis de la célula[13]. Se absorbe mal por medio de las capas densamente queratinizadas de las verrugas, pero penetra bien si hay corte antes del tratamiento[2].

Se emplea en una concentración entre el 10 y el 20% en tintura de benzoína. Según los autores consultados, es quizá el método de elección para el tratamiento tópico de las verrugas anogenitales. Se aplica de forma circunscrita a la verruga, después de lo cual se deja la lesión al aire durante 10 minutos para que se evapore el vehículo. Aproximadamente 4 horas después, debe realizarse un lavado riguroso. Dicha operación puede repetirse varias veces, con una semana de intervalo entre las distintas aplicaciones[2,12,15,19,37].

Sin embargo, se usan a veces para eliminar las verrugas de las manos y los pies resistentes a otro tratamiento[2] (Ha sido señalada su eficacia en verrugas plantares al 25%[19]). En un estudio sin controlar, Duthie y McCallun (1951), sobre 40 pacientes con verrugas plantares, encontraron que la aplicación de podofilino eliminó 92,5% de las lesiones en un periodo de cuatro a ocho semanas. También puede emplearse en productos como el Verrusol®, que contiene 30% de ácido salicílico, 5% de podofilino y un 1% de cantaridina[30]. Coskey en 1984 presentó un estudio sobre una población de 121 niños con verrugas plantares que fueron tratados con una preparación tópica que contenía 30% de ácido salicílico; 5% de podofilino; y el 1% de cantaridina. Realizó un seguimiento de 100 de los pacientes y sus familiares en un periodo comprendido entre 6 meses y 1 año. Este tratamiento fue efectivo en 81 casos[35].

Es importante destacar que trata de un producto muy tóxico y peligroso. Lund y colaboradores publicaron en 1988 un caso de toxicidad sistémica por la inyección intradérmica de podofilino[38].

Contraindicaciones

- Localmente produce irritación, que está en relación con el tiempo de exposición[37].
- Este producto no sirve para tratar extensas zonas de piel a causa del riesgo de absorción sistémica y toxicidad grave[2]. Deberá recordarse que el podofilino se absorbe por vía percutánea, por lo que si se pincelan áreas extensas, pueden producirse efectos secundarios sistémicos, entre los que destacan la diarrea y el vómito. En casos graves se han descrito lesión hepática, renal y/o de médula ósea[37].
- Su uso está contraindicado en verrugas irritadas o sangrantes debido a que puede provocar estenosis[12].
- Está contraindicado durante el embarazo[2]. Hay que tener en cuenta que el podofilino es teratógeno, habiéndose descrito la muerte fetal intrauterina[19,37].

La podofilitoxina es el principio activo del podofilino y en la actualidad está comercializado como tal, habiendo desbancado a la resina de podofilino en el tratamiento de las verrugas genitales (ya que el podofilino presenta una elevada toxicidad[15]). Se utiliza también de forma tópica, a una concentración con base de alcohol, aplicándolo dos veces al día durante 3 días consecutivos por semana, repitiendo el ciclo durante 2-4 semanas. Esta pauta ha demostrado claramente su superioridad respecto al placebo, aunque se precisan estudios adicionales comparándola con el podofilino. La podofilotoxina consigue el 82% de curaciones a las 6 semanas del inicio del tratamiento. Sin embargo, presenta un importante índice de recurrencias, cercanas al 34%, siendo, por lo tanto, de una eficacia similar a la de otras modalidades terapéuticas en las verrugas anogenitales. Como la absorción de la podofilotoxina es menor que la del podofilino, carece de efectos secundarios de carácter sistémico, aunque sí puede aparecer irritación local[37].

7.1.9. Refinoides

Los retinoides alteran el crecimiento y la diferenciación de la epidermis, de manera que pueden ayudar a disminuir el volumen de las verrugas. Tanto los retinoides orales (acitretina) como tópicos (crema de tretinoina) se han empleado en el tratamiento de las verrugas, pero ninguno de estos métodos está autorizado. En 1996, Kubeyinje presentó un estudio aleatorio controlado con 25 niños que presentaban verrugas planas, tratados con crema de tretinoína al 0,05%, la tasa de eliminación de las verrugas fue del 85% en comparación con el 32% en los 25 testigos sin tratar[2,39].

El Etretinato también llamado ácido retinoico o vitamina A, se ha empleado de forma tópica en el tratamiento de las verrugas vulgares por su acción queratolítica, aunque son más conocidos sus usos contra el acné[5]. El ácido Retinoico aplicado de forma tópica, se afirma que tiene valor en las verrugas planas, pero no en las comunes o en las plantares[3,19]. En 1975, de Bersaques presentó un artículo sobre la aplicación tópica de Vitamina A en el tratamiento de las verrugas plantares. Empleando un ungüento de vitamina A al 2% aplicado en cura oclusiva una vez al día, sobre 50 pacientes con verrugas plantares. Solamente 17 pudieron considerarse curadas después de un tratamiento entre 2 y 10 semanas. Al final de su estudio de Bersaques llegó a la conclusión de que el etretinato no es recomendable para el tratamiento e las verrugas plantares[5,40].

También se ha empleado en el tratamiento de las verrugas genitales (Handley y colaboradores en 1992) y en el tratamiento de las verrugas planas (Al Aboosi en 1994) presentando los mejores resultados en esta última aplicación[5].

Los retinoides son teratógenos. Las mujeres deben evitar el tratamiento con retinoides un mes antes del embarazo, durante éste y por lo menos dos años después[2].

71.10. 5-Fluoracilo

Otra alternativa terapéutica para las verrugas recalcitrantes es el empleo tópico de un agente deshidratante como el 5-fluoracilo al 5%. Esta droga es un uracilo falso que altera la codificación del ADN y el ARN, con lo que se desorganiza la síntesis proteica. Boadman apunta que al tratar a cuatro pacientes con verrugas resistentes en el pie el 5-fluoracilo solamente posee un 50% de efectividad en forma tópica. McCarthy y Tate intentaron la inyección intradérmica y obtuvieron una elevada tasa de curación[41].

Oliveras y Jiménez recomiendan que no se aplique en zonas de presión debido a que produce una quemadura por capas. Se aplicará realizando controles en consulta a las 48-72 horas[9].

La aplicación local de 5-fluoracilo en solución alcohólica o en crema es efectiva en el tratamiento de verrugas anogenitales y en verrugas plantares, si bien puede producir dolor, irritación[19] e hiperpigmentación local[3].

7.2. Tratamientos físicos

En este apartado desarrollaremos los tratamientos físicos bien por medio del frío o del calor.

7.2.1. Crioterapia

La criocirugía dermatológica permite destruir lesiones cutáneas superficiales mediante su congelación brusca y localizada. Su alta eficacia, fácil aprendizaje y buena aceptación por parte de los pacientes, la han convertido en un tratamiento muy difundido[19,37,77,78].

Este tipo de tratamiento posee la capacidad de producir destrucción tisular (necrosis) por congelación[8,78,79].

Su acción se basa en la diferencia de sensibilidad a la congelación de los diferentes tipos de células de la piel. Así, los queratinocitos de la epidermis son mucho más sensibles a la congelación que la red de fibras colágenas y fibroblastos de la dermis subyacente. También los melanocitos son muy sensibles a la congelación[79].

Por la necrosis de los queratinocitos puede aparecer una ampolla. La piel se recupera en los 10 o 14 días siguientes, comenzando por la epidermis que la rodea y las capas inferiores. Si la dermis permanece intacta durante el tratamiento, la piel se recuperará sin que aparezca una cicatriz. Todas las formas de crioterapia se basan en este principio.

Alteraciones patológicas de la congelación en la piel

La piel es bastante resistente a la congelación a causa de su abundante vascularización y porque el mismo tejido congelado es un buen aislante. Aunque la piel se congela de 0° a -2° C hay que enfriar el tejido entre -18° a -30° C para que se produzca destrucción.[11,41,78].

El frío afecta a la estructura de las células. La congelación produce la falta de circulación y la formación de cristales de hielo que llevan a la muerte de los tejidos.

Las alteraciones que ocurren en los tejidos congelados son:

1. Lesión mecánica de las células por formación de cristales de hielo dentro y fuera de ellas[8,8,12,78,79].
2. Cambios osinóticos vinculados a la deshidratación de las células y la mayor concentración de electrolitos, al disminuir la densidad del agua cuando se forma el cristal de hielo.
3. Shock térmico, debido a la caída brusca de la temperatura de las células vivas hasta valores por debajo de lo normal (0°C).
4. Desnaturalización del complejo lipoproteico dentro de la membrana celular[8,78].
5. Estasis vascular con la consiguiente destrucción de tejido. El aumento de la viscosidad de la sangre y la vasoconstricción producidas por efecto del frío, detienen la circulación en los vasos por formación de coágulos, con la consiguiente falta de oxígeno y nutrición en los tejidos. Además hay un aumento de la permeabilidad capilar con producción de un edema rico en proteínas y degeneración nerviosa[8,12,78].
6. Finalmente tiene lugar una reacción inmunológica contra las estructuras modificadas de las células congeladas[12,78].

La suma de todos estos efectos produce la destrucción de las células huésped del virus de las verrugas, que junto con el efecto directo de la congelación en el virus, conduce a la eliminación de la verruga[78].

Contraindicaciones de la crioterapia

- Cualquier **reacción anormal al frío como criogiobulinemia, criofibrinogenemia, enfermedad de Raynaud** (cuando existen patologías vasculares como obstrucciones venosas, o cualquier anormalidad en los vasos que conlleve una vasoconstricción, el frío no está indicado, ya que se puede producir una isquemia severa[80]) o **urticaria por frío** (cuando se aplica frío hay una liberación de histamina que produce un eritema acompañado a veces de síntomas como un descenso de la presión arterial y del ritmo cardíaco[80])[12,78].
- También constituye una contraindicación para la mayoría de los tipos de criocirugía, **antecedentes de pioderma gangrenoso** por las dificultades con la cura[79].
- La criocirugía de las lesiones de ciertas áreas puede curar con lentitud y producir **resultados cosméticos pobres** (como la despigmentación)[79].
- **Inseguridad sobre el diagnóstico** de la patología.
- La **congelación** (demasiado profunda) cerca de las **arterias terminales de los dedos de las manos y los pies** puede, en teoría, provocar necrosis distal de las lesiones congeladas[78].
- La congelación en **áreas muy vascularizadas e inervadas**.
- Congelación en **zonas con poco tejido subcutáneo** (por la posibilidad de afectar al periostio)[9,10].
- Pacientes **diabéticos**[9,78].
- Pacientes con **insuficiencia vascular y/o neuropatía periférica** (si existe una alteración de la inervación o la respuesta circulatoria no es normal, el enfriamiento en estas zonas puede ser más intenso y profundo[80])[9,78].

Contraindicaciones en el tratamiento de las verrugas

- Verrugas en mosaico[9,10,78].
- Verrugas periungueales[9].
- Verrugas sobre vainas tendinosas[9].

Protocolo básico de actuación en crioterapia

1) *Anamnesis*

2) *Diagnóstico de verrugaplantar tributaria de tratamiento con crioterapia.*

3) *Información alpaciente del tratamiento con crioterapia.*

4) *Proceder al tratamiento.* Hay una serie de pasos iniciales que se deben seguir al realizar un tratamiento crioterápico, independientemente del agente criágeno que vayamos a utilizar:

4.1. Desinfección de la zona[78].

4.2. Deslaminación de la hiperqueratosis superficial que recubre la verruga[3,12,78,81].

En la aplicación del tratamiento (dosis y tiempo de exposición) van a influir muchos factores, que dependerán del propio paciente, de las características de lesión y del agente criógeno utilizado (estos últimos se describirán más adelante, en sus correspondientes apartados).

a) *Factores que dependen del paciente:*
- Edad[78].
- Tolerancia individual al frío[78].

b) *Factores que dependen de la lesión:*
- Localización[78].
- Profundidad[3].
- Tipo de verruga.

Como veremos más adelante, no aparece en la literatura consultada un consenso en cuanto al tiempo de aplicación de los diferentes criógenos, ya que como hemos visto, hay multitud de factores que van a influir, además del criterio personal del profesional.

4.3. Cubrir la zona tratada con un apósito si se considera necesario.

5) *Consejos al paciente.*

Habrá que advertir a cada paciente de las posibles reacciones que sufrirá después del tratamiento y las instrucciones que debe seguir en cada caso (dolor, ampollas hemorrágicas)[9,19,28,78,79].

6) *Revisión.*

El tiempo de revisión también dependerá de diferentes factores como son, el tipo de criógeno utilizado, la aparición de complicaciones...

7) *La cicatrización de la herida que se produce, se realizará por 2.ª intención mediante el uso de pomadas enzimáticas.*

Efectos indeseables de la crioterapia

Entre los más conocidos destacan:

- Ampollas hemorrágicas dolorosas (generalmente con grandes tiempos de exposición)[28,78,79]. Algunos autores han asociado a la aparición de flictenas hemorrágicas el hallazgo del llamado fenómeno de roseta que consiste en la aparición de pequeñas verrugas nuevas, en forma de collarete, alrededor de la zona tratada[12].
- Dolor moderado (cuando la quemadura es profunda) que puede ser controlado generalmente con analgésicos suaves[28,76].
- Posibilidad de infección secundaria. Generalmente se produce cuando el paciente pincha la ampolla que se ha formado.

Criógenos

Los agentes criógenos son fáciles de aplicar, no suelen requerir anestesia y producen separación dermo-epidérmica por encima de la membrana basal, de modo que no dejan cicatriz después de la repitelización. Cuanto más bajo es el punto de ebullición del agente, más grande es su capacidad de congelar[78].



Fig. 21.- *Fenómeno de Roseta posterior al tratamiento con crioterapia.* (Adaptada de Atlas DOIA. Dermatologische Universitätsklinik, FAU Erlangen-Nürnberg. 1998. URL:http://www.dermis.net/bilddb/diagnose/englisch/).

Entre los que se han descrito para el tratamiento de las verrugas tenemos:

- **Hidrógeno líquido**
- **Anhídrido carbónico (CO_2) y protóxido de nitrógeno (N_2O)**
- **Dióxido de carbono o nieve carbónica**
- **Dimetileterpropano (Histofreezer®)**
- **Nitrógeno líquido**

A. Hidrógeno líquido

En la actualidad, su utilización casi ha desaparecido, ya que es un líquido inflamable[9] y su manejo resulta peligroso.

Se aplica sobre la lesión por medio de una torunda de algodón, durante 20 segundos, repitiendo el proceso 2 o 3 veces por sesión. Una vez concluida su aplicación hay que lavar la zona con suero fisiológico[9].

B. Anhídrido carbónico (CO_2) y protóxido de nitrógeno (N_2O)

El anhídrido carbónico (-96° C)[6] y el protóxido de nitrógeno son unos gases que comprimidos a fuertes pre-

siones y dentro de envases metálicos se convierten en líquido, el cual con posterioridad se proyecta a gran presión sobre una cámara de expansión transformándose en sólido. Para su aplicación se necesita una pistola de crioterapia con punta de un metal noble (oro o plata)[9,10,78]. También se pueden aplicar en forma sólida directamente sobre la verruga[9].

El protóxido de nitrógeno se puede aplicar con un sistema de crioterapia cerrado. Este sistema se basa en el principio de Joule-Thompson que dice que la rápida expansión de gas, bajo presión a través de una salida estrecha, produce una rápida bajada de la temperatura[78]. Este sistema consiste en una pistola unida a un termo con protóxido de nitrógeno mediante una válvula[78].

El método de congelación por el sistema cerrado es muy rápido. Se consiguen temperaturas de -90°C. Para la congelación de la punta metálica se accionará el gatillo de la pistola.

La presión del gas debe mantenerse por encima de 40 bares o el efecto de congelación se verá reducido.

Es necesaria la aplicación de un gel de contacto antes de aplicar la pistola sobre la verruga. Este tipo de sistema consta de un segundero que nos permitirá controlar el tiempo de aplicación del tratamiento e incluso el tiempo de descongelación que necesitemos.

Antes de retirar la punta metálica de la verruga hay que soltar el gatillo y esperar 3 o 4 segundos para que se descongele, pues si no produciríamos molestias al paciente por el efecto ventosa que produce el gel transmisor entre la punta congelada y la verruga[78].

Al igual que con otros agentes criógenos, tras su aplicación se forma una escara. Dicha escara se eliminará a las 48 horas con un bisturí. La cicatrización se realiza por segunda intención mediante pomadas enzimáticas[9,10].

C. Dióxido de carbono o nieve carbónica

El dióxido de carbono (-78,5°C) se usa como una barra sólida. Es posible almacenarlo entre 2 y 3 días en un contenedor de espuma[79].

La nieve carbónica se produce a partir de dióxido de carbono[3,15,79,83], haciendo que el gas se expanda rápidamente, depositándolo en una bolsa de cuero de gamuza atada sobre el cilindro de salida del gas. Se puede conservar en un recipiente al vacío durante varias horas[3].

Es posible hacer lápices de nieve carbónica introduciendo el gas en cilindros huecos de metal[3,15,83]. Otra alternativa es mezclar la nieve carbónica con acetona para formar una especie de aguanieve o pasta, que puede aplicarse con un hisopo[3,15,79].

La *desventaja* fundamental de la congelación es el dolor, que puede ser muy intenso y persistir durante horas después del tratamiento[3]. Es improbable que se produzcan cicatrices con tiempos de congelación menores de 30 segundos[3].

D. Dimetileterpropano (Histofreezer®)

El Histofreezer® consta de un *Aerosol* que contiene gas líquido, compuesto por una mezcla de éter dimetílico y propano[82] y de *Aplicadores* de tamaño pequeño (2 mm) o medio (5 mm)[77,79,84].

La evaporación de la mezcla líquida de gases absorbe calor del ambiente. El aplicador hace la función de depósito de refrigerante y alcanza la temperatura de trabajo de --57° C[77,84].

La evaporación de la mezcla líquida de gases absorbe calor del ambiente. El aplicador hace la función de depósito de refrigerante y alcanza la temperatura de trabajo de -57° C[77,84].

Forma de aplicación

Se deben seguir las instrucciones que se indican en el prospecto para su aplicación[77,84]:

1. Retirar el protector del botón de presión y llenar de gas el aplicador hasta que salgan gotas.
2. Mantener el aplicador 10 segundos hacia abajo, para que pueda alcanzar la temperatura de trabajo ideal.
3. Colocar el aplicador, presionando ligeramente sobre la zona a tratar.
4. Después de unos segundos comienza la congelación, lo cual se observa en la coloración blanca de la piel. A partir de este momento el paciente puede notar una sensación de picor o calor y a veces dolor.
5. Una vez se ha retirado el aplicador, la piel perderá su color blanco pasados unos minutos. Aparecerá un eritema del tamaño de la zona congelada.
6. Normalmente se aplican 1 o 2 ciclos de congelación-descongelación[84].

Observaciones

- Al añadir gas, el agua de condensación puede mojar el aplicador de tal modo que se reduzca su función de depósito. Aparecen cristales de hielo. En ese caso se ha de reemplazar el aplicador.
- Este dispositivo sólo se puede utilizar en combinación con los aplicadores especiales.
- Su uso inadecuado puede provocar una congelación demasiado profunda y dañar la dermis, lo cual tiene como resultado la aparición de cicatrices.
- El gas utilizado es ligeramente inflamable, por lo que no debe utilizarse cerca de una fuente de calor[84].

E. Nitrógeno líquido

El nitrógeno líquido que se obtiene con facilidad, es barato e incombustible y se ha convertido en el agente terapéutico estándar en crioterapia[3,37,78,79,81,82].

Este agente criogénico produce -196° C[6,28,41,77,79] en la zona tratada, consiguiendo eliminar una gran variedad de lesiones cutáneas benignas y premalignas muy comunes (verrugas, molusco contagioso, queratosis seborreica y actínica, etc.)[77].

Desgraciadamente, por su bajísimo punto de ebullición exige ser almacenado en contenedores especiales[9, 15,77,79] y reemplazarse con frecuencia. A temperatura ambiente, el nitrógeno líquido se evapora con rapidez. El almacenamiento prolongado (semanas o meses) requiere el uso de grandes tanques de vacío presurizados. Pueden utilizarse termos de aproximadamente 1 litro para almacenamiento durante pocos días.

Siempre es necesaria una salida de aire para evitar la explosión de los termos[79].

Formas de aplicación

1. *Hisopo de algodón* empapado por inmersión en nitrógeno líquido.[3, 9,12,15,19,28,37,77,78,79]

- Aplicándolo 4 veces en 60 segundos, la temperatura desciende a -18°C a 2 mm debajo de la superficie cutánea[78].

2. Directamente sobre la lesión en forma de *spray mediante dispositivos especiales*[3,9,12,15,19,28,37,78,79].

- Rociándolo el mismo tiempo, el tejido se enfría a -90°C y a los 120 segundos llega a -125°C a 2 mm. de profundidad y a -70°C a 5 mm. (Estas temperaturas sólo se requieren para la criocirugía del cáncer de piel)[78].

3. Algunos autores hacen referencia a su aplicación mediante una *criosonda* (dispositivo de metal a través del cual circula el criógeno)[79].

Protocolo de actuación

a) El extremo del hisopo cargado con nitrógeno líquido se aplica sobre la superficie de la verruga [3,19,28,81] ,o bien se aplica el spray directamente[28].

b) Conforme se va produciendo la congelación, se puede observar la formación de un halo blanquecino (tejido congelado) de alrededor de 1 mm de ancho rodeando la verruga[3,9,15,77,79,81].

c) Los tiempos de aplicación varían en función del tamaño[3,9,28] y profundidad de la lesión y de la localización[19] de la misma. (no olvidar la edad del paciente y el grado individual de tolerancia al frío).

Tiempos de aplicación.

- 3-30 seg dependiendo del tamaño de la lesión[3].
- 5-30 seg dependiendo de la localización[19].
- 5-10 seg para verrugas pequeñas y 15-30 seg para verrugas grandes[28].
- No más de 30 seg[15].
- 15-20 seg en verrugas pequeñas y 30-45 seg en grandes[9].
- 40-60 seg dependiendo de la localización y la profundidad[82].

Los intervalos generalmente varían de 15 a 30 segundos, aunque hay autores que recomiendan aplicaciones de hasta 90 segundos.

Hay que tener en cuenta el porcentaje de líquido que se deposita sobre la piel, que variará según:

- el tamaño del aplicador y la compactación del mismo,
- la cantidad de líquido con que esté empapado,
- el ángulo con el que se aplica,
- la presión que se ejerza[3,9].

d) En caso de realizar una segunda aplicación hay que esperar a que se produzca la descongelación (aproximadamente el doble de tiempo que la congelación)[3,81].

El daño más grave ocurre con un congelamiento rápido y deshielo lento[1,77,79,85].

Sobre la eficacia al realizar 2 ciclos de congelación-descongelación se han publicado algunos estudios:

En 1994, Berth-Jones[81] y colaboradores publicaron un estudio abierto, aleatorizado, con 2 grupos paralelos para investigar el impacto de un segundo ciclo de congelación-descongelación en la efectividad del tratamiento de verrugas vulgares de manos y pies durante 3 meses. Se utilizó la crioterapia a intervalos de 3 semanas, y se eligió a los individuos aleatoriamente para recibir uno o dos ciclos de congelación-descongelación. Además, todos los pacientes usaron queratolíticos durante el periodo de estudio de forma diaria, y las verrugas plantares se deslaminaban antes de proceder a la congelación. Se seleccionaron 300 pacientes. A los 3 meses, curaron 124 (41,33%), 83 no curaron (27,66%), y 93 dejaron el tratamiento (31%). Entre los que no dejaron el tratamiento, la tasa de curación fue del 57% con 1 ciclo, y del 62% en dos ciclos, existiendo una diferencia del 5%. El análisis separado de los sujetos con verrugas en las manos y en los pies, demostró que en las manos no existía una diferencia significativa entre 1 ciclo de congelación y dos ciclos. Sin embargo, en las verrugas plantares, la tasa de curación fue del 41% utilizando 1 ciclo y del 65% con 2 ciclos, con una diferencia del 24%.

Tabla VII.
Resultados del estudio de Berth-Jones y colaboradores.

	Pacientes curados (%)	Pacientes no curados(%)
1 ciclo - Verrugas plantares	**16 (41)**	**23(59)**
2 ciclo - Verrugas plantares	**33(65)**	**18(35)**

En un estudio abierto controlado a doble ciego, realizado por el Departamento de Dermatología del hospital Leicester Royal[86], aleatorizado de 300 pacientes de todas las edades con verrugas en manos y pies. Se utilizó como parte del tratamiento el pincelado diario con queratolíticos. Los pacientes se veían a intervalos de 3 semanas. Las verrugas plantares se deslaminaban hasta que aparecía sangrado capilar. Se eligió a los pacientes aleatoriamente para recibir 1 o 2 ciclos de congelación. Se aplicaba nitrógeno líquido con hisopos de algodón hasta que aparecía un halo congelado alrededor de la verruga. A los pacientes que recibían dos ciclos, se les dejaba hasta que desaparecían los signos de congelación para aplicar el 2.º ciclo. A los tres meses, se realizó la valoración de las tasas de curación. Esta se definió como que no existían signos visibles de verrugas, o aquellos pacientes que mandaron un cuestionario por correo diciendo que sus verrugas habían curado. Se obtuvieron los resultados de todos los pacientes excepto de 35. Tras la utilización de 1 sólo ciclo de congelación se obtuvo una tasa de curación del 38% (56/149) y de los dos ciclos el 45% (68/151). En el caso de las verrugas plantares, con un solo ciclo se consiguió un 29% de curaciones, mientras que con dos ciclos se consiguió el 50%.

Ventajas

- Es un tratamiento relativamente indoloro[9,82] (Se ha descrito que el dolor experimentado por los pacientes es de sensación de calor durante los primeros 5-10

segundos, cambiando progresivamente su malestar a dolor intenso durante 5-10 segundos después de la aplicación[9]).

- No requiere anestesia previa[82].
- Sus índices de efectividad son bastante elevados principalmente en verrugas vulgares[82].
- Numerosos autores lo utilizan combinado con queratolíticos[3,37,78].
- Es un tratamiento cómodo para el paciente, ya que no le impide realizar su vida diaria con normalidad.

Inconvenientes

- Uno de sus principales inconvenientes es su rápida evaporación en los termos lo que exige por una parte, un sistema de transporte ágil y por otra, obliga a concentrar las citas de los pacientes candidatos inmediatamente tras la recepción del producto[77].
- Fenómeno de roseta. Algunos autores afirman que la aparición de una ampolla de contenido hemorrágico puede ser una contraindicación, ya que pueden aparecer alrededor de la lesión nuevas verrugas en forma de collarete[9,12,79,85]. Además, se pueden producir infecciones si el paciente pincha la ampolla.
- Si la quemadura producida es intensa, puede resultar bastante doloroso para el paciente[19,82,85], y además aumentará el riesgo de infección.
- Puede dejar cicatrices, según la profundidad de la quemadura.
- No está indicado en verrugas en mosaico ni periungueales[82].
- Los inconvenientes generales de cualquier tratamiento crioterápico.

Estudios acerca del empleo del nitrógeno líquido

A pesar de ser descrito como uno de los tratamientos más efectivos para las verrugas es difícil encontrar estudios que confirmen estas afirmaciones.

En 1984, Gibson y colaboradores[87] publicaron un estudio que comparaba la efectividad del nitrógeno líquido, con el aciclovir en crema y con un placebo en el tratamiento de las verrugas plantares. Seleccionaron 52 pacientes diagnosticados de verruga plantar y los aleatorizaron para recibir una de estas tres modalidades de tratamiento. Se realizó una primera valoración de los resultados a las 8 semanas (sólo 47 pacientes completaron este periodo). Las curaciones que se obtuvieron tras este periodo fueron: 5 de 18 pacientes con placebo, 7 de 18 con aciclovir crema y 1 de 11 con nitrógeno líquido. Al resto de pacientes que no curaron se les aplicó nitrógeno líquido de nuevo. De un total de 27 pacientes tratados enérgicamente con nitrógeno líquido, durante periodos de 2 a 34 semanas, sólo en 11 se consiguió la curación completa al final del estudio. Estos autores concluyen que el nitrógeno líquido no debe ser un tratamiento de rutina para las verrugas plantares y que el aciclovir en crema no es mejor que el placebo en el tratamiento de estas lesiones[87].

En 1992 Berth-Jones y Hutchinson[90] investigaron 400 pacientes consecutivos diagnosticados de verrugas en manos o pies para determinar la tasa de curación de la combinación de crioterapia, queratolíticos y deslaminado. Estos pacientes fueron tratados durante 3 meses con crioterapia y fueron aleatorizados para recibir o no deslaminación. Los que no respondieron en los 3 meses fueron aleatorizados para recibir o no otros 3 meses de crioterapia, y para recibir 60mgr/kgr/día de inosine pranobex durante 1 semana de cada mes, o recibir placebo. El 52% de los pacientes curaron a los 3 meses. Concluyeron que la deslaminación aumenta la tasa de curación en las verrugas plantares, pero no en las de las manos. Durante los segundos 3 meses la tasa de curación cayó al 41%. Ni la crioterapia ni el inosine pranobes aumentaron significativamente su respuesta.

En 1996 Caballero Martínez y colaboradores publicaron un estudio con el objetivo de comparar la eficacia, tolerancia y seguridad de la crioterapia de lesiones cutáneas benignas entre la congelación baja (-59°C) del spray criogénico de dimetiléterpropano (DEMP) y la congelación intensa (-196°C) del nitrógeno líquido (NL) convencional. Realizaron un ensayo clínico controlado, aleatorizado, multicéntrico y de evaluación ciega. Se incluyeron 124 portadores de 174 lesiones cutáneas benignas susceptibles de crioterapia. Se realizó una evaluación ciega de los resultados a los 15 días postratamiento. Concluyeron que no se apreciaban diferencias clínicamente relevantes en la eficacia, tolerancia y seguridad de ambos agentes criogénicos, usados en atención primaria. La baja congelación del DIMP resultaba suficiente para la crioterapia de lesiones benignas[77]. Los resultados de este estudio no son aplicables al tratamiento de la verruga plantar, ya que esta lesión quedó excluida del estudio.

Uno de los puntos de controversia en el tratamiento mediante nitrógeno líquido es la frecuencia de las aplicaciones. Cada autor propone diferentes tiempos, basándose generalmente en su experiencia personal.

La frecuencia tradicional de aplicación de crioterapia en el tratamiento de las verrugas es de 3 semanas. Este estudio controlado a doble ciego, realizado por el Departamento de Dermatología del hospital Leicester Royal, investiga si el aumento de la frecuencia de la crioterapia a 2 semanas o a una semana tiene alguna influencia en la efectividad del tratamiento. Se preguntó a los pacientes si estaban preparados para acudir semanalmente si fuera necesario. Los pacientes dispuestos a ello, se aleatorizaron para recibir crioterapia cada semana, cada 2 semanas y cada 3 semanas. Utilizaron queratolítico diariamente durante el periodo de estudio. La aplicación de la crioterapia y la preparación de las verrugas plantares fue la misma que en el estudio anterior. En cada visita se comprobó la presencia de ampollas o dolor, y las verrugas que presentaban ampollas no fueron tratadas de nuevo. Las verrugas inflamadas o dolorosas fueron tratadas, conforme a la tolerancia del paciente. Se valoró la eficacia después de 3 meses de tratamiento, y después de recibir 12 sesiones (3 meses para el grupo que recibió tratamiento semanal, 6 meses para los que lo recibieron cada 2 semanas y 9 meses para los que lo recibieron cada 3 semanas). Los resultados del estudio apuntaron que las verrugas curaban más rápidamente con los tratamientos más frecuentes. El tiempo medio de curación fue de 6 semanas para los que habían recibido tratamiento semanalmente, 10 semanas para los que lo recibieron cada 2 semanas y 15 semanas para los que lo recibieron cada 3 semanas. El número medio de tratamientos necesario para la curación fue el mismo, 5. El porcentaje de curación fue el mismo (45%) después de 12 tratamientos, pero después de tres meses los porcentajes más altos de curación se vieron en los casos en que el tratamiento fue más frecuente[86].

Este estudio demuestra que la efectividad de la crioterapia es independiente de la frecuencia con que se realicen las sesiones. La única ventaja de realizar tratamientos más frecuentes es la mayor rapidez en obtener la curación. Al igual que en el estudio anterior, sorprende el bajo porcentaje de eficacia de la crioterapia (45%) en el tratamiento de las verrugas plantares.

En 1999 El-Tonsy y colaboradores presentaron un estudio comparando la efectividad del tratamiento crioterápico y con láser Nad: YAG, de las verrugas plantares. Se seleccionaron 25 pacientes para recibir tratamiento hipertérmico y otros 25 para recibir tratamiento con crioterapia. Antes y después de realizar los tratamientos, se realizaron biopsias con miembros de ambos grupos para observar la presencia de ADN del VPH mediante hibridación *in situ*. Se detectó ADN de VPH en el 100% de las verrugas no tratadas y el 96% en las tratadas con crioterapia, sin embargo, en las verrugas tratadas con hipertermia no se detectó en ninguna. Concluyen que el VPH es más vulnerable a hipertermia que a crioterapia[89].

En este mismo año, Wetmore[88] publicó una revisión de los resultados de diferentes estudios acerca de la efectividad de la crioterapia en el tratamiento de diversas alteraciones dermatológicas. La evidencia de los casos y series publicadas sugieren que la criocirugía es efectiva en queratosis actínicas, seborreicas, dermatofibroma, queloides, molusco contagioso y nevus benignos. Los estudios aleatorizados muestran que en las verrugas genitales externas la críocirugía es más efectiva que el tratamiento con podofilino, mejor o igual que el ácido tricloracético, pero menos efectiva que la electrodisecación o la extirpación quirúrgica. Los estudios prospectivos aleatorizados en verrugas comunes muestran que los tratamientos crioterápicos semanales producen curaciones más rápidas, pero la tasa general de curación depende del número de tratamientos. La aplicación de 2 ciclos de congelación-descongelación y la deslaminación previa a la congelación aumentan la tasa de curación en verrugas plantares.

7 2.2. Terapia hipertérmica

A. Radioterapia

Es la utilización terapéutica de las propiedades biológicas de la radiactividad. La radioterapia comprende por tanto, la radiumterapia o curieterapia, que utiliza las radiaciones β y γ (beta y gamma), y la roentgenoterapia, que utiliza los RX (conocida clásicamente como radioterapia).

Roentgenoterapia

Consiste en la eliminación del papiloma vírico mediante la aplicación de RX[9,10,19,82,83]. Su utilización se basa en la capacidad de éstos para inhibir el crecimiento celular en lesiones epidérmicas, interviniendo así en el crecimiento del virus en la célula y la reproducción[82].

Los RX son pequeñas ondas electromagnéticas, con pequeña longitud de onda que se propagan en línea recta y a la velocidad de la luz.[9,10]. Para ello se necesita un tubo de Roentgen (radiación ionizante), que se puede aplicar justo al tamaño de la verruga[9]. Es un tratamiento indoloro[9,10,91].

Forma de aplicación

1. Deslaminar la capa de hiperqueratosis superficial que recubre la verruga.
2. Cubrir con plomo los tejidos sanos adyacentes, dejando sólo el orificio de la lesión[9,10,83].
3. Aplicar una dosis de 700 rads pudiendo repetir cada semana hasta la completa curación[9,10]. El tiempo de exposición será de medio minuto[9]. Otros autores, como Gay Prieto[83] aconsejan dosis de 400 rads cada 5 días, con un total de 1200 rads.

Contraindicaciones

1. Verrugas en mosaico[9,10,83,92].
2. Verrugas de largo tiempo de evolución[83,92].
3. Lesiones que habiendo sido previamente irradiadas, no han curado o han recidivado[83,92].
4. Lesiones de diagnóstico incierto[3].

Inconvenientes

Se han realizado grandes progresos en este campo, sobre todo en el control de las dosis, el campo y la naturaleza de los rayos[91]. Es muy difícil determinar una dosis que sea eficaz frente a la verruga y segura para el paciente[19].

Todos los autores recomiendan que se prescinda de esta técnica para el tratamiento de las verrugas plantares, ya que sus inconvenientes y efectos secundarios superan en gran medida a sus ventajas y tasa de efectividad[3,9,10,19,37,82,83,91,92,93].

Si pese a estas recomendaciones, se decide aplicar este tratamiento, debe realizarse por un profesional altamente cualificado, que conozca los peligros potenciales, y tomando todas las precauciones necesarias.

Todos los autores hablan de altos porcentajes de accidentes graves postradiación[3,9,10,37,82,83,91,93].

Entre los inconvenientes que se citan destacan que produce procesos inflamatorios e irritantes, pudiendo llegar a formar úlceras tórpidas e incluso radiodermitis[3,9,10,37,82,83,92,93].

Se han citado radiodermitis que han llegado a motivar amputaciones y radionecrosis ulcerosas de curación muy lenta. Estas úlceras, en ocasiones, requieren injertos, cuando no pasan a males perforantes o incluso malignizan[83].

Tras la radiodermitis queda una cicatriz queloide inflamada muy dolorosa, y habrá que esperar 3 o 4 años para poder intervenirla[9,10,82,83].

Si aparece cualquier tipo de alteración habrá que eliminar por completo los RX y tratar dicha alteración[9,10].

Radiumterapia.

Es la utilización terapéutica del efecto biológico que produce la emisión radiactiva de radio o cobalto.

Los aparatos que se emplean para el radio son tubos de metal, que pueden ser de oro, plata o platino, que encierran de 5 a 20 mgr. de radio elemento. También se utilizan las llamadas agujas de platino que contienen el radio y que son preparadas por laboratorios especiales.

Las indicaciones terapéuticas están en consonancia con la actuación de estas radiaciones y son muy análogas a las de los RX. A dosis adecuadas tienen una acción destructiva sobre las células deteniendo su reproducción; las células más jóvenes son mucho más sensibles y también las

que se reproducen rápidamente, entre las que se encuentran las células tumorales.

El efecto que produce es la citolisis y necrosis de los tejidos vivos[9,10]. Se usa sobre todo en procesos tumorales malignos, con muy buenos resultados[10].

Hay dos sistemas de tratamiento:

1. Deslaminación de la hiperqueratosis superficial en la que se clava una agua de metal de radio dentro de la verruga durante 1-5 minutos[9].
2. Deslaminación de la hiperqueratosis superficial, se delimita la zona con placas de plomo y se irradia. Se utilizan bombas de cobalto en las que hay un emisor de radium dirigible[9,10].

Se usa muy poco en el tratamiento de verrugas[10].

B. Electrolisis

Es el procedimiento de destrucción de tejido orgánico con fines terapéuticos aprovechando los efectos cáusticos de la corriente continua. Se utilizan lámparas de electroterapia de alta frecuencia en cuyo interior se coloca un electrodo de diversas formas (preferentemente filiforme)[9,10].

La corriente oscila de 1 a 10 m/amp y se trabajará por encima de 7m/amp. Es una técnica dolorosa, por lo que se requiere el uso de anestésicos[9].

La destrucción de los tejidos se produce por el siguiente mecanismo: escisión electrolítica del cloruro de sodio (presente en todos los tejidos) en cloro o sodio; combinación química del sodio con el agua del tejido y la formación consiguiente de hidrógeno y sosa cáustica; destrucción final del tejido circundante por la combustión que ocasiona la sosa cáustica producida.

Forma de aplicación

1. Se deslamina la hiperqueratosis superficial para conseguir mayor penetración.
2. Se protege el tejido sano adyacente[9].
3. Se acerca el electrodo a la verruga produciendo cauterización de la misma en su zona superficial.
4. Pasados unos días se observa una escara negra que debe deslaminarse.
5. Se realizarán nuevas aplicaciones hasta su total eliminación[9,10].
6. Suele cicatrizar con facilidad al ser una quemadura superficial. Si la herida producida es extensa se realizarán curas con pomadas enzimáticas[9].

C. Ultrasonidos

Este tipo de tratamiento actúa subiendo la temperatura de forma marcada dentro de las lesiones[41,94]. Como medio de acoplamiento se utiliza cera virgen que se calienta por la acción ultrasónica 20 veces más que el agua[83,94].

Técnica y dosificación

Se pone una pequeña pirámide de cera de 1,5 cm de altura sobre el aplicador, y con la superficie horizontal; luego ponemos en marcha el aparato con 2 o 3 w/cm² hasta que la cera se ha fundido y forma un surtidor en cuya punta se coloca la verruga, manteniéndola allí unos 40 segundos. Si la verruga es grande hay que circunscribirla y aumentar el tiempo al doble. El enfermo nota una sensación de quemadura que en caso de ser muy intensa hace necesaria una anestesia local. Inmediatamente después de la sesión se forma alrededor de la verruga una vesícula que más tarde se vacía y seca espontáneamente, y al cabo de 1 o 2 sesiones se puede evidenciar la resolución de la lesión[94].

Otros autores hablan del tratamiento ultrasónico de 0,5 wat/cm² durante 10 minutos en 10 sesiones, obteniendo un 71% de efectividad (15 pacientes de 21)[41].

Este tipo de técnica hoy día está en desuso[83].

D. Ionozación con sulfato de magnesio (Iontoforesis)

Consiste en la introducción de medicamentos a través de la piel, aprovechando los efectos polares de la corriente galvánica.

Efectos biológicos

Los efectos biológicos se detectan a nivel local, ya que con este método, los medicamentos se depositan en las capas superficiales de los tejidos, lo que determina unos efectos más lentos y sostenidos. Los efectos farmacológicos son inherentes al medicamento que se introduce en el organismo[80].

Para el tratamiento de las verrugas se ha descrito la ionización o iontoforesis con sulfato de magnesio, en una concentración del 25%, aplicado bajo el polo positivo, por su acción destructiva[80,95].

Exige de 15 a 20 sesiones a razón de una por día. En resumen, es un tratamiento astringente, cuyos resultados son inciertos[91].

Lewis, Jones y Flavelle idearon la introducción electrolítica de ion magnesium. Utilizaban una solución al 3% de sulfato de magnesio en agua destilada en la que se empapaba una compresa positiva colocada sobre la verruga, suministrándole una intensidad de hasta 20 miliamperios, en sesiones de 15 minutos. Realizaban 8 ó 10 sesiones. Sus resultados son muy inseguros, por lo que hoy se encuentra descartado[83].

E. Fulguración

Utilizada por Delherm y Marchand[91]. La verruga se coagulaba mediante una chispa de altafrecuencia a alta tensión, producida por el resonador de OUDIN. Se trata de una coagulación unipolar. Si la verruga no desaparecía al cabo de una semana, era preciso enuclearla mediante legrado.

Algunos autores han aconsejado y de hecho se empleó en su tiempo, la arsonvalización, o alta frecuencia descubierta por D'Arsonval, que la utilizó en 1888, así como la fulguración o chisporroteo de los rayos violeta directamente sobre la superficie de la verruga. Este tipo de técnica ha quedado obsoleta[83].

7.3. TRATAMIENTOS MEDICAMENTOSOS

7.3. 1. De aplicación oral

A. Retinoides

Hay pocos datos publicados sobre el empleo de la acitretina que no sean de casos aislados. Los retinoides, como

tratamiento de las verrugas, se reservan para los casos con lesiones diseminadas, que en general suelen presentarse en pacientes con algún defecto de la inmunidad o en los casos de Epidermodisplasia Verruciforme. Tópicamente no son efectivos; en cambio por vía oral y a una dosis de 100 mg/24h o 1 mg/Kg/día de etretinato ha demostrado ser eficaz tanto en los casos de Epidermodisplasia Verruciforme, como en pacientes con otros defectos de la inmunidad. No obstante, la suspensión del tratamiento suele acompañarse de una recidiva de las lesiones. Son bien conocidos los numerosos efectos secundarios ocasionados por las tretinoides orales[37]. En cualquier caso se necesitan más estudios sobre la eficacia del etrinato en las verrugas, y en última instancia este tratamiento deberá reservarse para pacientes de lesiones generalizadas resistentes a los demás tratamientos[37].

B. Meteonina

Se puede encontrar en compuestos medicamentosos como el Verrulyse® con óxido de Magnesio, fosfato de Manganeso y fosfato de Calcio. La dosis empleada es de dos comprimidos tres veces al día después de las comidas principales. En niños menores de 10 años se prescribirá medio comprimido tres veces al día y en niños mayores de 10 años 1 comprimido, siempre tras las comidas[9].

7 3.2. De aplicación parenteral: bleomicina

Introducción y mecanismo de acción.

La resistencia que presentan la verrugas plantares, aisladas o múltiples, a los métodos de tratamiento conservador es bien conocida. En un esfuerzo por destruir el crecimento de las verrugas, los autores han intentado alterar la estructura genética de estas lesiones obstinadas y benignas empleando un antibiótico como es el sulfato de bleomicina[42].

El sulfato de bleomicina es un grupo de antibióticos glucopeptídicos derivados del Streptomyces verticillus. Es soluble en agua. y su principal mecanismo de acción radica en que inhibe la síntesis del ADN con alguna evidencia de inhibición menor en el ARN y la síntesis proteica. Esta inhibición del ADN produce una microtrombosis cuando se inyecta localmente[11,41,41,44,45].

Con el objeto de profundizar en el mecanismo de acción de la bleomicina en el tratamiento de las verrugas, Templeton y colaboradores presentaron en 1994 un estudio. Estos autores especulan acerca de su acción sobre el ADN y en sus efectos antivirales desencadenados a través de la repuesta inflamatoria del organismo. Para valorarlo decidieron examinar la respuesta clínica, histológica e inmunopatológica a una inyección de bleomicina sobre la piel normal de 4 hombres a los que se les aplicaron inyecciones intradérmicas de bleomicina (de 0,01 a 0,5 U/ml) estableciendo una respuesta a la dosis a través de la realización de biopsias posteriores a la infiltración. El estudio histológico de rutina demostró disqueratosis y necrosis de los queratinocitos y del epitelio ecrino asociado con una prominente infiltración neutrofilica. La expresión de la HLA-DR (antígenos asociados a leucocitos humanos) mostró una regulación de la adhesión molecular 1, y la inducción de la adhesión leucocitaria molecular 1 en los vasos sanguíneos de la dermis superficial. Estos hallazgos sugieren que la inyección intralesional de bleomicina presenta un efecto citotóxico tanto directo como indirecto sobre los queratinocitos y el epitelio ecrino[46].

Además, Bickers y colaboradores en 1984 estudiaron el papel de las enzimas epidérmicas en el catabolismo mediado por la inoculación de bleomicina relacionada con la rotura de la cadena del ADN en animales de laboratorio. Estos autores encontraron en su estudio hallazgos que indicaban que la epidermis de los mamíferos posee actividad enzimática capaz de acentuar la rotura de la cadena de ADN mediada por la bleomicina así como en la reacciones de oxidación/reducción y la generación de partículas de oxigeno reactivo. Llegaron a la conclusión de que estas respuestas en la epidermis podían relacionarse directamente con el mecanismo de acción de la bleomicina intralesional que se emplea en el tratamiento de las verrugas humanas recalcitrantes[47].

Indicaciones

El uso clínico de la bleomicina intralesional está indicado en el tratamiento de verrugas plantares, carcinoma de células escamosas, higroma quístico, y queratoacantomas[45]. Además también se ha empleado en el tratamiento de linfomas y otras lesiones cancerosas[13].

Dosis y presentación

El sulfato de bleomicina se presenta en un vial liofilizado, conteniendo 15 mg (Unidades) de sulfato de bleomicina activa y una ampolla de 10cc de suero fisiológico para su disolución, lo que supone una concentración de 0,15mg de sustancia activa, por cada 0,1cc de solución (es decir el 0,1% de la solución)[44]. En infiltraciones locales de las lesiones de pequeño tamaño, no superior a 5 cm de diámetro, es preferible utilizar solamente un tercio del total. El resto puede administrarse en inyecciones sucesivas[48].

Precauciones

Debe usarse con precaución en pacientes de edad avanzada, mayores de 70 años, que tengan disminuida su función respiratoria, puesto que en este tipo de pacientes, la incidencia de fibrosis pulmonar es mayor.

También se utilizará con precaución en aquellos casos de insuficiencia hepática y renal grave, que obstaculicen la excreción de bleomicina[48].

Incompatibilidades

No se debe emplear conjuntamente con los siguientes productos:

Aminoácidos, aminofilina, ácido ascórbico, dexametasona, furosemida, riboflavina[48].

Reacciones adversas

Según el tipo de administración se pueden apreciar: reacciones hipertérmicas, estomatitis, náuseas, vómitos, alopecia y reacciones cutáneas, que ceden con la supresión del preparado. La toxicidad pulmonar (fibrosis pulmonar), tiene lugar aproximadamente, en un 10% de los pacientes tratados. Esta toxicidad es dosis/dependiente, ya que se presenta, sobre todo, en pacientes que reciben más de 400 Unidades de bleomicina como dosis total. (Bremmer afirma que la toxicidad en la piel no se produce hasta acumular dosis superiores a los 150mgr de bleomicina[43] y reacciones pulmonares a dosis superiores a 300mg[9]). Además,

también depende de la edad del paciente, ya que es más frecuente que se presente este efecto en pacientes de más de 70 años de edad. Reacción idiosincrásica al fármaco similar a la de una anafilaxia. Esta reacción puede ser inmediata o puede tener un tiempo de latencia de algunas horas, ocurriendo, siempre, después de la 1.ª ó 2.ª dosis. Esta reacción consiste en hipotensión, confusión mental, fiebre, escalofríos y disnea[48].

Los efectos adversos que con más frecuencia se han contemplado han sido la fiebre, celulitis, vómitos, decoloración de la piel y el fenómeno de Raynaud[45].

Reacciones adversas específicas de la aplicación intralesional.

Dolor local, enrojecimiento e inflamación. También en el tratamiento intralesional de tumores de células escamosas se han descrito reacciones cutáneas de enrojecimiento e inflamación local de dos meses de duración en los márgenes del lugar de la inyección[13].

Sollito y Pizzano en las revisiones de sus pacientes, encontraron la presencia de ampollas y prurito[43].

Otros efectos adversos publicados con la aplicación de la bleomicina en verrugas periungueales han sido la aparición del fenómeno de Raynaud y distrofias ungueales. Autores como Epstein en 1985 y 1991, de Pablo y colaboradores en 1992 y Gregg en ese mismo año han descrito la aparición del fenómeno de Raynaud posterior a la aplicación de bleomicina intralesional en verrugas periungueales. Además Miller en 1984 describió la distrofia tras la aplicación, de bleomicina en estas mismas lesiones[49,50,51,52,53,54].

Contraindicaciones.

No debe administrarse a aquellos pacientes que hayan demostrado hipersensibilidad o reacción idiosincrásica a la bleomicina[3,19,48].

En embarazadas y mujeres en edad fértil (James y colaboradores, en 1993, realizaron un estudio con el objeto de medir la concentración de bleomicina plasmática tras la inyección sobre verrugas. Estos autores llegaron a la conclusión de que el uso de bleomicina en el tratamiento de las verrugas produce una significativa exposición sistémica de la droga; además recomiendan ser prudentes a la hora de excluir a las embarazadas antes de iniciar el tratamiento en cualquier mujer en edad fértil[3,19,55].

Araolaza descarta su empleo en niños muy pequeños y personas muy sensibles que no pueden controlar sus reacciones[7].

Conservación

La conservación se realizará en un envase cerrado y en nevera (2-8ºC)[48].

James y colaboradores, en el mismo estudio publicado en 1993, realizaron una valoración del almacenamiento de la solución de sulfato de bleomicina congelada en recipientes de cristal. Para ello realizaron una medición de la concentración de bleomicina en 8 partes iguales almacenándola a -20ºC durante varios periodos a través de radioinmunoanálisis. La solución de Bleomicina tras 27 meses a -20ºC en cristal no mostró pérdidas significativas de su inmunoreactividad. Al final del estudio llegaron a la conclusión de que el almacenamiento de la solución diluida a -20ºC en vidrio es estable[56].

Descripción de la técnica de aplicación

Existe una serie de parámetros que varían enormemente según los distintos autores tales como la dosis, el empleo de anestesia local (con EMLA®[43] con infiltración anestésica previa[37] o en solución con bleomicina[3,19,10,7,57]), revisiones, seguimiento del paciente y por supuesto la técnica de aplicación.

Al igual que en otros tratamientos, se inicia la aplicación con una correcta antisepsia de la zona a intervenir (Allen y colaboradores insisten en ello tras encontrarse un caso de celulitis y linfangitis bacteriana por lo que proponen aplicar clorhexidina o povidona iodada[56]). Posteriormente se procede a la deslaminación de la lesión (aunque Sollito y colaboradores en su publicación de 1996, mantiene la no deslaminación de la queratosis que rodea a la lesión con el fin de aumentar la cantidad de producto a nivel intralesional y a su vez la presión intralesional[43]).

Infiltración con jeringa y aguja

La mayoría de autores emplean la solución de sulfato de bleomicina al 0,1% o bien emplean la solución de 1mg/ml o 1U/ml. (aunque Hayes y O'Keefe, en 1986, realizaron un estudio sobre la efectividad en la aplicación de una dosis más reducida, llegando a la conclusión de que el empleo de 0,5U/ml es igual de efectiva; si bien una dosis de 0,25U/ml presentaba peores resultados[58]).

Araolaza recomienda la aplicación en decúbito supino, empleando una jeringa desechable y una aguja con el calibrado lo más fino posible[7], por ejemplo, una aguja y jeringa de insulina. Se inyecta lateralmente, como máximo 1cc (1% de la solución) de preparado, intentando dejar la aguja en la base de la verruga. También se puede pinchar a través de la lesión pero es más doloroso. Posteriormente se inocula el producto[9].

Munn y colaboradores realizan la aplicación de una solución de 1mm/ml inyectada en la verruga a través de una aguja Monolet®[49].

Sollito y colaboradores realizaron variaciones de la técnica terapéutica empleando una aplicación intralesional en forma de "V" de 0,5-1ml de solución de sulfato de bleomicina al 0,1%[43].

Shelley y Shelley presentaron en 1991 un estudio sobre el empleo de una técnica de punción múltiple con aguja de vacunación bifurcada, Para introducir el sulfato de bleomicina pinchaban cada verruga alrededor de 40 veces por cada 5 mm de la lesión. Estos autores mantienen en su artículo que esta técnica necesita mucha menor cantidad de bleomicina sulfato, y el operador puede controlar la profundidad de la punción de la aguja, permitiendo que ésta solamente entre en la epidermis[37,43,59].

Infiltración con dermoinyector

A causa del dolor que puede producir la inyección con jeringa, se emplea el disparo con Dermojet®. El disparo se realiza siempre vertical y en el centro de la lesión[57]. Cuando se realiza a través de dermoinyector, se emplea 0,1 ml de solución (que corresponde a 0,075 mgr de sulfato de

bleomicina) por disparo, aplicando según las dimensiones de la lesión de uno a tres disparos. Podemos rebajar las concentraciones del producto, manteniendo su actividad y mejorando la posterior problemática de la formación de exudado intralesional. Otros autores emplean 0,1 cc de la solución mezclado con 2 cc de Scandinibsa al 2%[7,9].

Van der Velden y colaboradores presentaron un estudio sobre la aplicación de Bleomicina intralesional con Dermo-Inyector. La dosis empleada fue entre 0,1 y 1 mg/ml[60].

Postoperatorio y curas

Después de realizar la aplicación, la zona se desinfecta y se cubre con un apósito. Pasados siete días, si la Bleomicina ha penetrado, la lesión adquiere una coloración oscura con forma ampollosa. Aproximadamente a los diez días, podemos levantar la ampolla y prescribir una pomada cicatrizante[9,57].

Estudios sobre la aplicación de la bleomicina intralesional

Hay que destacar que en la bibliografía consultada, existe un gran número de estudios sobre la aplicación de la bleomicina intralesional en las verrugas.

Según los comunicados presentados por Brenuner en 1975[^], la utilización de Bleomicina por medio de inyección local, en forma de solución al 1% en suero fisiológico para el tratamiento de las verrugas plantares, fue iniciada por Fugita en Japón en el año 1970; Fujita trató 50 pacientes y en un espacio de dos semanas observó que las verrugas empezaron a secarse y desprenderse de forma espontánea alcanzando una tasa de curación del 100%. Posteriormente en 1973 Byron Hyde, de Canadá, trató 60 pacientes con 149 verrugas, 44 de ellas plantares, todas curaron excepto 20 que requirieron una segunda aplicación. No aparecieron efectos colaterales ni recidivas[7,44,57]. Bremmer en su comunicado presentó una tasa del 63% de efectividad[43].

Olsen en 1977 realizó otro estudio sobre 21 pacientes que recibieron un placebo encontrando un 27% de curación; en los 16 pacientes que no respondieron al placebo se les trató con bleomicina sulfato intralesional obteniendo un 81% de efectividad[43].

Shumack y Hadock en 1979 aportaron una tasa incluso mayor, hasta un 88,37%, en el tratamiento de 43 verrugas plantares. En su artículo aportaron estudios comparativos de la inyección en 40 verrugas aleatorias con suero salino fisiológico sin resolución de las lesiones después de 6 semanas[43,61].

Cordero y colaboradores publicaron en 1980 un estudio sobre 36 pacientes que fueron tratados de verrugas aisladas o múltiples a través de la inyección intralesional de sulfato de bleomicina (Blenoxane®) en la base de las verrugas. La dosis empleada variaba en función del tamaño de la verruga entre 0,2 y 0,8 mg por inyección, hasta un límite máximo de 2 mg. La tasa de curación fue del 67% en verrugas plantares; 82% en periungueales; y 80% en verrugas de otras localizaciones. Por último afirman que el tratamiento fue bien tolerado y el método fue cómodamente aceptado por todos los pacientes[62].

Koenig y Horwitz en 1982 revisaron la literatura médica sobre la técnica de infiltración intralesional al 0,1% de bleomicina en el tratamiento de las verrugas. Estos autores presentaron una de las mayores tasas de efectividad en un estudio mostrando una curación del 95,3% en 43 pacientes con verrugas plantares[43]. Al final de su artículo concluyen que este tratamiento presenta una impresionante y significativa tasa de efectividad para la resolución total de las verrugas sin la aparición de cicatrices[42].

Posteriormente, en 1983 Ramírez presentó los resultados de un estudio realizado sobre 100 pacientes que mostraban signos de verrugas vulgares en muchas localizaciones y fueron tratados con 0,5% de sulfato de bleomicina en una solución de lidocaina al 2%, intra y sublesional. Este autor considera que es un método simple, rápido, efectivo y no ofrece riesgo[63].

En ese mismo año, Munkvad y colaboradores publicaron en 1983 un estudio a doble ciego para evaluar la efectividad de la inyección intradérmica de bleomicina frente a un placebo. El estudio se realizó sobre 62 pacientes con 108 verrugas. Aunque la bleomicina había sido recomendada en publicaciones previas, estos autores afirman que no encontraron diferencias significativas entre el grupo tratado con bleomicina y el grupo tratado con el placebo[64].

También en el año 1983, Shumer y O'Keefe presentaron un estudio a doble ciego sobre la evaluación de la bleomicina en verrugas recalcitrantes tratadas sin éxito con métodos convencionales. Se seleccionaron 40 individuos en el estudio, asignados alternativamente a los grupos control (placebo de suero salino) o al grupo de estudio (con inyección intralesional de sulfato de bleomicina 1 U/ml), en intervalos de 2 semanas. De las 151 verrugas tratadas con bleomicina intralesional, 123 fueron curadas con 1 ó 2 inyecciones (81%). La tasa de curación de las verrugas plantares (60%) fue menor que las periungueales (94%) y que las verrugas de otra localización en la extremidad (95%). De las verrugas tratadas en el grupo control con inyección de suero salino (55 verrugas) ninguna curó. Las verrugas mostraban una escara hemorrágica y curaban sin cicatriz, sin atrofia o cambios hiperpigmentarios. El dolor normalmente era ligero y la aceptación del paciente era mayor que con el uso del nitrógeno líquido. No encontraron evidencias de toxicidad sistémica. Al concluir el estudio Shumer y O'Keefe llegaron a la conclusión de que la bleomicina es altamente eficaz en el tratamiento de las verrugas recalcitrantes, es cómoda, y de alta aceptación por parte del paciente[65].

Bunney y colaboradores en 1984 realizaron un estudio a doble ciego para valorar la efectividad de la inyección intralesional de 0,1% de solución de sulfato de bleomicina sobre 59 pares de verrugas (32 verrugas en las manos y 15 verrugas en mosaico de los pies) en un grupo de 24 pacientes (con resistencia probada al tratamiento), comparándolo con la inyección de un placebo con suero salino en verrugas pares de los mismos pacientes. Estos autores encontraron un 87,5% de pacientes que mostraban una mayor respuesta a la bleomicina; 76% de las 59 verrugas tratadas con bleomicina curaron entre 1 y 3 inyecciones hasta 0,2 ml de solución. Posteriormente el 75% de los 32 pacientes con verrugas resistentes en las manos y el 66% de los 15 pacientes con verrugas en mosaico en los pies fueron curados de todas sus lesiones. Ningún paciente recibió mas de 4 mg de bleomicina. No se experimentó ningún tipo de toxicidad. El dolor local fue en general bien tolerado. Estos autores llegaron a la conclusión de que este método de tratamiento de las verrugas resistentes es fiable, seguro y aceptado por el paciente[66].

[^] *Reunión anual de la sociedad de dermatología clínica de Norteamérica en Saskatoon (Canadá).*

Los resultados de Amer y colaboradores en 1988 fueron más modestos, aportando una tasa de curación del 47,6% en verrugas plantares. En su estudio inyectaron una solución de sulfato de bleomicina con suero fisiológico intralesional en una concentración de 1 U/ml sobre 38 pacientes, que fue comparada con una inyección de una solución de suero fisiológico en las verrugas pares de los mismos pacientes. Ningún paciente recibió más de 2 ml de bleomicina. De las 143 verrugas, 97 (67,8%) mostraron una completa resolución tras 1 o 2 inyecciones. La tasa de efectividad fue del 77% de las verrugas en las extremidades, del 71,4% de las verrugas periungueales, y del 47,6% de las verrugas plantares. Las verrugas mostraban escaras hemorrágicas y curaban sin dejar cicatriz. Estos autores llegaron a la conclusión de que esta forma de tratamiento para las verrugas resistentes, hasta el límite de la dosis empleada, es segura, fiable, y aceptada por el paciente[43,67].

En ese mismo año, Wong y Giam presentaron un estudio sobre pacientes que presentaban verrugas vulgares en el periodo de un año (de enero de 1985 a enero de 1986), en el Hospital Middle Road. Inyectando 0,1% de solución de bleomicina, con un máximo de tres inyecciones por lesión. Los pacientes fueron revisados cada 15 días durante 6 semanas. De los 35 pacientes que entraron en el estudio, se apreció una remisión inicial de sus verrugas en 29 pacientes (83%). Se necesitó una media de 1,5 inyecciones en cada paciente. La cicatriz y los cambios de pigmentación en la inyección fueron mínimos. No se apreciaron efectos adversos sistémicos. Al final del estudio Wong y Giam llegaron a la conclusión de que la bleomicina intralesional es un método seguro y efectivo para el tratamiento de las verrugas[68].

Sollito y colaboradores realizaron un estudio publicado en 1989, sobre el empleo de la bleomicina sulfato en el tratamiento de las verrugas plantares. Estos autores llegaron a la conclusión de que aunque la tasa de curación obtenida (32,2%), fue menor que la publicada con anterioridad por otros autores, la bleomicina presenta mucha efectividad en el tratamiento de las verrugas en mosaico. Por esa razón decidieron seguir investigando sobre este tratamiento mejorando los posibles errores derivados de la técnica empleada[69].

Shelley y Shelley presentaron en 1991 un estudio sobre el empleo de una técnica de punción múltiple con aguja de vacunación bifurcada; para introducir el sulfato de bleomicina (1U/ml en solución salina estéril). Pinchaban cada verruga alrededor de 40 veces por cada 5 mm. de la lesión. El resultado de su estudio aportó una tasa de eliminación de la lesión de un 92% en una serie aleatorizada de 258 verrugas después de un único tratamiento. Estos autores mantienen en su artículo, que esta técnica necesita mucha menor cantidad de bleomicina sulfato, y el operador puede controlar la profundidad de la punción de la aguja, permitiendo que la ésta solamente entre en la epidermis[37,43,59].

Más tarde, en 1996, Sollito y Pizzano presentaron un estudio sobre la aplicación de bleomicina en el tratamiento de las verrugas en mosaico sobre una población de 27 pacientes, comparando los resultados con los publicados en 1989. Realizando variaciones de la técnica terapéutica (empleando una aplicación intralesional en forma de "V" de 0,5-1ml de solución de sulfato de bleomicina al 0,1%) obteniendo una exitosa variación de la tasa de efectividad del 32,2% (en 1989) hasta el 65,4% con un límite de tres aplicaciones. Concluyeron en su artículo que la bleomicina es una técnica terapéutica efectiva para el tratamiento de múltiples verrugas, en particular en la variedad en mosaico. Además atribuyeron la tasa anterior de efectividad del 32,2% a que en el estudio previo de 1989 la infiltración era perilesional por lo que la cantidad de bleomicina inyectada intralesionalmente era insuficiente, dejando gran parte de disolución en el tejido perilesional y sublesional[43].

En ese mismo año, Munn y colaboradores presentaron un trabajo sobre un nuevo método de aplicación de la bleomicina intralesional en el tratamiento de las verrugas recalcitrantes. El método descrito consiste en la aplicación de bleomicina intralesional, tras la anestesia tópica previa con crema EMLA®, de una solución de 1mg/ml inyectada en la verruga a través de una aguja Monolet®. Los pacientes seleccionados presentaban verrugas plantares, palmares, en mosaico y periungueales de más de dos años de evolución en los que habían fallado terapias anteriores o lesiones que se conoce clínicamente que responden pobremente a cualquier tratamiento, es decir, las verrugas periungueales y las verrugas en mosaico. En una población de 62 individuos, la verruga plantar fue la lesión más común en el 55% de los casos. Los resultados del estudio fueron que 57 de los pacientes (92%) presentaron curación en un intervalo menor de 4 aplicaciones. El periodo mínimo de seguimiento fue de 1 año. El único efecto adverso presentado fue un ligero dolor local, excepto en un paciente que presentó desconfor local prolongado. En el tratamiento de las verrugas periungueales no se apreció ningún caso de distrofia o pérdida de la uña. En cambio en su artículo describen la aparición del fenómeno de Raynaud, aunque afirman que no es probable que fuera consecuente al tratamiento con bleomicina ya que todos los casos descritos en la bibliografía se referían a tratamientos intralesionales en verrugas periungueales y su paciente fue inyectado en el talón. Estos autores afirman que la absorción sistémica es improbable dada la pequeña cantidad de producto infiltrado. Munn y colaboradores concluyen que la bleomicina es fácil de aplicar, segura y generalmente bien tolerada por el paciente en el tratamiento de las verrugas recalcitrantes, especialmente en las verrugas periungueales y en las verrugas en mosaico[49].

En febrero de 1997 Van der Velden y colaboradores presentaron un estudio sobre la aplicación de Bleomicina intralesional con dermoinjector sobre una población de 13 pacientes que presentaban verrugas en las manos y en los pies, con resistencia al tratamiento convencional. Dos de los pacientes fueron descartados del estudio. De los 11 restantes, 7 presentaron una remisión completa que se mantuvo durante los 2 años de seguimiento. La dosis empleada fue entre 0, 1 y 1 mg/ml. Estos autores concluyen en su artículo que la dermoinyección es una técnica efectiva en la administración de bleomicina intralesional en más de dos tercios de los pacientes con verrugas resistentes a las terapias convencionales. Además mantienen que los fallos del tratamiento en este estudio podían, en parte, explicarse por el defecto del sistema inmune en estos pacientes[60].

En el mismo año, Piqué Durán y colaboradores describieron en su artículo el empleo del sulfato de bleomicina intralesional como tratamiento de segunda elección reservado para las verrugas que no responden a tratamientos conservadores previos. Estos autores emplean una dosis al 0,1% en solución salina, inyectando 0,1-0,2 ml de solución dependiendo del diámetro de la verruga. Afirman que la aplicación puede repetirse a las 3 y a las 6 semanas. Además mencionan que la aplicación previa de Lidocaina al 0,2% es útil para disminuir el dolor de las infiltraciones. Por otro lado comentan que la eficacia de esta técnica aumenta si previamente se han utilizado queratolíticos en la lesión. Con esta pauta Piqué

Duran y colaboradores aportan un 76% de curaciones en verrugas resistentes a otros tratamientos. Por último destacan que debido a las bajas dosis que se utilizan, la bleomicina intralesional no presenta efectos secundarios de carácter sistémico, aunque localmente sí produce un dolor que puede persistir durante los dos días siguientes a la inyección[37].

Ventajas

Entre las ventajas que destacan de esta técnica terapéutica están:

1. Alta tasa de efectividad[13]. Su eficacia es mayor que la de otros métodos en el tratamiento de las verrugas recalcitrantes y en mosaico[7,42,49,63,65,68].
2. La simpleza en el tratamiento, resultando fácil de aplicar[7,49].
3. Prácticamente indoloro. Por lo que es bien tolerado y aceptado por el paciente[7,43,44,49,62,65,67,68].
4. La inocuidad relativa del tratamiento, al emplear dosis muy reducidas[7,68].
5. Rápida curación[44,63].
6. Reducida tasa de recidivas[44].
7. El paciente no necesita ningún cuidado adicional tras la aplicación del tratamiento (tan sólo una pequeña descarga)[44].
8. No produce cicatrices, ni cambios de pigmentación[42,43,67].

Inconvenientes

Los principales inconvenientes que se producen son:

1. Al realizar una infiltración fuera de la lesión se producirá una necrosis de los tejidos sanos[10].
2. Este fármaco puede producir dolor local que puede persistir durante los dos días siguientes a la inyección[9,37].
3. Es un producto caro y tiene una corta vida media una vez preparado[13,41,49].

7.4. TRATAMIENTOS ANTIVIRALES E INMUNOMODULADORES

A diferencia de terapias anteriormente descritas, este grupo de tratamientos son tratamientos antivirales, no antiverrucosos. Es decir, la base terapéutica primaria de estos compuestos no es la destrucción de la lesión causada por el virus, sino la destrucción del virus, englobando aquí también a la modulación de la respuesta inmune para la destrucción vírica, ya que no sólo tienen acciones antivirales sino que algunos de estos fármacos también inducen la formación de nuevos antígenos de superficie en las células epiteliales infectadas. Sin duda alguna estamos hablando de tratamientos medicamentosos que intentan obtener un lugar en el arsenal terapéutico actual contra las verrugas[5,85].

El uso de estos compuestos, bien como terapia, bien como profilaxis, de enfermedades víricas es un aspecto muy novedoso en el campo de las enfermedades infecciosas, particularmente comparándolo con los más de 50 años de experiencia existentes en agentes antibacterianos. De hecho, los principios sobre los que recae el uso de estos agentes han sido remodelados a partir de los utilizados en infecciones bacterianas[101].

No obstante, la aplicación de estos principios en terapia vírica presenta un gran número de problemas. El principal de ellos, es que debido a las propiedades biológicas del VPH, los principios antivirales deben poseer un alto grado de selectividad. El virus del VPH, como hemos comentado en el primer apartado, utiliza para su replicación enzimas, macromoléculas y orgánulos de los queratinocitos, para la síntesis de sus propias partículas virales. Por esto, el principio antiviral, debe ser capaz de discriminar con un alto grado de eficacia entre funciones específicas del virus y funciones específicas de la célula. Inhibidores de la replicación viral, que pierden esta capacidad de selección son muy tóxicos para su uso clínico[85,101].

Un segundo problema derivado del anterior, es que es necesario comprobar la sensibilidad de estos componentes antivirales en un sistema de cultivo en laboratorio. En el caso del VPH, existe una relativa incapacidad para poder cultivar el virus en un laboratorio, y tampoco existen modelos animales totalmente fiables que tomar como referencia[101].

No obstante, y a pesar de todos estos problemas, sí que ha sido probada la eficacia de la mayoría de estos compuestos en diversos ensayos y estudios. Básicamente hablaremos de siete caminos que actualmente están siendo investigados en tratamiento antivírico de las verrugas:

- Interferones alfa, beta y gamma.
- Dinitroclorobenceno.
- Cimetidina.
- Cidofovir y Acyclovir.
- Imiquimod.
- Levamisol
- Vacunas.

74.1. Interferones(IFN)

Actualmente, el interferón es el fármaco antiviral sobre el que más se ha estudiado y trabajado en el tratamiento de las verrugas anogenitales, y en la actualidad está comenzando a ser aplicado en el tratamiento de otros tipos de verrugas. Como ya hemos comentado en el apartado referente a la respuesta inmunológica frente a la infección por VPH. Los interferones son una familia de proteínas producidas por las células infectadas por el virus. Básicamente existen dos tipos:

Tipo I: donde nos encontramos con el interferón alfa y beta

Tipo II: que es el interferón gamma.

Cada uno de ellos tiene múltiples efectos antivíricos, que básicamente los podemos resumir en[85,101]:

- Interferencia de la acción viral, produciendo en la célula un "estado antivírico", ya que tras su producción, los IFN se difunden a las células vecinas no infectadas, uniéndose a receptores de superficie, lo que induce a estas células a sintetizar proteínas antivíricas que inhiben la replicación viral dentro de la célula.
- Así mismo también poseen acción reguladora del sistema inmune, activando a las células Asesinas Naturales (NK).
- Poseen efectos antitumorales y antiproliferativos.
- Estimulan e inducen la formación de nuevos antígenos de superficie (MHC), en las células epiteliales

infectadas lo que hace más reconocible el virus al sistema inmune.

- Estimulan la diferenciación celular de linfocitos.

Los interferones han sido usados en el tratamiento de alteraciones cutáneas tanto malignas como premalignas, como la queratosis actínica, el carcinoma de células basales y escamosas, Sarcoma de Kaposi, melanomas malignos y otras muchas enfermedades cutáneas como queloides, psoriasis, enfermedad de Behcet y Leishmaniasis[101]. En lo referente a las infecciones por VPR la gran mayoría de los estudios con UN se han realizado con verrugas anogenitales, donde ha mostrado porcentajes de curación que oscila entre el 50% y el 80%[37,101].

En el tratamiento de las verrugas se ha ensayado el interferón alfa y el interferón beta, administrados por vía intramuscular, subcutánea o intralesional. Las dosis más utilizadas oscilan entre 1 millón IU y 5 millones IU por sesión, aunque también se utilizan dosis de 100 000 IU, habiéndose empleado distintas pautas de administración y durante distintos periodos de tiempo[37,101].

La primera evidencia de que el IFN podía ser utilizado en el tratamiento de las verrugas no anogenitales, fue una observación por Strander y Cantrell[101], donde apreciaron que las verrugas plantares curaban en el transcurso de tratamientos sistémicos con IFN, que eran administrados a los pacientes por otros problemas.

Posteriormente Vance y colaboradores[101] realizaron un estudio controlado con placebo y a doble ciego, administrando UN alfa a un total de 100 pacientes con verrugas. Cada verruga era tratada mediante 1 millón de IU, 100.000 IU, y placebo tres veces por semana y entonces el paciente era seguido durante 12 semanas. En los pacientes en los que se aplicó la mayor dosis de interferón, se observó una disminución en el tamaño de la lesión, pero ésta comenzó a ser observable a la séptima semana. En el caso de las verrugas plantares, el bajo índice de regresión hace pensar que es efectivo a muy largo plazo, pero el dolor de las inyecciones locales, hace este método impracticable.

Brodell y Bredle[102] utilizaron interferón alfa en un dermoinyector para probar su efectividad sobre un total de 22 pacientes. Los pacientes, que presentaban verrugas palmares y plantares, fueron tratados con IFN alfa natural, durante 8 semanas, dos veces por semana. A las once semanas el índice de curación era de 73%. Posteriormente se siguió a los pacientes durante 9 meses y medio, y el índice de curación en esa fecha era del 81% (17 pacientes) y el 14% tuvieron recidivas (3 pacientes). Según los autores el IFN natural alfa, y el uso del dermoinyector, constituyen un buen método alternativo de tratamiento para el IFN en la terapéutica de las verrugas plantares.

El IFN Beta también ha sido utilizado de forma efectiva pero con las mismas limitaciones. Niimura[103] trató a un total de 80 pacientes con verrugas comunes con IFN beta intralesional y con placebo. El grupo del UN respondió efectivamente al tratamiento en un 81%, mientras que una respuesta similar se vió en 17% de las verrugas tratadas con placebo.

En cuanto al tratamiento de verrugas con IFN gamma existe un artículo en la bibliografía[104] en el que Gaspari y colaboradores relatan la experiencia en un paciente de 18 años de edad, sexo femenino, con verrucosis generalizada (VPH tipo 2) desde los nueve años de edad. La paciente presentaba historia de neutropenia cíclica con infecciones en tracto respiratorio y la evaluación inmunológica reveló una profunda disminución de linfocitos T, con un severo defecto de IFN gamma. Inicialmente fue tratada su neutropenia cíclica con el factor estimulador de colonias granulocíticas y macrófagos (GM-CSF) con 300 microgr. diarios subcutáneos. Después de este tratamiento la paciente no experimentó mejoría en la extensión de las verrugas, y fue entonces cuando se comenzó en tratamiento con IFN gamma, (100 microgr., 5 veces por semana), durante 9 meses seguidos, ambos tratamientos. De las más de 300 verrugas que presentaba la paciente curaron todas menos unas pocas verrugas plantares. A los tres años de dejar el tratamiento se produjo recidivas en 9 de las verrugas.

Respecto a su vía de administración se han relatado casos en la literatura[105] de administración sistémica, intravenosa, intramuscular e intradérmica, para verrugas resistentes a tratamientos convencionales en los que se han obtenido resultados satisfactorios[85,103]. La mayoría de autores coinciden en que la aplicación intralesional es la más indicada para el tratamiento de verrugas, y su uso sistémico ha quedado apartado, por el enorme coste que supone y por los potenciales efectos secundarios que conlleva el uso continuado de tratamiento con interferón sistémico[102].

En cuanto a sus efectos secundarios, independientemente de la vía de administración, el IFN puede producir un síndrome pseudogrial, con escalofríos, fiebre, cefaleas, mialgias o alteraciones analíticas como trombocitopenia o leucopenia. Las principales contraindicaciones del tratamiento de verrugas con inmunoterapia de IFN, son: alergias a IFN, enfermedades autoinmunes subyacentes, embarazo, pacientes que hayan sufrido transplantes de órganos y que hayan recibido terapia inmunosupresora durante largo tiempo.

Podemos concluir que el IFN es efectivo, cuando se sigue un curso de inyecciones suficientemente largo a una dosis moderada, en el tratamiento de las verrugas comunes y plantares. Realmente no es un tratamiento práctico, por las múltiples visitas que se requiere por parte del paciente, y por el dolor de las inyecciones intralesionales. Una preparación, que aumente el periodo de actividad, y un mejor sistema de aplicación podrían ser interesantes en esta terapia. No obstante los casos expuestos son muy pocos y son necesarios estudios con un gran número de pacientes que nos puedan dar más información al respecto[85,103,105].

7.4.2. Dinitroclorobenzeno

Otra terapia inmunomoduladora que se utiliza en el tratamiento de las verrugas recalcitrantes es la aplicación tópica de dinitroclorobenceno (DNCB). Lewis[106], en 1973, fue el primero que describió la terapia inmunomoduladora con DNCB para el tratamiento de verrugas. Actualmente existen estudios más recientes que demuestran la efectividad del DNCB como inmunodulador y estimulador de la inmunidad mediada por células y su relación con la desaparición de verrugas[107,108]. Su efecto se basa en la estimulación local de la inmunidad que se produce en el área de la verruga después de la aplicación de DNCB[109].

Este fármaco, y otros derivados similares, han demostrado muy buena eficacia en pacientes inmunodeprimidos (principalmente mejorando su respuesta celular local) en los que las verrugas suelen ser muy agresivas y resistentes al tratamiento[107]. Generalmente se aplica una solución de

1 ml/gr al 1% o 2% en la zona de la verruga, que previamente ha sido desbridada, y se cubre con apósito oclusivo aproximadamente durante dos semanas. La reacción inflamatoria que produce causa la vesiculación local de la verruga. Este tratamiento se repetirá hasta la completa erradicación de la verruga entre 2-24 semanas[82].

Los estudios realizados en verrugas recalcitrantes, que previamente habían sido sometidas a otros tratamientos "convencionales" (cáusticos, crioterapia...) sin resultados positivos, obtienen unos índices de curación del 80% cuando son tratados con DNCB[107,108,110,111]. No obstante estos índices son muy discutidos, ya que se postula que la regresión de las verrugas está inmunologicamente condicionada y que muchos de estos pacientes desarrollaron anticuerpos en el transcurso del tratamiento[111].

Los efectos adversos descritos del tratamiento con DNCB son dermatitis alérgica de contacto, ligera hiperpigmentación transitoria en el lugar de aplicación[108,110] y por lo general, los estudios en los que ha sido utilizada no han descrito efectos secundarios a largo plazo. Sin embargo, la degradación *in vivo* del DNCB en compuestos dinitrofenólicos, seconsidera el principal obstáculo de este método, y aunque existe poca información respecto, ha sido implicada en reacciones cruzadas con otros productos químicos y cáusticos causando las dermatitis anteriormente descritas y la posibilidad de efectos mutagénicos y carcinogénicos. Se opina, por tanto, que esta terapia debe de reservarse para lesiones recalcitrantes o pacientes inmunodeprimidos que no han respondido a otras terapias, y no como tratamiento de rutina en verrugas aisladas por las posibles complicaciones derivadas de su tratamiento[82,107].

Estos aspectos referentes a la mutagenicidad del DNCB, han hecho que disminuya su utilización en beneficio del *diphencyprone (diphenylcyclopropenone)*, y el *squaric acid dibutyl ester* (SADBE)[112].

El Diphencyprone, es un fármaco muy novedoso, que está siendo actualmente investigado en el tratamiento de las verrugas. El mecanismo de acción exacto del diphencyprone es desconocido. El mecanismo inmunológico probablemente sea una activación de la respuesta inmune celular no específica, que precipita la lisis y muerte de las células infectadas por el virus.

Existen ensayos que han demostrado cierto grado de efectividad del diphencyprone en verrugas palmoplantares. Rampen y Steijlen[113] trataron un total de 111 pacientes con verrugas periungueales y palmoplantares, con una aplicación por semana durante 2 meses. Después de cuatro meses de seguimiento de los pacientes, los índices de curación eran de 49 remisiones totales y 18 remisiones parciales (porcentajes comunes a otros estudios similares[114]), concluyendo que este tratamiento puede ser efectivo en verrugas con localizaciones periungueales y palmoplantares.

7.4.3. Cimetidina

La cimetidina es un antagonista anti-H2 que posee diversas funciones biológicas. Muchos estudios indican que la cimetidina es un inhibidor del efecto de las células T supresoras y aumenta la respuesta de hipersensibilidad. Debido a estos efectos inmunomoduladores, la cimetidina se ha utilizado en el tratamiento de candidiasis mucocutáneas, herpes zóster, herpes simple, virus Epstein-Barr, y enfermedades sistémicas y dermatológicas asociadas a estados de inmunosupresión[115,116].

La cimetidina es un tratamiento sistémico que podría estar indicado en pacientes con un gran número de verrugas, en los que el tratamiento tópico de todas las lesiones tiene grandes desventajas, principalmente debido al dolor, número de visitas..[116].

Su uso en verrugas no anogenitales es altamente controvertido. Los estudios realizados al respecto presentan datos muy dispares, y parece ser que es en niños donde muestra mayor efectividad[115,116,117]. Podemos considerar que el primer estudio que se realizó al respecto fue el de Orlow y Palmer[116,117,118], que administraron una alta dosis de cimetidina (25-40 ml/gr/Kg), bien sola, bien acompañada de ácido salicílico, en 32 niños en los que obtuvieron unos índices de curación del 81% a los dos meses. Posteriormente Yilzman y colaboradores[115] realizaron un estudio controlado con placebo, a doble ciego sobre 54 pacientes, en los que el índice de curación de los pacientes administrados con cimetidina fue del 32% y del 30,7% para el grupo del placebo. Efectivamente los niños obtuvieron índices más altos (52,9%), aunque inferiores a los del placebo (53,3%), y concluyen comentando que los pacientes jóvenes responden mejor al tratamiento con placebo.

Glass y Solomon, llevaron a cabo un estudio abierto con 18 adultos que presentaban verrugas recalcitrantes, que fueron tratados con altas dosis de Cimetidina. En su estudio 67% curaron completamente, 17% respondieron parcialmente, 6% obtuvieron una pobre respuesta y 11% tuvieron respuesta negativa al tratamiento. Sáenz-Santamaría y Gilaberte[117], respondieron a este estudio con índices de curación muy similares a los de Yilzman, ya que administrando únicamente Cimetidina los índices eran de 10% de curación, 20% de respuesta parcial y 70% de respuesta mínima.

Más recientemente Bauman y colaboradores[118], realizaron un estudio similar al llevado a cabo por Orlow y Palmer pero en el que únicamente curaron 2 de 6 niños, concluyendo que la Cimetidina no debe ser una opción terapéutica de primera línea en el tratamiento de las verrugas, aunque puede utilizarse como coadyuvante. No obstante, Fischer y Rogers[119] defienden que la Cimetidina si puede utilizarse como tratamiento de primera elección en niños con múltiples verrugas (entre 10 y 50), por las ventajas que reporta el tratamiento oral en estos pacientes, ya que ellos si han obtenido buenos resultados (80%) de curación en pacientes menores de 17 años.

Sin embargo, un estudio realizado por Karabult[116] obtuvo un índice de curación en pacientes menores de 16 años de un 25%, por un 50% de curación con placebo. Concluyen que no existen diferencias en el tratamiento con cimetidina con respecto al placebo, pero si que es señalable que todos los pacientes con verrugas planas curaron, aspecto que debería examinarse más profundamente.

Podemos resumir que el tratamiento de la Cimetidina en verrugas no genitales debe ser estudiado más profundamente por medio de estudios controlados, que demuestren su efectividad frente al placebo, y aunque quizá no sea una terapia estándar para el tratamiento de las verrugas, sí que puede servir como salida a situaciones difíciles de pacientes jóvenes con múltiples lesiones, que no han respondido a otros tratamientos.

7.4.4. Aciclovir y Cidofovir

El Cidofovir es un nucleótido análogo de la citosina monofosfato, que actúan inhibiendo la ADN polimerasa viral.

Es activo contra un número de virus ADN, como el UPV. A diferencia del Acyclovir, que requiere la activación intracelular por las kinasas virales, la fosforilación en las células del cidofovir en cidofovir dinofosfato, es independiente de la infección viral[5,85,120].

Estos compuestos, principalmente el Cidofovir, han sido utilizados en el tratamiento de Condilomas acuminados en pacientes con SIDA, y actualmente estas investigaciones se encuentran en proceso de evaluación de los ensayos clínicos realizados[85].

En cuanto a su utilización en verrugas vulgares y plantares, Snoeck propuso que debían de considerarse estos fármacos en el tratamiento de determinadas verrugas recalcitrantes[121].

Hasta ahora sólo han sido reportados casos aislados o pequeños trabajos en los que se han utilizado estos compuestos. Zabawski[120] reporta dos casos de verrugas recalcitrantes, tratadas con aplicación tópica de Cidoflavir al 3%, con resultados satisfactorios, aunque refiere un tratamiento largo y costoso.

Otro estudio muy interesante, es el realizado por Gibson y colaboradores[87] en el que intentaron comprobar la efectividad del acyclovir tópico comparándolo con el placebo y el nitrógeno líquido sobre un total de 47 pacientes con verruga plantar. A las ocho semanas se evaluaron los primeros resultados en los que habían curado 5 de 18 pacientes tratados con placebo, 7 de 18 pacientes tratados con acylovir, y 1 de 11 pacientes tratados con nitrógeno líquido. El resto de pacientes que no habían curado (27 en total) fueron tratados con nitrógeno líquido por un periodo de tiempo de 2 a 34 semanas, de los que únicamente curaron un total de 11. Concluyen que el nitrógeno líquido no debe considerarse como un tratamiento de rutina para las verrugas plantares, y el acyclovir, obtiene mejores resultados que el placebo, en estas afecciones, pero que serían interesantes más estudios con mayor número de pacientes, para determinar más correctamente la dosis y porcentajes de eficacia de este fármaco.

74.5. Imiquimod

El Imiquimod, un amino heterocíclico (C_{14} H_{16} N_4), es un fármacos más novedosos investigado como modulador o modificador de la respuesta inmune, que ha demostrado su potencia antiviral en modelos animales[85,122].

Este fármaco, no exhibe una acción antiviral directa, o una acción antiproliferativa directa sobre el virus, sino que su acción se basa en estimular la producción de INIF alfa, y otra serie de citocinas, por parte de los queratinocitos, macrófagos y monocitos[85,122,123,124]. Diferentes estudios han probado estas acciones encontrando así mismo un aumento local significativo del ARN de las células CD4, y una tendencia al aumento de las CD8, en los pacientes tratados con imiquimod, sugiriendo su papel como activador de la respuesta inmune mediada por células.

Los estudios existentes sobre el uso clínico del Imiquimod, son prácticamente exclusivos de los condilomas acuminados, donde han demostrado clara ventaja sobre el placebo en índices de curación que oscilan entre el 40% y el 50%[122,124,125,126,127]. Su aplicación tópica se ha probado con diferentes porcentajes de concentración y parecer ser la preparación al 5% (cada gramo de la preparación tópica al 5% contiene 50 ml/gr de Imiquimod) la que tiene un balance más positivo respecto a su eficacia-efectos adversos[125,126].

Los principales efectos adversos son eritema, prurito y quemazón que ocurre en un 50% de los pacientes según estudios[128], no habiéndose observado ningún efecto sistémico con la aplicación tópica de Imiquimod.

Respecto a la utilización del Imiquimod en las verrugas plantares, no existen todavía ensayos en los que se halla probado su efectividad, por lo que se necesitarían ensayos controlados, que abrieran una nueva vía de tratamiento en este campo.

7 4.6. Levamisol

El Levamisol actúa como un inmunoestimulador con diferentes acciones: tiene acciones similares a la timosina en estados de depresión de los linfotitos T como resultado de un fallo de diferenciación causado por una pérdida de circulación de dicha hormona, puede actuar como mitógeno flojo aumentando la proliferación y diferenciación de linfocitos, también puede estimular la proliferación de macrófagos y sus efectos fagocíticos[129].

Se suele administrar a dosis de 5 mg/Kg tres días consecutivos cada dos meses, durante un tiempo superior 5-6 meses. Los resultados obtenidos han sido muy satisfactorios. En Dinamarca y México, se propone una tasa de efectividad superior al placebo de un 75%-90% de curaciones. Amer y colaboradores[129] del departamento de Dermatología y Veneorología de la Universidad de Zagazig, en Egipto, tasan el índice de efectividad del Levamisol en un 80% para las verrugas planas y 72,7% en verrugas comunes. A su vez las verrugas plantares fueron completamente resistentes a este tratamiento, datos que coinciden con estudios anteriores.

7 4.7. Vacunas

El desarrollo de vacunas ha avanzado muy rápidamente en estos últimos años. El conocimiento cada vez más detallado de la biología de la infección por VPH, ha dado paso al desarrollo de inmunoensayos para detectar anticuerpos y potencialmente para el desarrollo de vacunas contra el vírus[130]. Actualmente los estudios en el desarrollo de vacunas están encaminados en la prevención y tratamiento del cáncer de cuello uterino.

Actualmente se están considerando un número de productos genéticos del VPH para su uso en vacunas. Basándose en la existencia de anticuerpos neutralizantes de las cápsides proteicas, se propone una vacuna consistente en partículas similares a la proteína L1, o a las proteínas L1 y L2.

El problema en el desarrollo de la vacuna es determinar que tipos de VPH incluir, ya que entre el 70%-80% de los cánceres cervicales poseen VPH 16 y VPH 18. Adicionalmente, es difícil demostrar la eficacia de esta vacuna, debido al periodo tan largo de latencia de este tipo de cáncer.

En lo que al tratamiento se refiere existen varios objetivos antigénicos, aunque actualmente se utilicen las oncoproteínas E6 y E7, consideradas como la terapia inmunológica para el cáncer de cuello uterino, ya que su expresión se encuentra presente en estados muy avanzados de la enfermedad. Las proteínas L1 y L2 no siempre están presentes en estados avanzados de la enfermedad, por lo que su uso como agente terapéutico es posible pero tiene sus limitaciones[150].

7.5. CITODESTRUCCION QUIRURGICA

7.5.1. Tratamiento quirúrgico.

La intervención quirúrgica de las verrugas es a menudo indeseable, ya que recidivan el 20-30% de los casos (aunque es importante señalar que este porcentaje puede variar ostensiblemente según la técnica usada y las diversas modificaciones). La mayor complicación de este tipo de tratamiento son las cicatrices, que pueden revestir importancia y llegar a ser dolorosas en la superficie plantar[12].

Debido a la cantidad de técnicas descritas por multitud de autores, en esta revisión nos limitaremos a seguir una cirugía dermatológica general, intentando aportar las diversas modificaciones que en cada fase relatan los autores. En general el protocolo perioperatorio debe ser escrupuloso, para no añadir más complicaciones a una técnica no muy agradecida.

Indicaciones

Existe cierta discrepancia entre los distintos autores a la hora de la elección de este tratamiento quirúrgico. Fundamentalmente basados en su casuística personal podemos encontrar 3 vertientes:

- Quienes consideran el tratamiento quirúrgico el más seguro e inocuo de los descritos[83,92,131].
- El tratamiento quirúrgico se realiza en última instancia cuando el resto de tratamientos no dan el resultado que queremos, podemos obtener de un 20% a 30% de recidivas[3,132,133].
- Además, existen lesiones cuyo diagnóstico puede resultar dificil o lesiones de varios años de evolución resistentes a todo tipo de tratamiento. En estos casos es conveniente biopsiarlas.

Consideraciones generales[9]

- Consentimiento del paciente.
- Valoración biomecánica.
- Exploración física.
- Analítica preoperatoria.
- Radiografía de partes blandas.
- Valoración vascular. (Doppler)[9].

Procedimiento[9]

Preparación del profesional.

Lavado de manos quirúrgico.

Colocación de bata, mascarilla, gorro, calzas y guantes estériles.

Preparación del paciente

- Rasurado de la zona
- Lavado con jabón antiséptico.
- Aclarado con alcohol.
- Pincelación con producto iodado.
- Delimitación con tallas estériles.

Anestesia

Hay autores que refieren el uso de una breve narcosis para las verrugas múltiples y diseminadas[91]. La mayoría usa anestesia local, que se puede realizar de múltiples formas:

- Anestesia regional con dos o tres puntos, lateralizando o sin lateralizar con mepivacaína al 2% (o el anestésico usado por el profesional) sin adrenalina[12].
- Otra forma de realizar la anestesia local es realizando un botón intradérmico, en el que se inyecta el anestésico lentamente bajo la verruga (es preciso utilizar una aguja muy fina). Incluso en ocasiones si la localización lo permite, se puede pinzar la piel dorsal que es menos sensible y penetrar hasta debajo de la verruga).
- Si la verruga estuviera en una zona periungueal se puede reducir anestesia[91].
- También está descrita la anestesia de la mitad posterointema de la planta, infiltrando el pedículo tibial posterior por detrás del maleolo interno.

Técnica

Antes de realizar cualquier incisión en la piel para extraer la verruga es necesario delimitar perfectamente la lesión liberándola del tapón córneo que la recubre, una vez expuesta podemos pasar al diseño de la incisión, teniendo siempre presentes las líneas de tensión o excisión de la piel y las líneas papilares[91,131].

Incisión con bisturí del n.º 15 dejando un margen libre de 1 a 3mm (según autores) de tejido sano que delimita la verruga, con una profundidad que variará dependiendo el tipo de verruga que encontremos. Con unas pinzas Adson se tracciona desde el borde de la incisión y con una cucharilla de Wolkman se separa la cápsula del tejido circundante. Teniendo la precaución de no romper la cápsula por peligro de diseminación del virus y la consiguiente recidiva. Si esto ocurriera se recomienda ser más exhaustivo en el legrado. La celda debe ser bien limpiada preservando en todo momento la dermis. Numerosos autores realizan luego una cauterización (por diversos métodos: Acidos, electrobisturí...) de la paredes de la cavidad, principalmente por tres motivos, un incremento del índice de efectividad, disminución de la profundidad de la cavidad y favorecer la hemostasia[83,91,134].

Postoperatorio:

Llegado este momento nos disponemos a cerrar la herida, es necesario que la cicatrización sea por segunda intención por lo que no suturaremos la zona. Colocamos al paciente con el pie en alto unos minutos hasta el cese de la hemorragia. Además, esta descrito el empleo de hemostáticos tipo Spongostante y vendaje semicompresivo. Una vez resuelto el problema de la hemorragia se puede proceder al uso de una pomada cicatrizante o enzimática y un vendaje semicompresivo[9].

Asimismo, está indicado el uso de distintos apósitos, fieltros y almohadillados, para evitar la presión en la herida quirúrgica.

Después de la primera cura se dan al paciente una serie de recomendaciones: reposo semiabsoluto, no acercar la lesión a focos de calor, permanecer con la pierna el alto el mayor tiempo posible, no forzar la bipedestación...

Se realiza la cura a las 48 horas donde levantaremos el apósito y limpiaremos bien la zona, irrigando con suero fisiológico. Posteriormente, daremos toques con povidona yodada, y colocaremos pomada enzimática para regenerar y que prolifere el tejido de granulación. Vendaje y descarga. Seguiremos haciendo curas periódicas con descarga hasta la completa cicatrización de la herida[9].

7.5.2 Técnica de punzado

La técnica de punzado fue descrita por Grodon W. Falknor, y esencialmente consiste en la destrucción de la verruga mediante un punzado rápido, arriba y abajo, hasta que los tejidos verrucosos encapsulados no son identificables. La técnica es simple y eficaz; sin embargo, sólo dará buenos resultados en una verruga unica y satélite. No será eficaz en un tipo de verruga en mosaico. Algunas veces es necesario utilizar conjuntamente una terapia con ácido para asegurar su total destrucción.

El área quirúrgica puede ser anestesiada por un bloqueo de campo o mediante la utilización de un bloqueo del nervio tibial. El pie y el tobillo son limpiados y vendados de forma usual.

Técnica

Se sostiene entre los dedos pulgar, índice y corazón una aguja grande perforada (calibre 22). La aguja se inserta y se extrae en una sucesión rápida hasta que los tejidos capsulares no son identificables. La herida se cubre de forma usual, la cicatrización es normal.

Cinco días después de la operación, el área se parecerá mucho a un hematoma seco. Las capas superiores de la lesión serán reducidas en tres o cuatro visitas hasta que la piel tenga un aspecto normal. Algunas veces si permanece algún tejido verrugoso, puede ser tratado con terapia de ácidos.

Una modificación de esta técnica la introdujo el Dr. E. W Chrencik, de Hopkins (Minnesota), que ha ideado un ingenioso instrumento utilizando la cabeza mecánica de un cepillo de dientes eléctrico. Se une un bloque de nylon precortado a la unidad mecánica y enrosca a través del bloque, una guía de aguja fabricada a partir de un instrumento hendedor de uña aplanado.

Se corta una muesca en el hendedor de uña para permitir el paso de la aguja y ajustar la profundidad deseada de penetración. La guía de la aguja se mantiene en su lugar mediante una palomilla. Cuando el motor se pone en marcha, la aguja penetrará y saldrá de la verruga a un promedio de 1.100 veces por minuto. El instrumento Chrencik aporta al cirujano un método rápido y seguro de punzar una verruga.

Precauciones

La técnica de punzado es un método excelente para erradicar una verruga plantar, sin embargo, el cirujano debería recordar que:

1. Esta técnica se utiliza sólo en verrugas satélites y únicas.
2. No dará buenos resultados en verrugas en mosaico.
3. Algunas veces es necesario utilizar una terapia suplementaria con ácidos para asegurar su total destrucción[131].

7.5.3. Electrocirugía

La electrocirugía es un método de ablación tisular que utiliza una corriente eléctrica. La técnica es utilizada frecuentemente para la electrodisecación de ciertas lesiones benignas o malignas combinadas por el curetaje. Se utilizan ondas de electrones con un radio frecuencia de 2-4 Mhz para incidir, realizar ablación o electrocoagular tejidos. La electrosección resulta del calor generado por la resistencia de los tejidos al paso de la radiofrecuencia, y el electrodo activo permanece frío a lo largo del tratamiento. Como la radiofrecuencia pasa a través de los tejidos, se produce una quemadura por la volatilización de los fluidos intracelulares. Las células afectada explotan sin causar daño a las células vecinas y los tejidos se separan como si se tratara de una disección fina[132].

Puede utilizarse una corriente eléctrica monopolar o bipolar. La corriente monopolar no requiere un electrodo indiferente (o tierra) y el efecto es más superficial que el de la corriente bipolar si los tiempos de contacto son iguales. La corriente bipolar se aplica por medio de un pequeño electrodo activo y un gran electrodo de dispersión (por ejemplo placa metálica). La corriente, ya sea monopolar o bipolar, puede aplicarse por medio de **fulguración**, en cuyo caso el electrodo se mantiene cerca de la piel pero no la toca; por **desecación**, el electrodo toca la piel y se utiliza a baja potencia o por **coagulación**, el electrodo toca la piel y se utiliza una fuente de potencia relativamente alta. La fulguración provoca menos destrucción tisular que la desecación y, menos destrucción que la coagulación.

Indicaciones

La corriente monopolar que provoca destrucción superficial del tejido, se utiliza para pequeñas lesiones benignas, en cuyo caso la cicatriz mínima es importante. Este tipo de corriente sería el indicado para las verrugas plantares, ya que por el contrario la corriente bipolar provoca destrucción más profunda del tejido, y se utiliza para las lesiones malignas o premalignas. Con frecuencia se combina con el curetaje para lograr la destrucción de estas lesiones[79].

Procedimiento

Con este tratamiento se pretende realizar una quemadura con la necrosis térmica de los tejidos mediante el uso de esta corriente alterna de alta frecuencia. Esto se puede realizar mediante el electrocauterio o electrobisturí que aparte de necrosar los tejidos provocará una hemostasia y mantendrá la zona aséptica. Como es un proceso doloroso debemos anestesiar previamente mediante una infiltración de mepivacaína sin adrenalina al 3% en la base de la verruga, lo que provoca una discreta elevación de la misma. Una vez anestesiado podemos seguir varios caminos:

- Algunos autores coagulan la verruga en masa y luego la extirpan mediante legrado.
  Se cree que se obtiene un menor control de la quemadura[91].
- La mayoría de los autores describen la disección cuidadosa y coagulación de las paredes, en todo momento preservando la dermis. Se realiza una inci-

sión en el extremo superior de la verruga y con una pinza Adson traccionaremos del mismo y con el electrocauterio realizaremos unos toques entre la cápsula y el tejido circundante sano. Conforme vamos cauterizando, la lesión adquiere una tonalidad blanquecina por la coagulación de las albúminas[9,10,93]. Una vez cauterizado lo podemos extraer fácilmente y observamos una depresión en la piel.

Postquirúrgico

Posteriormente se realizan curas para la cicatrización por segunda intención con pomadas enzimáticas, unos padds de descarga para aliviar las presiones. Como la quemadura es aséptica no es necesario emplear pomadas antibióticas, aunque se ha de controla la evaluación de la herida realizando curas cada 48 horas[9]. En ocasiones se ha utilizado el Láser de Helioneon para favorecer la cicatrización de la herida por segunda intención[9].

Complicaciones

Puede presentarse interrupción de los marcapasos cardíacos; este riesgo debe ser discutido con el paciente y evaluado en la consulta con su cardiólogo. Contraindicación en personas con procesos tumorales de mama y alteraciones en la circulación encefálica y miocárdica. Se ha descrito la producción de un mal perforante plantar por la realización de una quemadura profunda[93].

7.5.4. LASER

Los LASER (Light Amplification by the Stimulated Emission of Radiation) son fuentes de luz monocromática de alta densidad que pueden ser útiles empleados en el tratamiento de múltiples lesiones dermatológicas dependiendo de la longitud de onda, la frecuencia y la irradiación del tipo de láser usado así como la naturaleza clínica de la lesión a tratar[135].

Clasificación de los LASER.

a. Radiación de tipo sólido. La constituye el cromo en los láseres de rubí y el neodimio en los láseres YAG.

b. Radiación de tipo químico. La constituyen el flúor y el hidrógeno combinado para formar fluoruro de hidrógeno.

c. Radiación de gas. La constituyen el helio-neón, el argón, el kriptón, el xenón y el C02.

d. Radiación de semiconductor. La constituyen el silicio y el arseniuro de galio, excitado por energía eléctrica.

Fundamentalmente para el tratamiento de estas lesiones vamos a usar 2 tipos de láser:

- Láser Excisionales: fundamentalmente el Láser de C02.
- Láser pulsed dye (Vasculares).

A. Láser de Co2

Produce una luz invisible, no ionizante, de radiación monocromática medio infrarroja con una longitud de onda de 10600mm, puede ser usada en modo de operación continua (focalizada o incisional) para realizar incisiones relativamente limpias (sin sangre) o sin un foco concreto (vapor) para realizar la ablación de una gran variedad de lesiones cutáneas.

La energía a esta longitud de onda es absorbida por el agua de los tejidos diana, con lo que se vaporiza. Las heridas realizadas con el láser desfocalizado son relativamente indoloras debido a la cauterización de las terminaciones nerviosas[133].

Después de realizar la anestesia regional de la zona se procede a la vaporización de la verruga usando generalmente un láser de C02 de 20W. El láser de Co2 se utiliza sin foco para lograr una vaporización, y fijar una potencia de salida de 8 a 20 W dependiendo del grosor de la lesión a tratar. El láser es movido ligera y lentamente por encima de la verruga en una serie de pases. El humo y vapor producido por la vaporización de la lesión debe ser extraído por un sistema de aspiración[133]. Esto es necesario para minimizar el riesgo de infección en el personal sanitario y el paciente, ya que se han realizado estudios de presencia de VPH en este vapor y de infecciones nasales por VPH a personal expuesto[136].

Después de cada pasada, la escara resultante puede ser eliminada con algodón empapado en una solución del 3% de agua oxigenada. El curetaje no suele ser necesario. Este procedimiento se continúa hasta que no se aprecian signos de tejido verrucoso y el patrón normal de las crestas se continúa. Un dato que ayuda a saber cuando hemos eliminado por completo la verruga lo facilita el hecho de que el tejido verrucoso bajo la acción del láser realiza pompas y salpicaduras, una respuesta diferente sin duda, a la del tejido sano que rodea a la verruga que se ablanda y contrae. Aproximadamente suele ser suficiente con unas 4 pasadas. La primera pasada del láser debe incluir una zona perilesional de aproximadamente 5mm, ya que se ha demostrado la existencia de papilomavirus en la epidermis que rodea a las verrugas.

Postoperativamente, las áreas tratadas deben ser limpiadas 2 veces al día con agua oxigenada al 3% y cubiertas con una pomada antibiótica, esto se cubre con vendaje no adherente hasta la completa reepitelización[133].

Estudios

Lavery y colaboradores en 1988 realizaron un estudio de aplicación de láser de C02 en 97 verrugas plantares con un mínimo de 3 meses de seguimiento. 60 verrugas eran solitarias, 37 múltiples o en mosaico, Las lesiones fueron divididas según hubieran sufrido tratamiento previo o no. Las verrugas sin tratamiento previo y solitarias obtuvieron un 84,8% de curación, algo mas elevado que las verrugas solitarias recalcitrantes que obtuvieron un 74% de curacion[137].

En 1989 Logan y Zachary realizaron un estudio de 18 pacientes con verrugas palmo-plantares resistentes. De los cuales 12 tenían verrugas plantares. La media de persistencia de la verruga era de unos 5 años. Después de un seguimiento de 10 meses, de todas las verrugas, la tasa de curación fue de 56% (10 de los 18 pacientes). Los autores resumen que en trabajos previos los resultados han sido mas optimistas 95%, 82%... argumentan que la selección del paciente ha sido exhaustiva (verrugas muy recalcitrantes), por lo que la tasa de remisión espontánea es muy baja[133].

B. Laser Pulsed Dye (Láser vasculares)

Dentro de estos láseres podemos encontrar 2 tipos principales:

Pulsed KTP laser: un grupo de láser desarrollados con duración de vibraciones entre 1 a 100 mlseg, los cuales inducen un daño a los vasos cutáneos. Entre ellos se incluyen KTP (532 nm) y Nd:YAG (1064 nm). Para el tratamiento de verrugas fundamentalmente está descrito el segundo tipo Nd:YAG.

Flashlamp-pumped pulsed dye laser: producen cortas (450-1500 microsegundos) pulsaciones de luz amarilla a una longitud de onda de 585, 590, 595 o 600 nm. Las características de estos sistemas láser son que inducen un daño térmico selectivo a los vasos cutáneos. La corta pulsación y la corta longitud de onda es más efectiva frente a lesiones pequeñas, con vasos muy superficiales, mientras que las pulsaciones más largas (0.5 msec), a mayores longitudes de onda (595) son más efectivas frente a lesiones más profundas, con mayores vasos.

C. Láser Nd:YAG

El principio fundamental de este tratamiento está basado en el hecho de que el tejido sano es menos sensible y tiene la propiedad de recuperar su estado basal frente al aumento de calor que el tejido verrucoso. Principalmente afecta a las estructuras vasculares de la verruga.

La hipertermia provocada por el Láser de ND:YAG (neodymium yttrium aluminum garnet) fue probada in vitro en una biopsia de un melanoma maligno con un margen de excisión suficiente, la temperatura media medida en este tejido fue de 23°C (temperatura de la sala). Después se irradió la piel con un láser de Nd:YAG con una longitud de onda de 1064 nm, usando una potencia de 10W, con un tiempo de exposición de 20seg y un diámetro de exposición del láser de 8mm. Como resultado la temperatura de exposición en la superficie de la lesión se elevó hasta 40-41°C, medida justo después de la irradiación. Midiendo la temperatura en el interior de la muestra (a 5mm de la superficie) alcanzó 44°-46°C. Se sugiere que estos valores se pueden extrapolar a la piel normal (no *in vitro*) aunque la diferencia de temperatura no debe ser tan alta debido al ligero efecto refrigeratorio de la circulación sanguínea y linfática.

El mecanismo de la técnica de hipertermia es elevar la temperatura del tejido de la verruga desde su nivel basal hasta unos 45°C. Este objetivo es fácilmente alcanzable usando un láser de Nd:YAG, donde se ha comprobado una penetración termal de 4-7 mm. La temperatura alcanzada en la superficie de la piel debe ser al menos de 40°-42° para que la temperatura en el interior de la lesión oscile alrededor de los 45°C.

Procedimiento

Para el tratamiento de verrugas la pieza de mano debe ser mantenida a una distancia de 9cm de la lesión, con un radio de aplicación de 8mm (si es necesario la lesión se puede dividir en varias partes. La potencia de aplicación es de 10W y el periodo de irradiación continua un máximo de 20 segundos, la aplicación se repite hasta alcanzar una temperatura en la superficie de cuarenta grados y la temperatura debe mantenerse al menos durante 30 segundos.

No es preciso usar anestesia ya que la técnica es fácilmente soportada. El paciente sólo siente una pequeña sensación de quemazón y es advertido previamente que avise al profesional cuando esta sea dificil de aguantar. Se han realizado pruebas con anestesia y se ha comprobado que la tasa de curación es menor, seguramente debido a que al eliminar la sensación de dolor del paciente se puede producir quemaduras con facilidad. La temperatura cutánea es controlada continuamente y el paciente es citado en 6 semanas para ver la evolución del proceso. Si es necesario se repite el proceso.

En líneas generales el procedimiento de aplicación es el siguiente (Técnica de Regensburg):

1. Alcanzar la temperatura adecuada.
   No requiere anestesia local
   La aplicación de Nd:YAG con 10 W, un radio de incidencia de 8mm y un tiempo de 20 segundos.
   Repetir esta aplicación hasta alcanzar una temperatura en la superficie de 40°C.
2. Mantener la temperatura adecuada
   Continuar aplicando energía para mantener la temperatura en un mínimo de 40°C por un periodo mínimo de 30 segundos.
3. Controlar la temperatura adecuada.
   Medir la temperatura continuamente.
   Interrumpir la aplicación en el momento en que el paciente siente quemazón.

Estudios

En 1992 Stern y Levine manifiestan que la aplicación de calor localizado puede causar la regresión de las verrugas en un alto porcentaje de casos. Sólo se efectuó un seguimiento de los caso en una media de 15,6 semanas después de la aplicación terapéutica, y no existía recurrencia clínica. La tasa de regresión fue favorable comparada con otras modalidades de tratamiento y se situó en 86% de los casos.

El mecanismo de acción del calor en la terapia de verrugas no se conoce bien. Es posible que la quemadura superficial destruya directamente las células que poseen el virus, que el mismo calor destruya el virus directamente, o que sea la respuesta inflamatoria reactiva la que contribuye en mayor medida a la erradicación de la verruga.

Los autores dicen que en general es un buen método para el tratamiento de verrugas vulgares, no se mencionan las verrugas plantares.

Como la piel permanece intacta no existe sangrado durante la aplicación, no existe posibilidad de cicatriz. El método no es muy doloroso y está controlado por el dolor del paciente. Además es rápido y sólo es necesario repetirlo en pocas ocasiones[137].

D. Flashlamp-pumped pulsed dye laser

Principio

Este tipo de láser destruye y coagula los capilares que nutren a la verruga. Se ha demostrado que el primer hallazgo histológico de la verruga es la presencia de capilares dilatados que confluyen y se extienden hasta el interior de las crestas papilares. Como agente selectivo este tipo de Láser a 585mm coagula esta red de capilares.

Ventajas

No se requiere anestesia, sólo se presenta un leve dolor algunas horas después del procedimiento en un

55% de los pacientes, no existe destrucción del tejido colágeno y es un procedimiento ambulatorio. Además no es necesario hacer una selección del paciente debido a que este método es tolerado por todo tipo de pacientes de riesgo (enfermedades vasculares, diabetes, inmunodepresión, quimioterapia.

Técnica

Se realiza una desbridación de la verruga hasta que se produzca el sangrado capilar. El aumento significativo de hiperqueratosis debe ser eliminado en su totalidad, para que se puedan visualizar los capilares de la verruga. Se puede obtener homeostasis con el uso de cloruro de Aluminio con alcohol. Los agentes hemostáticos que pigmentan la piel no deben usarse. Hay que tener especial cuidado en el sangrado debido a que la energía del láser no se absorbe en presencia de sangrado. Se utiliza un tamaño de la pieza de mano adecuado con el tamaño de la verruga, dejando un margen de 1 mm. por fuera de la lesión. Después de la aplicación se debe producir una reacción local adoptando una coloración púrpura (que puede variar desde un oscurecimiento grisáceo hasta un verdadero color púrpura). Esto es indicativo de que la Energía del Láser ha sido absorbida por la lesión, debido a que la energía ocluye el flujo sanguíneo de la red capilar (coagulación). Si después de un ciclo, no se observa reacción se debe proceder a otra aplicación. Esto suele ocurrir en verrugas muy encapsuladas.

En el caso de múltiples aplicaciones, el paciente puede sentir sensación de quemazón, por lo que se puede interrumpir el procedimiento, refrigerar la zona y volver a proceder.

Seguimiento

No es necesario dispensar ningún Fármaco para el dolor, no se han observado infecciones, indicar al paciente que durante las 24 a las 48 horas siguientes el color púrpura se tornará más oscuro y negro, como una escara. El área se secará en 10 días a 3 semanas, momento en que se realizará la revisión.

Desbridaremos esta lesión, si todavía existe verruga se repetirá el procedimiento. No es necesario vendaje en este procedimiento[138].

Estudios

Vorovoy y colaboradores realizaron un estudio de 200 pacientes con verrugas plantares recurrentes que habían fallado a otros tratamientos y obtuvieron una tasa de curación de 79,9%. De 160 pacientes que curaron 30 lo hicieron en la primera sesión, 50 en la segunda sesión, 70 en la tercera sesión, 8 en la cuarta sesión y 2 en la quinta[138].

Jacobsen y colaboradores realizaron un estudio de 32 pacientes con un total de 156 verrugas. El 60% tenían verrugas recalcitrantes y el resto era su primer tratamiento. De 122 verrugas recalcitrantes 2 fueron periungueales y 10 plantares, el resto se localizaban en las extremidades. De 34 verrugas que no habían sido tratadas previamente, tres eran periungueales, una plantar, y el resto en las extremidades. El tratamiento duró entre uno y dos meses. El porcentaje de verrugas recalcitrantes curadas fue de 68% y en el grupo que no había recibido tratamiento anterior del 47%[139].

7.6. TERAPIAS ALTERNATIVAS

7.6.1. Homeopatía

En el tratamiento homeopático debemos seleccionar la droga en función de la sintomatología individual de la persona y de las alteraciones que queramos tratar. Esta droga posteriormente es potenciada por la combinación con una dilución y agitada y posteriormente se le da una pequeña cantidad al paciente. Esto conduce a un régimen de tratamiento individualizado[70]. Recientemente la homeopatía ha ganado mayor aplicación, principalmente en el tratamiento de alteraciones crónicas y otras alteraciones medicas limitadas de varias especialidades incluida la dermatología. No obstante, la homeopatía es a menudo relegada a un puro placebo por la ciencia médica, en cambio algunos estudios no mantienen esto[70]. En este sentido Kainz y colaboradores realizaron un estudio aleatorizado a doble ciego, publicado en 1996, con el objeto de evaluar la homeopatía en relacción al placebo en el tratamiento de las verrugas de la mano en una población de 60 niños entre 6 y 12 años. Los tratamientos empleados fueron individualizados en relación a la semiología que presentaban los pacientes (destacando el empleo de calcium carbonicum 30X, Caustium 12X, Natrium muriaticum 30X, Sepia UX y Sulfur 12X). La respuesta al tratamiento fue de 9 de 30 pacientes del grupo con terapia homeopática (26,7%) y de 7 de 30 pacientes del grupo control (23,3%). Al final del estudio estos autores concluyeron que no aparecen grandes diferencias entre los efectos de la terapia homeopática y el placebo en niños con verrugas comunes[70].

Es importante realizar una observación clínica homeopática de las verrugas antes de instaurar un tratamiento. La elección de los medicamentos se realiza en función de su morfología o de su localización. Teniendo en cuenta que las verrugas presentan una alta tasa de curación espontanea, en torno al 50%, con el tratamiento homeopático se han llegado a obtener tasas en torno al 70-80% de éxito. Hay que destacar que la homeopatía tiene especial interés en casos de verrugas periungueales, verrugas en niños pequeños y en verrugas profusas[71].

Los laboratorios Boiron presentaron una separata sobre las aplicaciones de productos homeopáticos en el tratamiento de las verrugas. En este artículo realizan una división en tratamientos sintomáticos y tratamientos de base.

Tratamientos sintomáticos

Entre los medicamentos empleados en el tratamiento de las verrugas plantares debemos destacar principalmente tres[71]:

- *Antimonium crudum 9 CH:* indicado en las verrugas córneas, duras, hiperqueratósicas, con frecuencia múltiples, más o menos agrupadas en ramilletes. La pauta marcada es de 5 gránulos, una o dos veces al día.
- *Nitricum acidum 9 CH:* corresponde a tres aspectos locales:
  - Las verrugas con una coloración amarilla oro, características de la acción patogenética local del ácido nítrico.
  - Las verrugas que presentan fisuraciones sangrantes y dolorosas, que dan una sensación de picadura.
  - Las verrugas hiperqueratósica.

La pauta indicada es de 5 gránulos, una o dos veces al día.

- *Calcárea carbónica 9 CH:* corresponde a las verrugas redondeadas únicas, aisladas, duras. Presenta la misma pauta (5 gránulos, una o dos veces al día).

En el caso de otros tipos de verrugas (verrugas exofíticas, verrugas planas) además de los ya mencionados para las plantares, se opta por otro tipo de medicamentos homeopáticos. En el caso de las verrugas periungueales prescriben *Graphites 9 CH* empleándolo en asociación con el *Antimonium crudum 9 CH*[71].

Tratamientos de base

Los principales corresponden al modo reaccional psicótico, con prioridad

- *Thuya occidentalis 9CH:* su prescripción será casi sistemática cualquiera que sea la lesión verrucosa con una pauta de 5 gránulos, cada día o cada tres días.
- *Medorrhinum 9CH:* las indicaciones de este medicamento se plantean cuando:
  - Las verrugas aparecen sobre sujetos que tiene múltiples infecciones en la esfera urogenital.
  - Las verrugas tienen un aspecto puntiagudo.
  - Las verrugas son especialmente rebeldes.

Se suele emplear una o dos dosis al mes.

Al final de su artículo llegan a la conclusión de que en los casos tratados con homeopatía, se evita producir un gesto local, a menudo doloroso y se asegura la desaparición de las lesiones sin cicatriz, después de simplemente, una fase de hipertrofia transitoria. Además señalan que, en el caso de las verrugas plantares, los resultados que obtienen son más significativos, ya que alcanzan fácilmente una tasa entre el 80 y 90% en un periodo entre 2 y 4 meses.

Además presentan un caso obtenido de Crapanne y colaboradores, publicado en el libro de Terapéutica Homeopática, de una paciente de 50 años que presentaba verrugas plantares múltiples con 12 años de evolución localizadas a nivel del talón de forma bilateral; destaca que esta paciente había recibido varios tratamientos locales y sistémicos, incluida la radioterapia. El tratamiento de fondo consistió en alternar Thuya, Lycopodium y Medorrhium. Los medicamentos sintomáticos variaron entre Antimonium crudum, Nitricum acidum y Causticum, a diferentes concentraciones. A los dos meses se encontró disminución de la sintomatología dolorosa y tras seis meses de tratamiento se apreció una reducción muy significativa de las lesiones y la curación casi completa un año después de iniciar el tratamiento[71].

Labrecque y colaboradores en 1992 presentaron un estudio aleatorizado a doble ciego, sobre la eficacia del tratamiento homeopático en verrugas plantares. Sobre un total de 174 individuos aleatorizados que reunían los criterios especificados (personas entre 6 y 59 años que presentaran 1 o más verrugas plantares sin tratar durante los tres meses previos) y aceptaron participar; 162 (93%) cumplieron el seguimiento durante 18 semanas. El tratamiento consistió en la aplicación de Thuya 30 CH (un tubo que contenía 200 comprimidos semanales), Antimonium crudum 7 CH (5 comprimidos diarios) y Nitricum acidum 7 CH (un tubo que contenía 200 comprimidos diarios). Los comprimidos de placebo eran idénticos en apariencia y sabor. La tasa de curación en 6, 12 y 18 semanas fue del 4,8%, 13,4% y 20,0% respectivamente en el grupo con terapia homeopática y de 4,6%, 13,1% y 24,4% en el grupo placebo. Labrecque y colaboradores concluyeron que el tratamiento homeopático no era más efectivo que el placebo en el tratamiento de las verrugas plantares[72].

7.6.2. Hipnosis

Noll en 1988 presentó un caso sobre el empleo de la hipnosis en el tratamiento de las verrugas en una niña de 7 años que presentaba 82 verrugas. Las lesiones tenían una evolución de 12 a 18 meses y no respondieron a tratamiento dermatológico de rutina. Se realizó una sugestión hipnótica para que las verrugas de la cara desaparecieran antes que las del resto del cuerpo. Después de 2 semanas, ocho de las 16 verrugas faciales desaparecieron, sin otros cambios. Después de otras 3 sesiones bisemanales adicionales, todas las verrugas curaron. La discusión que se plantea está centrada en la relación entre el mecanismo psicológico y el sistema inmune[73].

En el mismo año, Spanos y colaboradores presentaron dos experimentos para evaluar los efectos de las variaciones psicológicas a la agresión de las verrugas. En el experimento 1, los sujetos que recibían sugestión hipnótica mostraban una mayor regresión de las verrugas que aquellos que recibían un tratamiento con placebo o no eran tratados. En el experimento 2, los sujetos con hipnosis y sin ella presentaron la misma sugestión mostraban una regresión mayor que el grupo control sin tratamiento. En ambos experimentos, los sujetos tratados que perdían las verrugas presentaban mayor grado de sugestionabilidad que los que no respondían al tratamiento. De cualquier forma, la hipnotizabilidad y los atributos de propensión a la imaginación no presentaron conexión con la pérdida de las verrugas[74].

Spanos y colaboradores, en 1990, publicaron un estudio sobre una población aleatorizada de pacientes que presentaban verrugas en las manos y/o en los pies aleatorizando la asignación de un tratamiento con sugestión hipnótica, la aplicación tópica de ácido salicílico, placebo, o no instaurar tratamiento. Los sujetos de los tres grupos de tratamiento presentaron equivalentes especificaciones de éxito en el tratamiento. No obstante, en un intervalo de seguimiento de 6 semanas solamente los sujetos con tratamiento de hipnosis habían perdido significativamente más verrugas que en el grupo control sin tratamiento[75].

En 1992 Ewin realizó un artículo en el que mantiene que las publicaciones, sobre estudios controlados del uso de la hipnosis para la curación de verrugas está limitado al empleo de la sugestión directa en la hipnosis (DSIH), con una tasa de curación del 27% al 55%. Los niños prepúberes respondían al DSIH aunque con excepciones, pero los adultos con frecuencia no tenían respuesta. Clínicamente, muchos adultos que fallaban en la respuesta al DSIH eran conducidos a técnicas hipnoanalíticas específicas que no eran contrastadas con controles. Por el empleo de hipnoanalisis en aquellos pacientes que fallaron en la respuesta al DSIH, 33 de 41 (80%) fueron curados, 2 se perdieron en el seguimiento y 6 no respondieron al tratamiento. La autohipnosis no se empleó[76].

7.6.3. Acupuntura

El empleo de la acupuntura es muy reducido. En el presente trabajo, solamente hemos encontrado un artículo

que menciona su funcionamiento. Albiol Ferrer y colaboradores describen el empleo de 5 agujas de acupuntura. La técnica consiste en clavar 4 de las agujas en la periferia de la lesión en lo que correspondería a los puntos cardinales y la quinta en el centro de la lesión, puncionándola hasta la base de la misma. Se necesitan unas 6 sesiones hasta la desaparición total de la lesión[10].

BIBLIOGRAFIA

1. **VESTERAGER L, PFEIFFER K, NIELSEN R, NIORDSON AM, GAMMELTOFT M, GRAUDAL C, STAHL D. EMLA:** *Induced Analgesia inferior to Lignocaine Infiltration in curettage of common Warts - A randomized study.* Dermatology 1994; 188:32-35.
2. **BUNNEY MH, NOLAN NW, WILLIANS DA.** *An assessment of methods of treating viral warts by comparative treatment trials based on a standard design. Drugs and therapeutics.* URL: http//:www.smu.org.uy/cm11-12/art10.htm.
3. **NAGINGTON J, ROOK A, HIGUET AS.** *Infecciones por virus y microorganismos relacionados.* En: Rook A, Wilkinson DS, Ebling FJ, Champion Rn Burton JL, editores. Tratado de Dermatología. Barcelona: Doyma; 1988 p. 725-77 1.
4. **COMMITEE ON GUIDELINES OF CARE.** *Guidelines of care for warts: Human papillomavirus.* J Am Acad Dermatol 1995; 32: 98-103.
5. **HARRISON'S 14 CD-ROM:** *Harrison's principles of internal medicine.* 14ª Ed.editores Anthony SF, et al. Nueva York: McGraw-Hill; 1998.
6. **VELASCO.** *Tratamiento definitivo de las verrugas palmo-plantares.* Podoscopio 1983; 2(7): 180-186.
7. **ARAOLAZA JJ.** *Papiloma plantar: panorama actual del tratamiento.* Rev Esp Podol 1986; (107): 25-32.
8. **BARTOLOMEI FJ, MCCARTHY DJ.** *Cutaneous manifestations of viral diseases.* En: McCarthy DJ, Montogomery R, editores. Podiatric Dermatology. Baltimore: Williams and Wilkins; 1986. p. 146-164.
9. **OLIVERAS P, JIMENEZ F.** *Papiloma vírico. Alternativas de Tratamiento.* Rev Esp Podol 1993; 8: 377-379.
10. **ALBIOL FERRER M GIRALT DE VECIANA E, NOVELL MARTI V, OGALLA RODRIGUEZ JM, ZALACAIN VICUÑA AJ.** *Papiloma Vírico.* Rev Esp Podol 1990; I(2): 79-83.
11. **FAUS CUNAT J.** *Tratamiento por cauterización química de la verruga plantar.* Rev Esp Podol 1978; 63: 25-6.
12. **MROCZKOWSKI TF, MC EWEN C.** *Verrugas y otras infecciones humanas provocadas por virus productores de papilomas (papilomavirus).* Tiempos médicos 1986; 333: 23-3 8.
13. **WANEK EL, PRAY S. WARTS:** *More Than a Minor Nuisance.* US Pharmacist 1996. 21(10):22-27. URL:http://www.medscape.com/Jobson/USPharmacist/1996/usp2110/usp2110.html.
14. **BENDER ME, SCHULTZ PP, NEVEAUX JL, BUSH L.** *Nonmosaic verruca plantaris: treatment with a salicylic acid polymeric matrix delivery system.* Cutis 1991 Mar; 47(3): 199-200.
15. **BUXTON PK.** *ABC de la Dermatologia.* Barcelona: Ancora; 1988.
16. **FERRANDIZ C.** *Esquemas clínico-visuales en Dermatologia.* Barcelona: Doyma; 1986.
17. **SEIBERT JS, MANN RA.** *Dermatologia y transtornos de la uñas.* En: Mann RA, editor. Cirugía del Pie. Buenos Aires: Médica Panamericana; 1987. p. 468-472.
18. **VEIEN NK, MADSEN SM, AVRACH W et al.** *The treatment of plantar warts with a keratolytic agent and oclusion.* J Dermatol Treat 199 1; 2: 5 9-6 1.
19. **SANCHEZ LOZANO JL, LOPEZ BRAN E.** *Infecciones por papovavirus.* En: Diaz Rubio M, Espinás D, editores. Tratado de Medicina Interna, Tomo II. Madrid: Médica Panamericana; 1994. p. 1936-1939.
20. **RASMUSSEN JE, FISHER AA.** *Allergic contact dermatitis to a salicylic acid plaster.* Contact Dermatitis 1976; 2(5): 23 7-8.
21. **BUNNEY MH, NOLAN MW, WILLIAMS DA.** *An assessment of methods of treating viral warts by comparative treatment trials based on a standard design.* Br. J Dermatol 1976; 94(6):667-79.
22. **STEEL K, SHIRODARIA P, O'HARE M, MERRETT JD, IRWIN WG, SIMPSON DI, PFISTER H.** *Monochloroacetic acid and 60% salicylic acid as a treatment for simple plantar warts: effectiveness and mode of action.* Br. J Dermatol 1988 Apr; 118(4): 5 3 7-43.
23. **HASALZ CIG.** *Treatment of warts with topical Pyruvic Acid: with and without Added 5-Fluoracil.* Cutis 1998 Dec; 283-285.
24. **GONZALEZ DIAZ JC, PASCUAL HUERTA J, ROPA MORENO JM, GARCIA CARMONA FJ, MORENO DE CASTRO M, LAZARO MARTINEZ, JL.** *Revisión bibliográfica de la técnica fenol-alcohol en el tratamiento de las onicocriptosis.* Rev Esp Podol 1999; X(I): 1-24.
25. **YAZAR S, BASARAN E.** *Efficacy of silver nitrate pencil in the treatment of cominon warts.* J Dermatol 1994; 21(5): 329-33.
26. **HIROSE R, HORI M, SHUKUWA T, UDOBNO M, YAMADA M, KOIDE T, YOSHIDA H.** *Topical treatment of resistant warts with glutaraldehyde.* J Dermatol 1994; 21: 248-53.
27. **PRINGENT F, IBORRA C, MESLAY C.** *Cutaneous necrosis secundary to topical treatment of wart with 20% glutaraldehyde solution.(article in French).* Medline Abstract. Ann Dermatol Venerol 1996; 123(10): 644-6.
28. **PARDO MINDAN FJ.** *Anatomía patológica general.* Barcelona: Doyma; 1988.
29. **VICKERS CFH.** *Treatment of plantar warts in children.* BMJ 1961; ii: 743-5.
30. **ARNDT KA.** *Manual de terapéutica dermatológica.* Barcelona: Salvat SA; 1976.
31. **EPSTEIN VKIL, KLIGMAN AM.** *Tratamiento de las verrugas con cantaridina.* Arch Dermatol 1958; 77: 508-511.
32. **SANDERS BB, STRETCHER GS. WARTS:** *Diagnosis and treatment.* JAMA 1976; 235(26): 2859-61.
33. **RASMUSSEN JE.** *Warts.* Drug Therapy 1981; 65-72.
34. **HEPFORD CA.** *Doce años de estudios de una técnica de tratamiento de verrugas plantares.* Rev Esp Podol 1990; I(5): 173-176.
35. **COSKEY RL** *Treatment of plantar warts in children with a salicylic acid-podophyllin-cantharidin product.* Pediatr Dermatol 1984 Jul;2(1):71-3.
36. **STAZZONE AM, BORGS P, WYTTE CL, WITTE MH.** *Lymphangitis and Refractory Lymphederna After Treatment with Topical Cantaridhin.* Arch Dermatol 1998; 134: 104-5.

37. **PIQUE DURAN E, OLIVARES RAMOS M, ESPINEL VAZQUEZ ML, REQUENA CABALLERO L.** *Infecciones por papilomavirus.* El peu 1997; 70: 327-343.
38. **LUND O, MARSTRANDER J, SMEBY B, MONSTAD I, GADEHOLT G.** *[Podophyllin. Systemic poisoning after intracutaneous injection in plantar warts].* [Article in Norwegian]. (abstrat de medline). Tidsskr Nor Laegeforen 1988 Jun 10; 108(16):1293 -4.
39. **XUBEYINJE EP.** *Evaluation of the efficacy and safety of 0,05% retinoin cream in the treatment of plane warts in Arab children.* J Dermatol Treat 1996; 7: 21-2.
40. **DE BERSAQUES J.** *Vitamin A acid in the topic treatment of plantar warts.* Dermatologica 1975; 150(6):369-71.
41. **BOADMAN MA.** *Transtornos ungulares y cutáneos del pie.* En: Robbins M editor. Podología: Atención Primaria. Madrid: Médica Panamericana; 1995. p. 297-3 00.
42. **KOENIG RD, HORWITZ LR.** *Verrucae plantaris-effective treatment with bleomycin: review of the literature and, case presentations.* J Foot Surg 1982 Summer; 21(2): 108-10.
43. **SOLLITO RJ, PIZZANO DM.** *Bleomycin Sulfate in the Treatment of Mosaic Plantar Verrucae: A Follow-Up Study.* J Foot Ankle Surg 1996; 3 5(2): 169-172.
44. **BEJIGA GARRIGA D.** *La bleomicina intralesional en el tratamiento de las verrugas.* Rev Esp Podol 1978; 65: 23-25.
45. **ALLEN AL, FOSKO SW.** *Lymphangitis as a complication of intralesional bleomycin therapy.* J Am Acad Dermatol 1998; 39(2 Pt 1):295-7.
46. **TEMPLETON SF, SOLOMON AP, SWERLICK RA** *Intradermal bleomycin injections into normal human skin. A histopathologic and immunopathologic study.* Arch Dermatol 1994; 130(5):577-83.
47. **BICKERS DR, DIXIT R, MUKHTAR H.** *Enhancement of bleomycin-mediated DNA damage by epidermal microsomal enzymes.* Biochim Biophys Acta 1984; 781(3):265-72.
48. **MEDICOM SA.** *V-1 Vademecum Internacional: Bleomicina Almirall.* Edición 1999 Medimedia Medicom SA. URL: http:// www.vademecum.medicom.es.
49. **MUNN SE, HIGGINS E, MARSHALL M, CLEMENT M.** *A new method of intralesional bleomycin therapy in the treatment of recalcitrant warts.* Br J Dermatol 1996; 135: 969-971.
50. **BARAN R.** *[Onychodystrophy induced by intralesional injection of bleomycin for periungual wartl.* Ann Dermatol Venereol 1985; 112(5):463 -4.
51. **DE PABLO P, AGUILLAR A, GALLEGO IU.** *Raynaud's phenomenon and intralesional bleomycin.* Acta Derm Venereol 1992; 72(6): 465.
52. **GREGG LJ.** *Intralesional bleomycin and Raynaud's phenomenon.* J Am Acad Dermatol 1992; 26(2 Pt 1): 279-80.
53. **EPSTEIN E.** *Intralesional bleomycin and Raynaud's phenomenon.* J Am Acad Dermatol 1991; 24(5 Pt 1): 785-6.
54. **EPSTEIN E.** *Persisting Raynaud's phenomenon following intralesional bleomycin treatment of finger warts.* J Am Acad Dermatol 1985; 13(3): 468-71.
55. **PARDO MINDAN FL.** *Anatomía patológica general y especial de las neoplasias.* Barcelona: Científico Médica; 1988. p. 9,110,148.
56. **JAMES MP, COLLIER PM, AHERNE W, HARDCASTLE A, LOVEGROVE S.** *Histologic, pharmacologic, and immunocytochemical effects of injection of bleomycin into viral warts.* J Am Acad Dermatol 1993; 28(6): 933-7.
57. **MONSALVO D.** *Tratamiento de papilomas con Bleomicina por medio de jeringa Dermojet.* Podoscopio 1991; HI (11): 285-288.
58. **HAYES ME, O´KEEFE EJ.** *Reduced dose of bleomycin in the treatment of recalcitrant warts.* J Am Acad Dermatol 1986 Nov; 15(5 Pt 1): 1002-6
59. **SHELLEY WB, SHELLEY ED.** *Intralesional bleomycin sulfate therapy for warts.* A novel bifurcated needle puncture tec1mique. Arch Dermatol 199 1; 127(2): 234-6.
60. **VAN DER VELDEN EM, IJSSELMUIDEN OE, DROST BH, BARUCHIN AM.** *Dermatography with bleomycin as a new treatment for verrucae vulgaris.* Int J Dermatol 1997; 36(2):145-50.
61. **SHUMACK PH, HADDOCK MJ.** *Bleomycin: an effective treatment for warts.* Australas J Dermatol 1979; 20(1): 41-2.
62. **CORDERO AA, GUGLIELMI HA, WOSCOFF A.** *The common wart: Intralesional treatment with bleomycin sulfate.* Cutis 1980-26(3): 319-20, 322, 324.
63. **RAMIREZ O.** *[Common warts and bleomycin. Report of 100 cases].* Med Cutan Ibero Lat Am 1983; 11(5): 337-42.
64. **MUNKVAD M, GENNER J, STABERG B, KONGSHOLM H.** *Locally injected bleomycin in the treatment of warts.* Dermatologica 1983; 167(2): 86-9.
65. **SHUMER SM, O'KEEFE EJ.** *Bleomycin in the treatment of recalcitrant warts.* J Am Acad Dermatol 1983; 9(1): 91-6.
66. **BUNNEY MH, NOLAN NW, BUXTON PK, GOING SM, PRESCOTT RJ.** *The treatment of resistant warts with intralesional bleomycin: a controlled clinical trial.* Br J Dermatol 1984; 111(2): 197-207.
67. **AMER M, DIAB N, RAMADAN A, GALAL A, SALEM A.** *Therapeutic evaluation for intralesional injection of bleomycin sulfate in 143 resistant warts.* J Am Acad Dermatol 1988; 18(6): 1313-6.
68. **WONG KS, GIAM YC.** *Treatment of verruca vulgaris with intralesional bleomycin.* Ann Acad Med Singapore 1988; 17(4): 524-5.
69. **SOLLITTO RJ, NAPOLI RC, GAZIVODA PL, HART TJ.** *A perspective study using bleomycin sulfate in the treatment of plantar verrucae.* Foot Surg 1989; 28(2):141-4.
70. **KAINZ JT, KOZEL G, HAIDVOGL M, SMOLLE J.** *Homoeopathic versus placebo therapy of children with warts on the hands: a randomized, double-blind clinical trial.* Dermatology 1996; 193(4): 318-20.
71. **BOIRON LABORATORIOS.** *Homeopatía y Verrugas.* Boletín especial de información médica homeopática.
72. **LABRECQUE M, AUDET D, LATULIPPE LG, DROUIN J.** *Homeopathic treatment of plantar warts.* CMAJ 1992 May 15; 146(10): 1749-53.
73. **NOLL R.B.** *Hypnotherapy of a child with warts.* J Dev Behav Pediatr 1988; 9(2): 89-91.
74. **SPANOS NP, STENSTROM RJ, JOHNSTON JC.** *Hypnosis, placebo, and, suggestion in the treatment of warts.* Psychosom Med 1988; 50(3): 245-60.
75. **SPANOS NP, WILLIAMS V, GWYNN MI.** *Effects of hypnotic, placebo, and salicylic acid treatments on wart regression.* Psychosom Med 1990; 52(1): 109-14.
76. **EWIN DM.** *Hypnotherapy for warts (verruca vulgaris): 41 consecutive cases with 33 cures.* Am J Clin Hypn 1992; 35(1): 1-10.

77. **CABALLERO MARTINEZ F, PLAZA NOHALES C, PEREZ CANAL C, LUCENA MARTIN MJ, HOLGADO CATALA, M, OLIVERA CAÑADAS G.** *Criocirugia cutánea en medicina familiar: spray de dimetiléter-propano frente a nitrógeno líquido.* Atención Primaria 1996; 18(5): 211 -216.

78. **BLANCO LOPEZ JL, MARIN ARGUEDAS M.** *Crioterapia: tratamiento de la verruga plantar.* El Peu 1994; 58: 42-49.

79. **DZUBOW LM, GROSSMANN DJ.** *Procedimientos quirúrgicos.* En: Bondi EE, Jegasothy BV, Lazarus GS, editores. Dermatología: Diagnóstico y tratamiento. Buenos Aires: Médica Panamericana; 1993. p. 419-429.

80. **ARAMBURU DE VEGA C, MUÑOZ DIAZ E, IGUAL CAMACHO C.** *Electroterapia, termoterapia e hidroterapia.* Ed. Síntesis: Madrid; 1998.

81. **BERTH-JONES J, et al.** *Die of a second freeze-thaw cycle in cryotherapy of common warts.* JDermatol 1994; 131: 883-886.

82. **LANDSMAN MJ, MANCUSO JE, ABRAMOW SP.** *Diagnosis, Pathophisiology and Treatment of Plantar Verruca.* En: Hark1ess LB, editor. Clinics in Podiatric Medicine and Surgery: Podiatric Dermatology. Philadelphia (PA): WB Saunders Company; 1996. p. 55-70.

83. **HERNANDEZ DE LORENZO MUÑOZ M.** *Papilomatosis: Verruca Pedis.* XII Congreso Nacional de Podología. FEP: Madrid; 1979.

84. **HISTOFREEZER®.** *1999.* URL: http//:www.histofreezer.com.

85. **BAKER GE, TYRING SK.** *Therapeutic Approaches to Papillomavirus Infections.* Dermatol Clin 1997; 15(2): 331-339.

86. **FREEZING WARTS.** http://wwwjr2.ox.ac.uk/Bandolier/Band31/b31-4htm.

87. **GIBSON M HARVEY SG, BARTH J, DARLEY CD, RESHAD H, BURKE CA.** *A comparison of acyclovir cream versus placebo cream versus liquid nitrogen in the treatment of viral plantar warts.* Dermatologica 1984; 168 (4): 178-8 1.

88. **WETMORE SJ.** *Cryosurgery for common skin lesiones. Treatment in family physician's offices.* Can Fam Physician 1999; 45: 964-74.

89. **EL-TONSY MH, ANBAR TE, EL-DOMYATI M, BAKARAT M.** *Density of viral partiles in pre and post Nd: YAG láser hyperthermia therapy and cryotherapy in plantar warts.* Int J Dermatol 1999 May; 38(5):393-8.

90. **BERTH-JONES J, HUTCHINSON PE.** *Modern treatment of warts: cure rates at 3 and 6 months.* Br J Dermatol 1992 Sept; 127(3):262-5.

91. **LELIEVRE J.** *Patología del Pie.* Barcelona: Masson; 1987.

92. **VILADOT PERICE A.** *Patología del Antepié.* Barcelona: Toray; 1981.

93. **MARTINEZ RODA V.** *Papilomas.* Podoscopio 1984; (3): 44-45.

94. **ZAUNER GUTMAN A.** *Terapéutica Ultrasónica.* Barcelona: Panamericana; 1988.

95. **RIOJA TORO J.** *Electroterapia y electrodiagnóstico.* Valladolid: Secretariado de publicaciones de la Universidad de Valladolid, 1993.

96. **KUFLIK EG.** *Specific indications for Cryosurgery of the nail unit.* J Dermatol Surg Oncol 1992; 18: 702-706.

97. **AMMANN R, HUNZIKER T, BRAATHEN LR.** *Topical Photodynamic Therapy in Verrucae.* Dermatology 1995; 191: 346-347.

98. **DVORETZKY Y.** *Hyperthermia Therapy for Warts Utilizing a Self-administered Exothermic Path.* Dermatol Surg 1996; 22: 1035-1039.

99. **RADEMAKER M, THOMAS RH, MUNRO DD.** *The treatment of resistant mosaic plantar warts with aggressive cryotherapy under general anaesthetic.* Br J Dermatol 1987; 116(4): 557-60.

100. **BOLTON RA.** *Nongenital warts: classification and treatment options.* Am Fam Physician 1991- 43(6): 2049-56.

101. **VANCE CORWIN J.** *Interferons: Therapeutic Potencial in cutaneous diseases.* Adv Dermatol 1991; 6: 3-33. Discussion 34.

102. **BRODELL RT, BREDLE DL.** *The treatment of palmar and plantar warts using natural alpha interferon and a needless injector.* Dermatol Srug 1995; 21: 213-8.

103. **NUMURA M.** *Intralesional human fibroblast interferon in common warts.* J Dermatol 1983; 10: 224-7.

104. **GASPARI AA, ZALKA AD, PAYNE D, MENEGUS M, BUNCE LA, ABBOUND CN, TYRING SK.** *Successful treatment of a generalized human papillomavirus infection with granulocyte-macrophage colony-stimulatinf factor and interferon gamma inmunotherapy in a patient with a primary immunodeficieny and cyclic neutropenia.* Arch Dermatol 1997; 133: 491-6

105. **BEISSERT S, KOCH U, SUNDERKÓTTER C, LUGER TA, SCHWARZ T.** *Successful treatment of disseminated verrucae vulgares with interferón-beta.* J Am Acad Dermatol 1993; 29: 1041-2.

106. **LEWIS HM.** *Topical immunotherapy of refractory warts.* Cutis 1973J2: 863-7.

107. **CLAUDY AL, ROCHE H, GOGUE Y.** *Immunotherapy of multiple recurring warts. Reassessment of the use of dinitrochlorobenzene.* Ann Dermatol Venereol 1980; 107(6): 551-3. (abstract)

108. **LEE S, CHO CK, KIM JG, CHUN SI.** *Therapeutic effect of dinitrochlorobenzene (DNCB) on verruca plana and verruca vulgaris.* Int J Dermatol 1984; 23(9): 624-6.

109. **WANEK EL, PRAY S.** *Warts: More than a minor Nuisance. US Pharmacist 1996;* 21(10): 22,24,26-27. URL:http://www.medscape.com/Jobson/USPharmacist/1996/usp2110.htm.

110. **ERIKSEN K.**Treatment of the common wart by induced allergic inflamation. Dermatologica 1980; 160(3): 161-6. (abstract)

111. **SANDERS BB, SMITH KW.** *Dinitrochlorobenzene immunotherapy of human warts.* Cutis 1981 Apr; 27(4): 389-92.

112. **EPSTEIN E.** *Immunotherapy of warts with masoprocol cream.* Cutis 1997; 59: 287-289.

113. **RAMPEN FHJ, STEIJIEN PM.** *Diphencyprone in the management of refractory palmoplantar and periungueal warts:* An Open Study.

114. **WIESNER-MENZEL L, HAPPLE R.** *Regresion of plantar warts follwing treatment with diphencyprone.* Z Hautkr 1984; 59(16): 1080-3.

115. **YILLMAZ E, ALPSOY E, BASARAN E.** *Cimetidine therapy for warts: A placebo-controlled, double-blind study.* J Am Acad Dermatol 1996; 34: 1005-7.

116. **KARABULUT AA.** *Is Cimetidine Effective for nongenital warts: a double-bind, placebo-controlled study.* Arch Dermatol 1997; 133: 533-4.

117. **SAENZ-SANTAMARIA MC, GILABERTE Y.** *Cimetidine and Warts.* Arch Dermatol 1997; 133: 530.

118. **BAUMAN C, FRANCIS JS, VANDERHOOFT S, SYBERT VP.** *Cimetidine therapy for multiple viral warts in children.* J Am Acad Dermatol 1996; 35(2): 271-2.

119. **FISCHER G, ROGERS M.** *Cimetidine therapy for warts in children.* J Am Acad Dermatol 1997; 37(2): 289-30.

120. **ZABAWSKI EJ, SANDS BS, GOETZ D.** *Treatment of verruca Vulgaris with topical cidofovir.* JAMA 1997; 278(15): 1236.

121. **SNOECK R, VAN RANT M, ANDREI G, DE CLERCQ E, DE WIT S, PONCIN M, CLUMECK N.** *Treatment of anogenital papillomavirus infectios with an acyclic nucleoside phosphonate analogue.* N Engl J Med 1995; 3 3 3 (14): 943 -4.

122. **MILLER RL, GERSTER JF, OWENS ML, SLADE HB TOMAI MA.** *Imiquimod applied topically a novel inmune response modifier.* Int J Immunopharmacol 1999; 21(1): 1-14.

123. **ARANY Y, TYRING SK, STANLEY MA, TOMAI MA, MILEER RL, SMITH MH, MCDERMOTT DJ, SLADE BB.** *Enhancement of the innate and cellular immune response in patients with genital warts treated with topical imiquimod cream 5%.* Antiviral Res 1999; 43(1): 55-63.

124. **SLADE IHB.** *Cytokine induction and modifying the immune response to human papilloma virus with imiquimod.* Eur J Dermatol 1998; 8(7 Suppl): 13-6, dicusion 20-2. (abstract)

125. **EDWARDS L.** *Imiquimod in clinical practique.* Australas J Dermatol 1998; 39 Suppl 1: 14-6.

126. **TYRING S.** *Immune response modification: imiquimod.* Australas J Dermatol 1998; 39 Suppl 1: S 11-3. (abstract).

127. **BEUTNER KR, SPRUANCE SL, HOUGHAM AJ, FOX TL, OWENS ML DOUGLAS JM JR.** *Treatment of genital warts with an immune-response modifier (imiquimod).* J Am Acad Dermatol 1998; 38(2 Pt 1): 230-9.

128. **PERRY CM, LAMB HM.** *Topical imiquimod: a review of its use in genital warts.* Drugs 1999; 58(2): 375-90. (abstract).

129. **AMER M, TOSSON Z, SOLIMAN A, SELIM GA, SALEM A, AL-GENDY A.** *Verrucae Treated by Levamisole.* Int J Dermatol 1991; 30(10): 738-40.

130. **HAGENSEE ME.** *Human Papillomavirus Vaccine.* Infect Urol 1999; 12 (1): 11-15, 18-19.

131. **MERCADO OA.** *Atlas de Cirugía del Pie.* Vol I. Madrid: Federación Española de Podólogos. Madrid; 1995.

132. **LELLIOTT PE, ROBINSON C.** *A retrospective study to evaluate verrucae regrowth following electrosurgery.* British Journal of Podiatry August 1999; 3 (3): 84-88.

133. **LOGAN RA, ZACHARY CB.** *Outcome of carbon dioxide láser therapy for persistent cutaneous viral warts.* British J dermatol 1989; 121: 99-105.

134. **GARCIA LOPEZ JM.** *Tratamiento quirúrgico del papiloma.* En: Federación Española de podología, editora. Cirugía en Podología: Ponencias presentadas en el XXI Congreso Nacional de Podología. San Sebastián: Federación Española de Podólogos; 1990. p. 169-182.

135. **GUIDELINES OF CARE FOR LASER SURGERY** *(según guyidelines de la AAD).* URL: http://www.medcom.ch/dermaZH/DLZBethanien/dlbguidelines.htm.

136. **SAWCHUCK WS, WEBER PJ, LOWY DP, DZUBOW LM.** *Infectious papillomavirus in the vapor of warts treated with carbon dioxide láser or electrocoagulation: Detection and protection.* J Am Acad Dermatol 1989; 21: 41-9.

137. **PFAU A, ABD-EL-RAHEEM T, BAUMIER W, HOHENLEUTNER U, LANDTHALER M.** *Nd:YAG Láser hiperthermia in the treatment of recalcitrant verrucae vulgaris.* Acta Derm Venereol (Stockh) 1994; 74:212-214.

138. **BOROVOY MA, BOROVOY M, ELSON L, SAGE M.** *Flashlamp, pulsed dye láser (585nm).* JAPMA 1996; 86 (11): 547-550.

139. **JACOBSEN E, MCGRAW R.** *Pulsed dye láser efficacy as initial therapy for warts and against recalcitrant verrucae.* Cutis 1997; 59: 206-208.

140. **HUGH M, RANDALL K.** *Risk of adquiring human papillomavirus from plume produced by the carbon dioxide láser in the treatment of warts.* J Am Acad Dermatol 1995; 32: 436-41.

141. **STREET ML, ROEGNIGK RK.** *Recalcitrant periungual verrucae: the role of carbon dioxide láser vaporization.* J Am Acad Dermatol 1990; 23: 115-20.

142. **VALERO SALAS, J.** *Importancia de las incisiones en cirugía del antepie.* Rev Esp Podología 1990; 13):113-119.

8.- CONCLUSIONES

1. El VPH es un ADN-virus de la familia de los papovavirus, con cápside icosaédrica compuesta de 72 capsómeros que contiene ADN circular de doble hélice. Su estructura es extremadamente compleja. Está formada por 3 regiones (Temprana, Tardía y LCR) cuyas funciones no se conocen en profundidad. El VPH después de entrar en el organismo, puede interactuar con el huésped de tres formas distintas: permanecer en estado latente durante un tiempo indefinido, llevar a cabo una infección lítica productiva conduciendo a una lesión hiperplásica o llegar a producir una transformación oncogénica de la célula del huésped (bajo determinadas condiciones).

2. Actualmente podemos afirmar que la respuesta inmune juega un papel básico en la prevención, desarrollo y tratamiento de las lesiones causadas por el VPH. Se conoce que el virus del papiloma humano altera la presentación antigénica, disminuyendo así una respuesta efectiva contra el virus por parte del huésped. Tanto la inmunidad mediada por células (IMC), como la inmunidad humoral (IMA), actúan en la infección. Sus mecanismos específicos no se conocen muy bien; parece ser que la IMA presenta funciones secundarias en la resolución de la enfermedad aunque es de suma importancia para prevenir la infección; por otro lado, la IMC resulta básica en el control de la replicación viral y en la resolución de la infección, por lo que se le atribuye un papel dominante en la regresión espontánea de las verrugas.

3. La infección por VPH requiere un contacto directo e íntimo con el virus, además de necesitar la presencia de factores predisponentes (lesiones de la piel, el calor y la humedad). Los estudios epidemiológicos son escasos y difíciles de interpretar. Aunque la prevalencia permanece desconocida, se estima una incidencia en tomo al 10%, con una mayor afectación en niños y adolescentes. Aunque hay que destacar que la tendencia individual a buscar tratamiento médico para aliviar la sintomatología dolorosa producida por las verrugas plantares sugiere que la mayor parte de las lesiones, que no presenta sintomatología, permanece desconocidas. Además, el Comité de la Academia Americana de Dermatología encargado de la elaboración de los protocolos de actuación clínica, afirma que la prevalencia del VPH en adultos permanece desconocida debido a que la realización de técnicas diagnósticas, incluida la serología y la hibridación del ADN sugieren exposición de los pacientes "aparentemente sanos" al virus.

4. Se han identificado más de 70 tipos diferentes de VPH, los cuales infectan de forma selectiva el epitelio de la piel y las mucosas. Estas infecciones pueden ser asintomáticas (en forma de infecciones subclínicas), pueden producir verrugas (lesiones cutáneas hiperplásicas) o también pueden asociarse a diversas neoplasias. Por su localización en el pie, podemos encontramos cualquiera de las lesiones que el VPH origina en la piel, pero las lesiones más típicas del VPH con asentamiento en el pie son las verrugas plantares. De éstas existen dos tipos muy característicos, desde

un punto de vista morfológico y genotípico: verruga plantar profunda o de "mirmecia", originadas por el VPH 1 y 4 (aunque últimamente se han identificado genotipos 60 y 63 en este tipo de verrugas), y las verrugas en mosaico, originadas por el VPH 2 y 3.

5. A grandes rasgos, las pruebas diagnósticas se pueden clasificar en función del objeto del estudio, dividiéndolas en pruebas basadas en la respuesta tisular del huésped y pruebas de identificación viral. Las primeras se fundamentan en el estudio de los cambios tisulares y celulares que presentan las lesiones, y se realizan principalmente cuando el diagnóstico clínico es poco claro o cuando el tiempo de evolución de la lesión es largo o no responde a los tratamientos. Por otro lado, las pruebas de identificación viral son altamente complejas y costosas, siendo sus resultados poco aplicables a la práctica clínica diaria, por lo que se reservan para estudios e investigaciones acerca del virus y su asociación con diversas entidades clínico-patológicas.

6. El tratamiento de la verruga plantar es con toda seguridad, el apartado menos claro y más contradictorio de dicha patología. El 65% de los pacientes sanos curan espontáneamente a los dos años, y es discutible la necesidad de instaurar un tratamiento rutinario de todas las verrugas plantares. En caso de decidir iniciar un tratamiento específico, se debe tener en cuenta que las verrugas plantares son lesiones bastante benignas y muy circunscritas, por lo que la modalidad terapéutica ideal debe ser bastante inocua. Aspectos específicos a tener en cuenta en el tratamiento son la edad del paciente, el tipo de verruga (la verruga plantar profunda responde mejor al tratamiento), el número y duración de las lesiones y factores específicos del huésped (enfermedades inmunosupresoras ...).

7. Existen múltiples modalidades terapéuticas en el tratamiento de la verruga plantar, (químicos, fisicos, medicamentosos, antivirales e inmunomoduladores, quirúrgicos, terapias alternativas...) lo que dificulta la realización de guías o protocolos terapéuticos específicos. Además debemos destacar que los resultados aportados por los diferentes estudios varían considerablemente de unos autores a otros, por lo que resulta extremadamente complicado el desarrollo de un método "estándar" de tratamiento de la verruga plantar.

AGRADECIMIENTOS

Agradecemos al Profesor D. Fco. Javier García Carmona, Jefe del Servicio de Cirugía de la Clínica Universitaria de Podología de la Universidad Complutense de Madrid, la bibliografía prestada para la realización de este trabajo.

BIBLIOGRAFIA

1. **ALBIOL FERRER JM, GIRALT DE VECIANA E, NOVELL MARTI V, OGALLA RODRIGUEZ M ZALACAIN VICUÑA AJ.** *Papiloma Vírico.* Rev Esp Podol 1990; I(2): 79-83.
2. **ALLEN AL, FOSKO SW.** *Lymphangitis as a complication of intralesional bleomycin therapy.* J Am Acad Dermatol 1998; 39(2 Pt 1):295-7.
3. **AMER M, DIAB N, RAMADAN A, GALAL A, SALEM A.** *Therapeutic evaluation for intralesional injection of bleomycin sulfate in 143 resistant warts.* J Am Acad Dermatol 1988; 18(6): 1313-6.
4. **AMER M, TOSSON Z, SOLIMAN A, SELIM GA, SALEM A, AL-GENDY A.** *Verrucae Treated by Levamisole.* Int J Dermatol 199 1; 3 0(10): 73 8-40.
5. **AMMANN R, HUNZIKER T, BRAATHEN LR.** *Topical Photodynamic Therapy in Verrucae.* Dermatology 1995; 191: 346-347.
6. **ANDERSON WAD, SCOTTI TM.** *Anatomía Patológica Básica.* Barcelona: Doyma Mosby; 1980. p.689 - 690.
7. **ARAMBURU DE VEGA C, MUÑOZ DÍAZ E, IGUAL CAMACHO C.** *Electroterapia, termoterapia e hidroterapia.* Ed. Síntesis: Madrid; 1998.
8. **ARANY I, TYRING SK.** *Activation of local cell-mediated inmunity in interferons-responsive patients with human papillomavirus-associated lesions.* J Interferon Cytokine Res 1996 Jun; 16(6): 453-60.
9. **ARANY I, TYRING SK, STANLEY MA, TOMAi MA, MILEER RL, SMITH MH, MCDERMOTT DJ, SLADE UB.** *Enhancement of the innate and cellular immune response in patients with genital warts treated with topical imiquimod cream 5%.* Antiviral Res 1999; 43(1): 55-63.
10. **ARAOLAZA JJ.** *Papiloma plantar: panorama actual del tratamiento.* Rev Esp Podol 1986; (107): 25-32.
11. **ARENAS R.** *Dermatología: Atlas, diagnóstico y tratamiento.* 2ª ed. Barcelona: Mc-Graw-Hill; 1996.
12. **ARNDT KA.** *Manual de terapéutica dermatológica.* Barcelona: Salvat SA; 1976.
13. **ASADULLAH K, RENZ H DÖCKE WD, OTTERBACH H, WAHN U, KÖTTGEN E, VOIK HD, STERRY W.** *Verrucosis of hands and feet in a patient with combined inmune deficiency.* J Am Acad Dermatol 1997; 36: 850-2.
14. **BAKER GE, TYRING SK.** *Therapeutic approaches to papillomavirus infections.* Dermatol Clin 1997; 15(2): 331-339.
15. **BARAN R.** *Onychodystrophy induced by intralesional injection of bleomycin for periungual wart.* Ann Dermatol Venereol 1985; 112(5):463-4.
16. **BARTOLOMEI FJ, MCCARTHY DJ.** *Cutaneous manifestations of viral diseases.* En: McCarthy DJ, Montogomery IZ, editores. Podiatric Dermatology. Baltimore: Williams and Wilkins; 1986. p. 146-164.
17. **BAUMAN C, FRANCIS JS, VANDERHOOFT S, SYBERT VP.** *Cimetidine therapy for multiple viral warts in children.* J Am Acad Dermatol 1996; 35(2): 271-2.
18. **BEISSERT S, KOCH U, SUNDERKÖTTER C, LUGER TA, SCHWARZ T.** *Successful treatment of disseminated verrucae vulgares with interferon-beta.* J Am Acad Dermatol 1993; 29: 1041-2.
19. **BEJIGA GARRIGA D.** *La bleomicina intralesional en el tratamiento de las verrugas.* Rev Esp Podol 1978; 65: 23-25.

20. **BENDER ME, SCHULTZ PP, NEVEAUX JL, BUSH L.** *Nonmosaic verruca plantaris: treatment with a salicylic acid polymeric matrix delivery system.* Cutis 1991 Mar; 47(3): 199-200.
21. **BENTNER KR.** *Human papillomavirus infection.* J Am Acad Dermatol 1989; 20: 114-123.
22. **BENZ U, GILLIET F.** *Possible causative factors in epidemic incidence of plantar warts.* Schweiz Med Wochenschr 1976 May 15JO6(20):666-71. [Article in German] (abstract)
23. **BERTH-JONES J, et al.** *Die of a second freeze-thaw cycle in cryotherapy of common warts.* JDermatol 1994; 131: 883-886.
24. **BERTH-JONES J, HUTCHINSON PE.** *Modem treatment of warts: cure rates at 3 and 6 months.* Br J Dermatol 1992 Sept; 127(3):262-5.
25. **BEUTNER M SPRUANCE SL, HOUGHAM AJ, FOX TL, OWENS ML DOUGLAS JM JR.** *Treatment of genital warts with an immune-response modifier (imiquimod).* J Am Acad Dermatol 1998; 38(2 Pt 1): 230-9.
26. **BEUTNER KR.** *Human papillomavirus infection.* J Am Acad Dermatol 1989 Jan; 20(1):114-23.
27. **BICKERS DR, DIXIT R, MUKHTAR H.** *Enhancement of bleomycin-mediated DNA damage by epidermal microsomal enzymes.* Biochim Biophys Acta 1984; 781(3):265-72.
28. **BIELSA MARSOL I.** *Virus.* En: Ferrándiz C, editor. Dermatología clínica. Madrid: ed Mosby; 1996: 43-55.
29. **BLANCO LOPEZ JL, MARIN ARGUEDAS M.** *Crioterapia: tratamiento de la verruga plantar.* El Peu 1994; 58: 42-49.
30. **BOADRNAN MA.** *Transtornos ungulares y cutáneos del pie.* En: Robbins M editor. Podología: Atención Primaria. Madrid: Médica Panamericana; 1995. p. 297-3 00.
31. **BOIRON LABORATORIOS.** *Homeopatia y Verrugas.* Boletín especial de información médica homeopática.
32. **BOLTON RA.** *Nongenital warts: classification and treatment options.* Am Fam Physician 1991; 43(6): 2049-56.
33. **BONAMUSA MONT S.** *Quistes de inclusión epidérmicos.* El Peu 1990; 41: 61-82.
34. **BOROVOY MA, BOROVOY M, ELSON L, SAGE M.** *Flashlamp pulsed dye láser (585nm).* J Am Pod Med Assoc 1996; 86 (11): 547-550.
35. **BOYLE F.** *Cancer, warts, and, sunshine in renal transplant patients. A case-control study.* Lancet. 1984 Mar 3 Iffi 79(1):702-5.
36. **BRIGGARNAN RA, WHEELER CE.** *Immunology of human warts.* J Am Acad Dermatol 1979; 1:297-304. (abstract).
37. **BRODELL RT, BREDLE DL.** *The treatment of palmar and plantar warts using Natural Alpha Interferon and a Needless Injector.* Dermatol Surg 1995; 21:213 -219.
38. **BÜCHEN-OSMOND C.** *Research school of biological sciences.* 1998. URL: http://life.anu.edu.au/viruses/ICTVdB/47020000.htm.
39. **BURMEY MH, NOLAN MW, BUXTON PK, GOING SM, PRESCOTT RJ.** *The treatment of resistant warts with intralesional bleornycin: a controlled clinical trial.* Br J Dermatol 1984; 11 I(2): 197-207.
40. **BUNNEY MH, NOLAN MW, WILLIAMS DA.** *An assessment of methods of treating viral warts by comparative treatment trials based on a standard design.* Br J Dermatol 1976; 94(6):667-79.
41. **BUNNEY MH, NOLAN NW, WILLIANS DA.** *An assessment of methods of treating viral warts by comparative treatment trials based on a standard design.* Drugs and therapeutics. URL http//:www.smu.org.uy/cm11-12/art10.htm.
42. **BUXTON PK.** *ABC de la Dermatología.* Barcelona: Ancora; 1988.
43. **CABALLERO MARTINEZ F, PLAZA NOHALES C, PEREZ CANAL C, LUCENA MARTIN MJ, HOLGADO CATALA, M, OLIVERA CAÑADAS G.** *Criocirugía cutánea en medicina familiar: spray de dimetiléter-propano frente a nitrógeno líquido.* Atención Primaria 1996; 18(5): 211-216.
44. **CAMACHO F.** *Dermatosis por virus y rickettsias.* Aftosis. En: Armijo M, Camacho F, editores. Dermatología. I» Ed. Vol I. Madrid: Cea; 1987. p. 841-844.
45. **CANN A, HEAPHY S.** *Course B335: Virology: Papovaviruses.* 1999. URL: http://www-micro.msb.le.ac.uk/335/Papovaviruses.html
46. **CARTER JJ, HAGENSEE MB, LEE SK, MCKNIGHT B, KOUTSKY LA, GALLOWAY DA.** *Use of HPV1 capsids produced by recombinant vaccina viruses in an ELISA to detect serum antibodies in people with foot warts.* Virology 1994 Mar; 199(2): 284-91.
47. **CHAMPOUX JJ.** *Estructura de los virus.* En: Sherris JC, editor. Microbiología Médica: Introducción a las enfermedades infecciosas. Barcelona: Doyma; 1993. p. 91-99.
48. **CHAMPOUX JJ.** *Multiplicación de los virus.* En: Sherris JC, editor. Microbiología Médica: Introducción a las enfermedades infecciosas. Barcelona: Doyma; 1993. p. 101-122.
49. **CHRETIEN JH, ESSWEIN JG, GARAGASI VF.** *Decresead T-cell levels in patients with warts.* Arch Dermatol 1978; 114: 213-215.
50. **CISTERNA R, BASARAS M.** *Virología general.* En: García Rodríguez JA, Picazo JJ, editores. Microbiología Médica: 1. Microbiología Médica General. Madrid: Harcourt Brace; 1998. p. 427-37.
51. **CISTERNA IZ, GALLEGO L, ARRESE M, BASARAS M.** *Poxvirus, Adenovirus, Papilomavirus y Parvirus.* En: García Rodríguez JA, Picazo JJ, editores. Microbiología Médica: 1. Microbiología Médica General. Madrid: Harcourt Brace; 1998. p. 439-45 1.
52. **CLAUDY AL, ROCHE H, GOGUE Y.** *Immunotherapy of multiple recurring warts. Reassessment of the use of dinitrochlorobenzene.* Ann Dermatol Venereol 1980; 107(6): 551-3. (abstract)
53. **COBB MW.** *Human papillomavirus infection.* J Am Acad Dermatol 1990; 22(4): 547-66.
54. **COLL MORALES J.** *Técnicas de Diagnóstico en Virología.* Madrid: Ediciones Díaz de Santos SA; 1993.
55. **COMMITEE ON GUIDELINES OF CARE.** *Guidelines of care for warts: Human papillomavirus.* J Am Acad Dermatol 1995; 32: 98-103.
56. **CONTRERAS RUBIO F, CONTRERAS MEJUTO F.** *Dermopatología.* En: Pardo Mindán J, editor. Anatomía patológica especial. Vol. 2. Barcelona: Doyma; 1992. p. 952-983.
57. **CORDERO AA, GUGLIELMI HA, WOSCOFF A.** *The common wart: intralesional treatment with bleornycin sulfate.* Cutis 1980; 26(3): 319-20, 322, 324.

58. **COREY L, SHERRIS J.** *Virus DNA Tumorales.* En: Sherris JC, editor. Microbiología Médica: Introducción a las enfermedades infecciosas. Barcelona: Doyma; 1993. p. 689-693.

59. **COREY L.** *Enfermedades de transmisión sexual.* En: Sherris JC, editor. Microbiología Médica: Introducción a las enfermedades infecciosas. Barcelona: Doyma; 1993. p. 1009.

60. **CORWIN VARICE J.** *Interferons: Therapeutic Potencial in Cutaneous Diseases.* Adv Dermatol. 1991; 63-33; discussion 34.

61. **COSKEY RL** *Treatment of plantar warts in children with a salicylic acid-podophyllin-cantharidin product.* Pediatr Dermatol 1984 Jul;2(1):71-3.

62. **COTRAN RS, KURNAR V, ROBBINS S.** *Patología Estructural y Funcional.* Vol. I. 4ª Ed. Madrid: McGraw-Hill Interamericana; 1990.

63. **CROMME FV, MEIJER CJLM, SNIJDERS PJF, UYTERLINDE A, KENEMANS P, HELMERHORST T, STERN PL, VAN DEN BRULE AX, WALBOOMNERS JMN.** *Analysis of MHC class I and II expresión in relation to presence of HPV genotypes in premalignant and malignant cervical lesions.* Br J Dermatol 1993; 67: 13 72-13 80 (abstract).

64. **CUESTA KH, PALAZZO JP, MITTAL KR.** *Detection of human papillomavirus in verrucous carcinoma ftom HIV-seropositive patients.* J Cutan Pathol 1998 Mar; 25(3): 165-170.

65. **CUTANEOUS MANIFESTATIONS.** *Part 6: Human Papillomavirus infectiosn.* URL: http://www.iapac.org/clinmgt/diseases/cm/cm6.htm.

66. **DE BERSAQUES J.** *Vitamin A acid in the topic treatment of plantar warts.* Dermatologica 1975; 150(6): 369-71.

67. **DE PABLO P, AGUILLAR A, GALLEGO MA.** *Raynaud's phenomenon and intralesional bleomycin.* Acta Derm Venereol 1992; 72(6): 465.

68. **DE VILLIERS EM.** *Human papillomavirus infections in skin cancers.* Biomed Pharmacother 1998; 52(1): 26-33. (abstract).

69. **DOGAN G, GRAM Y, HAZNECI E, OZEN S.** *Three cases of verrucous carcinoma.* Australas J Dermatol 1998 Nov; 39 (4): 251-4.

70. **DULBECCO P, GINSBER H.** *Virología.* En: Davis BD, Dulbecco R, Eisen AN, Ginsberg AS, Wood WD, McCarthy, editores. Tratado de Microbiología. Barcelona: Masson; 1996.

71. **DVORETZKY Y.** *Hyperthermia Therapy for Warts Utilizing a Self-administered Exothermic Path.* Dermatol Surg 1996; 22: 1035-1039.

72. **DZUBOW LM, GROSSMANN DJ.** *Procedimientos quirúrgicos.* En: Bondi EE, Jegasothy BV, Lazarus GS, editores. Dermatología: Diagnóstico y tratamiento. Buenos Aires: Médica Panamericana; 1993. p. 419-429.

73. **EDWARDS L.** *Imiquimod in clinical practique.* Australas J Dermatol 1998; 39 Suppl 1: 14-6.

74. **EGAWA K, INABA Y, HONDA Y, JOHNO M, ONO T.** *"Cystic Papilloma": Human papillomavirus in a palmar epidermoid cyst.* Arch Dermatol 1992; 128:1658.

75. **EGAWA K, INABA Y, ONO T, ARAO T.** *"Cystic papilloma" in humans?.* Arch Dermatol 1990J26:1599-1603.

76. **EGAWA K, KITASATO Y, et al.** *Human papillomavirus 57 identified in a plantar epidermoid cyst.* Br J Dermatol 1998, 138: 510-514.

77. **EL-TONSY MH, ANBAR TE, EL-DORNYATI M, BAKARAT M.** *Density of viral partiles in pre and post Nd: YAG láser hyperthermia therapy and cryotherapy in plantar warts.* Int J Dermatol 1999 May; 3 8(5):3 93 -8.

78. **EPSTEIN E.** *Immunotherapy of warts with masoprocol cream.* Cutis 1997; 59: 287-289.

79. **EPSTEIN E.** *Intralesional bleomycin and Raynaud's phenomenon.* J Am Acad Dermatol 1991; 24(5 Pt 1): 785-6.

80. **EPSTEIN E.** *Persisting Raynaud's phenomenon following intralesional bleomycin treatment of finger warts.* J Am Acad Derrnatol 1985; 13(3): 468-71.

81. **EPSTEIN WL, KLIGMAN W.** *Cantaridine in the treatment of warts.* Arch Dermatol 1958; 77: 508-511.

82. **ERIKSEN K.** *Treatment of the common wart by induced allergic inflamation.* Dermatologica 1980; 160(3): 161-6. (abstract)

83. **ESTAPE J.** *Oncología para el médico en general.* En: Estapé J, Bargas Pérez Y, editores. Medicina General y Cáncer. Barcelona: Ed Doyma- 199 1. p. 1-26.

84. **EWIN DM.** *Hypnotherapy for warts (verruca vulgaris): 41 consecutive cases with 33 cures.* Am J Clin Hypn 1992; 35(1): 1-10.

85. **FAUS CUNAT J.** *Tratamiento por cauterización química de la verruga plantar.* Rev Esp Podol 1978; 63: 25-6.

86. **FAVRE M, MAJEWSKI S, DE JESÚS N, MALEJCZYK M, ORTH G, JABLONSKA S.** *A possible vertical transmission of human papillomavirus genotypes associated with epidermodysplasia verruciformis.* J Invest Dermatol 1998 Aug; 111(2): 333-6. (Abstract).

87. **FERNANDEZ DIEZ J.** *Anatomía Patológica de la piel.* En: Pérez Tamayo, editor. Principios de Patología. Y ed. Buenos Aires: Panamericana; 1989. p. 742-743.

88. **FERRANDIZ C, FUENTE MJ, ARIZA A, RIBERA M, PARADELO C.** *Detection and Typing of Human Papillomavirus in Skin Lesions From Renal Transplant recipients and Equivalent Lesions from Immunocompetent Patient.* Arch Dermatol 1998; 13 4: 3 8 1 -382.

89. **FERRANDIZ C.** *Esquemas clínico-visuales en Dermatología.* Barcelona: Doyma; 1986.

90. **FIELDS BN.** *Biología de los virus.* En: Schacchter M, et al, editores. Microbiología: Mecanismos de las enfermedades infecciosas: enfoque mediante la resolución de problemas. 2ª Ed. Madrid: Editorial Médica Panamericana SA; 1994. p. 415-43 6.

91. **FISCHER G, ROGERS M.** *Cimetidine therapy for warts in children.* J Am Acad Dermatol 1997; 37(2): 289-30.

92. **FITZPATRICK TB, JOHNSON RA, WOLFF K, editores.** *Atlas de dermatología clínica.* 3ª ed. México: Mc-Graw-Ihll Interamericana; 1998.

93. **FITZPATRICK TB, POLANO EM, SUURMOND D.** *Atlas de dermatología clínica.* Barcelona: Doyma; 1990.

94. **FONSECA CAPDEVILA E.** *Tumores cutáneos epiteliales.* En: Ferrándiz C, editor. Dermatología clínica. Madrid: ed Mosby, 1996. p. 293-299.

95. **FRAZER IH, THOMAS R, ZHOU J, LEGGATT GR, DUNN L, McMILLAN N, TINDLE RW, FILGUEIRA L, MANDERS P, BARNARD P, SHARKEY M.** *Potencial strategies by papillomavirus to evade host immunity. Inmunol* Res 1999 Apr; 168: 131-42.

96. **FREEZING WARTS.** http://www.jr2.ox.ac.uk/Bandolier/Band31/b31-4htm.

97. **GALLART T, VIVES J.** *Inmunología.* En: Farreras Valenti P, Rozman C. Medicina Interna. Vol. 11, 1 l ª ed. Barcelona: Ediciones Doyma 1992. p. 1411-1473.

98. **GARCIA LOPEZ JM.** *Tratamiento quirúrgico del papiloma.* En: Federación Española de podología, editora. Cirugía en Podología: Ponencias presentadas en el XXI Congreso Nacional de Podología. San Sebastián: Federación Española de Podólogos; 1990. p. 169-182.

99. **GASPARI AA, ZALKA AD, PAYNE D, MENEGUS M, BUNCE LA, ABBOUND, CN, TYRING SK.** *Successful treatment of a generalized human papillomavirus infection with granulocyte-macrophage colony-stimulating factor and interferon gamma immunotherapy in a patient with a primary immunodeficieny and cyclic neutropenia.* Arch Dermatol 1997; 133: 491-6.

100. **GIBSON JR, HARVEY SG, BARTH J, DARLEY CD,, RESHAD H, BURKE CA.** *A comparison of acyclovir cream versus placebo cream versus liquid nitrogen in the treatment of viral plantar warts.* Dermatologica 1984; 168 (4): 178-8 1.

101. **GONZALEZ DIAZ JC, PASCUAL HUERTA J, ROPA MORENO JM, GARCIA CARMONA JL, MORENO DE CASTRO M, LAZARO MARTINEZ JL.** *Revisión bibliográfica de la técnica fenol-alcohol en el tratamiento de las onicocriptosis.* Rev Esp Podol 1999; 10(1): 1-24.

102. **GORDON DOUGLAS R.** *Introducción a las enfermedades virales.* En: Wyngaarden JB, Smith Bennett JC, editores. CECIL: Tratado de Medicina Interna. 19' Ed., Vol.2, México DF: Interamericana McGraw-Hill; 1994. p. 2092-2095.

103. **GREGG W.** *Intralesional bleornycin and Raynaud's phenomenon.* J Am Acad Dermatol 1992; 26(2 Pt 1): 279-80.

104. **GRIGG K, WILHELM G.** *Epidemiological study of plantar warts in school children.* Public Health Rep 1953; 68: 985-8.

105. **GROSS C, BASTEN D, LANGNER C.** *Squamous cell carcinoma developing from Epidermodysplasia verruciformis.* Pathologie 1999 Mar; 20(2): 120-4. (abstract).

106. **GRUSSENDORF EL.** *Light.microscopic study of classified virus warts (HPV-1 and HPV-4).* Arch Dermatol Res 1980; 268(2): 141-8.

107. **GUIDELINES OF CARE FOR LASER SURGERY** *(según guyidelines de la AAD).* URL http://www.medcom.ch/dermaZH/DLZBethanien/dlbguidelines.htm.

108. **GUILLEN BARAONA C, BOTELLA ESTRADA P, SAN MARTIN JIMENEZ O.** *Manual Janssen de Enfermedades de la Piel.* Barcelona: MASSON SA; 1996.

109. **HAGENSEE ME.** *Human Papillomavirus Vaccine.* Infect Urol 1999; 12 (1): 11-15, 18-19.

110. **HAGENSEE ME.** *Human Papillomavirus Vaccine.* Infect Virol 1999; 12(1): 11-15.

111. **HANSEN ER, LISBY S, BAADSGAARD O, HO VC, VILLIERS EN VEJISGAARD GL.** *Abnormal function of CD4+ Helper/Inducer T lymphocites in a patient with widespread human papillomavirus type 3-related infection.* Arch Dermatol 1990; 126: 1604-1608.

112. **HARRISON'S 14 CD-ROM:** *Harrison's principles of internal medicine.* 14ª Ed. [editores Anthony SF, et al.]. Nueva York: McGraw-Hill; 1998.

113. **HARWOOD CA, MCGREGOR JM, PROBY CM, BREUER J.** *Human papillomavirus and the development of non-melanoma skin cancer.* J Clin Pathol 1999 Apr; 52(4): 249-53. (abstract).

114. **HASALZ CLG.** *Treatment of warts with topical Pyruvic Acid: with and without Added 5-Fluoracil.* Cutis 1998 Dec; 283-285.

115. **HAYES ME, O'KEEFE EJ.** *Reduced dose of bleomycin in the treatment of recalcitrant warts.* J Am Acad Dermatol 1986 Nov; 15(5 Pt 1): 1002-6.

116. **HEAPHY A. COURSE BS224:** *Microbiology II: Viral Transfomation of cells.* 1999-URL: http://www-micro.msb.le.ac.uk/224/Trans224.htm.

117. **HEPFORD CA.** *Doce años de estudios de una técnica de tratamiento de verrugas planatares.* Rev Esp Podol 1990; I(5): 173-176.

118. **HERNANDEZ DE LORENZO MUÑOZ M.** *Papilomatosis: Verruca Pedis.* XII Congreso Nacional de Podología. FEP: Madrid; 1979.

119. **HIROSE IZ, HORI M, SHUKUWA T, UDOBNO M, YAMADA M, KOIDE T, YOSHIDA H.** *Topical treatment of resistant warts with glutaraldehyde.* J Dermatol 1994; 21: 248-53.

120. **HONDA A, IWASAKI T, SATA T, KAWASHIMA M, MORISHIMA T, MATSUKURA T.** *Human papillomavirus type 60-associated plantar wart.* Arch Dematol 1994; 13 0:1413 -1417.

121. **HOWLEY PM.** *Papillomavirinae: the viruses and their replication.* En: Fields BN, Knipe DM, Howley PM, editores. Fundamental virology. 3º ed. Philadelphia: Lippncott-Raven Publishers; 1996. p. 947-978.

122. **HUGH M, RANDALL K.** Risk of adquiring human papillomavirus from plume produced by the carbon dioxide laser in the treatment of warts. J Am Acad Dermatol 1995; 32: 436-41.

123. **INTERNATRIONAL ASSOCIATION OF PHYSICIAN IN AIDS CARE** 1999. *URL: http://www.iapac.org/climmgt/disease/cm/cm6htm.*

124. **IWATSUKI K, TAGAMI H, TAKIGAWA M, YAMADA M.** *Plane Warts Under Spontaneus Regression.* Arch Dermatol 1986; 122: 655-659.

125. **JACOBSEN E, MCGRAW R.** *Pulsed dye laser efficacy as initial therapy for warts and against recalcitrant verrucae.* Cutis 1997; 59: 206-208.

126. **JAMES MP, COLLIER PM, AHERNE W, HARDCASTLE A, LOVEGROVE S.** Histologic, pharmacologic, and immunocytochemical effects of injection of bleornycin into viral warts.J Am Acad Dermatol 1993; 28(6): 933-7.

127. **JENSON AB, LIM LY, SINGER AE.** *Comparison fo human papilomavirus type I serotyping by monoclonal antibodies with genotyping by in situ hibridization of plantar warts.* J Cutan Pathol 1989; 16: 54-59.

128. **JO HILL M.** *Transtornos Cutáneos.* Madrid: Mosby; 1996.

129. **JOHNSON LW.** *Communal Showers and the risk of plantar warts.* J Fam Pract 1995, 40 (2): 136-138.

130. **JOKLIK WK, WILLET HP, AMOS B, WILFERT CM.** *Zinsser: Microbiología.* 20ª ed. Madrid: Editorial Médica Panamericana; 1996.

131. **KAINZ JT, KOZEL G, HAIDVOG1 M, SMOLLE J.** *Homoeopathic versus placebo therapy of children with warts on the hands: a randomized, double-blind clinical trial.* Dermatology 1996; 193(4): 318-20.

132. **KARABULUT AA.** *Is Cimetidine Effective for nongenital warts: a double-bind, placebo-controlled study.* Arch Dermatol 1997; 13 3: 533 -4.

133. **KENYON E, LOVELAND L, KILPATRICK R.** *Epidemiology of plantar verrucae in HIV-infected individuals.* J Acquir Immune Defic Syndr Hum Retrovirol 1998; 17: 941.

134. **KIENZLER JL, LEMOINE MTH, ORTH G, JIBARD N, BLANC D, LAURENT R, AGACHE P.** *Humoral and cell-mediated immunity to human papillomavirus type 1 (HPV-1) in human warts.* Br J Dermatol 1983 Jun; 108(6):665-72.

135. **KILKENNY M MERLIN K, YOUNG R, MARKS R.** *The prevalence of common skin conditions in Australian school student: 1. Common, plane and plantar viral warts.* BODermatol 1998; 138(5): 840-5.

136. **KILKENNY M, MARKS R.** *The descriptive epidemiology of warts in the community.* Australas J Dermatol 1996 May; 37(2): 80-6. (abstrat).

137. **KOENIG RD, HORWITZ LR.** *Verrucae plantaris--effective treatment with bleomycin: review of the literature and case presentations.* J Foot Surg 1982 Summer; 21(2): 108-10.

138. **KOLKER WOLFORT FG, UPTON J, TAHAN SR, HEIN KD, ZEWERT TE.** *Plantar verrucous carcinoma following transmetatarsal amputation and renal transplantation.* Ann Plast Surg 1998 May; 40(5): 515-9.

139. **KUBEYINJE EP.** *Evaluation of the efficacy and safety of 0,05% tretinoin cream in the treatment of plane warts in Arab children.* J Dermatol Treat 1996, 7: 21-2.

140. **KUFLIK EG.** *Specific indications for Cryosurgery of the nail unit.* J Dermatol Surg Oncol 1992; 18: 702-706.

141. **LABRECQUE M, AUDET D, LATULIPPE LG, DROUIN J.** *Homeopathic treatment of plantar warts.* CMAJ 1992 May 15; 146(10): 1749-53.

142. **LANDSMAN MJ, MANCUSO JE, ABRAMOW SP.** *Diagnosis, Pathophisiology and Treatment of Plantar Verruca.* En: Hark1ess LB, editor. Clinics in Podiatric Medicine and Surgery: Podiatric Dermatology. Philadelphia (PA): WB Saunders Company, 1996. p. 55-70.

143. **LAURENT R, KIENZLER JL, CROISSANT O, ORTH G.** *Two anatomical types of warts with plantar localization: specific cytopathogenic effects of papillomavirus.* Type 1 (fiPV- 1) and type 2 (FIPV-2). Arch Dermatol Res 1982; 274 (1-2): 10 1 -11.

144. **LAZARO OCHAITA P.** *Dermatología: Texto y atlas.* Madrid: Meditécnica; 1993.

145. **LEE AKY, EISINGER M.** *Cell-mediated immunity to human papillomavirus and warts-associated tissue antigens.* Clin Experimental Immunology 1976; 26: 419-24. (abstract).

146. **LEE S, CHO CK, KIM JG, CHUN SI.** *Therapeutic effect of dinitrochlorobenzene (DNCB) on verruca plana and verruca vulgaris.* Int J Dermatol 1984; 23(9): 624-6.

147. **LELIEVRE J.** *Patología del Pie.* Barcelona: Masson; 1987.

148. **LELLIOTT PE, ROBINSON C.** *A retrospective study to evaluate verrucae regrowth following electrosurgery.* Br J Pod 1999 Aug; 3 (3): 84-88.

149. **LEVENE GM, CALNAN CD.** *Atlas de Dermatología.* Barcelona: Científico-Médica, 1982.

150. **LEWIS HM.** *Topical Immunotherapy of refractory warts.* Cutis 1973J2: 863-7.

151. **LODI A, BETTI R, CATTANEO M, ROSTI A, MASNADA MC, MARMINI A, CROSTI C.** *A Comparative Study on Peripheral Blood Lymphocyte Subpopulation in Diferent Kynds of Warts.* Acta Derm Venerol (Stockh) 1987; 67: 169-172.

152. **LOGAN RA, ZACHARY CB.** *Outcome of carbon dioxide laser therapy for persistent cutaneous viral warts.* Br J Dermatol 1989; 121: 99-105.

153. **LUCIA BL, LIVOLSI VA, LOWELL DM.** *A histochemical method for demostrating papillomavirus infection in a paraffin-embedded tissue.* Am J Clin Pathol 1984; 82 (5): 589-93.

154. **LUND O, MARSTRANDER J, SMEBY B, MONSTAD I, GADEHOLT G.** *Podophyllin. Systemic poisoning after intracutaneous injection in plantar warts.* Tidsskr Nor Laegeforen 1988 Jun 10; 108(16):1293-4.[Article in Norwegian]. (abstrat)

155. **MARTINEZ RODA V.** *Papilomas.* Podoscopio 1984; (3): 44-45.

156. **McCARTHY D.** *Dermatologic and soft tissue disorders.* En Levy LA, Hetherington NJ, editores. Principles and Practice of Podiatric Medicine. New York: Churchill Livingstone; 1990. p. 470-473.

157. **McCARTHY DJ.** *Podiatric Dermatology.* Baltimore: Williams & Wilkins; 1986.

158. **MEBERG R, KENYON E, BIERMAN R. LOVELAND L, BARBOSA P.** *Characterization of plantar verrucae among individuals with Human Immunodeficiency Virus.* J Am Pod Med Assoc 1998; 88 (9): 442-445.

159. **MEDICOM SA.** *V-1 Vademecum Internacional:* Bleomicina Almirall. Edición 1999 Medimedia Medicom SA. URL: http:// www.vademecum.medicom.es.

160. **MEMAR OM, ARARY I, TYRING S.** *Skin Associated Lymphoid Tissue in Human Immunodificiency virus-I, Human Papillomavirus and Herpex Virus Infections.* J Invest Dermatol 1995 Jul; 105 (1 Suppl): 995-1045.

161. **MERCADO OA.** *Atlas de Cirugía del Pie.* Vol I. Madrid: Federación Española de Podólogos: Madrid; 1995.

162. **MILLER RL, GERSTER JF, OWERIS ML, SLADE HB TOMAi MA.** *Imiquimod applied topically a novel inmune response modifier.* Int J Immunopharmacol 1999; 21(1): 1-14.

163. **MOLECULAR BIOLOGY OF VIRUSES:** *Microbiology 351: Papillomavirus.* 1997. URL:http://ppathw3.cals.cornell.edu/AnimalViruses/families/pap01.html.

164. **MONSALVO D.** *Tratamiento de papilomas con Bleomicina por medio de jeringa Dermojet.* Podoscopio 1991; IU (11): 285-288.

165. **MORRISON EA.** *Natural history of cervical infection with human papillomaviruses.*

166. **CLIN INFECT DIS.** *1994* Feb; 18(2):172-80. (abstract).

167. **MORRISON WL.** *Cell-mediated immune response in patients with warts.* Br J Dermatol 1975; 93: 553-556.

168. **MOTA F, RAYMENT N, CHONG S, SINGER A, CHAIN B.** *The antigen-presenting environment in normal and human papillomavirus (UPV)-related premalignant cervical epithelium.* Clin Exp Immunol. 1999 Apr; 116(1): 3 3 -40. (abstract)

169. **MROCZKOWSKI TF, MC EWEN C.** *Verrugas y otras infecciones humanas provocadas por virus productores de papilomas (papilomavirus).* Tiempos médicos 1986; 333: 23-38.

170. **MUNKVAD M, GENNER J, STABERG B, KONGSHOLM H.** *Locally injected bleornycin in the treatment of warts.* Dermatologica 1983; 167(2): 86-9.

171. **MUNN SE, HIGGINS E, MARSHALL M, CLEMENT M.** *A new method of intralesional bleornycin therapy in the treatment of recalcitrant warts.* Br J Dermatol 1996; 135: 969-971.

172. **MURAKARNI M, GURSKI KJ, MARINCOLA FM, ACKLAND J, STELLER MA.** *Induction of specific CD8+ T-lymphocite responses using a human papillomavirus-16 E6/E7 fusion protein and autologous dentritic cells.* Cacer Res 1999 Marl5; 59(6): 1184-7. (abstract).

173. **MURPHY GF, MIHM MC.** *La piel.* En: Robbins C, editor. Patología Estructural y funcional. Madrid: McGraw-Hill Interamericana; 1995. p. 1289-133 1.

174. **MURPHY GF, MIHM MC JR.** *La piel.* En: Robbins C, editor. Patología Estructural y Funcional.Vol 11. 4' ed. Madrid: Mc Graw-Hill Interamericana; 1990. p. 1376-1377.

175. **MURRAY PR et al.** *Microbiología Médica.* 2ª ed. Madrid: Harcourt Brace; 1997.

176. **NAGINGTON J, ROOK A, HIGUET AS.** *Infecciones por virus y microorganismos relacionados.* En: Rook A, Wilkinson DS, Ebling FJ, Champion RU Burton JL, editores. Tratado de Dermatología. Barcelona: Doyma; 1988. p. 725-77 1.

177. **NAYLOR M.** *Cutaneous Human Papillomavirus Infections.* URL: http://telemedicine.org/warts/cutmanhpv.htm.

178. **NUMURA M.** *Intralesional human fibroblast interferon in cornmon warts.* J Dermatol 1983; 10: 224-7.

179. **NOLL RB.** *Hypnotherapy of a child with warts.* J Dev Behav Pediatr 1988; 9(2): 89-91.

180. **OBALEK S, GLINSKI W, HAFTEK M, JABLONSKA S.** *Comparative Studies on Cell Mediated Inmunity in Patients with Different Warts.* Dermatológica 1980; 161: 763-83.

181. **OLIVERAS P, JIMENEZ F.** *Papiloma vírico. Alternativas de Tratamiento.* Rev Esp Podol 1993; 8: 377-379.

182. **PARDO MÍNDAN FJ, editor.** *Anatomía patológica especial.* Barcelona: Doyma SA; 1992.

183. **PARDO MINDAN FJ.** *Anatomía patológica general y especial de las neoplasias.* Barcelona: Científico Médica; 1988. p. 9,110,148.

184. **PARDO MINDAN FJ.** *Anatomía patológica general.* Barcelona: Doyma; 1988.

185. **PEÑAS PF, RIOS L, BUEZO GF, GARCIA-DIEZ A.** *Apoptosis: revisión de mecanismos moleculares e implicaciones en Dermatología.* Servicio de Dermatología. Hospital Universitario de la Princesa; 1997.

186. **PERRY CM, LAMB HM.** *Topical imiquimod: a review of its use in genital warts.* Drugs 1999; 58(2): 375-90. (abstract).

187. **PEYRI J, BORDAS X, VIVES P.** *Licenciatura: Dermatología.* Barcelona: Salvat; 1988.

188. **PFAU A, ABD-EL-RAHEEM T, BÄUMLER W, HOHENLEUTNER U, LANDTHALER M.** *Nd:YAG Láser hiperthermia in the treatment of recalcitrant verrucae vulgares.* Acta Derm Venereol (Stockh) 1994; 74:212-214.

189. **PIQUE DURAN E, OLIVARES RAMOS M, ESPINEL VAZQUEZ ML, REQUENA CABALLERO L.** *Infecciones por papilomavirus.* El Peu 1997; 70: 327-343.

190. **POWELL J.** *Papilloma virus research and plantar warts.* The Foot 1998; 8: 26-32.

191. **PRINGENT F, IBORRA C, MESLAY C.** *Cutaneous necrosis secundary to topical treatment of wart with 20% glutaraldehyde solution.* Ann Dermatol Venerol 1996; 123(10): 644-6. [Article in French].(abstract)

192. **Histofreezer®. 1999.** *URL:http//:www.histofreezer.com.*

193. **PUMAROLA A, MATILLA V.** *Microbiología y Parasitología.* & ed. Madrid: AMARO; 1980.

194. **PUMAROLA A.** *Virología general I.* En: Pumarola A, Rodríguez-Torres A, García-Rodríguez JA, Piedrola-Angulo G, editores. Microbiología y Parasitología Médica. 2'Ed. Barcelona: Salvat Editores SA; 1987. p. 577-600.

195. **RADEMAKER M, THOMAS RH, MUNRO DD.** *The treatment of resistant mosaic plantar warts with aggressive cryotherapy under general anaesthetic.* Br J Dermatol 1987; 116(4): 557-60.

196. **RAMIREZ O.** *Common warts and bleomycin. Report of 100 cases.* Med Cutan Ibero Lat Am 1983; 11(5): 337-42.

197. **RAMPEN FHJ, STEIJ1EN PM.** *Diphencyprone in the management of refractory palmoplantar and periungueal warts: An Open Study.*

198. **RAPINI RP, MAGEE KL, ADLER-STORTHZ K.** *The role of human Papillomavirus in Cutaneous neoplasia.* Adv Dermatol 199 1; 7: 129-143.

199. **RASMUSSEN JE, FISHER AA.** *Allergic contact dermatitis to a salicylic acid plaster.* Contact Dermatitis 1976; 2(5): 237-8.

200. **RASMUSSEN JE.** *Warts.* Drug Therapy 1981;65-72.

201. **RASSNER G.** *Manual y atlas de Dermatología.* 5ª Ed. Madrid: Harcourt Brace; 1999.

202. **REICHMAN RC.** *Infecciones por el virus del papiloma humano.* En: Isselbacher KJ, Braunwald E, Wilson JI), Martin JB, Fauci AS, Kasper DL, editores. Harrison: Principios de Medicina Interna. 13ª Ed., Tomo I. Madrid: McGraw-Hill Interamericana, 1994. p. 931,932.

203. **RIOJA TORO J.** *Electroterapia y electrodiagnóstico.* Valladolid: Secretariado de publicaciones de la Universidad de Valladolid; 1993.

204. **RIOS-BUCETA LM, FRAGA-FERNANDEZ J, FERNANDEZ-HERRERA J.** *Human papillomavirus in an epidermoid cyst of the sole in a non-japanese patient.* J Am Acad Dermatol 1992; 27:364-6.

205. **ROGOZINSKI TT, JABLONSKA S, JARZABEK-CHORZELSKA M.** *Role of cell-mediated Immunity in Spontaneus Regression of Plane Warts.* Int J Dermatol 1988; 27 (5): 322-326.

206. **ROITT I.** *Inmunología: Fundamentos.* Buenos Aires: Editorial Médica Panamericana SA- 1998.

207. **ROLLAND GAMBLE E. Family:** *Papovaviridae.* 1997. URL http://www.greenapple.com/-rgamble/papova.htm.

208. **ROOK G.** *Inmunidad frente a virus, bacterias y hongos.* En: Roitt 1, Brostoff J, Male D, editores. Inmunología. 2' Ed. Barcelona: Salvat Editores SA; 1991: 16. 1 -16.4.

209. **RÜBBEN A, KRONES R, SCHWETSCHENAU B, GRUSSENDORF-CONEN I.** *Common warts form immunocompetent patients show the same distribution of human papillomavirus types as common warts from immunocompromised patients.* Br J Dermatol 1993; 128: 246- 270.

210. **RUBBEN A; KALBA K; SPELTEN B; GRUSSENDORF-CONEN EI.** *Clinicalfeaturesandage distribution of patients with HPV 2/27/57- induced cornmon warts.* Arch Dermatol Res 1997 May; 289(6): 337-40. (abstract).

211. **RUDLINGER R, SMITH IW, BUNNEY MH, et al.** *Human papillomavirus infections in a group of renal transplantant recipients.* Br J Dermatol 1986; 115(6): 681-682. (abstract).

212. **SAENZ-SANTAMARIA MC, GILABERTE Y.** *Cimetidine and Warts.* Arch Dermatol 1997;133:530.

213. **SANCHEZ LOZANO JL, LOPEZ BRAN E.** *Infecciones por papovavirus.* En: Díaz Rubio M, Espinós D, editores. Tratado de Medicina Interna. Tomo II. Madrid: Médica Panamericana; 1994. p. 1936-1939.

214. **SANDERS BB, SMITH KW.** *Dinitrochlorobenzene immunotherapy of human warts.* Cutis 1981 Apr; 27(4): 389-92.

215. **SANDERS BB, STRETCHER GS.** *Warts: Diagnosis and treatment.* JAMA 1976; 235(26): 2859-61.

216. **SAUNDERS NA, FRAZER IA.** *Simplifying the molecular mechanisms.* Dermatol Clin 1998; 16(4): 823-827.

217. **SAWCHUCK WS, WEBER PJ, LOWY DR, DZUBOW LM.** *Infectious papillomavirus in the vapor of warts treated with carbon dioxide láser or electrocoagulation: Detection and protection.* J Am Acad Dermatol 1989; 21: 41-9.

218. **SEIBERT JS, MANN RA** *Dermatología y transtornos de la uñas.* En: Mann RA, editor. Cirugía del Pie. Buenos Aires: Médica Panamericana; 1987. p. 468-472.

219. **SHELLEY WB, SHELLEY ED.** *Intralesional bleomycin sulfate therapy for warts.* A novel bifurcated needle puncture technique.Arch Dermatol 1991- 127(2): 234-6.

220. **SHERRIS JC, PLORDE J.** *Antimicrobianos y quimioterapia de las infecciones bacterianas y víricas.* En: Sherris JC, editor. Microbiología Médica: Introducción a las enfermedades infecciosas. Barcelona: Doyma; 1993. p. 225-265.

221. **SHUMACK PH, HACIDOCK MJ.** *Bleomycin: an effective treatment for warts.* Australas J Dermatol 1979; 20(1): 41-2.

222. **SHUMER SM, O'KEEFE EJ.** *Bleomycin in the treatment of recalcitrant warts.* J Am Acad Dermatol 1983; 9(1): 91-6.

223. **SLADE BB.** *Cytokine induction and modifying the immune response to human papilloma virus with imiquimod.* Eur J Dermatol 1998; 8(7 Suppl): 13-6; dicusion 20-2. (abstract)

224. **SNOECK IK, VAN RANT M, ANDREI G, DE CLERCQ E, DE WIT S, PONCIN M, CLUMECK N.** *Treatment of anogenital papillomavirus infectios with an acyclic nucleoside phosphonate analogue.* N Engl J Med 1995; 3 3 3 (14): 943 -4.

225. **SOLLITO RJ, PIZZANO DM.** *Bleomycin Sulfate in the Treatment of Mosaic Plantar Verrucae:* A Follow-Up Study. J Foot Ankle Surg 1996; 3 5(2): 169-172.

226. **SOLLITTO RJ, NAPOLI RC, GAZIVOCLA PL, HART TJ.** *A perspective study using bleomycin sulfate in the treatment of plantar verrucae.* Foot Surg 1989; 28(2):141-4.

227. **SOLTANI SK, KENYON E, BARBOSA P.** *Chronic and aggresive plantar verrucae in a patient with HIV.* J Am Pod Med Assoc 1996; 86(11): 555-558.

228. **SPANOS NP, STENSTROM RJ, JOHNSTON JC.** *Hypnosis, placebo, and suggestion in the treatment of warts.* Psychosom Med 1988; 50(3): 245-60.

229. **SPANOS NP, WILLIAMS V, GWYNN MI.** *Effects of hypnotic, placebo, and salicylic acid treatments on wart regression.* Psychosom Med 1990; 52(1): 109-14.

230. **SPRADBROW PB.** *Immune response to papillomavirus infection.* En: Syrjanen K, editor. Papillomavirus and Human Disease. Berlin: Springer-Verlag; 1987.p. 3 34-3 70.

231. **STANNARD LM.** *Papillomavirus.* URL:http://www.uct.ac.za/depts/mmi/stannard/papillo.html.

232. **STAQUET MJ, VIAC J, BUSTAMANTE R, THIVOLET J.** *Human papilloma virus type I purified from human genital warts.* Dermatologica 1981, 162(4): 213-9.

233. **STAZZONE AM, BORGS P, WYTTE CL, WITTE MH.** *Lymphangitis and Refractory Lymphedema After Treatment with Topical Cantaridin.* Arch Dermatol 1998; 134: 104-5.

234. **STEEL K, SHIRODARIA P, O'HARE M, MERRETT JD, IRWIN WG, SIMPSON DI, PFISTER H.** *Monochloroacetic acid and 60% salicylic acid as a treatment for simple plantar warts: effectiveness and mode of action.* Br J Dermatol 1988 Apr; 118(4): 53 7-43.

235. **STEELE K, IRWIN WG, MERRETT JD.** *Warts in general practice.* Ir Med J 1989 Sep;82(3) 122-4 (abstract).

236. **STIHGL G, TOMANI N, WOLFF K,** *Langerhans'Cells: A Distintive Members of Bone Marrow-Derived Centritic Cells.* Adv Dermatol 1987; 2: 269-282.

237. **STRAUS SE.** *Virus de las verrugas y otros virus transformadores.* En: Schacchter M, et al, editores. Microbiología: Mecanismos de las enfermedades infecciosas: enfoque mediante la resolución de problemas. 2ª Ed. Madrid: Editorial Médica Panamericana SA; 1994. p. 527-535.

238. **STREET MI, ROEGNIGK RK.** *Recalcitrant periungual verrucae: the role of carbon dioxide láser vaporization.* J Am Acad Dermatol 1990; 23: 115-20.

239. **TEMPLETON SF, SOLOMON AR, SWERLICK RA.** *Intradermal bleomycin injections into normal human skin. A histopathologic and immunopathologic study.* Arch Dermatol 1994; 130(5):577-83.

240. **THE HUMAN PAPILLOMAVIRUSES COMPENDIUM ON LINE.** *1996.* URL http://hpv-web.lanl.gov/COMPENDIUM_PDF/96PDF/1/GrandIntro.pdf.

241. **THYVOLET J, VIAC J, STAQUET MG.** *Cell-mediated inmunity in wart infection.* Int J Dermatol 1982; 21: 94-98.

242. **TIMBURY MC.** *Notes on Medical Virology.* ed. London: Churchill Livingstone; 1994.

243. **TORTOLA GJ, GRABOWSKI SR.** *Principios de Anatomía y Fisiología.* 7ª Ed. Madrid: Mosby/Doyma Libros SA; 1996.

244. **TYLER KL, FIELDS BN.** *Biología de los virus.* En: Isselbacher KJ, Braunwald E, Wilson JI), Martin JB, Fauci AS, Kasper DL, editores. Harrison. Principios de Medicina Interna. Tomo 1. 13ª Ed. Madrid: McGraw-Hill Interamericana; 1994. p. 893-902.

245. **TYRING S.** *Immune response modification: imiquimod.* Australas J Dermatol 1998; 39 Suppl 1: S 11-3. (abstract).

246. **VALERO SALAS, J.** *Importancia de las incisiones en cirugía del antepie.* Rev Esp Podol. 1990; 1(3):113-119.

247. **VAN DER VELDEN EM, IJSSELMUIDEN OE, DROST BH, BARUCHIN AM.** *Dermatography with bleomycin as a new treatment for verrucae vulgaris.* Int J Dermatol 1997; 36(2):145-50.

248. **VANCE CORWIN J.** *Interferons: Therapeutic Potencial in cutaneous diseases.* Adv Dermatol 1991; 6: 3-33. Discussion 34.

249. **VANGEERTRUYDEN JP, OLEMANS C, LAPORTE M, NOËL JC.** *Verrucous carcinoma of the nail bed.* Foot Ankle Int 1998 May; 19(5):327-8.

250. **VEIEN NK, MADSEN SM, AVRACH W et al.** *The treatment of plantar warts with a keratolytic agent and oclusion.* J Dermatol Treat 1991; 2:59-61.

251. **VELASCO.** *Tratamiento definitivo de las verrugas palmo-plantares.* Podoscopio 1983; 2(7): 180-186.

252. **VEMON SD, HART CE, REEVES WC.** *The HIV-1 tat protein enhances E2-dependent human papillomavirus 16 transcription.* Virus Res 1993; 27: 133.

253. **VESTERAGER L, PFEIFFER K, NIELSEN R, NIORDSON AM, GAMMELTOFT M, GRAUDAL C, STAHL D.** *EMLA- Induced Analgesia inferior to Lignocaine Infiltration in curettage of common Warts - A randomized study.* Dermatology 1994; 188:32-35.

254. **VICKERS CFH.** *Treatment of plantar warts in children.* BMJ 196 1; ii: 743 -5.

255. **VILADOT PERICE A.** *Patología del Antepié.* Barcelona: Toray; 198 1.

256. **VOIK WA, BENJAMIN DC, KADNER RJ, PARSONS JT, editores.** *Microbiología Médica.* México: Interamericana-McGraw-Hill; 1988.

257. **VONKA V, HARNSIKOVA E KANKA J, LUDVIKOVA V, SAPP M, SMAHEL M.** *Prospective study on cervical neoplasia IV. Presence of HPV antibodies.* Int J Cancer 1999; 80 (3): 356-8. (abstract)

258. **WANEK EL, PRAY S.** *Warts: More than a minor Nuisance.* US Pharmacist 1996; 21(10):22-27. URL:http://www.medscape.com/Jobson/USPharmacist/1996/usp2110.htm.

259. **WEISSENBORN SJ, HOPFL R, WEBER F, SMOLA H, PFISTER HJ, FUCHS PL.** *High prevalence of a variety of epidermodysplasia verruciformis-associated human papillomaviruses in psoriatic skin of patients treated or not treated with PUVA.* J Invest Dermatol 1999 Jul; 113(1): 122-6. (abstract).

260. **WETMORE SJ.** *Cryosurgery for common skin lesions. Treatment in family physician's offices.* Can Fam Physician 1999; 45: 964-74.

261. **WIESNER-MENZEL L, HAPPLE R.** *Regresion of plantar warts fiallwing treatment with diphencyprone.* Z Hautkr 1984; 59(16): 1080-3.

262. **WONG KS, GIAM YC.** *Treatment of verruca vulgaris with intralesional bleomycin.* Ann Acad Med Singapore 1988; 17(4): 524-5 (abstract)

263. **WU TC, GUARNIERI FG, STARELEY-O'CARROLL KF, VISCIDI RP, LEVISTSKY M, HEDRICK L, CHO AUGUST JT, PARDOLL DM.** *Engineering an intracelular pathway for mayor histocompatibility complex class II presentation of antigens.* Proc Natl Acad Sci USA 1995 Dec5; 92(25): 11671-5.

264. **YANAGIHARA M, SUMI A, MORI S.** *Papillomavirus antigen in the epidermoid cyst of the sole.* J Cutan Pathol 1989; 16:3 75-3 81.

265. **YAZAR S, BASARAN E.** *Efficacy of silver nitrate penci1s in the treatment of cornmon warts.* J Dermatol 1994; 21(5): 329-33.

266. **YILLMAZ E, ALPSOY E, BASARAN E.** *Cimetidine therapy for warts: A placebo-controlled, double-blind study.* J Am Acad Dermatol 1996; 34: 1005-7.

267. **YOUNG R, JOLLEY D, et al.** *Comparison of the use os standarized Diagnostic criteria and intuitive clinical diagnosis in the diagnosis of common viral warts.* Arch Dermatol 1998; 134.

268. **ZABAWSKI EJ, SANDS BS, GOETZ D.** *Treatment of verruca Vulgaris with topical cidofovir.* JAMA 1997; 278(15): 1236.

269. **ZAUNER GUTMAN A.** *Terapéutica Ultrasónica.* Barcelona: Panamericana; 1988.

270. **ZIELONKA E, GOLDSCHMIDT D, DE FONTAINE S.** *Verrucous carcinoma or epithelioma cuniculatum plantare.* Eur J Surg Oncol 1997 Feb; 23(1):86-7.

PUBLICACIONES DE LA F.E.P.

Patología metatarso-digital

Desarrollo científico del Programa del XXII Congreso Nacional de Podología. Madrid
28 artículos; 17 videograbación (reseña); 11 pósters (reseña y reproducción)
Edita Federación Española de Podólogos-Comité Organizador del XXII Congreso Nacional de Podología, 1991.
301 páginas, Tela, 315 ilustraciones, blanco y negro; Tamaño 24x17 cm.;
ISBN 84-404-9481-5
Precio 3.000 Ptas.

El pie en los albores del siglo XXI

Edita Federacion Española de Podólogos
140 páginas.
Tela
Ilustraciones, blanco-negro y color
Tamaño 23x16,5 cm.
Precio 3.000 ptas.



Atlas de Cirugía del Pie

Edita Federación Española de Podólogos
I.S.B.N.: 84-605-3155-4 (Versión española)
290 páginas
Tela
Ilustraciones, blanco-negro
Tamaño 24,5x19 cm.
Precio 9.000 ptas.

Revista Española de Podología

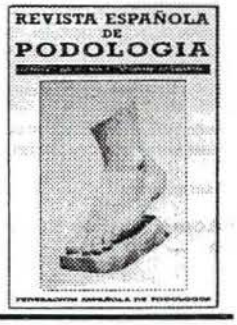

Colección 1ª Epoca, años 1968 hasta 1989, 7 tomos: 35.000 ptas.

Colección 2ª Epoca, años 1990 hasta 1995, 6 tomos: 30.000 ptas.

Tomos sueltos 1ª y 2ª Epoca: 6.000 ptas.

Revistas sueltas, unidad: 800 ptas



Guía Farmacológica en Podología

Edita Federación Española de Podólogos
© Federación Española de Podólogos.
272 páginas
Encuadernado con hilo vegetal y portadas en cartulina Tela
Tamaño 17x24 cm.
Precio 4.000 ptas.

NUESTRAS SILICONAS...

BLANDA + BLANDA

líder

SERIE MAST

PODIABLAND

CALIDAD CERTIFICADA

E C

Entidad Nacional de Acreditación

AIMPLAS

INSTITUTO TECNOLÓGICO DEL PLÁS

Herbitas es socio de Aimplas. Los ensayos de nuestra silicona BLANDA-BLANDA, han sido realizados instituto que a su vez está acreditado por ENAC (Entidad Nacional de Acreditación).

... "OTRAS"

MUY DURA
MAL ASPECTO
ACEITOSA
MUY CARA
MUY DURA
MAL ASPECTO
MUY DURA
MAL ASPECTO
ACEITOSA
MAL ASPECTO
MUY CARA
MAL ASPECTO

Productos Herbitas S.L.

Avanzamos con usted!!

C/ Concha Espina 4 - B (46021) Valencia

TNOS: 96 362 79 00 Fax: 96 362 79 05

E-Mail: herbitas@retemail.es - www.herbitas.com

REVISTA ESPAÑOLA DE PODOLOGIA

2.ª EPOCA / VOL. XI / NUM. 4 / MAYO JUNIO 2000

XXXI CONGRESO NACIONAL DE PODOLOGÍA

VALENCIA 12, 13 y 14 de OCTUBRE de 2000

Federación Española de Podólogos

FEDERACION ESPAÑOLA DE PODOLOGOS

Peusek SA®

Ctra. Sant Boi, Km 2,8
08620 SANT VICENÇS DELS HORTS
(Barcelona)

CORREO A: Apartado, 12
Teléfono : 936 768 620
Telefax : 936 768 596

Para la **HIGIENE, CONFORT Y CUIDADO** de los pies

HIGIENE

PEUSEK - baño
Tratamiento **Antitranspirante** en polvo, mediante pediluvio.

SIN OLOR
SIN SUDOR

PEUSEK - hydro
Vaporizador líquido sin gas, **Antitranspirante**, para uso habitual.

SIN OLOR

PEUSEK - express
Desodorante en polvo, para calzado y pies.

CONFORT

SIN FATIGA

PEUSEK - Arcandol
Vaporizador líquido sin gas, **Refrescante-Tonificante**.

CUIDADO

SIN ASPEREZAS

PEUSEK - crem
Crema **Hidratante-Suavizante**, contra las durezas, callosidades y talones agrietados.

PRODUCTOS DE VENTA EN FARMACIAS

PEUSEK, S.A., ofrece a los **PODÓLOGOS**, el suministro gratuíto de:
Carnets para citas a pacientes y Bolsas papel para plantillas. Solicítelos por teléfono, fax o al Apartado de Correos.

REVISTA ESPAÑOLA DE PODOLOGIA

ORGANO DE LA FEDERACION ESPAÑOLA DE PODOLOGOS

S U M A R I O

TEMAS A REVISION

PATOMECANICA DEL RETROPIE 231

VALORACION DEL DOLOR EN PODOLOGIA 236

ORIGINALES

GESTION DE RESIDUOS SANITARIOS EN PODOLOGIA 261

PATOLOGIA ISQUIOTIBIAL EN EL FUTBOLISTA 267

PARADA CARDIO-RESPIRATORIA (I) R.C.P. BASICA EN UNA CONSULTA DE PODOLOGIA 270

SESIONES CLINICAS U.C.M.

ONICOMICOSIS: ¿SON EFICACES LOS CULTIVOS? 282

LA PODOLOGIA EN EL MUNDO

LA REFLEXOTERAPIA APLICADA A LA PODOLOGIA 286

CONSULTA DIARIA/CASOS PRACTICOS

ULCERA POR PRESION EN UN PIE DE ALTO RIESGO: CASO CLINICO 289

PUBLICACIONES DE LA F.E.P. 295

Patomecánica del retropié.

Gestión de residuos sanitarios en Podología.

P O R T A D A

PORTADA: Cartel anunciador del XXXI Congreso Nacional de Podología, Valencia, 12, 13 y 14 de Octubre de 2000.

REVISTA ESPAÑOLA DE PODOLOGIA

ORGANO DE LA FEDERACION ESPAÑOLA DE PODOLOGOS

Vehículo creado para promover y reforzar las relaciones entre los profesionales podólogos de España y divulgar los trabajos, comunicaciones, avances, noticias y todo lo relacionado o de interés para el podólogo y la Podología.

DIRECTOR
José Valero Salas

SUBDIRECTOR
Juan Antonio Moreno Isabel

REDACTOR JEFE
Manuel Moreno López

CONSEJO DE REDACCION
José Claverol Serra
Evaristo Rodríguez Valverde
Luis Martínez Gómez
Julio Escalante Rivas
José Luis Salcini Macías
Miguel Hernández de Lorenzo Muñoz
Elías D. González Pérez

CONSEJO DE ADMINISTRACION

Presidente
José Andreu Medina

Vicepresidente
José Valero Salas

Secretario General
Manuel Moreno López

Administrador General
Claudio Bonilla Sáiz

Consejeros
Juan Antonio Moreno Isabel
Sindulfo Iglesias Llaneza

COMISION CIENTIFICA

Guillermo Lafuente Sotillos
Montserrat Marugán de los Bueis
Alvaro Ruiz Marabot
Bernat Vázquez Maldonado
Pedro M. Galardi Echegaray
Luis J. Garcés Gallego
Carolina Alonso Montero
José Ramos Galván
Luis Martínez Camuña
Manuel Moreno de Castro
José Luis Lázaro Martínez
Francisco Javier García Carmona
Antonio Córdoba Fernández

AVISOS: La Redacción no se hace responsable de los contenidos de los artículos publicados en la Revista Española de Podología, de los cuales se responsabilizan directamente los autores que los firman.

La Redacción se reserva el derecho de reimprimir los originales ya publicados, bien en la propia R.E.P. o en otras publicaciones de su incumbencia.

Queda prohibida la reproducción total o parcial de los trabajos publicados, aún citando su procedencia, sin expresa autorización de los autores y la Redacción.

Redacción: San Bernardo, 74 - Tel. 91 531 50 44
Fax: 91 523 31 49 - 28015 MADRID

Impresión: Gráficas AREN, S.L. - Lucero, 32-34
Tel. 91 526 47 72 - Fax: 91 526 48 04 - 28047 MADRID
Depósito Legal: B-21972-1976
ISSN-0210-1238. N.º de SVR-215

PATOMECANICA DEL RETROPIE

*VAZQUEZ AMELA, F. Xavier
*PRATS CLIMENT, Baldiri
*VERGES SALAS, Carles
*VILA ESPINALT, Rosa

RESUMEN

Tradicionalmente el diagnóstico tras la exploración podológica se ha centrado en la valoración de la posición del retropié y de la imagen de la huella plantar. Actualmente con la introducción de los conceptos biomecánicos de la escuela americana, hemos detectado que el diagnóstico debe realizarse de una forma más completa realizando una valoración de los distintos segmentos del pie individualmente e interrelacionándolos entre sí, para establecer de una forma más correcta el origen de las patologías del pie. En este trabajo hacemos una descripción de las alteraciones del retropié.

PALABRAS CLAVE

Retropie varo. Retropie valgo.

ABSTRACT

At the beginning, the diagnosis after the exploration was centered around the evaluation of the rearfoot position and in the image left by the plantar print. Now, with the introduction of the biomechanics concepts from the American school of thoughts the diagnosis must be made in a more complete form. To establish a better way to determine the etiology of the pathologies, this new evaluation must include all the foot segments, individually and interrelated with each other. This article will contain a description of the rearfoot alterations.

KEY WORDS

Rearfoot varus. Rearfoot valgus.

INTRODUCCION

Desde siempre hemos aprendido a efectuar los tratamientos ortopodológicos, según los resultados de la exploración que efectuamos al paciente.

En la corriente europea dicha valoración comprende y observa al pie como un elemento único, es decir como si el pie estuviera hecho de una sola pieza. Esto nos ha llevado a observar el pie en estática y sobre un podoscopio para, mediante la observación del retropié, establecer el diagnóstico. Este diagnóstico es habitualmente y exclusivamente de retropié valgo o pie valgo o bien al contrario de retropié varo o pie varo. Como consecuencia de la posición de este retropié, y su repercusión sobre la bóveda plantar, el diagnóstico más frecuente será de pie plano valgo o bien de pie cavo varo. (Fig. 1)

Fig. 1

Para establecer dicho diagnóstico efectuamos la medición mediante la regla de Perthes con la cual y tras medir la bisectriz del calcáneo obtenemos como resultado que si dicha bisectriz se halla inclinada hacia adentro significa que nos encontramos ante un pie valgo y si la trazada

*CORRESPONDENCIA: F. Xavier Vázquez Amela. ENSENYAMENTS DE PODOLOGIA. Feixa Larga s/n. - 08907 L' Hospitalet de Llobregat
e-mail: fjvazquez08@smail1.podonet.net

tiene una inclinación hacia el lateral, nos indica que se trata de un pie varo. Junto a esta medición otra valoración habitual es la de la huella plantar. (Fig. 2)

Fig. 2

Igualmente si exploramos la marcha del paciente, nos fijamos en que situación se coloca el pie, si en inversión o en eversión. Esto conlleva que en ocasiones el tratamiento que efectuemos puede que no llegue a mejorar lo que en sí cabría esperar, porque no hemos tenido en cuenta más que el pie como bloque. Por el contrario para los autores americanos si bien esta valoración es realizable no debe entenderse que el resultado obtenido sea la causa que provoque la deformidad. De esta manera podemos encontrar que lo que nosotros diagnosticamos como un pie valgo pudiera tratarse, por ejemplo, de un primer radio hipermóvil, con lo cual la etiología de la alteración, no se encontraría en el retropié sinó en el antepie.

VALORACION BIOMECANICA

Por lo tanto la exploración del pie no debería consistir exclusivamente en la valoración de la posición del retropié, sino que deberían tenerse en cuenta otros valores. Este diferente punto de vista trae consigo toda una serie de argumentos biomecánicos. Según estas teorías, además de medir el pie en posición relajada de calcáneo en apoyo, que es la que usamos tradicionalmente, debería medirse:

- la posición neutra del calcáneo en apoyo.
- la curvatura tibial.
- un estudio de la marcha y el funcionamiento del pie. (Fig. 3 y 4)

RETROPIE VALGO

Como hemos mencionado anteriormente un valguismo de retropié puede estar provocado por una alteración del antepié. Así, ante un antepié varo, un primer radio hipermovil o un metatarsus primus elevatus la posición del retropié se encontraría en valgo, ya que todas estas alteraciones cursan con pronación aumentada, y esta pronación con su consecuente descenso de arco medial, arrastra al retropié

Fig. 3 PRCA.

Fig. 4 PNCA.

hacia la posición de valgo. Según la mayoría de autores anglosajónes, en realidad, un retropié valgo es raro de poder llegar a ver, esto está asentado en las publicaciones de autores como Mc Poll, Seibel, Valmasy, Root, Bruckner, Nick, etc.

Estos argumentan que el retropié varo aparece en un 98% de los casos y que el retropié valgo "per se" no existe, excepto cuando se trata de una deformidad de retropié valgo estructurado, generalmente asociado a un pie plano rígido. Otro caso de retropié valgo podría ser la observación de un valgo debido a un genu valgo y en un tercer caso a

un talipes calcáneo valgo. En cada caso el factor etiológico no es el valgo de retropié sino el genu valgo que lo provoca, y la deformidad en valgo del calcáneo congénita en el primer y segundo caso respectivamente.

La definición anglosajona de retropié valgo seria la anormalidad estructural en la cual el calcáneo se halla evertido respecto al suelo cuando el pie esta en posición neutra. Para que esté el pie en posición neutra la articulación subastragalina no debe estar ni pronada ni supinada y la articulación mediotarsiana totalmente pronada.

RETROPIE VARO

Igualmente la definición de retropié varo es la anormalidad estructural en la cual el calcáneo está invertido respecto al suelo y el pie en posición neutra según las mismas pautas anteriores. Esto es debido a la combinación del arqueado frontal de la tibia (tibia vara) y la amplitud de pronación disponible por la articulación subastragalina (reflejada por la eversión calcánea)para permitir al talón alcanzar una posición vertical.

ETIOLOGIA RETROPIE VARO

- Varo subastragalino.
- Tibia vara.
- Astrágalo varo.
- Calcáneo varo

Como premisa podemos decir que se considera pie normal aquel que presenta paralelismo entre la bisección del calcáneo y la bisección de la pierna, aunque es raro encontrar estas condiciones en la clínica. Se considera que la a.s.a. está en posición neutra, cuando esta está entre los dos tercios de supinación y un tercio de pronación.

Cuando la posición neutra de la a.s.a. está alterada en cuanto al normal paralelismo entre las líneas de bisección del calcáneo y la pierna, hablamos de varo o bien de valgo subastragalino. Valgo subastragalino lo podemos definir como una posición neutra de la a. s. a. en la que la bisección del calcáneo se encuentra evertida respecto a la bisección del tercio distal de la pierna. Varo subastragalino en consecuencia será la posición neutra de la a.s.a., en la que la bisección del calcáneo se encuentra invertida respecto de la bisección del tercio distal de la pierna.

Tibia Vara.

Es la orientación anormal de la tibia en el plano frontal de modo que la parte distal de la tibia se halla invertida en relación a la parte proximal de la tibia, con el paciente de pie en ángulo y base de marcha y el pie en su posición neutra de calcáneo en apoyo

El astrágalo varo o calcáneo varo son dos anomalías congénitas en las que estos huesos se encuentran estructuralmente deformados en la posición de varo.

CLINICA DE OBSERVACION CCA

De que manera podemos realizar estas observaciones y sus respectivas mediciones.

Pues de dos maneras, en cadena cinética abierta y en cadena cinética cerrada, según estemos hablando de paciente en descarga o en carga. Cuando estamos en descarga podemos decir que en un pie ideal el punto que separa una posición pronada de una supinada se denomina posición neutra de la a. s. a.

La forma de hallarla es mediante la palpación con los dedos pulgar e índice de una mano notando la cabeza del astrágalo y el punto en que las porciones medial y lateral no se pronuncian más una que otra es el punto neutro de la a.s.a.

En cuanto a la A.M.T. o articulación de Chopart, en un pie normal estarán sus ejes transversal y oblicuo completamente pronados, para que los planos plantares de antepié y retropié sean paralelos entre sí pero con la a.s.a. en su posición neutra.

CLINICA DE OBSERVACION CCC

En cadena cinética cerrada tendremos la posición neutra del calcáneo en apoyo que no es más que la relación del ángulo del calcáneo respecto al suelo cuando la a.s.a. está en posición neutra y el paciente en ángulo y base de marcha.

A diferencia de ésta, la posición relajada de calcáneo en apoyo es la posición del calcáneo respecto al suelo con el paciente en ángulo y base de marcha.

CATEGORIAS

Hemos definido el retropié varo como una deformidad posicional mostrada como la inversión del retropié en relación al suelo. El grado de retropié varo vendrá dado por la combinación del arqueado frontal de la tibia (tibia vara) y la amplitud disponible de pronación de la articulación subastragalina. Cuanto mayor sea el grado de varo tibial, mayor será el requerimiento para la pronación de la articulación subastragalina (reflejada por la eversión calcánea) para permitir al talón alcanzar una posición vertical. En función de la compensación obtenida gracias a la pronación, la deformidad de retropié varo puede ser categorizada como:

- Retropié varo compensado.
- Retropié varo parcialmente compensado.
- Retropié varo no compensado.

Retropié varo compensado. En los casos donde el grado de varo tibial es igual a la cantidad de pronación disponible de la articulación subastragalina, el talón asumirá una posición vertical en relación al suelo. Es decir que posee la suficiente amplitud de movimiento para llevar el borde medial del antepié al suelo. Efectúa una pronación muy rápida en la fase de contacto, y esta se prolonga hasta el despegue de talón.

Esto es considerado como una deformidad completamente compensada y es la menos probable de los tres tipos para desarrollar ninguna anormalidad significativa.

Como repercusiones clínicas del retropié varo compensado encontramos que posee un antepié hipermóvil con lo que produce un sobreesfuerzo de la musculatura supinadora.

Es característico de este tipo de retropié la existencia de cierto arco interno en cadena cinética abierta que disminuye algo en cadena cinética cerrada. Excesivo desgaste lateral del calzado.

Aparición de la deformidad de Haglund, así como de tendinitis del músculo Tibial Anterior, Tibial Posterior y los Flexores Largos.

Además padecerá las patologías propias de la pronación.

Retropié varo parcialmente compensado. Este tipo de deformidad ocurre cuando el grado de varo tibial es mayor que la eversión calcánea disponible con la pronación de la articulación subastragalina. En estos casos, el talón generalmente funcionará en una posición invertida, pero no será tan invertida como el grado de varo tibial que está presente.

Las repercusiones clínicas del retropié varo parcialmente compensado estarán en relación con los grados de pronación que pueda absorver la articulación subastragalina, de este modo volveremos a encontrar las citadas anteriormente.

Entre ellas, la existencia de un antepié hipermóvil que conlleva a un sobreesfuerzo de la musculatura supinadora.

La existencia de arco interno en cadena cinética abierta que disminuye algo en cadena cinética cerrada.

Excesivo desgaste lateral del calzado.

Aparición en ocasiones de la deformidad de Haglund, así como de tendinitis del músculo Tibial Anterior, Tibial Posterior y los Flexores Largos.

Además padecerá igualmente que en el caso anterior las patologías propias de la pronación.

Retropié varo no compensado. En los casos donde el grado de varo tibial sea mayor que la cantidad de eversión calcánea disponible a través de la pronación de la articulación subastragalina, el talón funcionará de una manera invertida. Específicamente, si el varo tibial esta presente sin ninguna cantidad disponible de pronación de la articulación subastragalina (sin capacidad del calcáneo para evertir), entonces el talón llegará a estar invertido el mismo número de grados como grados haya de varo tibial.

Es posible que deba su existencia a una fusión ya sea postquirurgica o postraumática. La amplitud de movimiento también está alterada.

Las repercusiones son que el pie se encuentra siempre en posición invertida y en consecuencia producirá una inadecuada absorción del choque de talón. Será un pie con inestabilidad lateral, debido a que altera la trilogía de los punto de sustentación, y además se agrava con la carga del peso del cuerpo.

En ocasiones puede desarrollar una deformidad adquirida del primer radio en flexión plantar. La rodilla puede compensar.

REPERCUSIONES DINAMICAS

Tiene gran importancia la función normal de la subastragalina en el ciclo de marcha, como elemento fundamental del retropié, y cuya responsabilidad es la de disponer el complejo de huesos para la marcha, sin que se produzcan alteraciones que nos van a dar lugar a las patologías de retropié más conocidas.

Por ejemplo, en el caso de las personas a las que se les ha practicado una triple artrodesis de la subastragalina, y que por lo tanto han perdido esta función de absorción, se encuentran con que cada impacto de la pierna sobre el pie al dar un paso, rebota contra el suelo y es devuelto como un vector de fuerza negativo que a la larga provocará degeneración en tobillo, rodilla, y/o cadera.

En el retropié varo observamos que todo el pie está en una posición invertida, por lo que podemos encontrar:

- Rapida pronación de la subastragalina hasta que el antepié contacta con el suelo o hasta que su amplitud de movimiento se agota.
- Pronación compensadora mantenida hasta la elevación del talón.
- Hipermovilidad del antepie con retraso de la resupinación.
- Marcha apropulsiva.

DIAGNOSTICO DIFERENCIAL

El antepié valgo rígido será un mal compañero que pretenderá camuflarse en una apariencia de retropié varo, así como el antepie valgo flexible mayor de 7°. O bien el primer radio en flexión plantar, porque todos ellos van a cursar con eversión de dicho antepié en relación con el retropié. (Fig. 5)

Fig. 5

CONCLUSIONES

Para poder realizar una correcta valoración biomecanica no podemos conformamos con la visualización posterior del pie como método diagnóstico. La interrelación de la posición de los distintos segmentos del pie nos permitira averiguar la etiología de la lesión que vamos a tratar, con lo cual dicho tratamiento será mas correcto.

BIBLIOGRAFIA

1.- **DONATELLI, R.A.** (1996) *"THE BIOMECHANICS OF THE FOOT AND ANKLE"* F.A. Davis Company. Philadelphia.

2.- **ROOT, M., ORIEN, W., WEED, J. (1977).** *"NORMAL AND ABNORMAL FUNCTION OF THE FOOT"* Clinical Biomechanics. Los Angeles.

3.- **SEIBEL, M. O.** (1994) *"FUNCION DEL PIE"* Ortocén S.A.

4.- **PHILPS, JW.** (1990) *"THE FUNCTIONAL FOOT ORTHOSIS"* Churchill Livingstone.

5.- **HUNTER, S., DOLAN, M., DAVIS, J.** (1995) *"FOOT ORTHOSIS IN THERAPY AND SPORT"* Human Kinetics. Champaign IL.

6.- **WHITNEY, A.** (1979) *"BIOMECHANICAL FOOTWEAR BALANCING"* Pennsylvania College of Podiatric Medicine.Philadelphia.

7.- **VALMASSY, R.** (1996) *"CLINICAL BIOMECHANICS OF THE LOWER EXTREMITIES"* Ed. Mosby. St.Louis.

8.- **MICHAUD, T.** (1997) *"FOOT ORTHOSES"* Newton Massachusetts.

VALORACION DEL DOLOR EN PODOLOGIA

*CORTES BARRAGAN, José Manuel
**GOMEZ MAYA, Monserrat
***POZO MIGUEL, Angel

RESUMEN

La presente revisión bibliográfica tiene por objeto dar a conocer todos los medios que actualmente son utilizados en la medición y valoración del dolor en la práctica clínica. La Podología en España carece de estadísticas que muestren el uso de estas escalas y cuestionarios. El fin de este trabajo, es, por tanto, mostrar la importancia que tiene este signo y concienciar al profesional del uso de escalas psicofísicas en la clínica diaria.

PALABRAS CLAVE

Dolor, valoración, escalas, psicofísica, podología

ABSTRACT

The aim of this bibliographic review is to show every method used by clinicians in the measurement and assesement of pain. We lack statistics of a periodical use of these scales and questionnaires. Pain scales should be incorporated in podiatrists daily practice.

KEY WORDS

Pain, assesement, pain scales, podiatry

INTRODUCCION

Durante mucho tiempo se ha tratado de buscar fórmulas o alternativas que nos permitan determinar con exactitud el grado de dolor experimentado por el paciente en un momento dado. El hecho de ser el dolor un fenómeno subjetivo y privado de cada individuo implica serias dificultades a la hora de evaluarlo.

Para solventar estas dificultades, la valoración del dolor debe estar integrada en un plan de actuación y cuidados que permitan conocer al especialista que valora el dolor, en este caso los podólogos, las sensaciones que el paciente está experimentando en ese momento ayudándonos así a establecer un posible diagnóstico y tratamiento; por otro lado podremos observar la evolución de la patología del modo más objetivo posible.

El pie es una estructura muy particular para la localización del dolor. En él nos encontramos con enfermedades de la piel y uñas, alteraciones circulatorias, déficits neurológicos, deformidades adquiridas o congénitas y cambios degenerativos y todos estos procesos pueden producir diversas formas de dolor, susceptibles de ser valoradas.

El objetivo de este trabajo, es por tanto, acercar esa sensación propia del paciente al profesional, tratar de objetivar del modo más preciso posible el dolor mediante el estudio y/o revisión de todos los métodos utilizados para la valoración del mismo y en su caso incorporarlos a la dinámica exploratoria en la práctica diaria.

¿QUE ES EL DOLOR?

Desde siempre la humanidad ha tratado de dar respuesta a esa experiencia emocional desagradable que todos los humanos, por el simple hecho de haber nacido hemos experimentado en algún momento de nuestra vida[2]. Ya desde el siglo pasado varios autores han intentado describir, definir y obtener conocimientos exactos acerca de todos los aspectos del dolor, pero no fue hasta el año 1979 en el que la Asociación Internacional para el Estudio del Dolor, (International Association for the Study of Pain, IASP) lo definió como "... *una experiencia sensorial y emocional desagradable vinculada con daños reales o potenciales de los tejidos o descrita en términos de dicha lesión...*"[25, 56]. Posteriormente añadió las siguientes precisiones:

- El dolor es siempre una experiencia subjetiva compleja.
- Cada persona aprende el significado y aplicación de la palabra, mediante experiencias previas.
- El dolor, es una sensación, pero también es una experiencia emocional.
- Muchas personas informan de dolor en ausencia de daño tisular o de cualquier causa fisiopatológica y generalmente esto ocurre por causas psicológicas.

* *Departamento de Podología de la Universidad Europea de Madrid. jmanuel.cortes@pdo.cisa.uem.es*
** *Clínica Universitaria de Podología de la Universidad Complutense de Madrid.*
*** *Departamento de Fisiología Facultad de Medicina de la Universidad Complutense de Madrid.*

Se concluye entonces que el dolor es tanto una sensación fisiológica como una reacción emocional a dicha sensación y sin embargo, esa sensación fisiológica siempre estará supeditada a la experiencia emocional.

Tabla 1.

Conceptos básicos para el manejo del dolor (IASP 1979)[15,56,25,10,4]

• *Alodinia*	Situación anormal en la que un estímulo no nocivo se percibe como doloroso.
• *Analgesia*	Es la ausencia de dolor como respuesta a un estímulo que en condiciones normales si es nocivo.
• *Anestesia dolorosa*	Se produce cuando se siente dolor en una zona anestesiada.
• *Parestesia*	Es cualquier sensación anormal. Puede ser espontanea o provocada, ejemplo un hormigueo o adormecimiento del miembro.
• *Disestesia*	Es una parestesia dolorosa. La sensación es desagradable por definición. Ej. La sensación de pies quemantes en una neuropatía periférica.
• *Hiperalgesia*	Fenómeno por el cual tras un daño tisular se produce una disminución del umbral doloroso
• *Hipoestesia*	Es una disminución de la sensibilidad a los estímulos. Es un área relativamente adormecida y puede deberse a cualquier tipo de lesión nerviosa.
• *Hipoalgesia*	Es una disminución de la sensibilidad frente a estímulos nociceptivos.
• *Neuropatía*	Alteración de uno o varios nervios.
• *Neuritis*	Es un tipo especial de neuropatía que hace referencia a alteraciones de carácter inflamatorio.
• *Nociceptor*	Receptor o neurona que responden a estímulos de tipo térmico, mecánico o químico. Pueden distinguir los estímulos nocivos de los inocuos. Se asocian a la periferia y están relacionadas con neuronas aferentes primarias de tamaño pequeño con poca o ninguna mielina (A-delta y C).
• *Nociceptivo*	Aquel estímulo que puede dar lugar a una lesión tisular.
• ***Umbral del dolor***	Es la intensidad mínima del estímulo con la que el individuo percibe dolor. Se determina estadísticamente y se corresponde con la intensidad mínima dolorosa que puede ser detecta el 50% de las veces.
• *Nivel de tolerancia al dolor*	Máxima intensidad de estímulo que el individuo puede tolerar.
• *Sensibilización:*	Es un estado en el que un receptor periférico o una neurona central responde a los estímulos de manera más intensa de lo que lo haría en condiciones basales o a un estímulo al cual normalmente no sería sensible.

¿CUALES SON LOS MECANISMOS DE TRANSMISIÓN DEL DOLOR?

Para el estudio del dolor debemos conocer primero los aspectos anatomofisiológicos para evaluar los diferentes aspectos de la clínica del dolor.

Los impulsos nociceptivos generados en los receptores periféricos son conducidos hasta las porciones más elevadas del sistema nervioso central (SNC), con el fin de convertir el estímulo nociceptivo en una sensación dolorosa. Necesitamos, por lo tanto, una serie de estructuras y vías anatómicas para su transmisión y percepción que básicamente son las siguientes:

SISTEMA NERVIOSO PERIFERICO

Receptores

Necesarios para captar los estímulos nociceptivos provenientes de cualquier parte del organismo y traducirlos en señales nerviosas. En la piel se aceptan tres tipos de nociceptores:[16,36]

- *Mecanorreceptores de alto umbral:* Se denominan receptores HTM o de alto umbral (high threshold mecanoceptors units), son terminaciones libres de fibras A-delta y responden a presiones altas con descargas proporcionales a la presión ejercida; a medida que aumenta el estímulo aumenta la respuesta.
- *Nociceptores AMHs* (A-mecano-heat-receptors): Terminaciones libres de fibras A-delta que responden a estímulos térmicos y de presión.
- *Polimodales:* Son los llamados receptores PMN (polymodal nociceptors units) compuestos por fibras C, son menos específicos, pueden activarse por diversos estímulos (químicos, mecánicos o térmicos) y dan lugar a una respuesta cuya intensidad estará directamente relacionada con la del estímulo (umbral alto). La sensación producida estará mal localizada.

Se encuentran tanto en tejido cutáneo como no cutáneo. En la piel las fibras dolorosas pierden su capa de mielina en la lámina basal epidérmica. Fuera de la piel, hay nociceptores en córnea, pulpa dental, músculos, articulaciones y vísceras.[27]

Fibras nerviosas aferentes

Son las prolongaciones de las células del ganglio raquídeo o de los pares craneales correspondientes. La función de la fibra nerviosa es la transmisión del impulso nervioso, desde la periferia hasta el asta posterior medular.

Anatómica y funcionalmente diferenciamos dos tipos de fibras: No mielinizadas o amielínicas y fibras mielínicas, pudiendo establecer una correlación entre el grosor, tamaño, mielinización y la velocidad de conducción. A partir de estos datos se clasifican las fibras nerviosas (Tabla 2).[19]

Las fibras no mielinizadas transmiten el impulso nociceptivo de forma continua, mientras que las mielínicas lo hacen de forma saltatoria, lo que explica su mayor velocidad. Hoy se admite que los impulsos nociceptivos son conducidos por las fibras A-delta (Aδ) y C.

- Las fibras nociceptivas para el dolor agudo, breve y bien localizado son principalmente las *fibras Aδ* (en menor medida las C) poco mielinizadas y se estimulan por fuertes presiones; producen un dolor epicrítico sin repercusión afectiva.

- Las *fibras C* son amielínicas y se encargan de vehiculizar el dolor profundo, sordo y mal localizado. Se activan por estímulos térmicos, eléctricos y químicos (de ahí el nombre de polimodales); producen un dolor protopático, con gran repercusión afectiva y se activan mediante estímulos intensos o repetitivos que son dañinos.[12,16]

Tabla 2. *Fibras nerviosas sensoriales.*[15]

	Tipo	*Tamaño (mm)*	*Velocidad (m/sg)*	*mielinización*	*Función*
A	Alfa	12-22	70-120	+++++	Propiocepción y vibración
	Beta	5-13	30-70	+++++	tacto, presión
	Delta	1-5	2,5-30	++	*Dolor,* tacto *temperatura*
C		0.5-2	0.2-2.3	-	Dolor, temperatura

El estudio de la respuesta de los nervios periféricos a la estimulación nos suministra información básica acerca del dolor y la sensación general. El número de fibras y su frecuencia de disparo aumenta cuando se incrementa la intensidad del estímulo, comenzando primero por las fibras nerviosas de menor umbral. Tras la aplicación del estímulo se liberan sustancias mediadoras (neurotransmisores), éstos se unen al receptor del dolor y cuando superan un determinado umbral de estimulación se transporta el mensaje nociceptivo (impulso) por los axones de las neuronas.

Las unidades fibra-receptor de pequeño calibre son las neuronas de 1er orden, éstas tienen su cuerpo celular en el ganglio de la raiz dorsal y se reúnen para formar la *raiz posterior* alcanzando el SNC por las raices o astas dorsales de los nervios raquídeos[4,36]. Esta zona de entrada constituye un área de gran transcendencia en la fisiología del dolor.[19]

Independientemente de su puerta de entrada, la sensibilidad nociceptiva termina a nivel del asta posterior medular donde, al igual que la sensibilidad no nociceptiva, establece una serie de conexiones antes de ascender a centros superiores.[36]

ASTA POSTERIOR

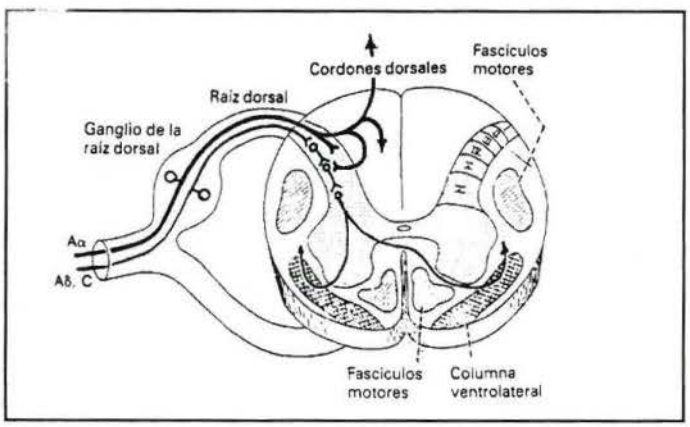

Fig. 1

Constituye el lugar anatómico donde se produce la primera sinapsis en la vía anatómica nociceptiva clásica. Las fibras nerviosas aferentes, antes de entrar en las astas posteriores, se dividen en una colateral ascendente y otra descendente. A su vez cada una de ellas emite algunas colaterales que al final penetran en el asta posterior por el tracto de Lissauer.[19,46]

Rexed, siguiendo criterios de tipo arquitectónico clasifica la sustancia gris de la médula espinal, desde la periferia al centro, en 10 láminas correspondiendo las 6 primeras a las astas posteriores de la médula:[7,16,19,36]

- Las colaterales de las fibras Aδ terminan principalmente en las láminas I y II, si bien algunas llegan a las láminas V y X y constituyen una vía directa hacia el cerebro pues entre el estímulo periférico y el cerebro existe tan sólo una sinapsis.
- Las colaterales de las fibras C terminan en las láminas I y II y algunas llegan a la lámina V. Las vías C o amielínicas siguen una vía menos directa en su recorrido hacia el cerebro porque presentan numerosas conexiones a nivel del asta posterior.

Entre todas ellas se establecen conexiones complejas que modulan tanto positiva como negativamente (activan e inhiben) el mensaje nociceptivo[5], considerándose el asta posterior como el punto en el cual la información nociceptiva es conducida a los centros superiores o es inhibida por los sistemas descendentes.[19]

Después de establecer varias sinapsis, las neuronas de segundo orden, que llevan impulsos de las fibras aferentes, cruzan la línea media y ascienden hacia centros superiores. Las neuronas de tercer orden se proyectan entonces a la corteza.[46]

VIAS ASCENDENTES

Los axones procedentes de las fibras del asta posterior medular se agrupan en forma de haces o fascículos que se proyectan en sentido ascendente hacia los centros supraespinales y corteza cerebral.

Las vías ascendentes principales que transmiten la información nociceptora son el fascículo espinotalámico, espinohipotalámico, espinorreticular y espinopontoamigdalino.[6]

Haz Espinotalámico (STT).

Es la vía nociceptiva ascendente más importante. Se origina principalmente en las láminas I y II (asta dorsal y sustancia gris intermedia) de la médula espinal. Los axones de estas neuronas, atraviesan el asta posterior, cruzan la médula a través de la comisura anterior y constituyen el haz espinotalámico ocupando el cuadrante anterior y lateral de la médula. En su trayecto ascendente se van incorporando medialmente las fibras de los niveles correspondientes de

[4] Debemos de tener en cuenta que las raices anteriores, con función motora, también contienen fibras amielínicas y fibras poco mielinizadas responsables de la transmisión nociceptiva.

[5] Algunas estructuras supraespinales como la sustancia reticular, tálamo, hipotálamo y áreas de la corteza sensitivomotora son capaces de inhibir a ascensión de los impulsos nociceptivos. El punto común final de estas vías descendentes son las astas posteriores.

[6] El tracto espinohipotalámico (SHT) forma el sustrato anatómico que permite las reacciones autonómicas reflejas al estímulo doloroso (sueño, apetito, regulación térmica...). Al igual que el STT medial, el tracto espinorreticular (SRT) y el tracto espinopontoamigdalino están probablemente involucrados en estado de alerta y aspectos emocionales del dolor.

forma ordenada. Por ejemplo, las neuronas de la región sacra estarán en una situación más lateral mientras que, las procedentes de regiones más proximales (región cervical), se localizan medialmente en el STT. Las neuronas del STT se dividen en proyecciones mediales y laterales que se dirigen hacia el tálamo.[19]

Las proyecciones mediales se cree que están involucradas en las respuestas reflejas autónomas, en el estado de excitación y aspectos emocionales del dolor.

Las fibras del fascículo espinotalámico lateral están involucradas en los aspectos sensoriales y discriminativos del dolor, presentando a su vez dos componentes que se diferencian a partir del mesencéfalo:

- Sistema neoespinotalámico.
- Sistema paleoespinotalámico.

Haz neoespinotalámico: Es la vía directa espinotalámica y está constituida en exclusiva por la parte lateral del haz espinotalámico. Formada por fibras gruesas de gran longitud ascienden directamente hasta los núcleos talámicos específicos donde recambian para establecer la conexion tálamocortical (2º neurona). Este carácter oligosináptico, unido al tipo de fibra que la integra confieren a este haz/vía una elevada velocidad de conducción, razón por la cual se le relaciona con la transmisión del denominado primer dolor (nítido, agudo y bien delimitado) responsable de la información relativa a los procesos discriminativos o epicríticos del dolor.

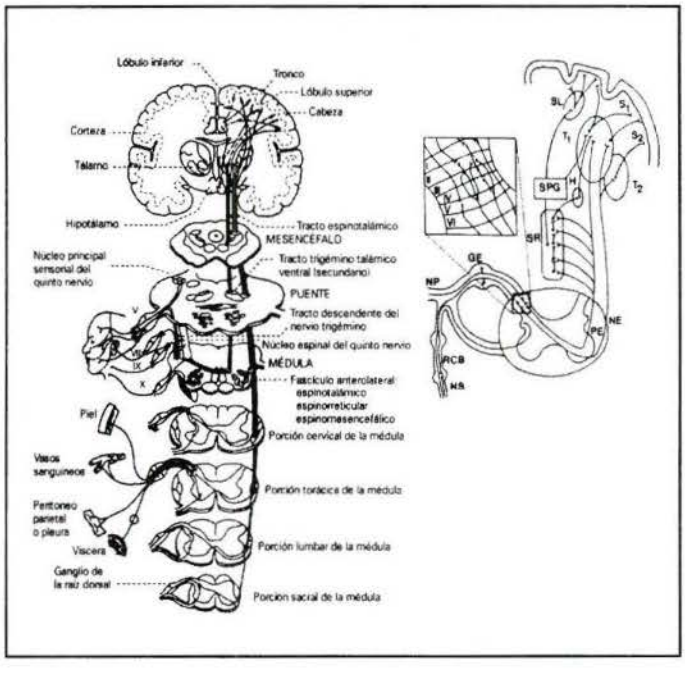

Fig. 2

Haz paleoespinotalámico: está formado por la parte medial del haz espinotalámico, los haces espinorreticular y espinomesencefálico y está compuesto por fibras amielínicas de trayecto corto que establecen numerosas sinapsis a lo largo de su recorrido que posteriormente se proyectan sobre los núcleos intra y paralaminares del tálamo, hipotálamo y sistema límbico. Es una vía más difusa e indirecta ya que es polisináptica y lenta. Su activación provoca los componentes protopáticos, afectivos y vegetativos de la sensación dolorosa.

ESTRUCTURAS SUPRAESPINALES.

A nivel supraespinal, la transmisión nociceptiva es más compleja, de hecho todo el sistema nervioso participa en la tarea de convertir los impulsos nociceptivos generados en la periferia en una experiencia dolorosa. A nivel del bulbo y del mesencéfalo las vías ascendentes del dolor establecen conexiones y desde aquí se emiten nuevos axones que se dirigen al tálamo y de éstos a la corteza. Además, los núcleos talámicos mantienen conexiones con el sistema límbico, hipotálamo y sustancia reticular[7].

Tálamo

Se considera la tercera neurona o estación de relevo en las vías anatómicas ascendentes[25,46]. Principalmente existen dos regiones que participan en la transmisión nociceptiva, el tálamo lateral que incluye los núcleos posterolateral ventral (PLV) y posteromedial ventral (PMV) y los núcleos intralaminares del tálamo medial:

- El núcleo PLV recibe fundamentalmente las fibras del fascículo espinotalámico. Transmite los estímulos nocivos del dorso y extremidades.
- El núcleo PMV recibe información a través de las fibras del haz trigeminotalámico (cara).
- Los núcleos mediales e intralaminares talámicos constituyen la zona de proyección del resto de las vías ascendentes nociceptoras.

Las proyecciones de los núcleos PLV y PMV van hacia la corteza cerebral sensitivo-motora (área I y II). A su vez los núcleos intralaminares se proyectan de un modo más amplio y difuso alcanzando toda la corteza, sistema límbico y ganglios basales. Según esta descripción podemos considerar que el caudal de impulsos nociceptivos se divide en dos grandes corrientes. Una parte se dirige hacia la corteza somatosensorial, en la que se hacen conscientes los componentes sensoriales del dolor, y otra parte se distribuye difusamente hacia los ganglios basales, que modulan las respuestas motoras, hacia el sistema límbico relacionado con el control de la emoción de la memoria del dolor y hacia el hipotálamo que regula las respuestas neuroendocrinas y autónomas.[7,19]

Corteza cerebral

Como hemos visto, la sensibilidad nociceptiva vehiculizada hasta el tálamo por una serie de vías ascendentes,

---

[7] *Sistema límbico:* Son unas estructuras que reciben aferencias del STT, tálamo y formación reticular. Está relacionado con los aspectos motivacionales y emocionales del dolor, incluyendo el humor y la experiencia.
La *formación reticular*, que es un conjunto de prolongaciones de neuronas, desempeña un papel primordial porque integra aferencias nociceptivas y no nociceptivas ascendentes con otras descendentes y ejerce un efecto inhibidor de la transmisión nociceptiva a nivel del asta posterior.

se proyecta finalmente sobre unas determinadas áreas corticales responsables de su integración. Dependiendo de las áreas proyectadas desde el tálamo podremos distinguir cuatro componentes sensoriales[36]:

- *Componente perceptivo o discriminativo:* Define la capacidad del paciente para identificar el origen y localización del estímulo nociceptivo, así como para discriminar las características cualitativas (punzante, lacerante...). Se localiza en las áreas corticosomatosensoriales S1 y S2 que reciben los impulsos procedentes del núcleo PVL del tálamo a través del sistema lemniscal o lateral.
- *Componente afectivo:* Define la capacidad del paciente de identificar el dolor como experiencia emocional desagradable. Se localiza en los lóbulos frontales que reciben impulsos de los núcleos talámicos anterior e intralaminar. Así mismo se establecen otras conexiones con otros sistemas como el hipotálamo y el sistema límbico.
- *Componente memorístico:* define la capacidad del paciente para integrar en la memoria las experiencias dolorosas. Se localiza en la porción inferointerna del lóbulo temporal y recibe proyecciones de los núcleos talámicos mediales.
- *Componente visceroformonal:* Nos definen las respuestas de tipo vegetativo, efectos reflejos viscerales (cardiovasculares y gastrointestinales principalmente) y los hormonales. Se localizan entre los núcleos mediales talámicos y núcleos hipotalámicos. A su vez reciben aferencias de la formación reticular y el sistema límbico.

Tabla 3

Estructuras anatómicas para la transmisión de impulsos nociceptivos

Corteza cerebral integradora
⇑⇓
Estructuras supraespinales
⇑⇓
Fascículos de conducción ascendentes y descendentes
⇑⇓
Estación de relevo y modulación medular
⇑⇓
Asta posterior y medular
⇑
fibras nerviosas centrípetas (aferentes)
⇑
Activación de receptores
⇑
Estímulo nociceptivo

MECANISMOS ENDOGENOS DE LA MODULACION ENDOCRINA.

VIAS DESCENDENTES.[16,19,27]

En el cerebro existen numerosas regiones involucradas en la modulación intrínseca del estímulo doloroso (corteza somatosensorial, hipotálamo, mesencéfalo, sustancia gris periacueductal...). La estimulación eléctrica de estas regiones en humanos y animales produce analgesia. Las fibras desde estas estructuras descienden por el cordón dorsolateral enviando proyecciones a las láminas I y V del asta posterior.

La activación del sistema analgésico descendente tiene un efecto directo en la integración y paso de la información nociceptiva en el asta posterior pudiéndonos encontrar tres sistemas principales (sistema opioide, noradrenérgico y serotoninérgico) que interactúan entre sí produciendo analgesia.

Por otro lado, las neuronas del asta posterior pueden ser estimuladas o inhibidas por la estimulación de la sustancia gris periacueductal (PAG) donde se han encontrado células "on" que se activan antes del reflejo de retirada y se estimulan por estímulos dolorosos facilitando la transmisión nociceptiva en el asta posterior y células "off" que permanecen cerradas antes del reflejo de retirada y se inhiben por el estímulo doloroso inhibiendo la transmisión nociceptiva en el asta posterior.

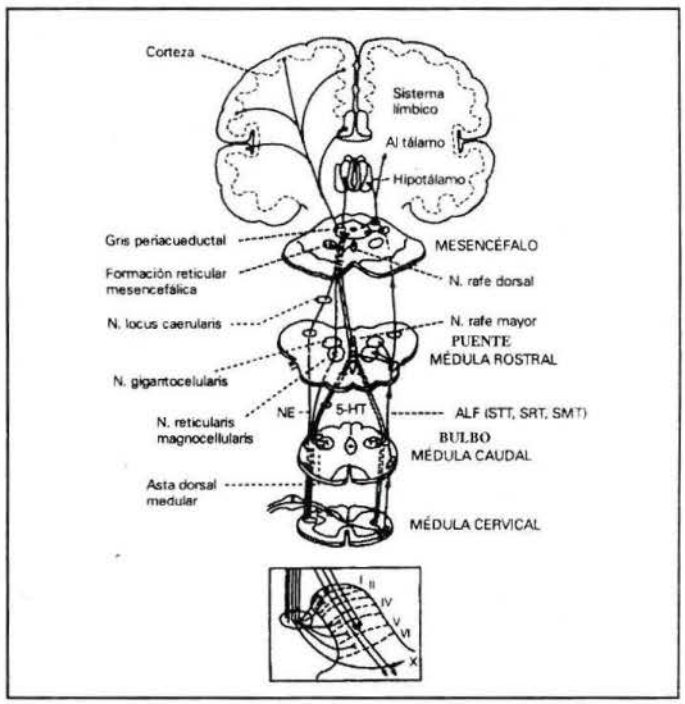

Fig. 3

Las fibras nerviosas, que se originan en los núcleos, involucradas en la modulación del dolor terminan en el asta posterior. Así hay un circuito de proyección de neuronas actuando directa o indirectamente en las fibras aferentes y tracto espinotalámico.

SISTEMA NERVIOSO AUTONOMO Y DEL DOLOR. RESPUESTAS REFLEJAS.[7,19,27]

La sensación dolorosa que desencadenan los estímulos nociceptivos se expresa por una serie de cambios que permiten conocer que un individuo sufre dolor. Muchos de estos cambios son respuestas reflejas a nivel del sistema nervioso autónomo (SNA). Las fibras aferentes que transportan la información resultante de los estímulos

nociceptivos de la periferia al SNC, son fibras simpáticas. Sus cuerpos, como hemos visto, se localizan en el ganglio de la raiz posterior, donde se origina la prolongación central que sinaptiza con las neuronas de conexión; y las neuronas de conexión, o bien se dirigen a la periferia donde activan a las neuronas excitadoras o hacia los centros superiores donde se mediatiza el control de las funciones autónomas.

A nivel espinal las aferencias nociceptoras desencadenan respuestas reflejas vasomotoras, musculares y viscerales postsinápticas. Los movimientos rápidos de retirada de la zona afectada ante la causa lesional o espasmos musculares antiálgicos son ejemplos de reflejos motores debido a las conexiones existentes entre las astas posteriores y anteriores. Los reflejos del tronco del encéfalo como la vocalización o cambios en la expresión facial son más elaborados. Mucho más complicados son los reflejos hipotalámicos regulando la respuesta simpática y parasimpática medular y liberación de hormonas. En general la respuesta parasimpática se caracteriza por la vasodilatación general (shock, nauseas, vómitos...) mientras que la respuesta simpática conduce a la taquicardia, hipertensión.... Todas estas respuestas sitúan al individuo en condiciones de plantear una respuesta orgánica adecuada en intensidad y cualidad ante el estímulo doloroso.

CLASIFICACION Y TIPOS DE DOLOR.[13,39,57]

El dolor lo podemos clasificar atendiendo a criterios de localización, dimensión temporal y según su naturaleza.

A) Inicialmente debemos preguntarnos por el objetivo primario del dolor, ¿porque sentimos dolor?. Al plantearnos esta cuestión obtenemos que el dolor puede ser producido de diversas maneras:

- *Dolor fisiológico:* El SN reacciona identificando el daño al organismo. El dolor fisiológico tiene un carácter protector y es necesario para la vida y supervivencia, Ej. El dolor en articulaciones provoca un cambio de postura. Debido al dolor fisiológico existe una estrecha relación entre la intensidad del estímulo y la intensidad de la nocicepción.
- *Dolor patológico:* Cuando un estímulo es persistente puede tener dos efectos en los nociceptores periféricos, primero, los nociceptores se sensibilizan disminuyendo su umbral de dolor y segundo que un grupo de nociceptores inactivos se activan por inflamación. Esto nos lleva hacia un incremento en el tamaño del campo de recepción del estímulo y una mayor espontaneidad y facilidad de "disparo" de los receptores. (Fig. 4)
- *Dolor psicosomático:* Se produce cuando un estado psicológico da lugar a un trastorno físico doloroso. Ej. Espasmo del músculo occipital en los estados de ansiedad.
- *Dolor psicogénico:* Es el resultado directo de alteraciones psicológicas, como la ansiedad y depresión comunes en pacientes cuyo dolor no puede ser explicado por alteraciones orgánicas.

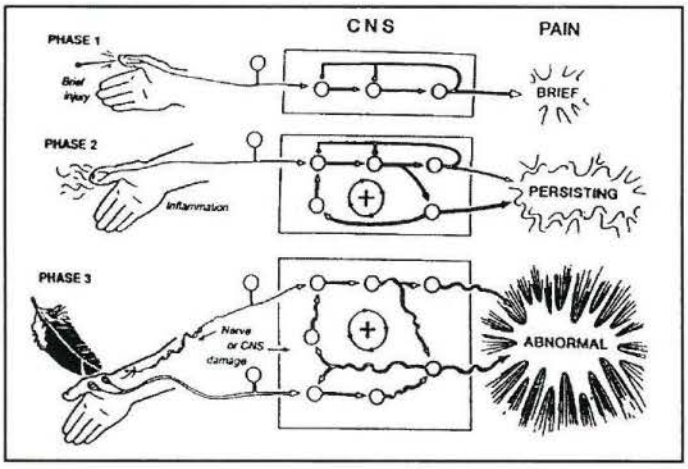

Fig. 4

Tabla 4. Tipos de dolor

Según su: Naturaleza	Fisiológico Patológico Psicosomático Psicógeno
Dimensión temporal:	Agudo Crónico
Localización:	Cutáneo o periférico Somático profundo Articular Óseo Muscular Isquémico Neuropático

B) El dolor clínico debe ser dividido en dos categorías: Agudo y crónico. Las diferencias entre ambos son muy peculiares tanto desde un punto de vista fisiopatológico como terapéutico, por lo que deben ser considerados como dos entidades totalmente diferentes. Esta clasificación que se ajusta a una dimensión temporal es la que para nosotros resulta más interesante porque contempla aspectos comportamentales y emocionales.[15]

- *Dolor agudo:* En la mayoría de las áreas clínicas significa dolor súbito intenso, asociado de manera inmediata a una lesión tisular. Cuando es intenso se acompaña de un estado de angustia, reacción que a su vez incrementa el sufrimiento del sujeto. Este dolor constituye para el médico una importante ayuda diagnóstica. Tiene un final predecible ya que remite a medida que se produce la curación y es de breve duración generalmente menor a los 6 meses.[2,32]
- *Dolor crónico:* Es aquel que persiste más allá del tiempo normal de curación. En la práctica médica se acepta generalmente un período de 3 a 6 meses. Existen varios tipos de dolor crónico pero existe controversia sobre como deben definirse y clasificarse. Podemos distinguir varios tipos de dolor prolongado. Clínicamente podemos dividir el *dolor crónico* en *benigno* en donde los síntomas de dolor están relacionados con un problema orgánico que no es progresivo y no representa una amenaza para la vida

del individuo y el *crónico maligno* se asocia a enfermedades potencialmente terminales.[2,32]

En contraste con el dolor agudo el dolor crónico no tiene ninguna utilidad biológica ni sirve a un propósito; al contrario supone un notable impacto sobre la vida del paciente, tanto en el ámbito social, económico como desde el punto de vista psicológico.

C) Otra clasificación se relaciona con la localización o procedencia del dolor. A nivel de las extremidades inferiores se pueden identificar los siguientes:[2]

- *Dolor cutáneo o periférico:* Suele coincidir con lesiones de piel, es de localización externa fácilmente localizable (la piel contiene gran cantidad de nervios sensitivos) y se pueden asociar a dolores psicógenos. Cuando solo se afecta la piel se suelen utilizar los vocablos de cortante y quemante, si además se afectan los vasos sanguíneos se describe como pulsante. Cuando tenemos afectación de las terminaciones nerviosas se produce un dolor de tipo hormigueante, punzante o en forma de escozor.
- *Dolor somático profundo:* se localiza en los músculos y estructuras osteoarticulares y frecuentemente va asociado a dolores psicógenos no justificados.[5]
- *Dolor articular:* Este dolor está bien localizado describiéndose como agudo, quemante o pulsante. En procesos de carácter más crónico se experimenta un dolor más sordo al que se superpone otro de carácter lancinante debido a los movimientos de la articulación. Aparece principalmente en procesos reumáticos.
- *Dolor óseo:* El periostio es la única parte del hueso sensible a estímulos nociceptivos. Las causas que pueden originar dolor son principalmente los traumatismos, infiltraciones, alteraciones metabólicas (osteoporosis, osteomalacea) y la Enfermedad de Paget. El dolor experimentado no es localizable fácilmente, se describe como un dolor profundo, que al acompañarse de fenómenos inflamatorios adquiere un carácter pulsante.
- *Dolor muscular:* El dolor muscular no es localizable fácilmente ya que los vientres musculares son las estructuras menos sensibles del aparato locomotor.[8]. La causa más frecuente es el desgarro fibrilar lo que implica una lesión de sus fibras tendinosas de origen óseo. También se origina como consecuencia de situaciones de isquemia ya sea de carácter fisiológico o patológico. Se describe como un dolor urente o difuso, calambres
- *Dolor isquémico:* En la claudicación intermitente se produce un dolor en forma de latigazo que depende de la eficacia de la circulación. Otra causa de dolor se origina en caso de isquemia de los nervios periféricos, produciendo un dolor de carácter quemante que disminuye con el reposo. Las varices producen dolor en forma de calambres y sensación de pesadez. En el caso de tromboflebitis o ulceras varicosas se producirá un dolor más localizado y agudo.
- *Dolor neuropático:* Se produce por una alteración en la funciónalidad o un cambio patológico en el SNP, SNC o una hiperactividad del SNA simpático. La clasificación del dolor neuropático comprende tanto el dolor por compresión nerviosa (dolor neuropático funcional) como dolor por lesión del nervio (dolor neuropático orgánico). El resultado de todos estos cambios es una hiperexcitabilidad, actividad espontanea del nervio y un aumento del campo receptivo del estímulo.

Las lesiones de los nervios periféricos así como su atrapamiento bajo engrosamientos fasciales, ligamentosos o estructuras óseas constituyen causas frecuentes de dolor. Otras causas de dolor son las alteraciones metabólicas del nervio y manifestaciones neurales de enfermedades infecciosas. Es un dolor quemante o penetrante. Los pacientes refieren alodinia y se quejan de sensaciones eléctricas, dolor lancinante o relampagueante.

Tabla 5. Conceptos relacionados con el dolor (IASP.1979).[5]

Dolor incidente	Es el que se inicia de forma repentina y se produce en pacientes que con dolor crónico o que no presentan otro tipo de dolor. Puede ser esperado o inesperado.
Dolor tabético	Es un dolor repentino y relampagueante. También se llama dolor lancinante.
Dolor central	Nace de lesiones en el SNC (traumáticas o vasculares) en las vías de transmisión del dolor o proximidades. Es constante, con características eléctricas, quemantes y se exacerba con los cambios climáticos. La terapia no suele tener éxito.
Dolor referido	Es un dolor en un área distante al sitio de lesión en los tejidos Ej. : infarto de miocardio.
Dolor localizado	Es aquel que se limita a su lugar de origen sin irradiación o migración
Dolor fantasma	Es el que se percibe en una parte del cuerpo que se resecó de manera quirúrgica.
Dolor rápido	Es un dolor hasta cierto punto localizado y bien definido, que se traslada por el fascículo neoespinotalámico.
Dolor lento	Es un dolor más difuso y se localiza mal, se cree que se traslada por el fascículo paleoespinotalámico.
Dolor primario y secundario	El dolor primario es en sí la enfermedad. El dolor secundario se debe a una causa estructural subyacente.
Dolor inflamatorio	La inflamación consiste en una serie de sucesos bioquímicos y celulares que se activan en respuesta a una lesión y que producen los clásicos: calor, rubor, dolor, tumor e impotencia funcional. Se produce un aumento del dolor cuando el área es manipulada y menos cuando se deja descansar. Suele ceder con AINES.

[8] *La sensibilidad de los tejidos en el aparato locomotor varía de forma importante siendo el periostio la estructura más sensible, seguido por los ligamentos, tendones, fascias y las fibras musculares que son las menos sensibles.*

Desaferentación	Es un dolor crónico, que implica la pérdida de impulsos aferentes procedentes de las neuronas sensoriales primarias (1ª neurona). Puede ocurrir después de cualquier tipo de lesión a nervios periféricos.
Dolores neuropáticos:	El dolor nace de la lesión de las vías dolorosas periféricas o centrales.
· Distrofia Simpática Refleja DSR	· Es un dolor continuo en una porción de una extremidad después de un traumatismo, no suele afectar al nervio mayor relacionado con una hiperactividad simpática.
· Causalgia	· Es un dolor quemante, alodina e hiperpatía generalmente en el pie o la mano, tras la lesión parcial de un nervio o alguna de sus ramificaciones principales.
· Meralgia parestésica	· Se trata de un cuadro que cursa con dolor de carácter quemante, acorchamiento y hormigueo en la cara anterolateral del muslo debido a la compresión del nervio fémoro-cutáneo.
· Atrapamientos a nivel del tobillo.	· Se trata de una compresión del nervio tibial posterior que cursa con acorchamientos, hormigueos y dolor en la zona correspondiente a la inervación autónoma del tibial posterior.
· Neuralgia	· Es dolor en la distribución de un nervio o nervios. La afección conocida como ciática es una neuralgia del nervio ciático o de la raiz nerviosa S-1.

ANALISIS DEL DOLOR.[10,12,26,40,50,59]

HISTORIA CLINICA. ANAMNESIS

La evaluación completa de la historia de los signos y síntomas de un paciente, resulta esencial para realizar un diagnóstico correcto. El fin de este apartado es demostrar como obtener en toda su extensión la información que se deriva del análisis de un síntoma como es el dolor; constituye por tanto el primer paso de la valoración del dolor obteniendo con ello una mayor comprensión y una mejor consecución del objetivo principal del paciente: La curación.

Antes de comenzar el análisis del dolor debemos saber que una sensación tan compleja, está compuesta por diversos componentes y que estos componentes, resumidos en la tabla 6, se relacionan de modo interactivo.

Tabla 6. Componentes del dolor.[12]

· Sensorial	Localización, intensidad y duración.
· Afectividad	Angustia, desagradable, sufrimiento.
· Cognoscitivo	Significado, interpretación y expresión.
· Conducta	Motora (gestos, retirada, posturas). Verbalización (gritos, lloros y descripción verbalizando del dolor por historia clínica). Vegetativo (piel pálida, sudorosa y fría con piloerección, midriasis, taquicardia, etc.).

El análisis del dolor

En primer lugar deberemos animar al paciente a que describa las características del dolor en detalle y sin interrupción. A partir de ahí podremos obtener más información mediante un sistema de análisis basado en una serie de preguntas acerca de las siguientes características:

- Inicio, causalidad, presentación.
- Localización.
- Irradiación, severidad.
- Cualidad, carácter, calidad.
- Tiempos del dolor, curso, frecuencia, duración.
- Factores agravantes.
- Factores aliviadores.
- Sintomatología asociada.
- Efectos y consecuencias del dolor.

Inicio y presentación, causalidad.

Debemos investigar tanto sobre la producción del dolor, su inicio, etiología así como sobre su reproducción (historia clínica y exploración). El motivo del inicio lo indicará normalmente el paciente durante el interrogatorio (traumatismos, heridas, quemaduras...) podrá ser impreciso, lento, brusco etc. Cuando no sea capaz de precisar su inicio o el motivo causal le ayudaremos nosotros (Ej. Síndromes isquémicos).

Suele ser brusco en los cuadros mecánicos, traumáticos, quemaduras, lesiones radiculares y vasculopatías obstructivas y perforación de vísceras (se suele recordar la hora de inicio). Los dolores de inicio gradual son los dolores crónicos de origen psíquico y por enfermedades degenerativas.

La valoración de este apartado incluye preguntas como:

- ¿Cuánto tiempo hace que tiene este dolor? (Horas, días, semanas, meses, años),
- ¿Cómo se inició el dolor? (Repentino, gradual).

También es importante preguntar si el dolor recurre en momentos especiales:

- ¿Mejora o empeora el dolor en determinados momentos del día o de la noche?.

Localización.

La localización del dolor puede ser objetiva y subjetiva. El paciente señalará el lugar donde tiene dolor y nosotros lo comprobaremos objetivamente[9]. Si contamos con una hoja de valoración del dolor le pediremos al paciente que ponga una marca allí donde le duele.

La localización del dolor en vísceras es poco específica y precisa, sin embargo un principio útil es que un dolor

[9] *Cuando se le pregunta a un paciente sobre la localización del dolor, es conveniente que se señale o trace con los dedos el área dolorosa. Las descripciones verbales de la localización del dolor pueden ser confusas e inespecíficas.*[32]

detectado en la línea media del cuerpo surge de las estructuras impares, mientras que en las estructuras pares como los músculos, huesos, articulaciones, ojos... producen un dolor unilateral y más preciso en el lado afectado.

Las preguntas que le haremos al paciente serán:

- ¿Dónde le duele?
- La localización del dolor, ¿es fija o variable? En el segundo caso, ¿ hacia donde y en que circunstancias? (Dolor a distancia, irradiado y referido).

Irradiación y severidad.

Debemos considerar dos aspectos de la irradiación del dolor que son el dolor referido y la extensión del dolor debido a la extensión de la enfermedad.

En algunas enfermedades el dolor es característicamente severo, mientras que en otras es leve o puede variar en severidad. Ocurre que existe tanta variabilidad en la tolerancia al dolor entre distintos individuos que una simple afirmación sobre su severidad es insuficiente. El médico debe formar un juicio razonado según las pruebas disponibles. Al hacer esto se debe recordar que la intensidad del dolor depende en gran parte del estado mental del paciente (no es lo mismo sufrir el mismo accidente en casa que realizando deporte). Por otro lado la depresión, ansiedad, introspección tiende a agravar la severidad del dolor.

Cualidad, carácter, calidad.[32]

El dolor es un carácter subjetivo que el paciente nos tiene que explicar. Depende de dos factores: El órgano donde se encuentra la lesión productora del dolor y el tipo de estímulo producido. Las descripciones del dolor por parte del paciente suelen ser útiles para determinar su origen y poner en práctica medidas efectivas para su control.

El paciente puede objetivar su dolor de varias maneras:

- Pungitivo: En forma de pinchazo
- Lancinante: Que recuerda a una lanzada (dolor tabético)
- Constrictivo: Opresivo.
- Gravitatorio: Pesado.
- Terebrante: Cuando el paciente lo describe "como que corroe".
- Urente: Como en las neuralgias.
- Pulsátil: Presente en casi todas las inflamaciones.
- Quemante.
- Cortante.
- Aplastante.

Está demostrado que el dolor que surge en la piel es de tipo punzante si es breve y quemante si se prolonga. Es algo común poder distinguir diversos dolores y su procedencia (pinchazo, corte, quemaduras...) principalmente por el contacto en el que tienen lugar, pero también por la intensidad, duración, distribución del dolor y por diversas sensaciones asociadas como el calor o la tracción. El comportamiento del paciente también puede ser característico (la histeria o ansiedad pueden provocar inquietud y lamentos pero la distracción con una conversación puede calmar inmediatamente al paciente).

Las formas superficiales de dolor suelen tener respuestas concretas al contrario que las del dolor profundo. Dependiendo de la localización el dolor podrá ser

- Piel: Cortante, quemante, pulsátil, punzante.
- Músculo: Urente, difuso, con calambres.
- Articular: Quemante y pulsátil, difuso, profundo.
- Nervioso: Quemazón, escozor(terminaciones nerviosas), agudo, urente (troncos nerviosos).
- Vascular: pulsátil, aplastante, opresivo (cardiopatías isquémicas)
- Visceral: puñalada o lancinante (estructuras serosas), agudo o cortante, moriente (cólico nefrítico).

Tiempos del dolor, curso, frecuencia, variaciones, ritmos.

Las estimaciones de tiempo sin una medida real suelen ser muy imprecisas. Aún así la duración de los dolores de diverso origen puede oscilar entre menos de 1 segundo a varios días o meses.

Los datos referidos a la cronología del dolor han de ser recogidos con precisión en la historia clínica y puede ser de suma importancia en la valoración semiológica.

Los datos harán referencia a los siguientes aspectos cronológicos:

- *Inicio:* (Ver inicio, causalidad, presentación).

- *Duración:* Se refiere al tiempo que el paciente viene padeciendo el dolor (crónico o agudo) y a la duración de la crisis dolorosa.

- *Curso:* Se verá si es progresivo o regresivo, si es en crisis, continuo o discontinuo

- ¿Cuánto tiempo hace que tiene este dolor?
- El dolor está presente a lo largo del día, solo en parte, en parte de la semana, ocasionalmente cada mes o menos, por la noche, ¿interrumpe el sueño?... .

- *Ritmicidad, frecuencia, periodicidad y variaciones:* Por la frecuencia del dolor pueden ser intermitentes, remitentes, continuo, con curso estable, progresivo, regresivo[11]. Algunos dolores pueden presentarse a intervalos regulares cada pocos minutos (parto, cólico intestinal) y otros pueden ser impredecibles (cólico biliar). En este apartado trataremos de averiguar los intervalos en tiempo en los cuales se presenta el dolor; para ello preguntaremos:

- ¿Mejora o empeora el dolor en algún momento del día o de la noche?.

- *Terminación del dolor:* En caso de que haya desaparecido temporal o definitivamente preguntar sobre el modo de desaparición: brusco, gradual... .

- ¿Le ha desaparecido el dolor?, ¿Cuándo?, ¿Cómo?.

Factores agravantes

El conocimiento de lo que puede empeorar el dolor permite planificar los cuidados de modo que se eviten estos incrementos de dolor. Debemos preguntar al paciente si conoce algún factor agravante. En caso de obtener una respuesta afirmativa, se debe valorar la fiabilidad de dicha afirmación y averiguar que no se trata de algo esporádico. Las preguntas a realizar podrían ser:

- ¿Empeora su dolor con algo?, cambios de postura, bipedestación, sedestación, decúbito, flexión del tronco, durante la marcha... .

Si no se han detectado factores agravantes, se pueden formular preguntas más adecuadas que limiten la respuesta como:

- ¿Marca la postura alguna diferencia?.
- ¿Empeora el dolor cuando se inclina hacia delante?.

Factores aliviadores

Se deben tener las mismas precauciones sobre las afirmaciones de los pacientes en cuanto a los factores aliviadores. Muchos dolores remiten espontáneamente y la causa a la que lo atribuye el paciente debe considerarse en detalle y valorarse cuidadosamente (efecto placebo u otra causa).

También puede haber métodos específicos para el alivio del dolor que ha usado con éxito en su casa. Ejemplo: Escuchar música para relajarse y potenciar así los efectos de un analgésico. Las preguntas que se formularían podrían ser:

- ¿Alguno de los hechos siguientes le alivia el dolor? Reposo, sueño, cambios de postura como la bipedestación, sedestación, decúbito o flexión del tronco... .

Sintomatología asociada.

El dolor puede aparecer en la clínica aisladamente, como síntoma único y otras veces, dependiendo de las características del dolor y de la personalidad del paciente, puede ir acompañado de un abanico de síntomas más o menos amplio que podrá aparecer antes, durante o después del dolor. Esta sintomatología asociada puede estar integrada por repercusiones de tipo motor, hormonales y vasculares, dependiendo de la estructura anatómica que padezca la estimulación dolorosa. En este apartado y dependiendo de los antecedentes personales de enfermedades generalizadas deberemos realizar un cuestionario por aparatos. En reumatología por ejemplo, la sintomatología clínica asociada al dolor corresponde a la tumefacción, movilidad articular, rigidez, debilidad, fatiga y como signos, el grado de movilidad articular, crepitaciones, deformidades, tumefacción y temperatura.

Efectos y consecuencias del dolor.

Se debe preguntar al paciente sobre los efectos del dolor de tal forma que podamos averiguar la interferencia en su vida diaria. Las respuestas también nos indicarán cualquier necesidad de control de otros síntomas. Es útil ser específico cuando formulamos preguntas sobre los efectos del dolor.

- ¿Se ve limitada su actividad física a causa del dolor?, Si es así ¿cómo?.
- ¿Interfiere el dolor en sus actividades domésticas, laborales o sociales?.
- ¿Aumenta o disminuye el dolor cuando usted está preocupado, tenso o deprimido?.

Tabla 6.[32]

Conceptos erróneos sobre la valoración de los pacientes que indican que tienen dolor

Concepto erróneo	Corrección
1. El equipo de salud es la autoridad sobre la existencia y naturaleza de la sensación dolorosa del paciente.	La persona con dolor es la única autoridad sobre la existencia y naturaleza del mismo, porque la sensación de dolor sólo puede sentirla la persona que lo padece.
2. Nuestros valores personales y la intuición sobre la confianza que merecen los demás son un instrumento valioso en la identificación de si una persona miente o no sobre su dolor.	Los valores personales y la intuición no constituyen un enfoque profesional del paciente con dolor. La credibilidad del paciente no está en tela de juicio.
3. El dolor es en gran parte un problema emocional o psicológico, especialmente en el paciente que está muy ansioso o deprimido.	Tener una reacción emocional al dolor no significa que éste esté causado por un problema emocional.
4. Mentir, simular sobre la existencia del dolor es frecuente.	Muy pocas personas que dicen que tienen dolor están mintiendo. La invención pura del dolor se considera rara.
5. El paciente que obtiene ganancias o un tratamiento preferente debido al dolor consigue beneficios secundarios y no le duele tanto como dice o no le duele en absoluto.	No es lo mismo un paciente que usa su dolor para obtener ventajas que un simulador, y puede dolerle tanto como afirma. Además, el diagnóstico de beneficio secundario puede no ser exacto.
6. Todo dolor real tiene una causa física identificable.	Casi todos los dolores tienen componentes físicos y/o mentales.
7. Hay signos visibles, ya sean fisiológicos o comportamentales, que acompañan al dolor y que pueden usarse para valorar su existencia e intensidad.	Incluso con dolor intenso hay períodos de adaptación fisiológica y comportamental, lo que comporta períodos con signos mínimos o sin signos de dolor. La falta de expresión dolorosa no significa necesariamente falta de dolor. ¿Cómo debe actuar el paciente para que le creamos?
8. Estímulos físicos comparables producen dolor comparable en distintas personas. La intensidad y duración del dolor pueden predecirse exactamente para todos basándonos en el estímulo para el dolor.	Estímulos comparables en distintas personas no producen las mismas intensidades de dolor. Estímulos comparables en diferentes personas producirán diferentes intensidades de dolor que durarán períodos distintos. No hay una relación directa e invariable entre cualquier estímulo y la percepción de dolor.
9. A las personas con dolor debe enseñárseles a tener una alta tolerancia al mismo. Cuanto más prolongado sea el dolor o más experiencia tenga la persona en el dolor, mejor será su tolerancia.	La tolerancia al dolor es una respuesta individual única, variando entre pacientes y en el mismo paciente de una situación a otra. El respeto a la tolerancia al dolor del paciente es crucial para un control adecuado del mismo.
10. Cuando el paciente informa de alivio del dolor después de un placebo, esto significa que el paciente es un farsante o que el dolor es psicógeno.	No hay evidencia en parte alguna de la literatura que justifique el uso de un placebo para diagnosticar un dolor fingido o psicogénico.

Tabla 7. Cuestionario para el análisis del dolor

Inicio	• ¿Cuánto tiempo hace que tiene este dolor? (horas, días, semanas, meses, años) • ¿Desde cuando le duele? • ¿Cómo se inició el dolor? (Repentino, gradual). • ¿Mejora o empeora el dolor en determinados momentos del día o de la noche?.
Localización	• ¿Dónde le duele? • La localización del dolor, ¿es fija o variable?, En el segundo caso, ¿ hacia donde y en que circunstancias?
Irradiación, severidad	• ¿Se le irradia el dolor?
Carácter	• ¿Cómo describiría su dolor? • ¿Cuál es la intensidad de su dolor? (Ver valoración)
Tiempos del dolor	• ¿Cuánto tiempo hace que tiene este dolor? • El dolor está presente a lo largo del día, solo en parte, en parte de la semana, ocasionalmente cada mes o menos, por la noche, ¿interrumpe el sueño?... • ¿Mejora o empeora el dolor en algún momento del día o de la noche?. • ¿Le ha desaparecido el dolor?, ¿Cuándo?, ¿Cómo?.
Factores agravantes	• ¿Empeora su dolor con algo?, cambios de postura, bipedestación, sedestación, decúbito, flexión del tronco, durante la marcha... • ¿Marca la postura alguna diferencia?. • ¿Empeora el dolor cuando se inclina delante?.
Factores aliviadores	• ¿Alguno de los hechos siguientes le alivia el dolor? Reposo, sueño, cambios de postura como la bipedestación, sedestación, decúbito o flexión del tronco... .
Efectos del dolor	• ¿Se ve limitada su actividad física a causa del dolor?, Si es así ¿cómo?. • ¿Interfiere su dolor con sus actividades domesticas, laborales o sociales?. • ¿Aumenta o disminuye su dolor cuando usted está preocupado, tenso o deprimido?

VALORACION DEL DOLOR

La valoración del dolor resulta indispensable para el cuidado del paciente. Sabemos que el dolor es una experiencia personal e individual y que sólo el paciente sabe si le duele y cuanto le duele, circunstancia que incrementa la dificultad de valoración y definición[31].

¿Cómo podemos apreciar el grado de las experiencias mentales de otra persona?. En primer lugar, toda valoración del dolor debe contemplar un informe del paciente, por otro lado, los signos físicos que suelen acompañar al dolor (taquicardia, hipertensión, alteraciones ventilatorias, cambios en la expresión facial...) son de carácter reflejo y no han de mantener forzosamente una relación proporcional a la magnitud del dolor. En segundo lugar, la intensidad del estímulo (golpe, traumatismo, agresión quirúrgica...) no tiene tampoco porqué relacionarse cuantitativamente con el grado de dolor referido por el paciente, al estar esta valoración sujeta a variables psicológicas y/o la personalidad de la persona en cuestión[10]. Por último no podemos identificar con precisión una experiencia emocional (un dolor de grado 4 es superior al de grado 2 pero esto no quiere decir que el primero sea el doble del segundo).[6,37,59]

En el ámbito clínico la evaluación del grado de dolor que un paciente sufre pasa, obligatoriamente por un proceso de medición de la intensidad y de la interpretación posterior de esa medición a la luz de otras características del dolor.

Normalmente este proceso lo realizamos de forma automática y subconsciente y catalogamos el dolor que presenta el paciente basándose en la información que el mismo nos proporciona al respecto, a la actitud que presenta y a determinados datos fisiológicos. En este sentido existen métodos que nos informan sobre la propia interpretación del individuo en cuanto a su experiencia sobre el dolor. De modo alternativo también podemos valorar el dolor sobre la base de nuestra experiencia o a las observaciones que nosotros hayamos realizado sobre la situación del paciente/es [6]. Cuando valoramos el dolor podemos, bien determinar la sensibilidad al dolor de modo experimental en un laboratorio o en la clínica, bien determinar el nivel de dolor espontáneo a expensas de una lesión o de una enfermedad[6].

En un sentido amplio, las posibilidades de medir el dolor en el hombre se pueden clasificar en tres amplias categorías o apartados:

- Valoración experimental: - Animal.
  - Humana.
- Valoración clínica. - Subjetiva
  - Objetiva

CRITERIOS PARA SELECCIONAR LA FORMA DE MEDICION DEL DOLOR.

Los criterios para seleccionar la forma en que mediremos el dolor dependen de si el objetivo es clínico o experimental, del tipo de dolor (agudo o crónico), de que se vaya a aplicar a niños o adultos y finalmente de que tipo de instrumentos disponemos.

En este sentido, la mayoría de los métodos se basan en lo que el paciente relata. En general, el establecimiento del dolor requiere que los tests aplicados supongan la mínima carga para el paciente, se comprendan bien por el enfermo, tengan un amplio rango de puntuaciones y sensibilidad y demuestren fiabilidad y validez.

La elección de un método u otro dependerá de la inclinación teórica del clínico y las limitaciones del paciente. Ningún método es estándar para todas las aplicaciones [35].

VALORACION EXPERIMENTAL DEL DOLOR

Los estudios sobre los modelos de dolor son necesarios para el mejor conocimiento de los mecanismos fisiopatológicos del dolor clínico y avanzar en el camino de su más adecuado control[19,35].

[10] *La sugestión en determinadas personas tiene un efecto demostrado sobre su umbral, tolerancia e intensidad del dolor*[11]

Experimentación Animal

La experimentación animal resulta necesaria para la investigación del dolor porque según Chapman[37] permite:
La manipulación de variables experimentales nos puede conducir a un mejor entendimiento de todos los mecanismos que intervienen en el proceso doloroso.
La simulación de ciertos estados patológicos que posibilitan la valoración e investigación de diferentes procedimientos fisiológicos[52] y farmacológicos[18] que son desconocidos o que no son aplicables de modo inmediato a un ser humano.

Los métodos experimentales que se utilizan para inducir dolor sobre estructuras cutáneas, somáticas y viscerales en un animal incluyen distintos dispositivos e inducen todo tipo de estímulos nociceptivos (mecánicos, térmicos, eléctricos y químicos, tanto para producir dolor agudo como crónico).

La evaluación del dolor se suele hacer observando el comportamiento que adopta el animal tras la aplicación del estímulo. El comportamiento variará según el tipo de estímulo aplicado, su magnitud, la frecuencia y la hora del día en que se aplica[35,37].

Experimentación Humana

En los seres humanos la mayor parte de los trabajos experimentales analizan la respuesta de un individuo frente a un estímulo nociceptivo ante determinadas situaciones, ya sea para probar artefactos o dispositivos nuevos, comprobar la eficacia de nuevos fármacos o averiguar la relación de aspectos neurofisiológicos del dolor desconocidos hasta el momento[37,44].

La valoración de la respuesta de una persona o de un grupo frente a un estímulo doloroso experimental presenta las *ventajas* de poder cuantificar con precisión el estímulo nociceptivo y de poder reducir al máximo la interferencia de factores étnicos, sociales y ambientales. Los posibles *inconvenientes* son que las vías de dolor experimental no tienen porque ser las mismas que las implicadas en el dolor clínico, no se tienen en cuenta aspectos emotivos y motivacionales y se ha de prefijar exactamente el tipo e intensidad del estímulo[47].

Antes de introducirnos sobre el análisis de los métodos experimentales de valoración del dolor debemos saber que existen varios parámetros o puntos de referencia relacionados con la intensidad del dolor experimentado por el paciente:

1. ***Umbral al dolor:*** Se define como la primera sensación dolorosa, apenas perceptible, que aparece en un individuo bajo determinadas condiciones de estimulación nociva. Se determina estadísticamente como el estímulo de la menor intensidad capaz de causar dolor[36], además, apoya que sólo puede ser medida en individuos conscientes y cooperativos. También se le denomina umbral doloroso inferior.
2. Una vez alcanzado el umbral de dolor, si la intensidad del estímulo sigue siendo aumentada, se alcanza otro punto en el que el paciente dice que el dolor es intenso o que le duele mucho, se le denomina "***umbral al dolor intenso***" o superior.
3. La ***Tolerancia al dolor*** es la diferencia entre el umbral a dolor y el umbral al dolor intenso o umbral de reacción al dolor, es por tanto la cantidad de estímulo doloroso que puede ser tolerado.

Está claro que dependiendo del tipo de estudio, se valorarán distintos puntos de referencia que darán resultados diferentes, por esta razón es muy importante definir cuidadosamente el punto de referencia.

Factores que afectan al dolor experimental[2,12].

Los dos umbrales descritos se encuentran determinados por factores psicológicos pero mientras que existe poca diferencia entre los valores obtenidos en individuos de distintos grupos étnicos y sociales en cuanto al umbral bajo, los correspondientes al umbral alto varían considerablemente debido a la combinación de los efectos condicionados por los factores culturales y psicosociales. Los factores identificados relacionados con la variación de los umbrales son los siguientes:

- *Raza:* Se ha observado que el dolor es percibido en un nivel inferior por los individuos de raza negra y de países mediterráneos.
- *Sexo:* Muchos estudios han demostrado un umbral doloroso inferior en las mujeres.
- *Edad:* El umbral doloroso aumenta con la edad.
- *Temperatura cutánea:* Los métodos mecánicos como de aplicación de radiaciones caloricas para la medición del umbral doloroso están afectados por la temperatura cutánea (el aumento de la temperatura aumenta el umbral del dolor).
- *Enfermedad con afectación hística. Lesiones nerviosas:* Cuando nos encontramos una lesión tisular, una inflamación o afectación nerviosa el umbral del dolor se encuentra aumentado.
- *Fatiga:* Se ha observado que la fatiga física no tiene efecto sobre el umbral doloroso, al contrario que la fatiga mental la cual disminuye su umbral.
- *Sugestión y actitudes del individuo y del observador:* La sugestión puede ayudar a elevar el umbral doloroso, así mismo, la explicación de las intenciones del observador y la interpretación que el individuo sometido al estudio haga sobre ellas también puede influir sobre el umbral doloroso.
- *Distracción:* Dolor en otra región. La distracción del individuo mediante estímulos externos, como el ruido, da lugar a un aumento del umbral doloroso.
- *Efectos colaterales de los fármacos:* Algunos efectos farmacológicos distintos a la producción de analgesia pueden alterar el umbral doloroso (náuseas, vasoconstricción periférica, depresión respiratoria ..., pueden disminuir el umbral al dolor).
- *Lateralidad:* La percepción del dolor puede variar según se aplique sobre el lado dominante o no dominante del organismo. Mediciones realizadas sobre el lado dominante revelan una mejor correlación que las mediciones realizadas en el lado no dominante. Ésto nos sugiere que el lado no dominante está menos desarrollado para la percepción del dolor.

- *Personalidad:* La personalidad y los factores psicosociales implicados en la experiencia dolorosa pueden determinar a favor o en contra la percepción del dolor.

Tabla 8[2]

Factores psicosociológicos implicados en la percepción del dolor

Aumentan el umbral	disminuyen el umbral
• Sugestión	• Fatiga mental
• Distracción	• Incomodidad
• Placebo	• Insomnio
• Sueño	• Cansancio
• Reposo	• Ansiedad
• Simpatía	• Miedo
• Comprensión	• Tristeza
• Solidaridad	• Rabia
• Actividad de diversión	• Depresión
• Reducción de la ansiedad	• Aburrimiento
• Elevación del estado de ánimo	• Introversión
• Extroversión	• Aislamiento
	• Abandono social

Condiciones de medición

Los estímulos deberían cumplir ciertos requerimientos con el fin de aseverar la fiabilidad en la medición de los umbrales. Estos requerimientos son los siguientes:

- Posibilidad de medir los estímulos con reproductibilidad sin que ello interfiera con determinaciones posteriores.
- Posibilidad de control y seguridad en su utilización. El estímulo se debe de aplicar sobre un tejido en el que la lesión hística sea mínima.
- Gama de intensidades lo suficientemente amplia como para poner de manifiesto los umbrales descritos.
- Calidad del estímulo bien definida con el objeto de que el paciente pueda identificar con claridad los distintos umbrales.

Métodos experimentales

Hay varios métodos para inducir dolor experimental[45] en el hombre aunque los problemas éticos restringen los límites de los modelos agudos y hacen imposible los crónicos.

Los estímulos pueden ser al igual que en el animal de diversa naturaleza, los más utilizados son:

- *Métodos mecánicos:* Los métodos mecánicos de producción del dolor han sido utilizados con frecuencia porque son simples y aceptables por parte de los pacientes. Desde principios de siglo se han ideado distintos dispositivos (algómetros) y artefactos capaces de producir dolor mecánicamente que siguen siendo vigentes en la actualidad. Un ejemplo de ello es la estimulación mecánica con pelos de Von Frey (Von Frey Hair Stimulation), con los que se realiza una presión calibrada y/o graduada con pelos de caballo de distinta dureza y grosor[1,54]. Otro método utilizado es realizar presión con el pulgar sobre la apófisis estiloides y graduar la respuesta[23]. Más moderna es una técnica empleada para producir y evaluar dolor mecánicamente e hiperalgesia, en la cual una pequeña varilla de metal es guiada y acelerada en un cilindro; esta impacta sobre la piel y produce una breve sensación de dolor[31].
  En oftalmología se utilizan estesiómetros para medir la sensibilidad corneal, el más utilizado es el estesiómetro de Draeger,[9,29] una variación del mismo desarrollada por Kohlhass y colabs. (1994)[10], es un estesiómetro de aire, capaz de registrar la sensibilidad corneal sin tocar la córnea aunque es menos sensible.
- *Calor y frío:* El calor y el frío extremos son dolorosos y ambos han sido utilizados como estímulos nocivos para producir dolor experimental. Se ha utilizado calor en forma de radiación. Se enfoca una lámpara sobre la piel de modo que se pueda aumentar la intensidad del estímulo. En el momento en que alcanza el umbral se hace la medición con un radiómetro en el trayecto del haz luminoso. Éste método presenta diversos inconvenientes como el color de la piel, cambios en la temperatura ambiente, etc. Otra modificación de éste método (algesímetro de hilo caliente) es utilizar una intensidad fija de calor y medir el tiempo necesario para producir dolor[24]. El láser de argón y de CO2 también se ha utilizado para producir dolor mediante el calor[17,21]. Inicialmente se suele notar una sensación de picazón, seguida de calor, hasta llegar a un dolor intenso[35].
  El frío ha sido y es ampliamente utilizado en los modelos de inducción del dolor humanos. Un ejemplo es el "cold pressor test" (técnica de la respuesta presora al frío), en el que se introduce la mano del individuo primero en agua tibia y después en agua helada y éste debe decir cuando experimenta dolor y cuando es insoportable[24,61]. El frío y la presión asociados se utilizan conjuntamente para producir dolor experimental[3].
- *Electricidad:* La facilidad de control del estímulo eléctrico ha contribuido a la extensión de éste método de producción del dolor. Normalmente se han aplicado corrientes eléctricas sobre la piel[20], intramuscular[54,56] o bien sobre la pulpa dentaria; este último puede tener ventajas sobre la estructura cutánea porque está menos expuesta a influencias externas como la temperatura y la sudoración. Se aplican breves choques eléctricos de intensidad creciente hasta que el individuo refiera dolor estableciéndose el umbral[23]. En los métodos eléctricos de producción del dolor, salvo cuando se realizan descargas, se refiere más una sensación desagradable que como un autentico dolor y en todo caso no reproduce situaciones clínicas[35].
- *Oclusión vascular:* El método más empleado es un torniquete aplicado en el brazo de un paciente que contrae los músculos de la mano a una velocidad

constante donde se mide el tiempo necesario para producir dolor como umbral doloroso (submaximal effort tourniquete technique). Para la realización de este método se lleva a cabo la compresión vascular del brazo y antebrazo utilizando una venda de Esmarch, tras lo cual se mantiene la isquemia de la extremidad mediante un manguito de presión colocado en la parte proximal del brazo y a una presión por encima de la sistólica. Acto seguido el paciente realiza 20 contracciones de la musculatura flexora de los dedos, tras lo que se inicia la contabilización del tiempo y la determinación de los dos momentos siguientes

1º: Corresponde al momento en el que el dolor del antebrazo alcanza un nivel similar al originado por la enfermedad o lesiones padecida por el paciente.

2º Hace referencia al tiempo preciso para alcanzar el máximo de dolor tolerable por el paciente.

La relación torniquete-dolor se calcula basándose en la siguiente formula:

$$TPR = \frac{\text{Tiempo hasta alcanzar dolor clínico}}{\text{Tiempo hasta alcanzar el máximo dolor tolerado}} * 100$$

Previamente hemos realizado una pequeña valoración sobre el dolor del paciente (en una escala sobre 100). Si la diferencia es muy importante (más alta), esto nos demuestra que los factores psicológicos juegan un papel significativo en cuanto al aumento de la estimación del dolor por encima de la relación torniquete dolor.[35,44]

- *Métodos químicos y viscerales:* Los métodos de producción de dolor visceral son de gran interés aunque su aplicación se deba limitar a situaciones excepcionales como intervenciones quirúrgicas o voluntarios especiales. Un método fue determinar el umbral doloroso mediante la distensión de un tubo colocado en el esófago e introducido por la nariz. El umbral en este caso se tomó como la sensación de plenitud retroesternal[24].
  Los métodos químicos tropiezan con la dificultad de que no pueden producir lesiones tisulares amplias[35]. Se ha comprobado que la concentración de sustancias necesaria para producir una determinada intensidad de dolor es constante para un individuo, determinándose esa concentración como umbral del dolor. Un método frecuentemente utilizado son las inyecciones intramusculares de soluciones salinas a distintas concentraciones (hipertónicas, isotónicas) en determinados músculos como el tibial anterior o maseteros [20,35,53].
  Otro método de inducción del dolor químico es la infusión vía intradérmica de una ampolla de fosfato ácido provocando una acidosis tisular momentánea[52].
  El cambio de pH producido tras la aplicación de CO_2 en la cornea (o daño en el tejido), se considera una de las principales causas de estimulación nociceptiva.[9]

Generalmente todas estas técnicas se aplican en diferentes estudios y experimentos ya comentados valorándose los resultados con una serie de métodos que veremos a continuación.

EVALUACION CLINICA DEL DOLOR

En el proceso de evaluación y valoración clínica del dolor, el podólogo reúne la información del paciente y su situación, que le permite comprender mejor su experiencia y establecer una planificación de tratamiento. De ahí la importancia de la evaluación clínica.

La evaluación clínica del dolor presenta numerosas discrepancias respecto al dolor de tipo experimental porque en el primero concurren una serie de variables de tipo psicológico que no se encuentran en el campo experimental. Por otro lado, es más fácil estudiar el dolor experimental porque podemos controlar la intensidad del estímulo. Clínicamente la naturaleza e intensidad del estímulo es difícil de precisar y la severidad del proceso médico no se relaciona claramente con el dolor referido por este. Sin embargo tanto en estudios experimentales como en clínicos la valoración del dolor corresponde al propio paciente, pasando la persona que evalúa el dolor (podólogo) a un segundo plano[37], y limitándose éste a intentar objetivar el proceso basándose en los comentarios del paciente, en la experiencia del propio observador en cuanto al dolor así como en el nivel de éste que cabe esperar en un proceso patológico determinado[6].

Por tanto, clínicamente la fiabilidad de los resultados vendrá determinada por la respuesta del paciente y por una serie de factores intrínsecos y extrínsecos al propio paciente: Ansiedad, raza, cultura, personalidad, actitud del personal sanitario, de otros pacientes, presión familiar etc.[37]

Todo esto nos lleva a la búsqueda de nuevos métodos de valoración que permitan evaluar el dolor de manera objetiva, ya que la seguridad en la medida del dolor es de gran importancia cuando uno se enfrenta a la eficacia de un tratamiento. El dolor clínico puede valorarse de dos maneras diferentes, a veces complementarias: Subjetiva y objetivamente.[37]

Valoración subjetiva del dolor. Informes dados por el paciente

La cuantificación del dolor se obtiene mediante escalas que reflejan la respuesta del paciente al ser interrogado a cerca de la intensidad del mismo[37]. Entre las escalas de valoración subjetiva tenemos las siguientes:

Escala de valoración verbal, ordinal o descriptiva simple.

Introducción.

Parece obvio que la mejor forma de conocer si un paciente tiene dolor y cuanto le duele es preguntándoselo[35]. Estas escalas se han utilizado para hacer una descripción simple del dolor subjetivo. Este tipo de valoración incluye modelos unidimensionales ya que sólo miden la intensidad del dolor.

Tipos de escalas.

La primera escala fue propuesta en 1948 por Keele que empleaba la siguiente graduación del dolor[23,24,35,37]:

1.- Ningún dolor.
2.- Dolor ligero.

3.- Dolor moderado.

4.- Dolor severo.

Pero la más conocida es la llamada Escala Ordenada, introducida por Lean, Morrison y Dundee en 1968, la cual se divide en cinco niveles [23, 35]:

0: Sin dolor.

1: Dolor ligero.

2: Dolor moderado.

3: Dolor severo.

4: Dolor muy severo.

También es muy utilizada la Escala Descriptiva Simple de seis adjetivos y la Escala de Melzack y Torgenson[35].

Una segunda utilidad de este tipo de escalas es la medición del grado de alivio obtenido con el tratamiento, por ejemplo, 0: Sin alivio, 1: Alivio ligero, 2: Alivio moderado, 3: Alivio completo, utilizado con éxito por Huskinsson y cols. (1970)[24,35,37]. Esto ofrece una serie de ventajas respecto a la magnitud del dolor de cara a valorar la eficacia de una pauta terapéutica[37]. Suele ser muy útil porque homogeneiza el punto de partida inicial y los pacientes se expresan bien con ella[35,37].

Ventajas.

- Son escalas bien comprendidas por los pacientes debido a su sencillez[23,35,37].
- Fácil aplicabilidad[23,35].
- Son rápidas de explicar e interpretar.

Inconvenientes.

- Falta de sensibilidad ante pequeñas variaciones tanto de intensidad del dolor como de la eficacia de un tratamiento, debido al número limitado de categorías que integran dichas escalas[6,23,35,37].
- Dificultad para precisar con exactitud el tamaño de cada una de las respectivas categorías,[37,23],
- Tratan el dolor desde un punto de vista unidimensional, sin tener en cuenta los aspectos psicológicos asociados[6,23,35,37].
- Existen variaciones en la interpretación de los términos propios de estas escalas.[22,37]
- Dificultad del paciente para designar las palabras (ancianos, estados confusionales).[6,23]

Como en el caso de cualquier valoración, las escalas verbales están sometidas tanto a factores personales como a los derivados del entorno. Al objeto de reducir estos factores, se han desarrollado otros tipos de escalas.

Escalas de valoración numérica.

Introducción.

La escala numérica es el método más simple y utilizado con mayor frecuencia para establecer los grados subjetivos del dolor. Es un modelo de escala unidimensional. Se pide al paciente que indiquen la intensidad de su dolor en número, en una escala que puede ir del 0 al 10 ó del 0 al 100. Existe controversia sobre si se debe acompañar el número con alguna palabra clave o no. Hay autores que opinan que este dato aumentaría la sensibilidad del instrumento.[23,41]

Tipos de escalas.

Introducida por Downie en 1978, consiste en una línea horizontal de 10 cm. de longitud numerada de 0 a 10.[23]

Otra escala de medición es la Escala de Gradación Numérica en la que se invita al paciente a indicar la magnitud de su dolor mediante la elección de un número entre 0 y 100, correspondiendo el 0 al no-dolor y el 100 al máximo dolor imaginable.[37] (Fig. 5)

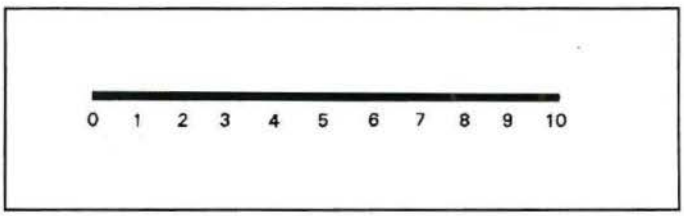

Fig. 5.- Escala de graduación numérica.

En la Escala Numérica Compartimentada el paciente debe optar por un número, entre 0 y 10, que mejor refleje la intensidad del dolor; todos los números aparecen encasillados, de modo que lo único que debe hacer el paciente es marcar con una X la casilla correspondiente.[37]

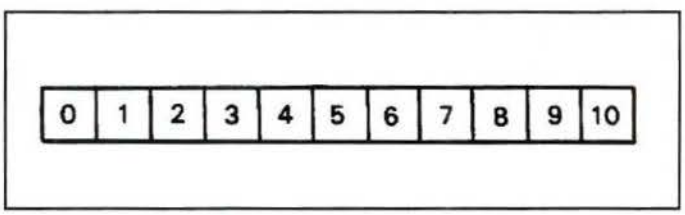

Fig. 6.- Escala numérica compartimentada.

Ventajas.

- Para realizar estudios estadísticos pueden asumirse intervalos iguales.[23]
- Permite evaluar la curación en porcentajes de 0 a 100%.[23]
- Jensen y cols. comparan la sensibilidad de estas escalas con otras en función de una serie de criterios tales como la facilidad de administración y puntuación, sensibilidad relativa de acuerdo al número de posibles respuestas que ofrecen, índice de respuestas correctas..., obteniendo de resultado, que la escala numérica de gradación 0-100 es la que mejor cumple los criterios anteriores.[37]

Inconvenientes.

- Hay estudios que refieren que los pacientes indican de forma preferente unos determinados números.[23]

- Poca sensibilidad debido a su carácter unidimensional.
- Hay pacientes que son incapaces de comparar su nivel de dolor con un número.[23]

Escalas analógicas.

Introducción.

En un intento de mejorar la sensibilidad proporcionada por el instrumento de medida, se incorpora a la medición del dolor la utilización de escalas no categóricas u ordinales, sino analógicas, utilizadas previamente en estudios psicológicos[35]. Al tratarse de una experiencia subjetiva, parece más apropiado el proporcionar al paciente una escala en la que solamente los puntos extremos de la experiencia álgica le permitan libertad para expresar el dolor sentido[24]. Son escalas unidimensionales[6].

Tipos de escalas.

La Escala Analógica Visual (VAS) es una línea cuyos extremos se definen como el máximo (peor dolor imaginable) y el mínimo (no-dolor) de la cantidad a medir[6,35,37,41]. Introduce un número infinito de puntos entre los extremos, por lo que su sensibilidad es mucho mayor, según comprobó Aitken (1969) en sus estudios. Clark y Spear (1964) utilizaron una escala analógica visual para la medición del bienestar, llegando a la conclusión de que es la más fiable. También Bond y Pilowsky utilizaron este tipo de escalas con buenos resultados en la medición del dolor. Berry y Huskisson (1973) encontraron correlación entre los datos obtenidos con una escala analógica visual y una escala simple descriptiva[2]. (Fig. 7)



Fig. 7.- Escala análoga visual.

Este tipo de escala consta esencialmente de una línea generalmente de 10 cm. - según Revill, la longitud no debe ser en ningún caso menor a 10 cm. ya que longitudes menores se asociarían a un margen de error mayor - y limitadas en sus dos extremos por otras dos líneas o topes. Un extremo marca el máximo dolor y el otro la ausencia de dolor. El paciente sólo tiene que marcar el punto de la línea donde piense que está situado su dolor. Posteriormente se mide la distancia en milímetros desde el punto marcado hasta el que representa la ausencia de dolor y se asume como medida representativa del dolor que sufre en ese momento.[35,37]. También puede utilizarse para la medición de alivio proporcionado por un determinado tratamiento la Escala de Alivio del Dolor. Para reducir el margen de error, explicaremos al paciente el funcionamiento de la escala previamente.[37] (Fig. 8)

Existen diferentes versiones de la escala analógica visual. Así tenemos la Escala Analógica Visual Horizontal, ide-



Fig. 8.- Escala de alivio del dolor.

ada en 1976, que consiste en una línea horizontal de 10 cm. de longitud limitada en sus dos extremos por dos líneas verticales, la de la izquierda representa ausencia de dolor, y la de la derecha el máximo dolor imaginable [22]. Una de estas escalas horizontales se utilizó para la realización del Indice Funcional del Pie de Budiman-Mak, que se desarrollo con el objetivo de medir el impacto que tiene la patología del pie sobre la función general, valorando subescalas de limitación de la actividad, dificultad percibida y dolor.[61] (Fig. 9)

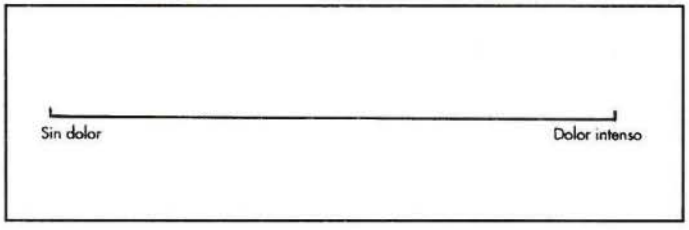

Fig. 9.- Escala analógica visual horizontal.

La Escala Analógica Visual Vertical, que sigue el mismo funcionamiento que la anterior, pero verticalmente[23]. Tenemos el llamado "Painometer", que tiene una serie de valores equitativos graduados en escala.[61] (Fig. 10)

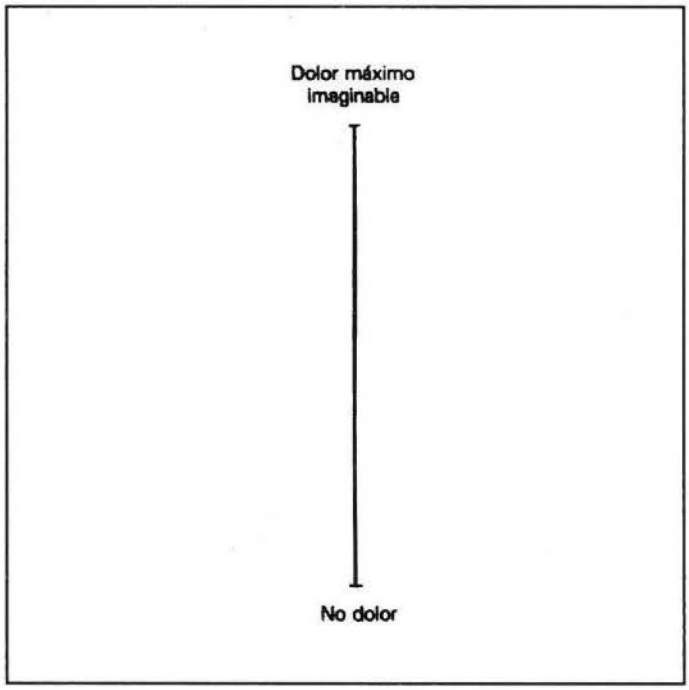

Fig. 10.- Escala analógica visual vertical.

Este tipo de escalas son las más sencillas. En un intento de dotar a la VAS de una mayor sensibilidad, se rea-

lizaron diversas modificaciones. Así aparecieron las Escalas Analógicas Graduadas. Son escalas dispuestas horizontal o verticalmente e incluso de forma curvilínea, que presentan marcas o gradaciones aisladas o acompañadas de números o términos descriptivos. Según estudios realizados por Scott y Huskisson y Sriwanatakul y cols, la VAS tradicional vertical y la escala analógica graduada horizontal con términos descriptivos, son las más eficaces y precisas. Las escalas analógicas graduadas con marcas y dispuestas horizontalmente son también veraces y las preferidas por la mayor parte de voluntarios[37].(Fig. 11)

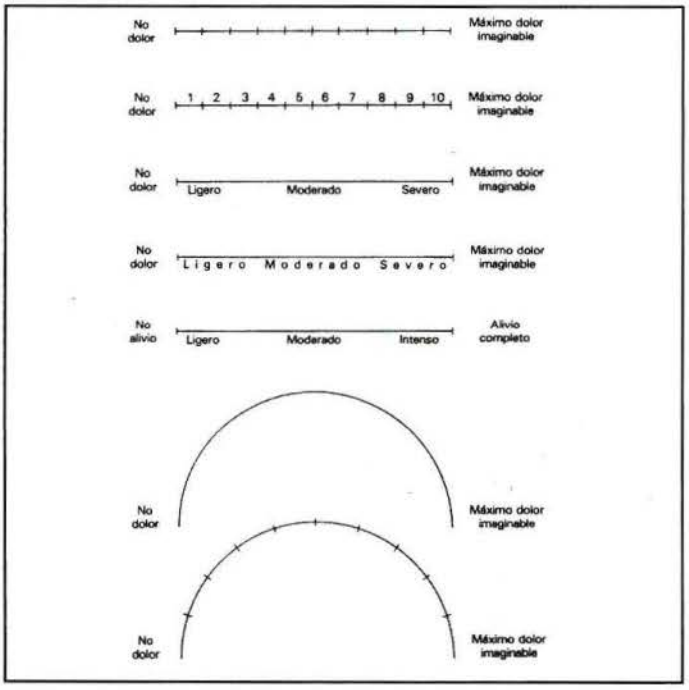

Fig. 11.- Escalas analógicas graduadas.

Estas escalas tienen un problema, y es que no pueden aplicarse a pacientes con cierto grado de desorientación y pérdida de la coordinación muscular (pacientes postoperatorios, ancianos, estados confusionales...). Por ello Nayman propone la utilización de la Escala Analógica Luminosa, que consisten en colores codificados (escala de colores). Cada color representa un determinado nivel de dolor (blanco, no-dolor). El paciente indica la magnitud de su dolor apretando el interruptor del color que mejor represente su estado.[34,36] (Fig. 12)

Thomas y Griffiths diseñan la Escala Analógica Graduada con Cursor, que sigue el mismo proceso que las anteriores, dos extremos que representan el máximo y el mínimo dé dolor, y que se diferencia en tener un cursor que el paciente puede mover para colocar en el lugar que él determine según su grado de dolor. En el reverso de esta escala aparece la puntuación correspondiente al punto señalado por el paciente, de manera que éste no puede verlas.[35,36] (Figs. 13 y 14)

Frank et al y Wong, diseñan una Escala Analógica Facial, especialmente creada para medir el nivel de dolor en niños, aunque puede ser utilizada también para pacientes con dificultad en el lenguaje o problemas mentales. Consta de una serie de expresiones faciales que van desde una

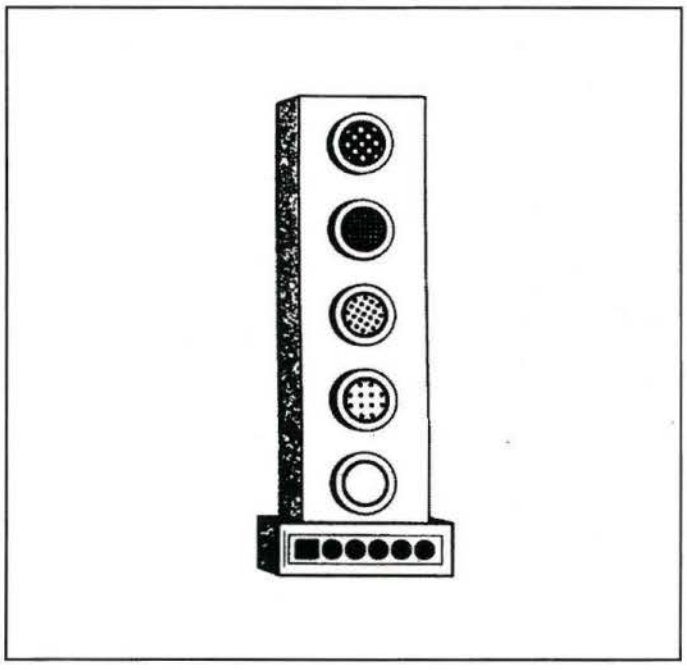

Fig. 12.- Escala analógica luminosa.

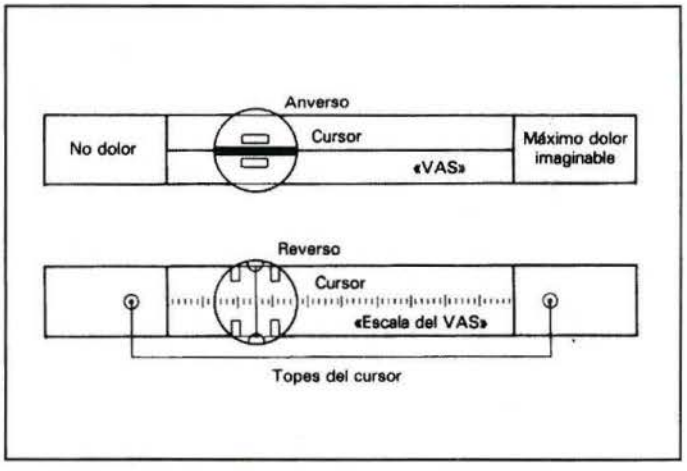

Fig. 13.- Escala analógica graduada con cursor.

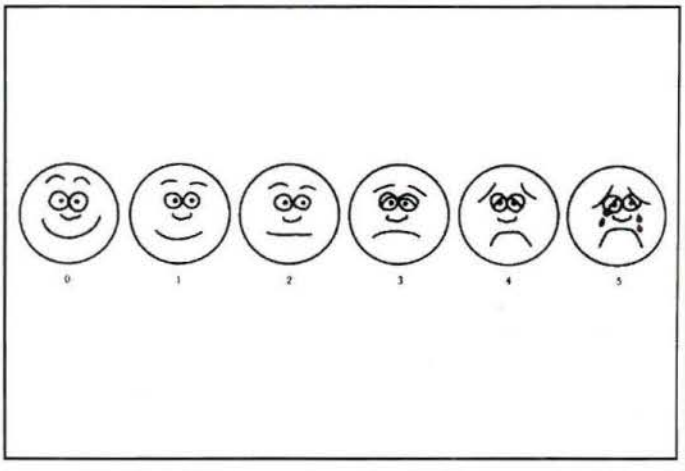

Fig. 14.- Escala analógica facial.

cara sonriente (no-dolor) hasta una cara que expresa sufrimiento y llanto (máximo dolor), en el cual los niños suelen reflejar con bastante facilidad su estado.[14,35,37]

Ventajas.

- Proporcionan mayor sensibilidad en la medición.[6,23,24,37]
- Nos permite valorar tanto la intensidad del dolor como el alivio del mismo.[37]
- Sencilla de manejar y entender por los pacientes.[35,37,41]
- Es práctica y fiable.[23,24,32,35]
- Permite la elaboración estadística de los datos como variable cuantitativa.[23,35]
- El paciente puede expresar libremente su experiencia subjetiva del síntoma.[6,23]

Inconvenientes.

- Es unidimensional, simplificando el dolor.[6,23]
- Algunos tipos de escalas analógicas no pueden ser aplicados en sujetos en estado confusional, con déficits intelectuales, menores de 5 años, en pacientes ancianos o con bajo nivel intelectual.[6,23,41]
- La escala analógica también está sujeta a las influencias de la personalidad, de la expectación por parte del podólogo sobre el paciente y de otros factores derivados del entorno inmediato.[6,23]

Métodos combinados, comparativo o pareado.

Introducción.

Consiste en comparar el dolor orgánico producido por el proceso patológico del paciente con el inducido experimentalmente mediante diversos procedimientos y valorable numérica y cuantitativamente[25,35]. La idea es producir un dolor paralelo hasta que se llegue a un nivel de intensidad que el paciente reconozca como equiparable al que padece.[35]

Tipos de métodos.

Los métodos de inducir el dolor experimental son muchos, siendo los más utilizados el Método de Torniquete de Isquemia y el Método del Calor Radiante.

El método de torniquete de isquemia fue descrito por el Dr. Richard Sternbach. El primer paso que se realiza es la expresión del lecho vascular del brazo y antebrazo con una venda de Esmarch, tras lo cual se mantiene la isquemia mediante un manguito de presión colocado en la parte proximal de brazo y a una presión por encima de la sistólica. Se realizan 20 contracciones musculares flexoras de los dedos y se inicia la contabilización del tiempo y la determinación de los momentos siguientes. El primer momento corresponde a aquel en el que el dolor del brazo se equipara al padecido por el paciente. El segundo momento es cuando el dolor del brazo se hace intolerable.[6,35]

El método del calor radiante consiste en la aplicación de calor en una zona corporal valorando el tiempo de exposición necesario para que el dolor se equipare al que sufre el paciente.[35]

Ventajas.

- Nos permite una valoración indirecta del dolor que padece el paciente.[35]
- Permite estimar la influencia de los factores psicológicos y externos en cuanto al grado de dolor que padece el paciente.[6]

Inconvenientes.

- Su utilización en clínica resulta, cuando menos, éticamente dudosa.[35]

Consumo de fármacos analgésicos.

Introducción.

Una manera de obtener una medida indirecta, pero derivada del grado de dolor o intensidad del mismo, es el registro del tipo y dosis de analgésico administrado al paciente[35]. Cuando el dolor se mide después de la administración de un analgésico, el alivio se calcula sustrayendo del grado inicial el grado de dolor en ese momento.[24]

Tipos de escala.

Dundee (1960) utilizó escalas de mejoría que calificaban la analgesia de excelente, buena, moderada, mala y dudosa o ausente.[24]

Swerdlow y cols utilizaron una escala de cuatro puntos: El dolor no se modifica, queda aliviado en menos de la mitad, en más de la mitad y completamente aliviado.[24]

El método más preciso y fiable de medir el consumo de analgésicos es la utilización de un dispositivo PCA (Analgesia Controlada por el Paciente), primero por que se obvian retrasos y déficits o reducciones en el número y dosis del fármaco, y segundo se puede disponer de un registro detallado del número de dosis administradas, de los intentos de administración no dispensados por no estar autorizados y de las secuencias temporales.[35]

Ventajas.

- Es un método de ayuda y, de hecho, se ha convertido, utilizando de manera concomitante con un test de grado de dolor (VRS o VAS) y otro de alivio del mismo, en el instrumento de medida más utilizado por algunos autores.[35]

Inconvenientes.

- Es un método que se utiliza especialmente para la medición del dolor agudo postoperatorio, ya que es complicada la obtención de datos veraces en cuanto a dosis y pautas de administración, si es el propio paciente el que esta llevando su tratamiento.[35,37]
- A no ser que todos los pacientes presenten la misma intensidad de dolor inicial, se supone que la reducción de dolor de intenso a moderado es equivalente a una reducción de moderado a ligero, pero son suposiciones.[24]

Cuestionarios multidimensionales.

Introducción.

Incluyen todas aquellas escalas desarrolladas de manera específica para la evaluación de los distintos aspectos relacionados con el dolor. La creación de éstos test fue un intento de romper con la linealidad en la valoración del dolor, ya que toma en consideración los aspectos psicológicos, afectivos...[35]

Tipos de escalas.

El Test de McGill-Melzack, ideado por Melzack en la universidad de McGill (Canadá 1971), es el instrumento de estas características más utilizado. Divide el dolor en 3 aspectos: Sensorial, afectivo y evaluativo (emocional). Posteriormente Melzack añadió otro grupo bajo la consideración de miscelánea. El test consta de 20 grupos de palabras que definen el dolor. Cada adjetivo tiene un determinado valor numérico de forma progresiva. Se pide al paciente que seleccione dentro de cada grupo aquellos adjetivos que mejor definan su dolor. Los 10 primeros grupos son de cualidades sensoriales, los 5 siguientes son afectivos, en 16 es evaluativo y los 4 restantes son una miscelánea. Posteriormente, basándose en la puntuación alcanzada, se analiza e interpreta el dolor del paciente.[6,32,35,37,41]

CUESTIONARIO DEL DOLOR McGILL-MELZACK

Nombre: ..... Edad: .....
Historia n.º: ..... Fecha: .....
Categoría clínica (cardíaca, neurológica...): .....
.....
Diagnóstico: .....
.....

Analgésicos (si ya se han administrado)
1. Clase:
2. Dosificación
3. Fecha de administración (en relación con esta prueba:

Inteligencia del paciente: rodear con un círculo el mejor número

1 (baja) 2 3 4 5 (alta)

PARTE 1. **Localización del dolor**

Señalar en el gráfico adjunto la zona donde se localiza el dolor.
Si el dolor es externo: E - Si es interno: I - Si es ambos: EI.

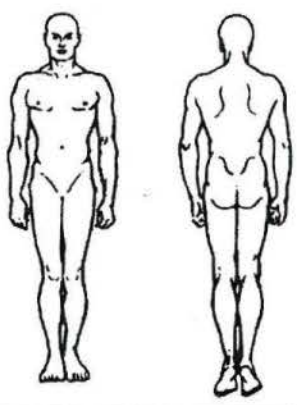

Fig. 15.- Test. de McGILL-MELZACK.

PARTE II. **Descripción del dolor (PRI)**

Escoger una sola palabra de cada apartado que mejor defina el tipo de dolor que se padece en este momento

1	2	3	4
Aletea	Brinco	Pincha	Agudo
Tiembla	Destello	Perfora	Cortante
Late	Disparo	Taladra	Lacerante
Palpita		Apuñala	
Golpea		Lancinante	
Martillea			
5	**6**	**7**	**8**
Pellizca	Tira	Calienta	Hormigueo
Aprieta	Tracciona	Quema	Picor
Roe	Arranca	Escalda	Escozor
Acalambra		Abrasa	Aguijoneo
Aplasta			
9	**10**	**11**	**12**
Sordo	Sensible	Cansa	Marea
Penoso	Tirante	Agota	Sofoca
Hiriente	Áspero		
Irritante	Raja		
Pesado			
13	**14**	**15**	**16**
Miedo	Castigador	Desdichado	Molesto
Espanto	Abrumador	Cegador	Preocupante
Pavor	Cruel		Apabullante
	Rabioso		Intenso
	Mortificante		Insoportable
17	**18**	**19**	**20**
Difuso	Apretado	Fresco	Desagradable
Irradia	Entumecido	Frío	Nauseabundo
Penetrante	Exprimido	Helado	Agonístico
Punzante	Estrujado		Terrible
	Desgarrado		Torturante

Fig. 15.- Test. de McGILL-MELZACK.

PARTE III. **Cambios que experimenta el dolor**

Escoger la palabra o las palabras que describan el modelo o patrón que sigue el dolor

1	2	3
Continuo	Rítmico	Breve
Invariable	Periódico	Momentáneo
Constante	Intermitente	Transitorio

Factores que alivian el dolor:

Factores que agravan el dolor:

PARTE IV. **Intensidad del dolor (PPI)**

Elegir la palabra que mejor refleje la magnitud del dolor en este momento

1	2	3	4	5
Ligero	Molesto	Angustioso	Horrible	Atroz

Sistema de puntuación

1) PRI (Pain rating index = Índice de valoración del dolor)
- Sensorial: (1-10)
- Afectivo: (11-15)
- Evaluativo: (16)
- Miscelánea: (17-20)

2) PPI (Present pain index = Índice de intensidad del dolor)
3) Número de palabras escogidas:

Fig. 15.- Test. de McGILL-MELZACK.

Inventario Breve del Dolor (BPI). Es una medida multidimensional y rápida que ha demostrado fiabilidad y validez en los sujetos afectos de cáncer y artritis reumatoide.

Test Estandarizados de Personalidad y Psicopatología. Están especialmente indicados para pacientes con dolor crónico.

Otros tests multidimensionales son la Técnica de Gradación Adjetiva de Gracely parecido al McGill Pain Questionnaire[37]. Por último cabe citar el Dartmouth Pain Questionnaire descrito por Corson y Schneider que complementa el McGill con dos valoraciones adicionales: el índice de autoestimación de la percepción dolorosa y el funcionalismo o actividades que desarrolla el paciente a pesar del dolor[37].

Ventajas.

- Permiten una valoración multidimensional del fenómeno doloroso, abarcando los dos componentes que lo integran: Sensorial y emocional.[6,37,41,61] El método más apoyado es la escala McGill por su fiabilidad y validez, y es rápida de realizar.[37]
- Extremadamente útil para catalogar a pacientes crónicos.[35]

Inconvenientes.

- No es útil para el dolor postoperatorio.[35,37]
- El McGill tiene con desventaja que es más costoso para el paciente que las escalas numéricas o las VAS ya que algunos pacientes no manejan bien el vocabulario y además los procedimientos de puntuación disponibles tienen sus limitaciones.[35,37,41]

Cartillas de autoevaluación.

Introducción.

En el caso del dolor crónico, se hace necesaria la comparación cronológica de las mediciones efectuadas del dolor, para comprobar la evolución con los tratamientos prescritos[35]. Se usa con mayor frecuencia para medir la seguridad y eficacia de los analgésicos, aunque se puede utilizar para el control de cualquier tratamiento no farmacológico[32].

Tipos de cartillas.

Uno de los más utilizados es el Test de Lattinen. Este test es empleado para la valoración del dolor crónico[23]. Se compone de cinco apartados que valoran la intensidad subjetiva del dolor, la frecuencia, el consumo de analgésicos, la incapacitación y el reposo nocturno[23,35]. La valoración viene dada por la suma de puntuaciones asignadas a cada uno de los grupos de preguntas, pudiendo alcanzar un máximo de 20 puntos.[23]

Otro, el de Pozzi, registra el número de horas que el paciente ha dormido, ha estado sin dolor o con alguno de los cinco grados propuestos (leve, molesto, que cansa, terrible e insoportable).[35]

Ventajas.

- El test de Lattinen es el más usado junto con la VAS debido a la simplicidad del lenguaje para el paciente y a la objetividad de resultados en sucesivas evaluaciones. Es preferente la utilización de este test en pacientes con dolor crónico.[23]
- Las cartillas de valoración continua son un instrumento de valoración fácil y rápidas.[33]
- Es utilizable en el entorno domiciliario.[33]

Inconvenientes.

- Sólo se utiliza para la medición del dolor crónico.[23]

Valoración objetiva del dolor clínico

Todo método que nos permita una valoración del dolor independientemente del subjetivismo del paciente representará según los investigadores la mejor manera de entender y tratar el dolor.

Valoración por parte de un observador. Métodos conductuales

En determinados momentos, la manifestación subjetiva por el enfermo de su grado de dolor se hace absolutamente imposible (postoperatorios inmediatos, pacientes encamados o semiconscientes, niños pequeños, etc.). En tales circunstancias, parece adecuado que la valoración del dolor por parte de un observador aporte una objetividad y precisión mucho mayor que la estimación subjetiva del propio paciente... Esta valoración se basa en la observación del comportamiento o actitudes que adopta el paciente. Existen muchas conductas que nos guían sobre la experiencia dolorosa: Quejidos, muecas, suspiros, posturas corporales, expresiones faciales, bajo nivel de actividad, ingesta de analgésicos, absentismo laboral etc. Además todos estos signos se ven afectados a menudo por respuestas culturales, estados emocionales y variabilidad psicológica.

Las escalas de observación objetiva consisten en listas de ítems o de criterios definidos con la mayor brevedad posible. en los que el evaluador debe observar si se han puesto de manifiesto, así como su duración, frecuencia, intensidad, a la vez que debe registrar cuál fue su propia conducta después de haberse producido la del paciente.

En caso de que el paciente no se pueda comunicar se recomienda la escala de Andersen para la valoración del dolor.

Tabla 9. Escala de valoración del dolor de Andersen

0	No-dolor
1	No-dolor en reposo y ligero a la movilización o tos
2	Dolor ligero en reposo o moderado a la movilización o tos
3	Dolor moderado en reposo o intenso a la movilización o tos
4	Dolor intenso en reposo y extremo a la movilización o tos
5	Dolor muy intenso en reposo

Puesto que la observación del paciente es eminentemente subjetiva, ésta depende de la capacidad de interpretación del observador de determinadas manifestaciones (muecas quejidos, ya comentados) que se puede llegar a ser indistinguibles de otros tipos de estrés no originarios de dolor. La impresión general es que se produce una sobrevaloración de dichas manifestaciones interpretándolas como consecuencia del estrés.[47]

En general el grado de correlación obtenido entre la catalogación del observador y lo manifestado por los pacientes cuando posteriormente están en condiciones de hacerlo suele ser muy pobre.

Medición de parámetros fisiológicos correlacionados con el dolor.

El desconocimiento de la neurofisiología del dolor ha llevado a los científicos a buscar datos, parámetros biológicos que pudieran dar pistas sobre la medición y valoración del mismo, así, durante largo tiempo se ha buscado un parámetro que permita valorar objetivamente el dolor. El hallazgo de alguno de estos parámetros podría:

- Ayudar a confirmar la validez de una estimación subjetiva del dolor por parte de los pacientes.
- Aclarar la participación en la experiencia dolorosa de ciertos elementos como la ansiedad y el estrés
- Contribuir al poder estadístico de un experimento al proporcionar información adicional susceptible de utilizarse en la hipótesis de trabajo desarrollada.

La medición de la respuesta fisiológica al dolor puede llevarse a cabo mediante:

- *El estudio de las respuestas psicofisiológicas del SNA* o la activación emocional ante el dolor: Sabemos que con el dolor suelen presentarse una serie de manifestaciones de tipo vegetativo. En base a ello se ha intentado valorar el dolor mediante la determinación de ciertos índices y parámetros que reflejan la actividad vegetativa: Tensión arterial, frecuencia cardiaca, sudoración, temperatura, conductancia y resistencia de la piel...
- *Determinación de parámetros respiratorios:* El dolor está demostrado que perjudica al funcionalismo respiratorio afectando a la capacidad Vital, sobre todo en dolores torácicos y abdominales altos. Bromage propone la utilización de lo que denomina el factor de restauración respiratoria FRR que expresaría la mejora experimentada por la CV en presencia de un analgésico relacionada porcentualmente con los valores que se obtendrían si la CV retornara a su valor preoperatorio ideal.

$$FRR = \frac{\text{CV con analgesia - CV con dolor}}{\text{CV preoperatoria-CV con dolor}} * 100$$

Sin embargo otros autores (Bonnet y col)[37] afirman que el dolor no es el factor más importante en la afectación del funcionalismo respiratorio.

- *Determinaciones bioquímicas:* El dolor agudo se acompaña de una serie de alteraciones emocionales y vegetativas que presentan una traducción química relevante. Así durante el postoperatorio se han encontrado niveles elevados de hormonas ACTH, ADH, cortisol, glucagón, catecolaminas. Esto ha propiciado una línea de investigación que relaciona el grado de dolor experimentado por el paciente y los niveles de dichas sustancias. En diferentes estudios reflejados por Miranda el problema de la valoración del dolor en base a estos parámetros bioquímicos resulta inespecífico y de validez ciertamente dudosa debido a que cualquier situación de estrés asociado o no a la presencia de dolor puede provocar los aumentos anteriormente citados.
  El descubrimiento en 1975 de los péptidos opioides endógenos (POE) en el líquido cefalorraquideo (LCR) y plasma abrió una nueva vía en la investigación y estudio del dolor ya que los POE no solo se altera en situaciones de estrés sino también en presencia de dolor. Se aprecia una correlación inversa entre los niveles de POE en plasma y la intensidad de dolor experimentado, es decir a mayor nivel de POE menor intensidad de dolor.[28,37]
- *Registro de los nervios periféricos:* La medición de la actividad eléctrica en nervios periféricos después de la activación nociceptiva (fibras Adelta y C) es una buena medición del dolor, sólo que es válida exclusivamente para el dolor por nocicepción y es inviable totalmente desde el punto de vista de su utilización clínica. Diversos estudios han demostrado que la aplicación a nivel periférico de estímulos eléctricos de gran intensidad desencadena la respuesta y reacción de determinadas fibras , concretamente las A-delta y las C y la consecuente aparición del dolor.
  La microneurografía percutánea a través de la implantación de electrodos de tungsteno en fibras nerviosas seleccionadas registran la actividad eléctrica de fibras A-delta y C.
- *Registro de patrones electromiográficos (EMG):* Se ha propuesto como útil en algunos tipos de dolores como las cefaleas, dolores de espalda y dolores que siguen a contracturas musculares, sin embargo no se ha encontrado una relación pareja ente la tensión muscular y el grado de dolor reportado por los pacientes.
- *Registros encefalográficos:* La relación entre la actividad eléctrica cerebral y el dolor provocado mediante la aplicación de determinados estímulos manipulados convenientemente han sido objeto de estudio. La amplitud de las ondas cerebrales aumentan al incrementar la intensidad del estímulo y se correlaciona el grado de dolor referido por el sujeto. Sin embargo la relación entre la actividad cerebral y los estados de vigilia y excitación no está aún bien definida y son demasiado complejos para ser utilizados en la clínica.

Los resultados no permiten establecer una relación fidedigna entre el grado de dolor experimentado por el paciente y las alteraciones valoradas. Es cierto que los cambios en el SNA y hormonales acontecen en presencia de dolor, pero también ante diversos tipos de estrés agudo, y, en el mejor de los casos, sin guardar una correlación estrecha entre el grado de dolor y la magnitud del cambio.

Como ya hemos expuesto anteriormente los cambios en los parámetros fisiológicos son de utilidad relativa y nunca por si solos permiten establecer la magnitud del dolor padecido, aunque algunos si permiten con cierto grado de fiabilidad presumir la existencia o no de dolor.

En definitiva, no existe ningún método de valoración del dolor que sea absolutamente fiable y la elección de uno u otro dependerá de las posibilidades de que se disponga, así como del tipo de dolor y las características del paciente a evaluar.

CONCLUSIONES

El conocimiento de la fisiología del dolor es necesario para el tratamiento clínico de los pacientes con dolor. De su estudio se desprende cómo un impulso generado en la periferia a consecuencia de una agresión, se convierte en la compleja superposición de elementos sensoriales y afectivos que constituyen la experiencia dolorosa, y cómo se prepara el organismo para hacer frente a dicha agresión que reconoce como tal al ser interpretada como dolor.

Al valorar el paciente con dolor debemos recordar que lo que objetivamos es una parte de la nocicepción que corresponde a la conducta o comportamiento, que el especialista valora a través de la historia clínica con el relato del paciente, así como los gestos, posturas, movimientos de defensa o respuestas vegetativas ya comentadas.

En la actualidad existen descritos modelos animales de producción del dolor agudo y crónico que representan la práctica totalidad de situaciones clínicas. En todo caso, el uso de animales para investigación, y especialmente cuando inferimos dolor debe estar sometido a un estricto control ético por parte de los investigadores u organismos que controlan la investigación.

Esta situación es totalmente transferible en el caso de experimentación humana. Como hemos podido comprobar, existen diversos métodos para inducir dolor en humanos. Actualmente, dentro del área de la podología, no se está empleando ningún dispositivo que permita clasificar, determinar el umbral, superior e inferior, la tolerancia al dolor que puede tener un paciente tras un acto quirúrgico, en consulta, preoperatoria, postoperatoriamente, antes de instaurar y después de instaurar un tratamiento.

Lo ideal sería desarrollar, en concordancia con lo expuesto, un artefacto que nos permitiera llevar a cabo este propósito y que fuese aplicable en la práctica diaria. Un ejemplo de ello puede ser un estesiómetro de Von Frey modificado. Estaría formado por un "pelo" de un determinado material (nylon), dureza y grosor inserto en una cánula o cilindro que conectado directamente a una rueda graduada en unidades de presión, de tal forma que haciendo girar la rueda , ésta, se desplazaría hacia arriba o abajo y haciendo presión sobre el área lesionada podríamos determinar el umbral del dolor, inferior, superior y tolerancia al mismo en unidades de presión, experimentados por el paciente.

La valoración subjetiva del dolor es la cuantificación del dolor mediante escalas que reflejan la respuesta del paciente al ser interrogado a cerca de la intensidad del mismo. Existen, como ya hemos expuesto anteriormente, varios tipos de escalas de valoración subjetiva que pueden ser aplicadas en las consultas podológicas, siendo cada una de ellas útiles en unos casos o en otros.

Si realizamos un estudio comparativo entre las ventajas e inconvenientes de cada una de estos tipos de escalas, podemos sacar las siguientes conclusiones, que nos pueden ayudar a la hora de la elección del tipo de escala a utilizar en cada caso:

1. La *Escala de Valoración Verbal, Ordinal o Descriptiva Simple* son escalas sencillas para la compresión del paciente, de fácil aplicabilidad para el podólogo y rápidas de interpretar, pero presentan el inconveniente de ser poco sensibles, pueden existir variaciones en la interpretación de los datos y en el caso de algunos pacientes (ancianos, niños, estados confusionales...) puede ser dificultoso la comparación con palabras del grado de dolor.
2. Las *Escalas de Valoración Numérica* son muy útiles para realizar estudios estadísticos y muestran mayor sensibilidad que las escalas verbales, siendo igualmente de fácil aplicación tanto para el podólogo como para el paciente por su sencillez. Sin embargo tienen poca sensibilidad, y en algunos casos los pacientes se ven incapaces de comparar su nivel de dolor con un número o eligen preferentemente unos números determinados.
3. Las *Escalas Analógicas*, son uno de los tipos de escala más utilizados por su sencillez en el manejo, por ser de fácil entendimiento para los pacientes y por tener más sensibilidad que las escalas nombradas anteriormente. Son escalas práctica y fiables, que permiten al paciente expresar libremente su experiencia subjetiva del síntoma. Los inconvenientes que presentan estas escalas son que en algunos casos (estados confusionales, déficits intelectuales, menores de 5 años...) no puede ser aplicada por dificultad para los pacientes y aunque son más sensibles, siguen sin tener en cuenta los aspectos psicosociales del dolor. La VAS tradicional vertical y la escala analógica graduada horizontal con términos descriptivos, son las más eficaces y precisas. Las escalas analógicas graduadas con marcas y dispuestas horizontalmente son también veraces y las preferidas por la mayor parte de voluntarios.
4. Los *Métodos Combinados, Comparativos o Pareados*, nos permiten una valoración indirecta del dolor, permitiendo estimar la influencia de los factores psicológicos y externos, pero su utilización en la clínica resulta éticamente dudosa.
5. El *Consumo de Fármacos Analgésicos* se utiliza como método de ayuda junto con otros test de valoración del dolor, pero presenta el inconveniente de ser sólo aplicable a la medición del dolor agudo.
6. Los *Cuestionarios Multidimensionales* son los más sensibles para la valoración subjetiva del dolor por tener en cuenta los dos componentes que lo integran, sensorial y emocional. El método más usado es el McGill por su fiabilidad y validez, y es extremadamente útil para catalogar pacientes crónicos. No es útil para el postoperatorio y es más costoso para el paciente que las demás escalas
7. Las *Cartillas de Autoevaluación* son instrumentos de valoración fácil y rápida, que puede ser utilizada en el domicilio por el propio paciente. El más usado es el test de Lattinen debido a la simplicidad del lenguaje. Sólo es utilizable en pacientes crónicos.

Teniendo en cuenta todas estas características, el podólogo tiene la información necesaria para elegir la escala adecuada para valorar el dolor de cada paciente en cada caso. Sin embargo, si que podemos establecer o recomendar qué escalas pueden ser más utilizadas en la clínica podológica, generalmente por ser las más sencillas, rápidas y fiables, estas son: Las Escalas Analógicas, con todas sus variedades, por su sencillez y el Método McGill por su mayor sensibilidad.

Como ya hemos indicado, la valoración de parámetros fisiológicos en el ser humano, dista mucho actualmente de ser objetiva. Efectivamente, cuando existe dolor se producen diversos cambios de tipo electroquímico pero ninguno ha podido aislarse de tal manera que sólo se altere cuando existe dolor. Por otro lado, las observaciones de una persona sobre la conducta o sensación de una tercera, a priori, puede parecer un buen método. Sin embargo, objetivar la sensación completamente subjetiva de una persona resulta complicado cuando no imposible.

A tenor de todo lo expuesto, el análisis y evaluación del dolor en la clínica diaria se antoja indispensable.

Actualmente en España, no se dispone de estudios epidemiológicos acerca del padecimiento del dolor en nuestro país[35]; la podología no es una excepción. Tras una exhaustiva búsqueda la podología española carece de la suficiente bibliografía para poder manejarse en este campo. El mero hecho de ser una profesión de reciente creación, el empirismo reinante y la falta de unión y criterios sobre diversos aspectos, hacen que nos sumemos irremediablemente a esta estadística.

Las causas de que el dolor no se trate, o no se valore pueden ser muchas, pero básicamente las podemos agrupar en tres:

- Desconocimiento de la magnitud de la realidad que implica el sufrimiento del dolor.
- Desconocimiento del origen fisiopatológico y del diagnóstico preciso de los distintos cuadros dolorosos.
- Desconocimiento o no-disponibilidad de los medios de valoración y tratamientos oportunos.

Esperamos que con esta revisión facilitemos el conocimiento y posterior valoración y evaluación de un síntoma tan importante en la clínica como es el dolor.

BIBLIOGRAFIA

1. **ANDREWS K, FITZGERALD M.** *The cutaneus withdrawal reflex in human neonates: sensitation, receptive fields and the effects of contralateral stimulation.* Pain 1994; 56(1): 95-101.
2. **BARCA DURAN J, VAZQUEZ IBARRA R, FAJARDO UTRILLA B.** *Manejo del dolor crónico.* Enfermería científica 1997; 188-189:36-39.
3. **BAYER TL, COVERDALE JH, CHIANG E, BANGS M.** *The role of prior pain experience and expectancy in phychologically a physically induced pain.* Pain 1998; 74(2-3):327-31.
4. **BOND MR.** *Características generales del dolor.* En: Bond MR., editor. Dolor. Naturaleza, análisis y tratamiento del mismo.2ª ed. New York: Longman, group Churchill Livingstone; 1986 p. 59-65.
5. **BOND MR.** *Dolor a nivel de las extremidades.* En: Bond MR., editor. Dolor. Naturaleza, análisis y tratamiento del mismo.2ª ed. New York: Longman, group Churchill Livingstone; 1986 p. 117-137.
6. **BOND MR.** *Valoración del dolor.* En: Bond MR. editor. Dolor. Naturaleza, análisis y tratamiento del mismo. 2ª ed. New York: Longman, group Churchill Livingstone 1986 p.34-40.
7. **BOND MR.** *Bases Anatómicas del dolor.* En: Bond MR., editor. Dolor. Naturaleza, análisis y tratamiento del mismo.2ª ed. New York: Longman, group Churchill Livingstone; 1986 p. 3-20.
8. **CERVERO F. LAIRD J.M.A.** *A pain or many pains? A new look at pain mechanisms.* NIPS 1991;6:268-273.
9. **CHEN X, GALLAR J, POZO MA, BAEZA M, BELMONTE C.** *CO2 stimulation of the cornea: A comparison between human sensation and nerve activity on polimodal nociceptive afferents of the cat.* Eur. J. of Neurosci 1995; 7(6):1154-1163.
10. **COLLINS VJ.** *Mecanismos y control del dolor.* En: Collins VJ, editor. Anestesiología. Anestesia general y regional 3° ed. Madrid: Interamericana Mc Graw Hill; 1996. P 1336-1368.
11. **CRAWFORD CN, BENNETT CLARK S.** *Medición del dolor.* En: Kanner R, editor. Secretos del tratamiento del dolor.1ª ed. Madrid: Mcgraw Hill 1998. p. 28-38.
12. **DIAZ LOPEZ C.** *El dolor.* Dolor 1990; 5:60-67.
13. **DUARTE RA.** *Clasificación del dolor.* En: Kanner R. editor. Secretos del tratamiento del dolor.1ºed. Madrid: Interamericana Mcgraw Hill; 1998 p. 6-9
14. **FLETA ZARAGOZANO J.** *Valoración del dolor en el niño.* Enf. Científica 1993; 131:17-19.
15. **GARCIA BARRENO P,** *Aspectos fisiopatológicos del dolor.* En: Dou A, editores. El dolor.1ª ed. Madrid:Publicaciones de la Universidad Pontificia de Comillas; 1992: 20-95.
16. **GARCIA GALAN A, GARCIA LOPEZ A, PEREZ MOYA H, MIRALLES PARDO FS,** *Bases bioquímicas y fisiología del dolor.* En: Miralles Pardo F S, editor. Guía práctica dl tratamiento del dolor. 1ª ed. Madrid: Jarpyo; 1995 p 11-25.

17. **GIBSON SJ, LITTLEJOHN GO, GORMAN MM, HELME RD, GRANGES G.** *Altered heat pain threshold and cerebral event-related potentials following painful Co2 laser stimulation in subjects with fibromialgia syndrome.* Pain 1994; 58(2):185-93.(abstract).

18. **GIORDANO J, ROGERS L.** *Antinociceptive effects of the novel axiolytic buspirone in three pain tests in rats.* Pain 1989; 39(1):109-113. (abstract).

19. **GONZALEZ-DARDER JM, YANES GONZALEZ AM, COMBA RODRIGUEZ MA.** *Anatomía y fisiología del dolor. Profilaxis del dolor.* En: Torres LM, editor. Medicina del dolor. Madrid: Masson; 1997: 53-56.

20. **GRAVEN NIELSEN T, FENGER GRON LS, SVENSSON P, STEENGARD PEDERSEN K, ARENDT NIELSEN L.** *Quantification of deep and superficial sensibility in saline-induced muscle pain. A psychophysical study.* Somatosen Mot Res 1998; 15(1):46-53.

21. **GRAVEN NT, ARENT NL, SVENSSON P, JENSEN TS.** *Stimulus response functions in areas with esperimentally referred muscle pain: A psychophysical study.* Brain Res, 1997; 74(1):121-128.

22. **GREER KR, HOYT JW.** *Dolor: teoría, anatomía y fisiología.* En: Hoyt JW, editor. Clínicas de terapia intensiva..Manejo del dolor en la UTI. Interamericana 1991. p. 117-137.

23. **GUEROLA SOLER L, PEÑALVER BL, MORENO PE, GARCIA JM, CHUMILLAS LS, DE LA FUENTE J.** *Valoración de las escalas de dolor en la práctica clínica. Dolor e Inflamación.* 1994; 7(4):11-18.

24. **HUSKISSON EC.** *Dolor. Mecanismos de producción y medición.* En: Hart FD, editor. Dolor crónico y su tratamiento. En: Huskinson EC, editor. Mecanismos y medición, 1ºed. Barcelona: Toray Ediciones; 1976 p.1-40.

25. **KANNER R.** *Definiciones.* En: Kanner R, editor. Secretos del tratamiento del dolor.1ª ed. Madrid: Mcgraw Hill; 1998 p.1-5.

26. **Kanner, R.** *La anamnesis del paciente con dolor.* En: Kanner R, editor. Secretos del tratamiento del dolor.1ª ed. Madrid: Mcgraw Hill; 1998 p. 17-20.

27. **KITTELBERGER KP, BORSOOK D.** *Bases neurológicas del dolor.* En: Borsook D, LeBel AA, Mc Peek B, editores. Massachussetts: General Hospital. Tratamiento del dolor. 1ª ed. Madrid: Marban libros S.L.; 1999. p 8-24.

28. **KITTELBERGER KP, BORSOOK D.** *Valoración del dolor.* En: Borsook D, LeBel AA, Mc Peek B, editores. Massachussetts: General Hospital. Tratamiento del dolor. 1ª ed. Madrid: Marban libros S.L.; 1999. p 26-43.

29. **KOHLHASS M, DRAEGER J, BOHM A, LOMBARD, M, ABBONDANZA, M, ZUPPARDO M, GORNE M.** *Aesthesiometry of the cornea after refractive corneal surgery.* Klin Monatsbl Augenheilkd 1992; 201(4):221-3.(abstract).

30. **KOHLHASS M, DRAEGER J, SCHMITZ N, BOHM A, BOSSE I, HECHLER B.** *Psysical and aerodynamic airflow relations of the air stream of the Micro-air aesthesiometer.* Klin Monatsbl Augenheilkd 1994; 205(4): 218-25.(abstract).

31. **KOHLLOEFFEL LU, KOLTZENBURG M, HANDWERKER HO.** *A novel technique for the evaluation of mechanical pain and hyperalgesia.* Pain 1991; 46(1):81-87.(abstract)

32. **MCCAFFREY M, BEEBE A.** *Valoración.* En: Mc Caffrey M, Beebe A. editores Dolor. Manual clínico para la práctica de enfermería. 1ª ed. Barcelona: Salvat; 1992. p.7-36.

33. **MCCAFFREY M, FERREL B.** *¿Cual sería su respuesta frente al dolor del paciente?.* Nursing 1992; 10(3): 18-22.

34. **MCCORMICK VANDERBOSCH T.** *Registre la intensidad del dolor.* Nursing 1989;7(4): 42-46.

35. **Miralles Pardo F, Gonzalez Darder, JM, Vaca Miguel I, Martinez I, Zafra Mezcua J.** *Investigación en el dolor, dolor experimental, medición y valoración del dolor.* Calidad de vida. En: Torres LM, editor. Medicina del dolor. !º ed. Madrid: Masson 1997. p 19-35.

36. **MIRANDA A.** *Valoración del dolor.* En: Miranda A, editor. Dolor postoperatorio. Estudio, valoración y tratamiento.1ª ed. Barcelona: JIMS; 1992. p. 27-56.

37. **MOORE RA, MC QUAY HJ.** *Pain measurement, study, desing and validity.* En: McQuay HJ, Moore RA, editores. An evidence based for pain relief.. Oxford: Oxford University Press; 1998. 14-18.

38. **MOORE S.** *Defining pain.* En: Moore S, editor. Understanding pain and its relief in labour.1ª ed. New York: Churchill Livingstone; 1997. p. 9-23.

39. **MUNRO JF.** *El análisis de síntomas y signos.* En: Munro J, Edwards C, editores. Exploración Clínica Mc Leod. 8ª ed. Madrid: Churchill Livingstone; 1993 p25-46.

40. **MURIEL VILLORIA C, MADRID ARIAS JL.** *Bases fisológicas y biológicas del dolor.* Valoración del dolor. En: Muriel Villoria C, Madrid Arias JL, Consideraciones en torno al tratamiento farmacológico del dolor. Madrid: Europharma; 1993. p.90-91.

41. **NEUMANN W, KUGLER J, SEELBACH H, KRUESKEMPER GM.** *Effects of nondirective suggestions on pain tolerance, pain threshold and pai intensity perception.* Perceptual and motor skills 1997; 84(3):963-966.

42. **PALLARES J.** *Valoración psicológica en el paciente afecto de dolor crónico e indicación de psicotropos en el mismo.* Dolor 1988; 3(1):8-21.

43. **POHL J, ARNOLD H, SCHULZ A, PAUSE BM, SCHULTE HM, FEHM-WOLFSDORF G.** *Modulation of pain perception in man by a vasopresin analogue.* Peptides 1996;17(4):641-647. (abstract).

44. **POHL J, ARNOLD H, SCHULZ A, PAUSE BM. SCHULTE HM, FEHN-WOLFSDORF G.** *Modulation of pain perception in man by a vasopresin analogue.* Peptides 1996; 17(4): 641-7.

45. **POULSEEN L. ARENDT-NIELSEN L, BROSEN K, NIELSEN KL.** *The hipoalgesic effect of imipramine in different human experimental pain models.* Pain 1994; 60(3):287-293.

46. **PUERTA FONOLLA AJ.** *Estudio conjunto de las vias del sistema nervioso central. Vias de la sensibilidad.* En: Puerta Fonolla AJ, editor. Pregrado. Neuroanatomía II. Madrid: Luzán 1986 p 331-334.

47. **ROBLES E, IRANZO J, ORTUÑO JP, MIRALLES PFS.** *Clasificación y evaluación del dolor en atención primaria.* En: Miralles FS, editor. Guía práctica de tratamiento del dolor en atención primaria.1ª ed. Madrid:Jarpyo 1995; p.26-39.

48. **RODRIGUEZ DE LA SERNA.** *Síndromes dolorosos crónicos benignos del sistema músculo-esquelético.* Dolor 1990; 5(2):75-79.

49. **SEIDEL HM, BALL JW, DAINS JE, BENEDICT GW.** *Valoración del dolor.* En: Seidel HM, Ball JW, Dains JE, Benedict GW, editores. Manual Mosby de Exploración física 3ª ed. Madrid: Harcourt Brace; 1997. P. 887-890.

50. **SEN PRIETO J.** *El dolor en la patología del pie.* Revista del CEIP. 1981; 5: 15-23.

51. **SIMONIN F, VALVERDE O, SMADJA C, SLOWE S, KITCHEN I, DIERICH A. LE MEUR M.** *Disruption of the Kappa-opioid gene in mice enhances sensitivity to chemical visceral pain, impairs pharmacological actions of the selective kappa-agonist U-50, 488H and attenualtes morphine withdrawal.* Embo Journal 1998;16-17(4): 886-897. (abstract)

52. **STENN KH, ISSBERNER U, REEH PW.** *Pain due to experimental acidosis in human skin: evidence for non-adapting nociceptor exitation.* Neurosci Lett. 1995; 199(1):29-32.

53. **SVENSSON P, GRAVEN NIELSEN T, ARENDT NIELSEN L.** *Mechanical hyperesthesia of human facial skin induced by tonic painful stimulation of jaw muscles.* Pain 1998; 74(1):93-100.

54. **SVENSSON P, BEYDOUN A, MORROW TJ, CASEY KL.** *Human intramuscular and cutaneus pain: psychophysical comparisons.* Exp. Brain. Res 1997; 114(2):390-2.

55. **THOMAS MA, KAAHN B.** *Examen físico del paciente con dolor.* En: Kanner R, editor. Secretos del tratamiento del dolor.1ºed. Madrid: Interamericana Mcgraw Hill; 1998 p.28-38.

56. **TWYCROSS R.** *Basic science.* En: Twycross R, editor. Pain relief in advanced cancer.Madrid: Churchill livingstone; 1997. p.31-54.

57. **TWYCROSS R.** *General categories of pain.* En: Twycross R. editor. Pain relief in advanced cancer. Madrid: Churchill livingstone; 1997. p.55-76.

58. **TWYCROSS R.** *Measurement of pain.* En: Twycross R, editor. Pain relief in advanced cancer. Madrid: Churchill livingstone; 1997. p.129-145

59. **VAREA C.** *El dolor en podología.* Rev. Nac. Podología. 1963; 11:16-19.

60. **WEIR EC, BURROW JG, BELL F.** *Podiatrist and pain assesement. A cross sectional study.* British Journal of Podiatry. November 1998; 128-133.

61. **YUAN CS, KARRISON T, WU JA, LOWEL TK LYNCH JP, FOSS JF.** *Dose related effects of oral acetaminophen on cold-induced pain: A double-blind, randomized placebo controlled trial.* Clin. Pharmacol. Ther. 1998;(3):379-83.

GESTION DE RESIDUOS SANITARIOS EN PODOLOGIA

*CASTILLO LOPEZ, José Manuel
*RODRIGUEZ MARTIN, Germán
**RAMOS GALVAN, José

RESUMEN

La actividad podológica como ejercicio profesional nos permite, en la mayoría de los casos solucionar los problemas de salud del pie de nuestros pacientes. Para ello, nos servimos de una amplia batería de tratamientos y actuaciones, como consecuencia de estos se genera un gran volumen de residuos sanitarios en nuestras consultas y clínicas. Residuos que van desde los más inocuos como el papel o el plástico de las bolsas de esterilización, a hojas de bisturíes o gasas usadas en las intervenciones que pueden suponer una vía de transmisión de enfermedades infecto-contagiosas. Por ello la Legislación nos obliga a gestionar de forma adecuada los residuos que se generan en nuestra actividad profesional. Se recomienda la recogida y manipulación adecuada de los instrumentos cortantes y punzantes utilizados. Pero, ¿Qué ocurre con los demás residuos que generamos?.

Los residuos sanitarios están regulados por la LEY BASICA DE RESIDUOS TOXICOS Y PELIGROSOS, junto con los Decretos que cada Comunidad Autónoma aprueba para su gestión, que variarán dependiendo de la catalogación y lógicamente de su toxicidad o peligro. Con este artículo pretendemos que el podólogo conozca la clasificación de los residuos que genera, así como los principios básicos de actuación para la protección y prevención del riesgo que supone el manejo de los mismos. Teniendo en cuenta que suponen una vía importante de transmisión de infecciones en el ámbito hospitalario y se reconocen como responsables de determinadas patologías e intoxicaciones.

PALABRAS CLAVES

Residuos Sanitarios. Gestión. Accidente Laboral. Prevención. Precauciones Universales.

ABSTRACT

Podiatry practice usually generates a great volume of sanitary waste, such as paper, plastic bags, scalpel blades, sanitary towels, gauzes, etc.

Disposal of sanitary waste is regulated by law. In this paper we pretend to let you know the classification of sanitary waste generated and its management for your own protection.

KEY WORDS

Sanity waste, management, labour accident, prevention, preventive measure.

Fig. 1.- Gestión de Residuos Sanitarios en Podología.

INTRODUCCION

El cuerpo de conocimiento de la Podología es todavía reducido y va formándose y ampliándose poco a poco.

Una de las lagunas que como profesionales nos encontramos es la adecuada preparación en la gestión de los residuos sanitarios que producimos diariamente. La justificación de este trabajo reside en intentar disminuir el riesgo de accidentes laborales como consecuen-

*Podólogos.
**Podólogo. Profesor Asociado de Podología Preventiva.
CORRESPONDENCIA: D. José Manuel Castillo López. C/ Pablo VI, 45 - 41510 Mairena del Alcor (SEVILLA).

cia del manejo de los residuos, y así disminuir las posibilidades de transmisión de las enfermedades infecciosas. Por otro lado sabiendo tratar adecuadamente estos residuos disminuimos la contaminación ambiental de nuestras consultas, con el consiguiente beneficio tanto para nuestros pacientes como para nosotros. Hemos presenciado alguna vez algún pinchazo con una aguja o alguno de nuestros ayudantes se ha cortado al manejar las bolsas de basura que accidentalmente recogían una hoja de bisturí; estos tipos de accidentes se pueden evitar si seguimos, tanto nosotros como nuestros ayudantes, las normas básicas en el manejo de los residuos sanitarios. También consideramos importante tener claro los pasos a seguir cuando ocurre un accidente de este tipo, a quién acudir y qué debemos hacer para minimizar los riesgos de contagio.

Para lograr estos objetivos proponemos seguir las siguientes estrategias:

1. Reducir la producción de residuos podológicos.
2. Permitir su reciclaje y reutilización.
3. Conocer las normas básicas en el manejo de los residuos sanitarios podológicos.

Fig. 2.- Residuos Sanitarios en Podología

CLASIFICACION DE LOS RESIDUOS PODOLOGICOS: ACTUACION.

Los residuos sanitarios se clasifican según su toxicidad y peligrosidad en cuatro grupos, cada uno de los cuáles necesita una actuación específica, regulada por la Legislación, la **Ley Básica de residuos tóxicos y peligrosos, 20/1986 de 14 de Mayo,** y los Decretos aprobados en cada Comunidad Autónoma.

I RESIDUOS GENERALES: ASIMILABLES A URBANOS.

Este grupo está constituido por aquellos residuos generados en los servicios donde no se realizan actividades sanitarias podológicas (despachos, salas de espera, aseos, etc.).

Gestión:

Los residuos sanitarios que pertenecen a este grupo serán tratados de la misma forma que los residuos sólidos urbanos, se recogerán en bolsas homologadas y se gestionan directamente como residuos municipales.

Para su acumulación y almacenamiento proponemos la utilización de bolsas de **color negro**.

- Residuos de la actividad administrativa: papeles, cartones, cartas, etc.
- Mobiliario en desuso.
- Envases vacíos de medicamentos.
- Jeringas sin sangre.
- Todo aquel material que ha sido sometido a algún tratamiento específico de descontaminación.

II RESIDUOS

BIOSANITARIOS:

Residuos propios de la actividad podológica que necesitan como tal una gestión específica. Se dividen en:

-ASIMILABLES A URBANOS: material textil (ropas de cama, vendajes, algodón, ropa de un solo uso, etc., que no se han generado en la asistencia a enfermos, y viales de medicación (frascos de vidrio, plástico, etc.)

Gestión:

Se introducirán en bolsas homologadas, de **color marrón**, resistencia proporcional a la carga, impermeables, y con cierre hermético.

- ESPECIALES O DE RIESGO:

Aquellos residuos de origen corporal, y objetos punzantes o cortantes que supongan un riesgo de carácter infeccioso.

También llamados residuos biocontaminados o sanitarios específicos:

- Tejidos y restos humanos.
- Residuos generados de la asistencia a enfermos (material de curas, apósitos, compresas, etc.)
- Agujas, hojas de bisturí, y otros instrumentos cortantes o punzantes.

Gestión:

Los objetos punzantes y cortantes se depositarán en contenedores rígidos, impermeables, y a prueba de pinchazos, opacos a la vista, asepsia total en su exterior, con un volumen no superior a 70 1., cierre especial hermético de fácil apertura, y que no puedan abrirse de forma accidental. Para el resto, que no sean cortantes o punzantes, se propone su acumulación en bolsas de un sólo uso, impermeables, opacas a la vista, de **color rojo**.

Fig. 3.- Gestión de Residuos Biocontaminados

III RESIDUOS QUIMICOS: Se clasifican en tres grupos:

- CITOSTATICOS (Bleomicina): Se consideran como tal aquellos materiales impregnados del producto (agujas, jeringas, ampollas, ropas, etc.).

Los citostáticos como productos de especial riesgo poseen unas normas de utilización específicas para su adecuado uso, puesto que conllevan un riesgo asociado, basado en las propiedades cancerígenas, mutágenas y teratógenas que poseen, produciendo además efectos locales irritativos, vesicantes o alergénicos.

Se distinguen tres tipos de residuos citostáticos:

1 Material muy contaminado: medicamentos caducados, medicamentos o viales con restos de medicamentos en cantidad superior al 3 % de su capacidad total.

2 Material poco contaminado: material con restos de medicamento o manchado, no incluido en al apartado anterior (gasas, guantes, jeringuillas vacías,...).

3 Material cortante y punzante: utilizado para la preparación o administración.

Gestión y manipulación de los productos Citostáticos:

En la preparación del producto se evitarán los derrames, tomando las barreras preventivas básicas para la manipulación, en la gestión del residuo se separarán los objetos punzantes y cortantes del resto, acumulándolos por separado, lo más pronto posible, para evitar accidentes.

Estos productos se recogerán en contenedores de un solo uso de polietileno, de manera que permitan la incineración completa y con cierre hermético especial. Los contenedores deben ser también resistentes a la perforación y a los agentes químicos. El recipiente se identificará con el pictorama de:

"RESIDUO CITOSTATICO"

Nunca se acumularán los residuos citostáticos en zonas de actividad sanitaria o lugares habilitados para los pacientes (salas de espera, baños, etc.)

La eliminación se llevará a cabo por gestores autorizados.

- OTROS RESIDUOS QUIMICOS:

Como los líquidos de revelado, y sustancias corrosivas (disolventes).

En el caso de éstos los recipientes de los productos químicos deben estar debidamente identificados externamente. Sujetos al R.D. 2216/85 y posteriores modificaciones, está prohibido verter los residuos radioactivos y citostáticos en los desagües.

- RESIDUOS TOXICOS Y PELIGROSOS:

En este grupo se encontrarían el formol, reactivos, glutaraldehidos, formaldehidos, etc. Generalmente se propone su recogida selectiva, requiriendo un tratamiento diferenciado de los asimilables a urbanos. Es fácil encontrar en nuestras consultas productos de este grupo para la esterilización del instrumental, limpieza del mobiliario, y para la conservación de muestras para su posterior análisis. También estarían incluidos los catalizadores utilizados para confeccionar las ortosis de silicona.

Fig. 4. - Identificación externa de Residuos Quimicos.

IV RESIDUOS SUJETOS A NORMATIVA ESPECIAL:

- RESIDUOS RADIACTIVOS.

- RESIDUOS ANATOMICOS: cadáveres, restos humanos de importancia, que pertenecen a abortos u operaciones quirúrgicas.

Este último grupo está regulado por el **R.D. 226/78 de la Policía Sanitaria Mortuoria.**

PROTECCION Y PREVENCION DE RIESGOS EN EL MANEJO DE LOS RESIDUOS SANITARIOS

Es responsabilidad del podólogo que tanto él como el personal que maneja los residuos conozcan las medidas básicas en la gestión de los mismos. Los encargados de la limpieza y recogida de residuos son profesionales muy expuestos a los pinchazos y cortes, la mayor parte de estos accidentes ocurren por una mala manipulación y almacenamiento de los residuos sanitarios. Los residuos biocontaminados pueden transmitir algunas enfermedades infecciosas.

Fig. 5.- Enfermedades Infecto - Contagiosas que pueden transmitir los Residuos Biocontaminados.

Ante la gravedad de algunas de estas enfermedades, parece justificado la necesidad de aplicar medidas de protección y prevención. Proponemos dos tipos de medidas:

1 MEDIDAS GENERALES DE PROTECCION:

- Vacunación de la Hepatitis B. Tanto para el podólogo como para los demás trabajadores.
- Utilización de guantes industriales en la recogida de los residuos.
- En caso de accidente notificarlo rápidamente a un Servicio de Medicina Preventiva.
- Si encontramos algún objeto punzante o cortante en un sitio inadecuado, notificarlo, señalizarlo y educar a los trabajadores para evitar que se repita.

ACTUACION ANTE UN ACCIDENTE CON MATERIAL BIOCONTAMINADO:

Se recomienda que las primeras actuaciones a seguir sean:

Lavado y Desinfección.

- Accidente percutáneo: retirar el objeto y lavar con abundante agua corriente, sin restregar durante 2 ó 3 minutos, inducir el sangrado si no se produce. Desinfectar la herida con povidona yodada u otro antiséptico potente, y cubrir la herida con un apósito.
- Salpicadura en piel: lavar con abundante agua y jabón.
- Salpicadura en mucosas: lavar con agua y en conjuntiva ocular con solución salina isotónica al 0.9 %.

Acudir a un Servicio de Medicina Preventiva.

Declararlo con la mayor brevedad, con presencia física del accidentado para su seguimiento a los efectos clínicos y administrativos legales.

Fig. 6.- Actuación ante un pinchazo ó corte.

Fig. 7.- Medidas Generales de Protección

2 PRECAUCIONES BASICAS:

- Disponer de uniforme completo para el trabajo, guantes de goma, mascarilla y gafas si hay peligro de salpicadura o inhalación de tóxicos. Baño con lavamanos y ducha.
- Conocer un Servicio de Medicina Preventiva, al cual debe dirigirse en caso de accidente. Notificar inmediatamente.

- Trabajar siempre con los guantes puestos, deben ser de goma, no de látex.
- No apretar nunca los residuos, ni con el pie, ni con la mano, aunque sea más fácil para cerrar las bolsas.
- No vaciar nunca el contenido de una bolsa dentro de otra.
- Cerrar las bolsas antes de sacarlas de su soporte, coger las bolsas por la parte de arriba y mantenerlas separadas del cuerpo, y siempre cerradas para desplazarlas.
- No arrastrar las bolsas nunca por el suelo ni tirarlas, para evitar que se rompan.
- No dejar las bolsas en lugares de paso.
- Si tiene que apilar bolsas nunca lo haga por encima de sus brazos, de forma que las bolsas de arriba no puedan caerse al suelo.
- Si se pueden producir salpicaduras utilizar mascarilla y gafas protectoras.
- Lavarse siempre las manos cuando termine su trabajo o deba hacer otra cosa.

Fig.8.- Equipos de protección Individual (EPIS)

Figs. 9 a 12 Precauciones básicas en el manejo de los Residuos.

Fig. 10

Fig. 11

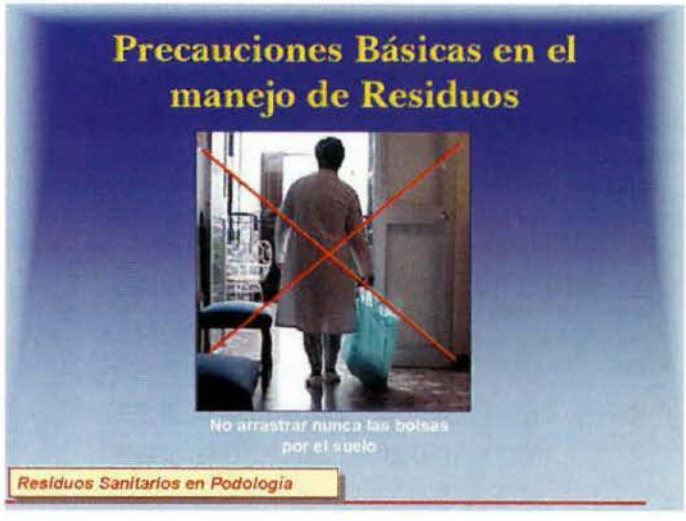

Fig. 12

CONCLUSIONES:

La correcta manipulación de los residuos sanitarios y la adopción de medidas preventivas disminuirán los factores de riesgo de contraer enfermedades infecciosas.

El podólogo, como agente de salud y responsable de los trabajadores que tiene a su cargo, debe conocer la gestión adecuada de los residuos sanitarios y aplicar las medidas básicas de prevención, así como informar a sus colaboradores.

BIBLIOGRAFIA

1.- **AREA HOSPITALARIA VIRGEN MACARENA.** *"Plan de Gestión Interna de los Residuos Hospitalarios"*. Sevilla 1999.

2.- **COMISION EUROPEA.** *Programa comunitario 1996-2000.* "Seguridad y Salud en el trabajo".

3.- **DECRETO 1367 1996, de 5 de julio.** *"De ordenación de la gestión de los residuos sanitarios en la Comunidad Autónoma de las Islas Baleares"*. WWW personal rtedestb.es macmaster.

4.- **DIRECCION GENERAL DE ORDENACION SANITARIA, JUNTA DE ANDALUCIA,** Consejería de Salud y Servicios Sociales. *"Infecciones Hospitalarias"*. Primera Edición 1989.

5.- **ENCICLOPEDIA SOBRE PREVENCION DE RIESGOS LABORALES.** Nut nuez Editorial 1997.

6.- **FERNANDO JOSE LOPEZ FERNANDEZ.** *"Guía de Higiene y Prevención de la Infección Hospitalaria"*. Ediciones Díaz de Santos S.A. Madrid 1997.

7.- **HOSPITAL UNIVERSITARIO "DR. PESET-Sº MEDICINA PREVENTIVA Y SALUD PUBLICA."** *"¿Qué debo hacer en caso de pinchazo o corte accidental con un enfermo?"*. http://193.144.108.99/preventiva/pos.htm.

8.- **INSALUD.** *"Manual de Gestión Interna para los Residuos de Centros Sanitarios"*. Segunda edición 1995.

9.- **LEY BASICA DE RESIDUOS TOXICOS Y PELIGROSOS**, BOE num. 120 de Mayo de 1986.

10.- **LLAMAS LABELLA, J.M.**. *"Equipos de protección personal de las vías dependientes del medio ambiente"*. Ed. Mapfre.

11.- **MORENO DE CASTRO, MANUEL.** *Una enfermedad llamada "el pulmón del Podólogo"*. Revista Española de podología,199 ,

12.- **PIEDROLA GIL.** *Medicina Preventiva y Salud Pública.* 9 edición. Salvat, 1.992.

13.- **RAMOS GALVAN, J. y Col.** *"Prevención de riesgos en Podología: inmunizaciones y partículas peligrosas"*. Revista Española de Podología, 1998; 6 (9):310-317.

14.- **ROBBINS, J.M.**. *"Podología. Atención Primaria"*. Médica - Panamericana, S.A. 1995

15.- **TURUGUET, D., GUARDINO, X.**. *"Procedimientos para la eliminación de residuos"*. Ed. Instituto Nacional de Seguridad e Higiene en el trabajo.

PATOLOGIA ISQUIOTIBIAL EN EL FUTBOLISTA

*CHURRUCA FERNANDEZ, Eneko

RESUMEN

Este trabajo muestra la descompensación entre isquiotibiales y sus músculos antagonistas como factor etiológico entre otros, de la extensa patología muscular en futbolistas. A su vez, las alteraciones del morfotipo provocadas por la práctica deportiva pueden ser tratamiento de elección de diversas patologías.

PALABRAS CLAVE

Isquiotibiales, fútbol, morfotipo, agonistas-antagonistas,estiramientos.

ABSTRACT

This work shows the descompensation between the hamstrings and their antagonist muscles as a possibility of etiology inside the extence sportive pathology in soccer-players.Also the morphotype modifications provocated by practising several sports can be used as a treatment in diverses pathologies.

KEY WORDS

Hamstrings, soccer, morphotype, agonist-antagonist, stretching.

INTRODUCCION

Hoy en día la actividad fisica y el deporte están en progresivo auge. La mejora de instalaciones deportivas, la facilidad de medios para acceder a las mismas y la influencia de los medios de comunicación, permiten que la sociedad conviva en permanente simbiosis con respecto al deporte.

Dentro de esta revolución deportiva, son pocos los deportistas que acceden a las cifras millonarias " tan señaladas" en los diarios deportivos. Por otra parte, son numerosas las personas que practican deporte de mantenimiento.Pero este bienestar físico y mental, llegan a desequilibrarse en cuanto aparece la **LESION DEPORTIVA.**

Una precaria preparación física, un incorrecto aprendizaje de la técnica deportiva, la ausencia de calentamiento predeportivo, el mal acomodamiento a las diferentes superficies de entrenamiento, el descuido en la personalización del calzado o tratamientos ortésicos son factores contribuyentes a la lesión deportiva.

Es alarmante y objeto de estudio entre otros, la incidencia de lesiones por alteraciones de isquiotibiales en los futbolistas. Mediante este trabajo se pretende dar a conocer la relación entre isquiotibiales y sus antagonistas e informar diferentes ejercicios como tratamiento preventivo de las lesiones.

RECUERDO ANATOMICO

No pretendo realizar en este trabajo un exhaustivo estudio anatómico de la musculatura isquiotibial. Simplemente recordar que se tratan de músculos biarticulares por lo que actuarán sobre rodilla - flexión- y cadera -extensión-. Semitendinoso y semimembranoso imprimirán carácter rotacional interno, mientras que el bíceps con su inserción peronea tenderá a la rotación externa.

MORFOTIPO DEL FUTBOLISTA.

Hablando de fútbol, como deporte colectivo, no devemos de caer en el error de generalizar morfotipos. Podríamos llegar a especificar diferentes morfotipos en función de su posición en el campo:

- **MORFOTIPO PORTERO**
- **MORFOTIPO DEFENSA**
- **MORFOTIPO MEDIO**
- **MORFOTIPO DELANTERO.**

Pero las solicitaciones biomecánicas de los diferentes gestos deportivos del fútbol como el salto, giro, chut a puerta, chut de pase y la necesidad de velocidad, potencia , resistencia aeróbica-anaeróbica..... pueden orientarnos hacia una arriesgada definición de un morfotipo ideal:

- **GENU VARUM - HIPERTROFIA DE CUADRICEPS.**
- **ROTACION TIBIAL INTERNA.**
- **GENU RECURVATUM.**
- **EE.II. ALARGADAS.**
- **ELONGACION DE ISQUIOTIBIALES.**

*Diplomado en Podología.
CORRESPONDENCIA: C/ Seitximeneta, 1 - 1º A - 20800 Zarauz (GUIPUZCOA).

Características comunes en grandes figuras del fútbol de los últimos tiempos.

El gesto deportivo del "CHUT" provoca la hipertrofia del músculo chutador por excelencia, el recto anterior. De ahí que la mayoría de los jugadores profesionales presenten morfotipo de genu varo, tenga mucho que ver con la afirmación anterior.

El genu varo es ideal para el gesto de frenado y giro. La rotación interna tibial a su vez favorece la capacidad de imprimir una mayor parábola y acción rotatoria en el momento de salida del balón de la bota del futbolista.

Las extremidades alargadas junto a la existencia de una buena elongación de isquiotibiales permitirán mantener un mayor área de juego disponible para la ejecución del gesto deportivo como también favorece el aumento de longitud de paso.

Fig.1 - Futbolista con excelente fisiología isquiotibial.

¿POR QUE SE LESIONAN LOS ISQUIOTIBIALES?

La hipertrofia del cuadriceps causada por la repetición de diferentes gestos deportivos se enfrenta a la fuerza y tensión de sus antagonistas, los isquiotibiales.

El semitendinoso durante el trabajo concentrico del recto anterior,participa pasivamente por su tensión excentrica de la rodila, y a su vez facilita la rotación interna dela tibia.

Dicha descompensación entre agonistas -antagonistas provocarán las fatídicas lesiones musculares clasificables desde las menos graves o sin lesión anatómica hasta los desgarros completos.

COMPENSACION DE LAS CADENAS MUSCULARES

Hablando de patología isquiotibial, es el frecuente sindrome de los isquiotibiales cortos el que nos viene automaticamente a la memoria. Estudios interesantes y completos han sido publicados por diversos autores en diferentes ediciones de esta revista.

Dicha patología, adquiere un especial interés cuando hablamos del fútbol.

- FUTBOL:

1º HIPERTROFIA CUADRICEPS
2º HIPERTROFIA ISQUIOTIBIAL
3º Elonga isquiotibiales

- PREPARACION FISICA EN EL FUTBOL:

- **ELONGACION DE ISQUIOTIBIALES**
- **HIPERTROFIA DE ISQUIOTIBIALES**
- **HIPERTROFIA DE CUADRICEPS**
- **HIPERTROFIA ABDOMINAL - CUADRADO LUMBAR.**
- **ELONGACION MUSCULATURA ADDUCTORA**

La preparacion física en el fútbol estará orientada en función de las descompensaciones que crea el propio deporte buscando en todo momento la compensación entre las diferentes cadenas musculares.

No debemos de descuidar la interrelación directa entre la afectacion isquiotibial y alteraciones de la columna lumbar que a menudo crea patología vertebral asociada.

Los ejercicios de elongación serán indispensables en la preparación física del futbolista. (Fig 2.)

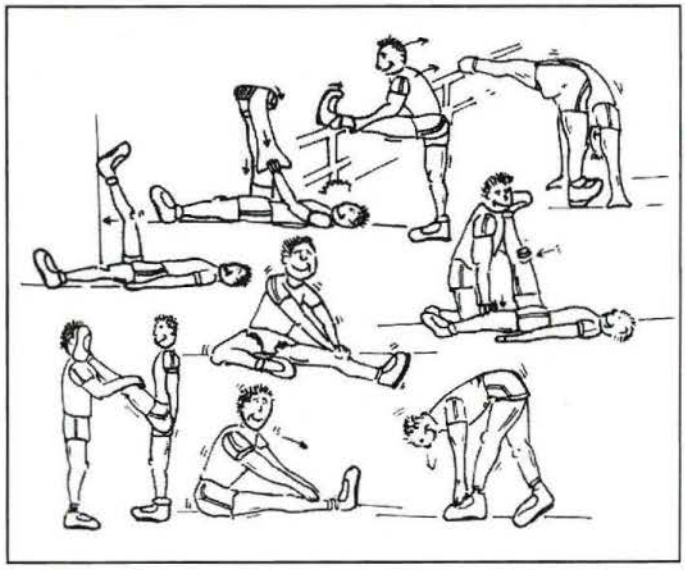

Fig. 2

OTRAS CAUSAS DE LESION.

Existe un componente genético base que determina el futuro desarrollo del morfotipo en el individuo. A su vez, el deporte-entrenamiento puede modificar y adaptar el morfotipo. Un futbolista dotado geneticamente para ser brevilineo nunca será longuilineo pero el entrenamiento le puede servir para potenciar diferentes estructuras y desarrollar otras cualidades como pueden ser la velocidad, concentración, capacidad de reacción, adaptación.....

Por tanto,el correcto entrenamiento será una de las principales bases en la prevención de lesiones deportivas. Factores que inducen a las lesiones musculares:

- **PRECALENTAMIENTO DEFECTUOSO: "EFECTO RELESION".**
- **ENTRENAMIENTO INADECUADO.**

- **CAMBIO DE ENTRENADOR: CAMBIOS METODICOS EN ENTRENAMIENTOS.**
- **MORFOTIPO: SOBREEXCITACION DE ESTRUCTURAS.**
- **HABITOS TOXICOS, INCORRECTA ALIMENTACION, DESHIDRATACION.**
- **MAXIMO RENDIMIENTO: EQUILIBRIO ENTRENAMIENTO - DESCANSO.**
- **LESIONES POR CAUSA EXTRINSECA.**

CONCLUSIONES

Siendo diferentes gestos deportivos del fútbol causantes de la hipertrofia cuadricipital y por tanto provocadores de genu varo recomendación de FUTBOL-TERAPIA como tratamiento del genu valgo en edades de crecimiento.

Son necesarios los ejercicios de estiramientos y potenciación de isquiotibiales como tratamiento preventivo de lesiones musculares siendo el objetivo de estos lograr el equilibrio de agonistas-antagonistas.

El podólogo debería pertenecer al equipo multidisciplinario deportivo, siendo ideal en este caso, el ejercicio desde las categorias inferiores.

BIBLIOGRAFIA

1.- **I.A. KAPANDJI.** *"Cuadernos de fisiología articular"*. Tronco y raquis. 2ª Edición. Madrid (1974).

2.- **VAZQUEZ MALDONADO BERNAT.** *"El pie en el fútbol"*. Enero-Febrero. Volumen II Revista Española de Podología. (1991).

3.- **Dr. R. CUGAT y BARTOMEU.** *"Patología muscular y tendinosa del futbolista"*. Federacion Catalana de futbol. Barcelona.(1993).

4.- **BUSQUET, LEOPOLD.** *"Las cadenas musculares"*, Tomo III 2ª Edicion .Edit. Paidotribo.(1997).

5.- **MIRALLES RODRIGO.** *"Biomecánica clínica del aparato locomotor"* .Edit. Masson. Barcelona. (1998)

6.- **GARCIA JORDI, HERNANDEZ OSCAR.** *"Sindrome de isquiotibiales cortos"*. Enero-Febrero. Volumen IX. Revista Española de Podología (1998).

7.- **MARTINEZ GONZALEZ-MORO, IGNACIO; MARTIN-GIL GARCIA, MATIAS; CANTERAS JORDANA MANUEL; SANTONJA MEDINA FERNANDO; FERRER LOPEZ,VICENTE.** *"Estudio isocinético de la relación flexores / cuadriceps en la flexo - extensión de la rodilla en el síndrome de cortedad isquisural"*. Universidad de Murcia. Archivos de medicina del deporte. Volumen XVI-especial. (1999).

8.- **Apuntes.** *"Máster Ciencias Médicas aplicadas a la actividad física y el deporte"*. Lleida. (1999-2000).

9.- **CHURRUCA FERNANDEZ ENEKO.** *"Patologias más frecuentes por alteraciones de isquiotibiales"*. Trabajo fin de carrera tutelado por la Sra Montserrat Marugan de los Bueis.(1999).

PARADA CARDIO-RESPIRATORIA (I) RCP BASICA. EN UNA CONSULTA PODOLOGICA

*CALDERON GARCIA, Julián F.
**COBOS SERRANO, José Luis
***SANCHEZ CALVARRO, Mª Luz
****CASTRILLO MEDIAVILLA, Olga
*****GARCIA CARMONA, Fº Javier

RESUMEN:

El objetivo de este artículo es mostrar un protocolo de actuación ante una parada cardio-respiratoria en una consulta podológica.
Está demostrada la eficacia de los protocolos de actuación ante paradas cardio-respiratorias. Si se sabe identificar la situación a tiempo y se ponen en marcha de forma precoz estos protocolos, el podólogo tendrá claro lo que debe hacer en cada momento, no dudará, no perderá tiempo y estará seguro de estar actuando correctamente, de este forma tendrá más posibilidades de salvar la vida de su paciente.

PALABRAS CLAVES:

Parada cardio-respiratoria (P.C.R.); Podología; Muerte Súbita; Soporte Vital Básico (S.V.B.); Resucitación Cardio-Pulmonar (R.C.P.).

ABSTRACT:

The reason of this paper is to present a protocol or guideline or procedures to be applied in the presence of a cardiac arrest in a podiatric office.

The efficiency of these procedures in the presence of a cardiac arrest is to diagnoseit early and ard if the podiatrist applies the procedure in time, the possibilities of saving the patients life will be greater.

KEY WORDS:

Cardiac arrest, Podiatry; Sudden Death; Basic Vital Support; Heart and Lung Resuscitation.

INTRODUCCION

Con este artículo que hoy presentamos, queremos iniciar una serie de publicaciones encaminados a dar a conocer, o simplemente recordar, al profesional podólogo, determinadas situaciones de urgencias que pueden presentarse en nuestras consultas profesionales. Dichas situaciones clínicas pueden comprometer en ciertas ocasiones la salud y la propia vida del paciente. Ante estos hechos, queremos sensibilizar al podólogo, como profesional del ámbito de la salud, para que no solamente reconozca las patologías, sino para que inicie una actuación de emergencias en la medida de sus posibilidades, conocimientos y recursos.

I. PARADA CARDIO-RESPIRATORIA.

DEFINICION.

El paro cardiaco se define como el cese de la actividad mecánica cardiaca confirmado por la ausencia de conciencia, pulso detectable y respiración.

El término parada cardio-respiratoria no debe aplicarse a la detención de las funciones vitales que tienen lugar en el proceso de muerte natural, bien sea como consecuencia del envejecimiento biológico o como la evolución de una enfermedad terminal.

ETIOLOGIA.

La mayoría de las paradas cardio-respiratorias en el adulto son de origen cardiaco. En los niños lo más frecuente es que se produzca en un principio una parada respirato-

*Diplomado en Enfermería. Servicio Cardiología Pediátrica. Hospital Ramón y Cajal. Madrid. Diplomado en Podología.
**Diplomado en Enfermería. Servicio de Cirugía Ortopédica y Traumatológica. H.G.U. Gregorio Marañón. Madrid.
***Diplomada en Enfermería. Servicio de Neonatología. H. Infantil La Paz. Madrid. Estudiante de Podología.
****Diplomada en Enfermería. Servicio de Cuidados Intensivos H.G.U. Gregorio Marañón. Madrid.
*****Diplomado en Podología. Prof. Asociado. Dpto. Enfermería. U.C.M. Madrid. Jefe Servicio Cirugía. Clínica Universitaria de Podología. Madrid.

ria y posteriormente, a consecuencia de la hipoxia, aparezca el paro cardiaco.

EPIDEMIOLOGIA.

Los dos principales componentes de las enfermedades del aparato circulatorio son la enfermedad cerebrovascular y la enfermedad isquémica del corazón, que en conjunto producen cerca del 60% de la mortalidad cardiovascular total.

La enfermedad cerebrovascular, representa cerca de la tercera parte (32%) de toda la mortalidad cardiovascular. La enfermedad isquémica del corazón ocasiona algo más de un cuarto (28%) de todas las muertes cardiocirculatorias.

La insuficiencia cardíaca ocasiona el 16% de la mortalidad cardiovascular total y es la tercera causa de muerte cardiovascular en España. La muerte súbita es la principal causa de mortalidad en insuficiencia cardiaca y que deriva de la hipertensión arterial al someter al corazón a una sobrecarga de trabajo. La hipertensión arterial es el principal factor de riesgo asociado a insuficiencia cardiaca.

II. REANIMACION CARDIO-PULMONAR (R.C.P.)

DEFINICION.

Es el conjunto de pautas estandarizadas cuyo objetivo inicial es sustituir y después reinstaurar la ventilación y circulación espontáneas.

PROTOCOLO DE LA R.C.P.

- **R.C.P. básica.**
  - Apertura de la vía aérea.
  - Ventilación con aire espirado.
  - Masaje cardiaco.
- **R.C.P. avanzada.**
  - Vías de infusión, drogas y fluidos.
  - Monitorización y diagnóstico de arritmias.
  - Tratamiento de las arritmias.
- **Cuidados post-reanimación.**

R.C.P. BASICA O SOPORTE VITAL BASICO (S.V.B.).

Su principal objetivo es proporcionar oxigenación de emergencia, manteniendo permeable la vía aérea y proporcionando un soporte a la respiración y circulación, de esta forma se mantiene la función circulatoria y respiratoria del paciente.

El SVB se lleva a cabo mediante compresiones torácicas externas y aire espirado que el reanimador insufla a la víctima desde sus propios pulmones. No requiere equipamiento excepto dispositivos o utensilios barrera, que eviten el contacto directo boca-boca o boca-nariz.

- Apertura de las vías aéreas, para mantenerlas permeables.
- Respiración boca-boca o boca-nariz, para proporcionar un soporte respiratorio.
- Masaje cardiaco externo, para proporcionar un soporte circulatorio.
- Desfibrilación, siempre que haya fribilación ventricular o taquicardia ventricular.

El siguiente esquema describe de forma clara la valoración inicial que hay que hacer ante una supuesta víctima inconsciente para delimitar el plan de actuación que se va a seguir:

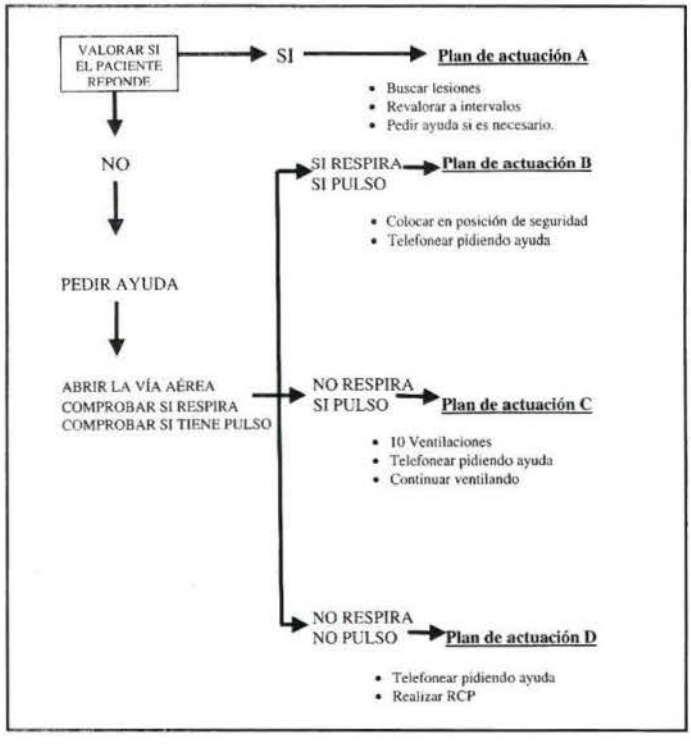

VALORAR SI EL PACIENTE RESPONDE.

La valoración inicial del paciente es fundamental. Se debe obsevar con detenimiento a la víctima e intentar comunicarse con él. Para ello, **se le sujetará por los hombros sacudiéndole suavemente** (tener en cuenta que puede haber alguna lesión traumática) y **gritándole**: ¿ qué le ocurre ? ¿ se encuentra bien ?.

1. Si responde a la pregunta o se mueve: **Plan de actuación A**:
   - Se deja al paciente en la posición en la que se encuentra, siempre que no haya otros peligros.
   - Se comprueba que no existen lesiones.
   - Se comprueba periódicamente si sigue consciente.
   - Se pide ayuda si es necesario.

VALORACIÓN INICIAL

	EVALUACIÓN	SITUACIÓN	ACCIÓN
A	¿ RESPONDE ? SI →	La situación se podría deteriorar	Observe y telefonee pidiendo ayuda si es preciso.
B	¿RESPONDE? NO → ¿RESPIRA? SI → ¿PULSO? SI →	INCONSCIENTE	POSICIÓN DE SEGURIDAD TELEFONEE
C	¿RESPONDE? NO → ¿RESPIRA? NO → ¿PULSO? SI →	PARADA RESPIRATORIA	VENTILE 10 VECES TELEFONEE SIGA RCP
D	¿RESPONDE? NO → ¿RESPIRA? NO → ¿PULSO? NO →	PARADA CARDIACA	TELEFONEE INICIE RCP

© José L. Cobos/Julián F. Calderón

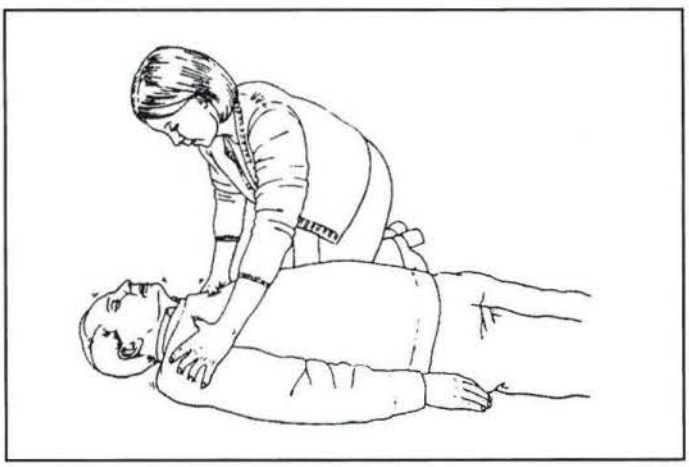

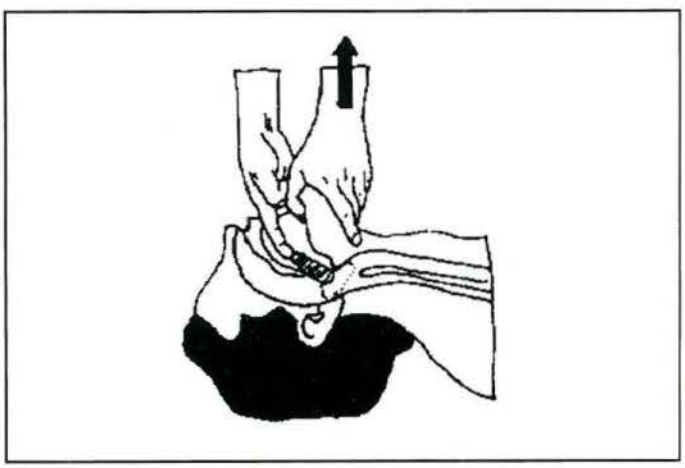

2. Si no responde a la pregunta anterior:

- Se pide ayuda.
- Se abren la vías aéreas:
  - Aflojar la ropa alrededor del cuello.
  - Comprobar si existen cuerpos extraños en la boca, como puede ser comida, dentadura postiza,...
  - Retirar los cuerpos extraños con los dedos siempre que sean visibles y se pueda.
  - Realizar la maniobra frente-mentón o en su caso la maniobra de elevación mandibular en caso de que se sospeche lesión cervical.

Maniobra frente-mentón:

Con este maniobra se produce una hiperextensión cervical, para permitir la entrada de aire a través de faringe y laringe hasta los pulmones.

Se realiza de la siguiente manera:

El reanimador coloca una de sus manos sobre la frente de la víctima, para extender la cabeza hacia atrás, a la vez que con los dedos pulgar e índice pinza la nariz (en caso de que necesite ventilar a la víctima con aire espirado). Con la otra mano presiona sobre la parte ósea del mentón, usando la yema de los dedos medio e índice, elevándolo y contribuyendo a la extensión del cuello.

Esta maniobra no debe realizarse en caso de que se sospeche lesión cervical, en ese caso se hará la **maniobra**

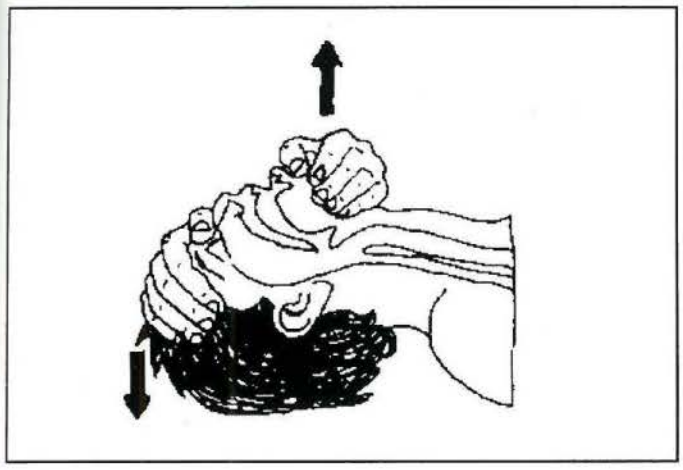

de elevación mandibular. La diferencia básica entre una y otra maniobra es que en esta última no se produce hiperextensión del cuello. La mano del reanimador se coloca en la frente de la víctima y fija la cabeza en una posición estable sin hiperextender el cuello, a la vez, con la otra mano, moviliza la mandíbula hacia arriba.

También podemos realizar la **triple maniobra modificada.** El reanimador provoca una subluxación mandibular para abrir la vía aérea, manteniendo el cuello en posición neutra.

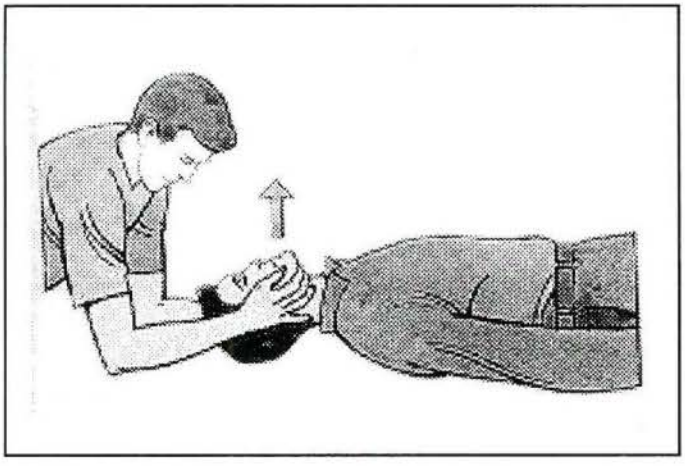

- Mirar, escuchar y sentir si respira.

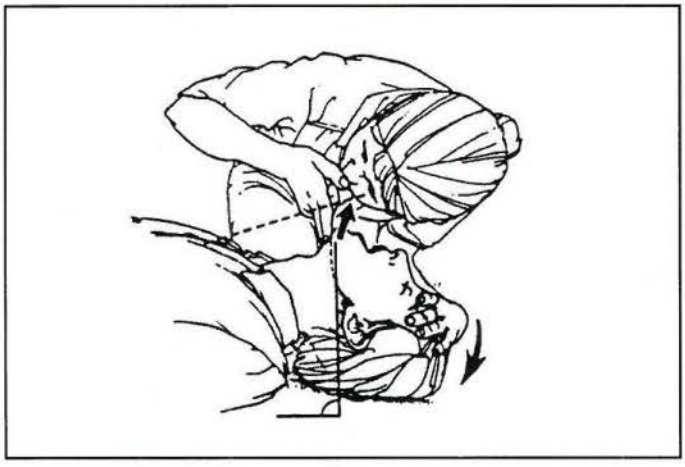

- *Mirar* los movimientos del tórax, para ver si éstos existen.
- *Escuchar* sobre la boca si hay ruidos respiratorios.
- *Sentir* durante 5 segundos si el paciente espira sobre nuestra mejilla.
- Comprobar el pulso durante 5 segundos. Para ello el mejor lugar es la arteria carótida.

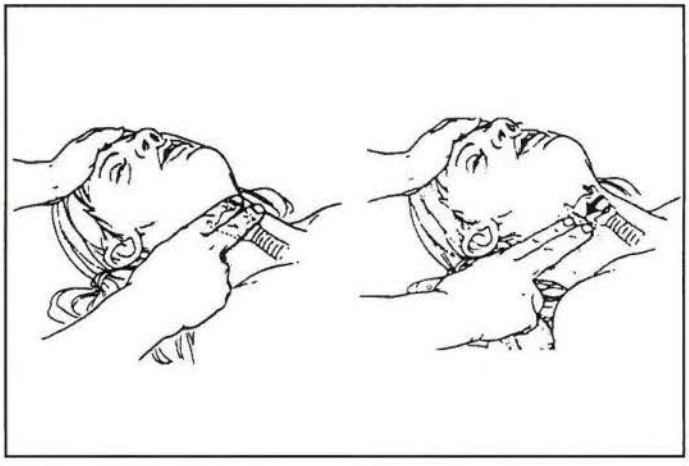

3. Si respira y si tiene pulso: **Plan de actuación B:**

- Colocar al paciente en posición de seguridad, excepto si sospechamos que pueda tener una lesión que agrave su situación.

Posición de seguridad:

Partiendo de la base de que la víctima está en decúbito supino, el reanimador se coloca de rodillas a su lado, y asegurándose de que tiene las piernas estiradas:

- Realiza la maniobra frente-mentón, para mantener abierta la vía aérea.
- Coloca el brazo más cercano en abducción perpendicularmente a su cuerpo y dobla el codo en ángulo recto con la palma de la mano hacia arriba.

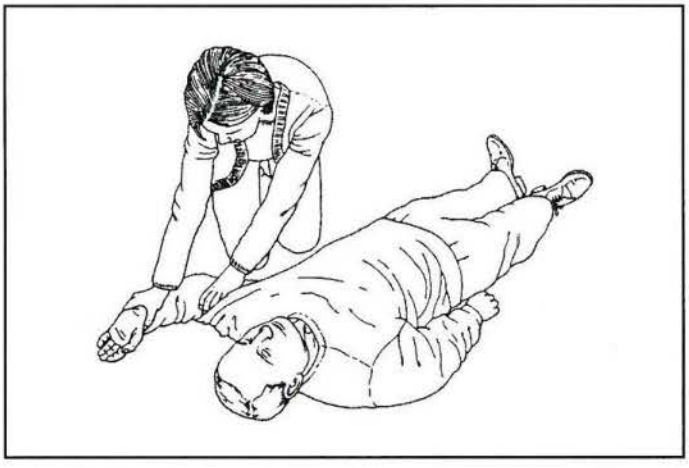

- Acerca el brazo más lejano pasándolo por delante del tórax y pone la mano contra la mejilla más cercana.

- Sujeta la pierna más alejada, por encima de la rodilla y tracciona hacia arriba consiguiendo flexionarla hasta conseguir plantar el pie en el suelo.

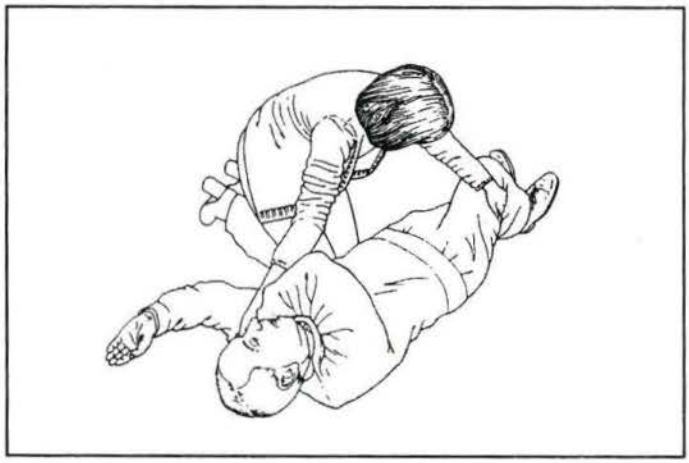

- Hace rodar a la víctima hacia el reanimador desde la posición anterior.
- Ajusta la pierna superior, de modo que cadera y rodilla queden flexionadas.
- Se asegura de que la vía aérea está abierta y la mano está debajo de la mejilla.

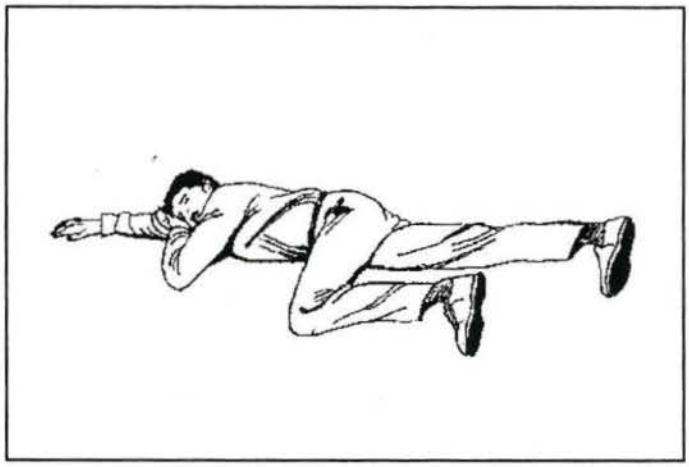

El inconveniente de esta posición es que la presión que ejerce el cuerpo sobre el brazo que queda en el plano más inferior puede afectar a la circulación periférica, por lo que habrá que tener en cuenta el tiempo que permanece la víctima en esta posición para evitar complicaciones.

- Telefonear pidiendo ayuda.
- Volver al lado del paciente y seguir vigilándole.

4. Si no respira, pero tiene pulso: **Plan de actuación C:**

- Colocar al paciente en posición supina.
- Iniciar la **ventilación boca-boca:**

Se realiza la maniobra frente-mentón o la maniobra de elevación mandibular. A continuación cerciorándose de que no existe cuerpo extraño en la boca se pinza la nariz de la víctima con los dedos pulgar e índice.

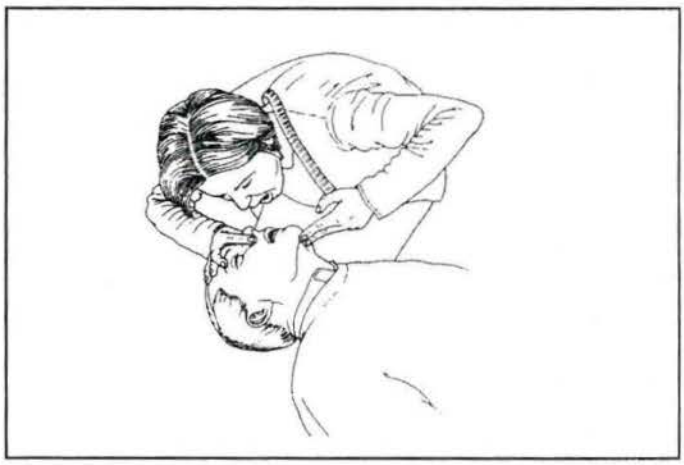

El reanimador sella su boca a la boca de la víctima e insufla aire de sus pulmones con una fuerza moderada, aproximadamente durante 2 segundos, observando como se eleva el tórax.

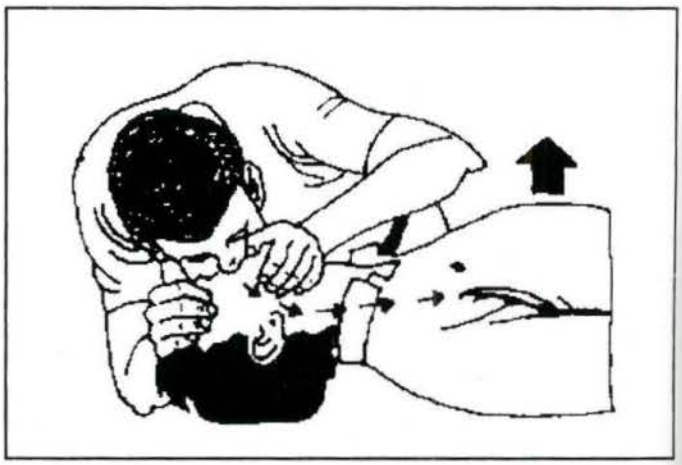

Seguidamente se separa de la víctima y manteniendo la boca de ésta abierta observa como desciende el tórax y va saliendo el aire. Inicialmente se realizan dos ventilaciones de rescate.

Si hay dificultad para realizar una buena ventilación, se volverá a inspeccionar la boca de la víctima asegurándo-

se de que no hay nada en ella que impida la entrada de aire. Se vuelve a realizar la apertura de la vía aérea y se intenta ventilar de nuevo.

La ventilación boca-boca se mantiene hasta que la víctima respire por si sola, comprobando el pulso cada 10 respiraciones, es decir, aproximadamente cada minuto.

Si la víctima comienza a respirar espontáneamente, pero está inconsciente se la colocará en la posición de seguridad y se revaluará de nuevo. Si deja de respirar, se la vuelve a colocar en decúbito supino y se reinician las ventilaciones de rescate.

5. Si no hay respiración ni pulso: **Plan de actuación D:**

- Telefonear pidiendo ayuda.
- Iniciar R.C.P. (masaje cardiaco y respiración boca-boca o boca-nariz):
  - Colocar al paciente sobre un plano duro en decúbito supino.
  - Desnudarle y quitarle todo lo que le comprima.
  - Inciar la ventilación artificial y las compresiones torácicas.
    a) Un solo reanimador: 2 ventilaciones 15 compresiones torácicas.
    b) Dos reanimadores: 1 ventilación 5 compresiones torácicas.

Técnica de compresión torácica:

El punto exacto sobre el que se debe aplicar la compresión torácica es el tercio inferior del esternón.

Para localizar este punto se llevan los dedos medio e índice a lo largo del margen inferior de la última costilla hasta localizar el punto de unión con el esternón, con el dedo medio, colocando el índice sobre el esternón.

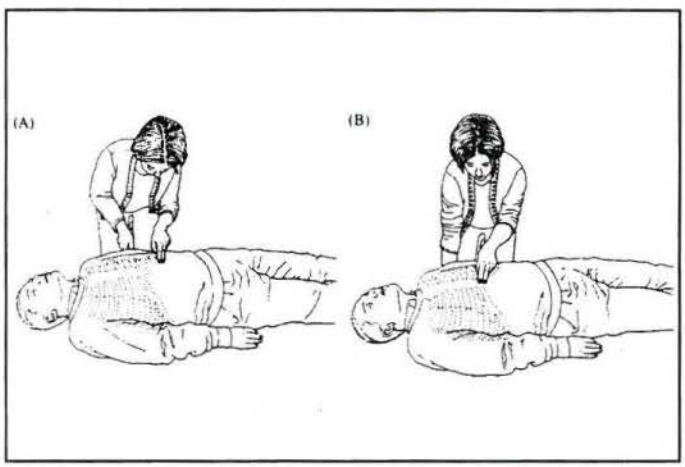

El talón de la otra mano se desliza sobre el esternón hasta contactar con el dedo índice (aproximadamente este punto es el centro de la mitad inferior del esternón).

Se coloca encima el talón de la mano que se utilizó en primer lugar y se entrelazan los dedos para asegurarse que la presión no se realizará sobre las costillas.

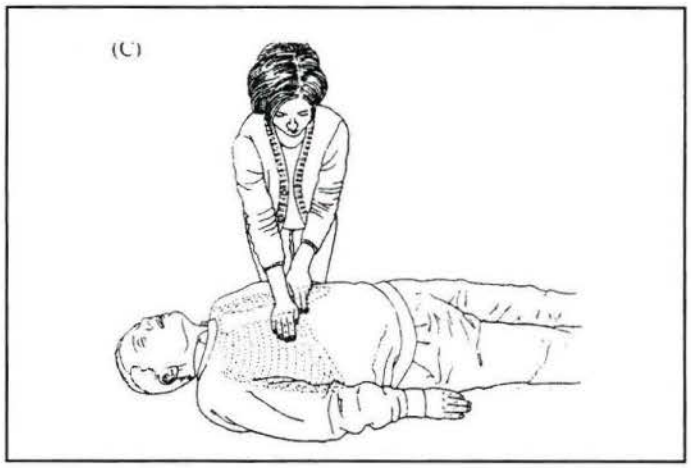

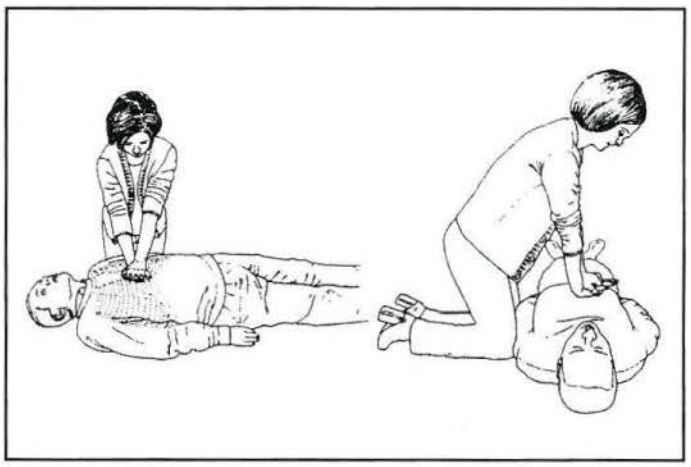

Con los brazos totalmente extendidos se presiona perpendicularmente sobre el esternón hasta conseguir deprimirlo 4 ó 5 cm a un ritmo de 100 compresiones/minuto.

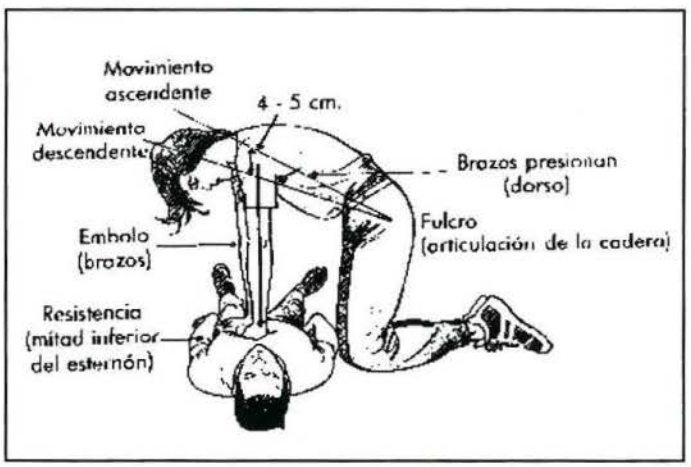

Una vez terminado el ciclo de 15 compresiones torácicas se realizan las 2 ventilaciones boca-boca. Realizar esta maniobra una sola persona es agotador.

Es preferible, a ser posible, que existan 2 reanimadores, en este caso la secuencia será de 5 compresiones torácicas 1 ventilación y conseguir un ritmo de 100 compresiones/minuto.

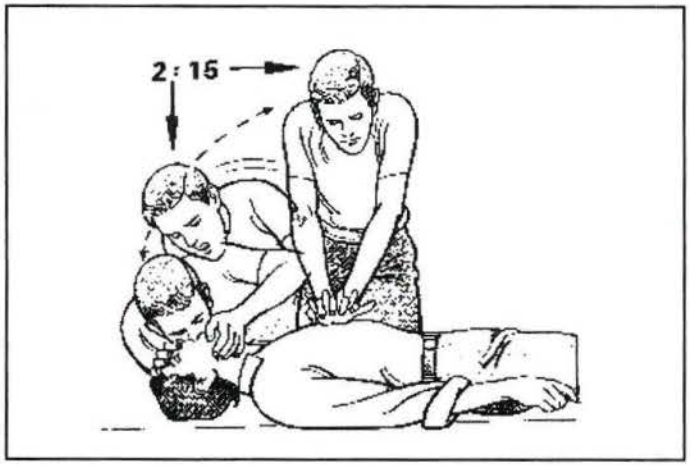

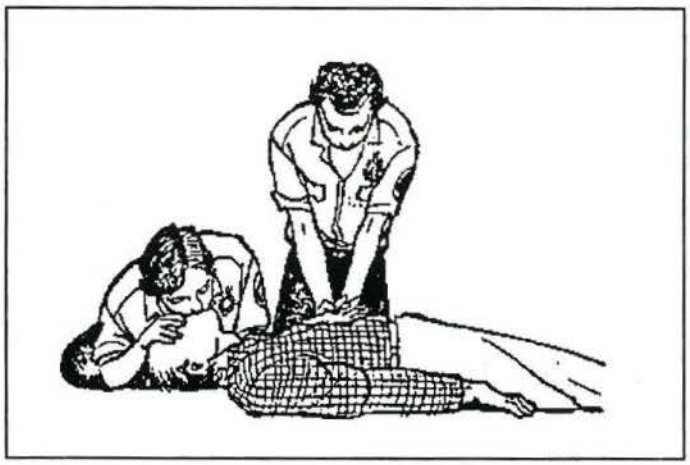

Una vez terminado el ciclo se vuelve a iniciar otro antes de 5 segundos

Ventilación:

Al introducir el aire en el paciente sólo se debe notar una pequeña resistencia, cada insuflación durará aproximadamente 2 segundos y se evitará ir demasiado deprisa ya que esto aumenta la resistencia y llega menos aire a pulmón.

Hay que conseguir que el tórax se eleve. De esta forma el aire espirado será de aproximadamente 800-1.200 ml y antes de iniciar una nueva insuflación, dejar que el torax descienda completamente.

Hoy día se sabe que si la fibrilación ventricular o la taquicardia ventricular sin pulso no se trata con desfibrilación antes de los 10 primeros minutos del paro cardiaco, la posibilidad de supervivencia es nulo, por lo tanto se aconseja tener desfibriladores externos convencionales o automáticos, para hacer cuanto antes el diagnóstico e iniciar las descargas; de esta forma se puede considerar que la desfibrilación está a caballo entre el soporte vital básico y el soporte vital cardiaco avanzado o lo que es lo mismo la RCP básica y la RCP avanzada.

ATRAGANTAMIENTO.

Tiene lugar cuando se obstruye la vía aérea con un cuerpo extraño.

El atragantamiento puede ser total o parcial:

Si es parcial, la víctima estará angustiada, distresada y toserá. Generalmente con la tos se desobstruirá la vía aérea.

Si es total, la víctima no podrá hablar, respirar ni toser y si esto persiste, perderá la consciencia. Ante esta situación se actuará mediante la maniobra de Heimlich.

Maniobra de Heimlich.

Esta maniobra se realiza, en el adulto, de dos formas distintas dependiendo de que esté consciente o inconsciente.

- *Víctima inconsciente*: Se le coloca en decúbito supino con la cabeza hacia un lado. El reanimador se coloca a horcajadas sobre sus caderas o a un lado, situando la base de su mano en la línea media por encima del ombligo y justo por debajo del apéndice xifoides del esternón. La otra mano se coloca encima de la primera. Desde esta posición practicará 5 compresiones sobre el abdomen oblicuamente hacia abajo y hacia la cabeza, evitando cualquier presión sobre las costillas.

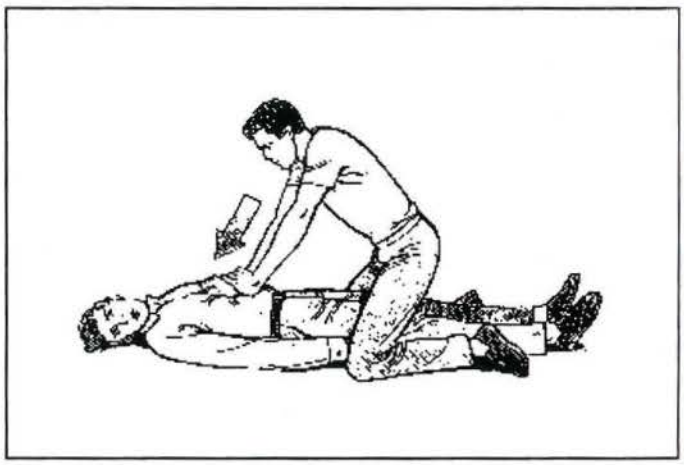

- *Víctima consciente*: En este caso la víctima puede estar sentada o de pie; el reanimador se sitúa detrás de ella y con sus brazos rodea el tórax por debajo de las axilas de la víctima, cierra su mano alrededor del pulgar en forma de puño, colocán-

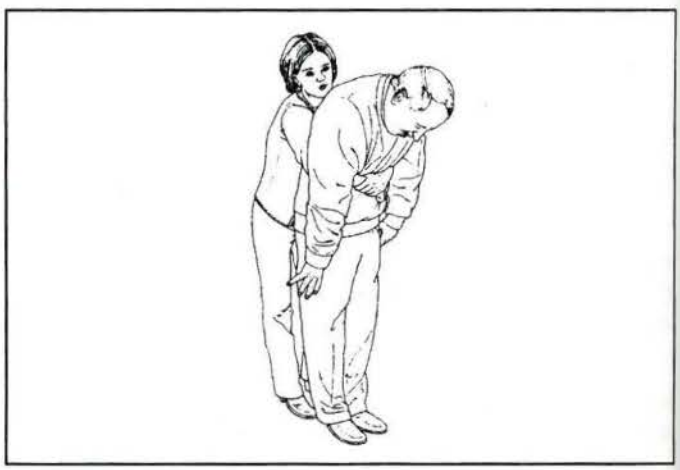

dolo horizontalmente con el dorso hacia arriba y el pulgar justo por debajo del esternón. La otra mano se coloca sobre el otro extremo del puño. Desde esta posición tira bruscamente hacia él, comprimiendo el abdomen de la víctima en sentido ascendente varias veces. Las presiones deben ser secas y profundas.

Esta maniobra se realiza de igual forma en niños mayores de 1 año. Está contraindicada en caso de embarazo y de obstrucción parcial de la vía aérea; en este último caso sólo se animará a hacer toser a la víctima y la vigilaremos de cerca.

INICIO Y FINAL DE LA R.C.P.

La R.C.P. debe realizarse siempre que exista parada cardio-respiratoria excepto:

1. Cuando la P.C.R. sea consecuencia de la evolución de una enfermedad terminal, y/o la situación del paciente indique, que a pesar de poder salvarlo inicialmente, el tiempo de supervivencia y la calidad de vida no sean aceptable.
2. Cuando la víctima presenta signos inequívocos de muerte biológica.
3. Cuando hayan transcurrido más de 5-10 minutos entre la P.C.R. y el inicio de la maniobras de R.C.P., excepto en casos de hipotermia e intoxicación por barbitúricos.
4. Cuando existe orden de No R.C.P., bien porque el paciente lo haya expresado oralmente, por escrito, a través de su familia o de un representante legal.

La R.C.P. debe finalizarse:

1. Cuando se produce un falso diagnóstico de P.C.R.
2. Cuando se recupera circulación y respiración espontánea.
3. Cuando el intervalo entre el inicio de la R.C.P. básica y el inicio de la R.C.P. avanzada sea aproximadamente superior a 30 minutos
4. Después de 15 minutos de R.C.P. y persiste ausencia de actividad eléctrica cardiaca.
5. Cuando se confirme por escrito que la P.C.R. se produjo a consecuencia de una enfermedad incurable en fase terminal.
6. Cuando el reanimador esté exhausto. Esto suele ocurrir cuando hay un solo reanimador y no tiene esperanza de ayuda o colaboración inmediata.

III. REANIMACION CARDIO-PULMONAR EN NIÑOS.

La parada cardio-respiratroria en niños ocurre con muy baja frecuencia y rara vez tiene un origen cardiaco primario excepto en niños con cardiopatía congénita. La diferencia fundamental con el adulto es que en éste la parada cardiaca tiende a ser de inicio agudo y la asistolia normalmente precede a la parada respiratoria, mientras que en el niño pueden aparecer una serie de cambios fisiológicos antes de la asistolia, y la mayoría de las veces, la respiración cesa antes o simultáneamente a la parada cardiaca. Las características descritas nos pueden ayudar a identificar la situación y de esta manera actuar lo más rápidamente posible antes de que se produzca la asistolia.

ETIOLOGIA.

En la infancia, lo más frecuente, es que la causa de la parada sea primariamente respiratoria, que condiciona la hipoxia y secundariamente parada cardiaca.

Las causas más frecuentes son:

1. Accidentes: que suponen el 44% de las muertes entre 1 y 14 años:
   - 45% accidentes de tráfico.
   - 17% inmersión.
   - 21% quemaduras armas de fuego e intoxicaciones.
2. Sofocación por cuerpo extraño, que cursa con obstrucción de la vía aérea superior por un cuerpo extraño.
3. Inhalación de humo.
4. Muerte súbita infantil.
5. Infecciones.

Hay que tener en cuenta que la calidad de vida del niño que ha sufrido una parada cardio-respiratoria está estrechamente ligada a:

- Su estado clínico anterior a la PCR.
- Causa y mecanismo desencadenante.
- Tiempo desde que acontece la PCR hasta que se inician las maniobras de RCP.

En relación a este último punto la supervivencia mejora si la RCP básica se inicia antes de los 4 primeros minutos y la RCP avanzada antes de los 8 primeros minutos.

Con respecto al pronóstico cabe destacar que tiene peor pronóstico la parada cardiaca que la parada respiratoria, ya que si se actúa eficazmente ante la parada respiratoria, se puede evitar la parada cardiaca. También será peor si la parada se produce en un medio extrahospitalario. En comparación con el adulto en el niño el pronóstico es peor debido a la hipoxemia original que se puede prolongar en el tiempo si no se actúa rápidamente y con decisión dañando distintos órganos y sistemas.

CLASIFICACION SEGUN LA EDAD:

1. Neonato.
2. Lactante: primer año de vida.
3. Niño < 8 años.
4. Niño > 8 años (equiparable al adulto).

PASOS DE LA RCP EN PEDIATRIA.

La secuencia a seguir es la siguiente:

Comprobar la inconsciencia.

↓

Pedir ayuda.

↓

Abrir la vía aérea.

↓

Comprobar la respiración.

↓

Ventilar.

↓

Comprobar el pulso.

↓

Realizar las compresiones torácicas.

↓ (Un minuto)

Continuar la reanimación comprobando pulso y respiración cada dos minutos.

Lo primero que hay que hacer es comprobar la INCONSCIENCIA. Si se confirma la inconsciencia procederemos a iniciar la secuencia de RCP. Si respira le pondremos en posición de seguridad. Si no respira procederemos de la siguiente manera:

1. Apertura de la vía aérea.

Hay tres maniobras posibles:

a) Maniobra frente-mentón.

Colocando una mano del reanimador sobre la frente del niño se efectúa la extensión del cuello, ésta debe ser moderada en niños pequeños y neutra en el lactante.

La punta de los dedos de la otra mano se coloca en el mentón traccionando de éste manteniendo la boca abierta.

b) Tracción mandibular.

Se tracciona la mandíbula hacia arriba y adelante colocando los dedos a los lados de la misma y levantando el ángulo mandibular.

c) Triple Maniobra.

Esta se efectúa siempre que se sospeche traumatismo craneal.

La columna cervical se mantiene inmóvil, se efectúa tracción mandibular y al mismo tiempo se abre la boca deprimiendo la barbilla con los pulgares.

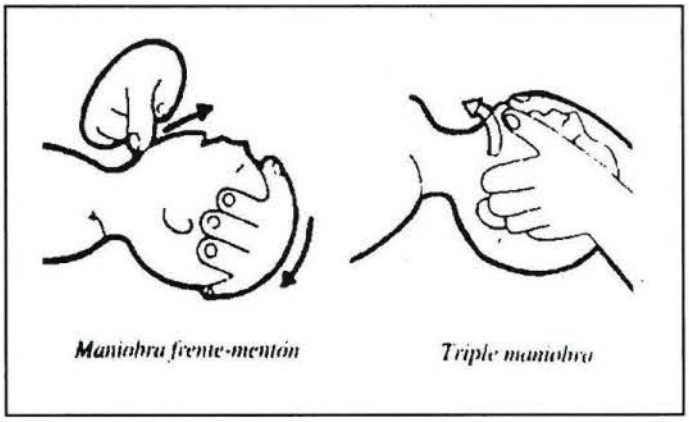

Maniobra frente-mentón *Triple maniobra*

2. Ventilación.

Ver - Escuchar - Sentir.

a) *Ver* si existen movimientos torácicos y abdominales.

b) *Escuchar* ruidos respiratorios.

c) *Sentir* si el niño expulsa aire acercando nuestra mejilla a su boca a la vez que observamos el tórax y el abdomen.

Si existen movimientos toraco-abdominales, pero no detectamos la salida o entrada de aire pensaremos en una obstrucción de la vía aérea. En este caso realizaremos las maniobras de desobstrucción.

Maniobras de desobstrucción.

Es relativamente frecuente en niños el atragantamiento con cuerpos extraños (caramelos, flemas,...) dando lugar a la obstrucción de la vía aérea superior, esto se conoce como **sofocación**. En este caso los pasos a seguir son los siguientes:

a) Animar al niño a que tosa para expulsar el cuerpo extraño, si esto es imposible se hace la extracción manual del mismo siempre que sea visible y fácilmente extraible. NUNCA HACER UNA EXTRACCION A CIEGAS.

b) Maniobras de expulsión.

- *Lactante.* Colocarlo en decúbito prono sobre nuestro antebrazo sujetándolo firmemente por la mandíbula y con la cabeza ligeramente más baja que el tronco.

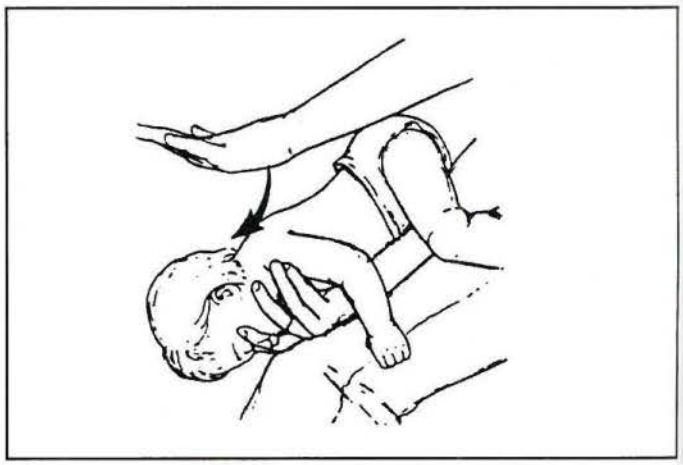

Golpear 5 veces con la base de la otra mano en la zona interescapular. Después colocarlo en decúbito supino sobre el otro brazo sujetándole la cabeza con la mano y ésta, en posición más baja que el tronco.

Realizar 5 compresiones torácicas en la zona donde se hace el masaje cardiaco, pero éstas deben ser más fuertes y más lentas. A continuación se comprueba si existe cuerpo extraño en la boca, si es así, se extraerá, se abrirá la vía aérea comprobando que respira espontáneamente, de lo contrario intentaremos ventilar con aire espirado. En caso de que persista la obstrucción se vuelven a realizar estas maniobras.

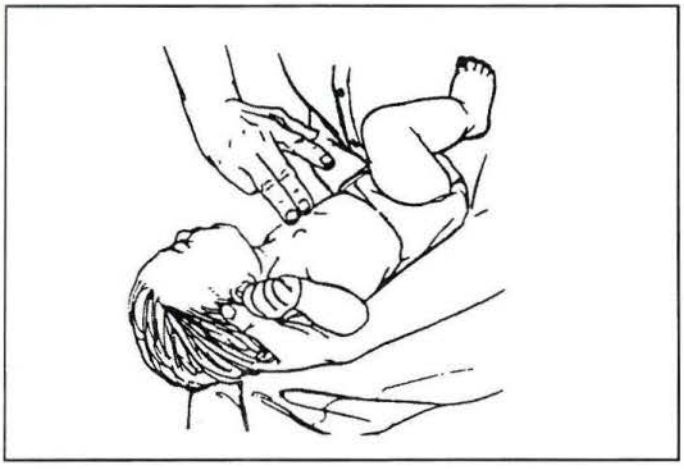

- *Niño > 1 año*. Se procede a realizar la maniobra de Heimlich. Esta maniobra se puede realizar con el paciente en decúbito supino (en caso de estar inconsciente) de pie o sentado.

  - *Niño inconsciente.* Se le coloca en decúbito supino con la cabeza hacia un lado y el reanimador se coloca a horcajadas sobre sus caderas o a un lado. Colocando la base de la mano sobre su abdomen en la línea media por encima del ombligo y por debajo del apéndice xifoides y la otra mano sobre el dorso de la primera, realizará 5 compresiones con ambas manos sobre el abdomen hacia arriba rápidamente.

  - *Niño consciente.* El reanimador se situará detrás del mismo de pie. Con los brazos rodeará el tórax, cerrará la mano alrededor del dedo pulgar en forma de puño colocándolo horizontalmente, con el dorso hacia arriba y el pulgar justo por debajo del esternón. La otra mano se coloca sobre el otro extremo del puño. En esta posición tira bruscamente hacia él, comprimiendo el abdomen en sentido ascendente varias veces.

Estas dos formas de realizar la maniobra de Heimlich también se realizan en el adulto.

Si el niño está en apnea se realiza la VENTILACION CON AIRE ESPIRADO, esto es:

- Boca a boca-nariz en recién nacidos y lactantes.

- Boca a boca en niños.

Inicialmente se realizan 5 ventilaciones lentas, denominadas de rescate, de duración 1-1´5 segundos cada una, dejando una pausa entre ellas. Posteriormente, si el niño no respira, las ventilaciones serán de una frecuencia de 20 respiraciones/minuto, teniendo en cuenta que en el niño hay que introducir menor volumen de aire a menor presión. Para saber si se está realizando correctamente se observará el tórax. No debe distenderse ni mucho ni poco, si no moderadamente. Para minimizar la distensión gástrica se mantendrá alineada la vía aérea y se efectuarán respiraciones lentas y mantenidas.

3. Masaje cardiaco.

a) Comprobar el pulso.

- Braquial o femoral en lactantes.

Palpación pulso braquial (lactantes)

- Carotídeo en niños.

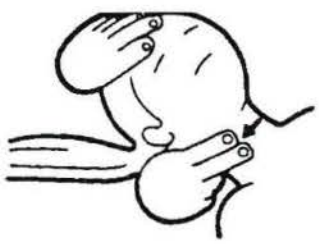

Palpación pulso carotídeo (niños)

b) Masaje cardiaco.

- **RN**. Comprimir con los pulgares por debajo de la línea intermamilar.

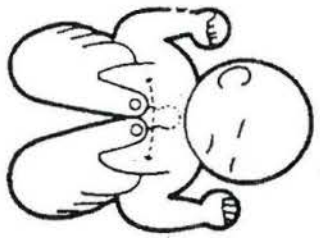

Masaje cardíaco en recién nacidos

- **Lactantes**. Comprimir con dos dedos un través por debajo de la línea intermamilar.

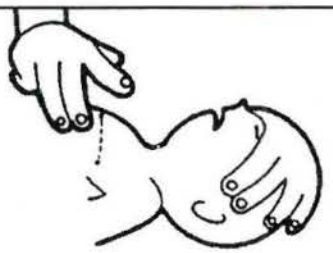

Masaje cardíaco en lactantes

- **Niños < 8 años**. Comprimir con la base de la mano a dos dedos por encima del apéndice xifoides.

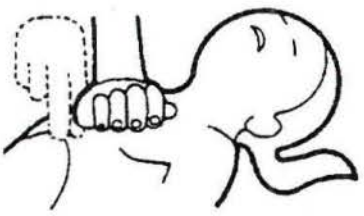

Masaje cardíaco en niños menores de 8 años

- **Niños > 8 años**. Se usan las dos manos y se realiza como en el adulto.

Masaje cardíaco en niños mayores de 8 años

La fuerza de compresión, la frecuencia y la coordinación masaje - ventilación corresponden al siguiente cuadro:

	LACTANTE	NIÑO<8 AÑOS	NIÑO>8 AÑOS
COMPRESIÓN	2 cm.	3 cm.	5 cm.
FRECUENCIA	100/min.	100/min.	80/min.
COORDINACION	5/1	5/1	1 reanimador: 15/2 2 reanimadores: 5/1

Si tras un minuto de RCP básica no ha habido recuperación, se pedirá ayuda. La eficacia global de la RCP se valorará cada 2 minutos, parando momentáneamente y comprobando pulso y respiración espontánea.

CONCLUSION.

El consejo europeo de resucitación cardio-pulmonar aconseja que el entrenamiento y conocimiento de las maniobras de S.V.B. deben ser obligatorias en las facultades de medicina, odontología y escuelas universitarias de enfermería. Los hospitales deben tener programas de reciclaje y entrenamiento en técnicas de S.V.B. Todos los médicos, odontólogos y cualquier otro personal que practique cuidados sanitarios en la sociedad debe estar entrenado en estas técnicas, así como todo personal de los servicios de emergencia (bomberos, policías,...) además de conductores profesionales y todos los escolares.

Así pues, nosotros consideramos que el podólogo, como profesional de la salud, que trata directamente al paciente, debe conocer con exactitud estas técnicas y realizar cursos de reciclaje periódicos, para proporcionar la máxima seguridad al paciente que acude a su consulta.

Hoy día, el campo de actuación del podólogo es muy amplio, abarcando desde la quiropodia hasta la cirugía. Existen gran cantidad de técnicas agresivas que se realizan diariamente y de forma habitual en nuestras consultas no exentas de riesgo, bien por la propia técnica en sí, como por el estrés que desencadena en el paciente. Afortunadamente, el número de P.C.R. que suceden en consultas extrahospitalarias es mínimo, pero ello no quiere decir que en un momento determinado no se puedan producir. El hecho de saber actuar ante tales situaciones, anteponiéndonos a ellas, puede salvar una vida. Esto es una justificación más que suficiente para estar entrenado en tales técnicas.

BIBLIOGRAFIA

1. **Alvarez JA, Perales N.** Comité español de RCP. *Guía de Resucitación Cardiopulmonar Básica.* Plan Nacional de Resucitación Cardiopulmonar. Sociedad Española de medicina Intensiva y Unidades Coronarias (SEMYUC). Barcelona: Masson, 1996
2. **Basic Life Support Working Group of the European Resuscitation Council** (1991). *Guidelines for basic life support.* Resuscitation 1992; 24: 103-110
3. **Behrman RE, Kliegman RM.** *Compendio de Pediatría.* 2ª edición. México: McGraw-Hill Interamericana, 1996
4. **Carrero A, Rojo R, Barca J, Vázquez R.** *Importancia de la RCP básica dentro del marco de acción de la educación para la salud.* Enfermería Científica 1997; 188-189: 4-6
5. **Coma-Canella I, García-Castrillo L, Ruano M, Loma-Osorio A, Malpartida F, Rodríguez J.** *Guías de actuación clínica de la Sociedad Española de Cardiología en resucitación cardiopulmonar.* Revista Española de Cardiología. Agosto 1999. Disponible en: URL: http//www.doyma.es/rec/_n_at/_1999/_ago/_html/
6. *Epidemiología, Promoción y Educación para la salud.* Disponible en: URL: http://www.msc.es/salud/epidemiologia/cardiovascular/consideraciones.htm
7. **Figueredo E, Lacasa E, Canosa L, Martín, M, Blanco JL.** *Actitud y actitud del personal de enfermería en resucitación cardiopulmonar.* Enfermería Científica 1997; 184-185: 4-8
8. **García Rubira JC, Valverde B, Romero D, García Martínez JT, López V, Rojas J, et al.** *La edad es un factor pronóstico independiente en el infarto agudo de miocardio.* Curso clínico del infarto en el anciano. An Med Intern 1995; 12: 61-64
9. **García Velasco S., Sánchez Coello MD.** *Características de la RCP infantil.* Enfermería Científica 1998; 190-191: 43-46
10. *Guía de primeros auxilios* (1998). Disponible en: URL: http//www.ctv.es/USERS/sos/pauxmenu.htm
11. **Handley AJ, Bahr J, Baskett P, Bossaert L, Chamberlain D, Dick W, et al.** *The 1998 European Resuscitation Council guidelines for adult single rescuer basic life support.* Resuscitation 1998; 37: 67-80
12. **Instituto Nacional de Estadística.** *Defunciones según la causa de muerte.* Estadísticas del Movimiento Natural de la Población. Año 1992. Madrid: INE, 1995
13. **Ochoa FJ.** *Recomendaciones en RCP.* Emergencias; 8 (4): 45
14. **Pades A, Tomás, AM.** *Reanimación cardiopulmonar.* Rev ROL enfermería 1997; 229: 50-56
15. *Prevención de las enfermedades Cardiovasculares.* Disponible en: URL: http://www.papps.org/prevencion/Enf-Cardiovasculares/p59.htm
16. *Primeros Auxilios* (1997). Disponible en: URL: http//www.semanasalud.ua.es/web2/temario.htm
17. *RCP Básica Infantil.* Disponible en: URL: http//personal.redestb.es/arplaza/rcp.html
18. **Ruiz S, Segarra L, Sabater A, González J, Cortina P.** *Tendencias actuales de la mortalidad por cardiopatía isquémica en España.* Revista Española Cardiología 1987; 40: 311-316
19. **Zafra MA, Calvo C, García ML, Baquero F, Arribas N, Jiménes N, et al.** *Manual de Diagnóstico y Terapeútica en Pediatría.* 3ª edición. Madrid: Publires, 1996

SESION CLINICA
ONICOMICOSIS: ¿SON EFICACES LOS CULTIVOS?

*ROPA MORENO, Juan Manuel
*ARRIBAS PLAZA, María del Pilar
*GONZALEZ DIAZ, José Celedonio
*PASCUAL HUERTA, Javier
**GARCIA CARMONA, Javier
***MORENO DE CASTRO, Manuel
***LAZARO MARTINEZ, José Luis

RESUMEN

La onicomicosis es la distrofia ungueal más común que podemos encontrar en nuestras consultas. El diagnóstico diferencial debe ser exquisito incluyendo psoriasis, liquen plano, onicogrifosis y traumas ungueales. Para confirmar el diagnóstico es preciso tener en cuenta tanto los métodos de recogida como los distintos procedimientos de diagnóstico disponibles (examen directo, examen histológico, anticuerpos monoclonales, cultivo ...). También es preciso destacar que en ocasiones se pueden producir falsos negativos o falsos positivos.

PALABRAS CLAVE

Onicomicosis, micosis, micológico, cultivo, onicodistrofia.

ABSTRACT

Onychomycosis is the most common nail disease, accounting for approximately 30% of all cutaneous fungal infections. The differential diagnosis includes psoriasis, lichen planus, onychogryphosis, and nail trauma. To confirm the diagnosis, it is important to correctly select the appropriate site for specimen collection. Typically, potassium hydroxide (KOH) preparations, fungal culture, nail unit biopsy specimens and occasionally, routine histologic examination with PAS are utilized to help differentiate between differential diagnosis. These tests are often time-consuming and may yield false-negative results.

KEYWORDS

Onychomycosis, mycologic, culture, onychodystrophy.

INTRODUCCION

Llegada una nueva era, en la que las técnicas diagnósticas médicas avanzan vertiginosamente, no podía ser de otra forma en el campo de la micología y por ello en la actualidad las posibilidades de realizar un diagnóstico micológico preciso son mayores. Por consiguiente las posibilidades terapéuticas nos ofrecen un amplio abanico de fármacos que permite una utilización más específica según las distintas etiologías.

En esta Sesión Clínica analizaremos más detenidamente estas técnicas diagnósticas micológicas, a fin de discriminar los posibles errores que se pudieran estar cometiendo en la recogida, conservación, transporte y posterior análisis de estas muestras. De esta forma podremos sacar un mayor provecho de estas técnicas diagnósticas.

Para llegar a determinar si una pieza es susceptible o no de ser enviada para proceder a su análisis, debemos basarnos en un diagnóstico de presunción, el cual a su vez debe estar basado en un correcto diagnóstico diferencial (que posteriormente describiremos en el caso) y un apoyo en los estudios epidemiológicos.

Las onicomicosis muestran una marcada diferenciación en incidencia según las áreas geográficas. No se dispone de valoraciones amplias de la incidencia y prevalencia de las onicomicosis. La impresión general es que la incidencia de onicomicosis ha aumentado y se puede cifrar aproximadamente en un 2,5%. De las valoraciones recogidas más recientemente destacaríamos la de Roberts, realizada en 1992 en el Reino Unido, que estima una prevalencia en la población de un 2,8%, cifra que aumenta hasta un 4,7% si se considera la población mayor de 55 años. La valoración de Evans en 1990 fue en cambio de un 5%. Por otra parte, los datos recogidos por

*Podólogos Internos residentes de la Clínica Universitaria de Podología de la Universidad Complutense de Madrid.
**Jefe de Servicio Cirugía de la Clínica Universitaria de Podología de la Universidad Complutense de Madrid.
***Profesor adjunto del Servicio Cirugía de la Clínica Universitaria de Podología de la Universidad Complutense de Madrid.

Elewski en 1994 cifran en un 20% el porcentaje de población afecta entre los 40-60 años.

Podemos comprobar, que la información epidemiológica es escasa lo que hace difícil el valorar su importancia sanitaria.

Además de evaluar la incidencia, para poder diferenciar los falsos negativos es necesario tener una idea de los microorganismos que más frecuentemente son los responsables de la onicomicosis:

- Dermatofitos. (T. unguium): 90%
- Cándidas. Candidiasis ungueal: 5,4%
- Scopulariopsis br. Onicomicosis: 1,6%
- Otros mohos: 1,7%

Una de las dificultades evidentes es la confirmación del diagnóstico de onicomicosis y la valoración de la acción patógena de los elementos fúngicos si se hallan en las lesiones. El diagnóstico se basa en la confirmación de la información ofrecida por diversas técnicas. Sobre la sospecha clínica de onicomicosis debe procederse al examen directo del material lesionado y a su cultivo. Además estas técnicas diagnósticas clásicas pueden complementarse con exámenes histológicos para confirmar los resultados de los anteriores que, como no podemos ignorar, tiene una tasa de errores considerable.

El **examen directo** puede efectuarse de forma clásica con una solución de hidróxido potásico a concentraciones del 10 al 40%. La preparación, obtenida por aplastamiento después de la maceración adecuada del material, es en ocasiones difícil de observar. Para mejorar su rendimiento se han recomendado algunas variaciones de esta técnica, como por ejemplo, la adición de DIVISO al Hidróxido potásico (KOH) (Zaias y Taplin, 1966) o de tinta Parker Quick (Milne, 1989), esta última quizá particularmente útil para detectar hongos no dermatofitos. Para las láminas ungueales, Milne recomienda el calcoflúor, que es fluorescente y que se combina con los carbohidratos estructurales de la pared celular vegetal, lo que facilita la detección al microscopio de fluorescencia de las estructuras micoticas. Una de las causas que dificulta el buen rendimiento del examen directo reside en que se debe conseguir material adecuado y obtener una maceración del mismo suficiente para que la extensión resultante permita un buen examen. Requiere, además, un estudio al microscopio minucioso y sin prisa. A pesar de ello y de que la persona que lo realice tenga una experiencia adecuada, el porcentaje de falsos negativos o casos dudosos es considerable.

Desde el punto de vista del examen de la lámina ungueal afecta y vista la experiencia con los exámenes directos basados en el KOH, muchos autores sugieren, a pesar de las dificultades, el **examen histológico** de las mismas, bien mediante biopsia, bien mediante examen histológico de fragmentos ungueales como los empleados en el examen directo clásico.

Esta técnica puede complementarse con el uso de **anticuerpos monocionales** que permitan el marcado específico de determinadas especies fúngicas. Esta es una técnica en desarrollo que permite la identificación *in situ* de por ejemplo, de T. rubrum y Aspergillus.

En todo caso de onicomicosis debe procederse en segundo lugar al cultivo de material lesionado recogido. Los cultivos siguen siendo un método diagnóstico imprescindible dada la importancia actual de la identificación del agente micótico causal, por la importancia que ello pueda tener en la evolución del proceso y por sus implicaciones terapéuticas. Como ocurre en el ámbito micológico, el porcentaje de resultados negativos es importante y viene determinado por el empleo de material queratinizado no invadido o con elementos fúngicos no viables. También hemos de considerar la posibilidad de cultivos falsamente positivos producidos por el crecimiento de elementos micóticos saprófitos localizados en las irregularidades de la lámina ungueal sin que se haya producido una infección real.

Es evidente que existe dificultad en establecer si un cultivo positivo corresponde a la identificación específica del hongo causal o viene determinado por el tipo de medio empleado que puede permitir el crecimiento de un amplio espectro de hongos o uno más limitado. Ello lleva inevitablemente a la necesidad de emplear en cada estudio, simultáneamente, medios de cultivo distintos. Al menos uno de ellos conteniendo cicloheximida y otro que no lo contenga. La acción de la cicloheximida es inhibir el crecimiento de hongos filamentosos de crecimiento rápido que pueden enmascarar el crecimiento más lento de un dermatofito.

Además de la recomendación de emplear al menos estos dos tipos de medios de cultivo, es necesario también el utilizar medios adicionados de antibióticos, como por ejemplo, el cloranfenicol, para evitar el crecimiento de bacterias contaminantes.

Es difícil en el caso de las micosis ungueales obtener cultivos positivos, incluso a partir de material que haya dado resultado positivo en el examen directo. Pero incluso en los casos de obtención del cultivo positivo, el resultado debe interpretarse con precaución. English, en 1976, estableció unos criterios que aunque controvertidos pueden ser considerados como orientativos ante un resultado positivo para determinar si estamos ante un comensal o un agente patógeno:

1. Si se aisla un dermatofito, éste será muy probablemente el agente causal.
2. Si se aislan hongos filamentosos o levaduras, sólo se considerará esta positividad como agente causal si se corresponde a lo observado en el examen directo.
3. Para el caso de los hongos filamentosos se requiere la confirmación de, al menos, cinco inóculos positivos sobre veinte, además de la ausencia de dermatofitos en medios con y sin actidione.

Es importante recordar que el material para el cultivo debe ser recogido en las mejores condiciones cuando no se haya efectuado ningún tipo de tratamiento antifúngico durante dos a cuatro semanas y a partir de áreas clínicamente afectadas. A pesar de tener en cuenta todas las recomendaciones, y según refiere Clayton, en 1992, en un 19% de los casos de uñas de los pies y un 11 % de casos de uñas de las manos y en pacientes con examen directo positivo de cultivo no resultará positivo.

La meta del buen tratamiento de las onicomicosis ha de centrarse en la máxima reducción posible de la duración del tratamiento, manteniendo tasas de curación altas y la

posibilidad de elección entre tratamiento tópico y/o sistémico en concordancia a las condiciones del paciente. Sobre todo se deben tener en cuenta los efectos secundarios e interacciones medicamentosas de los antimicóticos, especialmente importante en el caso de fármacos de administración sistémica.

CASO CLINICO

1. ANAMNESIS:

Paciente varón de 40 años de edad acude a consulta remitido y diagnosticado de onicomicosis por su médico de cabecera en la uña del hallux del pie derecho.

Entre los antecedentes personales destacan la aplicación de quimioterapia hace 7 años, una reacción alérgica a un antibiótico desconocido a los 10 años, y la recomendación de que llevara plantillas por tener el "metatarso hundido".

Actualmente no toma ningún tipo de medicación.

2. EXPLORACION:

A la observación se detecta una lesión amarillenta en la zona distal de la uña de unos 6 mm. de longitud. Esta lesión presenta signos evidentes de hiperqueratosis subungueal y ligera onicolisis,

A la palpación comprobamos que esta lesión ha alterado la morfología de la uña incurvándola y produciendo molestias en los surcos ungueales.

3. PRUEBAS COMPLEMENTARIAS:

Se procede a la petición de un cultivo para confirmar el diagnóstico de onicomicosis, incluyendo muestra de placa ungueal y detritus subungueal.

Se remite el informe de microbiología en el que se aísla S. aureus sensible a: oxacilina, amoxicilina/clavulánico, clindamicina, cefotaxima.

Ante esta situación de ausencia de concordancia entre el diagnóstico clínico y el microbiológico se propuso realizar una breve búsqueda bibliográfica que pudiera aclarar esta situación:

Según la bibliografía consultada el diagnóstico microbiológico es controvertido en cuanto a que arroja falsos positivos (hongos no patógenos) y falsos negativos (hongos que se han visto en microscopia y no responden al cultivo).

Los distintos autores argumentan los posibles errores que pudieran estar sucediéndose.

Diagnóstico erróneo: lo discutiremos en el apartado de diagnósticos diferenciales.

Mala toma del cultivo: la técnica de obtención de muestras tradicionalmente descrita (que ha sido la empleada en este caso) es puesta en tela de juicio por determinados autores que recomiendan obtener la muestra de la zona más proximal afectada como fuera posible, argumentando que en la zona distal disminuye la probabilidad de visualizar por KOH u obtener un cultivo positivo debido a que la dirección de la infección es de distal a proximal.

Insuficientes medios microbiológicos. Para asegurar el diagnóstico es conveniente realizar un análisis microscópico directo con KOH y un cultivo microbiológico. Incluso habiendo realizado estos dos exámenes minuciosamente hay autores que siguen encontrando dificultades para el diagnóstico por lo que recurren al un estudio histológico de la uña con tinción PAS para descartar la infección micótica.

Incorrecto medio de cultivo: como hemos mencionado anteriormente se debe usar al menos un medio que contenga cicloheximida el cual inhibe el desarrollo de los hongos de crecimiento rápido y permite los de crecimiento lento, y otro que no contenga cicloheximida.

Podemos argumentar que en la zona distal de donde se han obtenido las muestras se ha producido una infección oportunista coexistente por lo que se ha aislado S. aureus que ha podido ser responsable de inhibir el crecimiento del hongo.

Los saprófitos y los mohos son incapaces de atacar la queratina y causar su disolución, pero aún así hay organismos oportunistas aislados como agentes causales en onicomicosis. En el cultivo principalmente salen cocos como inhibidores del crecimiento del hongo, sobre todo en la onicomicosis distal subungueal. Zaias en 1972 presenta un estudio en el que revela que sólo en un 25% de las onicomicosis clínicas se aíslan sólo dermatofitos, un 50% son infecciones mixtas y un 25% contienen sólo bacterias.

4. DIAGNOSTICO DIFERENCIAL:

Debido a que en el cultivo microbiológico no se aislaron agentes responsables de la producción de una onicomicosis incidiremos especialmente en este punto, buscando otro posible diagnóstico.

Psoriasis:

La inmensa mayoría de los pacientes con psoriasis presentan signos visibles de psoriasis activa. Así pues, es más fácil diagnosticar una psoriasis ungueal cuando se producen una o varias de las alteraciones de las uñas que describiremos posteriormente de manera simultánea a las manifestaciones cutáneas de este trastorno. En cambio, el diagnóstico resulta más difícil en el pequeño porcentaje de pacientes que presentan una psoriasis de las uñas únicamente, como podría ser este. En estos casos sería conveniente una biopsia ungueal y un examen histológico con tinción PAS.

El paciente no refiere antecedentes psoriásicos en la familia, ni otras lesiones dermatológicas. No presenta ninguno de los signos clave (más frecuentes) de la psoriasis ungueal como es piqueteado ungueal (formación de hoyuelos grandes y relativamente profundos diseminados por toda la placa ungueal), mancha de aceite o mancha de salmón, hemorragia en astillas, líneas de Beau (menos frecuente), onicorrexis (menos frecuente)...

La hiperqueratosis subungueal que se produce en la psoriasis suele ser extensa y no limitada a una zona concreta como en este caso.

Liquen plano:

Enfermedad inflamatoria de la piel, que se caracteriza por la aparición de pápulas amplias, planas, violáceas y pruriginosas, que pueden tener un aspecto violáceo.

La afectación ungueal puede darse alrededor de un 10% de los pacientes con liquen plano y puede aparecer sin que haya afectación alguna de la piel o mucosas.

La manifestación ungueal más frecuente del liquen plano es la onicorrexis o surcos longitudinales exagerados. Otros signos característicos son la "deformidad en ala de ángel" y el pterygium (destrucción importante de una parte de la matriz ungueal que da lugar a la formación de una cicatriz). Menos frecuentes son la anoniquia, coloración amarilla, onicolisis, hiperpigmentación e hiperqueratosis subungueal.

Onicolisis simple: generalmente producida por agentes físicos externos tales como la humedad, traumatismos ...

El paciente no presenta hiperhidrosis, ni hay evidencias de traumatismos.

Onicomicosis subungueal distal:

Una de las formas más frecuentes de tiña de las uñas. Aproximadamente un 90% a 95% de los casos de onicomicosis subungueal son producidos por dermatofitos, principalmente T. rubrum y T. mentagrophytes.

Cuando se pierde el contacto íntimo entre la lámina ungueal y el lecho ungueal por un traumatismo o por otras causas, el microorganismo penetra en la porción distal de la unidad ungueal, alrededor de los pliegues ungueales laterales y en la parte distal del área del hiponiquio. Las fases iniciales de la infección pueden asociarse a una coloración amarillenta o blanquecina de la uña, onicolisis e islotes blancos o amarillos en la lámina ungueal.

5. TRATAMIENTO.

El tratamiento inmediato fue un adecuado corte de las uñas, desbridamiento de la queratosis subungueal y fresado de toda la superficie de la lámina ungueal a fin de facilitar la penetración del antifúngico tópico que posteriormente se prescribió Ciclochem® solución uñas (ciclopirox) una aplicación diaria.

Debido a que no presentaba dishidrosis sólo fue necesario dar algunas recomendaciones sobre el calzado (amplio), para evitar microtraumatismos en la zona distal de otra uña que repitieran el proceso de infección.

Se indica al paciente la necesidad de una revisión en unos 15 días para ver el resultado del estudio microbiológico.

Después de esta primera visita se mantiene el tratamiento prescrito, para ver la evolución de la lesión. Se realiza un tratamiento de choque durante el primer mes consistente en una aplicación diaria. El 2º y 3er mes se aplica un tratamiento de mantenimiento de una aplicación cada 2 días.

Normalmente se suele citar a estos pacientes una vez al mes para desbastar convenientemente la lámina ungueal y conseguir así una mejor penetración del antifúngico en el lecho ungueal.

Pasados 4 meses desde la primera consulta se observa normalización de toda la placa ungueal y no existen evidencias de ninguna alteración en la uña, por lo que se procede a dar el alta definitiva.

BIBLIOGRAFIA

1.- **BLECHER P, KORTING HC.** *A new combined diagnostic approach to, clinically and microscopically suspected onychomycosis unproven by culture.* Mycoses. 1993 Sep-Oct; 36 (9-10): 321-4

2.- **ELEWSKI BE.** *Diagnostic techniques for confirming onychomycosis.* J Am Acad Dermatol 1996 Sep; 35 (3 Pt 2): 56-9

3.- **PIERARD GE, ARRESE JE, DE DONCKER P, PIERARD-FRANCHIMONT C.** *Present and potential diagnostic techniques in onychomycosis.* J Am Acad Dermatol 1996 Feb; 34 (2 Pt 1): 273-7

4.- **FITZPATRICK TB, JOHNSON RA, WOLF K, POLANO MK, SUURMOND D.** *Atlas de dermatología clínica.* Mexico: McGraw-Hill; 1998. P 712-716.

5.- **FRANCINO PUJOL J.** *Onicomicosis experimental: Resumen de la tesis presentada para aspirar al grado de Doctor en Medicina por Jose Francino Puyol.* Barcelona: Universidad de Barcelona secretaría de publicaciones; 1995.

6.- **HOFFMAN AF, DRIVER VR.** *Onychomycosis.* En: Lawerece B. Harkless. Clinics in Podiatric Medicine and Surgery: Podiatric Dermatology. Philadelphia: WB Saunders Company; 1996. P 13-30

7.- **INGLISH TJS, WEST AP.** *Microbiología.* Honk Kong: Alhambra Longman SA; 1993.

8.- **JULES KT, BONAR PL.** *Nail infections.* En: Nzuzi SM, Positano RG, Delauro TM. Clinics in Podiatric Medicine and Surgery: Nail disorders. Philadelphia: WB Saunders Company, 1995. P 255-263.

9.- **MACHLER BC, KIRSNER RS, ELGART GW.** *Routine histologic examination for the diagnosis of onychomycosis: an evaluation of sensitivity and specificity.* Cutis 1998 Apr; 61 (4): 217-9

10.- **MCCARTHY DJ.** *Origins of Onychomycosis.* En: McCarthy DJ, editor. Clinics in Podiatric Medicine and Surgery: Principles and Practice of Podiatric Onychopathy. Philadelphia: WB Saunders Company; 1995. P 221-248

11.- **PIERARD GE, ARRESE JE, PIERRE S, BERTRAND C, CORCUFF P, LEVEQUE JL,PIERARD-FRANCHIMONT C.** *Microscopic diagnosis of onychomycoses.* Ann Dermatol Venereol 1994; 121(1):25-9

12.- **RALPH DC.** *Atlas de diagnóstico de onicomicosis y otras alteraciones ungueales.* Barcelona: Springerverlag Ibérica; 1996.

13.- **URRUTIA N, PORT M, BERGEN G, BERNARD J.** *Tropical Treatment of Onychornycosis.* En: McCarthy DJ, editor. Clinics in Podiatric Medicine and Surgery: Principles and Practice of Podiatric Onychopathy. Philadelphia: WB Saunders Company; 1995. P 249-254.

14.- **VELEZ A, LINARES MJ, FENANDEZ-ROLDAN JC, CASAL M.** *Study of onychornycosis in Cordoba, Spain*: prevailing fungi and pattem of infection. Mycopathologia 1997; 137 (1): 1-8

15.- **ZAUN H.** *Patología Ungueal.* Barcelona: Doyma; 1983

16.- **GARCIA CARMONA J, LAZARO MARTINEZ JL, MORENO DE CASTRO M, PRIETO MESON MJ, RODRIGUEZ TURIEL, AVELINA.** *Recogida, transporte y conservación de muestras.* Rev. Esp. Podol. Vol X (2) 1999 pag 113 -12 1.

LA REFLEXOLOGIA APLICADA A LA PODOLOGIA

*MAURE VILLAFAÑA, Alba
**RODRIGUEZ CABALLERO, Cristina D.
***FERNANDEZ DOMINGUEZ, Francisca I.

INTRODUCCION

La medicina Tradicional en esencia es la búsqueda del restablecimiento del equilibrio de la energía vital del cuerpo, basadas en las leyes o teorías que rigen el origen, funcionamiento y distribución de esa energía en todo el organismo y su relación con el medio externo.

Durante la evolución de esa medicina se realizó un descubimiento importante, que fue el comprobar que algunas zonas del cuerpo reproducen, por así decirlo, el organismo en su totalidad, y que la acción sobre determinados puntos o áreas de estas zonas logran un efecto sobre la estructura u órgano afectado similar a la que logramos al tratarlos directamente o mediante el uso de los meridianos. A estas zonas se les conoce como microsistemas, y su estudio constituye una especialidad estrechamente relacionada con la acupuntura y la digitopuntura.

Los microsistemas mas conocidos son el craneal, el facial, el articular, el manual (en las manos) y el podal (en los pies). Pueden ser utilizados aisladamente o en combinación unos con otros, de acuerdo con el tipo de afección a tratar, en este trabajo utilizamos el microsistema pie y el uso de la reflexología como terapia.

Diversas teorías de la medicina oriental han explicado la indudable acción terapéutica que tiene el uso de los microsistemas, pero predomina el criterio de la estimulación nerviosa refleja, por lo que a esta técnica se le conoce como reflexoterapia podal, aunque es probable que en realidad sus efectos sean de causa múltiple, esta terapia es fácil de realizar, es un método sencillo y asequible aún en las más limitadas condiciones.

El pie está constituido y funciona como una bóveda elástica y movible, formada por un complejo óseo enlazado por articulaciones muy firmes.

Desde el punto de vista funcional los pies actuan como soporte del cuerpo y tienen un importante papel en la locomoción. Poseen una abundante red vascular y linfática que colabora a la impulsión de la sangre, y su piel está provista de una gran cantidad de terminaciones nerviosas de todo tipo que los hacen muy sensibles y receptivos a las manipulaciones reflexológicas.

DESARROLLO

En la superficie dorsal encontramos dos tipos de estructuras funcionales: puntos de acupuntura y áreas reflexológicas. La áreas reflexológicas son porciones de la superficie de la piel que presentan una extensión variable y cuya estimulación produce una respuesta refleja en zonas u órganos específicos. En la cara interna del dorso del pie se encuentran tres áreas:

a) Posterior: En forma de media luna alargada, se ubica por detrás del maleolo interno, ambos lados de la porción media del tendón de Aquiles.

b) Anterior: Franja en forma de cinta que corre por la parte superior del empeine (metatarso) en la unión entre la pierna y el pie, de forma transversal conecta ambos maleolos.

c) Inferior: Area en forma de semicírculo ubicada por debajo del maleolo interno, en la unión de la piel dorsal y plantar.

d) Punto genital: Pequeña área redondeada que se encuentra inmediatamente por debajo y un poco por detrás del maleolo interno.

A lo largo de todo el borde del pie y tomando la superficie plantar se encuentra la importante zona reflexológica de la columna vertebral, cuya región cervical se encuentra hacia la anterior del pie, la dorsal en la parte del metatarsiano y la lumbar en la parte posterior.

En la superficie plantar las arenas reflexológicas son pequeñas zonas correspondientes a las diversas estructuras y órganos, que se ubican según su posición relativa en el organismo (ver Fig. 1), primera parte superior, segunda media, tercera inferior (según Magcuart) por lo que si observamos la planta con el talón hacia abajo, las zonas correspondientes a la cabeza estarán en la parte superior, cerca de los dedos, las del tronco en la parte media y el abdomen junto con otras estructuras dístales en la parte inferior.

Para facilitar la localización de las zonas, hemos creado un sistema de referencias que consiste en trazar una línea que comienza en el extremo de cada dedo del pie y llega hasta el talón, y que coincide con las cinco líneas

*Profesora de Podología y J' de Cátedra, IPS Octavio C. Pedraja, Camagüey (Cuba).
**Profesora de Podología, Jefe de Especialidad, IPS "Mártires del 27 de Noviembre, Matanzas. Cuba.
***Profesora de Podología. Especialidad MNT. IPS "Mártires del 27 de Noviembre". Matanzas. Cuba.

empleadas en el sistema reflexológico de la cara (ver Fig. 2). En sentido transversal se trazan también cinco líneas: una por encima y una por debajo de la almohadilla tarsal y una en el centro del pie.

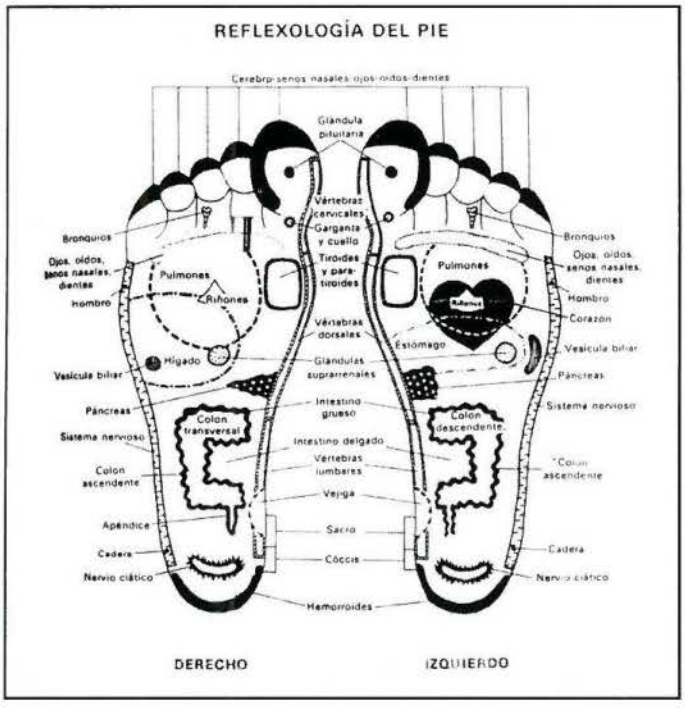

Fig. 1

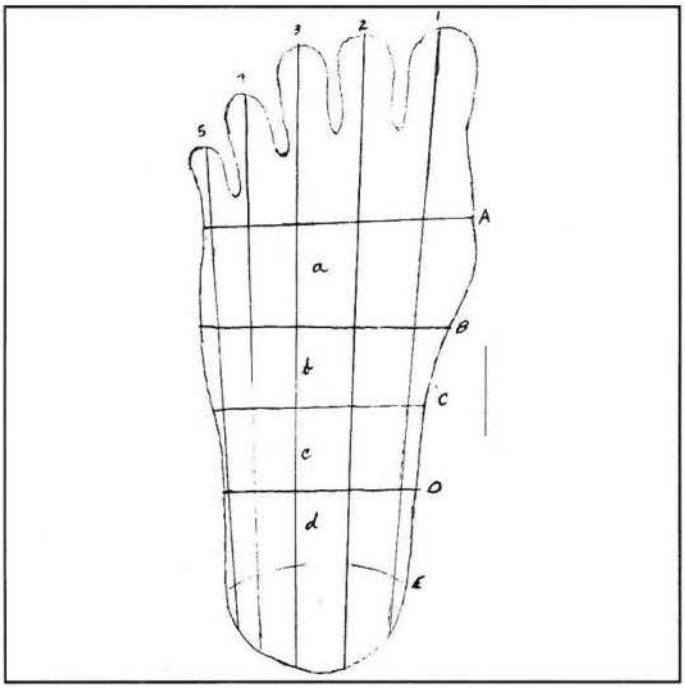

Fig. 2

Las líneas longitudinales (de los dedos) se numeran del 1 al 5 al igual que el dedo por el que corren (líneas de Filgerlang). Las áreas llevan las letras A, B, C y D, de arriba abajo. La ubicación de una estructura se realiza haciendo coincidir las líneas longitudinales con las transversales; por ejemplo el pulmón está ubicado en ½ - A, esto significa que abarca las líneas 1 y 2 longitudinales sobre la línea A transversal. El punto del plexo solar se ubica en 3-a A, lo que significa que está en la línea 3. área A (la minúscula indica) área, si está la mayúscula solamente se refiere a la línea).

ESTRUCTURAS QUE CORRESPONDEN A LAS ZONAS REFLEXOGENAS

1.- Superficie dorsal.

A.- Cara interna.
a) Posterior: Nervio ciático, recto.
b) Anterior: Sistema linfático.
c) Inferior: Vejiga, Columna lumbar y sacro.
d) Punto Genital: Utero, próstata, pene.

B.- Cara externa.
a) Posterior: Nervio ciático, recto.
b) Anterior I:: Sistema linfático.
c) Anterior II: Pecho, mamas, pulmones.
d) Inferior I: Cadera, articulación coxofemoral, rodilla.
e) Inferior II: Hombro, parte superior de la espalda.
f) Punto Genital: Ovarios, testículos.

Sobre la superficie de ambos maleolos se encuentra la zona reflexógena de los tobillos.

2.- Superficie Plantar.

A.- Pie derecho.
a) Dedos.
Primer dedo: Punta: Cerebro y senos frontales.
Borde externo: Nariz y seno maxilar.
Pulpejo: Pineal e Hipófisis (pituitaria)
Segundo al quinto dedos: Punta: Senos frontales y maxilares.

Base (raiz) del primer dedo: Cuello y garganta.
Base (raiz) del segundo y tercer dedos: ojo derecho.
Base (raiz) del cuarto y quinto dedo: oreja y oido derecho.

Línea A: Tiroides, parte superior del pulmón y hombro.

Area A: Columna cervical, pulmón, timo, bronquios, corazón, arterias y venas (en pie izquierdo); escápula.

Area B: Columna dorsal. páncreas, plexo solar, estómago; hígado y vesícula (pie derecho); bazo (pie izquierdo), suprarrenal.

Línea C: Riñón, duodeno.

Area C: Columna dorsal baja y lumbar, colon ascendente, colon transverso, intestino delgado, uréter.

Area D: Columna lumbar baja y sacro, vejiga, parte baja de intestino delgado, válvula ileocecal, apéndice, área genital, cadera.

Línea E: Región coxigea, rodilla.

Por debajo de la línea E en el centro del pie (entre las líneas 2 y 3) se encuentra el punto ciático, en el borde inferior existe una zona para las hemorroides.

TECNICAS DE MANIPULACION

Compenden dos aspectos:
- Manipulación digital
- Manipulación instrumental.

a) Manipulación digital

Consiste en la estimulación de los puntos o áreas mediante el uso de los dedos, empleando técnicas similares a las utilizadas en la digitopuntura. Los dedos más utilizados son el pulgar y el índice de la mano derecha; el dedo pulgar se utiliza fundamentalmente en el tratamiento plantar y en áreas del dorso del pie, mientras que en las pequeñas áreas y en los puntos se emplea el índice.

Para manejar el pulgar éste se aplica con la última falange paralela a la piel del paciente haciendo contacto con el pulpejo (nunca con la punta); los cuatro dedos restantes sostienen el pie por la cara opuesta para darle estabilidad.

Hay tres movimientos fundamentales del pulgar: presión, rotación y movimiento de balance. En algunos casos se pueden utilizar los pulgares de ambas manos realizando un movimiento coordinado, lo que se indica en patologías específicas.

b) Manipulación instrumental.

Existe toda una variedad de instrumentos para trabajar en la reflexología podal con el objetivo de estimular las áreas correspondientes mediante la presión o la rotación, tales como los rodillos, las bolas simples o múltiples y otros dispositivos.

PREPARACION PARA EL TRATAMIENTO

Se debe examinar la piel buscando lesiones, heridas, fisuras u otras manifestaciones que contraindiquen el tratamiento; si existen callosidades gruesas sobre todo en las almohadillas plantares deben ser removidas antes de comenzar el tratamiento. Después se realiza una exploración manual buscando áreas dolorosas, primero en el dorso, después en la planta, desde la parte posterior hasta la anterior.

Después comienza el tratamiento, primero manual y luego instrumental, si el padecimiento lo requiere. Se llevará un registro en tarjetas o libreta de cada paciente, con el diagnóstico, número de sesiones y evolución.

CONTRAINDICACIONES DE LA REFLEXOTERAPIA PODAL

- Fisuras, grietas o enfermedades de la piel.
- Heridas recientes y úlceras.
- Edema o inflamación en piernas y pies.
- Esguinces o fracturas recientes (menos de seis meses).
- Menstruación.
- Estados febriles o infecciosos.
- Enfermedades crónicas agudizadas.
- Varices importantes en la región inferior de la pierna (en los tratamientos del dorso).
- Neoplasias.
- Pacientes con lesiones neurológicas que comprometen la sensibilidad de miembros inferiores.

Nota: Se debe prestar especial atención a los diabéticos. El paciente debe ser interrogado y realizarse una cuidadosa inspección del pie tal como se ha indicado, insistiendo en los dedos y pliegues interdigitales, así como la detección de anomalías tróficas o de sensibilidad. Aún en el caso de no presentar alteraciones, la manipulación de los diabéticos debe ser cuidadosa, evitando las estimulaciones profundas o prolongadas.

EJEMPLO DE ESQUEMA TERAPEUTICOS EN LA REFLEXOTERAPIA PODAL

CIATALGIA

- Puntos V-60 y VB-40, índice rotación derecha, tres minutos cada uno.
- Puntos B-2, R-4, V-64, estimulador punta rotación derecha, tres minutos cada uno.
- Area posterior (tendón de Aquiles), masaje en pinza con índice y pulgar a lo largo del tendón, tres minutos la primera semana, cinco minutos las siguientes.
- Area inferior cara interna, estimulador punta rotación derecha, tres minutos.
- Zona del ciático (punto ciático, cerca del borde del talón), estimulador punta presión con rotación, tres minutos.

Tratamiento tres veces por semana, seis semanas, puede repartirse al mes si hay nuevas crisis. Importante diagnóstico previo y descartar hernia discal o tumoración.

CONCLUSIONES

En Cuba la reflexología se comenzó a utilizar como una salida a la situación económica de nuestro país, y aprendimos con su aplicación la importancia de la aplicación, de sus aspectos positivos su utilización combinada con la acupuntura y la hipnosis para lograr la relajación en el paciente durante técnicas quirúrgicas han sido muy provechosas e instructivas, además de ser agradecida por los pacientes que logran un alivio al dolor de sus pies con un masaje reflexológico.

ULCERA POR PRESION EN UN PIE DE ALTO RIESGO: CASO CLINICO

***SALCINI MACIAS, José Luis**
***LAFUENTE SOTILLOS, Guillermo**
***RAMOS GALVAN, José**
***DOMINGUEZ MALDONADO, Gabriel**
***MUNUERA MARTINEZ, Pedro V.**
****SALCINI MARQUEZ, Francisco José**

RESUMEN:

Una lesión que estamos acostumbrados a tratar mediante curas, tanto húmedas como secas, y descargas de la zona donde se localiza es la úlcera por presión a que tan acostumbrados nos tienen a ver nuestros pacientes diabéticos. En este trabajo pretendemos hacer un recordatorio de ciertos aspectos de ésta, como por ejemplo su etiología, anatomía patológica, evolución clínica, etc. Pero no vamos a hablar de su tratamiento usual, sino que presentamos un caso en el que, después de responder negativamente a otros tratamientos, el de elección fue el tratamiento quirúrgico, del que comentaremos tanto los cuidados preoperatorios, como el momento ideal para realizarlo, de las indicaciones y del procedimiento quirúrgico en sí.

PALABRAS CLAVE:

Ulcera por presión, diabetes, pie de alto riesgo, tratamiento quirúrgico.

ABSTRACT

In this paper we pretend to recall certain aspects of ulcers, such as etiology, pathological anatomy, clinical evolution, etc. We are presenting a case where after applying usual treatmens with no results, surgical treatment was established.

KEY WORDS

Pressure ulcers, diabetes, high risk foot, surgical treatment.

INTRODUCCION

La piel está formada por dos capas principales, la dermis y la epidermis.

La dermis se localiza bajo la epidermis, y está constituida por tejido conjuntivo denso irregular.(Fig. 1)

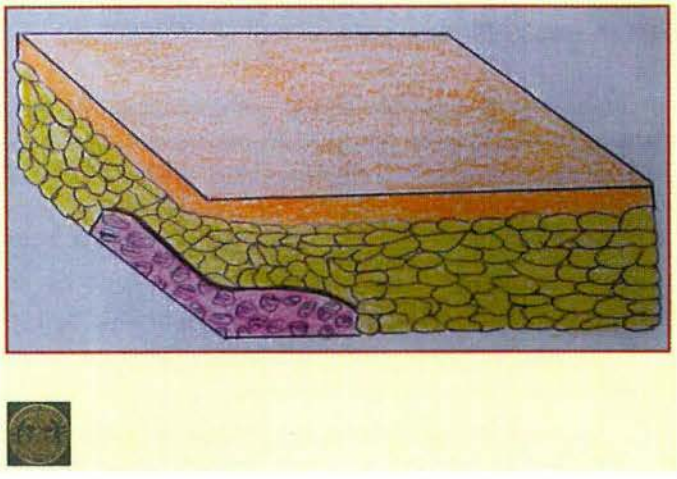

Fig 1 Corte histológico de la piel donde se observa la dermis y la epidermis.

La epidermis se halla en la superficie y es epitelio escamoso estratificado. Recubre los tejidos subyacentes y actúa como barrera impermeable, permite que las células que hay debajo puedan vivir en un medio líquido aunque el cuerpo esté al aire libre.

Por lo tanto podemos decir que la piel forma una frontera entre el medio interno y el medio ambiente.

FACTORES QUE PRODUCEN LA ULCERA POR PRESION

- FACTOR EXTRINSECO.
- FACTOR INTRINSECO.

**Profesores de la Escuela de Podología de la Universidad de Sevilla.*
***Podólogo.*
CORRESPONDENCIA: Departamento de Enfermería, Fisioterapia y Podología de la Escuela de Ciencias de la Salud de la Universidad de Sevilla. Avenida Sánchez Pizjuán s/n. - 41009 Sevilla.

FACTOR EXTRINSECO

La presión prolongada, motivo primordial y sine quanom para el desarrollo de la patología ulcerosa.(Fig. 2)

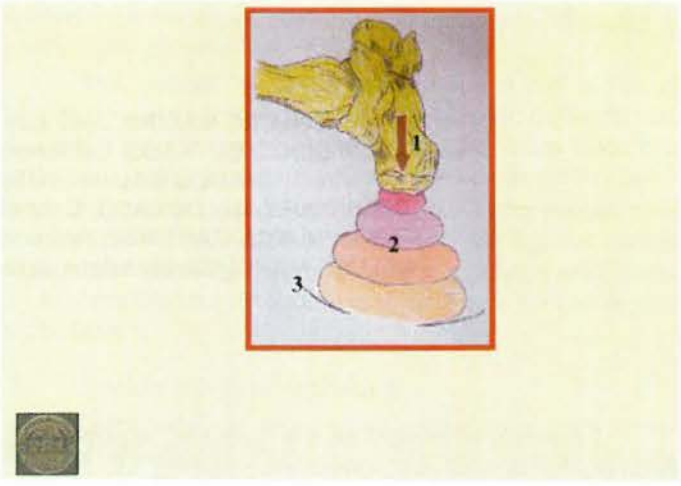

Fig. 2 Efectos de la presión prolongada: éste disminuye cuando nos acercamos a la superficie cutánea.

Los tejidos más próximos al plano óseo apoyado serán los primeros en sufrir las consecuencias de la presión prolongada. Este efecto disminuye cuando nos acercamos a la superficie cutánea.

La presión prolongada causa anoxia de los tejidos blandos y trombosis de los pequeños vasos, siendo inevitable la necrosis.

El desprendimiento de dicho tejido necrótico o su eliminación quirúrgica provoca la úlcera.

La infección secundaria determinará la gravedad del proceso. A más profundidad de la necrosis y de la infección, quedará expuesta e infectada la prominencia ósea.

FACTORES INTRINSECOS

Son las respuestas biológicas las que reducen el gradiente de presión necesario para interrumpir la vitalidad de los tejidos, en las diferentes patologías

NERVIOSAS

VASCULARES

METABOLICAS

CAUSAS VASCULARES

ESTADO DE SHOCK: se produce un estancamiento de la sangre en las áreas esplénicas y una isquemia en la piel y los músculos.

Se produce una reducción de la presión hística superficial por disminución del gasto cardíaco y este por reducción de la presión venosa periférica y descenso de la presión arterial.

Otras circunstancias que pueden aparecer en el estado de shock como la inmovilidad del paciente, la fiebre, etc.

ARTERIOSCLEROSIS: los cambios que se producen en la pared vascular influyen en la nutrición de los tejidos superficiales.

La degeneración arterial, en personas de avanzada edad, que producen depósitos ateromatosos, y la afectación de las estructuras arteriales, condicionan deficiencias de irrigación en muchas zonas. (Fig. 3)

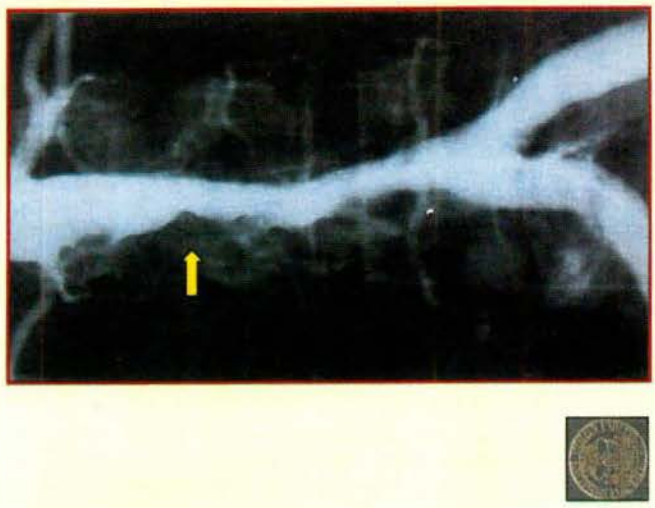

Fig. 3 Arteriografía en la que se aprecian placas de ateroma.

Los fenómenos de vasomotricidad para luchar contra la isquemia están inhibidos.

DIABETES: en la diabetes se implantan más rápidamente las biomorfosis de las arterias y lesiones por calcificación de la túnica media, son más importantes en las arterias pélvicas y de la extremidad inferior.(Fig. 4)

Fig. 4 Calcificaciones arteriales en un pie diabético.

ATROFIA: por diferentes causas, en las enfermedades crónicas y degenerativas, tiene una importante repercusión en la integridad vascular, hasta el punto de producir lesiones cutáneas.

CAUSAS NERVIOSAS

PARALISIS: en patologías de diferente tipo, se acentúa el efecto presión al aumentar su tiempo de actuación sobre una zona determinada.

ESPASTICIDAD: causa de alguna enfermedad neurológica, que puede determinar una situación postural que permita que la presión actúe con especial intensidad sobre las articulaciones deformadas.

Los espasmos frecuentes que se ocasionan, producen un movimiento brusco, incontrolado y repetitivo, que puede traumatizar de una forma insistente hasta producir un úlcera por presión.

INTERRUPCION de las aferencias sensitivas al cerebro, a nivel medular o periférico.

Se produce anestesia de una zona corporal y el peligro de aparecer lesiones por presión es grande.

CAUSAS METABOLICAS

FIEBRE: puede aumentar hasta un 50% el metabolismo normal de los tejidos y elevar el requerimiento de nutrientes y oxígeno de los mismos, colocándolos en una situación más vulnerable a factor presión-isquemia.

ANEMIA E HIPOPROTEINEMIA: factor importante en la producción de úlceras, así como la anemia ferropénica y los déficit vitamínicos.

Después de enumerar toda estas causas no es fácil imaginarnos las múltiples posibilidades para que se origine una úlcera por presión (U.P.P.), pero en cualquier caso es imprescindible el factor extrínseco presión prolongada.

ANATOMIA PATOLOGICA

La lesión puede presentar diferentes aspectos según en el momento en que se observe:

- Al comienzo una mancha parda o violácea.
- Más tarde se oscurece formando una placa negra, dura y adherida.
- Aparición de halo rojizo en la periferia, indicativo de que comienza la inflamación, con el fin de eliminar el tejido necrosado.
- Poco a poco se desprende la placa negra.
- La pérdida de sustancia suele tener en su fondo una prominencia ósea o un tejido fascial visible.
- Formación del saco ulceroso.
- Por último un proceso reparador espontáneo, con la formación de tejido de granulación y una zona cicatricial que le rodea (determinada por el crecimiento del epitelio en los márgenes de la piel no afectada).

EVOLUCION CLINICA

FASE DE ESCARACION

- Formación de una placa oscura y seca que se ablanda progresivamente por los bordes.
- Maceración de la placa y formación de gruesos esfacelos húmedos.
- Eliminación espontánea de los esfacelos o quirúrgicamente.

En esta fase no suele haber contaminación y si la hay se debe a gérmenes Gram +. Al final de la fase aparecen los gérmenes Gram -.

FASE DE DETERSION

- Podemos apreciar una úlcera con abundante exudado, que es el encargado de limpiar los tejidos desvitalizados.
- Producción simultánea de tejido de granulación a partir de las células epiteliales vasculares, dicho tejido aparece al final de esta fase como unos mamelones rojos que tapizan toda la zona superficial de la úlcera.

En esta fase hay un aumento de la formación de gérmenes Gram -, son los encargados de realizar la limpieza de la úlcera para pasar a la fase de contracción.

FASE DE CONTRACCION

- Reparación espontánea con la proliferación del epitelio marginal de la úlcera.
- Contracción de los bordes y reducción del tamaño de la úlcera.

En esta fase aparecen de nuevo los gérmenes Gram+, signo de reparación espontánea condición necesaria para realizar los procedimientos quirúrgicos con las máximas garantías de éxito.

CUIDADOS PREOPERATORIOS

- Evitar la presión sobre la prominencia ósea.
- Si existe necrosis:
  - Desbridamiento quirúrgico.
  - Aplicación de compresas con suero fisiológico cada 4 ó 5 horas.(Fig. 5)

Fig. 5 Ulcera antes, durante y después del desbridamiento quirúrgico.

- Tomar muestra de la herida para cultivo y antibiograma.
- Realizar Rx del hueso afecto para comprobar si existe osteomielitis. (Fig. 6)

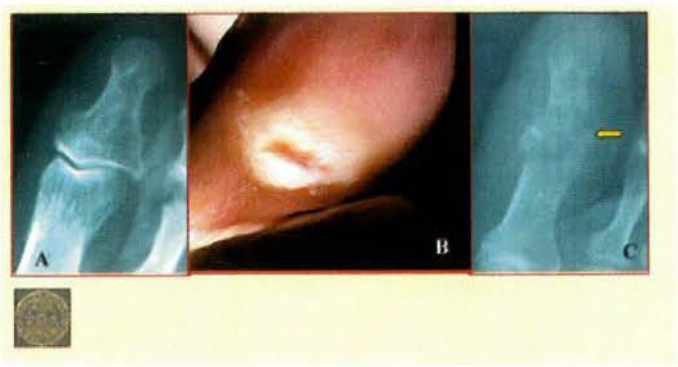

Fig. 6 ***A****.Radiografía que se realiza por otras patologías.* ***B*** *8 meses después presenta heloma interdigital infectado.* ***C*** *Se realiza Rx observando proceso osteomielítico en articulación interfalángica.*

- Realizar exhaustiva analítica general

HEMOGRAMA COMPLETO

HEMATIES: su descendimiento puede ser indicativo de sangrado o anemia.

HEMATOCRITO y **HEMOGLOBINA**: nos valora el estado anémico del paciente.

V.C.M. y **H.C.M.**: su descendimiento es indicativo de anemia ferropénica.

LEUCOCITOS: el aumento de los leucocitos (leucocitosis) es indicativo de infección y necrosis de la herida.

Fórmula leucocitaria:

- Neutrófilos o Polimorfonucleares >70%, indicativo de infección.
- Cayados >5%, indicativo de infección.
- Linfocitos <25%, sospecha de V.I.H.

PLAQUETAS: por debajo de 100.000 es indicativo de hepatitis y estará contraindicada la intervención quirúrgica.

PROTEINOGRAMA

PROTEINAS TOTALES: se utiliza para evaluar el estado nutricional del paciente.

El descendimiento del valor normal (6,4 %- 8,3%) es indicativo de malnutrición, inmovilización prolongada.

ALBUMINA: es el mejor marcador del estado nutricional del paciente.

El descendimiento <57% es indicativo de infección grave, fiebre reumática.

El aumento >65% es indicativo de deshidratación.

METABOLISMO DEL HIERRO

HIERRO: el descendimiento en las mujeres <37 mgr.% y en varones <59mgr.% es indicativo de anemina ferropénica.

TRANSFERRINA: valor de referencia 210-430 mgr.%.

FERRITINA: valor de referencia15-20 mgr./ml.

TIBC: capacidad de fijación del hierro, se utiliza para calcular el índice de saturación de la transferrina.

(Fe/TIBC) x 100

El descendimiento es indicativo de un déficit de hierro.

- Si el estado nutricional del paciente está alterado, administrar una dieta rica en proteínas, suplementos vitamínicos y hierro.
- Se realiza la intervención tan pronto como se cumplan los requisitos mencionados y la úlcera esté limpia.

ELECCION DEL MOMENTO DE INTERVENCION

- En la fase de escaración cuando el desprendimiento de la escara puede comprometer zonas nobles (articulaciones, tendones, nervios, etc.).
- En la fase de detersión, está contraindicado cualquier procedimiento quirúrgico, la infección sería una complicación y estaría asegurado el fracaso.
- En la fase de contracción si no hay flora en el antibiograma o ésta es Gram +, se puede proceder al cierre quirúrgico de la úlcera.

TRATAMIENTO QUIRURGICO

INDICACIONES

- En úlceras crónicas.
- En lesiones agudas para acortar el tiempo de cierre o una mejor calidad de la cicatrización.

PROCEDIMIENTO QUIRURGICO

En los casos que no ha habido una cicatrización y queda una fístula que mantiene abierto al exterior un saco ulceroso.

- Incisión elíptica reseccionando la úlcera y cicatriz circundante. (Fig. 7)

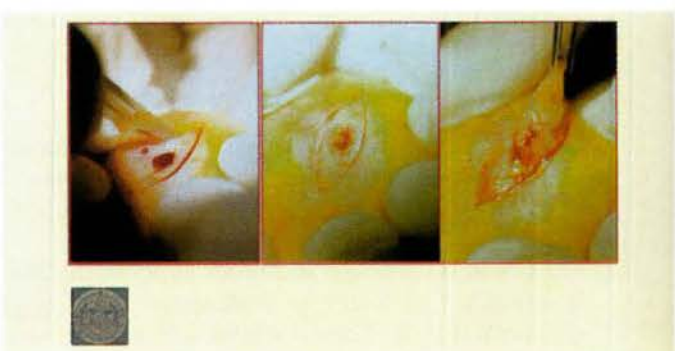

Fig. 7 Incisión elíptica alrededor de una úlcera separada 3 ó 4 mm. de los márgenes, y resección de la misma.

- Resección de cualquier calcificación de tejido blando que pueda haber en la zona. (Fig. 8)

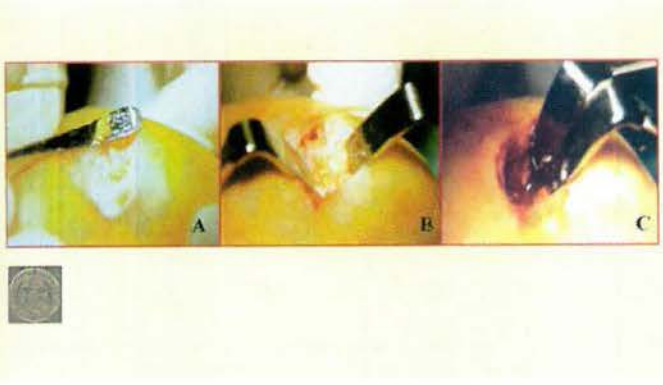

Fig. 8 Las imágenes A y B muestran calcificaciones de partes blandas que se hallaron en la zona de la úlcera. En la imagén C se observa la cavidad que queda una vez limpia de calcificaciones.

- Minuciosa hemostasia para evitar formación de hematomas.
- Resección de la prominencia ósea si procede.
- Cierre de la herida por planos. (Fig. 9)

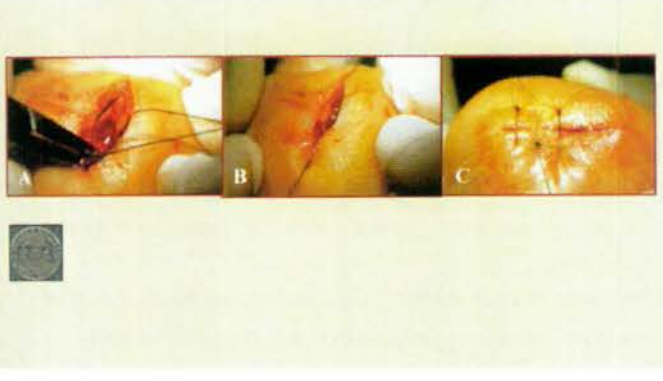

Fig. 9 A, B y C.- Cierre de la herida en los diferentes planos: Tejido Celular Subcutáneo, fascia superficial y epidermis.

PRECAUCIONES

- Realizar triángulos de relajación para evitar cierre a tensión. (Fig. 10)

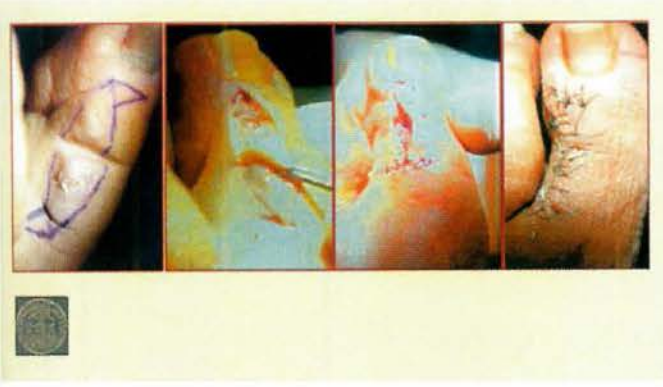

Fig 10 Realizar triángulos de relajación para evitar el cierre a la tensión.

- O revestimiento de la herida con un colgajo local de rotación. (Fig. 11)

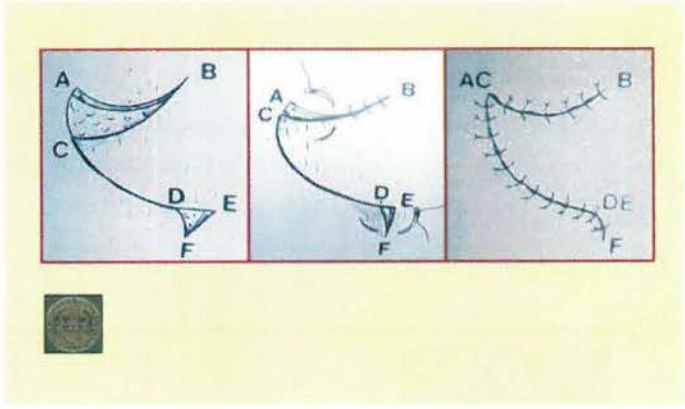

Fig. 11: Pasos a seguir en la realización del colgajo de rotación de BLASCO-VICS, utilizado para el recubrimiento de heridas.

- Realizar Rx para controlar la eliminación de tejido calcificado. (Fig. 12)

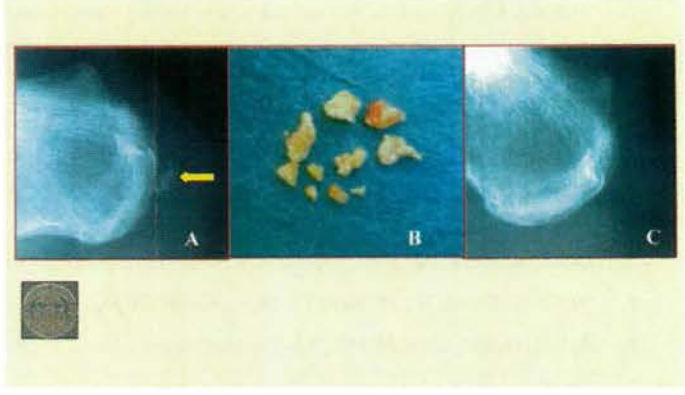

*Fig. 12: **A**. Radiografía preoperatoria. **B**. Calcificaciones extraídas de la zona subyacente a la úlcera. **C**. Radiografía postoperatoria.*

CUIDADOS POSTOPERATORIOS

- Vendaje elástico y acolchado.
- Cambios posturales cada 2 ó 3 horas, dependiendo de la localización de la úlcera.
- Evitar presión sobre la zona.
- Administrar dieta rica en proteínas y vitaminas.
- Protección antibiótica apropiada.

COMPLICACIONES

- Existencia de hematoma y seromas que comprometen la unión de la sutura.

- Si son pequeños dejarlos reabsorber, pero si son grandes se pueden evacuar, con el peligro que la cavidad abierta se fistulice y comenzar de nuevo el proceso reparador. (Fig. 1

Fig. 13: Se aprecia depresión en la cicatrización de la herida como consecuencia de la formación de un seroma postquirúrgico.

BIBLIOGRAFIA

1. **CARRERAS FERRER, M.; SAGRISTA VILA, A.; SERRA PERUCHO, N.**: *"Manual de sugerencias para la cicatrización de úlceras vasculares"*. Jarpyo Editores. 1995.
2. **TORRA I BOU, J.E.**: *"Manual de sugerencias sobre cicatrización y cura en medio ambiente húmedo"*. Jarpyo Editores.1997
3. **ARTIEDA GONZALEZ-GRANDA, C.; ARRIBAS BLANCO, J.M.**: *"Manual de sugerencias en la prevención y tratamiento de las úlceras por presión"*. Jarpyo Editores.1995.
4. **TORRES DE CASTRO, O.G.; GALINDO CARLOS, A.; TORRA I BOU, J.E.**: *"Manual de sugerencias en el manejo de úlceras cutáneas crónicas infectadas"*. Jarpyo Editores.1997
5. **BORQUE BELTRAN, M.; COMELLAS FRANCO, M.**: *"Manual básico de valoración y tratamiento de las quemaduras"*. Jarpyo Editores.1997.
6. **DIAZ GONZALEZ, E.**: *"Estudios de enfermería en todos los grados de las úlceras por presión"*. Ed: Laboratorios Knoll, S.A.1996
7. **BERGSTROM, N.; BENNETT, M.A.; CARLSON, C.E et al.**: *"Tratamiento de las úlceras por presión"*. Ed. Drug Farma.1996
8. **ARMIJO, M.; CAMACHO, F.**: *"Dermatología"*. Tomo II. 2ª Edición. Ed. Cea. 1987.
9. **De Dulanto, F.**: *"Dermatología Medico-Quirúrgica"*. Tomo I. Ediciones Anel, S.A. 1ª Edición. 1981.
10. **CAMACHO, F.; DE DULANTO, F.**: *"Cirugía dermatológica"*. Ed: Grupo Aula Médica, S.A. 1995.
11. **BALIBREA CANTERO, J.C.**: *"Tratado de cirugía"*. Tomo I. Ed: Marban, S.L. 1994.
12. **NUÑEZ-SAMPER, M; LLANOS ALCAZAR, L.F.**: *"Biomecánica, medicina y cirugía del pie"*. Ed Masson. Barcelona 1997.
13. **YALE, I.**: *"Podología Médica"*. Ed Jims. Barcelona 1978.
14. **WEINSTEIN, F.**: *"Podología"*. Ed Salvat. Barcelona 1970.
15. **DUVRIES; INMAN**: *"Cirugía del pie"*. Editorial Médica Panamericana. 5ª Edición. Buenos Aires 1987.

PUBLICACIONES DE LA F.E.P.

Patología metatarso-digital

Desarrollo científico del Programa del XXII Congreso Nacional de Podología. Madrid

28 artículos; 17 videograbación (reseña); 11 pósters (reseña y reproducción)

Edita Federación Española de Podólogos-Comité Organizador del XXII Congreso Nacional de Podología, 1991.

301 páginas, Tela, 315 ilustraciones, blanco y negro; Tamaño 24x17 cm.; ISBN 84-404-9481-5

Precio 3.000 Ptas.

El pie en los albores del siglo XXI

Edita Federacion Española de Podólogos

140 páginas.

Tela

Ilustraciones, blanco-negro y color

Tamaño 23x16,5 cm.

Precio 3.000 ptas.

Atlas de Cirugía del Pie

Edita Federación Española de Podólogos

I.S.B.N.: 84-605-3155-4 (Versión española)

290 páginas

Tela

Ilustraciones, blanco-negro

Tamaño 24,5x19 cm.

Precio 9.000 ptas.

Revista Española de Podología

Colección 1ª Epoca, años 1968 hasta 1989, 7 tomos: 35.000 ptas.

Colección 2ª Epoca, años 1990 hasta 1995, 6 tomos: 30.000 ptas.

Tomos sueltos 1ª y 2ª Epoca: 6.000 ptas.

Revistas sueltas, unidad: 800 ptas

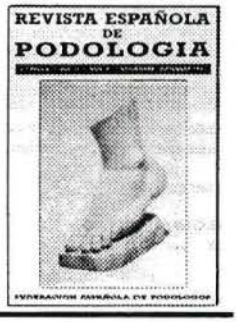



Guía Farmacológica en Podología

Edita Federación Española de Podólogos

© Federación Española de Podólogos.

272 páginas

Encuadernado con hilo vegetal y portadas en cartulina Tela

Tamaño 17x24 cm.

Precio 4.000 ptas.

Canestén gama dermatológica.

PROPIEDADES: Antimicótico de amplio espectro de acción frente a dermatofitos, levaduras, mohos y otros micetos. Activo también frente a determinadas bacterias gram-positivas (estreptococos, estafilococos) y gram-negativas (bacteroides y haemophilus vaginales). DERMATOLOGÍA: INDICACIONES: Dermatomicosis de todo tipo, entre las que cabe destacar: Micosis interdigitales (pie de atleta, tiña de la mano), micosis cutánea (tiña del cuerpo, pitiriasis versicolor), micosis de los pliegues (tiña inguinal, eritrasma), paroniquia de las onicomicosis, etc. POSOLOGÍA: 1 aplicación de crema, polvo o solución, 2-3 veces al día. La duración del tratamiento que en general se aconseja es de 3 a 4 semanas. CONTRAINDICACIONES: Sólo en casos excepcionales de hipersensibilidad demostrada al clotrimazol. PRECAUCIONES: Evitar el contacto de la solución de Canestén con ojos y mucosas ya que produciría escozor. INCOMPATIBILIDADES: No se han descrito EFECTOS SECUNDARIOS: La tolerancia al Canestén en aplicación local es excelente y no se han observado efectos fototóxicos ni fotosensibilizantes. INTOXICACIÓN Y SU TRATAMIENTO: Dada la concentración del principio activo y la vía de aplicación, la intoxicación no es posible aun en el caso de una ingestión accidental. CONDICIONES DE DISPENSACIÓN: Con receta médica. CANESTÉN CREMA. COMPOSICIÓN: Clotrimazol 1 %. PRESENTACIÓN: Tubo 30g. P.V.P. (IVA): 460 ptas. CANESTÉN SOLUCIÓN. COMPOSICIÓN: Clotrimazol 1 %. PRESENTACIÓN: Frasco atomizador 30 ml. P.V.P. (IVA): 481 ptas. CANESTÉN POLVO. COMPOSICIÓN: Clotrimazol 1 %. PRESENTACIÓN: Frasco espolvoreador 30 g. P.V.P. (IVA): 473 ptas.

Antes de prescribir, consulte la Ficha Técnica Completa.

Química Farmacéutica Bayer, S.A.
Calabria, 268 - 08029 BARCELONA
http://salud.bayer.es

Bayer

Piel en libertad

Canestén es un antimicótico muy eficaz en el tratamiento de las infecciones fúngicas dermatológicas, como por ejemplo el pie de atleta. Su principio activo, el clotrimazol, actúa contra todos los hongos patógenos comunes de la piel. Para cada tipo de infección existe una presentación adecuada.

Canestén®

PIEL SIN HONGOS



Química Farmacéutica Bayer, S.A.
Calabria, 268 - 08029 BARCELONA
http://salud.bayer.es

Bayer

RELAXBEL CREMA
Relajante y descongestiva
RELAXBEL SOLUCION
En envase pulverizador

- Mejora la microcirculación periférica.
- Reduce el cansancio y edemas en piernas y pies
- Evita la formación de varices.
- Relajante post-deportivo.

LENSABEL CREMA
Hidratante y nutritiva

- Grietas por resecamiento
- Descamación en piernas y pies.
- Cualquier problema de deshidratación dérmica.

BELENSA TALCO
Antitranspirante secante

- Hiperhidrosis
- Bromhidrosis
- Evita irritaciones mecánicas.
- Basta espolvorear el calzado.
- Absorbe sudor y mal olor.
- De amplio uso en el deporte.

BELENSA CREMA ANTITRANSPIRANTE
Desodorante, bactericida

- Hiperhidrosis
- Bromhidrosis
- Corrige alteraciones dérmicas debidas a la sudoración.
- Regula la transpiración.
- Con acción bactericida.

Lensa

Laboratorio de Especialidades Nacionales, S.A.
LENSA - c/. Potosi, 2 - 08030 Barcelona - Spain

REVISTA ESPAÑOLA DE PODOLOGIA

2.ª EPOCA / VOL. XI / NUM. 5 / JULIO - AGOSTO 2000

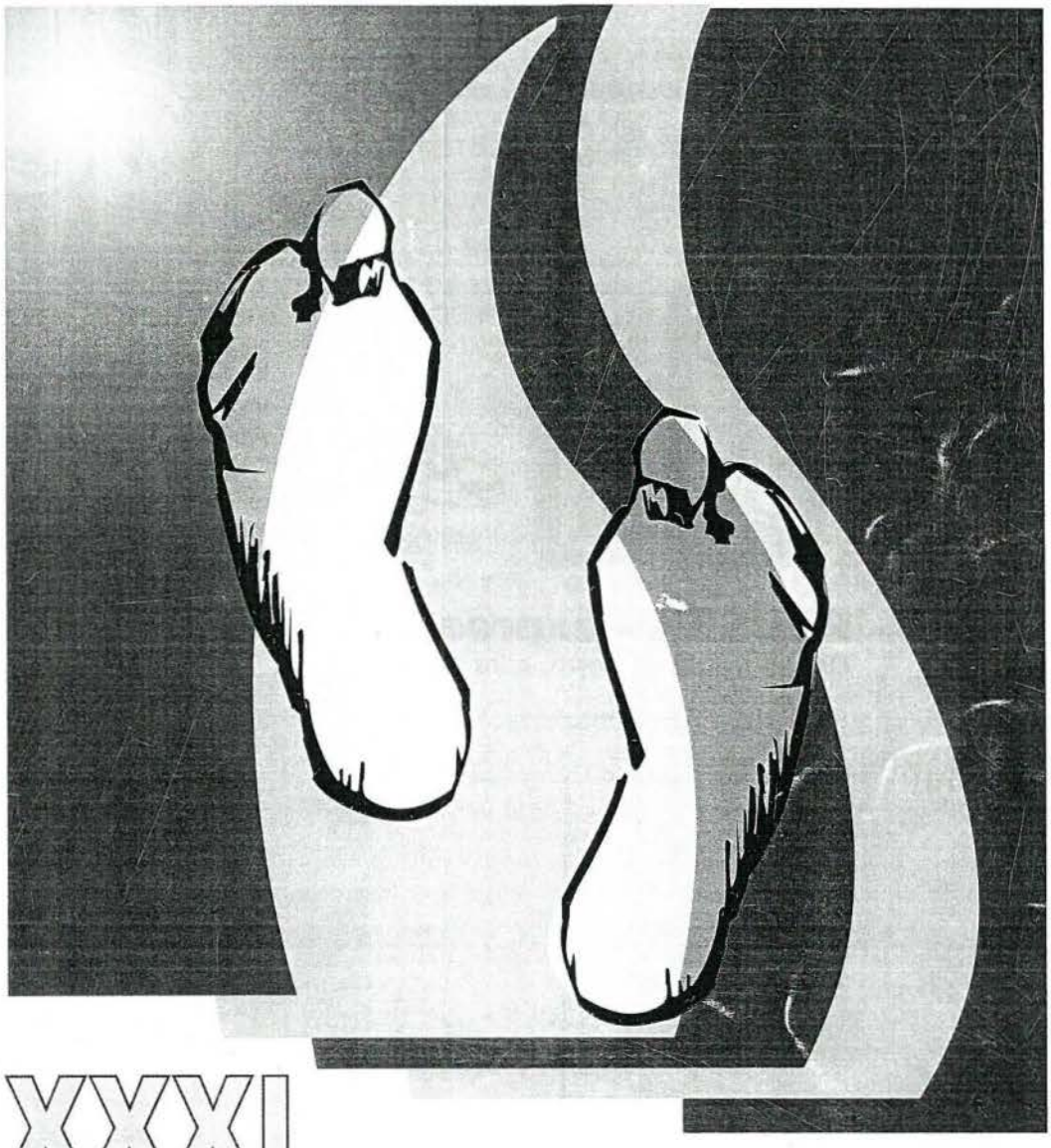

XXXI CONGRESO NACIONAL DE PODOLOGÍA

VALENCIA 12, 13 y 14 de OCTUBRE de 2000

Federación Española de Podólogos

FEDERACION ESPAÑOLA DE PODOLOGOS

Ctra. Sant Boi, Km 2,8
08620 SANT VICENÇS DELS HORTS
(Barcelona)

CORREO A: Apartado, 12
Teléfono : 936 768 620
Telefax : 936 768 596

Para la **HIGIENE, CONFORT Y CUIDADO** de los pies

HIGIENE

PEUSEK - baño
Tratamiento **Antitranspirante** en polvo, mediante pediluvio.

SIN OLOR
SIN SUDOR

PEUSEK - hydro
Vaporizador líquido sin gas, **Antitranspirante**, para uso habitual.

SIN OLOR

PEUSEK - express
Desodorante en polvo, para calzado y pies.

CONFORT

SIN FATIGA

PEUSEK - Arcandol
Vaporizador líquido sin gas, **Refrescante-Tonificante.**

CUIDADO

SIN ASPEREZAS

PEUSEK - crem
Crema **Hidratante-Suavizante**, contra las durezas, callosidades y talones agrietados.

PRODUCTOS DE VENTA EN FARMACIAS

PEUSEK, S.A., ofrece a los **PODÓLOGOS**, el suministro gratuito de:
Carnets para citas a pacientes y Bolsas papel para plantillas. Solicítelos por teléfono, fax o al Apartado de Correos.

REVISTA ESPAÑOLA DE PODOLOGIA

ORGANO DE LA FEDERACION ESPAÑOLA DE PODOLOGOS

SUMARIO

TEMAS A REVISION

DETERMINACION DE LA POSICION NEUTRA DE LA ARTICULACION SUBASTRAGALINA 303
CALZADO PARA CARRERA: ANALISIS Y RELACION CON LAS LESIONES 308
ROTURAS FIBRILARES DEL TENDON DE AQUILES. METODOS DE DIAGNOSTICO 321

ORIGINALES

LA ACUPUNTURA EN LAS ALGIAS DE LOS PIES 330
TRATAMIENTOS ORTOPODOLOGICOS EN CASOS DE SINDROMES NEUROLOGICOS 333
AEROBIC: LESIONES MAS FRECUENTES Y PREVENCION 340

SESIONES CLINICAS U.C.M.

SUBLUXACION METATARSOFALANGICA 346

CONSULTA DIARIA/CASOS PRACTICOS

ELIMINACION QUIRURGICA DEL HELOMA DORSOLATERAL DEL 5º DEDO 353

Aerobic: Lesiones más frecuentes y prevención.

Calzado para carrera: Análisis y relación con las lesiones.

PORTADA

PORTADA: CARTEL ANUNCIADOR DEL XXXI Congreso Nacional de Podología, Valencia, 12, 13 y 14 de Octubre de 2000.

REVISTA ESPAÑOLA DE PODOLOGIA

ORGANO DE LA FEDERACION ESPAÑOLA DE PODOLOGOS

Vehículo creado para promover y reforzar las relaciones entre los profesionales podólogos de España y divulgar los trabajos, comunicaciones, avances, noticias y todo lo relacionado o de interés para el podólogo y la Podología.

DIRECTOR
José Valero Salas

SUBDIRECTOR
Juan Antonio Moreno Isabel

REDACTOR JEFE
Manuel Moreno López

CONSEJO DE REDACCION
José Claverol Serra
Evaristo Rodríguez Valverde
Luis Martínez Gómez
Julio Escalante Rivas
José Luis Salcini Macías
Miguel Hernández de Lorenzo Muñoz
Elías D. González Pérez

CONSEJO DE ADMINISTRACION

Presidente
José Andreu Medina

Vicepresidente
José Valero Salas

Secretario General
Manuel Moreno López

Administrador General
Claudio Bonilla Sáiz

Consejeros
Juan Antonio Moreno Isabel
Sindulfo Iglesias Llaneza

COMISION CIENTIFICA

Guillermo Lafuente Sotillos
Montserrat Marugán de los Bueis
Alvaro Ruiz Marabot
Bernat Vázquez Maldonado
Pedro M. Galardi Echegaray
Luis J. Garcés Gallego
Carolina Alonso Montero
José Ramos Galván
Luis Martínez Camuña
Manuel Moreno de Castro
José Luis Lázaro Martínez
Francisco Javier García Carmona
Antonio Córdoba Fernández

AVISOS: La Redacción no se hace responsable de los contenidos de los artículos publicados en la Revista Española de Podología, de los cuales se responsabilizan directamente los autores que los firman.

La Redacción se reserva el derecho de reimprimir los originales ya publicados, bien en la propia R.E.P. o en otras publicaciones de su incumbencia.

Queda prohibida la reproducción total o parcial de los trabajos publicados, aún citando su procedencia, sin expresa autorización de los autores y la Redacción.

Redacción: San Bernardo, 74 - Tel. 91 531 50 44
Fax: 91 523 31 49 - 28015 MADRID

Impresión: Gráficas AREN, S.L. - Lucero, 32-34
Tel. 91 526 47 72 - Fax: 91 526 48 04 - 28047 MADRID
Depósito Legal: B-21972-1976
ISSN-0210-1238. N.º de SVR-215

DETERMINACION DE LA POSICION NEUTRA DE LA ARTICULACION SUBASTRAGALINA

* VILA ESPINALT, Rosa M.ª
* PRATS CLIMENT, Baldiri
* VAZQUEZ AMELA, Xavier
* VERGES SALAS, Carles

RESUMEN

La articulación subastragalina está formada por el astrágalo y el calcáneo. Tiene un eje triplanar y sus movimientos son de Pronación y Supinación del pie. Funciona tanto en Cadena Cinética Abierta como en Cadena Cinética Cerrada en el ciclo de marcha. Su posición neutra es el punto en el que el pie no está ni pronado ni supinado. Para determinar dicha posición neutra tenemos varios métodos, entre ellos la Determinación angular, la Palpación, la Observación de las curvas maleolares y el borde lateral pie-pierna y la Observación de los pliegues cutaneos.

PALABRAS CLAVE

- Articulación Subastragalina.
- Posición Neutra.

ABSTRACT

The subtalar articulation is composed by the talus and the calcaneous. The articulation has a triplane axis, and pronatory and supinatory movements. It works as an open kinetic chain, as well as a close kinetic chain during the gait cycle. In the neutral position, the foot is not pronated or supinated. To determine this position, there are the malleolar curves and the lateral border between the leg and the foot, and the evaluation of the cutaneous folds.

KEY WORDS

- Subtalar articulation.
- Neutral position.

INTRODUCCION

El escoger este trabajo es debido a que la articulación subastragalina juega un papel muy importante en todo el funcionamiento de la EEII y se considera que su Posición Neutra, es el punto en que el pie trabaja más equilibrado y biomecanicamente, más estable. Por esto, destacamos la importancia de la Determinación Neutra de dicha posición, que nos ayudará en el diagnóstico y posterior tratamiento de muchas patologías del pie.

DESCRIPCION DE LA ARTICULACION

La articulación subastragalina también llamada calcáneoastragalina es una artrodia, formada por la cara inferior del astrágalo y la cara superior del calcáneo.

En la mayoría de los casos podemos decir que la A.S.A. esta compuesta por tres articulaciones astrágalo-calcáneas, pero algunos autores, entre ellos Bruckner menciona en su estudio, variaciones individuales de una, dos y tres caras articulares, que según sea, presentan variaciones en su amplitud de movimiento.

La articulación subastragalina tiene ligamentos cortos y potentes:

Astrágalo-Calcáneo, que limita la inversión y la eversión.

Cervical, que limita la inversión. (Fig. 1)

Fig. 1

CORRESPONDENCIA: Ensenyaments de Podología - Feixa Llarga, s/n. - 08907 L'Hospitalet de Llobregat (Barcelona) - E-mail: 22888jll@comb.es

EJE DE MOVIMIENTO DE LA ARTICULACION SUBASTRAGALINA

El movimiento de la articulación subastragalina ocurre alrededor de un solo eje triplanar, por lo cual no es paralelo a ningún plano y su movimiento se produce en los tres planos. Este eje está íntimamente relacionado con el eje del tobillo y va oblicuamente desde distal, medial y dorsal hasta próximal, lateral y plantar, pasando a traves del cuello del astrágalo.

Aunque hay muchas variaciones individuales, el eje forma un ángulo promedio de 16° con el plano sagital y 42° con el plano transverso.

La inclinación de este eje determinará la distribución de movimiento en cada plano (dominancia planar). Cuando más cerca del plano frontal está situado el eje, más movimiento tendrá en el plano transverso (Abducción - Adducción). Por contra, cuanto más cerca del plano transverso, más movimiento en el plano frontal (Inversión -Eversión). A igual inclinación, igual movimiento en los planos frontal y transverso. (Fig. 2)



Fig. 2

AMPLITUD DE MOVIMIENTO

Siempre se había comparado el movimiento de la articulación subastragalina al de una bisagra, pero actualmente esta en discusión a causa del pequeño movimiento que ocurre entre el combinado subastragalino y las articulaciones del tobillo.

Debido a la característica triplanar del eje, en un sentido se produce la Pronación: Movimiento triplanar compuesto por Eversión, Abducción y Flexión dorsal. En el sentido opuesto la Supinación: Movimiento triplanar compuesto por Inversión, Adducción y Flexión plantar.

La amplitud de movimiento es altamente variable y solo podemos medir el componente en el plano frontal: Inversión-Eversión.

Desde la posición neutra de la A.S.A., el pie normal puede supinar el doble (aproximadamente 20°) de lo que puede pronar (aproximadamante 10°).

El promedio de amplitud de movimiento de la A.S.A. es de 30° de movimiento calcáneo en el plano frontal. Aunque solo se necesitan 10° de movimiento para una deambulación normal. (Fig. 3)

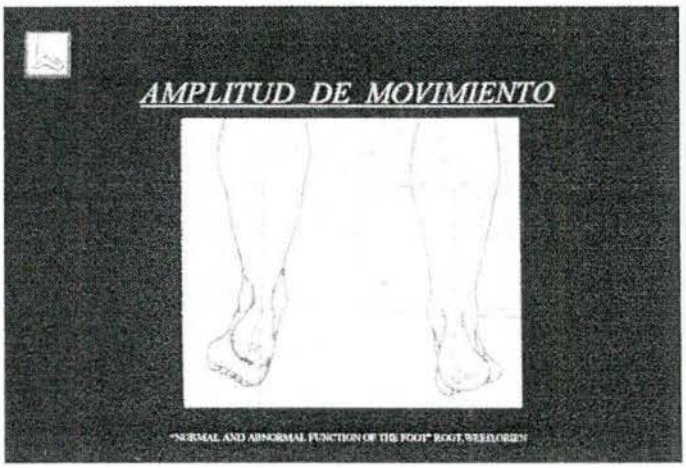

Fig. 3

IMPORTANCIA FUNCIONAL DE LA ARTICULACION SUBASTRAGALINA

La articulación subastragalina tiene una gran importancia funcionalmente hablando por las siguientes acciones:

En el movimiento pronatorio:

A - Realiza una absorción del impacto del choque de talón, que juntamente con la flexión de la rodilla reduce la agresión ascendente en el resto de la cadena mecánica.

B - Aumenta la amplitud de movimiento de las articulaciones distales, permitiendo así, una mayor adaptación al terreno.

C - Hay un ahorro de energía para avanzar en el terreno, al mismo tiempo que la extremidad inferior se empuja hacia adelante y evita la sobrecarga de la musculatura de cadera y muslo.

D - Convierte los movimientos pronatorios en el plano transverso de la pierna o rotación tibial en movimientos en el plano frontal (Eversión - Inversión).

En el movimiento supinatorio:

A - Hay una limitación de la amplitud de movimiento de las articulaciones distales, con lo cual, el pie se convierte en una estructura más rígida y esto ayuda a la propulsión en la fase de apoyo del ciclo de marcha.

MOVIMIENTO ARTICULAR DE LA ARTICULACION SUBASTRAGALINA

Aunque se describe como un movimiento en tres planos, el movimiento en cada plano sucede simultáneamente. Es una articulación importante en los movimientos de pronación y supinación del pie. La naturaleza del movimiento depende de si el pie está en Cadena Cinética Abierta (C.C.A.) o en Cadena Cinética Cerrada (C.C.C.), dicho de otra manera en descarga o en carga del miembro inferior.

Durante el ciclo de marcha, la A.S.A. funciona tanto en C.C.A. como en C.C.C.

En C.C.A. los componentes de pronación-supinación se manifiestan solo en el calcáneo, ya que es el único elemento móvil, en cambio el astrágalo se comporta como una extensión inmóvil de la pierna.

En la primera mitad de la fase de balanceo (C.C.A.), la articulación subastragalina se prona.

La pronación de dicha articulación supone que el calcáneo se abduce, everte y flexiona dorsalmente.

Durante la segunda mitad de la fase de balanceo (C.C.A.), la articulación subastragalina realiza una supinación que sirve para que el pie aumente su estabilidad en espera del apoyo de talón. Con esta supinación el calcáneo estará adducido, invertido y flexionado plantarmente.

El punto que separa la posición pronada de la posición supinada se llama Posición Neutra.

En Cadena Cinética Cerrada (C.C.C.), en el periodo de contacto de la fase de apoyo, durante el apoyo de talón la A.S.A. se encuentra en una posición ligeramente supinada, después del apoyo de talón la A.S.A. muestra una pronación que lleva a la articulación a su Posición Neutra en primer lugar pasando después a una posición pronada.

El calcáneo everte, mientras que el astrágalo adduce y flexiona plantarmente y hay rotación tibial interna.

Durante el periodo de medio-apoyo, la A.S.A. se encuentra en posición pronada hasta justo antes del despegue de talón cuando alcanza su Posición Neutra por segunda vez en la fase de apoyo del ciclo de marcha.

En el periodo propulsivo, la supinación de la articulación subastragalina transforma el pie en una palanca rígida para propulsar el cuerpo hacia adelante y encontramos el calcáneo invertido y el astrágalo abducido y flexionado dorsalmente y en rotación externa de la tibia.

Durante la pronación en C.C.C. la pierna gira internamente, mientras que con la supinación rota externamente. El astrágalo trabaja como una extensión de la pierna en los planos frontal y transversal. (Fig. 4)



Fig. 4

DETERMINACION DE LA POSICION NEUTRA DE LA ARTICULACION SUBASTRAGALINA

Root definió "La Posición Neutra de la Articulación Subastragalina es la posición de la articulación en la cual el pie no está ni pronado ni supinado". (Fig. 5)

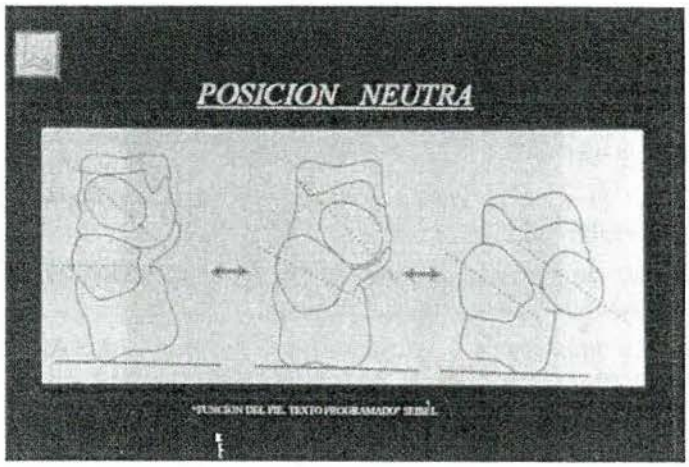

Fig 5

Para encontrar la Posición Neutra de la articulación subastragalina hay varios métodos, aqui presentamos cuatro métodos:

1. Determinación angular.
2. Palpación
3. Observación de las curvas maleolares y borde la-teral de pie-pierna.
4. Observación de los pliegues cutaneos.

1. DETERMINACION ANGULAR

El paciente relajado, estará colocado en decúbito prono sobre una mesa horizontal de exploración, con los pies fuera del borde inferior de la mesa. En esta posición los pies se encuentran perfectamente perpendiculares a la superficie de la mesa. Para facilitar el examen, la superficie posterior del calcáneo se coloca en el plano frontal mediante la rotación hacia el interior de la extremidad. Esto se obtiene elevando la cadera del lado contralateral con una almohada u objeto similar así, la superficie posterior del calcáneo y los ojos del facultativo se encuentran paralelos entre si y paralelos al plano frontal.

La A.S.A. puede moverse ahora con facilidad por toda su amplitud de movimiento.

En la superficie posterior del calcáneo palparemos ahora los cóndilos lateral y medial, trazaremos una línea que sea perpendicular a la línea que une estos puntos.

Una vez tenemos la bisectriz del calcáneo marcada, biseccionaremos el tercio distal de la pierna.

Llevamos la articulación al punto máximo de eversión e inversión, determinando mediante un goniometro dichos valores. Una vez hallados estos valores, mediremos la eversión e inversión calcáneas que es posible realizar desde la línea de la prolongación de la bisección de la pierna.

Realizamos la medición en los dos pies y los resultados deberán ser similares.

Con estas mediciones y sabiendo que la posición neutra de la A.S.A. será aquel punto desde el cual hay dos veces más de supinación que de pronación, aplicaremos la fórmula para el cálculo de dicha posición neutra.

Una de las fórmulas desarrollada por Root, para el cálculo de la posición neutra de la A.S.A. es: La Amplitud de Movimiento dividida por 3 menos la eversión calcánea desde la prolongación de la bisección de la pierna es igual a la P.N. de la A.S.A.

Un ejemplo sería: Un paciente tiene:

7° de eversión calcánea desde la prolongación de la bisección del tercio distal pierna.

20° de inversión calcánea desde la prolongación de la bisección del tercio distal pierna.

La amplitud de movimiento (A.M.) total de la A.S.A. sera 27° (7° + 20°) 27:3=9.

9°-7°=2° de Inversión, es la P.N. de la A.S.A.

La ventaja de esta técnica es que permite una medición cuantificable.

Los inconvenientes son que: Se puede hacer un mal marcado, con lo cual los valores no serían exactos. Puede haber un movimiento del hueso bajo la piel y hay que contar con una experiencia por parte del examinador y la relajación por parte del paciente. (Fig.6)

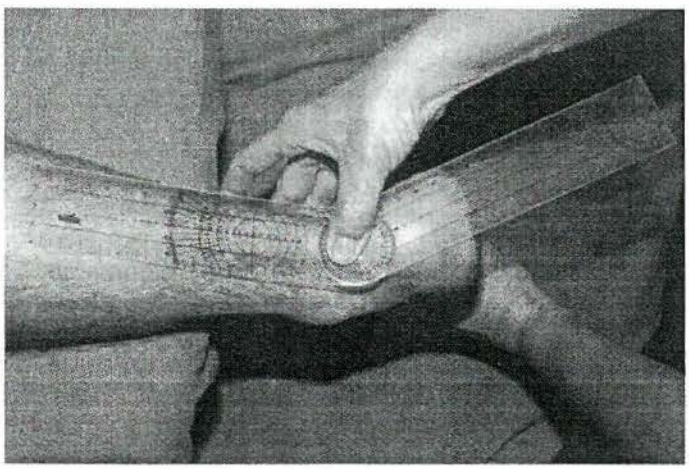

Fig. 6

2 - PALPACION

Esta medición, la podemos realizar tanto en descarga como en carga.

En descarga, con el paciente en posición decúbito supino y el pie relajado, localizaremos la cabeza del astrágalo con los dedos indice y pulgar de una mano, palparemos las prominencias lateral (en la parte infero-anterior del seno del tarso) y medial (en la articulación astrágalo-escafoidea)del astrágalo, con la otra mano movilizaremos el antepié. Cuando provocamos una Inversión, el astrágalo se hace más prominente en el lado lateral. Cuando provocamos una Eversión, notamos más prominente el astrágalo en el lado medial. Cuando el astrágalo está centrado, en congruencia con el escafoides y no destaca ninguna prominencia, podremos decir que la A.S.A. está neutra.

La misma técnica la podemos aplicar al pie en carga, movilizando aqui la articulación subastragalina mediante rotación de la pierna. Si pronamos la A.S.A., notaremos que la prominencia del astrágalo sobresale medialmente. Si supinamos la A.S.A. notaremos más prominente el lado lateral. Cuando notamos igual presión en ambos lados, tendremos la A.S.A. en posición neutra.

La apreciación subjetiva del examinador y las variaciones anatómicas que puedan existir en el paciente, representan una limitación de esta técnica.

La ventaja de esta técnica es su rapidez, aunque su fiabilidad es frecuentemente debatida. (Fig. 7)

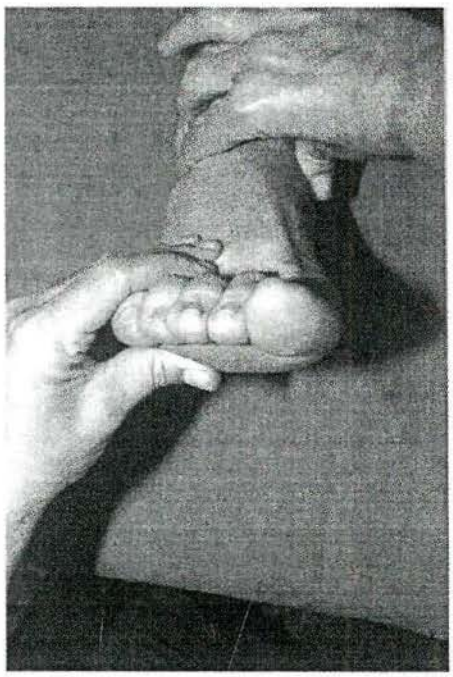

Fig. 7

3 OBSERVACION DE LAS CURVAS MALEOLARES Y BORDE LATERAL DEL PIE - PIERNA.

Con el paciente en posición bípeda y a partir de la visión posterior y localización del maléolo lateral, observaremos dos concavidades infra y supra- maleolar, así como el paralelismo entre el borde lateral del pie y el de la pierna. En la posición neutra de la A.S.A. veremos que la superficie lateral del pie es paralela a la superficie lateral de la pierna. Las dos concavidades maleolares son paralelas.

En un pie pronado veremos que el paralelismo desaparece y se tiende a una convergencia proximal o dorsal de las curvas, por aumento de la concavidad inframaleolar y hay concavidad en la superficie lateral del pie, respecto al borde de la pierna.

Mientras que en un pie supinado, la convergencia tiende hacia distal o plantar adquiriendo una convexidad

infra-maleolar y aparece convexidad en la superficie lateral del pie. Puede presentarse algún inconveniente con esta técnica en caso de asimetrías o en obesidades. La ventaja es la rapidez de exploración. (Fig. 8)

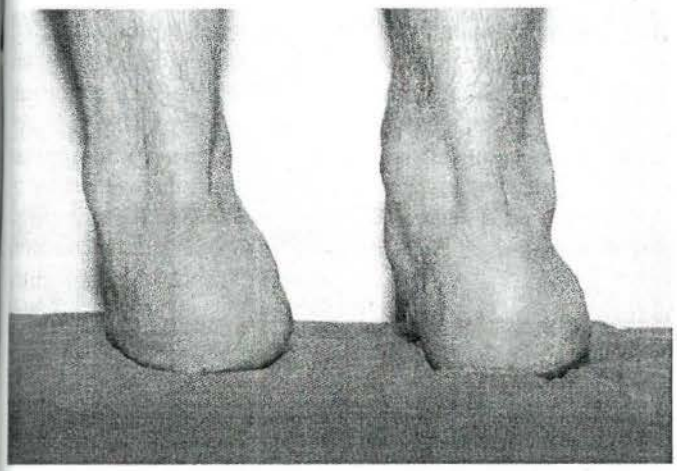

Fig. 8

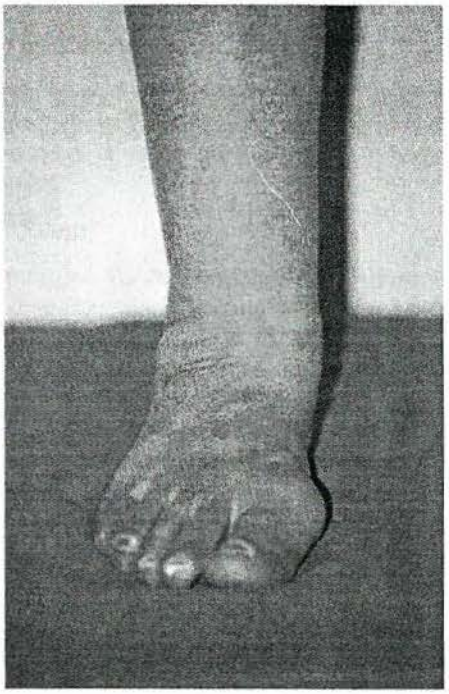

Fig. 9

4 - OBSERVACION DE PLIEGUES CUTANEOS

Con el pie en carga, observaremos los pliegues cutáneos de la parte antero-inferior de los maleolos a nivel de la cabeza del astrágalo.

En un pie en posición neutra vemos ausencia de pliegues cutáneos. Si nos encontramos ante un pie pronado, veremos un aumento de pliegues a nivel lateral del pie por la mala distribución del tejido cutáneo. Por el contrario, ante un pie supinado, el aumento de pliegues cutáneos estará localizado en la parte medial del pie.

La ventaja de esta técnica es la rapidez, pero no será la indicada en personas obesas o con alteraciones cutáneas o vasculares (edemas). (Fig. 9)

Para concluir, el número de estudios científicos de calidad, relacionados con la biomecánica de la extremidad inferior, está rapidamente aumentando, sobre todo entre los investigadores anglosajones.

Recientemente, artículos publicados establecen que:

- La articulación subastragalina está casi completamente pronada durante todo el periodo de apoyo total del ciclo de marcha, según Mc. Poil y Cornwall.
- Nigg y col. sugieren que la A.S.A. no intersecta con su Posición Neutra antes del despegue de talón, debido a su pronación, estos estudios están basados en técnicas de imagen tridimensional.

Los mismos investigadores también afirman que los promedios de Eversión - Inversión (2:1), varían entre hombres y mujeres y cambian con la edad: Cuanto más joven, más movimiento.

- Se ha demostrado que las mediciones en carga del movimiento y alineación del pie, son más fáciles y proporcionan datos más consistentes que las mediciones en descarga, aunque esto no significa que la práctica de estas últimas se deba abandonar, sobre todo si el examinador es experto. Todos estos avances nos abren nuevas vías de evaluación y tratamiento del pie.

BIBLIOGRAFIA

1.- **DONATELLI, R.A. (1996)** *"The Biomechanics of the foot and ankle"* F.A. Davis Company. Philadelphia.

2.- **ROOT, M. ORIEN, W., WEED, J (1977).** *"Normal and abnormal function of the foot"* Clínical Biomechanics. Los Angeles.

3.- **SEIBEL, M. O. (1994).** *"Función del pié"* Ortocén SA.

4.- **VALMASSY, R. (1996).** *"Clinical Biomechanics of the lower extremities"* Ed. Mosby. St. Louis.

5.- **HUNTER, S., DOLAN, M., DAVIS, J. (1995).** *"Foot orthosis in therapy and sport"* Human Kinetics. Champaign IL.

6.- **MICHAUD, T. (1997).** *"The Forefoot varus deformity: 9 or 90% prevalence?"* BIOMECHANICS, VOL. IV, NUMBER 5.

7.- **MICHAUD, T. (1997).** *"Foot Orthoses"* Newton Massachusetts.

CALZADO PARA CARRERA: ANALISIS Y RELACION CON LAS LESIONES

*GARCIA FERRER, Jordi
*HERNANDEZ GERVILLA, Oscar

RESUMEN

Los autores hacen un breve recordatorio de la biomecánica de la carrera en sus distintas modalidades, centrándose en el fondo, para pasar al análisis de aspectos biomecánicos en el diseño y el uso de materiales para el calzado deportivo.

PALABRAS CLAVE:

Deporte, carrera, calzado.

ABSTRACT

The authors explained briefly the biomechanics of racing of the different modalities specially in long distance racing. They analyzed the desing and use of material for sports shoes.

KEY WORDS

Sport, race, shoes.

1. ATLETISMO Y CARRERA A PIE.

1a. INTRODUCCION

A principios de los años 90 se estimaba que en Estados Unidos entre 25 y 40 millones de personas practicaban algún tipo de carrera a pie. La "explosión" de la carrera a pie o "running", manifestada más como una forma de vida que como deporte en sí, se produjo allí en los años 70 [1, 12, 20, 21], mientras en España se implantaba mediados los 80. Se producía así una popularización del atletismo en su forma de carrera a pie de fondo, la disciplina menos técnica y más al alcance del gran público (Fig 1).

La mayoría de lesiones producidas en estos corredores se sitúan en la extremidad inferior, y alrededor del 60% son debidas a errores en el entrenamiento, como pueden ser: incremento demasiado rápido del kilometraje, excesivo trabajo de velocidad, entrenamiento en superficies inadecuadas, trabajo incorrecto de la flexibilidad, trabajo sobre lesiones anteriores, alteraciones biomecánicas, y **el uso de calzado inapropiado o deformado por el sobre uso**. [1, 2, 4, 7, 10, 12, 13, 17, 22, 25] (Fig. 2).

Fig. 1 El fondo es la disciplina más popular.



Fig. 2 Calzado deformado por el sobre uso.

*Máster en Ortopodología.
CORRESPONDENCIA: Indústria, 2 - bajos - 08620 Sant Vicenç dels Horts (Barcelona).

Este trabajo se centrará en este ultimo apartado, el calzado para carrera. Se van a mostrar los objetivos que debe perseguir un calzado para carrera, repasando cuales son los sistemas que utilizan las principales firmas del sector, viendo qué relación pueden tener con las lesiones.

Existen cientos de modelos de zapatilla para carrera de varios fabricantes. Las estrategias comerciales para aumentar las ventas utilizan criterios o conceptos biomecánicos que avalen sus "revolucionarios" sistemas ante unos compradores ávidos de tecnología que mejore sus prestaciones y les evite lesiones. Esta abundante información crea gran confusión ante la mayoría de corredores, provocando muchas veces el primer eslabón de la cadena que provocará o aumentará una lesión.

La creciente importancia del deporte a todos los niveles en nuestra sociedad brinda al podólogo una oportunidad que no debe dejar pasar. Nuestro conocimiento del pie, junto con un buen estudio del gesto deportivo puede dar al podólogo un papel clave en el equipo multidisciplinario de la medicina deportiva. Para que nuestro papel sea completo debemos, además, conocer el calzado para aconsejar a nuestros pacientes o para aplicar un tratamiento, el éxito del cual dependerá como siempre de la trilogía pie-tratamiento-calzado. Así pues, conocer este calzado para carrera será de suma importancia para indicar qué tipo de zapatilla necesita un paciente concreto o cual será la correcta para que el efecto de un tratamiento no se vea distorsionado por este calzado.

1b. BIOMECANICA MARCHA-CARRERA.

Antes de entrar en los diferentes tipos de carrera a pie vamos a hacer un breve recordatorio sobre las diferencias básicas entre la biomecánica de la marcha y de la carrera.

La marcha se divide fundamentalmente en dos fases: fase de apoyo y fase de oscilación. La fase de apoyo es bipodal y en ella se transmite la carga de la extremidad más atrasada a la más adelantada. En esta transmisión intervienen cadera, rodilla y tobillo para que ésta se produzca de forma suave y sin brusquedades, buscando el objetivo de la máxima economía energética. Cada una de estas articulaciones utiliza diferentes mecanismos para lograrlo, en los que aquí no entraremos.

La fase de oscilación se caracteriza por mantener siempre un pie en contacto con el suelo mientras la otra extremidad avanza hacia delante buscando el siguiente contacto. En la carrera la fase de apoyo es siempre unipodal y discontinua en el tiempo, es decir, se produce una sucesión de "saltos" apoyándose un pie y elevándose antes de que el otro pie contacte con el suelo, existiendo un tiempo variable entre los dos contactos. La fase de oscilación suele llamarse aquí fase de vuelo [12, 15, 19, 21, 26].

Estas diferencias en el patrón de movimientos son debidas al incremento de la velocidad de desplazamiento; las estrategias utilizadas para aumentarla son incrementar la longitud del paso y la frecuencia [26]. En estos dos parámetros se basan principalmente las diferencias entre los distintos tipos de carrera según la disciplina practicada: velocidad, mediofondo o fondo.

1c. TIPOS DE CARRERA: VELOCIDAD, MEDIOFONDO Y FONDO.

Como hemos visto la velocidad de desplazamiento en la carrera determina las diferencias a nivel de biomecánica de la misma, es decir las diferencias técnicas a la hora de practicarla.

Velocidad:

Se incluyen las pruebas de hasta 400m. La alta velocidad de desplazamiento en este tipo de carreras otorga una importancia fundamental a la técnica. También es posiblemente la que requiere unas cualidades más innatas, como pueden ser: velocidad natural (que es la consecuencia directa de una rapidez de contracción muscular alta), elasticidad (para una buena coordinación de los gestos) y fuerza elástica, de gran importancia en velocidad porque determinará el tiempo empleado para el contacto del pie en el suelo antes de volverse a elevar. Este factor de "rebote" del pie en su contacto-despegue inmediato es el que determina para muchos entrenadores la aptitud o no de un atleta para practicar la velocidad [3, 24] (Figs. 3, 4).



Fig. 3 Calzado para velocidad.

Fig. 4 Calzado para velocidad.

En esta disciplina se producen grandes impactos de las estructuras con el suelo. Para amortiguar en lo posible el choque y evitar así sus consecuencias, la extremidad impli-

ca el mayor número posible de articulaciones para "absorber" el impacto. Así, el contacto y el despegue tienen lugar en el antepié, con el pie en posición de equino y por lo tanto actúa principalmente la musculatura plantar y posterior.

Una vez visto el gesto es fácil imaginar el diseño del calzado para velocidad: la parte correspondiente al talón y el mediopié no incorpora ningún tipo de material amortiguador, mientras el de la parte de antepié debe tener la máxima capacidad de restitución de energía. Además, este material debe ser flexible y de bajo peso [15].

Generalmente, en el diseño del calzado para atletismo en pista priman los criterios de rendimiento dejando a un lado los de protección de las estructuras. Fuera de la pista, como veremos mas adelante, el "dilema" protección-rendimiento toma otro cariz al aumentar la duración de las pruebas y por lo tanto el riesgo de lesión.

Mediofondo:

Comprende dos grupos bien diferenciados: corto (800, 1500m.) y largo (3000 obstáculos, 5000m.). En este tipo de carreras se mantiene una velocidad muy alta durante un tiempo considerable. La técnica, aunque importante, ya no es esencial como en la velocidad. El atleta realiza grandes zancadas buscando la máxima extensión tanto en la pierna de apoyo como en la que está en fase de vuelo. Para esto debe hacer una buena elevación de la rodilla. El ataque del pie se efectúa paralelo al suelo, y el contacto es con el mediopié [3] (Figs. 5, 6).



Fig. 5 Calzado para mediofondo.

El calzado para mediofondo en la pista deberá incluir cierta amortiguación a nivel de mediopié. Como veremos más adelante, el grosor del material a este nivel rondará el centímetro de espesor, y la distribución de los clavos y los elementos de control de movimientos serán diferentes respecto al de velocidad [15,24].

Cross:

El cross es una disciplina ciertamente especial, pues el marco y condiciones en que puede correrse es muy variable. De la misma forma, muchos de los corredores que lo practican no son especialistas sino que provienen del fondo y del mediofondo, y lo utilizan para preparar sus disciplinas.

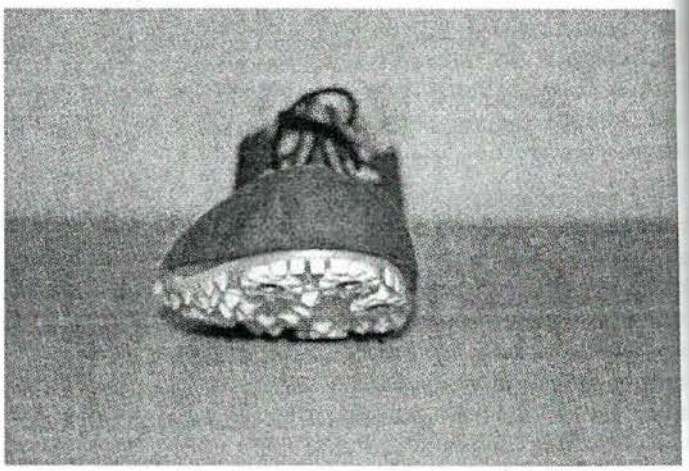

Fig. 6 Calzado para mediofondo.

El tipo de terreno y su estado determinará el apoyo y la técnica, pues correr en una superficie natural obliga al pie a adaptarse a todo tipo de terreno irregular. Aquí, como en el fondo, el contacto se efectúa con el talón, a diferencia de lo que habíamos visto hasta ahora.

Con el suelo seco, el ataque del pie es fácil: el impulso será bueno y seguro. Si el piso está deslizante, la zancada será mas corta y el apoyo se realizará de forma plantígrada para asegurar el apoyo. En curvas y subidas disminuye la longitud de la zancada y aumenta la frecuencia, al contrario que en las bajadas [3, 24].

La zapatilla para cross tendrá como máximo objetivo la adherencia y la tracción sobre el terreno. La suela deberá proporcionar amortiguación ya en el talón, aunque este factor no será el prioritario en beneficio del peso [15].

Fondo:

Las pruebas de fondo se practican principalmente sobre **asfalto**, aunque también en **pista** (los 10.000m. son considerados fondo por algunos y mediofondo por otros), **montaña** (cada vez se imponen mas las carreras por montaña, incluso maratón, y en algunos países han creado verdadera afición), y de forma más minoritaria nieve, playa, etc.

En el fondo se concentran gran cantidad de atletas debido a que podemos afirmar que la técnica no es importante para obtener un buen rendimiento [3, 26], cualquier persona de cualquier condición puede empezar a practicarla. Esto es un arma de doble filo, pues por una parte es un deporte muy asequible pero que a la vez implica gran cantidad de lesiones por un mal entrenamiento: mala técnica, calzado inadecuado, insuficiente trabajo de flexibilidad y recuperación, etc. Así pues, el tipo de zancada puede variar de un corredor a otro, pero la característica común es que todos son talonadores [25, 26] (Figs. 7, 8, 9).

El fondo sobre asfalto será donde más nos vamos a centrar, pues es la disciplina en la que se agrupan la gran mayoría de atletas que forman esa "filosofía" de correr por divertirse, es el gran grupo de los atletas comúnmente llamados "populares". Todo el marketing de la industria multinacional del calzado deportivo que antes hemos mencionado va dirigido a ellos por el gran mercado potencial que representan.



Fig. 7 Calzado para fondo.

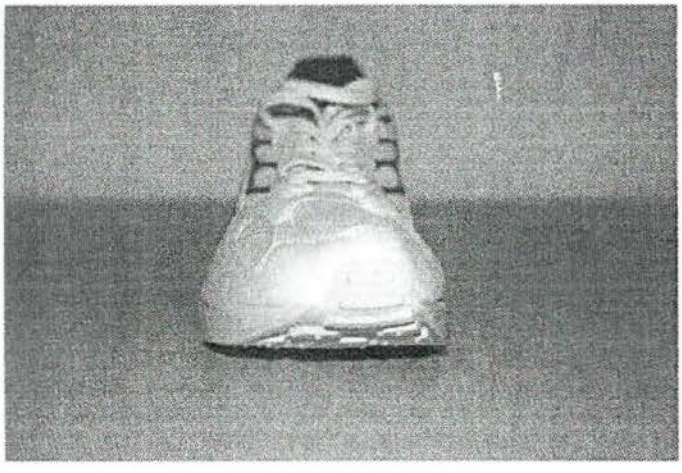

Fig. 8 Calzado para fondo.



Fig. 9 Calzado para montaña.

Este tipo de corredor va a ser el que vamos a recibir la mayoría de las veces en nuestras consultas, el corredor que entrena "cuando puede" después de su jornada laboral, que entrena "donde puede" utilizando a veces superficies inadecuadas por composición y/o desnivel, que entrena "como sabe" olvidando factores que luego veremos, etc., y que muchas veces no sabe qué tipo de calzado se corresponde con su morfotipo, tipo de pie, tipo de entrenamiento... . Es el mismo corredor que el domingo se va a correr 10, 20 km. o un maratón sobre asfalto intentando ganar a todos sus compañeros de entrenamiento y que el lunes deberá volver al trabajo. Por lo tanto deberemos **conocer** el calzado que más se corresponde a sus características y para esto deberemos conocer **como entrenan** porque en este factor está la clave para encontrar la causa de posibles lesiones.

2. CALZADO PARA CARRERA.

El calzado en general va a cumplir básicamente dos requisitos: las de proteger el pie y potenciar sus funciones [1, 7, 15, 17, 20]. Esto cobra aún mas importancia en el calzado deportivo, pues ambos requisitos serán más necesarios ya que en el deporte los desplazamientos de la masa corporal provocarán que las cargas mecánicas transmitidas al cuerpo sean muy elevadas (tabla 1).

FACTORES LESIONALES

• INTERNOS	• EXTERNOS
• MOVIMIENTO	• CALZADO
• GEOMETRÍA CORPORAL	• SUPERFICIES
• PROPIEDADES MECÁNICAS	
• SITUACIÓN INDIVIDUAL	

Tabla 1 Factores lesionales.

Además del calzado, existen otros factores que solos o en combinación con otros pueden influir sobre las cargas que actúan sobre el atleta, como pueden ser el tipo de geometría corporal (por ej. tipo de pie), los factores individuales de cada atleta (fatiga, nivel deportivo, lesiones ya existentes...) y otros, que llamamos **factores internos**. Los **factores externos** son principalmente dos: superficies sobre las que se practica y calzado (ver tabla 1) [21].

En este trabajo vamos a analizar el efecto del calzado para carrera en base a cinco factores:

- Amortiguación/restitución de energía.
- Control de movimientos.
- Fuerzas de fricción.
- Consumo energético.
- Diseño de hormas.

Las diferentes marcas recurren a sistemas o mecanismos que se incluyen en alguno de estos apartados. Los iremos citando en cada caso y veremos como, algunas veces, el beneficio que produce un sistema en uno de los

factores implica un perjuicio en otro. Además, veremos que en sus agresivas campañas, los fabricantes incluyen terminología biomecánica en su publicidad pese a no haber sido comprobada su efectividad mediante una rigurosa experimentación [15, 21].

Antes de entrar en el análisis haremos un breve repaso a las diferentes partes que integran la estructura del calzado para carrera (Fig. 10).

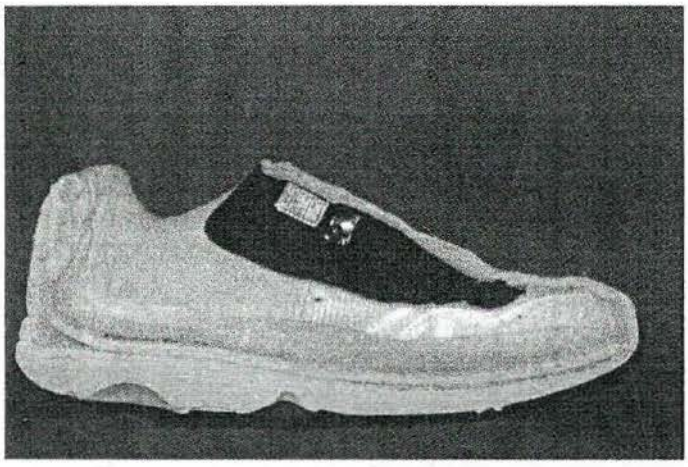

Fig. 10 Corte del calzado.

- Suela.
- Entresuela.
- Plantilla.
- Corte: contrafuertes, sistema de acordonado, lengüeta, inserciones laterales.

2a. AMORTIGUACION/RESTITUCION DE ENERGIA.

Las fuerzas de impacto del pie con el suelo han sido relacionadas por diferentes autores con fracturas por sobrecarga, tendinitis y lesiones del cartílago [2, 4, 7, 13, 25]. La amortiguación mediante diferentes sistemas es uno de los principales argumentos publicitarios de los fabricantes. Debido a esto, es en la amortiguación donde se han creado mas innovaciones [15, 21] (Fig. 11).

Fig. 11 Evolución de los sistemas de amortiguación.

Según Cook y cols.(1990), el calzado debe proteger el pie de dos fuerzas: una es el impacto del choque de talón, y la segunda la del antepié al elevarse. La suma de estas dos fuerzas forman el 85% del impulso aplicado al pie en cada paso. También afirman que en un corredor de 70 Kg. cada pie recibe en cada kilómetro 700 Tn., teniendo en cuenta que apoya unas 500 veces. Por lo tanto, la necesidad de una buena amortiguación es evidente. Para conseguirla es muy importante la construcción de la mediasuela , que debe tener una memoria corta después de la compresión. Esto permite a la mediasuela rebotar preparándose ya para el próximo choque. El material utilizado lo componen normalmente 2 ó 3 tipos de materiales blandos: Etil-Vinil-Acetato (EVA) y/o poliuretano, este último mucho más caro (Fig. 12).

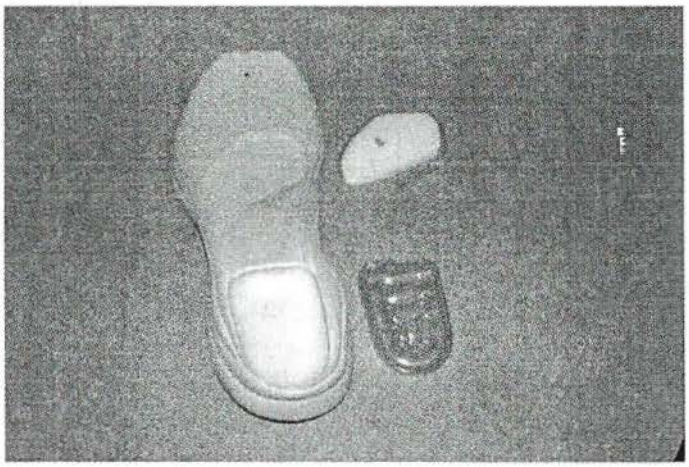

Fig. 12 Diferentes elementos para la amortiguación.

Estos autores añaden que la capacidad de absorción de un calzado decrece con el uso, como confirma un estudio realizado por ellos mismos en 1985, en el que vieron que la zapatilla perdía entre un 30 y un 50% de capacidad de absorción después de usarlas 400 Km. También comprobaron que la capacidad amortiguadora entre modelos de diferentes marcas y precios no variaba. Un factor importante para prevenir la aparición de lesiones será por consiguiente evitar un desgaste excesivo del calzado [7].

Por otro lado, Barnes y Smith (1994) afirman que la falta de protección a nivel de antepié provoca que la mayoría de lesiones se produzcan a este nivel, ya que es donde las fuerzas alcanzan una mayor magnitud en la fase de apoyo. Las cargas recibidas en la fase de choque son absorbidas por mecanismos naturales del cuerpo (principalmente la acción elástica de tendones y ligamentos y la acción natural de estiramiento de la bóveda plantar). Pero para ayudar a estos mecanismos naturales el material con el que debe estar construido el calzado debe ser suficientemente rígido y debe retener su elasticidad para que la suela no se "hunda" en el momento del impacto.

Para estos autores, la dureza de la mediasuela no es importante para reducir las fuerzas de impacto pero sí lo es para la distribución de las fuerzas en el control de movimientos. En cuanto a la suela, una suela gruesa se deformará más que una delgada y por lo tanto amortiguará más

las fuerzas de impacto. No obstante, una suela demasiado gruesa alterará el movimiento del pie durante el impacto (Fig. 13).

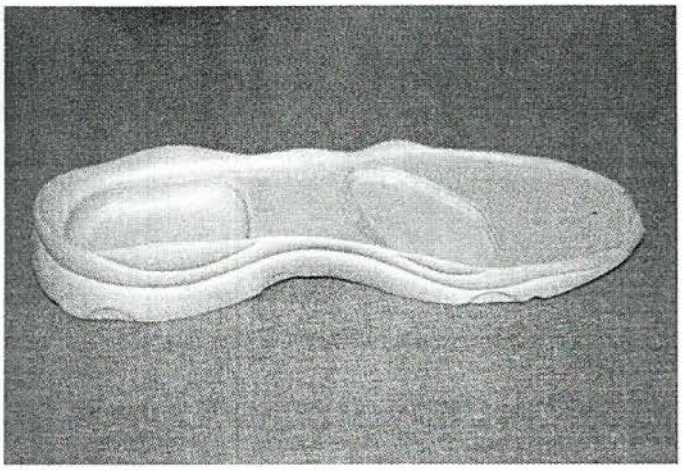

Fig. 13 Mediasuela.

Por otro lado, el coeficiente de fricción es importante para evitar lesiones, pues si el calzado se adhiere en exceso a la superficie el pie se desplazará dentro de éste.

Refiriéndose a lesiones concretas, los autores afirman que errores en el diseño del contrafuerte y del acolchado del tendón de Aquiles provocarán lesiones a este nivel, como síndromes de fricción o rupturas del tendón. Por esto, la consistencia del contrafuerte debe ser importante, porque su deformación por la presión resultará en una lesión (Fig. 14).



Fig. 14 Detalle del contrafuerte.

En cuanto a aspectos de diseño, señalan que un calzado excesivamente blando para amortiguar mejor se deformará en carga incrementando el movimiento de retropié. En cambio, si para solucionar este problema usamos una mediasuela delgada pero rígida, se frenará el exceso de movimiento pero transmitirá más las fuerzas de impacto hacia el antepié. Los autores demostraron que el uso de distintas durezas en la mediasuela no influyen a la hora de reducir la componente vertical de las fuerzas de impacto, al contrario de otros autores que opinaban que una mediasuela blanda incrementaba las fuerzas de impacto. Por el contrario, los autores comprobaron que los sistemas de amortiguación, si están bien diseñados, contribuyen a proteger las estructuras del efecto repetido del impacto, reduciendo incluso alteraciones dérmicas habituales en corredores de larga distancia. Pero un diseño erróneo puede incrementar la inestabilidad, y más aún combinado con una mediasuela excesivamente blanda.

En cuanto a la flexibilidad de la suela, es un factor muy importante para prevenir lesiones. La flexibilidad torsional de la suela afecta a la estabilidad del retropié, y por esto algunos autores recomiendan la construccion totalmente independiente de retro y antepié para permitir el movimiento torsional (Adidas Torsion) [1]

Para el equipo de investigación del Instituto de Biomecánica de Valencia (IBV), el elevado número de ciclos de carga soportado por el sistema músculo-esquelético, el tipo de pie y la dureza del asfalto son los principales factores de riesgo en el corredor [15, 21, 26].

Para analizar las cargas, el IBV enfoca sus registros mediante plataforma dinamométrica desde dos puntos de vista:

(a): **Análisis paramétrico** de las fuerzas de reacción.

(b): **Análisis de frecuencias** de las fuerzas registradas.

(a): Mediante el análisis paramétrico se obtienen valores numéricos que permiten la comparación entre valores de un mismo sujeto o de diferentes sujetos en idénticas condiciones. A efectos de fuerzas de reacción, se registran dos valores máximos:

- El primero es el del contacto del talón con el suelo, que además se da en un intervalo de tiempo muy pequeño (6-8 ms.).
- El segundo valor máximo (menor que el primero) se registra en la fase de propulsión, dándose en un tiempo mucho mayor que en la fase de contacto.

(b): Las fuerzas de reacción generadas en la carrera pueden considerarse como estímulos mecánicos que al ser transmitidos por el sistema esquelético a través de huesos y articulaciones provocan respuestas resonantes de éstos en forma de vibración, y como tal con su frecuencia y amplitud propias en dependencia de la rigidez y de su masa. Algunas de estas vibraciones han sido relacionadas con lesiones degenerativas del cartílago articular.

Según la frecuencia, la vibración será de **alta o baja frecuencia:**

- En el primer 10% de la fase inicial de contacto se detectan vibraciones de **alta frecuencia** asociadas al impacto del talón con el suelo.
- En la fase de despegue predomina la actividad muscular dándose vibraciones de **baja frecuencia.**

A partir de estas afirmaciones llegamos a una importante conclusión: el **comportamiento mecánico de los materiales con que se construye el calzado debería ser muy diferente en las zonas de retropié y antepié.** Mien-

tras los materiales situados en el talón deben comportarse absorbiendo la energía procedente del impacto del talón, los materiales situados en el antepié deben devolver el máximo de energia aplicada [7, 21] (Fig. 15).

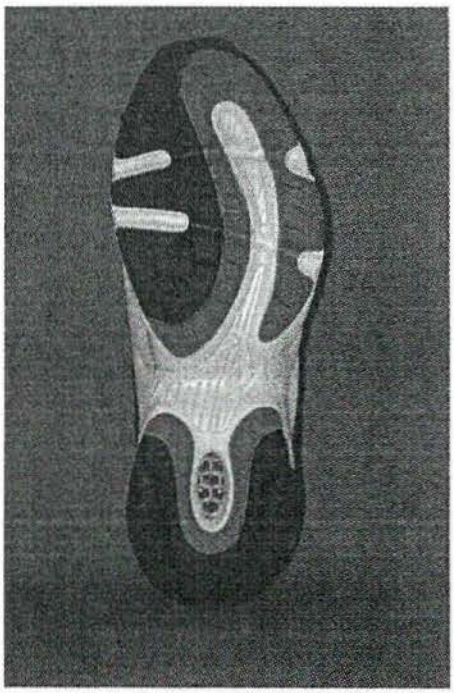

Fig. 15 Antepié-retropié: distintas unidades funcionales.

Debemos resaltar otra conclusión a la que llega el IBV después de sus estudios sobre la amortiguación, pues consideran que la movilidad articular es un importante factor disipador de energía. Esta conclusión se relaciona con uno de los factores de riesgo tenidos en cuenta por los autores: el tipo de pie. Se ha demostrado que un pie hipermóvil experimenta menos lesiones por sobrecarga que uno con poca amplitud articular [21].

A este efecto Hintermann y Nigg publicaron (1998) un estudio sobre la influencia de la pronación en la carrera a pie desde el punto de vista de su relación con las lesiones y su efecto de absorción de las fuerzas que actúan sobre el sistema musculo-esquelético [12]. Nos explican que no solo es importante la cantidad de pronación sino también la forma en que ésta se transfiere mediante la rotación tibial, variando según el individuo. Entre los factores que pueden modificar la biomecánica articular citan al calzado, que puede intervenir reduciendo la pronación. El uso de diferentes modelos sobre un mismo individuo puede darnos muy diferentes grados de modificación de la pronación. La forma y la "cantidad" de transmisión de estas fuerzas determinará el estrés articular sobre otras articulaciones, sobretodo de la rodilla (Fig. 16).

Volviendo a los estudios del IBV, en su "Guía de recomendaciones para el diseño de calzado" [15], nos hablan de dos opciones para conseguir una buena amortiguación en el calzado para carrera: potenciar la acción del tejido graso del talón o bien complementarla.

La primera opción se basa en evitar que los tejidos blandos del talón se aplasten al aplicar la carga. Para conseguir este efecto se recurre básicamente a dos mecanismos, el **contrafuerte** y la incorporación de **cazoletas** en la plantilla (Figs. 17, 18, 19).



Fig. 16 Efecto del control de movimientos sobre la rodilla.

Fig. 17 Distintos elementos amortiguadores.

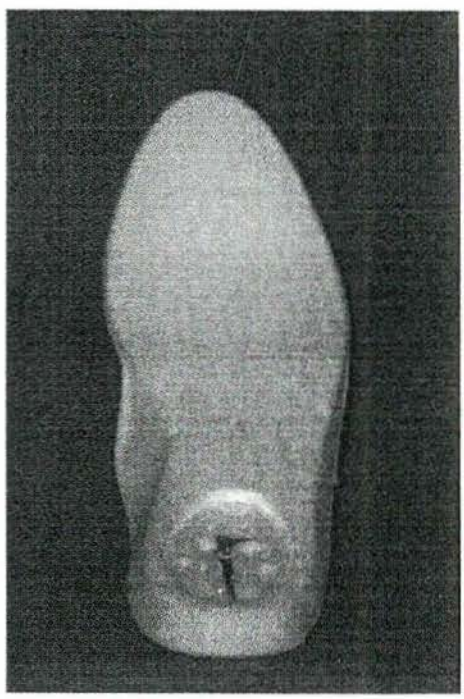

Fig. 18 Distintos elementos amortiguadores.

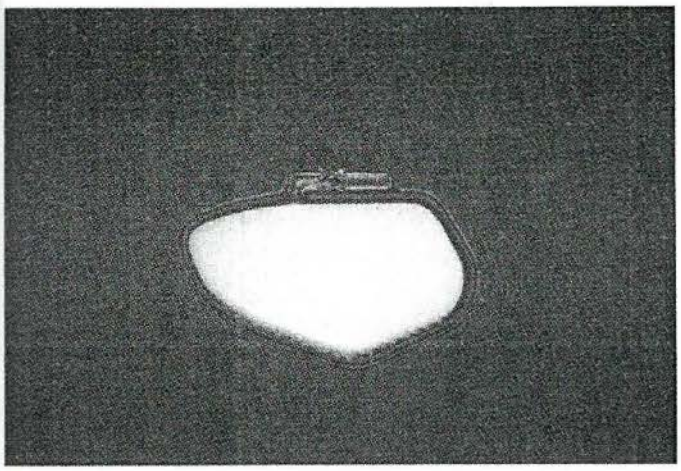

Fig. 19 Distintos elementos amortiguadores.

La segunda y mas utilizada es la de complementar estos tejidos mediante diferentes sistemas. El más utilizado a nivel publicitario es la colocación total o parcial de materiales con propiedades amortiguadoras del impacto: desde **cámaras de aire** con diferentes formatos, densidades o colocación en la zapatilla (NikeAir), hasta cápsulas de **gel** de distintas densidades (Asics), pasando por cuñas de **material viscoelástico**, etc.

Como hemos citado anteriormente, no existen suficientes estudios que demuestren la efectividad de estos sistemas de una forma estrictamente científica.

Todos estos sistemas irán incluidos en la entresuela, que además deberá tener una altura (o grosor) de entre 10 y 25 mm. para que por si sola nos disipe un 10% del impacto. Si además tiene una densidad adecuada obtendremos un buen compromiso entre amortiguación y estabilidad [14]. Estos dos factores forman el gran "dilema" en el calzado para carrera; un buen equilibrio entre ambos nos cubrirá los dos máximos objetivos en calzado de este tipo, pero si uno de los dos factores "sobrepasa" su función perjudicará claramente al otro.

Otro recurso que se utiliza para la amortiguación es la palmilla interior, que normalmente tiene un mínimo de 4mm. A este efecto existen palmillas suplementarias para aumentar la amortiguación, que muchas veces serán la causa de lesiones por la inestabilidad que provocan (palmillas de silicona, p.ej) y son presentadas como la panacea para evitar lesiones por sobrecarga [8, 9].

Estas propiedades "tipo" recomendadas variarán según el tipo de corredor (nivel, tipo de entrenamiento, superficie, peso, etc...), veremos que la elección de un calzado para carrera no puede hacerse en base a la moda o la estética de éste, ni por el dudoso asesoramiento del vendedor (con excepciones), sino por un profesional que conozca el pie y el calzado [6, 9, 10, 11, 16].

2b. CONTROL DE MOVIMIENTOS DEL PIE.

Existen diversos estudios que relacionan el exceso de movimiento del pie (hiperpronación) con diferentes lesiones (lesiones por sobrecarga, síndromes compartimentales, tendinitis, etc.) [1, 2, 6, 9, 10, 12, 19, 20, 22, 23]. A nuestro entender se da mucha mas importancia al exceso de movilidad que a un pie que presente una rigidez sobretodo a nivel de mediopié, cuando este factor también puede ser causa de múltiples lesiones.

Así, los fabricantes de calzado deportivo incluyen en sus modelos diferentes mecanismos para frenar este exceso de movimiento. A este tipo de calzado lo denominan "para pronador", mientras que también presentan zapatillas "para supinador" e incluso para "pisada neutra". A nuestro entender estas denominaciones carecen de un valor real pues cada pie será un caso concreto una vez se estudie el movimiento en sus tres **unidades funcionales**. De esta forma se incluyen en un mismo grupo todos los supuestamente "pronadores" sin ningún estudio previo, valiendo una misma zapatilla para casos muy diferentes entre si. A la confusión ya existente podemos añadir la mala información que se da en muchos establecimientos de calzado deportivo debido a la poca o nula formación del vendedor. De forma general, nosotros defendemos el uso de una zapatilla neutra, sin desviaciones en su horma ni contrafuerte, en la que se deberá incluir el tratamiento ortopodológico personalizado a cada paciente. De otra forma el calzado nos distorsionaría el efecto del tratamiento, rompiendo la trilogía pie-calzado-tratamiento [5] (Figs. 20, 21, 22, 23).



Fig. 20 Elementos que intervienen en el control de movimientos.



Fig. 21 Elementos que intervienen en el control de movimientos.

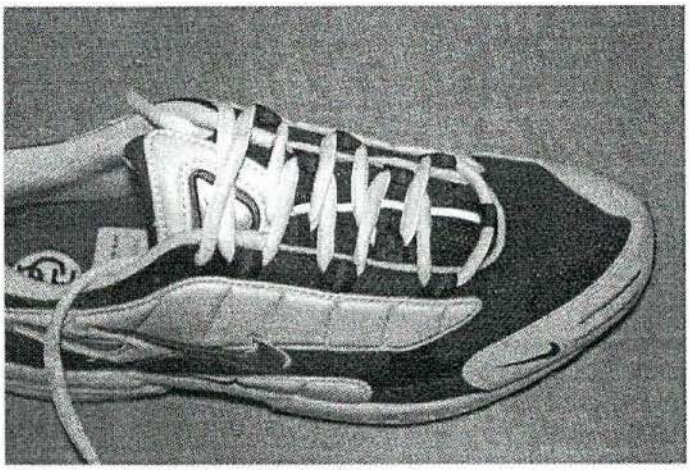

Fig. 22 Elementos que intervienen en el control de movimientos.



Fig. 23 Elementos que intervienen en el control de movimientos.

No obstante, no desechamos el uso de refuerzos e inserciones en un calzado neutro, si vemos que ese tipo de refuerzo es apropiado para el movimiento que queremos regular.

Entrando en el repaso que de este concepto tienen los distintos autores consultados, Cook y cols. consideran que el corredor debería llevar siempre su calzado al profesional que le trata, para que este le aconsejara y diseñara, en caso necesario, una ortesis [7]. El calzado debe proporcionar una base estable en la dirección perpendicular al patrón de movimiento. Esta estabilidad puede conseguirse con un buen **contrafuerte**, que debe ser rígido y por eso se construye normalmente de material termoplástico. El contrafuerte es la parte más importante a la hora de conseguir estabilidad. Otro factor muy importante para aumentar la estabilidad final del calzado es el **sistema de acordonado**, que aumenta la acción de estabilidad, actuando también desde el punto de vista propioceptivo entre pie y calzado.

Barnes y Smith [1] recomiendan una buena cuña en el talón para conseguir una zapatilla estable y evitar así los efectos de hiperpronación. Este efecto se verá claramente reforzado por un contrafuerte firme y bien diseñado.

Barnes y Smith citan un estudio llevado a cabo por Nike en 1987 en el que se demostraba que el calzado junto con un tratamiento ortésico si es necesario juegan un papel fundamental a la hora de la prevención de lesiones rotulianas, que son las mas frecuentes a nivel de rodilla entre los corredores.

Las lesiones tibiales o "shin splints" en la literatura americana (fracturas por estrés, síndromes compartimentales, periostitis, síndromes de estrés tibial, etc.) tienen en los corredores con hiperpronación a sus máximos candidatos, según estos autores, con lo cual su control será de máxima importancia.

En el apartado técnico, se debe conseguir una buena relación entre la altura del tacón y la rigidez de la mediasuela para frenar el movimiento de hiperpronación. Los autores citan estudios en los que se vió que, usando distintas durezas de mediasuela, las de menor dureza provocaban menos fuerzas en los ligamentos, al contrario que las mas duras.

En cuanto al momento del impacto, Barnes y Smith hablan del concepto de **longitud del brazo de palanca**, provocado por el momento de fuerza que crea la línea de fuerza del impacto al sobrepasar la articulación subastragalina. Cuando más la sobrepasa, mas longitud gana este brazo de palanca, con lo que se incrementa la pronación. El calzado puede influir positiva o negativamente en este concepto, pues las suelas mas duras alargan el brazo de palanca, siendo las mas adecuadas las de doble densidad, con una parte de la suela mas blanda en la parte externa del talón. Para los autores este concepto debería marcar el futuro en el diseño de calzado para carrera en lugar de centrar toda la atención en las propiedades amortiguadoras de las zapatillas.

Es importante también que la suela sea flexible, y citan un estudio en el que se vio que al llevar suela flexible disminuía el dolor en las lesiones de la extremidad inferior.

Consideramos muy importante el concepto que de **rigidez torsional** del calzado tienen los autores. Esta rigidez puede afectar la estabilidad del retropié, por lo que creen que la parte anterior y posterior del calzado deben estar construidas independientemente para permitir este movimiento torsional. Debemos recordar que al hablar de amortiguación el IBV ya defendía, desde un punto de vista de fuerzas de reacción, el distinto carácter que deberían tener los materiales de antepié y retropié.

En cuanto al **acampanado** del tacón, existen posturas contradictorias en las fuentes consultadas por los autores, aunque afirman que el acampanado externo provoca un incremento de la pronación inicial. Este incremento puede incrementar la pronación total del pie en la fase de apoyo, y a la vez aumentar la componente vertical de las fuerzas de impacto. Los autores recomiendan un acampanado neutro o de 0º (Fig. 24, 25).

Aconsejan también el uso de **contrafuertes** para proporcionar estabilidad. Con ellos se consigue frenar el movimiento de pronación, aunque su efectividad dependerá de su rigidez, mejorable en algunos modelos.

Barnes y Smith citan dos factores mas que son importantes para el control de movimientos del pie. Primero, el **sistema de acordonado**. Este permite aplicar presión de manera uniforme al antepié y al dorso, proporcionando una unión firme entre antepié y retropié.

Segundo, la consistencia del **material del corte**. Se ha demostrado que un material con cierta rigidez ayuda al

Fig. 24 Acampanado.



Fig. 25 Acampanado.

control de los movimientos de torsión del pie, y que de forma contraria un material de corte muy flexible no tiene ninguna efectividad en este aspecto.

El IBV también define sus recomendaciones en el apartado del control de movimientos. Aunque sus estudios se refieren casi siempre al control de la hiperpronación, citan en un capítulo de su libro de dos de sus miembros "El maratón. Aspectos técnicos y científicos" (Ramiro, García, Ferrandis), el efecto contraproducente que en pies rígidos o con falta de movimiento puede tener el calzado que tiene como objetivo un control del movimiento torsional excesivo, ya que incidiría directamente sobre las fuerzas transmitidas. El resto de recomendaciones hacen referencia al control del movimiento torsional en su exceso.

Al tratar los movimientos del pie con diferentes calzados, los autores refieren muchas diferencias entre ellos a la hora de prevenir la hiperpronación.

En el diseño de la entresuela desaconsejan el uso de acampanados en la parte del talón. Los acampanados de 15 ó 20º utilizados en la pasada década han quedado totalmente descartados en beneficio de un ángulo neutro o ligeramente negativo. Como veremos a continuación estos acampanados provocan un cambio brusco de la angulación del calcáneo entre el momento del contacto y el de apoyo total del pie, lo que nos puede conducir a lesiones del paquete músculo-tendinoso de la parte posterior de la tibia.

El IBV introduce un concepto parecido al de "brazo de palanca" citado por Barnes y Smith, es el del momento de flexión de la articulación subastragalina. La aproximación del punto de aplicación de la carga al eje teórico de la articulación, provocada por ejemplo por el uso de un material demasiado blando en el talón, hace que el momento de flexión de la subastragalina disminuya, siendo mas altas las fuerzas de impacto. Por el contrario, el alejamiento del punto de la aplicación de la carga debido a un acampanado excesivo de la suela o a una suela demasiado rígida incrementa el movimiento de inclinación inicial del calcáneo. Disminuyendo la amplitud de la carga pero aumentando el riesgo de lesiones debido a la hiperpronación.

2c. FRICCION

Este concepto tiene en cuenta los aspectos relacionados con el rozamiento entre la suela y la superficie en la que se practica la actividad. Aunque según el deporte que se practique es de suma importancia, no todos los estudios consultados la incluyen como un factor más a la hora de evaluar la calidad de un calzado. Las características de fricción de los materiales deben satisfacer a la vez los requisitos de protección y de rendimiento (Figs. 26, 27, 28).

Según el IBV, desde el punto de vista del rendimiento lo que interesa es incrementar las reacciones del atleta (que las deceleraciones y aceleraciones del atleta sean rápidas) pero sin que las cargas máximas soportadas por el material biológico excedan sus límites [15, 21]. Esto quiere decir que se requieren elevadas fuerzas de fricción pero sin pasar de un límite que nos provocaría lesiones.

Como puede intuirse, el coeficiente de fricción ideal no será el mismo para todos los deportes, pues los objetivos de rendimiento serán distintos. Existen, sin embargo, pocos estudios que relacionen la influencia de las superficies sobre un gesto deportivo concreto. Así, la evaluación de este factor en el calzado para carrera es difícil, ya que las técnicas usadas en laboratorio tienen sus limitaciones. Por

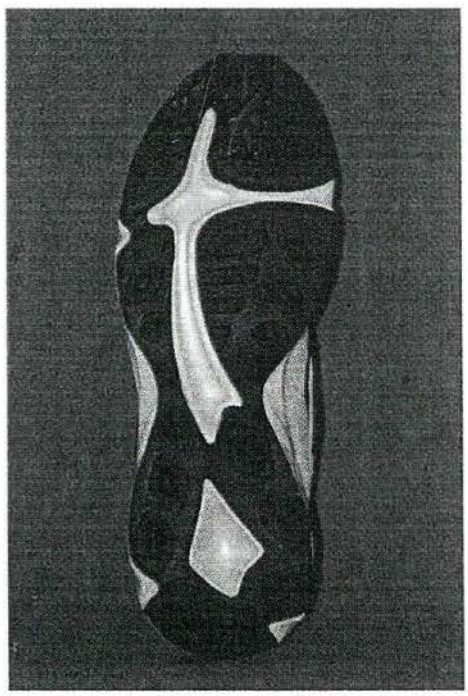

Fig. 26 Distintos modelos de suela.

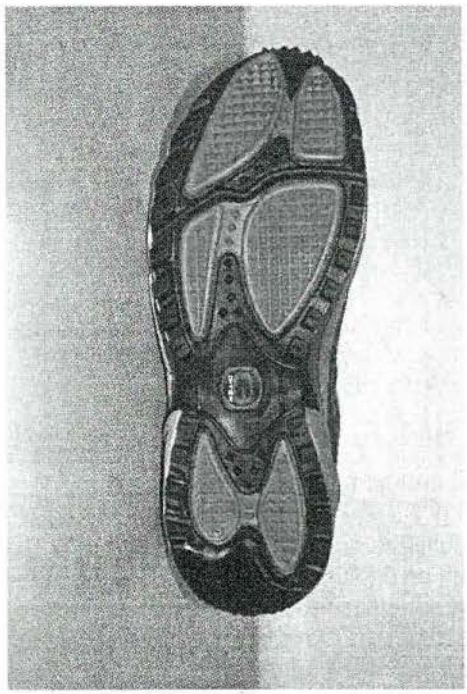

Fig. 27 Distintos modelos de suela.

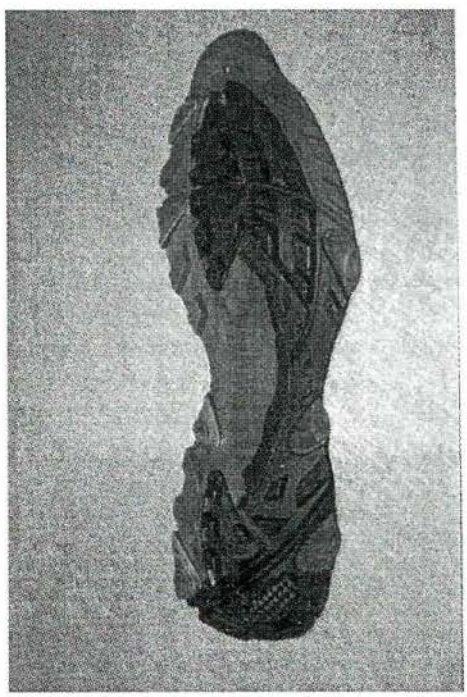

Fig. 28 Distintos modelos de suela.

ejemplo, durante la práctica deportiva, la fricción no solo depende de la velocidad de desplazamiento. Deben ser considerados otros factores de la superficie como la temperatura y la presencia de contaminantes.

En la carrera a pie el coeficiente de fricción no podrá ser demasiado elevado, pues no será el mismo entre la suela y la superficie que entre el pie y el interior del calzado. Continuos desplazamientos del pie contra el material de corte provocados por esta diferencia nos provocarán microtraumatismos repetidos resultando en lesiones de piel y uñas, las mas frecuentes entre corredores de larga distancia.

Barnes y Smith también incluyen la fricción en su apartado de diseño de calzado. Citan un estudio de Nigg y cols. (1986) en que se demuestra que la cantidad de fricción puede relacionarse con la producción de lesiones y con la frecuencia con que éstas se producen [1]. Además, según los autores son de interés dos tipos de coeficiente de fricción: translacional (que provoca los movimientos de desplazamiento antes mencionados), y el rotacional.

La mayor incidencia de lesiones se da en superficies con un coeficiente de fricción más alto, existiendo teóricamente un coeficiente ideal de fricción que nos da el máximo rendimiento sin provocar lesiones.

Según Barnes y Smith se ha comprobado que los materiales con que está construida la **suela** tienen mucha más influencia en la tracción que el diseño con que se fabrican. Esta afirmación nos lleva a hacer un breve inciso para hablar de la suela. Existe gran variedad de diseños según el fabricante: tacos de diferentes grosores e orientación, zonas de pivotaje según el deporte, relieve en forma de espiga, así como diferentes tipos de corte transversal, como el que incluyen algunas marcas en la parte posterior separando la zona postero-externa del resto de la suela. El IBV considera que puede haber un corte transversal en la zona del quiebre o de flexión, que acompañará al que ya debe haber en la entresuela para permitir una buena flexibilidad en el momento de la propulsión.

Otro sistema adoptado recientemente es el de variar las densidades del material de la suela para mejorar la tracción y el frenado en calzado para carreras de montaña, como el diseñado por Nike y que imita la planta de la pata de una cabra (catálogo 99).

Por otra parte, los materiales utilizados deben ser blandos para permitir la amortiguación pero no tanto como para permitir una rápida abrasión. Un material blando se adaptará mejor a las irregularidades del terreno pero aumentará las cargas de fricción.

2d.CONSUMO ENERGETICO

Estudios realizados a finales de la segunda guerra mundial demostraron que cuando un peso es añadido al pie o la pierna el consumo energético es mayor que si el mismo peso es transportado sobre el tronco. Después se ha demostrado que influyen también otros factores sobre este consumo, como puede ser la protección frente al impacto o el control de movimientos. Pero aún persiste la creencia de que el único factor que determina el consumo es el peso, y la mayoría de fabricantes aligera los modelos (sobretodo los de competición) a expensas de los elementos de control de movimientos y del grosor de suela y entresuela, incrementando considerablemente el riesgo de lesión (Fig. 29).

Algunos autores han llegado a afirmar que un incremento de 100 g. en el calzado aumenta el consumo de energía en un 1% [7]. Otros afirman que no es posible determinar este tipo de magnitud, pues los estudios para medir el consumo se hacen en base al consumo de O2 por parte del músculo, y el 1% mencionado es imposible de medir con precisión debido al gran número de factores de tipo metabólico y técnico de los instrumentos de medida que pueden llegar a intervenir [21].

Sin embargo, estudios realizados por el IBV reflejan una relación positiva entre menor peso y menor consumo. Los mismos estudios relacionan también un mayor consu-



Fig. 29 Efecto del control de movimientos sobre el consumo energético.

mo con menor amortiguación por la contracción excéntrica de la musculatura que controla el movimiento articular. En cambio, no se encuentra relación entre el control de movimientos y el consumo, explicando esta situación la gran acción ligamentosa y tendinosa (que no muscular) que se produce en el control del movimiento del tobillo.

2e. DISEÑO DE HORMAS.

Existe muy poca información acerca de las hormas utilizadas por los fabricantes para el diseño del calzado deportivo. Unicamente el IBV nos da una série de pautas sobre criterios a cumplir por las hormas para evitar lesiones [15].

Las hormas utilizadas en la actualidad responden mas a la experiencia acumulada por deportistas y fabricantes que a una justificación científica.

Uno de los factores más importantes que debe cumplir una horma es que su forma debe ser congruente con el patrón de movimientos del deporte a realizar. De otra forma será la causa de numerosas lesiones. Estudios epidemiológicos realizados por el IBV revelan que esta congruencia no siempre se cumple. Una de las lesiones mas comunes entre corredores de larga distancia es la de las uñas; la elongacion longitudinal que sufre el pie en el momento del apoyo total provoca un microtraumatismo repetido con la puntera junto con el contacto con la palmilla en la fase de despegue.que nos provocará este tipo de lesiones.

La falta de adaptación de la horma al patrón de movimientos del deporte en cuestión resultará en la deformación del calzado, con el consiguiente riesgo de lesión. Un acercamiento a conseguir esta adaptación fue el lanzamiento al mercado de distintos anchos para un mismo número, aunque según el IBV esto no es suficiente para conseguir una coincidencia total horma-gesto deportivo.

Según el IBV, las hormas del calzado deportivo deberán cumplir ciertas premisas. En primer lugar la horma deberá adaptarse a la forma y dimensión del pie del deportista. Para esto deberíamos disponer de una información antropométrica de la que carecemos, por lo tanto nos basamos únicamente en la experiencia a la hora del diseño de la horma.

Otro factor a tener en cuenta es que las hormas para el calzado de competición y el de entrenamiento no serán las mismas, para permitir un mejor ajuste en las primeras. Aún así, ambas hormas deben adaptarse a los ejes de movimiento del pie y a sus variaciones dimensionales.

El ajuste de la horma deberá cumplirse en diferentes puntos:

- Trasera: debe adaptarse a la forma del talón tanto en la parte posterior como en la base, esto nos permitirá aprovechar la capacidad de amortiguación del tejido blando del talón. Debe haber un buen almohadillado de la zona de inserción del tendón de Aquiles.
- Longitud: debe ser ligeramente mayor a la del pie en carga. Cabe resaltar que la variación será diferente en esfuerzo intenso que en la marcha.
- Ancho: se considerará el perímetro del pie. Debido a las grandes variaciones, se recomiendan cuatro anchos para cada largo. La parte más ancha del pie y del calzado deben coincidir.
- Empeine: para un buen ajuste el perímetro de la horma debe ser menor que el pie. Para compensar la compresión la lengüeta debe estar bien almohadillada para evitar trastornos circulatorios e irritación de las vainas tendinosas.
- Dedos: no se debe alterar ni su forma ni su posición. Se deben evitar compresiones laterales. En el plano lateral se evitarán presiones sobre las articulaciones interfalángicas y sobre las uñas.

Montaño, Mejías, Velázquez y cols. nos hablan en su publicación "Calzado deportivo y podología" sobre el hormado [18], que es el ensamblaje del material de corte sobre la horma. Existen dos tipos de hormado: completo y convencional. El convencional lleva una palmilla que resulta en rigidez a la flexión y la torsión. En el completo el material de corte es exacto y cosido entre sí formando una especie de calcetín, siendo más ligero y flexible. Muchos calzados combinan los dos tipos de hormado para conseguir diferentes propiedades en distintas zonas del calzado, como por ejemplo en las zapatillas de velocidad.

Además, los autores resaltan que la horma debe contener un espacio debajo de ella que contendrá la entresuela. También es un factor muy importante la flexión dorsal en la parte distal, que nos ayudará en la fase de propulsión a devolver la energía absorbida facilitando el despegue.

3. CONCLUSIONES

La conclusión que podemos extraer en primer lugar es la importancia que debe tener el podólogo como conocedor de este tipo de calzado por dos grandes motivos. Este tipo de calzado hay un grupo de población que lo utiliza con el objetivo de sobrepasar los límites de su cuerpo, y por lo tanto está al borde de la lesión, y el calzado es un pieza importantísima tanto en la mejora del rendimiento como en la prevenciñon de esas lesiones. Por otra parte hay otro grupo, éste muy numeroso, de aficionados al deporte, de todas la edades, tipos, morfologías, capacidades y todas las variables que queramos incluir, entre ellas la posibilidad de que necesiten o no un tratamiento orto-

podológico que va a ir dentro de ese calzado. Por estas razones el Podólogo esta "obligado" a conocer tanto los gestos deportivos como la indumentaria del pie en la práctica, de esta forma podrá aconsejar con conocimiento y podrá tratar de una manera más real la problemática que se puede presentar.

Por último, volviéndo quizás a incidir en el primer punto, destacar la importancia de realizar una buena historia clínica y una buena anamnesis, en este caso conocer la actividad del deportista, a qué nivel lo práctica, intensidad, terreno, y por supuesto calzado.

4. AGRADECIMIENTOS

Querríamos mostrar nuestro agradecimiento a las firmas que han colaborado con nosotros proporcinándonos materiales e información, especialmente a DECATHLON.

Igualmente agradecemos a Francesc Salgado, del departamento comercial de NIKE ESPAÑA, el tiempo dedicado a nosotros y el material prestado.

Sobretodo estamos agradecidos a nuestros pacientes corredores ya que día a día son ellos los que nos enseñan en estos temas.

BIBLIOGRAFIA

www.nikebiz.com
www.nike.com
www.adidas.com
www.reebok.com
www.decathlon.es
www.newbalance.com
Catálogo NIKE.
Catálogo ADIDAS.
Catálogo DECATHLON.

1. **BARNES R. A., SMITH P. D. (1994).** *The role of footwear in minimizing lower limb injury.* Journal of Sports Sciences. 12, 341-353.
2. **BECK B. R. (1998).** *Tibial stress injuries.* An aetiological review for the purposes of guiding manegement. Sports Medicine. 26 (4): 265-279.
3. **BRAVO J., PASCUA M., GIL F., BALLESTEROS J.M., CAMPO E. (1999).** *Atletismo (I): carreras y marcha.* Ed. Comité Olímpico Español.
4. **BUSSEUIL C., FREYCHAT P., BRUNET E., LACOUR J. R. (1998).** *Rearfoot-Forefoot orientation and traumatic risk for runners.* Foot&Ankle International. 19 (1): 32-37.
5. **CESPEDES T. (1995).** *Apuntes sobre calzado.* Escola de Podologia de la U.B.
6. **CHAPPELL J. (1998).** *Deceptive advertising of athletic footwear (letter).* British Journal of Sports Medicine. 32: 265-268.
7. **COOK S. D., BRINKER M. R., POCHE M. (1990).** *Running shoes.* Their relationship to running injuries. Sports Medicine. 10 (1):1-8.
8. **GARCIA DE NAVARRETE D. (1998).** *Plantillas amortiguadoras: el arma secreta.* Corricolari. Mayo 98: 67-69.
9. **GARCIA DE NAVERRETE D., FERNANDEZ J. M. (1998).** *Disfruta del maratón con unas buenas zapatillas.* Corricolari. Octubre 98: 76-80.
10. **GROSS M. L., DAVLIN L. B., EVANSKI P. M. (1991).** *Effectiveness of orthotic shoe inserts in the long distance runner.* The American Journal of Sports Medicine. 19 (4): 409-412.
11. **HERNANDEZ, O. (1999).** *Tratamiento ortopodológico para un corredor.* Revista Española de Podología 2ª época 3: 140-144.
12. **HINTERMANN B., NIGG B. M. (1998).** *Pronation in runners.* Implications for injuries. Sports Medicine. 26 (3): 169-176.
13. **HOEBERIGS J. H. (1992).** *Factors related to the incidence of running injuries.* A review. Sports Medicine. 13(6): 408-422.
14. **HRELJAC A. (1998).** *Individual effects on biomechanical variables during landing in tennis shoes with varying midsole density.* Journal of Sports Sciences. 16: 531-537.
15. **INSTITUTO DE BIOMECANICA DE VALENCIA (1995).** *Guía de recomendaciones para el diseño de calzado.* Ed. Instituto de biomecánica de Valencia.
16. **McCAW S. T. (1992).** *Leg length inequality. Implications for running injury prevention.* Sports Medicine. 14 (6): 422-429.
17. **MILBURN P., BARRY E. B. (1998).** *Shoe-surface interaction and the reduction of injury in rugby union.* Sports Medicine. 25(5):319-327.
18. **MONTAÑO P., MEJIAS M., VELAZQUEZ L., ALGABA D., PUEBLAS M. J., GUERRERO A. (1997).** *Calzado deportivo y Podología.* Revista Española de Podología. 2ª época 5: 95-97.
19. **NIGG B. M., KHAN A., FISHER V., STEFANYSHYN D. (1998).** *Effect of shoe insert construction on foot and leg movement.* Medicine&Science in Sports&Exercise.
20. **OLIU R. (1999).** *L'essència del córrer.* Fundació Caixa Sabadell.
21. **RAMIRO J., GARCIA A. C., FERRANDIS R. (1994).** *Estudio biomecánico del calzado deportivo en maratón.* EN: PLATA F., TERRADOS N., VERA P. El maratón. Aspectos técnicos y científicos. Alianza deporte.
22. **ROBBINS S., WAKED E. (1998).** *Factors associated with ankle injuries.* Preventive measures. Sports Medicine. 25 (1): 63-72.
23. **ROBBINS S., WAKED E. (1997).** *Hazard of deceptive advertising of athletic footwear.* British Journal of Sports Medicine. 31:299-303.
24. **TEMPLE, C. (1980).** *Cross country and road running.* Ed. Stanley Paul.
25. **VERBITSKY O., MIZRAHI J., VOLOSHIN A., TREIGER J., ISAKOV E. (1998).** *Shock transmission and fatigue in human running.* Journal of apploied biomechanics. 14: 300-311.
26. **VERA P., HOYOS J. V. (1994).** *Biomecànica de la carrera de fondo.* EN: PLATA F., TERRADOS N., VERA P. El maratón. Aspectos técnicos y científicos. Alianza deporte.

ROTURAS FIBRILARES DEL TENDON DE AQUILES. METODOS DE DIAGNOSTICO

*ALONSO MONTERO, Carolina

RESUMEN

El tendón de Aquiles es el tendón más grueso y fuerte del cuerpo humano. No obstante, en determinadas condiciones puede romperse. Generalmente se produce en personas de mediana edad, que realizan deporte y en especial en aquellas que sufran cambios degenerativos en el tendón. Esta lesión conviene tratarla cuanto antes, pero su diagnóstico sigue planteando problemas. El diagnóstico se realiza principalmente por medio de la clínica, hay que destacar determinadas pruebas fáciles y baratas (prueba de presión sobre la pantorrilla o de Thompson y el test de Matle) muy útiles para realizar el diagnóstico. Aún así, si es dudoso se debe recurrir a pruebas complementarias, en especial, ultrasonografía, y en casos más complicados en los que la ultrasonografía no aporta los datos necesarios, se recurre a la resonancia magnética.

Los tratamientos descritos son principalmente quirúrgicos y conservadores. En cualquier caso, tras el tratamiento siempre debe seguirse un tratamiento fisioterapeútico y una educación del paciente para evitar recidivas.

PALABRAS CLAVE

Tendón de Aquiles, rotura tendinosa, diagnóstico clínico, ultrasonografía, resonancia magnética.

ABSTRACT

The Achilles tendon is the largest tendon in the human body. But, sometimes it could break. The patients usually are middle aged, who practise sport and their tendons have been suffered degenerative changes. This lesion has to be treated at the beginning, but it's difficult to diagnose. The main way to diagnose is the clinic, there are several easy and cheap test (calf squeeze o Thompson test and Matle test), very useful. If the diagnose is unclear, it's necesary to use other complementary tests, like ultrasonography, and in any cases magnetic resonance imaging when the ultrasonography isn't specific.

The treatments described are mainly surgical or conservative treatment. It's necessary a physiotherapy treatment and to teach the patient the way to prevent relapse.

KEY WORDS

Achilles tendon, tendon rupture, clinic diagnosis, ultrasonography, magnetic resonance imaging.

INTRODUCCION

La integridad del tendón de Aquiles es esencial para garantizar una flexión plantar adecuada. En los últimos años ha aumentado el número de roturas del tendón de Aquiles, en especial desde la década de los cincuenta en los países desarrollados.[1,2] Este aumento ha originado un interés creciente por esta patología.

El paciente típico es de mediana edad, realiza deporte como aficionado, en la práctica deportiva hay saltos y carreras[2,3,4] y ha sufrido patología tendinosa previa.[3,4] Aunque una cuarta parte de los pacientes con patología en el tendón de Aquiles, no refieren actividad deportiva o antecedente traumático.[5] Es difícil que un tendón de Aquiles sano sufra una rotura espontánea, generalmente el tendón presenta cambios degenerativos, bien por la propia edad, por patología previa, por otras enfermedades, o también por el uso de determinados fármacos que puedan alterar la estructura del tendón como ocurre con los corticoesteroides,[5,6] ciertos antibióticos,[2,7] y por el consumo de anabolizantes.[2]

El diagnóstico de la rotura del tendón de Aquiles, ya sea total o parcial, sigue planteando problemas. Entre un 20%[2] y un 23% pueden pasar desapercibidos.[5] Aún así, hay diferentes pruebas clínicas que son de gran utilidad como: palpación, prueba de Thompson y prueba de Matle.[8] Pero todavía quedan numerosos casos sin diagnosticar correctamente, y por tanto sin tratar de forma adecuada, razón por la que es fundamental conocer las técnicas exploratorias y pruebas complementarias necesarias para la detección de la lesión.

*Profesora Titular de Podología. Universidad Miguel Hernandez de Elche (Alicante).

En casos dudosos debería recurrirse a pruebas complementarias de diagnóstico por imágen, en especial la ultrasonografía (US),[2, 5, 9-19] y en casos más complejos y con lesiones intratendinosas la resonancia magnética (RM)[2, 5, 9, 15] que presenta la ventaja de obtener imágenes en distintas secuencias, y la posibilidad de utilizar contraste (gadolinio) para un estudio más preciso.[20]

Si bien es cierto que el podólogo no suele tratar estas afecciones, sí debe reconocerlas para poder derivarlas cuanto antes, valorar los factores predisponentes, y actuar sobre algunos de ellos como alteraciones estáticas,[21] y recomendar a nuestro paciente aquellas medidas preventivas necesarias para evitar la lesión y posibles recidivas si ya la ha sufrido.

ANATOMIA Y FUNCION

Los tendones son estructuras interpuestas entre el hueso y los músculos, son la parte proximal y distal de los músculos, de longitud variable y capaces de soportar grandes cargas,[6, 9, 22] su función es transmitir al hueso la fuerza ejercida por el músculo[4, 6, 9] y servir de control de la contracción muscular.[6, 9] Las propiedades del tendón, vienen marcadas por las características mecánicas y fisiológicas del colágeno.[5] Compuestos por haces de fibras de colágeno longitudinales rodeadas por una pequeña matriz de proteoglicanos, entre las que se encuentra una pequeña parte de fibroblastos, cuyo eje mayor se orienta paralelamente a sus fibras.[4-6, 9] Estas fibras de tejido conectivo se agrupan en fascículos, que se separan por un fino tabique de tejido conjuntivo laxo conocido como endotendón o endotenon, por el que circulan los vasos sanguíneos, linfáticos y nervios; los fascículos se agrupan para formar otros fascículos. El conjunto de fascículos está rodeado por una membrana conjuntiva llamada epitenon, en algunos tendones otra capa de tejido rodea al epitenon y se conoce como paratenon. Por último el epitenon y el paratenon constituyen una capa de tejido[6] conocida como peritendón o peritenon.[4-6, 9, 22] (Fig. 1).

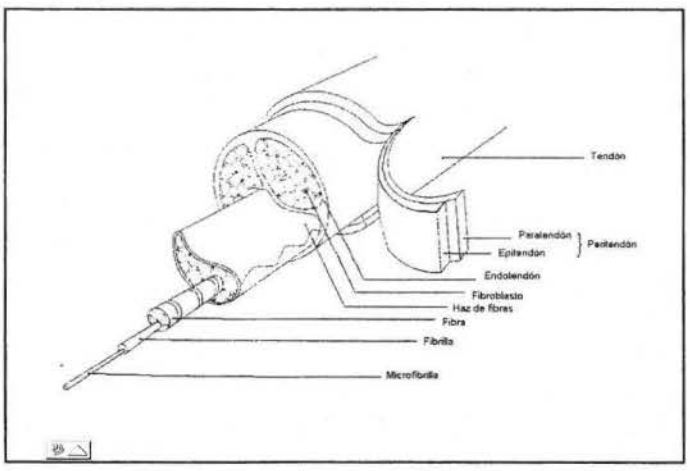

Fig. 1 Esquema de un tendón. Modificado de Kirkendall y Garrett, 1997.

Las estructuras que rodean los tendones se especializan según la función que desarrollan y los tejidos adyacentes. En las zonas de roce donde se produce una flexión, para mantener la eficacia del tendón, hay una vaina sinovial que impide el desplazamiento del tendón, en el resto, el paratendón que es un tejido conjuntivo laxo más vascularizado.[4, 9] El tendón está más vascularizado que el cartílago y menos que el músculo. La sangre llega a través de los tejidos circundantes. Estos vasos pasan a través del paratenon. Los tendones pueden diferenciarse en vasculares y avasculares. Los vasculares están recubiertos de paratenon acompañado de vasos sanguíneos. Y los avasculares están envueltos por una vaina en la que el líquido sinovial nutre al tendón por difusión.[6] Las zonas con vaina sinovial están peor vascularizadas[4, 9] e incluso existen zonas avasculares,[9] los fibroblastos de las zonas en contacto con la vaina pierden su forma elongada y se transforman en células más redondeadas de aspecto condroide, la fricción en esta zona está disminuida por una doble hoja sinovial (de la vaina y del tendón) que en los extremos forma un fondo de saco y contiene una fina capa de líquido sinovial.[4]

El tendón de Aquiles carece de un auténtica vaina sinovial, más bien, tiene un paratendón con capas visceral y parietal, permitiendo que el tendón se deslice 1,5 cm aproximadamente. En las caras dorsal, medial y lateral, el paratendón está compuesto por múltiples finas membranas, que tienen como función mantener bien lubrificado las capas deslizantes. Sobre la cara ventral, el paratendón contiene un tejido graso ricamente vascularizado.

El tendón de Aquiles recibe vascularización por tres vías: la unión musculotendinosa, la inserción ósea, y los múltiples vasos intertendinosos. Estos vasos son una serie de vincula transversa que sirven como conductos a través de los cuales los vasos sanguíneos pueden alcanzar el tendón. Las arterias intertendinosas son menores entre 2 y 6 cm proximales a la inserción del tendón. El número de vasos intratendinosos y el área que ocupan es menor a 4 cm del calcáneo.[5]

Cerca de la unión músculo-tendón se encuentran los mecanorreceptores que tienen una función propioceptiva, es decir, sensitiva. En cambio, los tendones no tienen una función motora, ya que no reciben inervación eferente.[6]

El tendón se continúa con el hueso por medio de cuatro zonas de transición bien delimitadas: tendón, fibrocartílago, fibrocartílago calcificado y fibras de Sharpey, lo que permite una adecuada transmisión de los diferentes módulos de elasticidad. La unión músculo-tendinosa se realiza mediante la continuación del endotenon con el perimisio muscular.[6, 9]

Composición de las fibras tendinosas: el principal fibroblasto responsable de la producción del colágeno del tendón y su matriz es el tendinocito,[6, 23] de forma cilíndrica capaz de producir precursores de matriz, elastina, proteoglicanos y colágeno.[6]

Colágeno: existen diferentes tipos, algunos con forma de fibra y otros no. Los tipos I, II y III tienen forma de fibra y componen la mayoría del colágeno tendinoso secretado en los espacios extracelulares. El tipo I representa alrededor del 90% del colágeno del cuerpo y es el principal en el tendón. El tendinocito produce procadenas a que se unen formado una triple hélice conocida como procolágeno. Este procolágeno es expulsado al espacio extracelular donde es transformado en tropocolágeno.[6, 23, 24] El tropocolágeno se polimeriza formando fibras colágenas denominadas precolágeno o fibras precolágenas, son las fibras de colágeno más finas. Esta

polimerización puede continuar para formar fibras más gruesas.[23, 24]

Elastina: es necesaria en estructuras sometidas a grandes cambios de longitud sin cambios permanentes en la estructura. En los tendones de las extremidades la cantidad de elastina es muy pequeña, menos del 1% del peso seco.

Sustancia fundamental: gran parte de las propiedades viscoelásticas de los tendones se deben a su sustancia fundamental. La capacidad de retener agua de los proteoglicanos, glucosaminoglicanos, proteinas plasmáticas, y otras pequeñas moléculas ayudan a estabilizar el esqueleto colágeno del tendón. Las partes del tendón sometidas a mayores fuerzas de tensión tienen un contenido de proteoglicanos menor y mayor producción de colágeno en oposición a las áreas sometidas a fuerzas de fricción y compresión.

Un compuesto secundario es el proteoglicano, entre el 1 y el 20% del peso seco, depende de factores como la edad, localización, e historia de la carga mecánica.

Las propiedades físicas de los proteoglicanos están determinadas por la presencia de un gran número de glucosaminoglicanos, que atraen iones y moléculas de agua. Lo que contribuye a las propiedades compresivas y al comportamiento viscoelástico de los tejidos.[6]

PATOLOGIA Y ETIOLOGIA

Patología tendinosa puede ser principalmente: lesiones traumáticas que incluyen heridas, roturas, luxaciones y lesiones microtraumáticas; y la inflamación de estructuras de deslizamiento del tendón o de la zona de inserción, conocidas en general como tendinitis.[9]

Suelen producirse en deportistas (saltadores, esquiadores y atletas) de mediana edad.[2-4, 25] A menudo, estos pacientes han sufrido patología tendinosa previa como tendinitis insercional o tenosinovitis, que han lesionado el tendón y favorecido una degeneración de las fibras tendinosas, y no es necesaria una gran fuerza para producir la lesión ya sea rotura parcial o total,[9, 25] pero aunque el paciente no haya sufrido tendinitis se observan formaciones degenerativas en el tendón.[4] En los jóvenes se produce una tendinitis,[3, 25] aunque también se producen roturas por una contracción brusca sin precalentamiento o entrenamiento previo.[3] El mecanismo de producción es una distensión brusca del tendón estando el tríceps contraído.3-5 Arner y Lindholm (1959)[2] presentan una teoría mecánica de la producción de la rotura del tendón de Aquiles, describen tres tipos diferentes de traumatismo indirecto capaces de producir una rotura: 1. Avanzar cargando sobre el antepié mientras se extiende la rodilla, como ocurre al comenzar un sprint, correr o en algunos tipos de saltos; 2. Dorsiflexión repentina del tobillo, como ocurre al resbalarse en una escalera o tropezar en un agujero o en una caída hacia delante; y 3. Una dorsiflexión violenta de un pie que se encuentra en flexión plantar, como ocurre cuando saltamos o caemos desde cierta altura y pisamos con el tobillo en flexión plantar.

Otros autores han sugerido que la causa primaria de esta lesión por causa mecánica está provocada por una alteración en el mecanismo normal de inhibición de las unidades musculotendinosas que previenen el fallo a causa de una contracción muscular excesiva o descoordinada.[2]

Existe otra teoría muy extendida que propone una degeneración tendinosa como la cuasa principal. Se ha comprobado que el tendón de Aquiles presenta una zona de menor vascularización que comienza a 2 cm y termina a 6 cm de la inserción en el calcáneo.[2, 4, 5] Estas lesiones asientan alrededor de 5 cm de la inserción del tendón en el calcáneo,[3, 26] al ser el lugar donde se encuentra menos vascularizado. Ocasionalmente puede producirse en la zona de transición músculo tendinosa.[26] Un suministro vascular y un riego sanguineo deficiente debido a la edad, a procesos patológicos o traumatismos, son factores predisponentes cuasantes de degeneración tendinosa. La regeneración no es capaz de mantenerse con los microtraumatismos repetidos, debido al aporte vascular inadecuado en esta zona del tendón, y finalmente el tendón se debilita y se rompe. La teoría de la degeneración se apoya en hallazgos angiográficos, histopatológicos y quirúrgicos. Al microscopio de luz se observa edema y desintegración del tendón caracterizado por fragmentación de las fibras de colágeno, y también por la ausencia o disminución del número de tendinocitos.[2]

FACTORES PREDISPONENTES

Ciertas condiciones pueden alterar las características normales del tendón: inmovilización, ejercicio, edad, medicación, patologías previas, práctica deportica inadecuada, alteraciones estáticas, etc.

Inmovilización: produce una reducción de las propiedades mecánicas del tendón.

Ejercicio: hay estudios que muestran que el ejercicio incrementa la síntesis de colágeno. En cambio, otros autores sugieren que el tendón se ve muy afectado por la inmovilización, pero el ejercicio tiene un efecto muy pequeño o nulo sobre las propiedades mecánicas.

Edad: la edad produce cambios morfológicos, disminución de la densidad celular, disminución del diámetro y densidad de las fibras de colágeno, es decir, una disminución del colágeno y sus uniones, provocando un incremento en la rigidez del tendón y disminuye la viscoelasticidad. Las roturas espontáneas se producen por la pre-existencia de algún estado histopatológico.[2, 5, 6]

Medicación:

Corticoesteroides.[6, 26] Los glucocorticoides se utilizan por su acción antiinflamatoria. Estos fármacos inhiben la síntesis de colágeno y en ocasiones una inyección cerca del tendón de Aquiles precede a una rotura. Pero también tiene efectos la administración oral, se han observado pacientes con rotura del tendón de Aquiles bilateral. Los corticoesteroides afectan al tendón de dos formas. Durante la primera o segunda semana, las inyecciones de corticoesteroides inducen a un rápido incremento en la estabilidad mecánica del tendón debido al cambio en el patrón de uniones (enlaces). Después, una inhibición de la síntesis de la proteina deja diluido el colágeno, produce una reducción progresiva del mismo. Sin embargo, para Leppilahti y Orava[2] no hay estudios concluyentes al respecto.

Antiinflamatorios no esteroideos: la indometacina aumenta la fuerza tensora y el contenido total de colágeno.[6]

Antibióticos: se sospecha que las fluoroquinolonas pueden estar relacionadas con determinados casos de rotu-

ra del tendón de Aquiles.[2,7] Y que al primer signo de inflamación del tendón debería suspenderse el tratamiento.[7]

Anabolizantes: el abuso en atletas produce displasia de las fibras de colágeno, lo que reduce la resistencia y aumenta el riesgo de rotura.[2]

Patología previa:

Tenosinovitis: la afección se inicia en la vaina, y el tendón está indemne, pero en casos crónicos puede llegar a romperse el tendón por el compromiso vascular.

Tendinitis insercional: se produce una degeneración del tendón que lleva a una rotura tendinosa degenerativa. Puede darse una situación similar en personas de edad que presentan una degeneración del tendón.[9]

Determinadas enfermedades: predisponen a la fragilidad tendinosa, como son: artritis reumatoidea, lupus eritematoso sistémico, hiperparatiroidismo, insuficiencia renal crónica, gota y diabetes.[2,26]

Práctica deportiva inadecuada: dentro de este apartado podemos encontrar diferentes factores predisponentes como: tiempo insuficiente de precalentamiento, técnica poco adaptada, edad inapropiada para esa práctica deportiva, material deportivo inadecuado, movimientos repetitivos, maquinaria que produce vibraciones durante períodos de tiempo prolongados.[25]

Alteraciones estáticas: en pacientes con rotura del tendón de Aquiles se ha encontrado una mayor proporción de pies cavos y una alineación del pie en supinación, lo que reduce la capacidad de absorción del choque.[2] Atletas con mayor esfuerzo en miembros inferiores a menudo han limitado el rango de movimiento en la dorsiflexión pasiva del tobillo y movilidad total de la articulación subtalar, lo que parece ser un factor predisponente.

Factores predisponentes transitorios: dentro de los cuales destacan factores traumáticos (principalmente enfermedades menores).[21]

Factores genéticos: aunque diversos autores han relacionado una mayor incidencia en personas del grupo sanguíneo 0 o con otros factores genéticos, no se ha desmostrado nada.[2]

INCIDENCIA

Las rupturas del tendón de Aquiles fueron escasas hasta la década de los 50. En cambio en las últimas décadas y en especial en países desarrollados ha aumentado considerablemente.[1,2] Es relativamente común en Europa y Norteamérica. Tiene un elevado índice en Austria, Dinamarca, Finlandia, Alemania, Hungría, Suecia, Suiza y Estados Unidos; menor incidencia presenta en Canadá, Francia, Gran Bretaña y España. Una marcada menor incidencia en Grecia, Japón, Países Bajos y Portugal. Es muy raro en países en desarrollo como ocurre en Africa y Este de Asia. El aumento de esta lesión en algunos países ha sido muy rápido, en Budapest (Hungría) detectaron un aumento del 285% en varones y del 500% en mujeres entre dos periodos sucesivos de 7 años, 1972-1978 y 1979-1985.[1]

La mayoría de los pacientes son varones, la relación es de 6 a 1, las edades más habituales oscilan entre 30 y 40 años, edades más bajas que en las roturas espontáneas de otros tendones. A menudo los pacientes tienen trabajos y ocupaciones sedentarias. Generalmente las roturas son unilaterales, afectando más al miembro izquierdo en una proporción de 1,2 a 1, esto lo justifican algunos autores debido a que esta pierna es la que realiza el empuje en algunos deportes. La rotura bilateral es rara y suele afectar a personas mayores con enfermedades sistémicas o con tratamiento de larga duración con corticoesteroides.

La mayoría de las roturas completas del tendón de Aquiles se producen en deportistas aficionados un 75%, tan solo entre el 8% y el 20% en profesionales (según diferentes estudios) y entre un 10% y un 12% personas que no realizan ninguna actividad deportiva. En cambio en roturas parciales los deportistas profesionales constituyen el 76% de los casos. Aunque se ha escrito mucho sobre patología previa del tendón de Aquiles que favorezca su rotura, tan sólo un 10% de los pacientes la ha sufrido.[2]

Alrededor del 75% de las roturas parciales o totales del tendón de Aquiles están relacionadas con actividades deportivas, en las que habitualmente hay saltos bruscos repetidos y movimientos de esprint.[2,21] Dentro de las actividades deportivas los deportes de balón constituyen la causa del 60% de las roturas del tendón de Aquiles.[2]

CLINICA

Ante una rotura del tendón de Aquiles encontramos:

- Dolor brusco e intenso en el momento de la rotura que puede irradiarse a la planta del pie y al tríceps.[3] El paciente refiere una sensación como si le hubieran golpeado con una piedra.[2,4,5]
- Posteriormente inflamación o tumefacción[2,4] en la rotura parcial se encuentra localizada en un área nodular.[5] Si la exploración no se realiza al poco tiempo de producirse la lesión, esta inflamación podría ocultar la brecha subcutánea que se palpa en la rotura del tendón.[2]
- Dificultad para realizar la flexión plantar o mantenerse de puntillas.[3]
- Impotencia funcional en la articulación del tobillo[3,5] y dificultad para la marcha[3,4] que se realiza con claudicación.[4]
- La movilidad activa puede estar conservada por los músculos flexores de los dedos, tibial posterior,[3,5] y peroneo lateral largo.[3,5]

Aunque se recurra a pruebas complementarias, la clínica es lo que más nos va a orientar para la realización del diagnóstico. En la exploración se palpa el tendón en toda su extensión buscando puntos dolorosos o relieves anormales. Se estudia la movilidad pasiva, activa y resistida de todos los grados de la articulación afectada.[25] Aunque este sea el procedimiento habitual para explorar una posible lesión tendinosa, en el caso de rotura del tendón de Aquiles, a menudo no es suficiente, por esta razón Maffulli[8] realiza un estudio comparativo de las diferentes pruebas específicas utilizadas para la valoración clínica de la rotura del tendón de Aquiles. Encontrando que todas son útiles aunque dos lo son especialmente, la de presión sobre la pantorrilla o prueba de Thompson y el test de Matles, al menos en pacientes que sufrieron la lesión hace menos de 4 semanas. Estas

pruebas pueden realizarse sin necesidad de anestesia, ni general, ni local. Aun así en caso de duda se recomienda obtener una prueba complementaria bien ultrasonografía (US) o resonancia magnética (RM).

El estudio de Maffulli[8] comprende las siguientes pruebas: palpación, presión sobre la pantorrilla, Matles, Copeland, y O'Brien. La menos sensible fue la palpación, esta además tiene el inconveniente que tiene que realizarse poco tiempo después de sufrir la lesión, o de lo contrario, la brecha que se produce en el tendón se rellena por el edema.[2, 7] Al principio el edema y el hematoma todavía no han aparecido, y la flexión plantar e incluso el ponerse de puntillas puede realizarse gracias a la acción del tibial posterior y los peroneos.

Al realizar la exploración también valoraremos el miembro sano, que nos servirá como control o referencia para el afecto. Las pruebas se realizan siempre con el paciente decúbito prono en una camilla, y los pies por fuera y alejados de la misma. Descripción de las pruebas:

Palpación: se palpa suavemente el curso del tendón. Se clasifica en presencia o ausencia de brecha.

Test de presión sobre la pantorrilla[8] o de Thompson:[2, 4] el paciente se coloca decúbito prono[8] o de rodillas sobre la camilla,[4] el examinador presiona suavemente sobre los músculos de la pantorrilla con la palma de la mano en el tercio medio de la pantorrilla por debajo de su diámetro máximo.(Fig. 2) Si el tendón de Aquiles está intacto se produce una flexión plantar. Si el tendón está roto, el tobillo permanece inmóvil, o realiza una mínima flexión plantar.[2, 4, 8]



Fig. 2 Test de Thompson, si hay rotura del tendón de Aquiles no se produce flexión dorsal.

Test de Matle: se le pide al paciente que realice una flexión de rodilla de 90º (si el paciente está anestesiado el examinador realiza una flexión pasiva de la rodilla de 90º), se observa la posición de los tobillos y de los pies durante la flexión de rodilla. (Fig. 3) Si el pie del miembro afecto cae en posición neutra o en flexión dorsal, se diagnostica rotura del tendón de Aquiles. Si el tendón no está afectado el pie permanece en ligera flexión plantar.[8, 27]

Test de Copeland: con el paciente decúbito prono, colocamos un esfigmomanómetro alrededor de media pantorrilla e inflamos a 100 mm Hg, con el pie en flexión plantar pasiva realizada por el examinador. Entonces el examinador realiza una flexión dorsal del tobillo, si el tendón está intacto, al realizar la flexión dorsal se eleva la presión entre 35 y 60 mm Hg. Si el tendón está roto, la presión no se eleva o lo hace muy poco. Esta prueba tiene el inconveniente que puede resultar muy incómoda o molesta para el paciente.[2, 8]

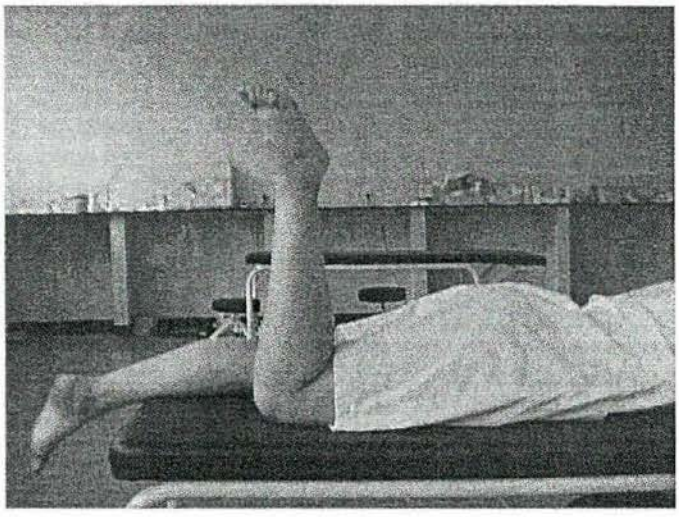

Fig. 3 Test de Matle, si hay rotura de tendón de Aquiles el pie cae en posición neutra o flexión dorsal.

Test de O'Brien: los pacientes deben estar bajo anestesia general o epidural. Paciente decúbito prono, se introduce una aguja indicadora en ángulo recto a través de la piel de la pantorrilla, medial a la línea media, 10 cm proximal al borde superior del calcáneo. La aguja se introduce sólo hasta que la punta está dentro de la sustancia del tendón. Entonces el pie se mueve pasivamente en flexión dorsal y en flexión plantar. La aguja puede girar de forma que la señal se mueva en sentido contrario al movimiento del pie (ej.: al realizar flexión dorsal del tobillo, la aguja señala distalmente). Esto indica que el tendón está intacto en la parte distal al punto de inserción de la aguja. La otra posibilidad es que la aguja no se mueva, o se mueva ligeramente en la misma dirección que el movimiento del tobillo (ej.: al realizar la flexión dorsal del tobillo, la aguja no se mueve, o señala ligeramente proximalmente). En este caso el tendón de Aquiles ha perdido la continuidad entre la aguja y su inserción.[2, 8, 27]

En todas las pruebas se obtuvieron mejores resultados con el paciente anestesiado, pero la diferencia estadística no es significativa, y puede realizarse un diagnóstico correcto sin necesidad de anestesiar al paciente.

Cuando en la realización de estas pruebas, dos o más indican rotura del tendón de Aquiles puede afirmarse el diagnóstico.

En pacientes en los que se tarda más de 4 semanas en diagnosticar, es posible que el hematoma producido por la rotura del tendón haya reorganizado y construido algo de continuidad en el tendón, la prueba de presión sobre la pantorrilla indica que no hay lesión, en cambio, el test de Matle aún en estos casos seguiría indicando lesión del tendón.[8] Y en caso de duda, cuando no se diferencia entre rotura parcial y total, y esto pueda influir en la elección del tratamiento pueden solicitarse pruebas complementarias como US y RM.[4, 5]

METODOS DE DIAGNOSTICO POR IMAGEN

Dentro de los métodos de diagnóstico destacan la ultrasonografía (US) y la resonancia magnética (RM) como los que presentan mayores aplicaciones para el estudio de las roturas del tendón de Aquiles. No obstante, existen otros métodos que también se han utilizado, aunque con menores resultados como la tenografía y la tomografía computadorizada (TC).[15] Se han realizado estudios comparativos entre distintas técnias, Kalebo y cols.[18] en 1990 comparó la US, la radiografía de partes blandas (STR) y la TC para el estudio de roturas parciales del tendón de Aquiles, llegando a la conclusión de que la US era el mejor de los tres métodos para el estudio de esta patología.

Tanto los US como la RM son técnicas apropiadas para el estudio de las alteraciones del tendón de Aquiles, y tienen un gran futuro como instrumentos de pronóstico de la evolución del caso.[2, 5, 16, 28] Sin embargo, Karjalainen y cols.,[29] en un estudio comparativo entre US y RM determinaron que ambos métodos servían para detectar el aumento del tamaño y el área circular irregular en las roturas de tendón de Aquiles, pero las lesiones intratendinosas sólo pudieron determinarse por medio de la RM. Neuhold y cols.[16] también llegan a la conclusión que aunque los dos métodos son válidos, la RM es mejor para detectar roturas incompletas y cambios degenerativos tempranos. Movin y cols.[20] añaden el uso de contraste (gadolinio) para la valoración de alteraciones intratendinosas. Saltzman y Tearse[5] recomiendan como protocolo utilizar primero la ultrasonografía y si los resultados son equívocos, solicitar una resonancia magnética.

Radiología convencional: se utilizan radiografías laterales,[4, 30] y en especial de partes blandas.[2, 30] (STR) que muestra una patología muy inespecífica del tendón como engrosamiento y márgenes difusos.[18] En estos casos la presencia o ausencia del triángulo de Kager es fundamental para realizar el diagnóstico,[2, 30] se observa borramiento y densificación de este triángulo claro ocupado normalmente por grasa, delimitado anteriormente por los tendones flexores, inferiormente por el borde superior del calcáneo y posteriormente por el tendón de Aquiles.[2, 4] El ángulo de Toygar aparece disminuido, es el ángulo formado por una curva de la superficie de la piel, se considera patológico valores inferiores a 150º. Y un signo de Arner positivo indicado por una desviación hacia delante del contorno anterior del tendón de Aquiles proximal a la parte superior del calcáneo y una protuberancia posterior distal a la parte superior del calcáneo.[2]

Tomografía computadorizada (TC): en general para el estudio de tendones ofrece mejor información la RM, ya que la TC puede demostrar la patología siempre que vaya asociada a tejido cicatricial o edema, los cambios degenerativos tempranos, pequeñas cantidades de líquido inflamatorio son difíciles de detectar en TC.[15] La rotura parcial del tendón se observa como zonas hipodensas intratendinosas.[18] Sin embargo, la TC es más útil que la RM en la valoración de calcificaciones y fragmentos óseos.[15]

Ultrasonografía (US): se considera la primera técnica a utilizar[2, 9, 13, 16] por su fiabilidad, definición, ausencia de radiación, bajo coste [2, 4, 9, 13, 16] y la posibilidad de realizar un examen dinámico.[2, 5] Inconveniente: precisa que el operador tenga experiencia, y quien mejor la interpreta es quien la está realizando.[2, 5, 9] Los US son seguros, presentan una sensibilidad de 0,94, una especificidad de 1,00, y en conjunto una precisión de 0,95.[14] Utiles para determinar el grosor del tendón[5, 11, 17] y la ecotextura[11, 17] (Fig. 4), así como localizar la lesión, valorar la severidad[5, 12, 15, 17] y determinar la mayoría de los diagnósticos de peritendinitis y tendinitis,[12, 15, 17] en cambio, no lo son para diferenciar roturas parciales de lesiones degenerativas locales del tendón,[12] aunque algunos autores sí los consideran adecuados.[14, 31] Los US son útiles para detectar roturas completas del tendón de Aquiles.[15]



Fig. 4 Ultrasonografía de una rotura del tendón de Aquiles.

Para la exploración se utilizan sondas de 5 a 7,5 MHz. Los tendones aparecen habitualmente como imágenes más reflectantes que los músculos, presentan un patrón ecográfico uniforme en estudios lineales. Es fundamental el estudio previo del lado sano para comparar, después se realiza la misma técnica en el afecto, y se valora el diámetro del tendón.[10] La US de alta resolución puede utilizarse el estudio preoperatorio para diferenciar una rotura parcial de estados inflamatorios.[31] Hallazgos de discontinuidad en las fibras tendinosas, áreas hipoecogénicas locales, e inflamación localizada en el tendón son signos de rotura parcial.[14, 18] Maffulli y cols.[19] refieren en roturas subcutáneas desaparición del trayecto del tendón, formación de hematomas, y alteraciones en la ecogenicidad.

Resonancia magnética (RM): cuando la US no es suficiente se requiere la realización de una RM, las ventajas son la información sobre el tipo de lesión, localización del hematoma y extensión, valorar si existe edema, esto es posible al tener mayor contraste de partes blandas, y es más fácil de interpretar que los US al mostrar los tres planos del espacio.[2, 9] Inconveniente: su elevado coste,[5, 9] no se puede hacer estudio dinámico. Se han realizado estudios comparativos entre TC y RM para la valoración de patología tendinosa, demostrándose que en el caso de las roturas parciales y en la valoración de cambios en patología degenerativa crónica[5] es superior la RM.[5, 15]

El tendón de Aquiles se estudia en cortes sagitales. Las series axiales cortan los tendones, vasos y nervios transversalmente. El sustentaculum talli y la articulación tibiotarsiana se estudian en cortes frontales.[32]

Los tendones se observan en RM como una estructura en forma de banda en cortes sagitales y coronales, y redondeado en corte axial, la señal es hipointensa y homogénea en todas las secuencias y con un contorno liso y regular. Esto es debido a que los tejidos colágenos (tendones, fibrocartílago, ligamentos) aparecen sin señal, al tener pocos núcleos de hidrógeno y una gran incongruencia de relajación. En los tendones las fibras colágenas presentan fenómenos de anisotropía, por lo que en ocasiones puede detectarse alguna señal en T2.[26]

El tendón de Aquiles es uno de los que más se estudia por medio de RM. Las roturas parciales y microrroturas se caracterizan por una hiperseñal en todas las frecuencias. La zona de rotura puede ser lineal, tener un aspecto globular, extendiéndose de forma variable por el tendón, los contornos y el tamaño del tendón aparecen normales.[32] Si el tendón está preservado pero existe un adelgazamiento difuso, o bien, áreas localizadas de engrosamiento con aumento de señal dentro del tendón en secuencias en T2, debe hacerse diagnóstico diferencial con tendinitis. En RM es imposible diferenciar una tendinitis de una pequeña ruptura intratendinosa. Ambas se presentan como una zona de señal intermedia o alta dentro del tendón en secuencias en T2.[26] Las tendinitis crónicas nodulares se caracterizan por una aumento del calibre del tendón que puede ser localizado o difuso con hiperseñales intratendinosas, lo que señala la presencia de una rotura parcial, o de una formación quística intratendinosa sin que sea posible distinguirlas entre sí.[32] En las últimas investigaciones (1998) determinan que las imágenes potenciadas en secuencias en T1 con contraste de gadolinio, parecen ser el mejor método para visualizar las alteraciones intratendinosas.[20]

Las roturas completas presentan una discontinuidad y retracción de las fibras rotas, rompiendo la hiposeñal tendinosa,[26, 32] a ese nivel, hiperseñales en T1 y T2 que indican la presencia de hemorragia local.[32] La solución de continuidad se rellena con edema y hemorragia, que a veces se continúa con el soleo y los gemelos, y se muestra hipointensa en secuencias en T1 e hiperintensa en secuencias en T2.[26] (Figs. 5 y 6)

Fig. 5 Resonancia magnética, corte sagital en T1 de una rotura completa del tendón de Aquiles, se observa imagen hipointensa.

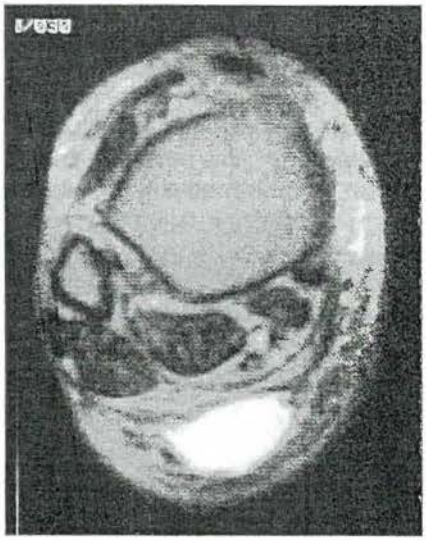

Fig. 6 Resonancia magnética, corte coronal en T2 de una rotura completa del tendón de Aquiles, se observa imagen hiperintensa.

En la curación, las hiperseñales intratendinosas desaparecen, el tendón vuelve a una señal perfectamente negra, y la remodelación de la hipotrofia tendinosa es más tardía.

La degeneración tendinosa se caracteriza por hiperseñales localizadas y situadas en el tendón sin modificación de la forma y de los contornos del mismo.[32]

La RM es una herramienta precisa en la valoración de la reparación quirúrgica del tendón,[33] y cuando se sospecha rotura parcial recidivante.[5]

TRATAMIENTO Y EVOLUCION

El propósito del tratamiento es restaurar la longitud y tensión del tendón y optimizar la fuerza y función.[5] El tratamiento depende de la lesión y del paciente. En general, en pacientes jóvenes y activos,[2, 4] así como en aquellas que llevan más de una semana con la lesión,[2] el tratamiento suele ser la reparación quirúrgica. En pacientes más mayores y con menos necesidades físicas, el tratamiento conservador mediante inmovilización.[2, 4] Aunque algunos autores recomiendan el tratamiento quirúrgico al tener menos recidivas, y con una buena técnica se pueden evitar las complicaciones.[5] El tratamiento conservador tiene menos complicaciones y un menor coste que el quirúrgico, pero requiere mayor tiempo de inmovilización e inmovilización inicial del tobillo en flexión plantar, lo que produce atrofia y debilitamiento muscular. El riesgo de recidiva es mayor que con el quirúrgico 13,4% frente al 1,4%; además puede producirse un alargamiento del tendón, con debilidad muscular.

La ventaja de la cirugía es la posibilidad de ejercer tensión sobre el tendón, que asegurará una orientación adecuada de las fibras de colágeno dando mayor resistencia; escasas recidivas, buena recuperación del músculo y pocas infecciones si la técnica quirúrgica ha sido correcta.[2]

Tratamiento de las roturas parciales: se inmoviliza mediante vendajes o yesos, reposo hasta la curación de la lesión, si no se pueden presentar inflamaciones crónicas y más lesiones.[25] Se comienza el tratamiento conservador con inmovilización,[4, 5] los US pueden confirmar la aposición del

tendón con 20º o menos de flexión plantar del tobillo. Si los US detectan diástasis debería procederse al tratamiento quirúrgico. Se inmoviliza con una férula durante dos semanas para permitir la consolidación del hematoma.[5] Después se mantiene la inmovilización con una férula corta o con una bota con el talón elevado.[4, 5] Una bota abierta posteriormente puede facilitar la revisión mediante US durante el tratamiento. La férula corta se utiliza de 6 a 8 semanas, después comienza las movilizaciones y el paso al calzado normal, al principio con un tacón de 2 cm, al mes 1 cm y ninguno después de dos meses. Se continúa el tratamiento fisioterapeútico. Hay que advertir al paciente que no se recupera toda la potencia en la flexión plantar hasta pasados 12 meses o más, y es común que quede alguna molestia.[5]

Tratamiento de las roturas totales: generalmente tratamiento quirúrgico por medio de ascenso tendinoso, reparación mediante sutura, injerto tendinoso en un tiempo e injerto tendinoso en dos tiempos. Seguido de un tiempo de inmovilización. Después tratamiento fisioterapeútico muy similar al seguido en el tratamiento conservador.[5, 25]

Tratamiento fisioterapeútico: el tratamiento fisioterapeútico se divide en cinco fases para los pacientes sometidos a tratamiento conservador y cuatro para los que fueron tratados por medios quirúrgicos.

Fase de inmovilización con yeso cruropédico: esta fase es exclusiva de aquellos pacientes sometidos a tratamiento conservador. El objetivo primordial es paliar las secuelas de la inmovilización. Para ello se indica al paciente que movilice los dedos y haga ejercicios de elevación de la extremidad varias veces al día. Se realizan ejercicios con la extremidad sana contrarresistencia para provocar ejercicios irradiados isométricos en la afectada. La deambulación se realizará en descarga con bastones.

Fase de inmovilización con botina de yeso: los objetivos en esta fase son el aumento del arco articular, el inicio de la tonificación y la deambulación con carga. Aquellos pacientes que han llevado un yeso cruropédico se intentará recuperar la extensión completa de la rodilla. Se iniciarán las técnicas encaminadas a ganar la flexión, aunque dando preferencia a la ganancia articular en extensión. Se realizarán ejercicios isométricos de cuadríceps e isquiotibiales. Y suele iniciarse la deambulación con carga parcial y posteriormente total (colocando un talón de marcha en la botina de yeso).

Fase de retirada de la inmovilización: se coloca un vendaje elástico desde la raíz de los dedos hasta por debajo de la rodilla, siempre y cuando no presente edema, en caso de presentar edema el vendaje se realiza por encima de la rodilla. Se sigue trabajando la extensión completa de la rodilla. Antes de iniciar movilizaciones en el tobillo, se realiza termoterapia por conversión o por convección para mejorar la elasticidad de las partes blandas periarticulares, se insiste principalmente en la flexión dorsal. Se realizan autoestiramientos suaves y mantenidos durante unos segundos. Electroestimulación para recuperar la musculatura, hasta que el trabajo activo alcance un grado de calidad aceptable. Tras acabar el tratamiento fisioterapeútico, es muy eficaz la aplicación de crioterapia, para prevenir la aparición de edema y como medida antiálgica.

Fase de recuperación funcional: los objetivos serán la ganancia de todo el arco articular de la rodilla y el tobillo, potenciación global de la extremidad, mejora de la propiocepción y la coordinación. Para ganar arco articular se utiliza la mecanoterapia específica para el pie. En pacientes con tratamiento quirúrgico a veces pueden desarrollarse adherencias entre la cicatriz y el tendón reparado, se realizan masajes transversales de despegamiento para evitar que esto conduzca a una limitación de la movilidad. Se iniciarán los ejercicios de potenciación en cadena cerrada. Se realizará potenciación específica de los flexores dorsales y del tríceps. Si aparcen algias puntuales puede estar indicado el láser o los ultrasonidos en forma pulsátil. Para mejorar la propiocepción y la coordinación se utilizan platos de Freeman, camas elásticas, y ejercicios de equilibrio bipodales y posteriormente monopodales.

Fase de resolución: los objetivos son la reincorporación a la práctica deportiva y la prevención de las recidivas. Al reiniciar el entrenamiento se debe instruir al paciente sobre algunos factores de riesgo para evitar recidivas.[3]

PREVENCION

Calentamiento previo a la realización de la actividad deportiva,[9] realizando movilizaciones o masajes para aumentar la irrigación de la zona que se va a solicitar antes de realizar el esfuerzo. Así como ejercicios de amplitud articular, de estiramientos suaves y progresivos, y de coordinación antes de los entrenamientos.[25] Ejercicios de enfriamiento tras la actividad deportiva, incluyendo estiramiento; ejercicios de potenciación para equilibrar la musculatura agonista y antagonista; reeducación post-traumática correcta; actuar sobre factores higiénico-dietéticos; corrección de trastornos estáticos; no realizar deporte en caso de debilidad muscular, fatiga, ni cuando se padezca alguna infección; abrigarse y realizar un mayor calentamiento si hace frío.[9] Evitar ejercicios para los que no se está preparado, ya sea por falta de preparación física, falta de entrenamiento, edad inadecuada, o precalentamiento insuficiente.[3, 25] Mantener un nivel de actividad física continua contrarrestra los cambios estructurales dentro del músculo y el tendón inducidos por la inactividad y la edad. El estado general y muscular resultando en hipertrofia, aumento de la vascularización, mejor aporte de nutrientes y menor fatiga en la unidad musculotendinosa.[2]

Se utilizará calzado adecuado, y si hay alguna lesión previa, se realizarán ejercicios con los vendajes o férulas indicados para prevenir lesiones más graves.[3, 25]

Valorar los factores de riesgo como alteraciones estáticas o musculares, movimientos que influyan en la producción de la lesión.[25]

CONCLUSIONES

Para realizar el diagnóstico, lo más importante es la clínica. Existen técnicas exploratorias específicas muy fiables, lo más recomendable es seguir el estudio de Maffulli,[8] utilizar la presión sobre la pantorrilla o de Thompson, y el test de Matle. En cualquier caso, si utilizando alguna de las cinco técnicas que compara, dos o más sugieren rotura del tendón de Aquiles podemos darlo por cierto.

En casos dudosos se puede recurrir a técnicas de diagnóstico por imágen, siendo las que ofrecen mejores resultados la US y la RM.

La US suele utilizarse como la primera técnica de diagnóstico por imagen, debido a su inocuidad y ser una técnica económica, si bien, está influenciada por quien la realiza. Tiene el inconveniente de no diferenciar bien las lesiones intratendinosas.

La RM es la técnica que aporta mayor definición e información, y en especial si se utiliza contraste de gadolinio en el estudio de lesiones intratendinosas. Pero es muy cara y hay pacientes que no la toleran.

BIBLIOGRAFIA

1. **JOZSA, L., KANNUS, P.** *Histopatological findings in spontaneous tendon ruptures.* Scand. J. Med. Sci. Sports. 1997; 7 (2): 113-8.
2. **LEPPILAHTI, J., ORAVA, S.** *Total Achilles tendon rupture.* A review. Sports Med. 1998; 25 (2): 79-100.
3. **DE SANDE, M.L.** *Lesiones del tendón de Aquiles y esguinces de tobillo.* En: SERRA GABRIEL, M.R., DIAZ PETIT, J., DE SANDE CARRIL, M.L. Fisioterapia en traumatología, ortopedia y reumatología. Barcelona: Springer-Verlag Ibérica, 1997:156-60.
4. **MUNUERA, L.** *Introducción a la traumatología y cirugía ortopédica.* Madrid: McGraw-Hill/Interamericana, 1997: 110-21, 435-44.
5. **SALTZMAN, C.L., TEARSE, D.S.** *Achilles Tendon Injuries.* J. Am. Acad. Orthop. Surg. 1998; 6 (5): 316-25.
6. **KIRKENDALL, D.T., GARRETT, W.E.** *Function and biomechanics of tendons.* Scand. J. Med. Sci. Sports 1997; 7: 62-6.
7. **McGARVEY, W.C., SINGH, D., TREVINO, S.G.** *Partial Achilles tendon ruptures associated with fluoroquinolone antibiotics:* a case report and literature review. Foot & Ankle Int. 1996; 17 (8): 496-8.
8. **MAFFULLI, N.** *The Clinical Diagnosis of Subcutaneous Tear of the Achilles Tendon.* A Prospective Study in 174 Patients. Am. J. Sports Med. 1998; 26 (2): 266-70.
9. **JOLIN SANCHEZ, T., SILVESTRE MUÑOZ, A. (coor.).** *Patología del aparato locomotor.* Madrid: Síntesis, 1996: 29-40
10. **MEIRE, H.B., FARRANT, P.** *Basic Ultrasound.* Chichester: John Wiley & Sons, 1995: 155-8.
11. **NEHRER, S., BREITENSEHER, M., BRODNER, W., KAINBERGER, F., FELLINGER, E.J., ENGEL, A., IMHOF, F.** *Clinical and sonographic evaluation of the risk of rupture in the Achilles tendon.* Arch. Orthop. Trauma. Surg. 1997; 116 (1-2): 14-8.
12. **PAAVOLA, M., PAAKKALA, T., KANNUS, P., JARVINEN, M.** *Ultrasonography in the differential diagnosis of Achilles tendon injuries and related disorders.* A comparison between pre-operative ultrasonography and surgical findings. Acta Radiol. 1998; 39 (6): 612-9.
13. **O'REILLY, M.A., MASSOUH, H.** *Pictorial review: the sonographic diagnosis of pathology in the Achilles tendon.* Clin. Radiol. 1993; 48 (3): 202-6.
14. **KALEBO, P., ALLENMARK, C., PETERSON, L., SWARD, L.** *Diagnostic value of ultrasonography in partial rupture of the Achilles tendon.* Am. J. Sports Med. 1992; 20 (4): 378-81.
15. **CHEUNG, Y., ROSENBERG, Z.S., MAGEE, T., CHINITZ, L.** *Normal anatomy and pathologic conditions of ankle tendons:* current imaging techniques. Radiographics 1992; 12 (3): 429-44.
16. **NEUHOLD, A., STISKAL, M., KAINBERGER, F., SCHWAIGHOFER, B.** *Degenerative Achilles tendon disease: assessment by magnetic resonance and ultrasonography.* Eur. J. Radiol. 1992; 14 (3): 213-20.
17. **KAINBERGER, F.M., ENGEL, A., BARTON, P., HUEBSCH, P., NEUHOLD, A., SALOMONOWITZ, E.** *Injury of the Achilles tendon: diagnosis with sonography.* AJR Am. J. Roentgenol. 1990; 155 (5): 1031-5.
18. **KALEBO, P., GOKSOR, L.A., SWARD, L., PETERSON, L.** *Soft-tissue radiography, computed tomography, and ultrasonography of partial Achilles tendon ruptures.* Acta Radiol. 1990; 31 (6): 565-70.
19. **MAFFULLI, N., DYMOND, N.P., CAPASSO, G.** *Ultrasonographic findings in subcutaneous rupture of Achilles tendon.* J. Sports Med. Phys. Fitness. 1989; 29 (4): 365-8.
20. **MOVIN, T., KRISTOFFERSEN WIBERG, M., ROLF, C., ASPELIN, P.** *MR imaging in chronic Achilles tendon disorder.* Acta Radiol. 1998; 39 (2): 126-32.
21. **KVIST, M.** *Achilles tendon injuries in athletes.* Sports Med. 1994; 18 (3): 173-201.
22. **DIAZ PETIT, J.** *El proceso degenerativo de los tendones.* En: SERRA GABRIEL, M.R., DIAZ PETIT, J., DE SANDE CARRIL, M.L. Fisioterapia en traumatología, ortopedia y reumatología. Barcelona: Springer-Verlag Ibérica, 1997: 217-8.
23. **ROSS, M.H., ROMRELL, L.J., KAYE, G.I.** *Histología.* Texto y Atlas Color. 3ª ed. México, D.F.: Médica Panamericana, 1997: 92-123.
24. **PANIAGUA, R., NISTAL, M., SESMA, P., ALVAREZ-URIA, M., FRAILE, B., ANADON, R., et.al.** *Citología e Histología vegetal y animal. Biología de las células y tejidos animales y vegetales.* 2ª ed. Madrid: McGraw-Hill/Interamericana, 1997: 475-511.
25. **DE SANDE, M.L.** *Lesiones de partes blandas.* Generalidades. En: SERRA GABRIEL, M.R., DIAZ PETIT, J., DE SANDE CARRIL, M.L. Fisioterapia en traumatología, ortopedia y reumatología. Barcelona: Springer-Verlag Ibérica, 1997: 128-32.
26. **GILI PLANAS, J., CAPDEVILA CIRERA, A.** *Resonancia Magnética.* Barcelona: Centre Diagnòstic Pedralbes, 1992: 47-9, 164-7.
27. **MAFFULLI, N.** *Clinical tests in sports medicine: more on Achilles tendon.* Br. J. Sports Med. 1996; 30: 250.
28. **ASTROM, M., GENTZ, C.F., NILSSON, P., RAUSING, A., SJOBERG, S., WESTLIN, N.** *Imaging in chronic Achilles tendinopathy: a comparison of ultrasonography, magnetic resonance imaging and surgical findings in 27 histologically verified cases.* Skeletal Radiol. 1996; 25 (7): 615-20.
29. **KARJALAINEN, P.T., AHOVUO, J., PIHLAJAMAKI, H.K., SOILA, K., ARONEN, H.J.** *Postoperative MR imaging and ultrasonography of surgically repaired Achilles tendon ruptures.* Acta Radiol. 1996; 37 (5): 639-46.
30. **CETTI, R., ANDERSEN, I.** *Roentgenographic diagnoses of ruptured Achilles tendons.* Clin. Orthop. 1993; Jan (286): 215-21.
31. **LEHTINEN, A., PELTOKALLIO, P., TAAVITSAINEN, M.** *Sonography of Achilles tendon correlated to operative findings.* Ann. Chir. Gynaecol. 1994; 83 (4): 322-7.
32. **IDY-PERETTI, I., CUÉNOD, C.A., GAGEY, N.** *Aparato Osteoarticular. Aspectos normales y patológicos.* Barcelona: Masson, 1991: 49-59 (Cuadernos de IRM)
33. **KARJALAINEN, P.T., ARONEN, H.J., PIHLAJAMAKI, H.K., SOILA, K., PAAVONEN, T., BOSTMAN, O.M.** *Magnetic resonance imaging during healing of surgically repaired Achilles tendon ruptures.* Am. J. Sports Med. 1997; 25 (2): 164-71.

LA ACUPUNTURA EN LAS ALGIAS DE LOS PIES

* MARTINEZ SANCHEZ del CAMPO, Julio

PRESENTACION:

Participar como ponente en un Congreso y limitarse a dar una lección de anatomía, patología etc., supone a mi entender una pérdida de tiempo, tanto para la persona que habla, como para la que acude al mismo, con la avidez y el sano deseo de aprender al menos, una iniciativa nueva.

Siempre he pensado que al presentar un tema en esta clase de eventos, que mueve a compañeros de todos los puntos de España, cuando es nacional e incluso de otros paises, como ocurre en los encuentros Ibero-Americanos; a veces soportando un gran sacrificio económico: Jóvenes que han terminado sus estudios recientemente o como es mi caso: Compañeros modestos con hijos sin trabajo etc.. No podemos consentir que al final, vayan con la sensación de que lo que han oido, podían haberlo leido en cualquier libro de texto.

Esto mío. no sé si tiene más o menos calidad científica porque las cosas, siempre se ha dicho que son del color del cristal con que se miran; pero eso sí, el tema es practicamente desconocido en Podología: LA ACUPUNTURA.

No pretendo que cuando termine el Congreso, haya compañeros que sepan manejar diligentemente las agujas; solo vengo a decir: Aquí está esta puerta, si quieres, yo te ayudo a abrirla.

En un congreso, no se puede aprender a operar unos juanetes o un dedo en martillo. Y ahí estuvo la grandeza del compañero, al que se dedica este, con el agrado de todos. El hombre que dió a la Podología, un giro que dificilmente pueda igualarse en lo sucesivo. Me estoy refiriendo naturalmente a Luís Aycart Vijuesca, que en Gloria está, seguro.- Recuerdo muy bien cuando estuvo en Sevilla para reunirse con nosotros y enseñarnos una disciplina que entonces, se nos antojaba imposible. El traía unas películas que nos proyectó, a los cinco o seis profesionales que había en esa época en esta provincia. El quería compartir la ilusión que tenía con todos los demás. El solo pretendía entusiasmarnos y convencernos, de que también nosotros podíamos hacerlo,- En una palabra: El sembró en el ánimo de los demás, la semilla de la cirugía que tenemos ahora.

No pretendo yo parangonar a ese gran hombre con la siembra de la acupuntura, Dios me libre. Sólo quiero decir a los demás, que esto aunque a mucha distancia, también puede ser útil, que después de la primera presentación que hice en Salamanoa sobre el tema, he recibido mucha correspondencia desde todos los puntos del País interesándose en ello y que estoy dispuesto a prestar mi ayuda, a quien me la pida.

PREAMBULO:

Terminada esta Presentación empieza con un preámbulo, que quiero sirva de introducción al texto a tratar.

Aquí pretendo magnificar que esta medicina alternatival aunque con muchos años de antigüedad, es una novedad, por el claro desprecio que se ha sentido siempre, con el rechazo correspondiente de los que sólo saben ver por los ojos anatómicos y no por los del entendimiento. Y eso, si lo que quieren ver, no está a mucha distancia.

Aunque parezca raro, llega un momento en que todos los métodos terapéuticos convergen en mucha medida.- ¿Porqué se ponen en marcha los mecanismos de defensa?. Sencillamente porque algo empieza a funcionar mal.

Ya se descubrió hace mucho tiempo, porqué se produce la analgesia con la acupuntura y es tan racional, como la explicación que dá la medicina tradicional: Se produce el pequeño dolor con los aguijones y se ponen en marcha las endorfinas, en contra del gran dolor. Es así de sencillo; lo que pasa, es que no se supo, hasta que alguien se tomó en serio, la molestia de investigar.

A nosotros lo que nos interesa es, conocer los puntos que hay que punzar, para paliar las álgias de los pies, que es lo nuestro.

TEXTO DE LA PONENCIA:

Llegado este momento y después de la Presentación y el preámbulo, es hora de empezar con el texto de la Ponencia: En este apartado voy a describir algunos de los puntos que intervienen como paliativos, en el dolor de los piés; no todos porque sería imposible sólo los que considero por experiencia, de más efectividad según la zona a tratar. Pero antes quiero hablar de la moxa, preciso y precioso auxiliar de la acupuntura de muy fácil manejo. la moxa se presenta en forma de puro de muy fácil combustión y que lo fabrican en China con una hierba que se produce de forma

---

* *Podológo y Funcionario de carrera de la Administración Civil.*

Ponencia presentada en el XXX Congreso Nacional de Podología.

expontánea en las cunetas, como en nuestro país afloran las margaritas o los jaramagos y sirve para una vez encendido, acercar al extremo distal de las agujas plantadas y transmite un calor que aumenta la acción positiva de las mismas.

Como nota curiosa, refiero la de la sensación: Resulta que una aguja que hemos plantado en cualquier zona del pié, puede causarle al paciente, un calambrazo en una axila; esto según los acupuntores es positivo y significa que se ha dado bien, con el punto apetecido de acupuntura; ellos como decía antes, le llaman "La Sensación"

Termino ya, con una nota aclaratoria muy importante esta, antesala del texto, para decir que para buscar los puntos, no sirve el sistema métrico. Las distancias hay que buscarlas, relacionándolas oon la corpulencia del paciente; de tal forma que decimos que el punto que buscamos, está a equis Tsun de tal zona del cuerpo y un Tsun es, el largo de la segunda falange del dedo medio de la mano del paciente, entre los pliegues palmares; o el ancho de la falange terminal del dedo pulgar.

Para terminar este texto, describo los puntos que con más frecuencia uso, apoyándome en los dibujos que aparecen a lo largo de estas páginas y que ponen de manifiesto mi poca habilidad como pintor.

En el edema del pie, adormecimiento y dolor del mismo y en las parestesias de los dedos, se usan unos puntos llamados Pa Fong (los ocho vientos).- Estos puntos se localizan en la terminación de cada surco interdigital.- Hay que punzar 6 a 8 mm. hacia el talón y moxar cinco minutos con el cigarrillo de moxa. (Fig. 1)

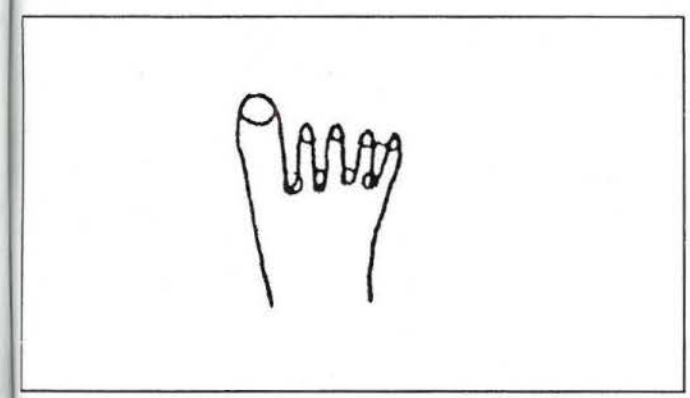

Fig. 1

En las parestesias plantares se usan en combinación los puntos siguientes: 38-E = (Tiao Kóu).- Se localiza en la cara anterolateral de la pierna, en el punto medio entre la interlínea de la rodilla por fuera de la rótula y el centro del tobillo.- Punzar uno o dos cms. en ángulo recto, moxar cinco a diez minutos. (Fig. 2)

3-R = (Tái Hsi).- Se encuentra en el punto medio entre el maleolo interno y el tendón de aquiles.- Punzar un cm. en ángulo recto, moxar 5 a 10 minutos con cigarrillo. (Fig. 3)

67-V = (Chih Yin).- Localizado a un Fen del ángulo ungueal externo del 5º dedo del pie.- Punzar dos mms. oblicuamente hacia la base del dedo. Moxar 5 a 10 minutos con cigarrillo. (Fig. 4)

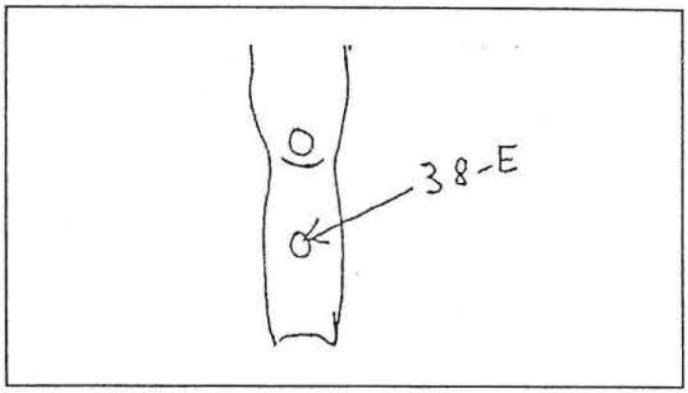

Fig. 2



Fig. 3

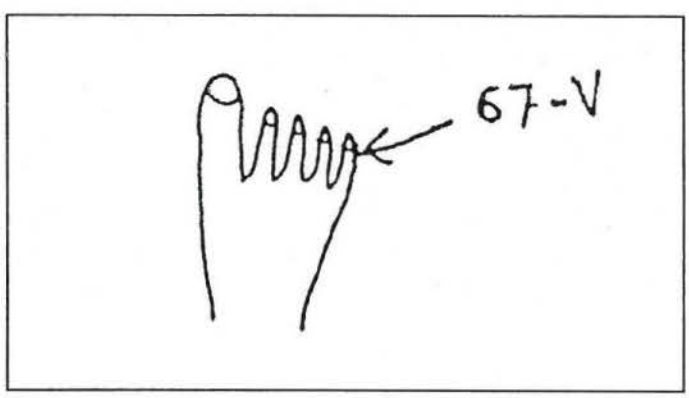

Fig. 4

En las artralgias, artritis y artrosis del talón, están indicados los siguientes puntos:

41-E = (Hsieh Hsi).- Se localiza en la parte anterior del tobillo, en el punto medio entre los dos maleolos. Punzar 1 a 2 cmos. en dirección al talón. Moxar 5 minutos. (Fig. 5)

60-V = (Krun Lun).- Localizado en el pie, en la depresión entre el maleolo externo y el tendón de Aquiles. Punzar 1 cm. en ángulo recto. Moxar 5 a 10 minutos. (Fig. 6)

Y el 3-R, ya descrito.

Termino este texto aconsejando las agujas de un solo uso, capilares cilíndricas de medio che.



Fig. 5



Fig. 6

JUSTIFICACION:

Justifico la presentación de este trabajo, en el hecho que vengo repitiendo con frecuencia, desde que estoy publicando: la acupuntura es muy útil en Podología y no me basta con estar convencido, quiero convencer a los demás. Si no me ayudáis ahora en la siembra que pretendo, me parece que nunca voy a conseguir cosecha alguna.

CONCLUSIONES:

Siempre empleo las mismas:

1º.- La facilidad de aprendizaje para la aplicación de las agujas; en solo unas horas, se pueden aprender los puntos útiles para paliar una dolencia.

2º.- No tiene contraindicaciones por incompatibilidad. No sólo se puede, sino que se debe aplicar, en combinación con el tratamiento habitual.

3º.- No hace falta hacer grandes gastos, para añadir la acupuntura a nuestra consulta; con unas agujas de un solo uso y un cigarrilo de moxa, se pueden hacer muchas aplicaciones.

4º.- No hay ningún peligro en hacerlo. Lo más grave que puede ocurrir, es que no haya éxito con algún paciente pero ese es un riesgo que tenemos que correr, los que ejercemos alguna profesión relacionada con la sanidad.

5º.- Teniendo en cuenta que hasta ahora, los pacientes que recurren a la acupuntura, son enfermos en los que ha fracasado la medicina tradicional (en rara ocasión se usa como terapia de entrada); repito: Teniendo en cuenta pues, que se trata de casos rebeldes y que la media de éxitos está cifrada en un noventa por ciento, creo que vale la pena probar.

6º.- la quiropodia se nos vá poco a poco y tenemos que demostrar por tanto que, conocemos técnicas que no están al alcance de esos intrusos que se nos están metiendo por todos los rincones habidos y por haber.

PALABRAS CLAVES:

- Aquí está esta puerta, si quieres, yo te ayudo a abrirla.

- Luís Aycart puso tanta fé y tanta ilusión en sembrar la semilla de la cirugía, que se desplazó a Sevilla en una ocasión, para presentar su trabajo, a tan solo cinco o seis profesionales que había en esta ciudad, en esa época.

- "La Sensación", lejos de lo que podría parecer, es un signo que significa lo positiva que ha sido, la aplicación de una aguja.

- Se produce el pequeño dolor con los aguijones y se ponen en marcha las endorfinas.

- Un Tsun es, el largo de la segunda falange del dedo medio del paciente, que es igual al ancho de la falange terminal del pulgar del mismo.

BIBLIOGRAFIA

MANUAL DE ACUPUNTURA DE LA PROFESORA LIEBENTAL.

PATOLOGIA Y PATOGETIA RELACIONADA CON LA ACUPUNTURA *y de Editorial CABAL.*

APUNTES DE DISTINTOS CURSOS REALIZADOS Y RELACIONADOS CON LA ACUPUNTURA.

TRATAMIENTOS ORTOPODOLOGICOS EN CASOS DE SINDROMES NEUROLOGICOS

*GIJON NOGUERON, Gabriel

INTRODUCCION

El patrón normal en la marcha esta basada en el equilibrio como capacidad para asumir la posición erecta y la locomoción como forma de desplazamiento en el espacio. La marcha en si, es un proceso complejo y por tanto el análisis de las alteraciones de la misma también puede resultar diverso, según tomemos en consideración su etiología, la zona afectada, el nivel de afectación, etc..

El Instituto Biomecánica Valencia establece de manera básica una clasificación de estas alteraciones:

- Deformidad: cuando los tejidos no permiten una movilidad pasiva suficiente que permitan adoptar posturas normales sobre la marcha.
- Debilidad muscular; debido a atrofias musculares, lesiones neurológicas y miopatías
- Dolor
- Control neurológico deficitario ; que engloba a las lesiones del S.N.C. y P.

Dentro de estos últimos encontrarnos los síndromes neurológicos.

Pueden ser varias las etiologías que producen dichas alteraciones:

- Enfermedades neuromusculares infantil (Duchen, Espina Bífida)
- Parálisis Cerebral Infantil
- Traumatismos (Accidentes circulación)
- Infecciosos (Poliomielitis)
- Circulatorios (A. C. V.) (Fig. 1)

Todas estas patologías cursan con alteraciones del movimiento, que se reflejan en:

- Falta de estabilidad
- Falta de coordinación (Fig. 2)

Por lo que el objetivo de nuestro tratamiento irá encaminado a proporcionar al paciente una marcha más estable y ergonómica (Fig. 3)

CASOS CLINICOS

Paciente 1:

Varón de 34 años , con marcha patológica como consecuencia de A.V.C. ocurrido hace 3 años, resultando con afectación de la extremidad derecha.

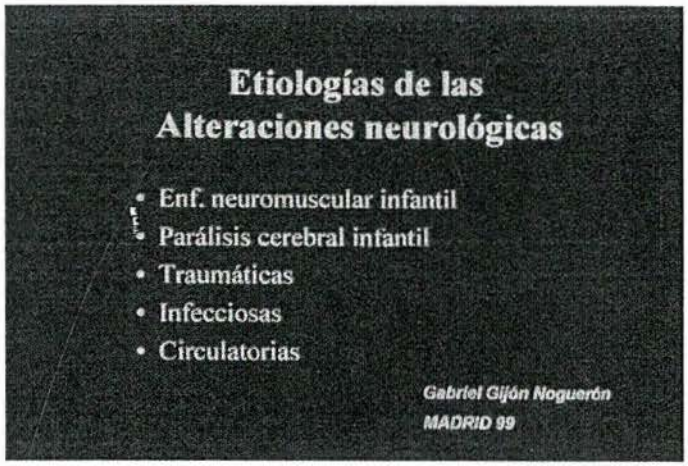

Fig. 1

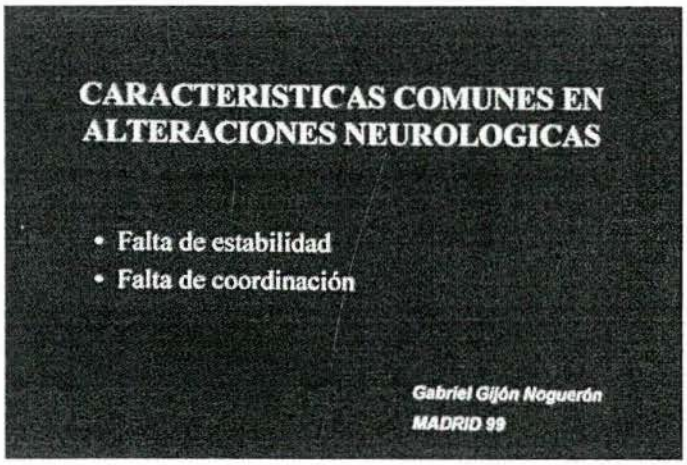

Fig. 2

Exploración:

- **Zonas dolorosas**: heloma a nivel de 3ª cabeza metatarsal pie izquierdo (Fig. 4)
- **E. neurológica**: signo positivo de Babinski pie derecho.
- **E. muscular**: hipertrofia de la musculatura flexora de la pierna derecha, aunque con adecuado control muscular de ambas piernas.

*D.U.P. y Master en Ortopodología por la U.B.

Fig. 3

Fig. 4 Visión plantar en pie izquierdo (heloma).

- **Alteraciones morfológicas**: pie cavo-varo asimétrico con dismetría de la extremidad derecha en 5 mm.. Dedos en garra. (Figs. 5 y 6)
- **Alteraciones funcionales**: Marcha asimétrica

  pie derecho, marcha hipertónica con los dedos en flexión plantar a nivel de la articulación metatarso-falángica, caída del antepie con supinación en todas las fases de la marcha. Ausencia de propulsión.

  pie izquierdo, marcha inestable con stress en valgo del mediopié

Paciente 2

Varón de 9 años con marcha equina en extremidad derecha como consecuencia de una ataxia postparto.

Exploración:

- **Zonas dolorosas:** solo refiere rampas en los gemelos. No existen alteraciones dérmicas.
- **E. neurológica**: signo positivo de Babinski.
- **E. muscular**: hipertonia de la musculatura de la extremidad derecha, además de una limitación a la flexión dorsal por la contractura del tríceps sural. La extremidad izquierda presenta un aumento del recorrido articular por hiperlaxitud.
- **Alteraciones morfológicas**: genus valgum, pie equino
- **Alteraciones funcionales**: marcha asimétrica (Fig. 7)

Fig. 5 Huella plantar asimétrica y excavada.

Fig. 6 Visión de los pies.

Fig. 7 Fases de la marcha, pie derecho espástico.

pie derecho, marcha equino con falta de apoyo de talón, propulsión diminuida.

pie izquierdo, marcha pronadora en todas las fases de la marcha.

Paciente 3

Mujer de 60 años, con marcha patológica por antecedente de una poliomielitis.

Exploración:

- **Zonas dolorosas:** hiperqueratosis en base del 5.º mtt. y en cabeza del 1er mtt. en pie izquierdo. (Fig. 8)
- **E. neurológica:** Flacidez de la extremidad derecha.
- **E. muscular:** falta de tono muscular en la pierna derecha, con debilidad del cuadriceps e hipertonia en el pie izquierdo.
- **Alteraciones morfológicas:** genus valgum, pie izquierdo cavo, dedos en garra.
- **Alteraciones funcionales:** marcha asimétrica.
  Extr. derecha, vasculacíon pélvica con arrastre de la extremidad, marcha en stepage.
  Extr. izquierda, marcha con exceso de supinación en la fase de apoyo del talón y un stress en valgo del mediopié.

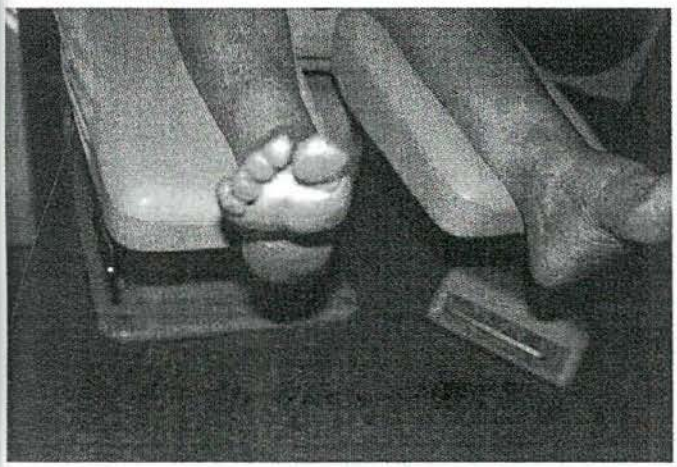

Fig. 8 Aspecto morfológico del pie.

Paciente 4

Varón de 65 años con marcha hemiplejía como consecuencia de A.V.C. ocurrido hace 3 años resultando con afectado la extremidad derecha.

Exploración:

- **Zonas dolorosas:** heloma a nivel de la 2.ª cabeza metatarsal pie izquierdo , heloma 2.º dedo dorsal.
- **E. neurológica:** signo positivo de Babinski pie derecho.
- **E. muscular:** atrofia muscular en la extremidad derecha.
- **Alteraciones morfológicas:** pie con tendencia al aplanamiento, dedos en garra.
- **Alteraciones funcionales:** marcha asimétrica.
  pie derecho, marcha hemiplejica con caída del antepie, disminución del choque de talón y falta de propulsión.
  pie izquierdo, marcha con exceso de pro nación en todas las fases de la marcha.

PROPUESTA DE TTOS. ORTOPODOLOGICOS

Los ttos. ortopodológicos en pacientes con problemas neurológicos debido a los diferentes grados de afectación que presentan, deben ser tratados de manera personalizada. No obstante, es posible establecer unos criterios básicos para los mismos. (Fig. 9)

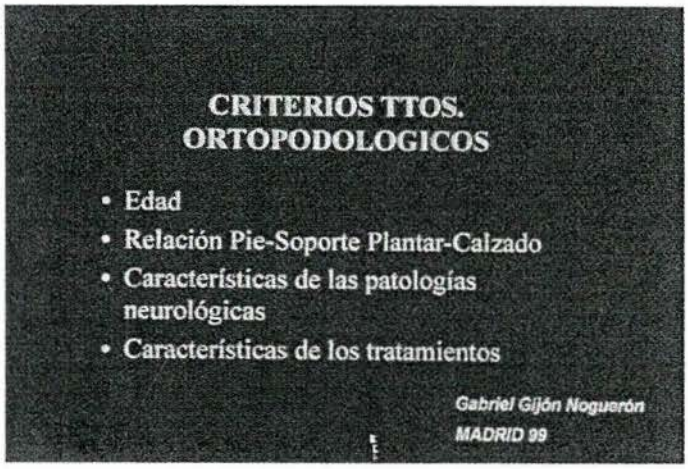

Fig. 9

Edad:

- Joven: las limitaciones en un pie infantil serán menores (según el grado de afectación) que en pies adultos, por ello se debe intentar recuperar esa extremidad lo máximo posible.

- Adulto: el grado de movilidad propio de una persona adulta sana será inferior que la de un niño/joven, con lo cual un paciente que sufra un síndrome neurológico se acentuará la perdida de movilidad. En estas circunstancias el tto. deberá ir encaminado a potenciar aquella funciones todavía sanas y a minimizar las afectaciones motoras. Un problema sobrevenido, será la aparición de queratopatías y onocopatías.

- Mayores: el problema de la marcha en las personas mayores conlleva caídas, fracturas,.... La perdida del equilibrio influirá también en personas con afectaciones neurológicas, lo cual acentua el riesgo de caídas, por eso el tto. en este grupo dede ir encaminado a suplir de forma mecánica con el tto. las fases de la marcha.

***La relación pie-soporte plantar-calzado:** Una inadecuada recomendación en este criterio puede llevar al fracaso del tto, por lo que es fundamental realizar un estudio biomecánico en profundidad para saber el tipo de materiales que debemos utilizar, el diseño del soporte plantar y el tipo de calzado recomendable.(Fig. 10)

***Características de las patologías neurológica**

- Enfermedades neuromusculares infantiles: debido a la disminución de la fuerza muscular, se debe estimular la deambulación con la función de retardar o mantener la perdida de fuerza muscular.

- Parálisis Cerebral Infantil: A la hora de introducir un S.P., no solo mejorara el apoyo de los pies, sino la funcionalidad del paso, las compensaciones posturales, la calidad de la información sensorial y la posible organización del movimiento del niño.

- Marcha hemiplejica: La espasticidad del pie dificulta la deambulación del paciente por si solo, además de la perdida de equilibrio cuando cae hacia el lado hemipléjico, función que suplirá el S.P. dando mayor superficie de apoyo con el suelo.

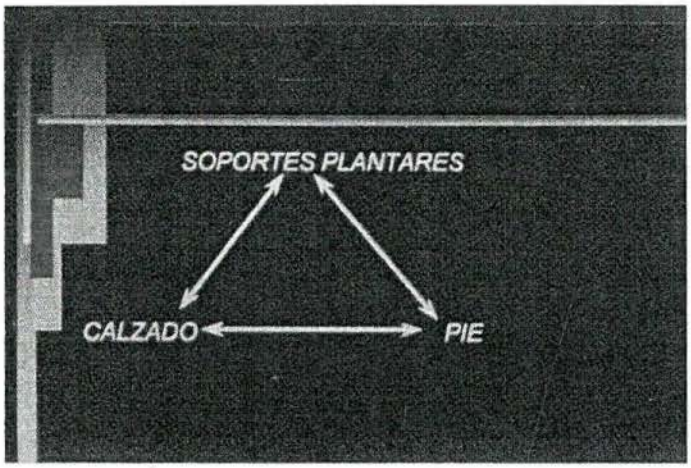

Fig. 10

- Marcha en stepage: La debilidad muscular de la extremidad afectada podrá ser sustituida por un S.P. que imprima las características normales de la marcha.

Características de los tratamientos

Como señalan en su trabajo "aplicación de las férulas funcionales en la marcha neurológicas", T. Céspedes y col. El tto. debe en todos los casos:

- Activar la dorsiflexión del pie por la caída del antepie.
- Evitar posiciones viciosas, las cuales ayudan a la aparición de lesiones y alteraciones dérmicas.
- Proporcionar una marcha más ergonómica y estable, dando mayor autonomía al paciente. (Fig. 11)

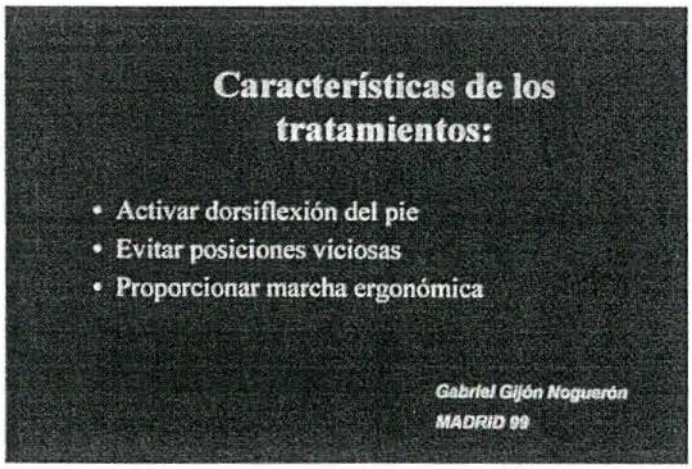

Fig. 11

TRATAMIENTOS

TTO. PACIENTE 1

Diseño: Soporte Plantar realizado a partir de un molde negativo de escayola del cual se obtiene el patrón con los diferentes elementos biomécanicos.

Pie derecho (pie espastico):

- Estabilizador central
- Estabilizador anterior (Fig. 12)

Pie izquierdo:

- Estabilizador central
- Elemento de contención lateral externa.
- Elemento de amortiguación anterior.

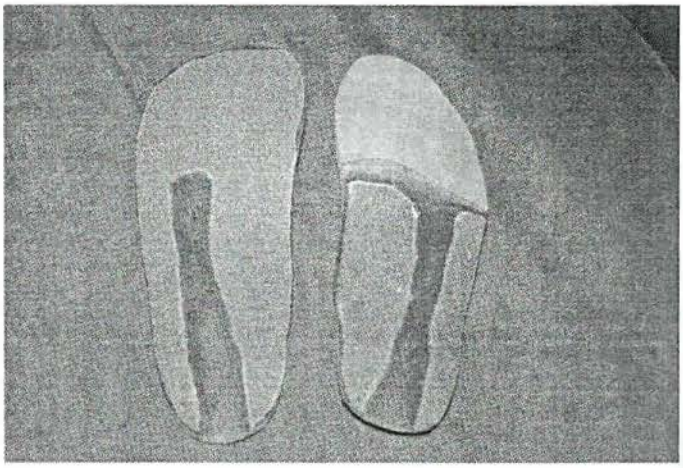

Fig. 12 Visión plantar de los soportes plantares, elementos biomecánicos.

Materiales: Resinas termoadaptables podiaflex 1.9 mm. y podiaflux 0.8mm. Para la amortiguación un podialene bidensite de densidad 200 y 125, además de Jogtene de 4mm. (Figs. 13 y 14).

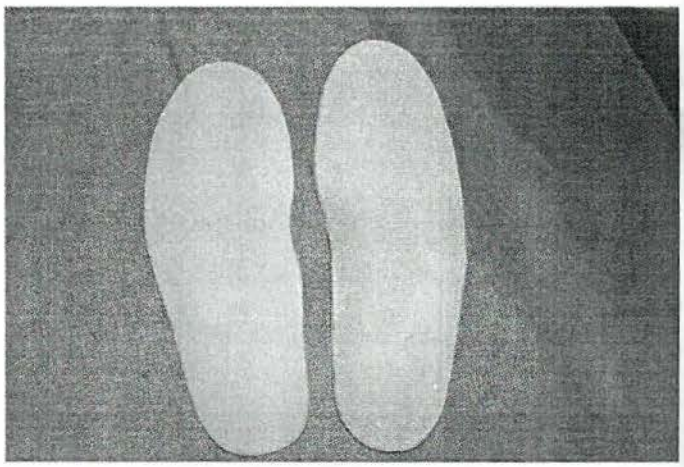

Fig. 13 Visión plantar de los soportes plantares, elementos biomecánicos.

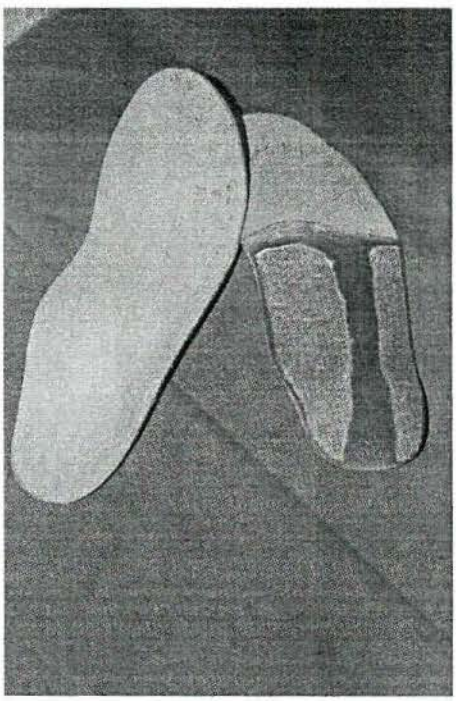

Fig. 14 Visión lateral de los soportes plantares, elemento balancín.

Descripción: El S.P. para el pie espástico combina dos resinas termoadaptables hasta la zona digital para, imprimir mayor fuerza al antepie y ferulizar la flexión que el pie efectuaba a nivel metatarso-falángico, además en contacto con el pie se adaptara el material amortiguador (bidensite). En el pie sano debido al heloma plantar se utilizaran dos resinas por detrás de las cabezas metatarsales combinados con dos materiales de amortiguación a nivel del antepie.

Calzadoterapia: Se recomienda la utilización de zapatillas de deporte tipo running, la cual además de la mayor amortiguación, mejorara la propulsión defectuosa de este pie. (Fig. 15)



Fig. 15 Calzado.

TTO. PACIENTE 2

Diseño: Soporte Plantar- realizado a partir de un molde negativo de escayola del cual se obtiene el patrón con los diferentes elementos biomécanicos; (Fig. 16)

Pie derecho (espástico):

- estabilizador central.
- elemento de contención lateral externa
- estabilizador anterior con carácter balancín (Fig. 17)

Pie izquierdo:

- estabilizador central.
- elemento de contención lateral interno.

Materiales: Resinas termoconformables podiaflex 1,9 mm. y podiaflux 0,8 mm., cuero vaquetilla como material de revestimiento y ortomic 2 mm. como material de refuerzo del S.P.

Descripción: Con el fin conseguir recuperar la máxima movilidad posible , y además recuperar la funcionalidad de esta extremidad, se realiza el S.P. largo adaptando y recogiendo todas las estructura del pie para hallar el mayor contacto posible, no es necesario la aplicación de alza debido a que con el tto. fisioterapéutico se consigue reducir el equinismos, además de que con el alza se produce un mayor acortamiento de las musculatura isquiotibial, ya que la dismetria no era real, sino postural. Por lo referente al pie izquierdo con el S.P. se pretendia compensar el exceso de valguismo por lo que se opta por una plantilla corta a nivel de las cabezas metatarsales que estabilizara este stress del pie.

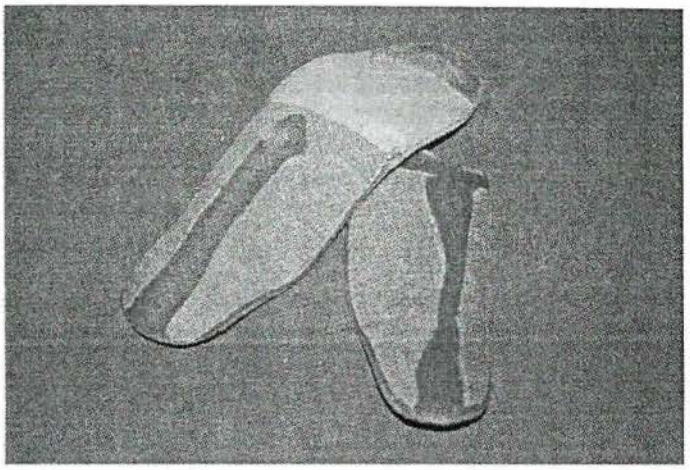

Fig. 16 Soportes plantares.

Fig. 17 Visión plantar de soporte plantar.

Calzadoterapia: Se recomienda la utilización de calzado deportivo para mejorar la capacidad de propulsión y por la mayor superficie de apoyo que ofrece. (Fig. 18)

Fig. 18 Calzado recomendado con los soportes plantares.

TTO. PACIENTE 3

Diseño: Soporte Plantar realizado a partir de un molde negativo de escayola del cual se obtiene el patrón con los diferentes elementos biomécanicos;

Pie derecho (flácido):

- estabilizador central.
- estabilizador anterior con carácter balancín
- balancín con carácter pronador en calzado (Fig. 19)

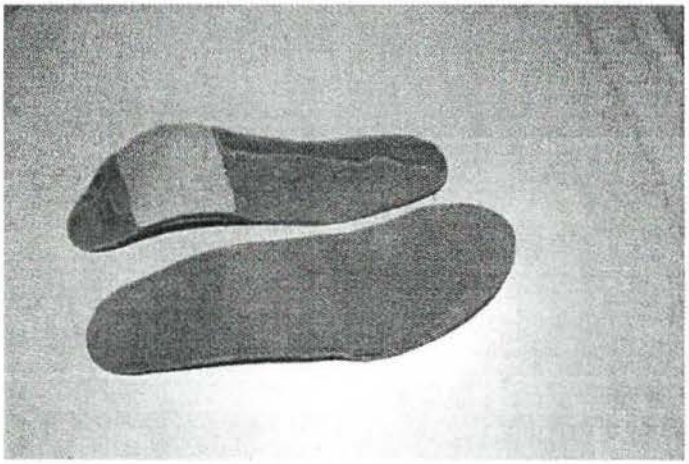

Fig. 19 Visión plantar de los soportes plantares.

Pie izquierdo:

- estabilizador central.
- estabilizador anterior con carácter balancín y amortiguador.
- elemento de contención lateral externo.
- estabilizador lateral externo en calzado.

Materiales: Resinas termoadaptables podiaflex 1.9 mm y podiaflux 0.8 mm, como material de recubrimiento C.S.L (cuero) y los materiales técnicos ortomic de 2mm y jogtene de 4mm.

Descripción: Para el pie derecho y debido a su falta de propulsión por la flacidez del mismo, se utilizará resina podiaflux para la realización del balancín y la podiaflex para soporte de la plantilla. En el pie doloroso (izquierdo), se refuerza las zonas de mayor compresión (base 5.º mtt. y cabeza 1er mtt.) con jogtene además de mejorar la propulsión con el balancín anterior.

Calzadoterapia: Utilizaremos materiales para la confección de las suelas con le cual realizaremos un balancín en el pie derecho y un elemento estabilizado externo en el zapato izquierdo. (Fig. 20)

TTO. PACIENTE 4

Diseño: Soporte Plantar realizado a partir de un molde negativo de escayola del cual se obtiene el patrón con los diferentes elementos biomécanicos;

Pie derecho (pie espástico):

- estabilizador central (Fig. 21)
- estabilizador anterior con carácter balancín

Pie izquierdo:

- estabilizador central.
- estabilizador anterior con carácter amortiguador.

Fig. 20 Calzado, elemento balancín y de contención lateral.



Fig. 21 Visión plantar de los soportes plantares.

Materiales: Resinas termoadaptables podiaflex de 1,9 mm y podiaflux 0,8 mm.
Material de recubrimiento podialene 160 material amortiguador jogtene de 4 mm. Como refuerzo de las estructuras del S.P. ortomic 3mm.(Fig. 22)

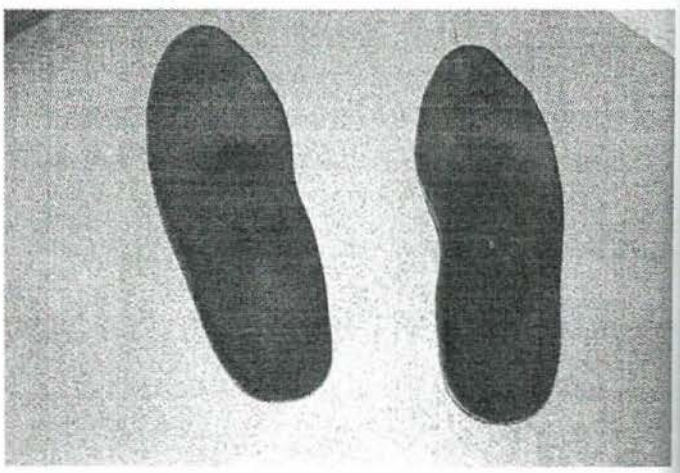

Fig. 22 Visión lateral de los soportes plantares, elemento de contención lateral.

Descripción: Se combina las resinas con la función de dar resistencia, colocando el podiaflex de 1.9 mm retrocapitalmente y alargando la resina podiaflux 0.8 mm para mejorar el carácter balancín en ambos S.P. Se utiliza la com-

binación podialene 160 con el jogtene en el pie con el heloma plantar para reforzar la amortiguación, mientras en el otro pie se refuerza el carácter balancín con ortomic de 3mm., ya que proporcionaremos una mayor resistencia.

Calzadoterapia: Se recomienda la utilización de un calzado tipo blucher, con la suela de goma para mejorar la absorción del impacto con el suelo y cordones para la mejor a sujeción del calzado al pie. (Fig. 23)



Fig. 23 Visión plantar de los soportes plantares, zonas de amortiguación y elemento de contención.

CONCLUSIONES

- La afectación de la marcha en pacientes neurológicos presenta grados muy diferentes, por lo que es posible una propuesta de carácter general, requiriendo, por tanto, un tratamiento personalizado.

- El diseño y una adecuada elección del material, es fundamental para garantizar la correcta aplicación del tto.

- La recomendación del tipo adecuado de calzado para cada caso mejorará la adaptación del S.P. y la biomecánica del paciente, reflejándose en una menor fatiga y mayor independencia en la marcha. (Diap.24)

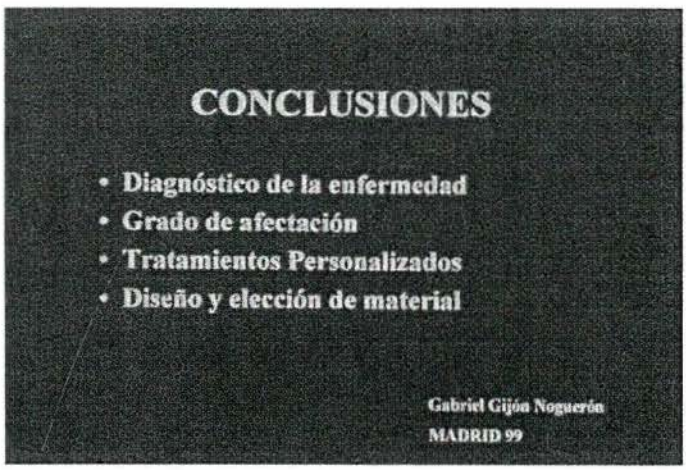

Fig. 24.

BIBLIOGRAFIA

1.- **BOCCARDI, S., FRICIO, C.,OCCHI, E. Y PEDOTTI, A.** "*A biomechanical study of hemiplegic patiens*" Biomechanics VII-A, P"- Polish Scientific Publishers, Warsaw, 461-67, (1981).

2.- **CARBO, J., GARCIA, X. Y GIJON, G.** "*Soporte-ortesis aplicado en técnica mixta sobre molde y directamente sobre el pie*" Revista Española de Podología vol. VII nº 6 sept.-oct. 96.

3.- **CESPEDES, T., DORCA, A., CONCUSTELL, J. Y SACRISTAN, S.** "*Aplicación de la férulas funcionales en las marcha neurológicas*" Revista Española de Podología vol. VIII nº 8 Nov-Dic 97

4.- **DORCA, A. Y CESPEDES, T.** "*Pie equino-varo: bases para la aplicación de un soporte plantar*". Apuntes Master ortopodología 95-97

5.- **FAGOAGA MATE, J.** "*Tratamiento en las enfermedades neuromusculares infantiles*" Clase magistral Master Ortopodología 95-97

6.- **GARCIA, J, Y HERNANDEZ, O.** "*Alternativas ortopodologicas para un deportista con lesión neurológica*" Revista Española de Podología vol. VIII nº 2 Mar-Abr. 97.

7.- **GENIS , D.** "*Trastornos de la marcha*" Actualizaciones Medicas Grupo Farmacéutico URIACH nº 42 Marzo 97

8.- **BV FEDOP** "*Curso de formación de técnicos ortoprotesicos "EUROFORM"* Miembro inferior y marcha humana" Fondo Social Europeo 1994 Valencia

9.- **MARCELINO REYES, J.** "*Biomecánica helicoidal*" Revista Española de Podología vol. VI nº 4 May-Jun 95

10.- **OLNEY, S.J., MONGA, T.N., Y COSTIGAN, P.A.** "*Mechanical energy of walking of stroke patiens*" Arch. Phys. Med. Rehabil. 67(2), 92-98 (1986)

11.- **OLNEY, S.J., COSTIGAN, P.A. Y HEDDEN, D.M.** "*Mechanical energy pattems in gait of cerebral palsied children with hemiplegia*" Phys. Ther 67(9), 1348-54 (1987)

12.- **TODD, J.M. Y DAVIES P.M.** "*Hemiplejía-Evaluación y abordaje*" cap. 10- 11 pag. 215-53.

AEROBIC: LESIONES MAS FRECUENTES Y PREVENCION.

* PALOMO TOUCEDO, Inmaculada C.
** HARO ROLDAN, Susana
* LAFUENTE SOTILLOS, Guillermo
* MARTINEZ CAMUÑAS, Luis
* RAMOS GALVAN, José

RESUMEN

El aeróbic es una actividad física que en los últimos años está adquiriendo un papel cada vez más importante dentro del ámbito deportivo. Son muchos los beneficios que aporta la práctica de esta disciplina, pero también son numerosas las lesiones si no es practicado de forma adecuada.
Con este trabajo pretendemos dar a conocer las características más importantes de este deporte, así como las lesiones más frecuentes que suelen derivarse de su práctica y cómo prevenir las mismas.

PALABRAS CLAVES

Aeróbic, podología deportiva, prevención, lesión deportiva.

KEY WORDS

Aerobics, sports podiatry, prevention, sports lesion.

ABSTRACT

Aerobics is a very important physical activity within the sport field. There is a lot of benefit when practicing it as well as numerous lesions when it is not practice properly.

In this paper we pretend to point out the most important characteristics as well as the most frequent lesions derived from its practice.

INTRODUCCION

El **Aeróbic** comenzó a practicarse en 1968 como resultado de un programa de adiestramiento militar para el ejército americano. Progresivamente este sistema de entrenamiento fue adaptándose a otros objetivos deportivos, siendo durante la década de los 80 cuando se produjo su máxima expansión. A partir de entonces comenzaron a crearse las primeras asociaciones de Aeróbic, que actualmente programan competiciones de ámbito internacional a la espera del reconocimiento olímpico.

CARACTERISTICAS DEL AEROBIC.

El aeróbic es una actividad deportiva no olímpica, fundamentada en el **ejercicio aeróbico**, que consiste en ejecutar una serie de movimientos diseñados según una coreografía al ritmo de la música.

Siendo de carácter individual se practica en grupo, quizás por la necesaria presencia de un preparador físico o monitor.

Fig. 1.

Gracias a la versatilidad de esta actividad, se han desarrollado distintas modalidades de aeróbic, entre las que destacan:

- Fitness: se trabaja en mayor medida la tonificación muscular y se le da menos importancia a las coreografías.

* *Profesor, D. P.*
** *D. P.*
CORRESPONDENCIA: Inmaculada Concepción Palomo Toucedo - C/ Pinzón nº 2,-2º - 41010 Sevilla

- Step: se realizan ejercicios utilizando un escalón; potencia sobre todo los miembros inferiores así como la capacidad cardiovascular.
- Stretching: se entrena fundamentalmente la flexibilidad.

El ejercicio aeróbico.

Aquel ejercicio que, para realizarse, utiliza exclusivamente la energía que le proporciona el metabolismo aeróbico y que, además, estimula la actividad del sistema cardiorespiratorio.

Para que esto sea posible es necesario realizar:

- Ejercicios rítmicos de forma continua y sin pausa.
- Capaces de movilizar grandes grupos musculares, más del 40% de la musculatura total del cuerpo, de ahí la implicación imprescindible del miembro inferior.
- Con una duración mínima de 20 minutos por sesión.
- De frecuencia entre 3 y 5 veces por semana máximo.
- Y de baja o moderada intensidad, que permita mantener un intervalo del 60% al 80% de la frecuencia cardiaca máxima del individuo.

Fig. 2.

Por debajo de este nivel de entrenamiento no conseguiríamos mejorar la capacidad del sistema cardiovascular y respiratorio. Por encima, pasaríamos a utilizar la energía del metabolismo anaeróbica y aumentaríamos el riesgo de lesión.

La práctica adecuada de esta disciplina deportiva reporta no sólo beneficios de carácter cardiovascular y respiratorio, sino también a nivel músculo-esquelético, metabólico y psicoemocional

La sesión de aeróbic.

Sin embargo, no toda la sesión de aeróbic se planifica de igual forma, sino que los 50-60 minutos que dura se distribuyen según estas fases:

1. Fase de calentamiento: cuya duración es de 5-15 minutos.
   Tiene como objetivo preparar al organismo para el ejercicio posterior y así reducir el riesgo de lesiones. Se realizan movimientos globales repetitivos, que implican la activación muscular y articular, así como estiramientos suaves.
2. Fase aeróbica: su duración es de 30-40 minutos.
   Base de la sesión de aeróbic, tiene como objetivo mejorar la resistencia cardiovascular y respiratoria. Para conseguirlo, se realizan ejercicios de intensidad moderada mantenida.
3. Fase de recuperación: la duración media de esta etapa es de 5 minutos.
   Puede prolongarse durante más tiempo según la edad del deportista o su estado físico. Se persigue disminuir la frecuencia cardiaca mediante ejercicios de baja intensidad..
4. Fase de tonificación: para el desarrollo de ésta suelen emplearse 10-15 minutos.
   Se pretende conseguir un estado óptimo de fuerza sin aumentar la masa muscular y disminuyendo la proporción de contenido graso.
5. Fase de estiramiento: se reserva para los últimos 5 minutos de la sesión.
   Se estiran todos los grupos musculares comenzando por los más activos, a la vez que se realizan ejercicios respiratorios.

Pasos básicos.

La sesión de aeróbic se planifica según una coreografía que combina multitud de ejercicios tanto del miembro superior como del inferior.
Estos se realizan según un patrón definido de movimientos que no son más que variaciones de 6-8 pasos que, por ser los más característicos, frecuentes y repetidos, se podrían considerar como gestos deportivos.

Los pasos básicos del aeróbic son: la marcha, la carrera, el paso toca, los saltos, el paso cruzado, patadas y giros.

La marcha es sin duda el más característico, simula el movimiento al andar pero sin desplazamiento. La carrera se realiza a más velocidad e implica pérdida de contacto con el suelo en la fase aérea.

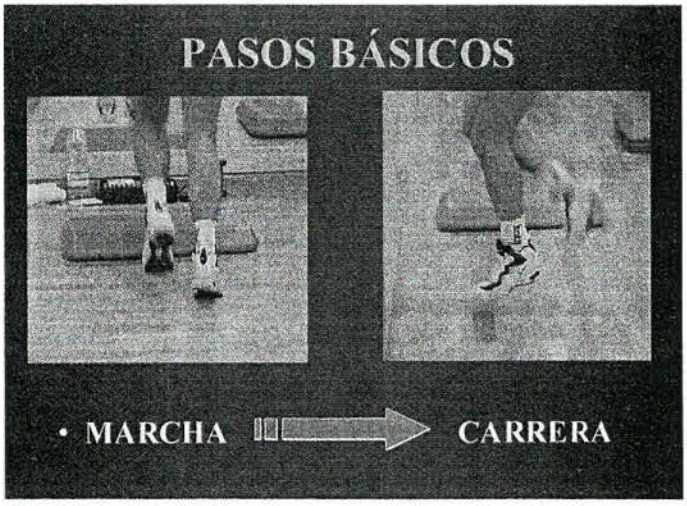

Fig. 3

El paso toca ó step-touch es un paso lateral con desplazamiento del cuerpo y la carga, para luego volver de nuevo al mismo sitio. Su variante más clara: un simple toque de la punta del pie.
Tiene otras variaciones según haya o no desplazamiento del cuerpo, transferencia de la carga al otro miembro o cambio de dirección o sentido.



Fig. 4

Otro paso básico es el paso cruzado que consiste en pasar por detrás una pierna para trasladarla después lateralmente en un paso lateral.
También varía si el cruce es anterior.

Los saltos, que pueden ser en todas las direcciones y sentidos, con y sin desplazamiento, combinados con otros ejercicios y con una o ambas piernas.

Las patadas, que también son muy versátiles, en todas direcciones y sentidos y frecuentemente combinadas.

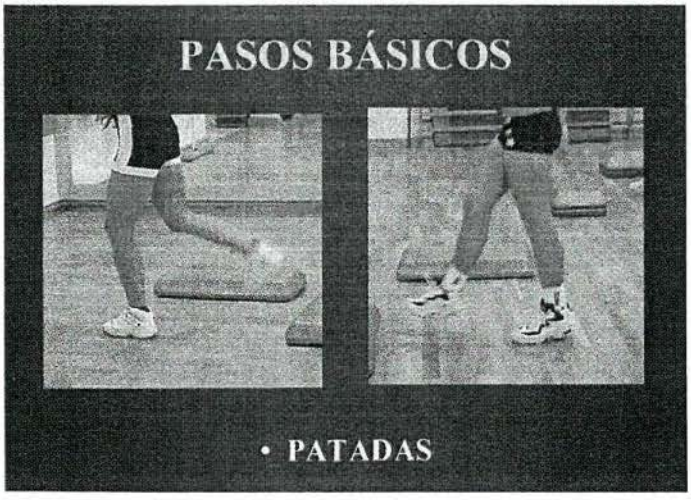

Fig. 5

Por último los giros y rotaciones, que implican un gran esfuerzo al miembro inferior, pueden realizarse con desplazamiento y en varias direcciones.

Alto y bajo impacto.

La clase de aeróbic puede ser, según la actividad que se realiza, de dos formas: de bajo ó alto impacto.

Los ejercicios de bajo impacto se caracterizan porque alguno de los pies está en contacto con el suelo, lo que conlleva menor riesgo de lesión y la eliminación de saltos en la coreografía.
Suele realizarse cuando queremos un nivel de entrenamiento bajo, por lo que es adecuado para todo tipo de personas en general. Sólo está contraindicado en personas con lesión de rodilla, puesto que existe un predominio de la postura en semiflexión de esta articulación.

De forma opuesta, ejercicios de alto impacto tienen una fase aérea, y por tanto, mayor riesgo de sufrir lesión.
Las coreografias son muy ricas en elementos que se realizan a alta intensidad. Sin embargo, sólo individuos en buena forma física son capaces de afrontar estas sesiones.

Fig. 6

LESIONES EN EL AEROBIC.

Como podemos deducir, la actividad del miembro inferior es predominante; lo que justifica que la mayor parte de las lesiones en esta práctica deportiva, afecte fundamentalmente a pie y pierna.

Lesiones más frecuentes.

De todas las lesiones que se producen en el aeróbic, las que afectan al sistema músculo-esquelético, son las más frecuentes, no siendo distintas de las producidas por cualquier otro deporte.
Lesiones musculares tales como: distensiones, contracturas o roturas de fibras musculares son habituales.
Tendinitis, tenosinovitis y rotura del tendón también son comunes.
En cuanto a los ligamentos, el esguince es la lesión más frecuente.
La afectación articular produce bursitis, sinovitis, subluxaciones.
Y, a excepción de las fracturas, que se producen por traumatismos o caídas, las lesiones óseas más representativas son las periostitis.

Las lesiones dérmicas son realmente muy frecuentes pero no suelen ser limitantes siendo las de origen traumático las más comunes, ya sean erosiones, ampollas e incluso quemaduras por fricción.
Las de carácter infeccioso también abundan ya sea por bacterias, hongos, virus...
Y las mecánicas tienen claro interés podológico pues están relacionadas más con un factor intrínseco que por la actividad deportiva en sí, pues se deben a trastornos biomecánicos del pie: hiperqueratosis y helomas.

Síndrome de sobreuso.

En el aeróbic, la principal causa de lesión es el síndrome de sobreuso o de abuso que afecta al aparato músculo-esquelético.

El mecanismo causante es el estrés mecánico continuado sobre un área determinada del cuerpo, durante un periodo prolongado de tiempo. Cuando fuerzas y presiones se aplican a un tejido concreto, éste reacciona reforzando sus estructuras, pero si continúa, éste falla, sucumbe y aparece la lesión.
El estrés repetido culmina en lesión crónica; si persiste sobre la zona, termina produciendo una lesión aguda.

La clínica es insidiosa, permanece durante semanas sin empeorar ni mejorar, con síntomas de disconformidad, inflamación y limitación de movimiento.
Lesiones claramente relacionadas con este fenómeno son estas patologías que afectan a la extremidad inferior y que son muy comunes:

La lesión de menisco: afectación del cartílago de la rodilla, fundamentalmente el medial.

La condromalacia: proceso degenerativo del cartílago rotuliano, volviéndose éste más blando y áspero a la vez.

Sobrecarga de espinilla: término genérico aplicado al conjunto de molestias y dolor que se manifiesta en la cara anterior de la pierna, zona tibial, frecuentemente debida a periostitis locales de causa diversa.

Tendinitis del tendón de Aquiles: cuadro de inflamación local en dicho tendón debido a la presencia de pequeñas roturas de fibras tendinosas y microdesgarros, producidos por sobreestiramientos repetidos.

Bursitis: Inflamación de las bolsas serosas que recubren las inserciones tendinosas al hueso y las articulaciones, acolchando y reduciendo la fricción de la zona.

Fracturas por estrés: que afectan principalmente al 2º y 3er metatarsiano.

Lesiones características del pie en el aeróbic.

Independientemente de las alteraciones que ya hemos comentado, existe en este deporte un número importante de lesiones de claro interés podológico. La mayoría, están más relacionadas con afecciones del pie anteriormente presentes, pero que se manifiestan al someter al miembro a este tipo de ejercicio. Tales son:

Esguinces de tobillo: clásicamente relacionados con retropiés varos inestables.

Fascitis plantar: afectación de la fascia plantar en su inserción posterior debida a la continua tracción del sistema aquíleo-calcáneo plantar. En pies pronadores.

Metatarsalgias: síndrome frecuente de múltiples etiologías, relacionado con reparto de cargas inadecuado en antepié.

Neuroma de Morton: fundamentalmente en pies pronados.

Fig. 7.

Muchas de las lesiones podológicas podrían ser prevenidas con un examen podológico previo a la actividad y el tratamiento de las alteraciones biomecánicas que presentara el pie.

Lesiones dérmicas.

Las lesiones dérmicas, motivo de consulta habitual son amplias, las más características:
Las ampollas y flictenas, relacionados con la fricción con el suelo y el roce del calzado deportivo y calcetín.

Lesiones dérmicas síntomas de trastornos biomecánicos: hiperqueratosis y helomas.

Las micosis: infección que se trasmite con frecuencia en vestuarios y duchas. Favorecidas por la humedad de la hipersudoración y maceración e la zona, el aumento de temperatura en el calzado y la falta de luz.

Estas lesiones pueden prevenirse con medidas higiénico-sanitarias fáciles de adoptar: uso de chanclas en duchas y vestuario, secado exhaustivo de los miembros, no compartir prendas íntimas, usar atuendo adecuado que permita la transpiración del sudor, preferiblemente de fibras naturales.

PREVENCION DE LAS LESIONES PODOLOGICAS.

Factores de la lesión.

Como hemos visto, existen muchas lesiones en el miembro inferior que pueden prevenirse atendiendo a medidas higiénicas básicas o bien realizando un examen podoló-

gico previo. Éstas se deben fundamentalmente a factores comunes a cualquier ejercicio.

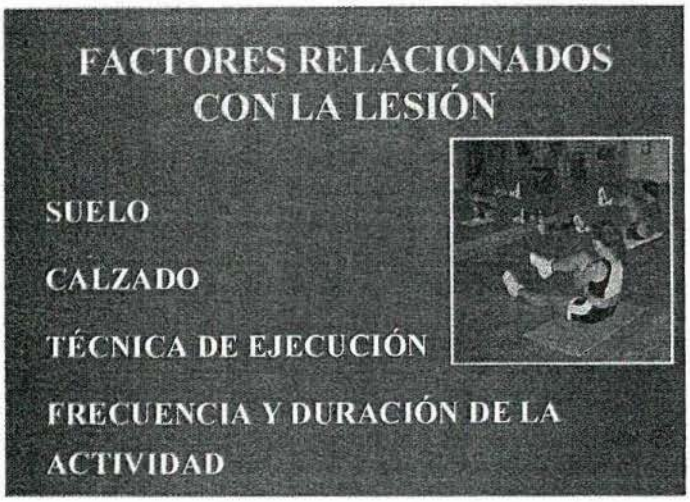

Fig. 8.

Los factores lesionales que están claramente relacionados con la práctica propia del aeróbic, son:

* Factores extrínsecos.
En general las instalaciones y el equipamiento del deportista deben ofrecer requisitos mínimos destacando en especial dos aspectos:

- El Suelo: No sólo implica la superficie de contacto, sino también las diferentes capas de materiales superpuestos y grosor que componen el pavimento. Es fundamental que éste sea elástico.
Es un factor importantísimo que el deportista debe valorar antes de seleccionar el lugar para practicar esta actividad.

- El Calzado Deportivo: es vital para prevenir algunas lesiones, por lo que debe de cumplir una serie de requisitos imprescindibles para adquirirlos.

*** Factores intrínsecos.**

Se producen debido a la práctica inadecuada del ejercicio; ya sea por la deficiente preparación física del practicante, mala técnica de ejecución o imprudencia.

- Técnica de ejecución: los ejercicios deben realizarse adecuadamente y con coordinación, partiendo de una postura correcta.
La combinación de ejercicios contraindicados u opuestos suele ser causa de lesión aguda.
La amplitud del movimiento debe ser controlada para evitar caídas.
Y, las sesiones además, deben estar concienzudamente diseñada para respetar todas las fases: el calentamiento, los estiramientos y los ejercicios de tonificación que mejoran las condiciones físicas para la práctica del aeróbic.

Se deben evitar los giros complicados; los saltos excesivos sobre una sola pierna; hiperflexionar o hiperextender las articulaciones; las posiciones que resulten dolorosas, cambios de dirección bruscos, apoyos en la punta de los pies. En general, movimientos de alto impacto o con riesgo de lesión.

- Frecuencia y duración de la actividad: La frecuencia de la práctica en el aeróbic está muy limitada, se aconseja como mínimo tres sesiones por semana de carácter alterno, de no más de 60 minutos para un deportista habitual.
Para aquellos con buena forma física, pueden llegar a practicarlo hasta un total de 5 sesiones semanales máximo.

Por ello los individuos más predispuestos a sufrir lesiones son los monitores que en ningún caso deben de sobreentrenarse con más de 15 sesiones, pues el riesgo de lesión es altísimo. Extremando aquí todas las medidas preventivas.

El suelo

La importancia del suelo radica en la capacidad de absorber el impacto, fundamentalmente y en su adherencia. Los suelos blandos como los tatamis, los acolchados o las gomas no sólo no tienen capacidad apropiada de absorber el impacto, sino que empeoran las condiciones de trabajo, ya que el pie se hunde. Son superficies inseguras que inestabilizan al pie en cada movimiento aumentando la posibilidad de esguinces y caídas. Además, provocan sobrecarga muscular al aumentar el esfuerzo en el ejercicio.

Los suelos enmoquetados presentan una resistencia a los desplazamientos laterales produciendo frenadas bruscas.

Los suelos excesivamente duros; asfalto, cemento, mármol y la superficie de cualquier casa, no tienen capacidad amortiguadora, por lo que la fuerza de choque es transmitida íntegramente desde pies a zona lumbar, estando el miembro inferior especialmente expuesto a lesiones por sobreuso.

Hay que prescindir de superficies pulidas y enceradas para evitar deslizamientos.

Los suelos que mejor se adaptan a las características del aeróbic son los suelos elásticos o amortiguadores que combinan elasticidad, buena consistencia y estabilidad, permitiendo absorber el impacto de saltos y giros. La superficie de contacto podrá ser parquet ó pvc con unos sistemas de amortiguación específicos, como son los pavimentos flotantes.
Otros suelos de madera o parquet fijo son menos adecuados.

En cuanto a los accesorios que se utilizan en las clases de aeróbic hay que destacar que los steps no deben ser rígidos para que el contacto con el pie no sea demasiado traumático y, además, deberán incluir superficies antideslizantes.

El calzado deportivo.

El calzado, tanto en esta actividad como en otros deportes, es el elemento que debe cuidarse con mayor atención desde el momento de su selección.

El calzado deportivo más adecuado para la práctica del aeróbic debe facilitar un buen control de los movimientos sin limitarlos, por lo que es recomendable la presencia de refuerzos laterales y contrafuertes en retropié.
A la vez, debe ser ligero y flexible permitiendo una correcta movilidad del pie, sobretodo de la articulación metatarsofalángica.

La flexibilidad de la suela debe combinarse con su resistencia mejorando la velocidad de reacción del deportista y debe permitir un buen deslizamiento sobre la superficie evitando paradas bruscas del pie en un cambio de dirección o ritmo.
Para amortiguar los continuos impactos que reciben las articulaciones debe ser gruesa y estable.
Además, es imprescindible que la zapatilla deportiva incluya entresuelas y cuñas con capacidad amortiguadora, preferiblemente de alta densidad, aunque se pueden combinar las densidades atendiendo al tipo de pie que presente el individuo. Cuñas en zona medial de alta densidad para pies valgos, en zona lateral para pies varos.

Es recomendable que el interior de la zapatilla sea acolchado, aunque en exceso puede ocasionar una sudoración profusa del pie.
Por último el talón debe ser ligeramente cóncavo para proporcionar una correcta amortiguación y estabilidad.
Antes de adquirir una nueva zapatilla deportiva, además de prestar atención a estas características, es necesario probárselas por la tarde, con el calcetín que luego se utilizará en la clase y además, imitar los gestos deportivos.
Sólo de esta forma comprobaremos que cubren nuestras propias necesidades y las del ejercicio.

CONCLUSION.

El aeróbic es una disciplina deportiva basada en la ejecución de ejercicios aeróbicos.

El aeróbic genera importantes fuerzas de impacto que repercuten negativamente en las articulaciones, sobretodo en el miembro inferior. Por ello, la mayoría de las lesiones están relacionadas con el síndrome de sobreuso.

Las lesiones en los pies son frecuentes. Para prevenirlas se recomienda un minucioso estudio podológico encaminado a detectar alteraciones biomecánicas.

La prevención además radica en adoptar medidas higienico-sanitarias básicas y en el uso de un equipamiento adecuado; fundamentalmente el calzado deportivo específico.
Una preparación física previa del individuo y la elección de un pavimento elástico son fundamentales para que la práctica deportiva sea segura.

BIBLIOGRAFIA

1. **FERNANDEZ PADILLA, J.:** *Manual del instructor de aeróbic y fitness.* Federación Española de Aeróbic. Sevilla, 1996.
2. **DIEGUEZ PAPI, J.:** *Aeróbic en salas de fitness, Manual teórico práctico.* INDE Publicaciones. Barcelona, 1997.
3. **GARCIA RODRIGUEZ, A.:** *Aeróbic, guía para la buena práctica del deporte.* Olalla Ediciones. Madrid, 1997.
4. **WIRHED, R.:** *Habilidad atlética y anatomía del movimiento.* Edika-Med, S. A. Barcelona, 1989.
5. **FERNANDEZ FAIREN, M., AZKARGORTA, X.:** *Cuadernos de traumatología del deporte. Lesiones de la pierna, tobillo y pie.* Jims. Barcelona, 1994.
6. **BIOMECANICA ARTICULAR Y SUSTITUCIONES PROTESICAS.** *Instituto de Biomecánica de Valencia.* Valencia, 1998.
7. **INTRODUCCION A LA MEDICINA Y CIENCIAS DEL DEPORTE.** *Servicio de publicaciones.* Universidad de Oviedo. Oviedo, 1994.

SESION CLINICA: SUBLUXACION METATARSOFALANGICA

* PANIAGUA CACERES, Esther
* GOMEZ MAYA, Montserrat
** GARCIA CARMONA, Fco. Javier
** LAZARO MARTINEZ, José Luis
** MORENO de CASTRO, Manuel
*** VALERO SALAS, José

RESUMEN

La sesión clínica que presentamos a continuación expone el caso de una paciente que presenta una subluxación de la segunda articulación metatarsofalángica del pie izquierdo. En un principio se intentó que la sintomatología dolorosa remitiera mediante un tratamiento conservador, pero, debido a que no se obtuvo un resultado positivo se indicó la realización de un tratamiento quirúrgico para conseguir reducir la deformidad de dicha articulación. Exponemos el caso desarrollado ampliamente antes de la intervención quirúrgica, así como la revisión de sus resultados, transcurridos seis meses.

PALABRAS CLAVE

Subluxación metatarsofalángica; Osteotomía de Jimenez; Procedimiento de Keller.

ABSTRACT

A clinical case about subluxation of the second metatarsophalangeal joint is presented in this article. At the first time, a conservative treatment was used, but the painful symtomatology did not remit; then, a foot surgery was used for correcting the deformity of this joint.

KEY WORDS

Metatarsophalangeal subluxation; Jimenez osteotomy; Keller procedure.

INTRODUCCION

En esta sesión clínica nos centraremos en las patologías que cursan con luxación producidas en los dedos medios a nivel de la articulación metatarsofalángica (MTF), y principalmente de la segunda articulación MTF.

La luxación aislada de la segunda articulación MTF es común por ser el radio de mayor longitud en muchas ocasiones. Entre las posibles etiologías de la luxación encontramos artritis reumatoidea, deformidades estructurales (pie cavo, dedo en garra...), traumatismos del antepié, cambios degenerativos espontáneos e insuficiencias del primer radio.

De especial importancia es este último factor etiológico nombrado, ya que es uno de los más frecuentes y el que nos ocupa en este caso. Entre las causas principales que provocan la insuficiencia del primer radio encontramos, entre otras, el acortamiento congénito del primer metatarsiano, un segundo metatarsiano excesivamente largo, acortamientos del primer metatarsiano por desviaciones del mismo o el acortamiento quirúrgico del primer radio, producido como secuela de algunas intervenciones para el tratamiento del Hallux Valgus, siendo la más citada en la bibliografía la técnica de Keller.

En los dedos medios la cabeza metatarsiana es delgada y desprovista de sesamoideos. Cuando en el impulso final de la marcha la contractura de los músculos flexores fija el dedo en el suelo, la cabeza metatarsiana se desliza hacia delante y el dedo se repliega. La falange proximal, flexionada dorsalmente, tiende a luxarse sobre la cabeza del metatarsiano, oponiéndose la cápsula a ello. Pero la cápsula sólo es sólida en la cara plantar, por lo que se va distendiendo progresivamente. Cuando el primer radio es incapaz de desempeñar su función, recae entonces la parte más importante de las cargas en las cabezas metatarsales medias. Estas descienden al máximo, mientras que la cavidad glenoidea acentúa su deslizamiento hacia arriba y atrás. La cápsula cede y se produce la luxación. Por otra parte, la posición en flexión dorsal de la falange proximal del dedo evita el correcto enderezamiento que la musculatura digital realiza, provocando una extensión encorvada del dedo, debido a que la inserciones de los extensores sólo afectan a la articulación metatarsofalángica y, al encontrarse ésta en flexión dorsal, la musculatura flexora tracciona el extremo del dedo hacia plantar, provocando una deformidad en garra del mismo.

*** Podólogo Interno Residente de la Clínica Universitaria de Podología de la Universidad Complutense de Madrid*
** Servicio de Cirugía de la Clínica Universitaria de Podología de la Universidad Complutense de Madrid.*
*** Podólogo. Colaborador de la Clínica Universitaria de Podología de la Universidad Complutense de Madrid.*

La afectación evoluciona en tres estadíos:

1.- Estadío doloroso simple: El dolor es mayor durante la fase de apoyo digital en el paso. Se caracteriza por flexión dorsal del segundo dedo e inestabilidad de la falange. La radiología no es significativa.

2.- Estadío "inflamatorio": Corresponde a la subluxación de la segunda articulación MTF, entrañando una artrosinovitis reactiva. Existe tumefacción de la base del segundo dedo que orienta sobre una afección inflamatoria específica, pero el estudio biológico será negativo. Se aprecia hiperqueratosis plantar. La radiografía objetiva un pinzamiento de la interlínea articular MTF.

3.- Estadío de deformación: El segundo dedo pierde todo el apoyo plantar y se deforma en garra. A la palpación dorsal de la segunda articulación MTF se percibe la base de la falange luxada sobre la cabeza del metatarsiano, responsable de la tumefacción local. El dolor es menos. En la radiografía se aprecia perfectamente la luxación.

CASO CLINICO

Anamnesis:

Paciente de 56 años de edad, sexo femenino y raza blanca, que acude al Servicio de Cirugía, remitida por el Servicio de Patología y Ortopedia con fecha ***13 de Enero de 1998***. La paciente presenta algias a nivel de la segunda articulación MTF del pie izquierdo, tanto dorsal como plantarmente, con varios años de evolución. El dolor es continuo, con crisis paroxísticas, descrito como un dolor punzante, en ocasiones en forma de "calambres", que se irradian proximalmente por la cara externa de la pierna.

Entre los antecedentes médico-quirúrgicos de la paciente cabe destacar que fue intervenida en dos ocasiones de Hallux Abductus Valgus en ambos pies (la primera vez hace 12 años y la segunda vez hace 4 años). En la última ocasión también fue intervenida de segundo dedo en martillo bilateralmente. Ha sido sometida a otras intervenciones como histerectomía y síndrome del túnel carpiano. Diagnosticada de artrosis y osteoporosis postmenopaúsica.

Presenta antecedentes familiares de dicha deformidad por parte materna.

No presenta alergias conocidas. Actualmente está en tratamiento farmacológico con Xicil®[1], Fero-gradumet®[2] y Guaxan 100®[3].

Exploración física:

A la observación del miembro inferior, en bipedestación y en una visión anteroposterior, se aprecia una tendencia al apoyo global en supinación como posición antiálgica en el pie izquierdo. En bipedestación en visión posteroanterior se aprecia el edema perimaleolar existente, así como la línea de Helbing con unos valores compatibles con la normalidad.

En la exploración en sedestación se observa, en visión plantar, hiperqueratosis en la región plantar y medial de la cabeza del primer metatarsiano de modo bilateral y plantarmente en la cabeza del segundo metatarsiano del pie izquierdo. En la visión dorsal se aprecia el aumento de la anchura del antepié y acortamiento muy marcado del primer dedo con respecto al resto (secuela quirúrgica), de manera bilateral. Existe recidiva del Hallux Abductus Valgus y garra semirrígida del resto de los dedos en el pie izquierdo. El quinto dedo se presenta en varo bilateralmente. También se aprecia un heloma duro en el dorso de la articulación interfalángica proximal del tercer dedo del pie izquierdo que resulta muy doloroso para la paciente, recidivante y, que, incluso ha llegado a evolucionar hasta una fase de higroma.

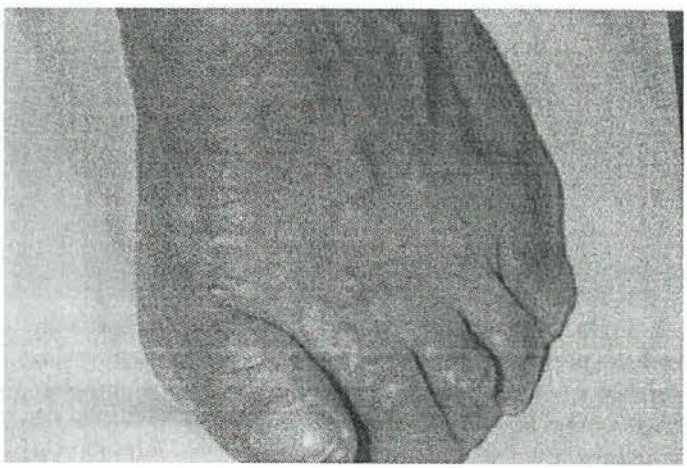

Fig 1. Visión dorsal del pie izquierdo

A la palpación se aprecia un aumento de la temperatura local y del dolor, localizado en la segunda articulación MTF del pie izquierdo principalmente.

En la exploración articular encontramos limitación de la flexión dorsal de la articulación tibio-peroneo-astragalina, así como limitación severa de la movilidad y crepitación en la primera articulación MTF bilateralmente y segunda articulación MTF del pie izquierdo.

Las pruebas que se realizaron fueron:

1. **Signo de Mulder:** Positivo aunque de poca intensidad.
2. **Pellizcamiento del espacio intercapitometatarsiano:** Positivo.
3. **Exploración neurológica superficial:** Compatible con la normalidad.
4. El dolor más agudo se desencadena a la palpación de la cabeza del segundo metatarsiano y a la movilización de la segunda articulación MTF del pie izquierdo.

Pruebas complementarias:

1. **Examen radiológico:** Se solicitaron radiografías dorso-plantares (D/P) y laterales de ambos pies. En la radiografía D/P en carga se aprecia osteoporosis generalizada. La falange proximal del primer dedo aparece acortada como secuela quirúrgica de la intervención de Keller realizada para la corrección del H.A.V., exostectomía y extirpación del sesamoideo medial. Resección de la cabeza de la falange proximal del segundo dedo, de forma bilateral (compatible con artroplastia). Imagen compatible con subluxación y artrosis de la segunda arti-

culación MTF del pie izquierdo. Exóstosis medial en la primera cuña del pie izquierdo.

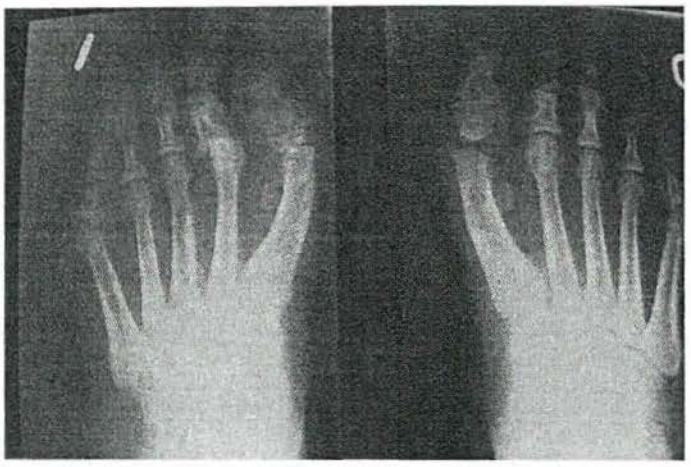

Fig. 2.- Radiografías DP de ambos pies.

En la proyección lateral en carga se aprecia flexión dorsal del primer dedo, más acentuado en el pie izquierdo. Osteofitos a nivel dorsal en las articulaciones cuneometatarsales compatibles con artrosis. Osteofitos a nivel dorsal de la segunda articulación MTF del pie izquierdo. Espolón de calcáneo (asintomático para la paciente) en el pie derecho.

Informe goniométrico:

	DRCHO.	IZDO.
Angulo de Meschân:	141º	141º
Angulo intermetatarsal I-II:	16º	20º
Angulo Costa-Bertani int:	145º	140º
Angulo Costa-Bertani ext:	162º	156º

En la comparación establecida con radiografías realizadas un año antes, se observa un aumento del aplanamiento y del ángulo entre I-II metatarsianos, así como una mayor evolución de los signos artrósicos y de la subluxación MTF del segundo dedo del pie izquierdo.

2. **Estudio de la huella:** En el estudio del fotopodograma se observa una huella y contorno compatible con pie plano de primer grado en el pie izquierdo y de segundo grado y pronado en el derecho. Ausencia de apoyo del pulpejo del primer y segundo dedos del pie izquierdo, y ausencia de apoyo del pulpejo del quinto dedo y disminución del apoyo de primer y segundo dedos en el derecho. (Fig. 3)

Juicio diagnóstico:

Signos clínicos y radiológicos compatibles con subluxación de la segunda articulación metatarsofalángica del pie izquierdo por insuficiencia del primer radio.

Diagnóstico diferencial:

1. **Metatarsalgia mecánica o síndrome de Morton:** Se instaura de manera lenta y progresiva, con molestias a nivel de los metatarsianos centrales. En la piel aparece una zona hiperqueratósica que suele abarcar al II, III y IV metatarsianos. El dolor se reproduce en la marcha o bipedestación prolongada.

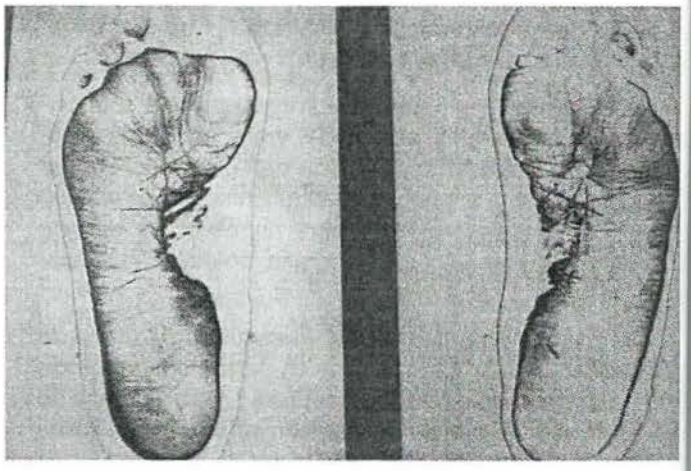

Fig. 3.- Fotopodogramas de ambos pies.

2. **Fractura de estrés o enfermedad de Deutschlander:** Descrita como una posible consecuencia de la insuficiencia del primer radio, también recibe el nombre de "pie de marcha" o "pie de recluta". Se trata de una fractura espontánea de la diáfisis del II o III metatarsiano. Esta enfermedad evoluciona en tres fases. En la primera aparece un dolor vivo y un edema dorsal del pie, que dura unos 2 meses aproximadamente. La radiología suele ser negativa. Más tarde aparece, juntamente con la regresión del dolor, una imagen perióstica globular (callo en puente o secundario) característica de estos casos. En la última fase desaparece el dolor, quedando un engrosamiento permanente del hueso.
3. **Enfermedad de Freiberg:** Es una afección frecuente, observándose casi siempre en el estadio de secuelas. Habitualmente afecta a la cabeza del segundo metatarsiano, sexo femenino y en la segunda década de la vida. Se describe como una osteonecrosis de la cabeza del segundo metatarsiano. La mayoría de los autores atribuyen esta lesión, bien a microtraumatismos o a lesiones por sobrecarga. Clínicamente aparecen dolores a nivel del dorso del pie, con ligero edema, con punto doloroso selectivo a la palpación en la cabeza del metatarsiano. Generalmente la enfermedad causa pocas molestias, incluso puede pasar inadvertida, siendo un hallazgo radiológico casual. Evoluciona en tres estadíos. El estadío inicial sin afectación de la cabeza metatarsiana, se caracteriza por inicio de dolores siendo la radiología negativa. El segundo estadío se presenta con aplastamiento de la cabeza metatarsiana, evidente en la imagen radiológica. El último estadío es la artrosis MTF con posible luxación articular.
4. **Neuroma de Morton:** Se caracteriza por un dolor muy intenso, lacinante, como "puñales", a veces con sensación de "corriente eléctrica", que aparece durante la marcha con crisis paroxísticas y se localiza típicamente en el tercer espacio intermetatarsal con irradiación a los dedos correspondientes. El

dolor cede cuando el paciente se detiene, se quita el calzado y moviliza activamente sus dedos. El examinador puede reproducir la crisis dolorosa presionando con sus dedos a modo de pinza dorsoplantar en la parte anterior del espacio correspondiente o por compresión transversal del antepie.

5. **Patología intercapitometatarsiana:** Entre las cabezas metatarsianas encontramos una bursa, que no es ni sinovial ni serosa, sino de tejido conectivo y cuya función es asegurar una perfecta movilidad vertical. Por el efecto de diversas causas, esta bursa se hipertrofia. Puede producir degeneración de las cabezas metatarsianas y se manifiesta clínicamente por una tumefacción dolorosa en la parte dorsal, puede acompañarse de divergencia de los dedos, a la palpación en pellizco se aprecia una masa quística y es muy común en el segundo espacio.

Tratamiento:

1. Objetivos:

- Aliviar el dolor o lograr su remisión
- Frenar la evolución de la subluxación.
- Prevenir el desarrollo de patologías en otras localizaciones por posturas antiálgicas.

2. Alternativas de tratamiento: Comenzamos con un tratamiento conservador consistente en una ortesis plantar con arco longitudinal interno (A.L.I.) fisiológico reforzado, arco longitudinal externo (A.L.E.) ligeramente aumentado y reforzado, barra retrocapital y fenestración subcapital rellena de látex blando para la cabeza del segundo metatarsiano del pie izquierdo.

Al cabo de 7 meses de uso del tratamiento, la sintomatología no ha remitido ni mejorado, por lo que se plantea la necesidad de instaurar el tratamiento quirúrgico para reducir la subluxación MTF del pie izquierdo.

15 de Abril de 1999: Una vez que la paciente acepta someterse a la intervención quirúrgica, se inicia la **planificación preoperatoria**. Siguiendo el protocolo establecido por del Servicio de Cirugía y en función de la edad y los factores de riesgo encontrados en la historia clínica se realizan las siguientes pruebas:

- Historia clínica quirúrgica.
- Valoración de enfermería.
- Pruebas preoperatorias: analítica completa, ECG y examen físico.
- Estudio computerizado de la marcha (Musgrave), en el que se adjunta el siguiente informe:

1.- *Exploración en estática:* ligera sobrecarga de antepié, marcada en la cabeza del primer metatarsiano del pie izquierdo.

2.- *Exploración en dinámica:* en el movimiento del centro de carga se encuentra un comienzo de la marcha con choque de talón en supinación, con ligera inestabilidad de mediopié, más marcado en el pie izquierdo. Despegue digital realizado con el tercer dedo, principalmente, sin utilizar el primero. Al examen de las impresiones de máxima presión encontramos en el pie izquierdo una disminución de apoyo en la base del quinto metatarsiano, antepié sobrecargado especialmente en la primera cabeza metatarsal del pie izquierdo y apoyo muy leve del primer dedo del pie derecho.



Fig. 4.- Musgrave prequirúrgico.

3.- *Exploración vascular:* se realizaron la toma de pulsos tibial posterior y pedio, así como las pruebas funcionales complementarias que resultaron compatibles con la normalidad; además se le realizó una exploración con ultrasonografía diagnóstica Doppler en la que se detectó una disminución de la perfusión arterial bilateral y un valor del índice T/B dentro de los parámetros normales.

4.- *Evalución radiográfica:* se le realizaron radiografías DP y LAT de ambos pies en las que destacaremos la presencia de una subluxación de la segunda articulación MTF del pie izquierdo observada en la radiografía DP del mismo, además de la presencia de osteofitos a nivel dorsal de dicha articulación.

17 de Abril de 1999: INTERVENCION QUIRURGICA.

Según los datos obtenidos en la valoración clínica de la deformidad y las pruebas complementarias realizadas se recomienda un tratamiento quirúrgico corrector de la subluxación de la segunda articulación MTF mediante una *osteotomía* distal *elevadora*, que reduzca la flexión plantar del segundo metatarsiano, *acortadora y adductora* con *elongación del tendón extensor* del segundo dedo. Este procedimiento se inspira en el descrito por Luis Jimenez en 1980 consistente en una osteotomía doble oblicua en el cuello quirúrgico del metatarsiano afectado, en este caso, el segundo, que lleva asociada una fijación de la misma mediante agujas Kirschner.

También se realizó una artroplastia de la articulación interfalángica proximal con resección de la porción distal de la falange proximal del tercer dedo del pie izquierdo para corregir, de este modo, el problema del heloma duro recurrente, molesto y doloroso que presentaba en el dorso de la articulación IF proximal del mismo dedo.

Ya en el *postoperatorio inmediato*, se le realizaron radiografías DP del pie izquierdo donde se apreciaba la adecuada reducción de la subluxación de la segunda articula-

ción MTF, manteniéndose la congruencia articular entre la cabeza del segundo metatarsiano y la base de la falange proximal del segundo dedo.



Fig. 5 Radiografía DP izquierda en el postoperatorio inmediato.

Al cabo de dos días se le realizó la primera cura postquirúrgica, seguida de las establecidas en el protocolo postoperatorio de la C.U.P. y orientadas según el pronóstico en la cicatrización y la curación ósea. Entre las curas postquirúrgicas destacamos:

- A los 10 días: retirada de la sutura.
- A las 3 semanas: retirada de la fijación y toma de muestra del exudado de la herida quirúrgica para descartar una posible infección de la misma, mostrando el cultivo un resultado negativo.
- Al mes: nueva muestra de exudado de la herida, resultando éste positivo a S. aureus y tomando entonces las medidas antibióticas necesarias para tratar el proceso infeccioso que estaba sufriendo la paciente. Una vez resuelta la complicación de manera adecuada, se procede con el resto de curas postquirúrgicas sin hallar ninguna complicación o problema asociado, concediéndole el alta definitiva aproximadamente un mes y medio después de la intervención.

Se comprobó que la evolución de la paciente había sido satisfactoria ya que se consiguieron los objetivos planteados con el procedimiento quirúrgico, reduciendo de manera adecuada la subluxación de la segunda articulación MTF de pie izquierdo y evitando la sintomatología dolorosa que refería la paciente.

19 de Octubre de 1999: REVISION DE LOS 6 MESES.

Transcurridos *6 meses* de la intervención quirúrgica se somete a la paciente a una *revisión* y es entonces cuando se realizan una valoración clínica y pruebas complementarias consistentes en radiografías DP y LAT en carga de ambos pies para observar el estado de las articulaciones intervenidas, así como el estado óseo general del pie, y un nuevo análisis computerizado de la marcha (Musgrave).

Valoración clínica:

Paciente refiere dolor en el dorso y zona lateral del pie izquierdo. El dolor se inicia a nivel dorsal del pie, principalmente en el segundo dedo y se irradia dorso-lateralmente pasando por debajo y detrás del maleolo externo, para ascender por el compartimento lateral de la pierna izquierda. Este dolor se desencadena a la deambulación y con la bipedestación prolongada. La paciente describe el dolor en forma de "tirón" o "calambre". A la palpación plantar de la segunda articulación MTF se desencadena una "sensación desagradable", según refiere la paciente, bajo el segundo dedo.

La deformidad que se aprecia en el pie izquierdo es la siguiente: subluxación del primer dedo, que queda abducido y en flexión dorsal. El segundo dedo aparece flexionado dorsalmente, no existiendo apoyo de primer, segundo ni tercer dedos tanto en carga como en descarga. Se consigue palpar perfectamente la segunda cabeza metatarsal plantarmente. Además el recorrido del tendón extensor del segundo dedo aparece eritematoso y muy tenso y, la paciente, refiere en ocasiones frialdad en esta zona.

La única lesión dermatológica que presenta es una leve hiperqueratosis en la zona medial-plantar de la primera cabeza metatarsal del pie izquierdo.

Con respecto a la función articular del pie izquierdo cabe destacar que el primer dedo es rígido, el segundo puede flexionarlo ligeramente hacia plantar y dorsal (podríamos considerar semirrígida la segunda articulación MTF). Al realizar el movimiento de flexión plantar de los dedos se desencadena dolor o molestias en el recorrido del extensor común. En el movimiento de eversión-inversión se desencadena dolor en el recorrido de los peroneos y en la flexión plantar de tobillo el dolor se manifiesta en el recorrido del extensor común de los dedos.

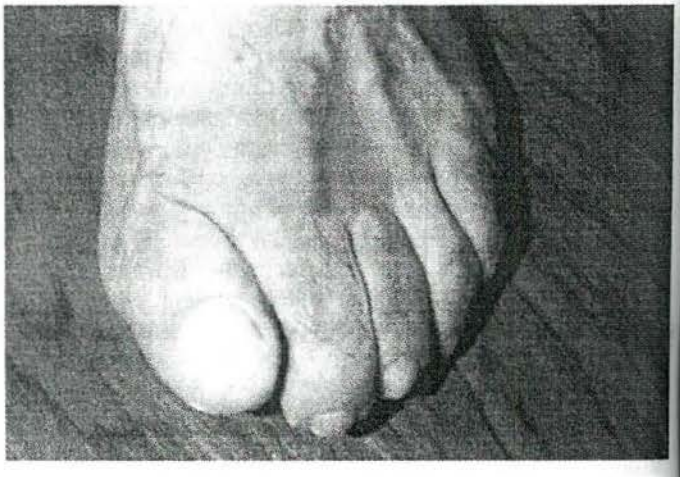

Fig. 6 Visión dorsal del pie izquierdo.

Estudio computerizado de la marcha (Musgrave): donde se establecen las diferencias apreciadas en comparación con el estudio preoperatorio. Al observar la gráfica de presiones en el *pie izquierdo* se aprecia que las cargas situadas bajo la segunda, cuarta y quinta cabezas metatarsales han disminuido considerablemente en comparación con las presiones registradas en el preoperatorio a este mismo nivel. La línea de carga se desplaza hacia medial con

ligera inestabilidad a nivel de mediopié, probablemente debido a la marcha antiálgica que realiza la paciente. El despegue digital se lleva a cabo con cuarto y quinto dedos, sin utilizar para ello el primero. En el *pie derecho* la máxima presión se registra a nivel de las cabezas metatarsales centrales y el despegue digital en este pie, se realiza entre segundo y tercer dedos.



Fig. 7 Musgrave postquirúrgico a los 6 meses.

Examen radiológico: en la radiografía DP del pie izquierdo se observa de nuevo una leve subluxación de la segunda articulación MTF, aumento de la angulación del HAV. Existe también una imagen compatible con degeneración ósea debido a la osteoporosis, así como la presencia de osteofitos dorsales a nivel de las articulaciones cuneometatarsales que pueden apreciarse en las radiografías LAT de ambos pies.

Fig. 8 Radiografías DP a los 6 meses.

La paciente, actualmente, lleva tratamiento ortopodológico consistente en una plantilla termoconformada compuesta por un A.L.I. fisiológico, un A.L.E. ligeramente aumentado, una barra retrocapital, todo ello de forma bilateral, y fenestración subcapital rellena de látex blando para la cabeza del segundo metatarsiano del pie izquierdo

CONCLUSIONES:

La técnica de Keller está indicada fundamentalmente en personas mayores (50 años en adelante), pacientes inactivos, desviaciones importantes del primer dedo, cambios degenerativos de la primera articulación MTF y pacientes que hayan sufrido otras intervenciones anteriormente. Durante mucho tiempo fue muy utilizada debido a que era sencilla de realizar y se conseguía una buena reducción de la deformidad. Sin embargo está cargada de complicaciones si las indicaciones no son las precisas. En el caso que nos ocupa, con esta técnica se realizó una amplia resección de más de la mitad de la base de la falange proximal del primer dedo determinando un acortamiento excesivo del mismo y, conllevando como resultado, la transferencia del soporte del peso corporal desde el primer metatarsiano al segundo. Además tras un procedimiento tipo Keller, el control sobre el primer dedo es escaso o nulo debido a que se pierde la inserción de los músculos intrínsecos insertados en la base de su falange proximal. Esto crea una inestabilidad a nivel de la articulación metatarsofalángica que se traduce, al igual, en una transferencia de cargas. El segundo dedo, más largo que el primero, se incurva y tiende a luxarse sobre la cabeza del segundo metatarsiano. Cuanto más tiempo permanece la subluxación, mayor es el cambio que se produce en tejido blando y hueso circundantes. La contractura de las partes blandas pueden manifestarse como acortamiento de los tendones extensores y de la cápsula dorsal y elongación de la cápsula plantar de la articulación. Cuando la segunda articulación presenta una subluxación, ésta podrá ser corregida quirúgicamente mediante una intervención como la propuesta en esta Sesión Clínica. Pero debemos tener muy presente que la causa que ha provocado la subluxación de la segunda articulación metatarsofalángica del pie izquierdo, aún está presente, lo que, unido a otros factores, puede provocar una recidiva de la deformidad del segundo radio. La paciente, en este caso, manifiesta una notable tensión de la musculatura extensora, siendo objetivable a la observación del pie izquierdo, ya que, como hemos comentado existe un marcado trayecto del músculo extensor del segundo dedo que tracciona de la falange proximal del mismo, que tiende a colocarse sobre la cara dorsal de la cabeza del segundo metatarsiano. Debe recordarse que durante la marcha todas las fuerzas que pasan a través de la articulación metatarsofalángica tienden a llevarla a la dorsiflexión, de modo que todo desequilibrio en las estructuras que rodean esa articulación (es decir, cápsula o tendones) puede traducirse en una subluxación dorsal.

BIBLIOGRAFIA

1.- **CHRISTENSEN JC.** *Complicaciones quirúrgicas del antepié*. En: BUTTERWORTH R, DOCKERY GL. Atlas a Color y Texto de Cirugía del antepié. Madrid: Ortocén, editores; 1992. p. 237-258

2.- **COUGHLIN MJ, MANN RA.** *Deformidades de los dedos pequeños*. En: MANN R.A. Cirugía del pie. 5ª ed. Buenos Aires: Médica Panamericana; 1987. p. 167-196

3.- **DELAGOUTTE JP.** *Troubles statiques.* En: DELAGOUTTE JP, BONNEL F. Le pied. Pathologie et techniques chirurgicales. Paris: Masson; 1989. p. 134-143

4.- **GROULIER P.** *Troubles statiques du pied.* En: CHIRON PH, UTHEZA G. Le pied. Actualités en Mèdicine, chirurgie et rééducation. Paris: Masson; 1990. p. 105-110

5.- **HETHERINGTON VJ.** Hallux Valgus and Forefoot Surgery. New York: Churchil Livingstone; 1994.p.429-452

6.- **JOHNSON KA.** *Pie y Tobillo.* Madrid: Marban; 1998

7.- **LELIEVRE J, LELIEVRE JF.** *Patología del pie.* 4ª ed. Barcelona: Masson; 1993

8.- **MANDRACCHIA VJ, STRASH WW.** *Lesser Metatarsal Surgery.* En: LEVY LA, HETHERINGTON VJ. Principles and Practice of Podiatric Medicine. New York: Churchil Livingstone; 1990. p. 811-822

9.- **MANN RA.** *Cirugía del pie.* 5ª ed. Buenos Aires: Médica Panamericana; 1987. p. 318-319

10.- **MANN RA, COUGHLIN MJ.** *Hallux Valgus y sus complicaciones*. En: MANN RA. Cirugía del pie. 5ª ed. Buenos Aires: Médica Panamericana; 1987. p. 87-166

11.- **MANN RA, COUGHLIN MJ.** *Lesser-Toe Deformities*. En: JAHSS MH. Disorders of the Foot and Ankle: Medical Surgery Management. 2ª ed. Vol II. Philadelphia: WB Saunders; 1991. p. 1205-1228

12.- **MARTI I OLIVA X, NÚÑEZ-SAMPER M.** *Osteotomías.* En: NUÑEZ-SAMPER M, LLANOS ALCAZAR LF. Biomecánica, Medicina y Cirugía del pie. Barcelona: Masson; 1997. p. 533-535

13.- **MASCARO R.** *Patología de los dedos*. En: VILADOT A y cols. Quince lecciones sobre patología del pie. Barcelona: Masson; 1997. p. 192-200

14.- **MATTEI DIAZ JA.** *Cirugía básica del Hallux Valgus.* Rev Esp Podol 1993: IV (3): 115-126

15.- **McGLAMRY ED, JIMENEZ AL, GREEN DR**. *Lesser Ray Deformities*. En: McGLAMRY ED, BANKS AS, DOWNEY MS. Comprehensive Textbook of Foot Surgery. 2ª ed. Vol I. Baltimore: William & Wilkins; 1992. p. 321-378

16.- **MILANO L, BERTELLI A, PISANI PC.** *Les échecs après traitement chirurgical de l´Hallux Valgus selon la tecnique de Keller-Lelièvre-Viladot: Solutions chirurgicales.* Med Chir Pied 1994; 10 (4): 216-220

17.- **NUÑEZ-SAMPER PIZARROSO M, CARRANZA BENCAO A.** *Metatarsalgias por sobrecarga de los radios medios.* En: LLANOS ALCAZAR LF. El pie. Barcelona: Masson; 1997. p. 76-77

18.- **PASCUAL HUERTA J, GARCIA CARMONA FJ, LAZARO MARTINEZ JL, MORENO DE CASTRO M, RIVERA SAN MARTIN G.** *Sesión Clínica: Planificación preoperatoria en un paciente quirúrgico.* Rev Esp Podol 1999; 10 (2): 101-112

19.- **PEDOWITZ WALTER J.** *Deformities of the first ray.* En: LOWELL DL, MIZEL M, PFEFFER GB. Foot and Ankle. American Academy of Orthopaedic Surgeons; 1994. p. 141-163

20.- **ROMEU VILLEGAS R.** *Cirugía Keller del juanete.* Rev Esp Podol 1993; IV (3): 128-130

21.- **ROOT ML, ORIEN WP, WEED JH.** *Normal and abnormal function of the foot.* Vol II. Los Angeles: Clinical Biomechanics Corporation; 1997

22.- **SALO JM, BORRAN F.** *Metatarsalgias.* En: VILADOT A y cols. Quince lecciones sobre patología del pie. Barcelona: Toray; 1989. p. 171-178

23.- **SCHUBERT JM.** *Técnicas quirúrgicas del primer radio*. En: BUTTERWORTH R, DOCKERY GL. Atlas a Color y Texto de Cirugía del Antepié. Madrid: Ortocén; 1992. p. 195-236

24.- **TEASDALL RD.** *Resección-Artroplastia del segundo y tercer dedos.* En: JOHNSON KA. Pie y Tobillo. Madrid: Marban; 1994. p. 149-160

25.- **TOURNE Y, LEROY JM, MAIRE JP et al.** *Tecniques chirurgicales*. En: HERISSON C, SIMON L. Actualités en Médecine et Chirurgie du pied. 8ème sèrie. Paris: Masson; 1993. p. 73.75

26.- **VALENTI P.** *Les èchecs de l´intervention de Keller: Symptomatologie eléments thèrapeutiques.* Med Chir Pied 1994; 10 (4): 210-215

27.- **VALERO SALAS J.** *Introducción al tratamiento del HAV.* Podoscopio 1991; III(7): 175-184

28.- **VALERO SALAS J.** *Introducción al tratamiento del HAV.* Podoscopio 1991; III(8): 205-212

29.- **VALERO SALAS J.** *Introducción al tratamiento del HAV*. Podoscopio 1991; III(9): 233-243

30.- **VALERO SALAS J.** *Técnica de Keller.* Rev Esp Podol 1995; VI (3): 143-151

31.- **VALERO SALAS J.** *Tratamiento quirúrgico del síndrome de sobrecarga del quinto metatarsiano.* Rev Esp Podol 1995; VI (4): 187-196

32.- **VIAL D.** *Mises au point techniques, cliniques, diagnostiques.* En: CLAUSTRE J, SIMON L. Actualités en Médecine et Chirurgie du pied. 4ème sèrie. Paris: Masson; 1989. p. 1-3

33.- **VILADOT A**. *Patología del antepie.* 3ª ed. Barcelona: Ediciones Toray; 1981. p. 233-240

34.- **WU KK.** *First metatarsophalangeal fusion in the salvage os failed H.A.V. operations*. Journal of Foot and Ankle Surgery 1994; 33 (4): 383-395

ELIMINACION QUIRURGICA DEL HELOMA DORSOLATERAL DEL 5º DEDO

*LOPEZ MORALES, Julio J.

INTRODUCCION:

Fue en 1982, cuando el recordado Luis Aycart, presento en el XV congreso nacional de podología celebrado en Castellón una conferencia bajo el título "Eliminación quirúrgica del heloma dorsal por cirugía" han transcurrido 17 años y XV Congresos Nacionales y su mensaje sigue siendo válido, quizás algunos procedimientos podológicos hayan variado y ya no se tenga tan en cuenta el incidir más o menos, simplemente lo indicado.

El gran mérito del recordado Luis Aycart fue el abrir puertas y mostrar nuevos caminos en el tratamiento definitivo de algunas afecciones, lo que hoy para las nuevas generaciones parece normal, entonces no era tan sencillo, por eso hoy es recordado y todos los que alguna vez le escuchamos le estamos agradecidos.

Bajo el título de "Eliminación quirúrgica del heloma dorsolateral del quinto dedo" quiero referirme a la etiopatología y más concretamente al tratamiento quirúrgico de esta afección.

El Dr. Mercado en su libro "Atlas de Cirugía del pie" clasifica las deformidades de los dedos desde el punto de vista quirúrgico en alteraciones Congénitas y en deformidades por presión, Como Congénitas estarían:

- Quinto supraductus
- Sindactilismo
- Polidactilia.

Como deformidades por presión, (que son lo que constituyen los helomas), que dependiendo donde estas aparezcan, y en el caso del quinto dedo podemos hablar de:

- Heloma distal.
- **Heloma dorsal o Dorsolateral.**
- Heloma de F. de saco.

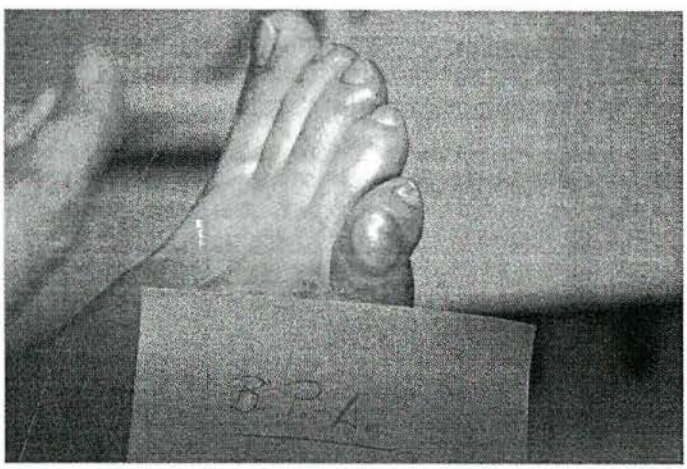

Fig. 1 A Heloma.

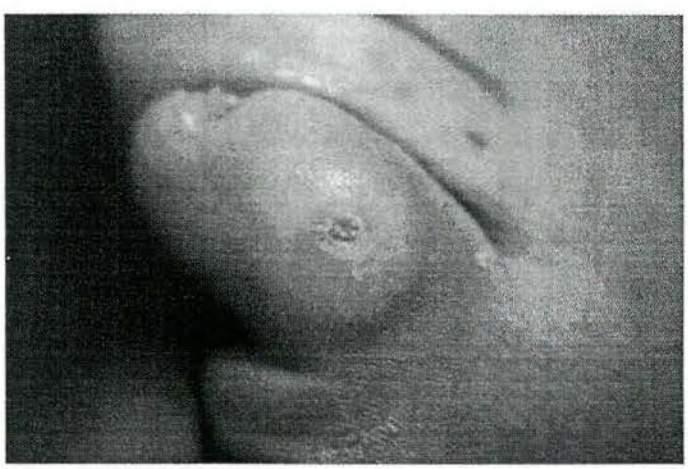

Fig 1 B Heloma.

DEFINICION DE HELOMA:

Un heloma es un engrosamiento de la piel, compuesto por células muertas, queratinizadas, descamadas, impactadas, distorsionadas en zonas de roce y fricción

El heloma está causado **factores extrínsecos**, como:

- El calzado estrecho o mal ajustado.
- Irritaciones por las irregularidades del mismo o de materiales acrílicos como el de medias o calcetines

*Podólogo.
CORRESPONDENCIA: ARENZANA & LOPEZ, PODOLOGOS: C/ Rufino Blanco, 11 A-1º C - 19002 Guadalajara. - E-mail: AMARIAAC19@smail1.podonet.net.

Y a **factores intrínsecos** tales como:

- Prominencias óseas.
- Bordes óseos irregulares.
- Exóstosis o defectos de alineación de los dedos
- O una función y estructura defectuosa del pie.

CLINICA Y ETIOLOGIA ESPECIFICA DEL HELOMA DORSOLATERAL DEL 5º DEDO:

El heloma dorsolateral del quinto dedo, se manifiesta como una superficie queratósica, de bordes circunscritos bien delimitados, es una masa seca cornea y dura, amarillenta o blanco-amarillenta, en el centro de la masa cornea en ocasiones aparece un núcleo duro, también coloquialmente llamado "clavo" de coloración más pálida, que se introduce hacia tejidos subepidérmicos.

La causa de este heloma, es debido a una doble alteración que se manifiesta por.

Fig. 2 A Dedo rotado.

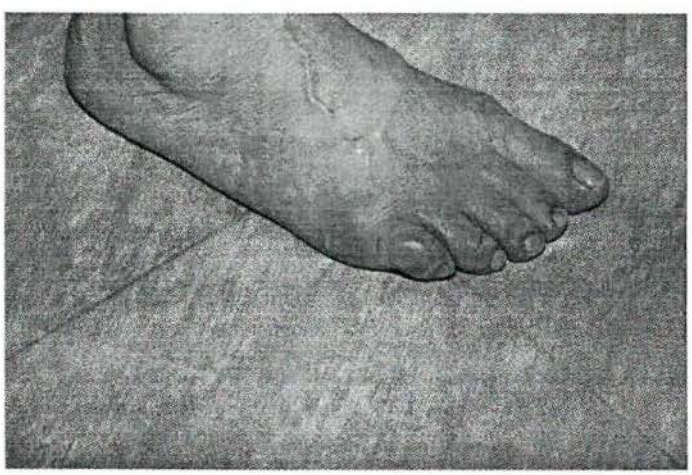

Fig. 2 B Dedo rotado.

- **Una rotación de la falange en dos planos:**
  - **En el plano longitudinal con rotación externa o en varo.**
  - **En el plano transversal con addución o hacia adentro.**
  - **A la existencia de un cóndilo prominente**

La rotación del dedo se produce como consecuencia del desequilibrio entre el flexor común de los dedos y el cuadrado plantar, en un pie pronado el cuadrado plantar pierde su acción de modificar la línea de tracción del flexor largo de los dedos.

EVOLUCION DEL HELOMA:

El heloma pude ir pasando por diferentes fases:

1º.- Periodo de sensibilidad o fase de hiperqueratosis:

Simplemente es un engrosamiento de la epidermis, los dolores son poco acusados.

2º.- Periodo doloroso o fase higroma: Se constituye la bolsa serosa, además de la hiperqueratosis superficial existen puntas corneas, esta inflamación puede progresar llegando hasta el tejido óseo, produciéndose la.

3º.- Fase de periostitis: Que es la inflamación del periostio, con aumento de la actividad de los osteoclastos, con una reorganización de dicho calcio de forma anárquica, en los tejidos blandos adyacentes y en la superficie ósea, lo que formará una exostosis.

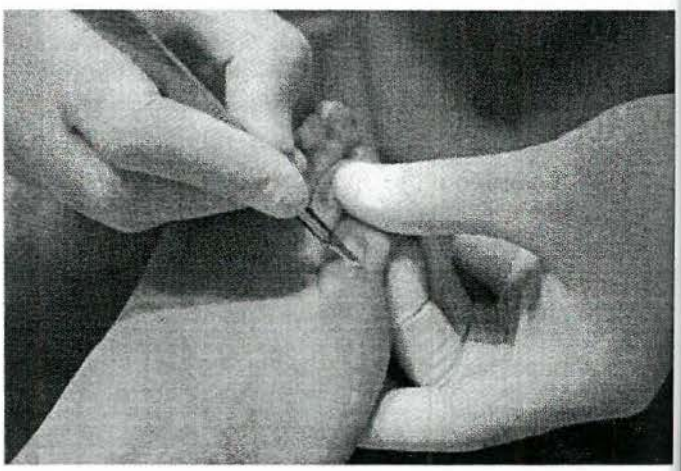

Fig. 3 Quiropodia.

TRATAMIENTOS:

PALIATIVOS:

En la mayoría de nuestros pacientes, por lo general el tratamiento será paliativo, primero mediante la eliminación del heloma con la **quiropodia**, si bien es necesario el informar al paciente de una serie de **Autocuidados** para retrasar la recurrencia el mayor tiempo posible, entre los más generales estará el uso de un calzado cómodo y fisiológico, el uso de calcetines de algodón o hilo, evitando las fibras y materiales acrílicos, el mantener la piel en las mejores condiciones fisiológicas, de hidratación en el caso del heloma dorsolateral, por sequedad extrema de la piel.

También está indicado la confección las ortesis de silicona, referente a los protectores u ortesis de silicona, consideramos que la más indicada es el **elemento diafisario del quinto dedo**, elemento que ocupa el borde lateral de la diáfisis de la falange proximal, cuyo principal objetivo será, evitar la presión y el roce causante del heloma, y corregir la rotación externa, en cuyo caso la silicona habrá que prolongarla más plantarmente.

QUIRURGICO:

Consideramos necesario instaurar un tratamiento quirúrgico cuando:

- **Exista un heloma doloroso y recidivante a los pocos días de su enucleación.**
- **Siempre que exista una inflamación constante, pudiéndose complicar con infecciones y/o ulceraciones.**
- **Si a pesar de haber realizado un tratamiento paliativo mediante una ortesis se mantiene el heloma recidivante y doloroso.**

El tratamiento quirúrgico se desarrolla en tres apartados, los procedimientos previos a la cirugía o **prequirúrgico**, la técnica operatoria o **acto quirúrgico** y las curas o cuidados postoperatorios también llamado postquirúrgico.

PREQUIRURGICO:

En toda cirugía por pequeña que esta sea, debemos hacer una valoración prequirúrgica, que siempre debemos tener presente antes de hacer una cirugía, por muy sencilla que esta sea, una vez hecha esta valoración (que no describo), nosotros desechamos el tratamiento quirúrgico en las siguientes ocasiones:

- **Cuando existan anormalidades vasculares significativas**
- **Alteraciones en la analítica**
- **Anormalidades sistémicas hasta un 2° grado según la AAS, enfermedades sistémicas leves o moderadas.**

En todo proceso quirúrgico siempre, solicitamos el consentimiento operatorio de forma protocolizada, mediante un documento firmado por el paciente, en el que nos autoriza a realizar el tratamiento quirúrgico y las pruebas complementarias; y en el que da por entendido el proceso y que todas las respuestas por el formuladas, han recibido respuesta .

ANESTESIA

Como principio anestésico utilizamos Mepivacaina a una dilucción al 1.5% mezclado con unas décimas de betametasona fosfato disódico y acetato (Celestone Cronodose) con acción antiinflamatoria, el periodo de latencia es de 10-15 minutos y el periodo de acción anestésica en torno a las dos horas y treinta minutos.

El material que nosotros empleamos para la anestesia es una jeringuilla de 2cc y una aguja del calibre 25-27 G 1¼ , aguja de pequeño calibre.

Fig. 4 Técnica Anestésica.

La técnica que realizamos es un bloqueo digital, consiste en coger la piel del dorso de la base del dedo entre el índice y el pulgar e insertar la aguja rápidamente, formando una pápula anestésica, lentamente se introduce la aguja en dirección plantar, inyectando el anestésico **0.5** c/c mientras se desciende en la cara lateral del dedo,

Luego la aguja se extrae sin retirarla del todo, dirigiéndose hacia la cara medial del dedo e inyectando 0.5 c/c, en ocasiones es necesario depositar una cantidad adicional 0,5 c/c en la cara plantar del dedo, sobre todo cuando este está rotado.

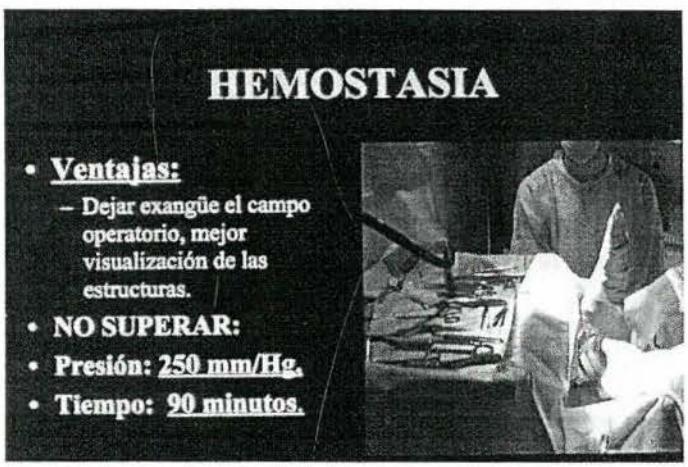

Fig. 5 Hemostasia.

HEMOSTASIA:

Nosotros somos partidarios de realizar la cirugía con torniquete a nivel del tobillo; una vez echo el barrido del pie, se coloca el torniquete, dado que es un procedimiento rápido, con la hemostasia mantenemos exangüe la zona, lo que nos permite ver perfectamente las estructuras a cortar y suturar, el manguito de la hemostasia se coloca a 250 mm/Hg, no debiendo sobrepasar los noventa minutos, cosa difícil, pues este procedimiento suele realizarse en menos tiempo.

Preferimos prescindir de ella cuando haya problemas de retorno venoso o sospecha de ello.

ACTO QUIRURGICO:

- **Instrumental necesario.**
- **Indicación y objetivos de la técnica.**
- **Desarrollo paso a paso.**

Instrumental necesario.

El instrumental necesario para la realización de esta técnica lo podemos clasificar en tres grupos, instrumental de disección, Mango de bisturí, hojas del nº15, pinzas de disección Addson 7X7, separadores de piel, y varios hemostatos o mosquitos; instrumental para el **procedimiento osteoarticular**, diferentes limas de hueso, cizalla y sierra, y para **el cierre de la herida** portaagujas y suturas.

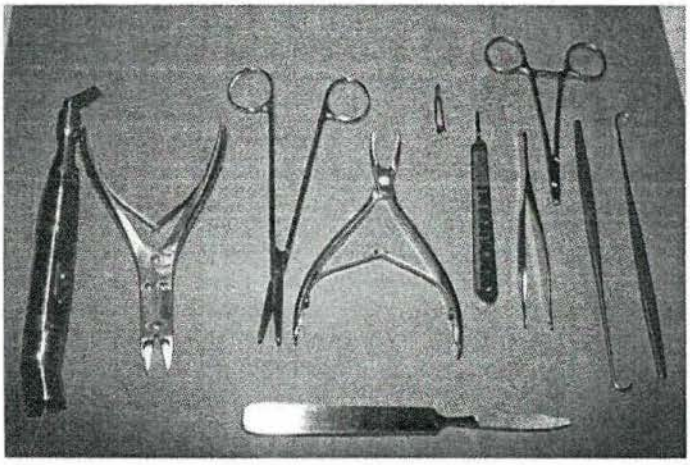

Fig. 6 Instrumental.

Indicación y objetivo de la técnica:

La causa de este heloma se produce por una rotación de la falange y por un cóndilo prominente.

El principal objetivo es disecar el heloma, reducir el hueso hipertrófico de la cabeza de la falange y realinear el dedo.

La forma más eficaz de hacerlo, o por lo menos la que nosotros usamos es la **falangectomía parcial** (osteotomía) del hueso que produce daño, esta técnica también es conocida como **Artroplastia digital.**

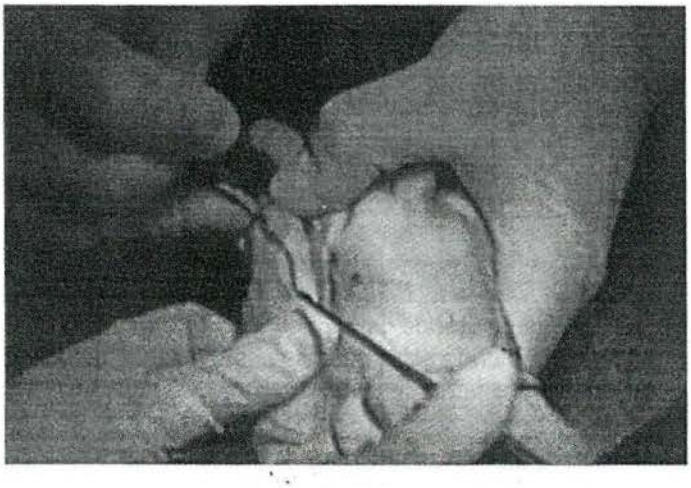

Fig. 7 Incisión tensionando la piel

Desarrollo, paso a paso:

1.- Incisión: Cualquier incisión nos permite acceder en planos profundos pero en el caso del quinto dedo, además tiene una doble finalidad:

1º.- Extirpar tanto tejido hiperqueratósico como nos sea posible, teniendo en cuenta que el heloma es dorsolateral y no sólo dorsal como en el resto de los dedos.

2º.- Corregir la desviación en varo del dedo.

Hay varios criterios referentes a la incisión, mientras que autores como el Dr. Mercado en su tratado de "Atlas de Cirugía del pie, Volumen I" habla de una doble incisión lineal dorsal y una segunda incisión Semielíptica que se unirá a la primera, otros autores como el D.P. Valero o el Dr. Hernández, recomiendan una incisión dorsal no totalmente rectilínea, sino en forma de ese itálica, siguiendo las líneas de la piel.

En los primeros procedimientos es recomendable el diseñar la incisión con un lapicero demográfico y tensionar la piel, al incidir con el bisturí con el fin de que la piel no se mueva y el corte sea limpio y preciso.

2.-Abordaje:

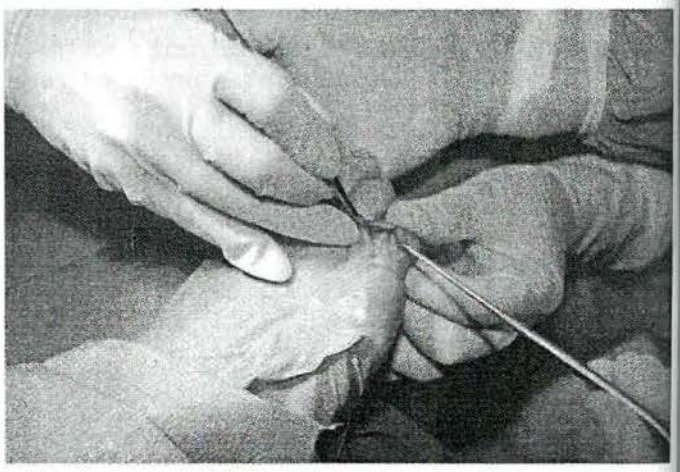

Fig. 8 Corte en el tendón.

Una vez hecha la incisión y resecado el heloma, procederemos a realizar la tenotomía y capsulotomía (ambas estructuras están íntimamente adheridas) realizando una incisión transversal en la zona más ancha del tendón.

Sirve como referencia el colocar el dedo en flexión plantar y en el punto más alto se considera el lugar en el que el cartílago articular se une a la cortical dorsal, cortar 1-2 mm en dirección distal desde el punto más alto.

La porción próximal del extensor se retrae y, se seccionan los dos ligamentos, colateral interno y externo, todo ello con la hoja Nº 15 del bisturí, por lo que una vez liberada la cabeza esta se eleva dorsalmente para una mejor exposición, para ello nos podemos ayudar de las asas de un hemostato o mosquito.

A la hora de realizar la falangectomía parcial o artroplastia hay varios criterios, mientras que unos autores son partidarios de seccionar la cabeza a nivel del cuello quirúrgico, justo proximal al cartílago articular, otros autores pre-

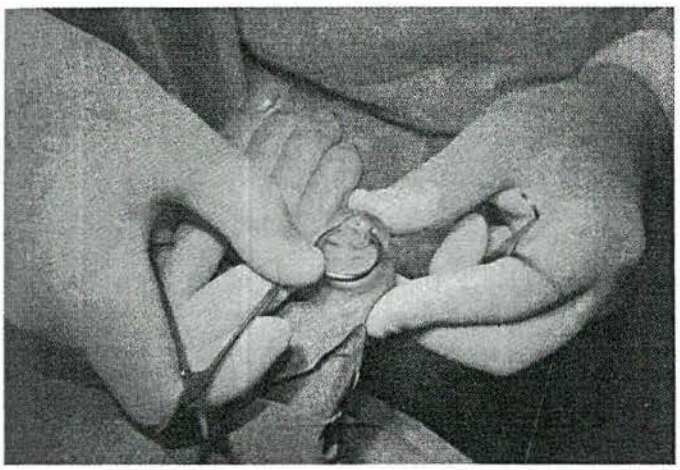

Fig. 9A Exposición de la cabeza.

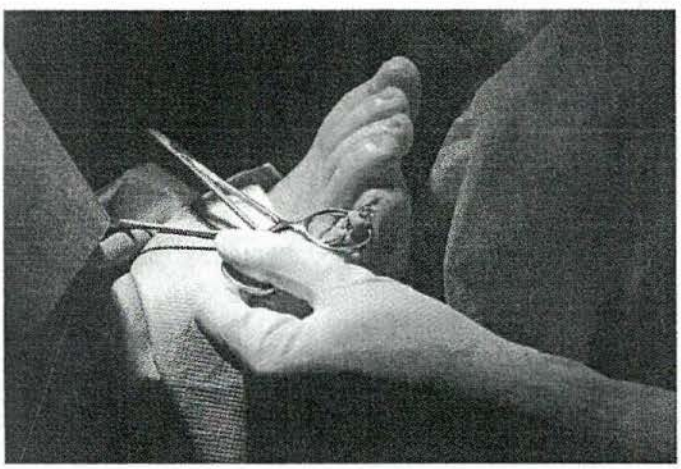

Fig. 9B Exposición de la cabeza.

fieren seccionarla en la zona en la que la falange se ensancha concretamente a nivel del cuello anatómico, aduciendo a que puede ser un error quedarse corto y este criterio es el que nosotros utilizamos.

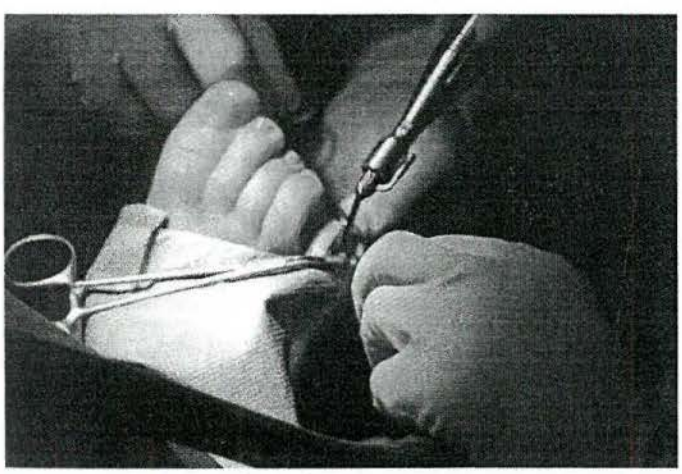

Fig. 10 Condilectomía con sierra.

Posteriormente se libera la porción distal del extensor, y se retrae distalmente, una vez que la falange media queda libre del tendón, se realiza la condilectomía lateral la falange media y a veces de la distal.

El procedimiento óseo es aconsejable hacerlo con sierra aunque también se puede hacer con un alicate, pero en este último caso hay mayor riesgo de dejar esquirlas como consecuencia de las microfracturas.

Se repasan y se liman las aristas que quedan como consecuencia de las osteotomías, suavemente y en una sola dirección, hacía el canal medular.

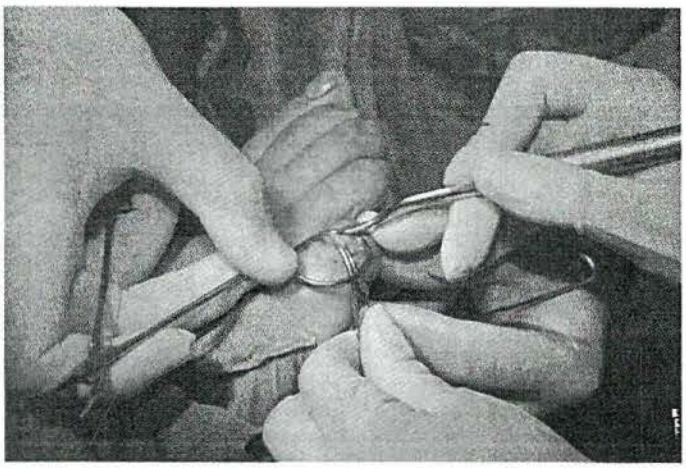

Fig 11 Limado

Posteriormente se lava y antes de cerrar definitivamente, nos gusta poner dos o tres gotas de Dexametasona, lo que hará un postoperatorio prácticamente indoloro.

3. - Cierre:

La sutura del quinto dedo, la hacemos en tres planos:

Tendón: Se sutura el tendón con dos o tres puntos de ácido poliglicólico de 4/0.

Tejido subcuticular: Se aproximan los bordes con uno ó dos puntos también de ácido poliglicólico 4/0.

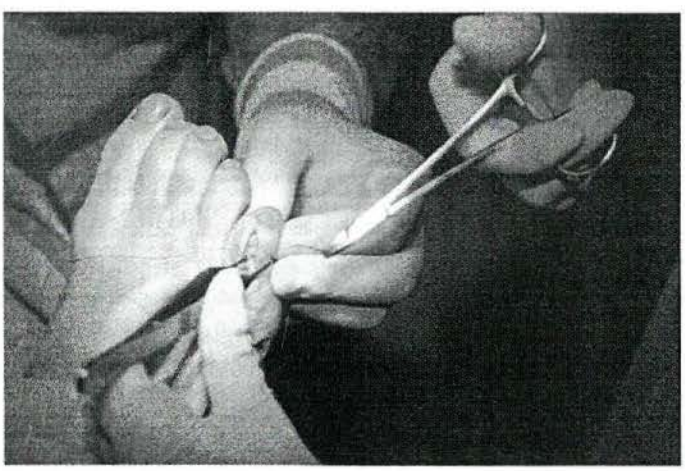

Fig. 12 Sutura de piel.

Piel: Se dan puntos sueltos o sutura continua, de nilón o seda 4/0 (dependiendo de las preferencias), es muy importante que queden fuertemente adheridos los bordes en el plano profundo.

También considero importante el mantener el dedo en una posición correcta mientras se sutura, con la uña mirando dorsalmente.

Una vez que se sutura la herida y la técnica quirúrgica ha sido realizada, comienza el postoperatorio, o postquirúrgico que nosotros lo hemos dividido en tres apartados.

POSTQUIRURGICO:

- Inmediato.
- Mediato temprano.
- Mediato tardío.

Inmediato:

Corresponde al periodo inmediato al cierre de la piel y hasta la primera cura.

Una vez terminada la cirugía lo primero que hacemos es el vendaje de la herida quirúrgica, y todo vendaje debe cumplir tres finalidades:

- ✓ Mantener la corrección/inmovilización para que la formación del tejido de la cicatriz, mantenga la alineación.
- ✓ Compresión decreciente que hace posible una tumefacción fisiológica normal y que evita un edema excesivo.
- ✓ Ambiente estéril en el área de la herida (protección), Absorción/eliminación del líquido de la superficie de la herida.

Los componentes del vendaje por nosotros utilizados son:

1. - Gasa no adherente vaselinada.
2. - Capa intermedia altamente absorbente y antiadherente en algodón.
3. - Venda de gasa, no adherente antiséptica y permeable, con la que mantendremos la corrección.
4. - Capa de compresión elástica y cohesiva, que sujetara el vendaje y dará protección a la herida.

En el vendaje del quinto dedo es muy importante el mantener la corrección realizada con la cirugía, de lo que sí estamos seguros es de que si con la cirugía no se corrige la desviación con el vendaje no lo vamos a conseguir, pero un mal vendaje si puede perjudicar una cirugía, en este caso hay que apoyar la corrección del quinto dedo, con el fin de que el dedo quede alineado y la uña mire dorsalmente.

Colocación de un calzado abierto típica zapatilla postquirúrgica.

Antes de que el paciente abandone la consulta, realizamos una Rx postoperatoria y se le dan las instrucciones postquirúrgicas en documento por escrito sobre reposo y actividades, sobre el cuidado de los vendajes y el tratamiento medicamentoso, con profilaxis antibiótica, Amoxicilina 500 mg cada 8 horas y tratamiento antiinflamatorio Ibuprofeno de 400 mg. En desayuno y cena, hasta la retirada de los puntos.

Mediato temprano:

Consideramos el tiempo transcurrido entre la primera cura y la retirada de los puntos.

Nosotros hacemos la primera cura a las 48 horas, en ella se cambian los vendajes, se hace un lavado y aplicación de antiséptico, lo que proporciona un gran alivio al paciente, en esta primera cura aprovechamos para y revisar la herida quirúrgica (bordes de la incisión, coadaptación de bordes, eritema, edema, hematomas etc.).

La siguiente cura se hará los 8 días de la cirugía momento en el que se retira la sutura externa y el tratamiento medicamentoso.

Fig. 13 Primera cura 48 horas.

Fig. 14 A la retirada de puntos.

Fig. 15 Revisión a los quince días.

Mediato tardío:

Lo consideramos como el periodo que transcurre desde la retirada de los puntos hasta el alta definitiva, cosa que suele ocurrir a las cuatro semanas, en este periodo las revisiones las hacemos una vez a la semana.

COMPLICACIONES QUIRURGICAS:

Toda cirugía por sencilla que sea, no está exenta de complicaciones, por lo que debemos de ser muy rigurosos en la ejecución de cada uno de los pasos, para evitar los siguientes problemas que suelen aparecer:

Al resecar el heloma:

Es normal que después de la cirugía exista cierto grado de inflamación como efecto fisiológico de la cura, e incluso que una vez retirados los puntos el paciente se sienta más libre y ya sin temores se descuide y camine más de la cuenta o se permita hacer actividades un poco osadas, por lo que se le pueda llegar a inflamar, además de haberle retirado el tratamiento antiinflamatorio, pero cuando la inflamación continua y se forma un edema crónico, esto puede ser debido a una escasa resección de la piel.

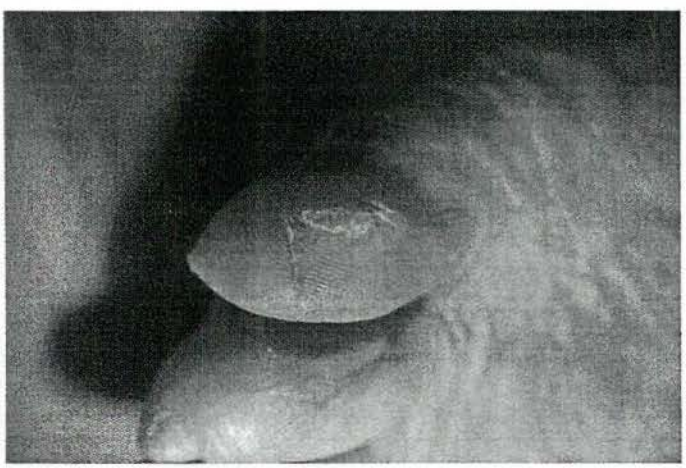

Fig. 16 Cicatrices hipertróficas

Fig. 17 tras reintervención

Por otro lado una excesiva resección de la piel, nos puede provocar una difícil unión de los bordes, siendo necesario hacer una sutura a tensión, lo que se puede traducir en **desinencias, cicatrices hipertrofias o escaras postquirúrgicas**.

En el procedimiento osteoarticular:

Un exceso de resección de la Cabeza de la falange, que hace que el espacio ausente se rellene de **tejido fibroso** y se forme un **edema temporal** (periodo puede prolongarse de 2 a 6 meses) **o crónico**.

También puede ocasionar un **dedo bailante o fofo**.

Por otro lado una insuficiente resección de la cabeza de la falange o de los cóndilos laterales de la media y a veces de la distal, puede ocasionar la recurrencia del heloma.

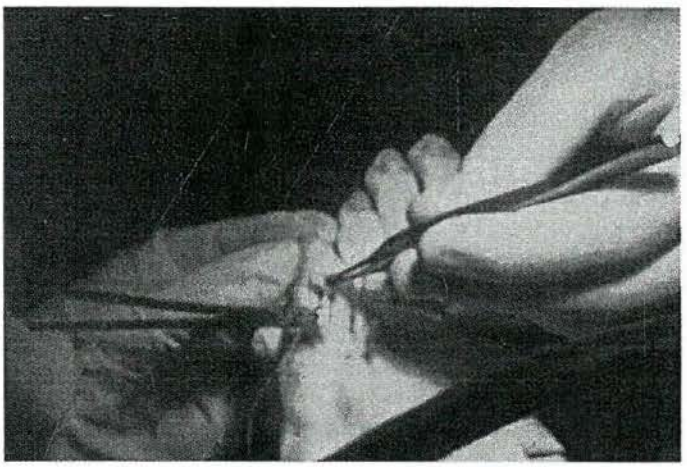

Fig. 18 Alineación del dedo al suturar.

En el cierre de la herida:

Una deficiente sutura del extensor, puede provocar un **dedo bailante o fofo**, el problema se puede plantear a nivel más psicológico del paciente que funcional, no suele tener mayores problemas una vez que el paciente a asumido esta pequeña alteración.

Un posicionamiento incorrecto del dedo en el que la uña no mire dorsalmente, tanto en la sutura del tendón, subcuticular o de piel, **no corregirá** la deformidad en **varo** del dedo.

La sutura por si misma puede dar problemas de intolerancias **con rechazo** o **enquistamiento**.

EVITAR LA RECURRENCIA:

Como resumen de todo lo expuesto anteriormente, he considerado el resumirlo todo en seis puntos:

1°.- Hacer una primera incisión dorsal no totalmente rectilínea.

2°. -Hacer una segunda incisión Semielíptica, resecando la mayor parte del heloma.

3°. -Resecar la cabeza de la falange a nivel del cuello anatómico y hacer condilectomía de la falange media y a veces de la distal.

4°. -Limar todas las estrías y hacer un buen lavado.

5°. -Suturar bien todos los planos descritos con el dedo en posición correcta.

6°. -Proteger el dedo de toda agresión externa, durante al menos tres meses.

Canestén gama dermatológica.

PROPIEDADES: Antimicótico de amplio espectro de acción frente a dermatofitos, levaduras, mohos y otros micetos. Activo también frente a determinadas bacterias gram-positivas (estreptococos, estafilococos) y gram-negativas (bacteroides y haemophilus vaginales). DERMATOLOGÍA: INDICACIONES: Dermatomicosis de todo tipo, entre las que cabe destacar: Micosis interdigitales (pie de atleta, tiña de la mano), micosis cutánea (tiña del cuerpo, pitiriasis versicolor), micosis de los pliegues (tiña inguinal, eritrasma), paroniquia de las onicomicosis, etc. POSOLOGÍA: 1 aplicación de crema, polvo o solución, 2-3 veces al día. La duración del tratamiento que en general se aconseja es de 3 a 4 semanas. CONTRAINDICACIONES: Sólo en casos excepcionales de hipersensibilidad demostrada al clotrimazol. PRECAUCIONES: Evitar el contacto de la solución de Canestén con ojos y mucosas ya que produciría escozor. INCOMPATIBILIDADES: No se han descrito EFECTOS SECUNDARIOS: La tolerancia al Canestén en aplicación local es excelente y no se han observado efectos fototóxicos ni fotosensibilizantes. INTOXICACIÓN Y SU TRATAMIENTO: Dada la concentración del principio activo y la vía de aplicación, la intoxicación no es posible aun en el caso de una ingestión accidental. CONDICIONES DE DISPENSACIÓN: Con receta médica. CANESTÉN CREMA. COMPOSICIÓN: Clotrimazol 1 %. PRESENTACIÓN: Tubo 30g. P.V.P. (IVA): 460 ptas. CANESTÉN SOLUCIÓN. COMPOSICIÓN: Clotrimazol 1 %. PRESENTACIÓN: Frasco atomizador 30 ml. P.V.P. (IVA): 481 ptas. CANESTÉN POLVO. COMPOSICIÓN: Clotrimazol 1 %. PRESENTACIÓN: Frasco espolvoreador 30 g. P.V.P. (IVA): 473 ptas.

Antes de prescribir, consulte la Ficha Técnica Completa.

Química Farmacéutica Bayer, S.A.
Calabria, 268 - 08029 BARCELONA
http://salud.bayer.es

Bayer



Piel en libertad

nestén es un antimicótico muy eficaz en el tratamiento de las infecciones fúngicas dermatológicas, mo por ejemplo el pie de atleta. Su principio activo, el clotrimazol, actúa contra todos los hongos tógenos comunes de la piel. Para cada tipo de infección existe una presentación adecuada.

Canestén®

PIEL SIN HONGOS



Química Farmacéutica Bayer, S.A.
Calabria, 268 - 08029 BARCELONA
http://salud.bayer.es

Bayer

broker's 88

Correduría de Seguros

UNA ORGANIZACIÓN AL SERVICIO DEL PODÓLOGO

OFERTAS EXCLUSIVAS PARA PODOLOGOS

SEGURO DE BAJA LABORAL

Le aseguramos unos ingresos fijos mientras no pueda trabajar a causa de una enfermedad o un accidente. A través de aseguradoras de solvencia y prestigio.

Indemnización	Primas Mensuales			
Pesetas Mensuales	*Franquicia 15 días*	*Franquicia 7 días*	*Franquicia 4 días*	*Sin Franquicia*
150.000	**2.500**	**3.400**	**3.600**	**4.200**
300.000	**5.000**	**6.800**	**7.200**	**8.400**

Es posible contratar capitales desde 30.000 hasta 1.000.000 de pesetas mensuales.

SEGURO PARA SUS MANOS

Cualquier accidente que afecte a sus manos, a sus dedos, a su vista o a su voz, pondría en peligro su profesión y sus ingresos. Por eso Broker's 88 ha diseñado a través solventes aseguradoras, un seguro que le permitirá seguir gozando del mismo nivel económico.

Pérdida o invalidez *(según el siguiente baremo):*

- Dedo pulgar o índice..... **60.000.000 Pts**
- Ultima falange (dedo pulgar o índice)..... **54.000.000 Pts**
- Dedo medio..... **54.000.000 Pts**
- Pérdida de la visión, o del habla, o de la audición.. **60.000.000 Pts**

Fallecimiento..... **50.000.000 Pts**

Primas Mensuales	
Con Fallecimiento	*Sin Fallecimiento*
4.300	**2.350**

Contratables otros capitales desde 10 M. de Pts

OTROS SEGUROS

Todos nuestros seguros tienen precios especiales para profesionales de la Podología.

SEGURO DE AUTO	SEGURO DE HOGAR	ASIST. SANITARIA	SEGURO DE VIDA	SEG. CONSULTORIO
Un 35% de descuento	Un 25% de descuento	Primas especiales	Tarifas exclusivas	Un 25% de descuento

Pida, sin compromiso, presupuestos de estos u otros seguros.

✆ 93 412 00 94

@ info@brokers88.es

REVISTA ESPAÑOLA DE PODOLOGIA

2.ª EPOCA / VOL.XI / NUM. 6 / SEPTIEMBRE-OCTUBRE 2000

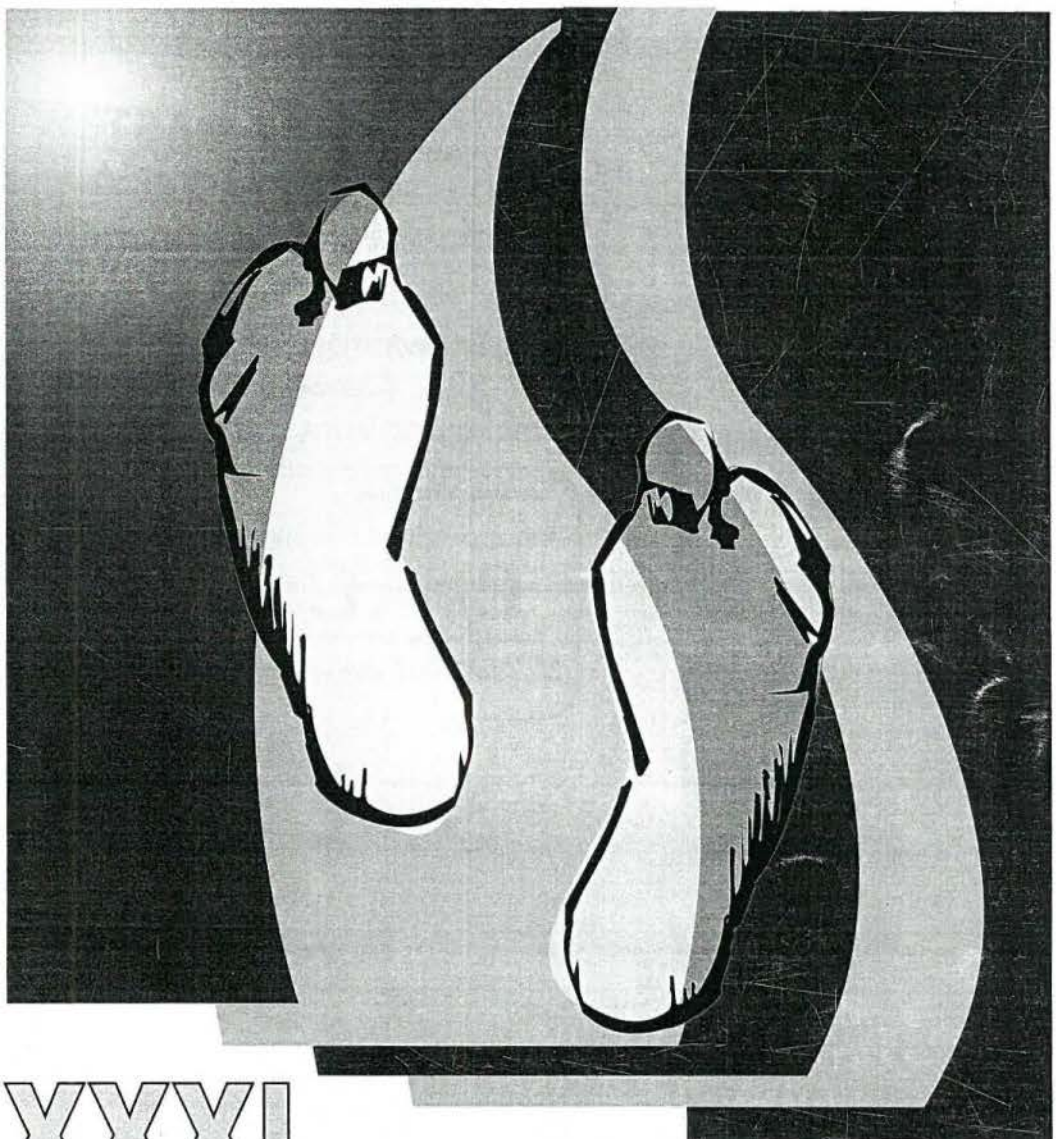

XXXI CONGRESO NACIONAL DE PODOLOGÍA

VALENCIA 12, 13 y 14 de OCTUBRE de 2000

Federación Española de Podólogos

FEDERACION ESPAÑOLA DE PODOLOGOS

NUESTRAS SILICONAS...

... "OTRAS"



Productos Herbitas S.L.

Avanzamos con usted!!

C/ Concha Espina 4 - B (46021) Valencia
TNOS: 96 362 79 00 Fax: 96 362 79 05
E-Mail: herbitas@retemail.es - www.herbitas.com

Herbitas

REVISTA ESPAÑOLA DE PODOLOGIA

ORGANO DE LA FEDERACION ESPAÑOLA DE PODOLOGOS

S U M A R I O

EDITORIAL

APUNTE HISTORICO SOBRE PODOLOGIA Y ODONTOLOGIA: UNA HERENCIA COMUN 367

TEMAS A REVISION

OSTEOPETROSIS-ENFERMEDAD DE ALDERS SCHÖNBERG 377

ULTRASONOTERAPIA EN PODOLOGIA 381

DIAGNOSTICO POR IMAGEN DE LA ARTRITIS REUMATOIDE 389

ORIGINALES

DIAGNOSTICO POR IMAGEN DE LA FIBROSIS PERINEURAL DE MORTON 393

CAIDAS EN EL ANCIANO. AYUDAS DE LA MARCHA 402

SHOCK ANAFILACTICO EN PODOLOGIA. ACTUALIZACION DE LA TERAPEUTICA MEDICAMENTOSA 410

SESIONES CLINICAS U.C.M.

SEGUNDO DEDO SUPRADUCTUS. ALTERNATIVAS DE TRATAMIENTO QUIRURGICO 414

Apunte histórico sobre Podología y Odontología: Una herencia común.

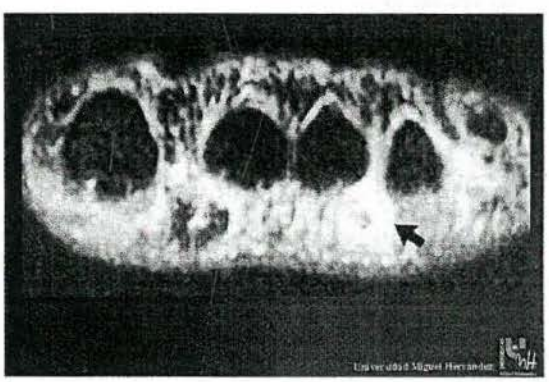

Diagnóstico por imagen de la fibrosis perineural de Morton.

P O R T A D A

PORTADA: CARTEL ANUNCIADOR DEL XXXI Congreso Nacional de Podología, Valencia, 12, 13 y 14 de Octubre de 2000.

REVISTA ESPAÑOLA DE PODOLOGIA

ORGANO DE LA FEDERACION ESPAÑOLA DE PODOLOGOS

Vehículo creado para promover y reforzar las relaciones entre los profesionales podólogos de España y divulgar los trabajos, comunicaciones, avances, noticias y todo lo relacionado o de interés para el podólogo y la Podología.

DIRECTOR
José Valero Salas

SUBDIRECTOR
Juan Antonio Moreno Isabel

REDACTOR JEFE
Manuel Moreno López

CONSEJO DE REDACCION
José Claverol Serra
Evaristo Rodríguez Valverde
Luis Martínez Gómez
Julio Escalante Rivas
José Luis Salcini Macías
Miguel Hernández de Lorenzo Muñoz
Elías D. González Pérez

CONSEJO DE ADMINISTRACION

Presidente
José Andreu Medina

Vicepresidente
José Valero Salas

Secretario General
Manuel Moreno López

Administrador General
Claudio Bonilla Sáiz

Consejeros
Juan Antonio Moreno Isabel
Sindulfo Iglesias Llaneza

COMISION CIENTIFICA

Guillermo Lafuente Sotillos
Montserrat Marugán de los Bueis
Alvaro Ruiz Marabot
Bernat Vázquez Maldonado
Pedro M. Galardi Echegaray
Luis J. Garcés Gallego
Carolina Alonso Montero
José Ramos Galván
Luis Martínez Camuña
Manuel Moreno de Castro
José Luis Lázaro Martínez
Francisco Javier García Carmona
Antonio Córdoba Fernández

AVISOS: La Redacción no se hace responsable de los contenidos de los artículos publicados en la Revista Española de Podología, de los cuales se responsabilizan directamente los autores que los firman.

La Redacción se reserva el derecho de reimprimir los originales ya publicados, bien en la propia R.E.P. o en otras publicaciones de su incumbencia.

Queda prohibida la reproducción total o parcial de los trabajos publicados, aún citando su procedencia, sin expresa autorización de los autores y la Redacción.

Redacción: San Bernardo, 74 - Tel. 91 531 50 44
Fax: 91 523 31 49 - 28015 MADRID

Impresión: Gráficas AREN, S.L. - Lucero, 32-34
Tel. 91 526 47 72 - Fax: 91 526 48 04 - 28047 MADRID
Depósito Legal: B-21972-1976
ISSN-0210-1238. N.º de SVR-215

APUNTE HISTORICO SOBRE PODOLOGIA Y ODONTOLOGIA. UNA HERENCIA COMUN

*CORDOBA FERNANDEZ, Antonio
**CRUZ RODRIGUEZ, Daniel

RESUMEN

El autor hace un repaso histórico de la evolución de dos disciplinas que en su origen fueron desempeñadas por un mismo profesional. A lo largo del trabajo se hace un repaso de la evolución acontecida desde el punto de vista académico y socioprofesional en ambas disciplinas desde la antigüedad hasta nuestros días.

PALABRAS CLAVE

Historia, callista, dentista, podología, odontología.

INTRODUCCION

"Si te cortares los callos,
sangre las heridas viertan,
y quédente los raigones
si te sacares las muelas".

En 1610 Cervantes, en su obra cumbre Don Quijote de la Mancha, capítulo LVII, el autor hace referencia, curiosamente en verso, a una forma de tratamiento "podológico y odontologico" recitado por Altisadora (doncella de la duquesa).

Este no es más que un ejemplo que denota la existencia de un pasado común entre dos actividades a priori tan dispares pero que como podremos comprobar, a lo largo de su evolución historica, han seguido un cierto paralelismo.

ANTECEDENTES EN LA EDAD MEDIA

Hasta finales del siglo X, la ciencia médica estuvo en Europa reducida a restos muy empobrecidos de los saberes clasicos, conservados sobre todo por los clérigos. La práctica de la medicina y cirugía estaban, preferentemente, en manos de los monjes, aunque siempre existió un reducido número de profesionales laicos, tanto cristianos como judíos. Por esta época los monjes practican la medicina y la enfermería con pocas distinciones y escaso ímpetu por avanzar en la ciencia.

Más tarde surgen las primeras asociaciones de trabajadores en forma de gremios. Estos alcanzan gran importancia ya que velaban por las condiciones laborales, protegían y vigilaban los salarios con el fin último de mejorar las condiciones de vida y de trabajo de los hombres con un oficio común. Se crean así gremios de médicos unidos a boticarios, favoreciendo la separación con los cirujanos y los *practicantes*, estos y aquellos admitieron a los barberos por la similitud de herramientas y material de trabajo.

Con el paso de los años y la experiencia adquirida, el barbero va especializándose, hasta dedicar su trabajo casi por completo a las labores de cirugía, dejando en mano de los aprendices las labores de barbería. Surge así la figura del *cirujano barbero*.

La misión de los cirujanos-barberos era muy extensa: sanar heridas, practicar sangrías, abrir abscesos, corregir huesos dislocados o rotos, sacar muelas o eliminar callos o durezas. Estos ejercían en ambientes tan variados como galeras, campos de batalla y hospitales. Los que adquieren más prestigio, se convierten en maestros de futuros profesionales (Fig 1).

Fig. 1

*Profesor Asociado de Fundamentos de Podología, Ergonomía y Administración de Medicamentos.
Escuela Universitaria de Ciencias de la Salud (Diplomatura de Podología) de la Universidad de Sevilla.
**Doctor en Odontología por la Universidad de Sevilla.
CORRESPONDENCIA: Antonio Córdoba Fernández. Dpto. de Enfermería, Fisioterapia y Podología. Avda. Sanchez Pizjuán s/n 41009 Sevilla.

Los cirujanos barberos no hablaban latín, pero anhelan equipararse a los médicos latinos, para lo cual, primero imitan sus usos, atuendos y maneras, algunos hablarán latín, usarán birrete y obtendrán diplomas y certificados. Estos son los *cirujanos latinos o de toga larga*, quedando por debajo de ellos los *cirujanos barberos o cirujanos de toga corta*, que no hablan latín, ni habían estudiado. Con el paso del tiempo a estos se les llamó sucesivamente, *Cirujanos romanticistas, cirujanos menores, ministrantes y practicantes.*

Durante la Edad Media, el principal factor de estancamiento de la Podología y Odontología fue el desprecio de lo manual, hasta el punto de reducirlas a oficios ejercidos por sanadores prácticos no instruidos y peor considerados que los médicos. Sin embargo la necesidad del tratamiento de las enfermedades de los pies y de la boca ha sido una constante a lo largo de la historia como así atestiguan los numerosos grabados que recogen las actuaciones manuales de callistas y dentistas (Fig. 2).



Fig. 2

La historia de la Podología y Odontología están íntimamente ligadas a la de la Cirugía. Durante la baja Edad media, se crean las primeras universidades, siendo los cirujanos frontalmente rechazados, lo cual les condujo a asociarse en cofradías y gremios, independientes de los médicos.

El gran maestro de la cirugía durante el siglo XIV, el francés Guy de Chauliac en su obra "Magna Chirurgia" atiende a intervenciones en todas las partes del cuerpo de la cabeza a los pies, ordenadas según un criterio topográfico muy quirúrgico. Habla de los instrumentos esenciales que un cirujano debe llevar en "su estuche" considerando imprescidibles *"cinco o seis (tipos)..., a saber: cuchillos, pinzas, navaja, lanceta, probeta y aguja"*. Describe algunos instrumentos empleados para el tratamiento de callos y extracciones dentarias sin embargo consideraba que estas debían ser hechas por barberos y dentadores (Fig. 3).

Fig. 3

EL RENACIMIENTO Y EL BARROCO

El siglo XVI supone una etapa de completo divorcio entre la práctica odontopodológica y la medicina. Las fracturas y dislocaciones que afectaban a los pies y a la boca eran tratadas por médicos y cirujanos, pero la podología conservadora así como la práctica de la odontología quedó fuera de la universidad y de los médicos notables, relegándose su cometido a un rango inferior.

Algunos médicos prestigiosos de la época como el español Francisco Martínez escribe uno de los primeros tratados conocidos dedicados exclusivamente a los problemas de la boca *"El coloquio breve y compendioso sobre la materia de la dentadura y marabillosa de la boca"* (1557) . En él recomendaba a los barberos realizar las extracciones dentarias despacio, con instrumentos bien afilados y que se asegurasen bien del diente que dolía antes de extraerlo.

A partir del siglo XVI y parte del XVII comienza el gran desarrollo de la cirugía en general. En las obras quirúrgicas publicadas durante estos siglos se empieza a observar una mayor importancia asignada a los tratamientos quirúrgicos, aunque la Podología y Odontología seguía en manos de barberos-pedicuros, sacamuelas y charlatanes (Fig. 4).

Fig. 4

Durante el Barroco (s. XVII) permanece cierto desprecio por las actuaciones manuales siendo la Podología y

Odontología satirizada por los poetas, ignorada por los médicos y en muchos casos temida por el pueblo.

Aunque durante esta época en el campo de la Medicina se hicieron grandes avances como el descubrimiento de la circulación de la sangre o la construcción del primer microscopio, en el campo de la Podología y Odontología acontecieron pocos progresos continuado la practica de estas en manos de barberos.

LA ILUSTRACION

Durante el siglo. XVIII continuó el escaso interés por las actuaciones manuales, las consecuencias de este escaso interés por la Podología y Odontología fue la aproximación empírica a la mayoría de los procedimientos empleados, estos continuaban siendo esencialmente paliativos (enjuages, emplastos, pediluvios...) o radicales (extracción de uñas o piezas dentarias) con resultados en el tiempo que dejaban mucho que desear. Esta situación no cambiaría hasta bien entrado el siglo XIX cuando se empieza a dar a la problemática del pie y la bc:a atención que merecen.

El 29 de enero de 1717, Felipe V, en una Real Cédula utiliza por primera vez el término de "Practicante" asignándole a los mismos funciones que hasta entonces habían desempeñado los barberos y otros múltiples "profesionales" de estas materias, pero que requerían una mayor capacidad técnica (flebotomías, sangrías, extracciones dentarias...).

Gracias al prestigio alcanzado, la profesión de cirujano, se va significando para formar un gremio unido al de los barberos, se exige para ejercerla, los estudios correspondientes de anatomía y práctica de disección.

Estos profesionales ocupan el grado menor de la Cirugía que quedará escalonada tras la citada disposición en tres niveles:

1.- *Cirujano Latino o de Toga larga.*

2.- *Cirujano Romanticista o de Toga Corta.*

3.- *Cirujano Ministrante o Practicante.*

Estos últimos tenían entre sus atribuciones la de realizar sangrías, colocar vendajes, aplicar ventosas, realizar escarificaciones, extraer muelas y cortar callos. En general podían realizar todas aquellas operaciones secundarias que no realizaba el médico o cirujano.

Esta época, tanto en el campo de la Odontología como en el de la Podología supone un compás de espera hacia los grandes avances que iban a acontecer durante el siglo XIX.

En el campo de la Odontología la figura más relevante de la época es Pierre Fauchard, considerado el padre de la odontología ya que de su mano comienza la independencia de esta disciplina. En 1728 publicó su gran obra *"Le Chierurgien Dentiste, ou traité des dents"* (La cirugía del dentista, o tratado de los dientes).

En Inglaterra durante la segunda mitad del siglo XVIII las figuras más famosas en el campo de la Podología son las de Abraham Durlacher y el Dr. Wolff. Estos trataron no sólo callos, sino también procesos dentarios. Parece ser que la práctica conjunta de la odontología y podología por parte de los mismos profesionales provenía de Francia y Alemania de donde pasó a Inglaterra extendiédose rápidamente (Fig. 5).

Fig. 5

De igual forma y también en Francia, surgen las primeras obras escritas de Podología por figuras relevantes como Rousselot que publica en 1762 su obra *"Nuevas observaciones sobre el tratamiento de los callos"*. Posteriormente en 1769, publica otra con el título de *"tratado acerca de cuidar los pies"*, conteniendo un tratado sobre callos, verrugas, durezas, sabañones, accidentes en las uñas y sus deformidades.

Laforest, cirujano pedicuro de Luis XVI, publica en 1781 *"L´Art de Soigner Lest Pieds"* (El Arte de Sanar los Pies) esta obra fue traducida a varios idiomas por su alto interés científico-profesional. Posteriormente en 1782 escribe *"Tratamiento de callos, verrugas, durezas y afecciones de las uñas"*, en esta última podemos leer la denuncia que el autor hace del calzado inadecuado y del peligro del empleo de queratolíticos.

En 1797 en nuestro país se crea de forma oficial el título de Sangrador en un intento de regular las facultades y conocimientos de estos profesionales empíricos. Mediante reales órdenes que especifican los requisitos para el examen de cirujano sangrador, no sólo se regulaba la profesión, sino que se capacitaba legalmente a estos profesionales, entre otros cometidos, para el ejercicio de la odontología.

A pesar de los avances de la cirugía con la creación de los Reales Colegios de Cirugía en este siglo, todavía en España el campo de la Cirugía en general seguía sin estar bien delimitado.

Los cuidados de los pies y de la boca en nuestro país

han sido áreas de la práctica médica bastante relegadas. Las razones de este abandono se relacionan probablemente con el olvido histórico al que se han visto sometidos los pies al igual que la boca entre la mayoría de la profesión médica. Constancia de este abandono nos dejó en su libro operaciones de cirugía (1788) el cirujano Francisco de Villaverde que describía así la situación de la Odontología, perfectamente equiparable a la de la Podología, en la España de la época:

"Aunque los dientes son el objetivo de los Dentistas (practicantes) de modo que entre nosotros, los cirujanos, es inusitado mezclarnos en las operaciones que sobre ellos se practican, no obstante la inopia de aquellos Facultativos, y el abandono de los Profesores ha hecho recaer esta importante y primorosa parte de la Cirugía por la mayor parte en manos de unos hombres sin otros conocimientos que el manejo empírico del gatillo, y del pelícano, o de indignos charlatanes".

LA ETAPA DE INFLUENCIA BRITANICA Y AMERICANA

En nuestro país, a principios del siglo XIX los cirujanos estaban divididos en tres estamentos independientes de los médicos:

- Los Cirujanos Latinos o licenciados en Cirugía, fueron los únicos formados en las facultades de Medicina.
- Los Cirujanos Romanticistas, enseñados en el oficio por maestros barberos.
- Los Cirujanos Sangradores.

En 1827 mediante Real Decreto de 16 de junio, aprobando el Reglamento para Reales Colegios de Medicina y Cirugía y para el Gobierno de las profesiones de Ciencias de Curar) se acomete el primer intento serio de unificación de Medicina y Cirugía, por lo que a partir de este momento las labores "podológicas" y "odontológicas" pasan a depender de:

- Los Médicos-Cirujanos: Que se encargaban de recetar preparados para las afecciones de los pies y la boca, y una parte de ellos hace cirugía de las diversas malformaciones bucales y podálicas (deformidades, tumores y fracturas).
- Los Cirujanos-Sangradores: Sólo se les exigía saber leer y escribir bien, las cuatro reglas de la aritmética y la gramática castellana. Los estudios tenían una duración de tres años. Se ocupaban en general, de las dolencias externas. Entre sus competencias se encontraban el desempeño del tratamiento de las molestias de los pies y el "Arte Dental". La odontología se adscribe al campo competencial de los sangradores mediante Real Orden del 6 de mayo de 1804.

El cirujano sangrador, como profesional sanitario, representa una figura que se potencia en nuestro país durante la segunda década del siglo XIX. En el desarrollo de esta figura juega un papel importantísimo la figura de Pedro de la Ginesta, a la sazón cirujano de cámara de Fernando VII, ligado desde sus orígenes al oficio de barbero y dentista.

Durante la segunda mitad del siglo XIX, suceden varios hechos a nivel mundial que van a producir una revolución en la Medicina en general y en la Podología y Odontología en particular. Por un lado los estudios y hallazgos de Louis Pasteur (1822-1895), sobre la pasteurización y la existencia de microorganismos como causantes de infecciones, que sentaron las bases para el desarrollo de la microbiología. Por otro lado Joseph Lister (1827-1912) introdujo el uso de antisépticos como medida preventiva contra la infección. La aparición de los primeros anestésicos gracias precisamente a las aportaciones de los dentistas (Wells 1844 y Morton 1846). El descubrimiento de los Rx (Roentgen 1895) y por último la experiencia obtenida en cirugía mayor y menor como resultado de la I Guerra Mundial.

Con ello a lo largo de la segunda mitad de siglo las figuras del callista y del dentista van perdiendo paulatinamente el carácter de personajes exóticos; su práctica y su actitud de relación en el medio determinan su aceptación. La demanda de sus servicios los confirman como una necesidad, y estos sienten la inquietud, como respuesta, de darle a su trabajo dimensión profesional.

Sin embargo pese al avance sufrido por ambas disciplinas, influenciadas sobre todo por el desarrollo acontecido en los Estados Unidos, en nuestro país, aún en esta época, ambos campos, el del "callista" y el del "dentista" iban íntimamente conjuntados siendo atendidos por el mismo profesional.

A lo largo de este siglo, tuvieron gran trascendencia en ambas disciplinas las obras publicadas por autores ingleses y franceses como J. Fox, cirujano dentista del College de Londres quien publicó en 1803 *"The natural history and diseases of the human teeth"* (historia natural y enfermedades de los dientes humanos) y Laforgue con su obra *"L´Art du Dentiste"*, 1802 . Otros autores relevantes en el terreno de la Odontología de esta época son el americano Chapin A. Harris y los franceses Leufolon y Maury.

Durante este período, el arte de la quiropodia practicado en Gran Bretaña fue muy influido por ciertas familias, siendo las figuras más famosas, Heyman Lion y Lewis Durlacher (hijo de Abraham) que fue uno de los quiropodistas más eminentes del siglo XIX, actuando como cirujano-quiropodista de dos reyes de Inglaterra (Jorge III y Jorge IV) y de la reina Victoria. En 1845 escribe su libro titulado *"A Treatise on corns, Bunions, The Diseases of Nails, and the General Management of the feet"* (tratado sobre callos, juanetes, enfermedades de las uñas, y manejo general de los pies), obra de gran contenido científico.

También en el resto de Europa, durante este siglo, ambos campos, el del "Callista" y el del "Dentista" seguían siendo atendidos por el mismo profesional. El propio Lewis Durlacher se anunciaba en sus tarjetas de visita como "Cirujano Callista y Dentista".

A mediados del siglo XIX surge la Odontología en Estados Unidos con gran fuerza sobre todo de manos de los americanos Simon P. Hulligen y James Garretson. Se crean las primeras escuelas dentales llegando a ser ocho las existentes en el país en 1870.

Durante el siglo XIX acontecieron muchas modificaciones y cambios dentro del territorio que concernía a la enseñanza de la Medicina, Cirugía y sus profesiones auxiliares.

En 1846 por Real Orden de 29 de junio, se crea la titulación de Cirujano menor o Ministrante para "practicar la sangría y demás operaciones de cirugía menor", a los que se les concedía el título y la capacidad para ejercer después de un mínimo de dos años de prácticas en un hospital, prueba de estudios privados de flebotomía y arte de aplicación de apósitos. Dicho título facultaba a sus titulares para, entre otras, practicar cirugía menor del pie así como algunas tareas de la Odontología como limpiar la dentadura y extraer los dientes y muelas tras haber seguido las prácticas al menos durante seis semanas con un cirujano dentista.

A mediados de este siglo y coincidiendo con la creación del título de ministrante o cirujano menor se publicaron en España diversos compendios dirigidos a estos profesionales dedicados a la práctica de la cirugía menor . En todos ellos existió una parte dedicada a la práctica del "Arte del Callista y del Dentista", de entre ellas cabe destacar las siguientes:

- **Díaz Benito y José Angulo. "Guía teorico-práctica del sangrador, dentista y callista ó Tratado completo de cirujía menor o ministrante".** 1848.

Obra de 414 páginas que aborda, con gran número de grabados intercalados en el texto, distintas técnicas e instrumental propios de la cirugía menor.

Otras obras a destacar de la época son:

- **Rafael Ameller y Romero. "Compendio de Flebotomía y Operaciones propias de la Cirugía Menor o Ministrante".** 1851 (Fig. 6)



Fig. 6

Obra de gran interés que fue reeditada en 1955 y 1962, dado el gran interés que despertó por parte de los aspirantes al dominio del arte de la cirugía menor. Su autor el Dr. Ameller era profesor ayudante de la que por aquél entonces era la Facultad de Medicina de la Universidad Literaria de Sevilla ubicada en Cádiz que en esta época era la única existente en dicha Universidad. En ella se incluye un tratado de flebotomía, operaciones de cirugía menor propias del callista y algunos conocimientos sobre prótesis dentaria y

- **José Alonso y Ors. "Curso Completo de Cirugía Menor"** 1852.
- **Nicolás Ferrer y Julve "Compendio de Cirugía Menor o Ministrante".** 1866.

Durante este siglo irrumpió una de las figuras más trascendentales para la evolución historica de la odontología en nuestro país. Se trata del ministrante Cayetano Triviño (1829-1899) que crea la "Revista Odontológica" y años más tarde el Colegio Español de Dentistas. En 1873 publica **"El Cirujano Dentista"** que fue clave para la formación de cirujanos dentistas (Fig. 7).

Fig. 7

La titulación de ministrante no permaneció mucho tiempo en vigencia, ya que en 1857 fue suprimida con la ley de Instrucción pública o ley Moyano, y en su lugar se creó la de Practicante.

En la Real Orden de 26 de Junio de 1860, se determinan los conocimientos que han de exigirse a los que deseen obtener el Título de Practicante, en cuanto se constituye el reglamento definitivo, y en su articulado establece que el Practicante debe realizar los siguientes estudios prácticos especificando en su apartado tercero:

"Sobre el arte del dentista y de la pedicura".

En lo que a este punto se refiere a los practicantes se les autorizaba a la práctica de la pedicuría y cirugía menor del pie así como no sólo a limpiar la dentadura y extraer dientes y muelas sino también para realizar la operatoria y prótesis dentaria.

Posteriormente se publica por Orden de 21 de noviembre de 1861, el Reglamento para la enseñanza de Practicantes. Dicha Real Orden, establece en su artículo 15 que para aspirar al título se necesita haber cursado y superado una serie de materias teorico-practicas. De ellas se especifica en el apartado 7º y último el **"Arte del Dentista y del Callista".**

Algunas obras de la época instruyen a los practicantes para el ejercicio de ambos artes. A modo de ejemplo sirva la obra de:

- **Bonifacio Blanco y Torres: Instrucción del Practicante ó Resúmen de conocimientos útiles para la buena asistencia inmediata de los enfermos y compendio de las operaciones de cirugía menor, arte del dentista y del callista.** 3ª Ed. 1870.

El Real Decreto de 4 de Junio de 1875 eleva a categoría de carrera especial la de dentista y se crea el título de **Cirujano Dentista** el cual autoriza para el tratamiento de las enfermedades de la boca, determinando dicho decreto que los que la ejerzan no podrán en ningún caso dedicarse a la curación de ninguna otra enfermedad del cuerpo humano. Posteriormente por Real Orden del 3 de marzo de 1876 se aprueban los programas correspondientes. Aunque el ejercicio de esta especialidad aún correspondía a los practicantes, se estaba preparando la inminente adscripción de la odontología a la carrera de Medicina.

Esta situación, sin embargo, durante un tiempo genera un conflicto de competencias al estar regulada dicha actividad en el ámbito de actuación de los practicantes, continuando vigente la Real Orden de 1861. Para solucionar dicho conflicto se promulga la Real Orden de 6 de octubre de 1877 que deja de habilitar al practicante para el ejercicio del "arte del dentista", pudiendo tan sólo seguir ejerciendo dicha actividad aquellos practicantes que habían comenzado sus estudios en 1877 o antes.

Esta situación resultó clave para considerar el nacimiento de la "Odontología" como disciplina independiente y la separación definitiva de la "Podología" o arte del callista como legado común heredado de los legendarios cirujanos - sangradores y práctica común de los que ejercían cirugía menor en nuestro país.

Desde su creación y sobre todo desde 1881 hasta 1901 (año en que se instaura la carrera de Odontología en nuestro país para lo que se exigían los dos primeros años de medicina y uno específico de Odontología) la titulación de cirujano dentista comenzó a decaer; en parte porque un importante sector del colectivo no estaba de acuerdo con las características de la titulación (opinaban que debía ser una especialidad de Medicina), y porque tanto los estudios como los exámenes de cirujano-dentista se habían convertido en un fraude.

Por otro lado una situación parecida acontece en el campo de la Podología. En 1904 se tiene constancia de la existencia de la **Asociación General de Cirujanos Pedicuros** como sector independiente dentro del colectivo de practicantes considerados desde antaño, al igual que los dentistas, como una ramificación o especialidad de la carrera de practicante.

En 1906 se produce un hecho que pudo ser trascendental para el desarrollo de la Podología como disciplina independiente. De haberse conseguido, hubiera supuesto de forma más rápida un grado de desarrollo curricular y profesional bien distinto para el colectivo de "podólogos" y para la Podología tal y como hoy la conocemos. Se trata de la solicitud de colegiación obligatoria llevada a cabo por la Asociación de Cirujanos Pedicuros y que fue denegada en una Real Orden del 3 de noviembre de 1906 por el Ministerio de Instrucción General expresándose en los siguientes términos:

(...) si el ejercicio de la pedicura estuviese reconocido como profesión sanitaria (a efectos de la Instrucción General de Sanidad aprobada mediante R. D de 12 de enero de 1904, se podría autorizar la creación de un Colegio de Pedicuros con arreglo al artículo 84 (...) pero esta declaración de profesión especial (que corresponde al Ministerio de Instrucción pública) no ha tenido lugar, siendo tan sólo un accesorio o anejo del título de practicante.

A principios de siglo las enseñanzas de Podología van tomando cuerpo en los países anglosajones. En Estados Unidos se constituye la New York Pedic Society (1895) que se puede considerar la primera organización de Podología del mundo. En Inglaterra en 1913 se constituye la "Chiropodists Society".

Aparecen las primeras revistas de podología "Pedic Society Items" (Nueva York 1907). En Estados Unidos se produce un progreso importante de la disciplina con la unificación de la profesión (1912) y la aparición de las primeras escuelas de Chicago (1912), California (1914), Filadelfia (1915) y Nueva York (1917) (Fig.8). En 1939 la American Medical Association reconoce oficialmente la Podología y en 1957 fue adoptada por vez primera la designación de *Podiatry (Podología) y de Podiatrist (podólogo)*



Fig. 8

Desde la creación del título de Odontología la profesión siguió progresando en nuestro país sufriendo sus

estudios varias reformas al alza, en 1910 se exigen cuatro años, cinco en 1933, seis en 1940 todas ellas vinculadas parcialmente a los estudios de Medicina. En 1949 se crea la Estomatología como especialidad medica de dos años de duración desapareciendo la anterior denominación.

Desafortunadamente la formación del callista durante este período en nuestro país se sigue contemplando dentro de las enseñanzas de los practicantes por lo que la evolución de la profesión no fue paralela al desarrollo de la Odontología al estar el ejercicio de los cirujanos callistas vinculado a una profesión auxiliar de la Medicina.

Sin embargo, y aún no siendo una profesión para la que se exigiera título oficial hasta 1962, la profesión de podólogo ha gozado desde siempre de una singularidad que le ha permitido gozar de cierta autonomía como profesión sanitaria diferenciada. Existen numerosos ejemplos que así lo atestiguan:

1. El reglamento y tarifas de la Contribución industrial de 1886 que especifica la obligatoriedad de tributar en la Tarifa 4º a los "Profesionales de orden civil: 10 **ministrantes, sangradores, practicantes y callistas"**. La conjunción copulativa "y", es bien significativa de que se trata de una relación de profesiones distintas.

2. De igual forma en 1926 el cuadro de cuotas de contribución industrial de profesiones civiles no sólo consideraba a los practicantes como gremio, sino que extendía dicha consideración a los pedicuros y utilizaba un procedimiento contributivo similar al empleado con otros profesionales sanitarios.

3. El 19 de Octubre de 1950, el Ministerio de Hacienda señalaba como profesionales a tributar con arreglo a las bases fijas de población a los cirujanos-callistas en el epígrafe 1074.

Este interés creciente en gran parte del sector profesional por constituirse como carrera independiente con el fin de alcanzar un nivel parecido al de sus homólogos los podiatras americanos condujo a que, ante la imposibilidad de colegiación independiente, se constituyeran los cirujanos- callistas como sección independiente dentro de los colegios de practicantes nombrándose un delegado de la especialidad en cada provincia.

De entre las figuras a destacar en la Podología española de esta época se encuentra Leonardo Scachs, nombrado en 1944 delegado de la sección de pódologos del colegio de practicantes de Barcelona y considerado padre de la Podología moderna en nuestro país. Este viajó al Departamento del "Hope Hospital de Saldzford" donde se forma a cerca de prótesis y moldes, considerándose el primer podólogo español interesado por la ortopedia del pie. Una vez en nuestro país instala el Dispensario de Podología en el Hospital de la Santa Cruz y San Pablo de Barcelona (1954) siendo nombrado encargado del mismo. Hace traducir al español la obra de Charlesworh *"Chiropodial Orthopaedics"* que permitió a los podólogos españoles de la época actualizar sus conocimientos sobre ortopedia del pie.

Desde el año 1951 y hasta el año 1954, en un principio en la Cátedra de Fisiología y posteriormente en la Cátedra de Patología Quirúrgica I de la Facultad de Medicina de la Universidad de Barcelona, se imparten cursos de especialización sobre "enfermedades de los pies". En 1954 se inaugura un Dispensario de Podología en el Hospital de la Santa Cruz y San Pablo de Barcelona.

El 23 de noviembre de 1955 se crea la Escuela de Podología de la Universidad de Barcelona, que imparte cursos de especialización sobre enfermedades de los pies.

En 1957 con motivo de la celebración del I Centenario de la carrera de practicante se aprovecha el acto para celebrar la primera reunión de cirujanos- callistas donde se acuerda solicitar la aprobación de la especialidad .

En 1958 se abre un debate entre el colectivo de cirujanos callistas acerca del nombre a utilizar por quienes se dedican al cuidado de los pies. Se quiere arrinconar el término "callistas" y se barajan otras denominaciones: auxiliar podólogo, podiatra, quiropodiatra, podólogo etc. En un principio los interesados optaban por el término de "podiatra" al igual que sus homólogos americanos con los que ya habían mantenido contactos, pero sin embargo se consideró que lo más oportuno era mantener el término empleado por el Ministerio cuando crea la escuela de Barcelona con el fin de evitar disidencias.

En 1959 se lleva acabo la II Reunión General de todos los cirujanos - callistas de España para el nombramiento de delegados provinciales de la "especialidad". En ese mismo año se celebra el I Congreso Nacional de Podología (del 14 al 17 de noviembre) en Madrid.

En la década de los cincuenta en el campo de la Odontología se producen avances significativos con la creación de numerosas escuelas de Estomatología en distintas facultades de Medicina. En la Seguridad Social se crean servicios de atención odontológica en numerosos hospitales en los que muchos profesionales pretigiosos entre los que destacan Victor Sada y Alonso del Hoyo fueron jefes de servicio.

Durante esta época los callistas ven con sana envidia este importante desarrollo profesional de sus hermanos los dentistas, desarrollo al que no fue ajeno la Podología. Esta toma para sí y adapta para sus requerimientos, equipos dentales (sillones, tornos eléctricos, esterilizadores, etc.) así como instrumental odontológico modificado (cucharillas o curetas, separadores, portapuentes dislocadores, espátulas...). Hasta hace poco más de quince años muchos equipos podológicos eran equipos dentales modificados y mucho instrumental tradicionalmente empleado en Podología tiene su origen en la Odontología (Figs. 9 y 10)

Por fin con la publicación del Decreto 727/1962 de 29 de marzo, se establece la especialidad de Podología para los Ayudantes Técnicos Sanitarios, y es a partir de este momento cuando comienza la referencia a Podología en el ordenamiento jurídico español.

Las ansiadas aspiraciones históricas de los podólogos se ven reconocidas en 1988 cuando se estructuran

Fig. 9

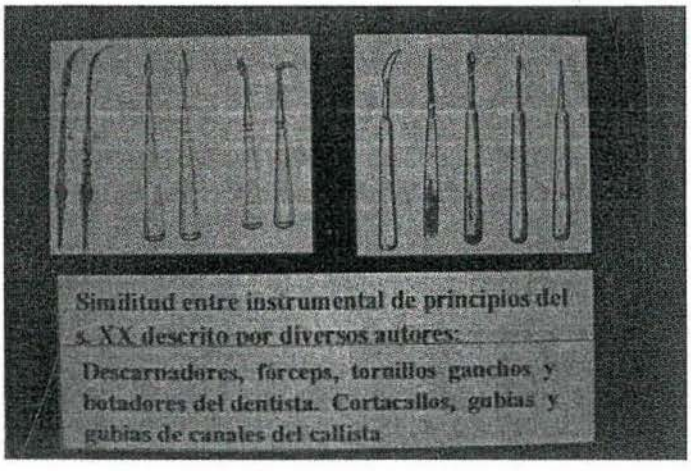

Fig. 10

las enseñanzas de Podología como estudios de primer ciclo universitario independientes de cualquier otra profesión.

La evolución histórica paralela de ambas disciplinas continúa, en cierta manera, ya que dos años antes en 1986 la Odontología de nuevo se convierte en carrera independiente de Medicina cuando se crea de nuevo el Título de Licenciado en Odontología (más en consonancia con la situación internacional de la disciplina).

No obstante y pese al importante desarrollo de la Podología en nuestro país en los últimos veinte años, es honrado reconocer que la evolución sufrida por la Odontología desde comienzos del siglo XX ha sido considerablemente mayor condicionada sobre todo por el mayor desarrollo científico y académico de esta disciplina en el seno de las facultades de Medicina.

En la actualidad el colectivo profesional de la Podología anhela la consecución del segundo ciclo Universitario con el fin de que este suponga el trampolín definitivo para el desarrollo científico y academico de la especialidad tal y como ha ocurrido con su profesión hermana la Odontología. Máxime teniendo en cuenta que el marco legal y las atribuciones profesionales de ambas son parecidas.

Resulta cuanto menos curioso como, todavía hoy existen abundantes reglamentaciones específicas que atañen a ambas disciplinas y que pese a tener distinto rango académico disfrutan de atribuciones idénticas. Baste recordar algunas de reciente aprobación como las referidas a los criterios de calidad en radiodiagnóstico (R.D 1976/1999):

Artc. 7 apartado 3: *"El médico especialista, el odontólogo o el podólogo en el ámbito de sus competencias, se responsabilizarán de que la exposición de los pacientes sea la mínima compatible con el fin que se persigue..."*. Fin este que no es otro que el de mejorar la calidad de la asistencia que se presta a aquellos que tienen padecimientos en la boca o en los pies, del mismo modo que hacían (sin posibilidad alguna de medios diagnósticos) nuestros antecesores comunes los cirujanos que ejercían el "arte del dentista y del callista".

BIBLIOGRAFIA

1. **SILES J.** *Historia de la Enfermería*. Alicante: Aguaclara; 1999.
2. **GALLARDO C, JALDON E, VILLA V**. *La Enfermería Sevillana: El colegio y su historia* (1900 /1930). Sevilla: Publicaciones del Colegio de Enfermería de Sevilla; 1993.
3. **GALLARDO C, VILLA V.** *La Enfermería Sevillana: El colegio y su historia* (1931/1960). Sevilla: Publicciones del Colegio de Enfermería de Sevilla; 1998.
4. **LOPEZ J. M.** *La Medicina en la historia*. 2ª edición. Madrid: Salvat editores; 1984.
5. **AYUSO P.P**. *Traumatología y dolencias osteoarticulares en la obra de grandes médicos de todas las épocas*. Madrid: Gráficas Enar; 1991.

6. **RODRIGUEZ M.** *Historia de la investigación en Andalucía.* Málaga: Consejería de Educación y Ciencia. Junta de Andalucía; 1999.

7. **DOMINGUEZ S.** *Apuntes historicos de la cirugía bucal.* I Congreso Nacional de la Sociedad Española de Cirugía Bucal.: 12-15 de mayo 1999; Santiago de Compostela, España.

8. **WEINSTEIN F**. *Podología: su historia y posición en los planes de la Sanidad Nacional.* En: Weinstein. Podología. Barcelona: Salvat editores, 1970: 1-10.

9. **PEYRE N.C.** *Referencias históricas sobre podología.* En: Peyré. Podología práctica: El Ateneo, 1987: 3-13.

10. **GONZALEZ A.** *El pasado de la higiene bucodentaria en España.* Cuenca: Goupil Ibérica; 1981.

11. **RING M. E.** *Historia de la Odontología.* Barcelona: Ed. Doyma; 1986

12. **GONZALEZ J.** *Historia de la Odontoestomatología Española.* Madrid: Avances; 1994.

13 **ALBARRACIN A.** *La titulación Médica Española durante el siglo XIX.* Cuadernos de Historia de la Medicina Española 1973; 12: 15-18.

14 **VENTOSA F.** *Historia de la Enfermería española.* Madrid : Ciencia Tres; 1982.

15 **VERLEYSEN J.** *Compendio de Podología.* Madrid: Paraninfo; 1977.

16 **CHARLESWORTH F.** *Chiropodial ortthopaedics*. Edinburgh: Livingstone; 1951.

17 **DIAZ B, ANGULO J.** *Guia teorico-práctica del sangrador, dentista y callista ó Tratado completo de cirujía menor o ministrante.* Madrid:[s.n] ; 1848.

18 **ALVAREZ OSORIO C.** *Tratado de cirugía menor: redactado según el espíritu del nuevo Reglamento de 21 de Noviembre de 1861 para el uso de los que se dedican a la carrera de practicante.* Sevilla [s.n]; 1862. Tomo 1.

19 **ALVAREZ OSORIO C.** *Tratado de cirugía menor: redactado según el espíritu del nuevo Reglamento de 21 de Noviembre de 1861 para el uso de los que se dedican a la carrera de practicante.* Sevilla [s.n]; 1863. Tomo 2.

20 **BLANCO Y TORRES B**. *Instrucción del Practicante ó Resúmen de conocimientos útiles para la buena asistencia inmediata de los enfermos y compendio de las operaciones de cirugía menor, arte del dentista y del callista.* 3º ed. Madrid: [s.n]; 1870.

21 **AMELLER Y ROMERO R.** *Compendio de flebotomía y operaciones propias de la cirugía menor o ministrante.* 1ª ed. Cádiz: [s.n]; 1851.

22 **FERRER Y YULVE N.** *Compedio de cirugía menor o ministrante.* Valencia: [s.n]; 1ª ed. 1866.

LEGISLACION SOBRE PODOLOGIA Y ODONTOLOGIA

1 **REAL CEDULA DE FELIPE V DE 29 DE ENERO DE 1717.** Utiliza por primera vez el término de "Practicante o Cirujano ministrante".

2 **MINISTERIO DE FOMENTO.** Ley Moyano. Gaceta de Madrid, nº 1710, 10 de septiembre. Madrid, 1857.

3 **REAL ORDEN DEL 26 DE JUNIO DE 1860.** Gaceta de Madrid. Junio. Madrid, 1860.

4 **ORDEN DE 21 DE NOVIEMBRE DE 1861**. Gaceta de Madrid. Noviembre. Madrid, 1861.

5 **REAL DECRETO DE 4 DE JUNIO DE 1875** que crea el título de Cirujano Dentista. Gaceta de Madrid de 5 de junio. Madrid, 1875; 156:640.

6 **REAL ORDEN DE 3 DE MARZO DE 1876.** Boletín de la Revista General de Legislación y Jurisprudencia. Tomo XLIX. Madrid, 1876.

7 **REAL ORDEN DE 6 DE OCTUBRE DE 1877.** Gaceta de Madrid . Octubre. Madrid, 1877.

8 **REAL DECRETO DE 28 DE MAYO DE 1886.** Reglamento y tarifas de la contribución industrial. Martínez Alcubilla, M. Diccionario de la Administración española. Madrid.

9 **REAL ORDEN DE 21 DE MARZO DE 1901**. Gaceta de Madrid de 14 de Abril. Madrid, 1901; 241: 1074. Crea los estudios de Odontología.

10 **MINISTERIO DE INSTRUCCION GENERAL. REAL ORDEN DEL 3 DE NOVIEMBRE DE 1906**. Gaceta de Madrid. Noviembre. Madrid, 1906. Denegación de solicitud de colegiación a la Asociación General de Cirujanos Pedicuros.

11 **REAL ORDEN DE 27 DE DICIEMBRE DE 1910**. Gaceta de Madrid de 31 de Diciembre. Madrid, 1910; 365: 809. Reforma los estudios de Odontología.

12 **GACETA DE MADRID DE 10 DE NOVIEMBRE DE 1933.** Madrid, 1933; 314: 981-982. Reforma los estudios de Odontología.

13 **MINISTERIO DE HACIENDA. ORDEN MINISTERIAL DE 19 DE OCTUBRE DE 1950.** Boletín Oficial del Estado. Madrid, 1950. Por la que se señala como profesionales a tributar con arreglo a las bases fijas de población a los Cirujanos Callistas en el epígrafe 1.074.

14 **MINISTERIO DE EDUCACION NACIONAL. ORDEN DE 23 DE DICIEMBRE DE 1955.** Boletín Oficial del Estado nº 10. 10 de Enero. Madrid, 1956. Escuela de Podología de Barcelona. Creación. Reglamento.

15 **MINISTERIO DE EDUCACION NACIONAL. DECRETO 727/1962 DE 29 DE MARZO.** Se reconoce y reglamenta la especialidad de Podología para Practicantes y Ayudantes Técnicos Sanitarios. Boletín Oficial del Estado. Madrid.1962; 89: 4966 - 4967.

16 **MINISTERIO DE EDUCACION Y CIENCIA. REAL DECRETO 649/1988 DE 24 DE JUNIO.** Que estructura las enseñanzas de Podología como estudios de primer ciclo universitario y establece las directrices generales de los planes de estudio para la obtención del título de Diplomado. Boletín Oficial del Estado. Madrid. 1988; 153: 2938 - 2940.

17 **MINISTERIO DE EDUCACION Y CIENCIA. REAL DECRETO DE 11 DE ABRIL DE 1986.** Que estructura las enseñanzas de Odontología como estudios de segundo ciclo universitario y establece las directrices generales de los planes de estudio para la obtención del título de Licenciado.

18 **MINISTERIO DE LA PRESIDENCIA. REAL DECRETO 1976/1999, DE 23 DE DICIEMBRE.** por el que se establecen los criterios de calidad en radiodiagnóstico. Boletín Oficial del Estado. Madrid.1999.

OSTEOPETROSIS. ENFERMEDAD DE ALBERS SCHÖNBERG

*S:JAREZ MENDEZ, Juan Manuel

RESUMEN

La enfermedad de Albers-Schönberg mejor conocida como osteopetrosis es una de las distrofias óseas congénitas donde se produce tejido óseo primitivo en exceso al ocurrir una alteración en la función de los osteoclastos produciendo una reducción en el espacio medular y excesiva mineralización del esqueleto. Esta condición se clasifica en dos formas. La forma que afecta a los infantes es fatal, mientras la forma adulta es benigna y asintomática. En este articulo, se describirá esta condición, su etiología, imagen radiológica y tratamiento.

PALABRAS CLAVE

Osteopetrosis. Enfermedad de Albers-Schönberg.

ABSTRACT

The Albers-Schönberg disease better known as osteopetrosis is one of the congenital bone dysplasias where immature bone is produced in excess due to a failure of the osteoclasts activity. This results in a reduction of the medular space and an excessive mineralization of the skeleton. This condition has two forms. The fatal one that affects the young patient, and the adult form that is benign and asymptomatic. This article will describe the condition, the etiology, the radiology, and the treatment.

KEY WORDS

Osteopetrosis. Albers-Schönberg disease.

INTRODUCCION

Las distrófias óseas condensantes son alteraciones de origen constitucional de la estructura íntima del hueso. La etiología de éstas, se basa en factores genéticos, hereditarios, metabólicos y endocrinos. Dentro de estas afecciones óseas condensantes encontramos a la osteopetrosis, la osteopoiquilia y la melorreostosis.

La enfermedad de Albers-Schönberg es una osteitis condensante caracterizada por una esclerosis difusa, metafisiaria, hereditaria y de carácter autosómico recesivo que fue descrita por Albers-Schönberg, un radiólogo alemán en 1904[1,2,7,10]. Pero no fue hasta que en 1926 que Karshner le puso el término de osteopetrosis y que Pirie en 1930 la nombró enfermedad marmórea[1,2]. También se le conoce como osteosclerosis frágil generalizada[2,11], osteosclerosis eburneizante eritrémica y comúnmente como la condición de hueso dentro de hueso y hueso de marfil (Fig. 1).

Fig. 1- radiografía del pie con osteopetrosis.

INCIDENCIA

- La incidencia en recién nacidos con manifestaciones clínicas de osteopetrosis es 1: 500,000[14].
- Según la publicación de la Encyclopedie du Medicin et Chirugie, hasta el año 1945 se documentaron 126 casos de osteopetrosis[1].

*D.P.M.
CORRESPONDENCIA: 864 Ashford Ave. Suite - San Juan, Puerto Rico - 00907 - suarezpr@coqui.net

- En 1958, Pierottu y Vignolini publicaron la existencia de 220 casos[10].
- El primer caso documentado en España fue en 1947 por Galvez y Castro[11].

ETIOLOGIA

Normalmente durante la remodelación ósea, cuando la metáfisis se adelgaza desde la epífisis hasta la diáfisis se llama embudización. En la osteopetrosis, ocurre un fallo en este proceso donde se observa que las metáfisis aparecen tan anchas como las epífisis[5]. Concretamente, la anomalía ocurre en el equilibrio entre la reabsorción y la síntesis ósea donde la formación tiende a ser predominante. Debido al fallo en la reabsorción, el osteoblasto tiende a fabricar hueso reticular y embrionario en exceso (hiperactividad osteoblástica)[4,11,14] mientras que la actividad osteoclástica se mantiene a su ritmo u ocurre una disminución de la reabsorción ósea[7]. La estructura cartilaginosa, tanto a nivel de la metáfisis como de la epífisis se produce con normalidad pero de una forma desorganizada afectando la osificación encondral[5]. Su característica principal es la gran cantidad y dureza del hueso. Existe un aumento uniforme del hueso cortical y un estrechamiento del canal medular cuando se trata de un hueso largo, pero tanto el tamaño como el volumen del mismo no son afectados. Se comparan con el mármol en cuanto a la dureza y frágil, por ello se ha denominado como marmórea (Fig.2).

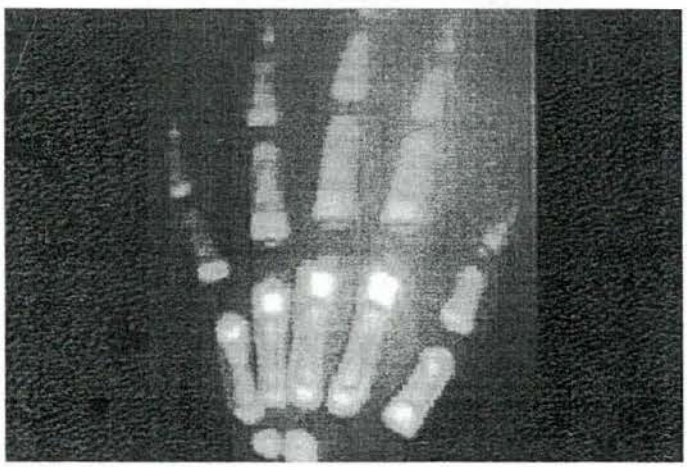

Fig. 2- radiografía de la mano con osteopetrosis.

La osteopetrosis se clasifica en dos tipos correspondientes a los patrones hereditarios[6,8,11,12]:

- Autosómico recesivo: representado por la osteopetrosis precoz, la cual es letal y se ve en infantes.
- Autosómico dominante: también llamada osteopetrosis tardía. Es la forma benigna y se observa en adultos. Llamada enfermedad de Albers-Schönberg.

La forma maligna que afecta a los infantes está asociada con el factor autosómico recesivo[2,8] manifestándose desde los primeros meses de vida. Se destaca por las múltiples alteraciones secundarias a la reducción de los espacios trabeculares de la médula ósea provocando hematopoyesis extramedular, hepatoesplenomegalia, hiperesplenismo, pancitopenia periférica y alteraciones hematológicas como la trombocitopenia y leucocitoeritroblastosis[2,3]. El daño causado a los orificios óseos por donde pasan los nervios craneales causan alteraciones neurosensoriales como parálisis nerviosa, atrofia óptica y ceguera[2,8,10]. La fragilidad de los huesos por la distrofia ósea provoca fracturas patológicas múltiples[8]. La muerte del infante es inevitable a los pocos años de nacer debido a las infecciones, hemorragias y las anemias si no se comienza un tratamiento. Mientras que la forma benigna de la condición es la adulta es asintomática[2] y está asociada con el factor autosómico dominante donde la anemia no es tan severa.

La osteopetrosis debe ser diferenciada de otra displasia autosómica recesiva llamada picnodisostosis, una trabeculodisplasia[13] ya que comparten la osteosclerosis generalizada y una tendencia a fracturas patológicas. La picnodisostosis es una osteopetrosis generalizada menos agresiva que no altera la metáfisis por lo que es raro que obstruya los canales de nutrición de los huesos ni el de los pares craneales[13]. A diferencia de la osteopetrosis, en la picnodisostosis se aprecia el aplanamiento del ángulo mandibular, acortamiento de las manos con aplasia de los segmentos distales de las falanges[6].

MANIFESTACIONES CLINICAS

La reducción del espacio medular impide que la medula ósea produzca las células hematopoyéticas que luego se diferenciarán y por lo tanto afectan la producción de reticulocitos, leucocitos y plaquetas. Algunas de las manifestaciones se ven en niños hipotróficos, con retardo psicomotor, cierre tardío de fontanelas, caries dentarias, osteomielitis mandibular y hepatoesplenomegalia[7]. Las fracturas espontáneas, historia de infecciones frecuentes, anemia y la apariencia de hueso dentro de hueso son otras de las manifestaciones de esta rara condición[10,14].

DIAGNOSTICO

La mayoría de las veces el diagnóstico de la forma infantil se hace por casualidad cuando los padres del paciente relatan fracturas espontáneas y dolores óseos. No es raro la presencia de anemia y una disminución de elementos mieloides en la formula sanguínea donde los linfocitos aparecen aumentados debido a las lesiones del canal medular y su natural incidencia sobre la capacidad funcional de la medula ósea[7].

Dentro del diagnóstico diferencial, encontramos la displasia diafisária, la hiperfosfatemia con osteoectasia, osteopoiquilia, melorreostosis, hipervitaminosis D, hipercalcemia, picnodisostosis, tumores como el prostático, la carcinosis generalizadas y algunos osteosarcomas que presentan concentraciones óseas difusas en las radiografías[7,8].

En la anatomía patológica de la biopsia de hueso, se observa un tejido esponjoso óseo de un aspecto homogéneo con un aumento en el espesor trabecular, siendo estas

irregulares y de tipo cartilaginoso calcificado y una ausencia osteoclástica[1,3] (Fig. 3). Existe una reducción en los espacios mieloides intertrabeculares y una ausencia de células hematopoyéticas[1].

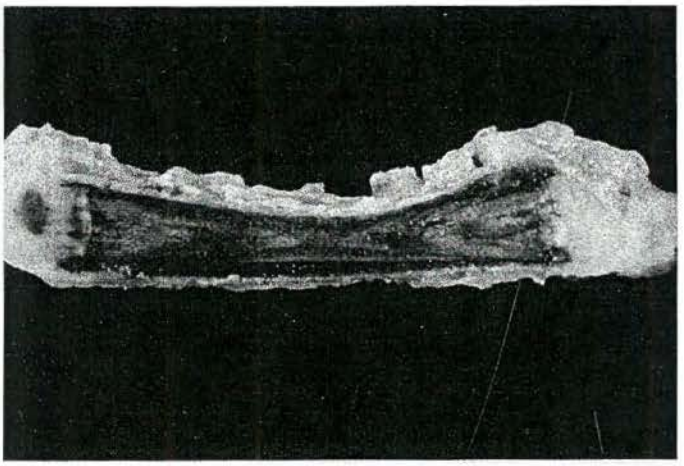

Fig. 3- corte sagital de hueso mostrando la osteopetrosis.

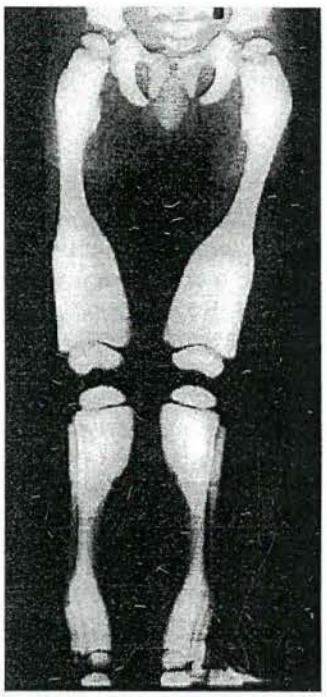

Fig. 4- extremidad inferior mostrando la apariencia de "hueso dentro de hueso".

RADIOLOGIA

En 1987 Andersen y Bollerslev propusieron dos tipos de imágenes radiológicas que se observan en la osteopetrosis tardía[15]. Aunque en ambas se aprecia una ostesclerosis generalizada, en el tipo I se observa una esclerosis pronunciada de la bóveda craneal mientras que la columna vertebral no muestra afectación. En el tipo II de imagen, la esclerosis es más pronunciada en la base del cráneo, las vértebras muestran irregularidades, y la pelvis y el hueso iliaco muestran una esclerosis marcada.

La osteopetrosis suele ser detectada por casualidad al tomar una radiografía de una fractura patológica. En la imagen se aprecia un hueso muy denso, esclerótico y radiopacos, sin estructura trabecular interior[10,12] y un canal medular muy angosto[7]. Se observa un engrosamiento del hueso cortical y con unos contornos regulares. El signo característico de la condición es cuando se observa una apariencia de "hueso dentro del hueso"[6] (Fig. 4).

En la forma maligna se observa un aumento en la densidad del cráneo, en el borde de la orbita del ojo y calcificación de la línea media del cráneo. En los huesos largos se aprecia una desaparición del agujero nutricional de las diáfisis, un aumento en su densidad ósea que es simétrica y generalizada, la desaparición trabecular e irregularidades de la metáfisis[1]. También existe una imágen en los cuerpos de las vértebras donde se observan bandas radiopacas de esclerosis localizada tanto en la parte superior como en la inferior y en casos avanzados estas bandas invaden todo el cuerpo vertebral (Fig. 5)

La prueba de resonancia magnética es ideal para diferenciar la forma maligna de las otras, ya que en la forma maligna no se aprecia la señal esponjosa del espacio medular de las vértebras[6].

Fig. 5- cuerpos vertebrales con bandas esclerosantes.

TRATAMIENTO

El tratamiento para la forma infantil de la osteopetrosis es mediante transfusiones de soportes hematológicos, esplenéctomias o intentando activar la función osteoclástica por medio de la aplicación de colecalciferol, vitamina D. La aplicación de corticoides mejoran los síntomas producidos por la hepatoesplenomegalia, pero estos tratamientos tienen que ser permanentes(3). También se ha logrado algún beneficio con la aplicación de gamma interferón recombinante humano. Hasta ahora la única opción curativa es el transplante de médula ósea para originar células hemato-

poyéticas capaces de formar osteoclastos maduros y funcionales siendo la recuperación hematológica absoluta al cabo de unos meses[4,9].

CONCLUSION

La enfermedad de Albers-Schönberg u osteopetrosis es una alteración en el equilibrio entre los procesos de formación y resorción ósea donde los osteoclastos son incapaces de reabsorber hueso primario provocando un engrosamiento del hueso trabecular en la medula. La aplasia medular provoca que órganos como el hígado y el bazo aumenten de tamaño al convertirse en las entidades hematopoyéticas principales. Esto produce la compresión de los vasos de nutricionales óseo y una perdida de la elasticidad ósea concluyendo en fracturas y osteosclerosis. Existen dos formas de osteopetrosis, la infantil que es mortal sino se trata y la tardía que aparece en la edad adulta y que es asintomática. Problemas como anemias, esplenomegalia y fracturas espontáneas son algunas de las manifestaciones de esta enfermedad. Radiológicamente se observa que los huesos largos muestran un aumento en densidad, un engrosamiento de la cortical y una disminución de los espacios medulares. El transplante de médula ósea es el tratamiento que mejor resultado ofrece para que el paciente regrese a una vida normal.

AGRADECIMIENTOS

A D. Manuel Moreno de Castro, DP por facilitar parte de la bibliografía.

BIBLIOGRAFIA

1. **POMERANE, D., WEIS, L., TORINO, M., et. al.**: *Osteopetrosis o enfermedad de Albers-Schönberg.* Presentación de un caso clínico. Revista Clínica Española. 171 (3): 215-217. 1983.
2. **VILALTA, R., ORTEGA, J., HERRERA, M., et. al.**: *Osteopetrosis infantil maligna.* Estudio clinicoradiológico de siete casos. Anales Españoles de Pediatria. 19 (1): 33-40. 1983.
3. **VILLA, M., BERNAL, A., DIAZ, M.**: *Transplante alogénico de médula ósea en osteopetrosis maligna.* Anales Españoles de Pediatria. 47 (5): 543-546. 1997.
4. **RICO, H., DIAZ, J.**: *Las células óseas. Sus origenes e implicaciones.* Revista Clínica Española. 166 (6): 257-261. 1982.
5. **LOPEZ ALONSO, A.**: *"Enfermedades constitucionales óseas", en Traumatología y Cirugía Ortopedica,* 1era Ed.; pp. 3042, 3043, editado por Balibrea Cantero, J.L., Marban. Madrid. 1999.
6. **LAUTER, L.M.**: *"Bone and Joint Dysplasias"*, en Reumatology, 1era Ed.: pp.45.1-45.5, editado por Klipper, J., Dieppe, P., Mosby. St. Louis, MO. 1994.
7. **VALLS, PERRUELO, ALELLO, et. Al.**: *"Distrofias Oseas", en Ortopedia y Traumatología,* 4ta.Edición: pp. 259-260, editado por Valls, Perruelo, Alello, et. Al., Librería "El Ateneo" Editorial. Buenos Aires. 1982.
8. **SOLIS, G., FERNANDEZ, O., TANGO, C.**: *Osteopetrosis precoz.* Anales Españoles de Pediatria. 28(5): 468-470. 1988.
9. **HEIM, M., SHALOM, A., MARCOVICH, C.**: *Osteopetrosis tarda: Presentación en forma de dolor lumbar.* Revista Ortopedia y Traumatología. 40(6): 275-277. 1994.
10. **PUIGDOLLERS, J.M., EUDALDO, G., BARCELO, J.**: *Aportación al estudio clínico, radiológico, anatomopatológico y genético de la enfermedad de Albers-Schönberg.* La Prensa Medica Argentina. 58 (25): 1285-1296. 1971.
11. **BALLESTEROS, J., GOMEZ, B., MOREY, A., et. Al.**: *Osteopetrosis de Albers-Schönberg.* Presentación de 2 casos familiares y revisión de la literatura. Revista Clínica Española. 142(3): 261-266. 1976.
12. **GOMEZ, F., FUERTES, M., PODEROS, M., et. Al.**: *Osteopetrosis del adulto.* Aportación de dos casos con evolución benigna y maligna. Revista Clínica Española. 169 (2): 137-138. 1983.
13. **COLLADO, F., COLLADO, F.**: *Picnodisostosis.* Anales Españoles de Pediatria. 16 (5): 402-405. 1982.
14. **WOLF, E., FERNÁNDEZ, L.**: *Osteopetrosis*: A Case Report. JAPMA. 84 (10): 518-520. 1994.
15. **Andersen, P., Bollerslev, J.**: *Heterogeneity of autosomal dominant osteopetrosis.* Radiology. 164: 223-225. 1987.

ULTRASONOTERAPIA EN PODOLOGIA

*DOMINGUEZ MALDONADO, Gabriel
*MUNUERA MARTINEZ, Pedro V.
*MARTINEZ CAMUÑA, Luis
*PALOMO TOUCEDO, Inmaculada C.

RESUMEN

La utilización de ultrasonidos (en adelante, US) en Podología resulta beneficiosa para llevar a cabo tratamientos no agresivos en determinadas patologías, sobre todo cuando éstas han respondido negativamente a otros procedimientos terapéuticos.
Por este motivo consideramos oportuno recordar algunas nociones sobre ultrasonoterapia. Para ello repasamos los fundamentos físicos y efectos en los tejidos vivos de los US, y describimos el modo de aplicación de esta terapia en la práctica, sobre algunas de las patologías más frecuentes que nos encontramos en la Clínica Podológica Universitaria de Sevilla.

PALABRAS CLAVE

Ultrasonidos, Tratamiento, Pie, Terapéutica Física.

INTRODUCCION

Se define el US como una onda longitudinal asociada con el sonido, de naturaleza mecánica y con una frecuencia superior a 16.000 Hz.[2, 12, 18, 25, 26, 27]

El oído humano puede percibir ondas sonoras cuyas frecuencias estén comprendidas entre los 20 y los 16000 Hz. Las vibraciones sonoras con frecuencias inferiores o superiores a las mencionadas anteriormente no son percibidas por el oído humano, y se denominan infrasonidos y ultrasonidos respectivamente.[2, 25, 26, 27]

Una onda es una perturbación que se produce en un lugar y se transmite o comunica a otro sin conllevar esto un transporte de materia. Es una vibración que produce compresión y dilatación momentáneas por el medio por el cual se transmite. Ondas mecánicas son aquellas que necesitan un medio material para propagarse, ya sea gaseoso, líquido o sólido.[2, 10, 15, 18, 25, 26, 27]

RECUERDO HISTORICO[2, 18, 26, 27]

En la Edad Media se encuentran aplicaciones empíricas de US cuando se utilizaba el campo de resonancia de un cristal, puesto en vibración, para el tratamiento de algunas afecciones neurológicas.

Hacia finales del siglo XVIII, estudios llevados a cabo por biólogos, demuestran que ciertos animales utilizan este tipo de vibración acústica para orientarse. Tal es el caso del murciélago y de algunos cetáceos.

Los US se estudian a partir de entonces experimentalmente mediante diversos artificios capaces de producirlos: silbato de Galton, diapasón de Konig.

En 1847, Joule descubre la magnetotricción, y en 1980, Pierre y Jacques Curie la piezoelectricidad, y, poco después, Lipmann halla la reciprocidad de este efecto, bases de la producción de US. de alta frecuencia.

En un principio, la aplicación de estos descubrimientos sólo se llevó a cabo dentro del campo de la marina, donde se utilizaban los US para la detección de objetos lejanos para seguridad en la navegación.

Langevin, en 1917, realiza los primeros estudios sobre los efectos biológicos producidos por US; y en 1927 Wood y Loomis inician una serie de investigaciones referentes a la acción ultrasónica sobre bacterias, sangre, etc.

Así pues, antes de la Segunda Guerra Mundial se conocieron ya muchos datos importantes sobre los US en el campo biológico. Para su aplicación en la medicina humana como terapéutica sólo faltaban aparatos adecuados, potentes y seguros. Este defecto lo venció Pohlmann, en 1939, construyendo un aplicador terapéutico que reunía todas estas cualidades deseadas.

PRODUCCION, EMISION Y PROPAGACION DE US

Generadores piezoeléctricos de US[2,11, 14, 12, 18, 25, 26, 27]

Los generadores de US más habitualmente usados en terapéutica, se componen de dos partes principalmente: transformador de energía (o generador) y aplicador (o cabezal). El transformador de alta frecuencia produce, en cone-

*Profesores de la Escuela de Podología de la Universidad de Sevilla.
CORRESPONDENCIA: Escuela Universitaria de Ciencias de la Salud de la Universidad de Sevilla. Departamento de Enfermería, Fisioterapia y Podología. Avenida Sánchez Pizjuán, s/n. - 41009 Sevilla.

xión con la corriente normal, la alta tensión y la alta frecuencia necesarias que por un cable llegan al aplicador en el cual se convierten en energía ultrasónica al hacer vibrar el cuarzo el cual constituye la parte más importante y delicada del aplicador. (Fig. 1)

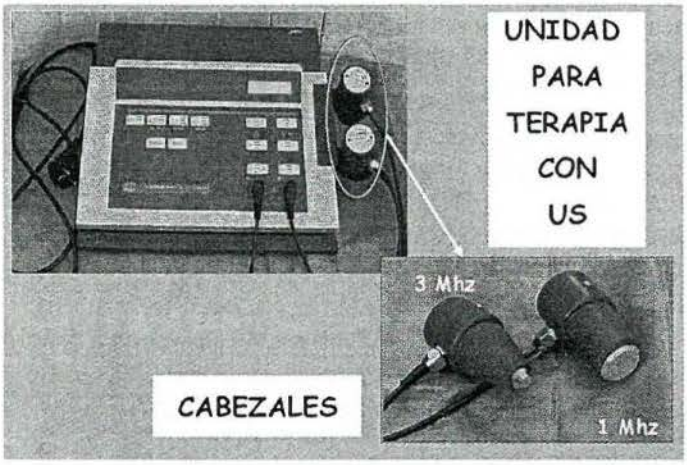

Fig. 1

Esta propiedad que tienen algunos cristales de comprimirse y dilatarse momentáneamente, produciendo así una vibración, cuando son sometidos a un campo eléctrico, es lo que se llama piezoelectricidad o efecto piezoeléctrico. Los generadores que utilizan cristales piezoeléctricos para la producción de US se llaman generadores piezoeléctricos. Actualmente se usan otros cristales a parte del cuarzo, como son el titanatio de bario y el titanatio de plomo-circonato.

La superficie útil o zona de irradiación eficaz del cabezal se conoce con el nombre de ERA (Effective Radiation Area) y es más pequeña que la superficie visible del mismo. Así por ejemplo en los cabezales estándar en los que la ERA es de 5 cm2, aunque la superficie de aplicación sea de 4 cm de diámetro, sólo emite US en un círculo central de 2,5 cm. (Fig. 2)



Fig. 2

Emisión de US continuos y pulsátiles [2, 12, 14, 18, 19, 25, 26, 27]

Las ondas ultrasónicas producidas por el aplicador pueden ser emitidas de forma continua durante el tratamiento, o pueden ser interrumpidas, y se emitirían en forma de impulsos sucesivos de duración limitada. Estaríamos hablando de US continuos o US pulsátiles, respectivamente. El US continuo está indicado para producir diatermia localizada, es decir, para producir calor en profundidad de forma localizada; sin embargo el pulsátil lo que pretende es evitar los efectos de la generación de calor, dándole más uso en inflamaciones, dolor y edemas. En el ámbito podológico el tipo de US que más se utiliza es el pulsátil, buscando sus efectos analgésico y antiinflamatorio. (Fig. 3)

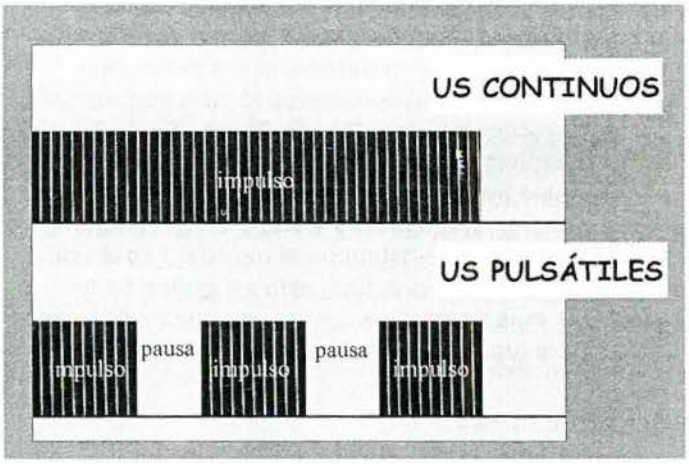

Fig. 3

Frecuencia del US [2, 14, 18, 19]

Definíamos la frecuencia como el número de vibraciones por unidad de tiempo.

Existen aparatos que ofrecen al terapeuta la posibilidad de trabajar con más de una frecuencia. Normalmente estos aparatos vienen equipados con dos cabezales, uno de 3 MHz (= 3.000 KHz = 3.000.000 Hz = 3.000.000 oscilaciones/segundo) indicada para tratamientos superficiales (1-2 cms. de la piel), y otro de 1 Mhz, para tratamientos más profundos (hasta a 4-5 cms.).

EFECTOS DE LOS ULTRASONIDOS SOBRE LOS TEJIDOS ORGÁNICOS

La aplicación de US en los tejidos corporales conlleva a una respuesta por parte de éstos, generándose una serie de efectos que se clasifican en mecánicos, térmicos y químicos.[11, 14, 18, 19, 25, 26, 27]

MECANICOS: Movimiento rítmico de las partículas causados por los US y que con desplazamientos mínimos dan lugar a compresiones y descompresiones alternantes. Estos efectos mecánicos van a tener unas consecuencias, como por ejemplo un fenómeno de micromasaje que va a aumentar la permeabilidad de la membrana celular favoreciendo así el metabolismo, lo que

resulta importante por la consecuencia que tendrá en la acción antiinflamatoria debido a la movilización de los líquidos. Otra consecuencia del efecto mecánico es la ruptura de grandes moléculas gracias a la vibración molecular.

TERMICOS: Calor producido por la energía ultrasónica al ser absorbida por los tejidos y por el rozamiento entre las partículas. Resulta difícil diferenciar los efectos puramente térmicos de los puramente mecánicos. Debido a que el calor se genera especialmente en los puntos de reflexión del US y en el tejido óseo tiene lugar una gran reflexión, será en este punto donde se produzca un mayor aumento de la temperatura, que en caso de ser excesiva podrá producir daño tisular.

QUIMICOS: Potenciación de las reacciones químicas que se dan en el organismo producida por los US. Podríamos decir que este efecto es una consecuencia de los dos anteriores, ya que al existir movimiento de partículas y ruptura de las macromoléculas se favorecen las reacciones químicas.

NIVELES DE ACTUACION DE LOS ULTRASONIDOS

Las acciones que se producen en los tejidos al aplicar US y que se deben a la suma de los efectos anteriores, las podemos observar a distintos niveles: (2, 11, 18, 25)

- A nivel subcelular se producen rupturas de grandes moléculas y se favorecen las reacciones químicas, a la vez que se induce a la liberación de histamina, contribuyendo así al aumento de flujo sanguíneo (hiperemia).
- A nivel celular los efectos mecánico y térmico producen un aumento del metabolismo celular al aumentar la permeabilidad de la membrana, lo que condiciona que se aumente también el trofismo celular estimulando así la capacidad regenerativa de los tejidos.
- A nivel tisular la hipertermia (efecto térmico) produce una vasodilatación que estimula la circulación sanguínea y linfática favoreciendo un efecto antiinflamatorio y de regulación de la circulación. Al efecto térmico se le atribuye una disminución de la velocidad de conducción en las terminaciones nerviosas potenciando así una acción analgésica, al igual que se le atribuye también una disminución de la contractibilidad del músculo y aumento de la extensibilidad del tendón dando como resultado un efecto de relajación muscular.

Las consecuencias locales y regionales del estímulo circulatorio y linfático son base de sus efectos terapéuticos:

- Aumento del trofismo tisular y orgánico.
- Efecto antiinflamatorio.
- Regulación circulatoria en extravasaciones y edemas.
- Efecto analgésico (como consecuencia de lo anterior y por la sedación de las terminaciones nerviosas debida al calor).

MODOS DE APLICACION DE LOS ULTRASONIDOS

• CONTACTO DIRECTO

Es el modo de aplicación más frecuente en Podología. Se trata de aplicar el cabezal directamente sobre la piel. Debido a la dificultad de transmisión de la onda ultrasónica a través del aire, produciéndose una reflexión casi completa del haz, es necesario rellenar el espacio entre el cabezal y la piel con una sustancia de buena conductividad acústica y de similar impedancia que la piel, y a esta sustancia se le conoce como sustancia de contacto o de acoplamiento. Los más adecuados para la transmisión de los US son los geles. Para una aplicación más correcta el cabezal se desliza regularmente por la zona a tratar; así se evitan los puntos calientes que se producen en el campo cercano del haz y además permiten tratar uniformemente una región más extensa.[2, 11, 12, 14, 18, 19, 25, 26, 27] (Fig. 4)

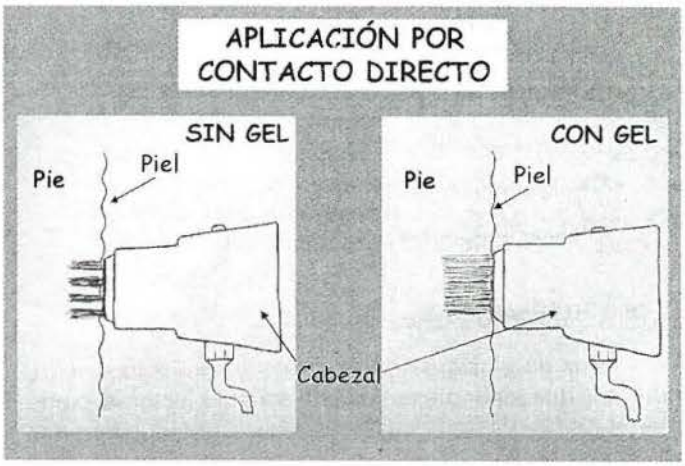

Fig. 4

• MODALIDAD SUBACUATICA

Se sumergen el cabezal y el pie en una cubeta con agua que actúa como transmisor o medio de contacto. Es el método ideal para tratar regiones irregulares en las que es difícil conseguir un contacto directo del cabezal, o zonas en las que la presión del mismo resulta dolorosa (en esta modalidad el cabezal se sitúa a unos 3 cm de la zona a tratar sin llegar a tocarla). El terapeuta no debe introducir la mano en el agua, o en caso contrario, usar un guante de látex.[2, 11, 14, 18, 19, 25, 26, 27] (Fig. 5)

• FONOFORESIS O SONOFORESIS

Se trata de aplicar los US mediante la técnica del contacto directo utilizando como sustancia de acoplamiento un gel medicamentoso, para que el US aumente la penetración transcutánea por presión sónica. No resultan tan eficientes las pomadas ni las cremas, ya que el excipiente amortigua mucho el US, como los geles específicos.[2, 9, 11, 14, 17, 18, 19]

La onda ultrasónica facilita la penetración de los medicamentos aplicados tópicamente, cuyos efectos se suman a los propios del US.[2, 9, 11, 14, 18, 19]

Fig. 5

Los productos químicos más comúnmente empleados para las sonoforesis son:[9, 11]

- Hidrocortisona: efecto antiinflamatorio.
- Lidocaína: analgésico/anestésico.
- Yodina: antiinflamatorio.
- Salicilato: antiinflamatorio.
- Mecolil: analgésico.

DOSIS TERAPEUTICAS

Antes de ajustar la dosis de un tratamiento con US tendremos que tener presentes una serie de factores, como por ejemplo: la profundidad de las estructuras a tratar (esto nos determinará el cabezal a utilizar, en podología casi siempre el de 3 Mhz), la posibilidad de usar el US continuo o el pulsátil (usaremos sobretodo el segundo por su efecto antiinflamatorio y analgésico), y el tamaño del ERA del cabezal elegido (cuanto mayor sea, mayor resultará la dosis aplicada).[2, 14, 18, 19, 26, 27]

Duración de una dosis[2, 14, 18, 19, 26, 27]

Dependerá del ERA del cabezal y de la superficie a tratar. Cuando la superficie del área corporal que vamos a tratar se corresponda con la del ERA del aplicador la duración del tratamiento será de pocos minutos. Por el contrario, si la superficie que vamos a tratar es lo suficientemente extensa como para tener que desplazar el cabezal por toda ella la duración del tratamiento será mayor, pero en ningún caso superará los 15 minutos.

Aplicaremos como norma general que cada cm2 de superficie corporal a tratar debe recibir como mínimo un minuto de radiación ultrasónica para que el tratamiento sea efectivo, pero la sesión no ha de sobrepasar nunca los 15 minutos establecidos.[14]

Los tratamientos en Podología suelen estar comprendidos entre los 3 y los 10 minutos.

Frecuencia de las sesiones[2, 14, 18, 19, 26, 27]

Dependerá de que el proceso sea agudo o crónico. En procesos agudos las sesiones se aplicarán a diario, y se empezará la terapia a las 24 ó 36 horas de haberse producido la lesión, ya que una aplicación temprana de los US podría dañar los vasos sanguíneos en recuperación. En procesos crónicos las dosis se aplicarán en días alternos, de manera que se den aproximadamente tres sesiones semanales.

Normalmente se realizan entre 10 y 12 sesiones en total. Si no se obtienen buenos resultados terapéuticos en un período de 2-3 semanas, es poco probable que el tratamiento continuado a lo largo de un nuevo período produzca los resultados deseados.[4]

INDICACIONES DE LA ULTRASONOTERAPIA EN PODOLOGIA

Todos aquellos procesos dolorosos e inflamatorios que se desarrollan en el pie son objeto de tratamiento mediante US pulsátil, obteniendo resultados óptimos con pocas sesiones de aplicación, y más aún cuando el US lo combinamos con otro tipo de tratamiento (soportes plantares, vendajes funcionales, farmacológico, etc.).[2, 9, 11, 14, 18, 26, 27] Este tipo de tratamiento combinado lo venimos desarrollando en la Clínica Universitaria Podológica.

Teniendo en cuenta que la mayoría de los procesos inflamatorios que se producen en el pie se encuentran a nivel superficial, el cabezal terapéutico que nos resulta más apropiado es el de 3 Mhz.

Las intensidades usadas son bajas, comprendidas entre 0,75 y 0,85 W/cm2., dosis demasiado altas puede provocar una desintegración de las membranas celulares[5]; y la duración de la sesión dependerá de la extensión de la zona afectada y de la superficie del cabezal (ERA).

Aplicamos US sobre las siguientes afecciones del pie:[2, 11, 13, 19, 25, 26]

- Tendinitis y tenosinivitis: estas dos patologías corresponden a una inflamación del tendón y de la vaina que lo envuelve. Pero teniendo en cuenta que ambos procesos tienen como etiología más común la traumática, es posible nos encontremos inflamada no sólo la zona del recorrido del tendón, sino también los tejidos colindantes, por lo tanto deberemos aplicar US en toda la zona afectada.

  La duración de la sesión de tratamiento dependerá de la extensión de la superficie corporal a tratar y de la superficie del cabezal aplicador. Utilizaremos el cabezal con frecuencia de 3 MHz, por actuar más superficialmente.

  Dosis: 0,2-0,3 W/cm2, 3-6 minutos, diario cuando se trate de un proceso agudo. (Fig. 6)

- Aquileitis: Dentro de la denominación de aquileitis podríamos englobar tanto la inflamación del tendón de Aquiles como de la vaina que lo envuelve (tenosinovitis) y las del tejido circundante al tendón (peritendinitis), e incluso se podrían ver involucradas las bolsas serosas pre y retroaquílea. El tratamiento será en este caso de menor duración. También utilizaremos el cabezal de 3 MHz. La dosis será la misma que en el caso anterior. (Fig. 7)

- Esguinces de tobillo: la aplicación de US resulta muy útil en la fase subaguda, con importantes efectos antiinflamatorio y analgésico, contribuyen

Fig. 6

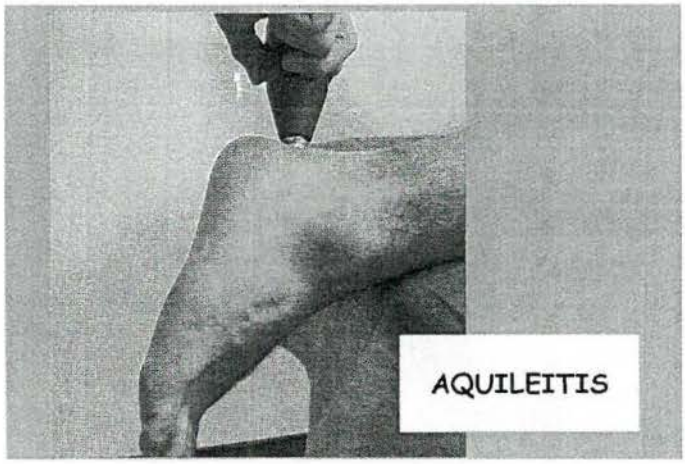

Fig. 7

do a la reparación de los tejidos dañados; a pesar de algunos estudios realizados en los que no encontraron resultados significativos en estos casos[22].

Dosis: 0,5 W/cm2, 6-10 minutos. En procesos crónicos se aplicará en días alternos.

- Entesistis de la fascia plantar y fascitis: se trata del dolor producido por el comúnmente conocido como espolón calcáneo, en el que lo que realmente duele es la inflamación de la inserción de la fascia plantar. Este dolor se puede irradiar hacia los dedos, provocando así una molestia difusa por toda la planta del pie. Además del tratamiento orto podológico que procede en estos casos, podemos aplicar US. Utilizaremos el cabezal de 1 MHz por presentar mayor penetración.

  Dosis: 0,8 W/cm2, entre 6 y 10 minutos, según la extensión de la inflamación. (Fig. 8)

- Bursitis: son inflamaciones de alguna de las bolsas serosas que se localizan en el pie, luego son inflamaciones muy localizadas cuya etiología más común es la fricción. El tratamiento de éstas mediante US estaría indicado para las fases subagudas, en las que después de suprimir el roce del

Fig. 8

calzado e incluso de descargar la zona la sintomatología no remite.

Dosis: 0,5 W/cm2, 3-4 minutos.

- Capsulitis Metatarsofalángicas: se caracterizan por dolor muy localizado en la zona de las articulaciones metatarsofalángicas, y con más frecuencia en las centrales. Por lo tanto el dolor rodea toda la articulación, luego deberemos aplicar los US tanto en la cara plantar como en la dorsal de la metatarsofalángica.

  Dosis: 0,5 W/cm2, 6-7 minutos. (Fig. 9)

Fig. 9

- Neuroma de Morton: la sintomatología del Neuroma de Morton es un dolor de tipo neurítico, como una sensación de "electricidad" o "quemazón", localizada en el antepié, sobre todo en el tercer espacio intermetatarsal. La ultrasonoterapia es un elemento coadyuvante como tratamiento conservador a la hora de aliviar los síntomas.

  Dosis: 1 W/cm2, 5-6 minutos.

- Metatarsalgias Mecánicas: son diversas las causas que pueden provocar dolor de tipo mecánico en el

antepié. Evidentemente, el tratamiento de un trastorno mecánico de este tipo irá encaminado a eliminar o controlar la causa, y conllevará un adecuado estudio biomecánico y compensación ortopodológica. No obstante, dicho tratamiento ortopodológico debe acompañarse de un tratamiento físico mediante US para aliviar el dolor de la zona e incluso eliminar la inflamación de partes blandas que suele acompañar a este proceso.

Dosis: 0,8-1 W/cm2, 5-6 minutos. (Fig.10)

Fig. 10

- Verrugas Plantares: además de los tratamientos que conocemos para eliminar estas lesiones, los US pueden aportar una alternativa terapéutica, bien como elemento para disminuir la sintomatología, o bien como técnica destructiva de la lesión.

  Dosis: US continuo para destruir la verruga, entre 0,5 y 1'5 W/cm2, durante 15 minutos, una vez por semana, y pueden ser necesarias hasta 12 sesiones.

- Sesamoiditis: producida con bastante frecuencia por trastornos biomecánicos que provocan un síndrome de sobrecarga del I metatarsiano, así como por traumatismos repetidos en la zona de intensidad variable. Utilizamos US como tratamiento antiinflamatorio, que podemos acompañar de otro tipo de tratamiento.

  Dosis: 0,8-1 W/cm2, 5-6 minutos. (Fig. 11)

- Algias de origen reumatoideo: al ser procesos crónicos los US pueden ser útiles cuando exista una crisis aguda de dolor, pero debemos ser conscientes de que no vamos a eliminarlo definitivamente.

  Dosis: 0,8 W/cm2, 5 minutos.

- Síndrome del Seno del Tarso: esta patología tiene como síntoma principal el dolor, el cual se localiza en el orificio del seno del tarso, aunque en ocasiones puede irradiarse hacia el maleolo externo, cara posterior de la pierna y hacia la parte anterior del pie. Está indicada la terapia ultrasónica.

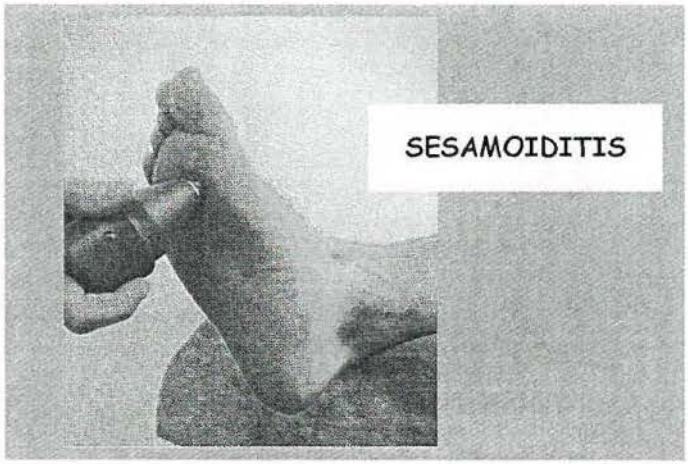

Fig. 11

Fig. 12

  Dosis: 0,5- 0,8 W/cm2, entre 3 y 5 minutos. (Fig. 12)

- Síndrome del Canal Tarsiano: de etiología diversa, como por ejemplo, alteraciones biomecánicas tales como pies hiperpronadores, en los que se pueden dar microtraumatismos repetidos que, junto con el roce del músculo adductor del primer dedo, pueden desencadenar el proceso.

  Dosis: 0,5 W/cm2, 1-3 minutos.

- Atrofia de Sudeck: algodistrofia que se establece en el pie después de un traumatismo generalmente, que produce una alteración neurovegetativa que conlleva una inflamación dolorosa de la zona, normalmente articulaciones tarso, acompañada de una disminución de la densidad ósea. El US es efectivo en el principio del desarrollo de la enfermedad, cuando existe un componente inflamatorio importante.

  Dosis: 1 W/cm2. Serán necesarias aproximadamente 10-12 sesiones, de 8-12 minutos cada una.

- Fracturas: el US , utilizado en modalidad pulsátil y a dosis bajas acelera el tiempo de reparación ósea, aunque aún se desconoce el mecanismo específico por el que esto ocurre. (7)

PRECAUCIONES EN PODOLOGIA

Nos referimos a precauciones que hemos de tener en cuenta cuando aplicamos US de forma localizada sobre el pie.[2, 11, 12, 14, 18, 26, 27]

- No utilizar en implantes metálicos, como puede ser una aguja K de una artrodesis. Puede producirse un calentamiento excesivo de los tejidos adyacentes. Existe poco riesgo de calentamiento si usamos la modalidad pulsátil.
- No aplicar en caso de hemorragias. El aumento de temperatura produce vasodilatación.
- Neoplasias. Estimula su crecimiento y diseminación.
- Inflamación séptica. Posibilidad de diseminación de la infección.
- Trastornos circulatorios de M.M.I.I. Posibilidad de desprendimiento de un émbolo.
- Zonas con pérdida de sensibilidad. No podemos valorar el daño tisular producido por un aumento excesivo de la temperatura debido a una dosis demasiado alta.

BIBLIOGRAFIA

1. **ALAN H. CROMER.** *Física para ciencias de la vida*. 2ª edición Barcelona: Reverté, S.A. ; 1986.
2. **ARAMBURU DE VEGA, C; MUÑOZ DIAZ, E; IGUAL CAMACHO, C.** *Electroterapia, termoterapia e hidroterapia*. Madrid: Síntesis; 1998.
3. **DURAN SACRISTAN, H. Y OTROS.** *Tratado de patología y clínica quirúrgicas*. Volumen 3. 2ª edición. Madrid: Interamericana-McGraw Hill; 1996.
4. **DUTHIE, R.; BENTLEY, G.** *Cirugía ortopédica de Mercer*. Barcelona: Ediciones medici, S.A. ; 1987.
5. **EINSINGBACH, T.; KLÜMPER, A.;BIEDERMANN, L.** *Fisioterapia y rehabilitación en el deporte*. 2ª edición. Barcelona: Ediciones Scriba S.A.; 1994.
6. **FERNANDEZ FAIREN, M; AZKARGORTA, X.** *Cuadernos de traumatología del deporte I: lesiones de la pierna, tobillo y pie*. Barcelona: Jims; 1994.
7. **GONZALEZ MAYORAL, ML.** *Influencia de los ultrasonidos en la osteogénesis tras fracturas*. Revisión. Fisioterapia. Oct-dic. 1997; 19(4): 218-224.
8. **GUILLEN ALVAREZ, ML.** *Podología deportiva*. Madrid: Interamericana- McGraw Hill; 1991.
9. **HUNT, G.C.** *Fisioterapia del pie y del tobillo*. Barcelona: Jims; 1990.
10. **JOU, D; LLEBOT, J.E.; PEREZ GARCIA, C.** *Física para ciencias de la vida*. Madrid: McGraw; 1994.
11. **KHAN, J.** *Principios y práctica de electroterapia*. Barcelona: Jims, S.A.; 1991.
12. **KOTTKE, F; LEHMANN, J.** *Medicina física y rehabilitación*. 4ª edición. Madrid: Editorial médica panamericana; 1997.
13. **MALDONADO CAMPAÑA, D; ESPINOSA MOYANO, I; ALVAREZ FERNANDEZ, R.** *Iniciación a la terapia con ultrasonidos en podología*. Revista Española de Podología. Sep-Oct 1994; Vol.V(6): 242-245.
14. **Manual SONOPLUS®.**
15. **MCDONALD, S.; BURNS, D.** *Física para ciencias de la vida y de la salud*. México: Sistemas técnicos de edición, S.A.; 1989.
16. **NUÑEZ-SAMPER, M; LLANOS ALCAZAR, LF.** *Biomecánica, medicina y cirugía del pie*. Barcelona: Masson; 1997.
17. **OLLER ASENSIO, A.** *Fisio-Podo-Terapia*. Revista Española de Podología. Nov-Dic 1993; Vol. IV(8): 357-373.
18. **OTON SANCHEZ, C.; ENRIQUEZ HERNANDEZ, E.; SABATE BEL, M.** *Ultrasonidos terapéuticos*. Capitulo 23 en: Manual de medicina física. Madrid: Harceurt Brace de España, S.A.; 1998.

19. **PLAJA, J.** *Manual de ultrasonoterapia.* Barcelona: Masson; 1988.

20. **PRENTICE, W.E.** *Medicina Deportiva.* Técnicas terapéuticas. Madrid: Mosby; 1993.

21. **SANCHEZ LORENZO, A; IMIRIZALDU AZPIROX, F.** *Ultrasonoterapia en talalgias plantares.* Estudio comparativo. Revista Fisioterapia. Ene-Mar 1995; Vol. 17(1): 3-6.

22. **VAN DER WINDT, D.A.; VAN DER HEIJDEN, G.J.; VAN DER BERG, S.G.; TER-RIET, A.F.; BONTER, L.M.** *Ultrasoundtherapy for musculoskeletal disorders: a systematic review.* Pain. 1999; 81: 257-271.

23. **VILADOT, A.** *Quince lecciones sobre patología del pie.* 2ª edición. Barcelona: Springer; 2000.

24. **ZARAGOZA, J.R.** *Física e instrumentación médica.* Barcelona: Editorial científica técnica; 1992.

25. **ZAUNER GUTMANN, A.** *Fisioterapia actual.* 2ª edición Barcelona: Jims.; 1980.

26. **ZAUNER GUTMANN, A.** *Terapéutica ultrasónica.* Barcelona: Tintagraf, S.A.; 1988.

DIAGNOSTICO POR IMAGEN DE LA ARTRITIS REUMATOIDE

*MARTINEZ CAMUÑA, Luis
*DOMINGUEZ MALDONADO, Gabriel
*MUNUERA MARTINEZ, Pedro V.
*PALOMO TOUCEDO, Inmaculada C.

RESUMEN.

La artritis reumatoide es una enfermedad con una elevada prevalencia entre la población adulta, condicionando con el paso del tiempo importantes deformidades y discapacidades, manifestándose muchas de ellas en los pies. El diagnóstico precoz y la instauración de un tratamiento adecuado pueden condicionar una evolución mucho más retardada y benigna de la enfermedad. El objetivo del presente trabajo es hacer una revisión sobre aquellos datos que el podólogo puede obtener de las radiografías de sus pacientes y que le pueden ayudar a hacer un diagnóstico precoz de esta grave afección. Además, se expondrán otra serie de métodos diagnósticos por imagen que igualmente pueden ayudar a realizar este diagnóstico, incluso en estadíos más precoces.

PALABRAS CLAVE

Artritis reumatoide; pie reumatoideo; diagnóstico; radiografía; RMN.

1.- INTRODUCCION.

La Artritis Reumatoide (AR) es una enfermedad autoinmune de etiología desconocida caracterizada por un proceso inflamatorio no supurativo que afecta a la sinovial de numerosas articulaciones, con distribución simétrica, que cursa con dolor y dificultad para el movimiento, y en el que con frecuencia además hay afectación extraarticular y multisistémica.

Es una patología frecuente, afectando al 1-3% de la población adulta, con una incidencia tres veces mayor en mujeres, teniendo una duración variable, irregular y en general larga, y pudiendo causar destrucción articular, deformidades, discapacidad y muerte prematura.

El diagnóstico de esta afección se basa en los datos clínicos, de laboratorio y radiográficos. Con el presente trabajo pretendemos recordar aquellos datos de interés que podemos obtener del estudio radiográfico convencional en relación a esta enfermedad, destacando la importancia que el adecuado estudio de estos hallazgos puede tener en el diagnóstico precoz del proceso. Por último, introduciremos las ventajas que otros métodos de diagnóstico por imagen tienen en la detección.precoz de esta enfermedad o de algunas de sus manifestaciones.

2.- AFECTACION PODOLOGICA EN LA AR.

La afectación del pie en la AR se da de forma significativa en el 80-90% de los pacientes con AR de larga evolución, siendo los pies la estructura donde comienza la enfermedad en un 17% de los casos publicados. Tanto el antepié como el retropié pueden estar afectados, por separado o conjuntamente.

Las primeras manifestaciones podológicas ocurren en el antepié, y así, como consecuencia de un proceso que detallaremos más tarde, se produce una sinovitis importante a nivel de las articulaciones metatarsofalángicas, con dolor e inflamación local, que termina con la destrucción del cartílago articular y la afectación del hueso subcondral.

De continuar la afectación, se produce una subluxación o incluso una dislocación completa de la articulación por estrechamiento y debilitamiento progresivo de los ligamentos colaterales, de manera que las cabezas metatarsales se dirigen plantarmente y las bases de las falanges proximales se acabalgan por encima del cuello de los metatarsianos de los dedos menores.

La almohadilla plantar, que normalmente se sitúa debajo de las cabezas metatarsales y que está conectada por una trama fibrosa a las bases de las falanges proximales, es empujada distalmente, lo cual condiciona la formación de importantes callosidades y helomas debajo de las cabezas metatarsales porque la piel se constituye como el único tejido situado entre el hueso y el suelo.

Estas subluxaciones o luxaciones completas crean un desequilibrio entre la musculatura intrínseca y extrínseca del pie, dando lugar a deformidades digitales en garra, que condicionan a su vez nuevos puntos de fricción o sobrecarga en el dorso de las articulaciones interfalángicas o en la punta de los dedos.

*Profesores Asociados E.U. Podología de Sevilla - Escuela Universitaria de Ciencias de la Salud - Universidad de Sevilla.
CORRESPONDENCIA: Luis Martínez Camuña. Escuela Universitaria de Ciencias de la Salud - Area de Podología - Avda. Sánchez Pizjuán s/n. Sevilla.

El primer dedo se afecta de una forma similar, conduciendo habitualmente a una deformidad en valgo, pudiendo desplazarse también en dirección dorsal o hacia varo.

Los cambios en el retropié ocurren más tarde en el proceso evolutivo de la enfermedad, siendo afectadas fundamentalmente las articulaciones subastragalina, calcáneocuboidea y astrágalo-escafoidea.

En casi la mitad de los pacientes con AR se produce un aplanamiento del arco longitudinal, con una deformidad en valgo asociada, por afectación del tendón del tibial posterior.

La progresión de la deformidad en valgo del retropié suele estar relacionada con la lenta destrucción de los tejidos de sostén situados alrededor de la articulación subastragalina, con debilitamiento y alargamiento de los ligamentos.

Por otro lado, en los casos en que se asocia el compromiso subastragalino con un encamamiento prolongado puede desarrollarse una deformidad en equinovaro rígida.

Paralelamente, nos podemos encontrar con lesiones en tejidos blandos, tales como bursitis retrocalcáneas y tenosivitis, debido al mismo proceso de inflamación sinovial que afecta a las estructuras articulares.

En cuanto al tobillo, aunque también suele estar afectado, suele ser de las articulaciones mayores sometidas a carga la menos afectada en la AR. Se sugiere que la mayoría de los cambios que tienen lugar en el tobillo en pacientes con AR son secundarios al estrés que resulta de un alineamiento anormal de la articulación subastragalina.

3.- RADIOLOGIA DEL PIE EN LA AR.

El estudio radiológico.de los pies en los pacientes con AR resulta especialmente importante, por cuanto nos puede proporcionar información importante sobre un proceso erosivo precoz.

De hecho, en procesos con una duración media de la enfermedad de menos de un año, las erosiones iniciales son encontradas con más frecuencia en los pies que en las manos o muñecas, incluso aunque se describan más cambios en las manos a lo largo del curso de la enfermedad.

Por esta razón, varios autores han propuesto que la evaluación de los pies sea incluida en los criterios radiográficos de la American Rheumatism Association para el diagnóstico de la AR, que actualmente sólo contemplan los cambios producidos en articulaciones de manos y muñecas, con la consiguiente pérdida de información que se puede producir en todos esos casos mencionados de lesiones iniciales en los pies.

Para una mejor comprensión de los hallazgos radiológicos que nos podemos encontrar en los pies de los pacientes con AR, es interesante realizar un breve recordatorio de la fisiopatología de esta enfermedad, relacionándolo con los datos clínicos y radiológicos fundamentales de cada fase del proceso. En este sentido, Harris diferencia cinco estadios claramente separados:

1. En el primero sólo se da una proliferación vascular en la membrana sinovial, que no tiene traducción clínica ni por supuesto radiológica.
2. En el segundo, se suma a este fenómeno de neogénesis vascular un proceso de proliferación linfocitaria, que ya provoca un ligero dolor e inflamación de la articulación afectada. No obstante, la radiología convencional no aporta en este estadío datos sobre este proceso incipiente.
3. El tercer estadío del proceso, en el que se inicia la proliferación sinovial, con flujo de neutrófilos hacia el líquido sinovial y la subsiguiente distensión capsular, ya se caracteriza por una inflamación articular evidente, pudiendo evidenciarse en la radiografía como un **aumento o inflamación de los tejidos blandos**.
4. En la cuarta fase del proceso destaca la formación de un tejido proliferativo sinovial de granulación (pannus), que aplicado sobre la superficie del cartílago, provoca una destrucción del mismo, tanto por su actividad enzimática como por la interferencia con la nutrición del cartílago. En este momento, la RMN permite visualizar ese pannus, mientras que a nivel radiográfico podemos observar una **pérdida difusa y generalizada del espacio articular**. Además, la hiperemia causada por la inflamación sinovial conduce a una **osteoporosis periarticular**. Desde el punto de vista clínico, hay una marcada inflamación de la articulación.
5. Por último, en la quinta fase del proceso el pannus empieza a erosionar el hueso subcondral, existiendo ya una destrucción franca del cartílago. Es en este momento cuando las radiografías nos muestran las lesiones que solemos asociar con la AR, es decir, **las erosiones en el hueso y el estrechamiento evidente del espacio articular** . Estas erosiones, conocidas como "en mordedura de rata", suelen aparecer en las caras internas de las cabezas metatarsianas, comenzando por la del quinto metatarsiano (en este metatarsiano pueden aparecer también en la cara lateral), y progresando en dirección medial. Es característica la desviación peronea de los dedos y, de continuar la afectación, se produce una contractura dorsal de los dedos, dando lugar a las ya comentadas anteriormente subluxaciones y luxaciones a nivel de las articulaciones metatarsofalángicas.

En cuanto a las manifestaciones radiológicas a nivel del talón, destaca el aumento de partes blandas y la erosión subyacente en la porción posterosuperior del calcáneo, producida por sinovitis asociada a bursitis y afectación del tendón de Aquiles, incluso con rupturas espontáneas de éste, sobre todo en aquellos pacientes a los que se les ha inyectado localmente corticoides. También son frecuentes la erosión plantar y el espolón calcáneo.

Una vez que se inicia este proceso en cascada la evolución es bastante rápida, teniendo una serie de consecuencias por lo general bastante invalidantes para el paciente.

Hay que tener en cuenta en este sentido que la evolución radiológica de las lesiones es especialmente rápida en los dos o tres primeros años de la enfermedad, presentando a partir de ese momento una progresión más lenta.

La evaluación radiológica no sólo cumple el objetivo diagnóstico mencionado hasta ahora, también puede ser utilizada como medida de pronóstico, en el sentido que generalmente la presencia de erosiones o de estrechamiento del espacio articular en fases muy precoces de la enfermedad se relaciona.con una peor evolución del proceso. De la misma forma, parece que aquellos pacientes en los que las lesiones iniciales evidenciables radiológicamente se localizan en los pies, presentan en los años siguientes una peor evolución de la enfermedad en relación con aquellos que presentan las primeras lesiones en otras localizaciones no podológicas.

Otra muestra del interés que cobra el estudio radiológico en la AR es que es utilizado habitualmente en los diferentes ensayos clínicos realizados para evaluar la eficacia de diferentes tratamientos, en base a la progresión de las lesiones radiológicas. Para ello, existen una serie de métodos (Sharp, Larsen, y modificaciones de ambos) que intentan cuantificar las lesiones observables radiológicamente, para ver cómo progresa ese daño radiológico en el tiempo en relación con el tratamiento instaurado.

Desde el punto de vista de la Podología, nuestro interés debe centrarse en la detección lo más precoz posible de aquellas lesiones radiológicas que, en el contexto de unas manifestaciones clínicas típicas, puedan hacernos pensar en la posibilidad de una AR de inicio. Esto resulta de especial importancia, por cuanto la introducción precoz de una terapia antirreumática eficaz puede resultar en una evolución mucho más benigna del proceso.

4.- OTROS METODOS DIAGNOSTICOS POR IMAGEN.

De todo lo dicho anteriormente se deduce que es especialmente importante la utilización de técnicas que nos permitan identificar el proceso en estadíos más precoces, lo cual permitirá que el paciente inicie el tratamiento oportuno y pueda detenerse o al menos retrasarse la evolución de la enfermedad.

Dentro de estas técnicas, hay que destacar a la Resonancia Magnética Nuclear (RMN) como el método más sensible y adecuado para la detección precoz de la inflamación de la membrana sinovial. La RMN puede detectar cambios inflamatorios y destructivos articulares en pacientes con AR de muy poco tiempo de evolución, pudiendo ocurrir esos cambios en ausencia de síntomas clínicos y/o signos radiográficos en las articulaciones examinadas, lo cual y como ya se mencionó antes es bastante importante para evaluar el pronóstico y para la decisión del tratamiento a seguir en estadíos precoces de la enfermedad.

Además, para aumentar la sensibilidad.y eficacia de los exámenes con RMN en estas articulaciones, se puede inyectar un contraste intravenoso de gadolinio, el cual permite realzar y destacar el tejido sinovial, delimitándolo de los tejidos circundantes.

También la realización de una Tomografía Axial Computerizada (TAC) puede ser útil para el estudio de regiones que son anatómicamente complejas y difíciles de estudiar en detalle con la radiología convencional.

Otra técnica aplicable al estudio de los tejidos blandos es la Ultrasonografía (US). Con la realización de una ecografía podemos detectar colecciones o fluidos intraarticulares anormales, así como ver su ecogenicidad, con el objetivo de sospechar ante qué tipo de fluido estamos y cuál es su origen. La US también puede emplearse en el estudio de otras estructuras blandas como ligamentos, tendones, etc., eventualmente afectadas por el proceso artrítico.

Por último, citaremos otras técnicas de uso muy restringido, tales como la densitometría ósea o estudios con radioisótopos, útiles también para detectar ciertas alteraciones en estadios iniciales de la AR, pero que no suelen emplearse en la práctica clínica habitual, empleándose sólo en ciertos ensayos clínicos.

No obstante, aún reconociendo los beneficios que estas técnicas, sobre todo la RMN, pueden aportar en la detección precoz de una AR, su complejidad técnica y su coste elevado hacen inviable su empleo rutinario en el ámbito de nuestras consultas e incluso en el medio hospitalario.

Por ello, la radiografía convencional sigue siendo desde un punto de vista práctico el método por imagen de elección para la detección de lesiones (aumento de partes blandas,.estrechamiento del espacio articular y erosiones óseas) que pudieran corresponder al inicio de un proceso artrítico.

5.- CONCLUSIONES.

La artritis reumatoide es una patología muy frecuente, de curso crónico, que puede.provocar en los pacientes que la padecen importantes deformidades y discapacidades.

La instauración precoz de un tratamiento antirreumatoideo eficaz puede mejorar ostensiblemente la progresión del proceso.

Por ello resulta especialmente importante la detección de la enfermedad en sus estadíos iniciales, antes de que se establezcan las deformidades características de este proceso.

La radiografía simple convencional es la técnica de diagnóstico por imagen de elección para el diagnóstico precoz de la AR, pues sin necesidad de técnicas complejas y costosas permite detectar una serie de hallazgos característicos de los estadíos iniciales de la AR, cuales son el aumento de partes blandas periarticulares, el estrechamiento del espacio articular y las erosiones óseas subcondrales.

El podólogo, como profesional receptor de algunos de estos pacientes (en algunos casos el primer receptor), debe saber valorar estas lesiones radiológicas, bien en el contexto de un cuadro clínico característico o bien como hallazgos casuales, y remitir el paciente a su Reumatólogo en caso de sospecha justificada para completar.el diagnóstico e instaurar el tratamiento adecuado, y colaborar con él en cuantos cuidados podológicos precise ese paciente.

BIBLIOGRAFIA

1. **ARRANZ JM.** *Sistema osteoarticular y partes blandas.* En: Gil M, Delgado MT, Martínez M, Oton C. Manual de Radiología Clínica. Barcelona: Mosby/Doyma; 1994. p. 247-64.
2. **BOERS M.** *The validity of Radiography as outcome measure in rheumatoid arthritis.* J Rheumatol 1995; 22: 1783-6.
3. **CONDADO A, PEDROSA CS.** *Sistema musculoesquelético. Artropatrías.* En: Pedrosa CS. Diagnóstico por imagen. Tratado de Radiología Clínica. vol II. Madrid: Interamericana Mcgraw-Hill; 1989. p. 1463-1500.
4. **EDEIKEN J.** *Diagnóstico radiológico de las enfermedades de los huesos.* 3ª ed. Buenos Aires: Médica-Panamericana; 1984.
5. **FORSLIND K, LARSSON EM, JOHANSSON A, SVENSSON B.** *Detection of joint pathology by magnetic resonance imaging in patients with early rheumatoid arthritis.* Br J Rheumatol 1997; 36: 683-88.
6. **GOLDMAN EP.** *Reumatología Podiátrica.* En: Robbins JM. Podología. Atención Primaria. Madrid: Médica Panamericana; 1995. p. 343-62.
7. **HARRIS ED.** *Rheumatoid arthritis. Pathophysiology and implications for therapy.* New Engl J Med 1990;322:1277-89.
8. **HEIJDE D, LEEUWEN M, RIEL P, PUTTE L.** *Radiographic progression on radiographs of hands and feet during the first 3 years of rheumatoid arthritis measured according to Sharp´s method (van der Heijde modification).* J Rheumatol 1995;22:1792-6..
9. **KLENERMAN L.** *The foot and ankle in rheumatoid arthritis.* Br J Rheumatol 1995;34:443-8.
10. **MARTORELL J, ESPINAR E.** *Pie reumático.* En: Núñez-Samper M, Llanos LF. Biomecánica, medicina y cirugía del pie. 1ª ed. Barcelona: Masson S.A.; 1997. p. 287-95.
11. **OKUBO S, LEHTINEN K, ISOMÄKI H.** *Sensitivity of radiographic changes of hand and foot joints as a diagnostic criterion in patients with rheumatoid arthritis.* Scand J Rheumatol 1992; 21: 145-47.
12. **PRIOLO F, BACARINI L, CAMMISA M, CERASE A, FERRARA R, CASA-ALBERIGHI O.** *Radiographic changes in the feet of patients with early rheumatoid arthritis.* J Rheumatol 1997;24:2113-8.
13. **RIEL P, HEIJDE D, NUVER-ZWART I, PUTTE L.** *Radiographic progression in rheumatoid arthritis: results of 3 comparative trials.* J Rheumatol 1995;22:1797-9.
14. **RYCKEWAERT A.** *La poliartritis reumatoide.* En: Marqués J. Tratado de enfermedades reumáticas. Vol I. Barcelona: Jims; 1991. p. 239-66.
15. **SCUTELLARI PN, ORZINCOLO C.** *Rheumatoid artritis: sequences.* Eur J Radiol 1998; 27 suppl 1: S31-8.
16. **SHARP JT.** *Assessment of radiographic abnormalities in rheumatoid arthritis: What have we accomplished and where should we go from here?.* J Rheumatol 1995;22:1787-91.
17. **THOMPSON F, MANN R.** *Artrítides.* En: Mann R. Cirugía del Pie. 5ª ed. Buenos Aires: Médica-Panamericana; 1987. p. 197-223.
18. **WATSON W.** *Manifestaciones clínicas de la artritis reumatoide.* En: Scott JT. Tratado de Reumatología. Barcelona: Salvat S.A.; 1983. P. 292-329.

DIAGNOSTICO POR IMAGEN DE LA FIBROSIS PERINEURAL DE MORTON

* PASCUAL GUTIERREZ, Roberto
** LOPEZ ROS, Paloma

RESUMEN.

El diagnóstico por imagen de la patología conocida como "neuroma de Morton" es un tema conflictivo y poco claro. Los últimos avances tecnológicos han mejorado la calidad de las imágenes de estos medios al igual que un aumento en el acierto diagnóstico, pero sigue siendo una patología de difícil diagnóstico. Los últimos estudios realizados con la radiología simple, la xerorradiografía, la ecografía, la tomografía y la resonancia magnética son expuestos a continuación. Cada método presenta sus ventajas e inconvenientes y en función de cada uno de ellos el profesional sanitario utilizará el más conveniente.

PALABRAS CLAVE

Neuroma de Morton, fibrosis perineural, diagnóstico por imagen, radiología, xerorradiografía, resonancia magnética, tomografía y ultrasonografía.

KEY WORDS

Morton´s neuroma, perineural fibrosis, diagnosis and imaging, radiography, xeroradiography, computed tomography, ultrasonography, magnetic resonance imaging.

Esta patología ha sufrido diferentes denominaciones según la época. Ha sido definida como pododinia, neuralgia metatarsiana, Morton toe, neuralgia metatarsofalángica, metatarsalgia de Morton o neuroma de Morton.

La primera reseña histórica de esta patología es la realizada por el cirujano-callista inglés, de la reina, Durlacker[21,28] en 1845 que la definía como una afección neurológica, posteriormente Morton en 1876[21,24,28,42,43,44] la describió como una hipertrofia de los haces digitales del nervio plantar lateral, presentando el primer estudio con doce casos[18, 21]. En 1877 Masson relacionó la patología con el nervio plantar medial, posteriormente Hodley en 1893 refleja la primera referencia de exéresis quirúrgica de la lesión.

En 1912 Tuby observó un engrosamiento de los nervios plantares mediales, en 1940 Betts[14] la definió como una neuritis del cuarto nervio digital y en 1943 Mc Elvenny refleja como causa de la lesión una tumoración de la rama lateral del nervio plantar medial. Posteriormente se han realizado diversas referencias de la lesión que nos ocupa.

1. CONCEPTO

Uno de los puntos controvertidos de la lesión se refiere a su concepto, ya que la definición del neuroma propiamente dicha es "tumor provocado por la proliferación de las células nerviosas nobles", o sea un tumor del sistema nervioso tanto central como periférico.

Los nervios periféricos están formados por fascículos de fibras nerviosas[30] que se mantienen unidas mediante el perineuro y el tejido conjuntivo. Cada una de las fibras nerviosas están formadas por un axón rodeado de un revestimiento celular denominado neuritema o células de Schawnn. Además la fibra puede ser mielínica o amielínica. En el caso de estar presente, la mielina estará situada inmediatamente alrededor del axón, y a su vez está rodeada por el neuritema. Esta es la disposición normal de los nervios periféricos, pero si hacemos un análisis histológico de la lesión que no ocupa según diversos autores[3,5,6,22,28,31, 42,44]. podremos ver:

- edema endoneural.
- esclerosis con endurecimiento de la pared vascular por hialinización y a veces pueden estar ocluidas por la presencia de trombos.
- fibrosis perineural concéntrica.
- deposición de material eosinófilo amorfo.
- degeneración de las fibras nerviosas.
- degeneración valeriana.

* *Profesor Titular de Podología. Universidad Miguel Hernández de Elche (Alicante).*
** *Alumna de 3.º de Podología.*

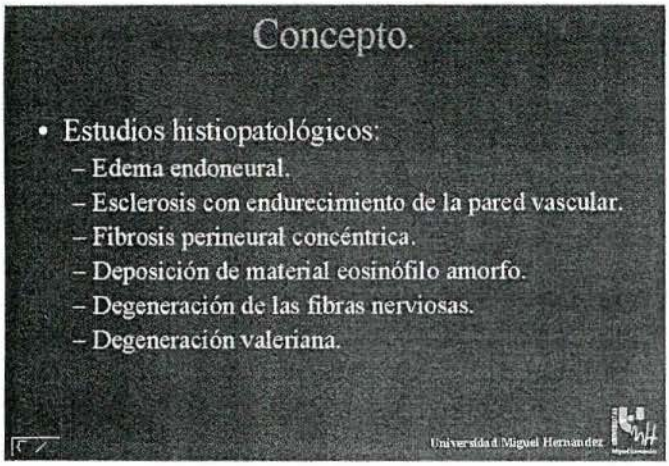

Figura 1.- Análisis histopatológico de la fibrosis perineural de Morton.

Con lo que no se considera como un tumor de tejido nervioso. La regeneración de los axones a partir del extremo proximal se produce a un ritmo aproximado de 1 milímetro al día, al mismo tiempo que proliferan las células de Schawnn. Si la lesión de los nervios es de origen traumático, la interposición de un hematoma o de tejido de granulación o la falta de alineación de los extremos causa un crecimiento irregular de los axones, que no encuentra su extremo distal y se produce la proliferación de las células de Schawnn en pequeños grupos rodeados por fibroblastos y fibras de colágeno.

Por lo que la lesión se debería denominar ***fibrosis de tejido perineural de Morton*** por ser una *alteración degenerativa* y no una tumoración de tejido nervioso, como son los verdaderos neuromas.

Figura 2.- Corte histológico de la fibrosis perneural de Morton.

Este tipo de lesión es más común en las mujeres[28,33]. que en los hombres, la relación de esta patología también es diversa según la bibliografía consultada, con rangos desde 4 a 1[22], 18 a 1[18] o de 7 a 1[12], comparados con el hombre, siempre con mayor incidencia en las mujeres; siendo la edad media de la aparición muy parecida según los autores, unos la consideran entre los 40 y los 60[13,16] años y otros entre los 30 y los 50 años[24]. Presentándose de forma bilateral en la mayoría de los casos y se pueden observar lesiones múltiples en un pie.

2. ETIOLOGIA

Otro de los temas inciertos es la etiología de la lesión, a lo largo del tiempo diversos autores han teorizado diversos orígenes del mal llamado "neuroma de Morton", por ejemplo Betts[14] reflejo como causa el microtraumatismo repetido en la zona por la flexión dorsal de los dedos. Nissen[14] lo refleja como una arteritis que produce una isquemia localizada y la consecuente lesión nerviosa. Lelievre[14] dice que la causa es mecánica ya sea por la morfología o por tirones ligamentosos.

La etiología de la ***fibrosis de tejido perineural de Morton*** (a partir de ahora la denominaré fibrosis de Morton) la podemos englobar en tres grupos: anatómica, traumática y presión extrínseca del nervio.

Los nervios interdigitales proceden del nervio plantar interno y del nervio plantar externo, siendo ambas ramas del nervio tibial posterior. El nervio plantar interno da ramas para el primero, segundo y tercer dedos, y para la cara medial del cuarto dedo. A su vez, el nervio plantar externo da una rama para el cuarto y las dos colaterales para el quinto.

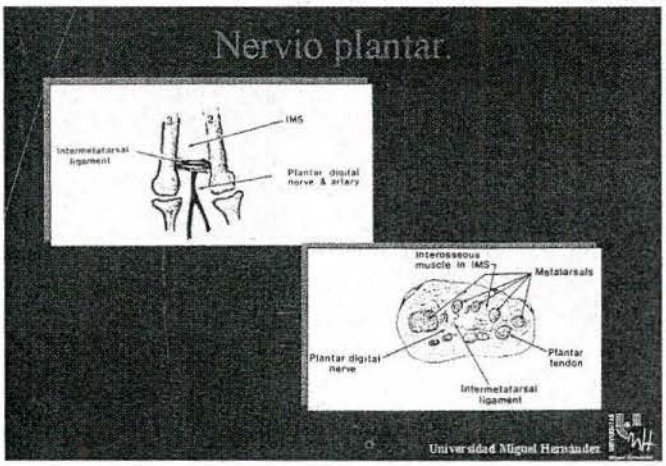

Figura 3.- Anatomía microscópica del espacio intermetatarsal.

Posteriormente el nervio cruza superficialmente al tendón del flexor corto y se desliza por el túnel delimitado profundamente por los interóseos, superficialmente por el ligamento transverso y lateralmente por los tendones flexores.

La presencia típica del neuroma en el tercer espacio debido a la anastomosis a este nivel de los nervios plantares se ha demostrado que no es cierta, esta variable anatómica no es una de las más comunes como se demostró en un estudio con 71 cadáveres que mostraron sólo esta anastomosis en el tercer espacio interdigital en el 28´6%[16,44] de los casos, en contraposición un estudio realizado por Frank[7] sobre cuarenta cadáveres observó que en el 66% presentaba la anastomosis de las ramas lateral y medial del nervio plantar. Reed[28] con una muestra de cien pacientes con sintomatología compatible con "fibrosis de Morton" y 134 masas diagnosticadas por medio de la ultrasonografía llegó a la conclusión de la localización de la lesión que en el 46% se localizaba en el tercer espacio interdigital, en el 44% en el segundo espacio, el 2% en el primer espacio y el otro 2% en el cuarto espacio interdigital.

Todos estos datos limitan su etiología de engrosamiento por la anastomosis y la localización típica en el tercer espacio interdigital y da pie a la idea etiológica de compresión y tracción con las estructuras adyacentes del túnel por el cual discurre.

Este paso del nervio plantar por el túnel anatómico asociado a el *origen traumático* de la lesión por el uso de calzado corto y estrecho que produce la aproximación de las cabezas metatarsales y el aumento de compresión a ese nivel; y la *presión extrínseca* del nervio por la presencia de un tumor benigno o la acción continuada de flexión dorsal de los dedos, produce dos efectos sobre el nervio, los efectos de compresión y de tracción.

Las *fuerzas de compresión* se realizan por medio del ligamento intermetatarsal plantar transverso al realizar la flexión dorsal de los dedos al realizar el despegue digital, además asociado a otras patologías como el pie plano o pronado que causan una hipermovilidad del primer dedo que produce una sobrecarga de los radios adyacentes. La *tracción* se produce por medio de la extensión de las articulaciones metatarsofalángicas y las camptodactílias que produce que el flexor corto tracciona del nervio y lo lesione.

Todo este proceso ocasionará un periodo inicial de anoxia del nervio con un proceso isquémico que producirá una degeneración axonal y la posterior desmielinización que se puede observar en el estudio histiopatológico de esta lesión. Además por la acción del flexor corto se producirá una lesión del nervio por la tracción produciéndose una fibrosis peri y endoneural, que producirá la degeneración del tejido nervioso formando tejido fibroso a su alrededor.

3. METODOS DIAGNOSTICOS

El diagnóstico de la "fibrosis de Morton" lo podemos realizar por medio de la clínica y la utilización de pruebas complementarias como las imágenes.

El diagnóstico por medio de la clínica no es seguro y certero, se basa en el dolor, que es el principal síntoma de la patología. El dolor puede ser agudo, de aparición brusca y de poca duración o un dolor sordo y duradero. El dolor se irradia comúnmente hacia la punta de los dedos afectados por la compresión del nervio produciendo parestesia y entumecimiento de la zona que se alivia al disminuir la compresión. El dolor se localiza en el espacio intermetatarsal afecto.

Por medio de unas serie de maniobras el profesional puede desencadenar el dolor característico de esta lesión. Estas maniobras lo que van a producir es la compresión y la tracción etiológicas de la "fibrosis de Morton".

Las maniobras que podemos realizar son la compresión en el espacio por medio de los dedos dorsal y plantarmente, la compresión transversal de las cabezas metatarsales y la combinación de las dos maniobras anteriores al igual que pedir al paciente que se ponga de puntillas y realizar la compresión metatarsal; todas estas maniobras se produce un "click" denominado "*click de Mulder*"[4,14,18,21,24,28,44], que es un signo clínico de la "fibrosis de Morton", pero no un signo patognomónico.

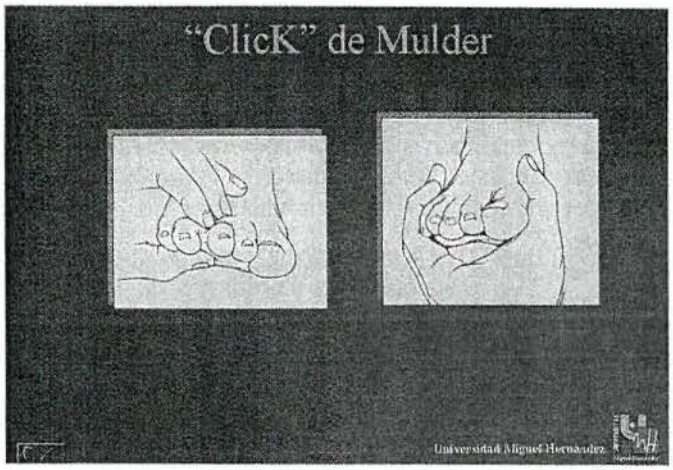

Figura 4.- Test Mulder, cursa con un "click" audible y desencadenante de sintomatología característica.

El diagnóstico por imagen de esta patología lo podemos realizar por medio de la radiografía simple, la xerorradiografía, la ultrasonografía, la resonancia magnética y la tomografía. A continuación explico con brevedad el principio de cada método así como sus ventajas e inconvenientes y sus resultados en el diagnóstico de la "fibrosis de Morton" por medio de diferentes estudios realizados.

3.1. Radiología Simple.

La ***radiología simple*** se basa en la incidencia de electrones a gran velocidad sobre la materia. Dependiendo del número atómico, densidad, espesor y energía dará lugar a un coeficiente de atenuación y a una imagen visible en cinco densidades: aire, grasa, agua, hueso y metal.

Figura 5.- Principio de la radiografía simple.

El haz homogéneo[2] del tubo de rayos X se transforma en un haz heterogéneo en intensidad cuyos contrastes darán lugar a la imagen radiológica. Esta imagen aporta una información en dos dimensiones, para poder tener una idea de la situación de la lesión en la zona de estudio necesitamos al menos dos proyecciones perpendiculares entre sí para conseguir una imagen tridimensional del objetos del estudio.

La radiografía simple se ha utilizado para el diagnóstico de lesiones óseas como:

1. Anomalías del desarrollo.
2. Traumatismos.
3. Displasias.
4. Enfermedades metabólica.
5. Procesos inflamatorios e infecciosos.
6. Tumoraciones óseas y también de partes blandas como el tumor glómico aunque siempre comparadas con la contralateral y magnificadas[2].
7. Necrosis isquémicas y enfermedades degenerativas.

Las *ventajas* de este medio es que es rápido, eficaz, sencillo y se hace visible el tejido óseo y el blando con facilidad de interpretación. Presenta como *inconvenientes* que la "fibrosis de Morton" no es visible[21,24] pero nos permite realizar el diagnóstico diferencial con otras patologías como la enfermedad de Freiberg, fracturas de estrés, pies reumáticos, sobrecargas metatarsales o subluxaciones metatarsofalángicas.

Un signo que ha sido utilizado para el diagnóstico de la "fibrosis de Morton" por medio del estudio radiográfico ha sido el acercamiento o index proximus de las cabezas metatarsales y la disposición en "V" de las falanges adyacentes de estos metatarsianos, pero esto no se puede considerar como un signo diferencial ya que la degeneración del nervio se produce a nivel de la articulación metatarsofalángica, aumentando de tamaño a este nivel, con lo que no es compatible con la separación en "V" de las falanges proximal, media y distal de los metatarsianos del espacio intermetatarsal afecto.

3.2. Xerorradiografía.

La ***xerorradiografía*** se basa en el mismo principio que la radiología simple pero en este caso el chasis está cargado de nitrógeno electrostático y por medio de un fotoconductor, el Selenio, se dibuja la anatomía en el chasis.

Figura 6.- Principio de la xerorradiografía.

Presenta como *ventajas* la mejor calidad de imagen respecto a la radiografía simple con mayor resolución y contraste de las imágenes pero actualmente está desechada por la cantidad de radiación emitida al igual que el coste ya que ha sido superada por otros medios más baratos y con menor cantidad de radiación emitida como es la resonancia y la tomografía.

3.3. Ecografía.

El ultrasonido se define como la frecuencia límite perceptible por el oído humano 20 kiloherzios.

La utilización de la ***ultrasonografía*** por medio de la ecografía en el diagnóstico de la "fibrosis de Morton" supuso un avance. El principio de este método se basa en la transformación de la señal acústica o sonido que se define como una vibración mecánica que se trasmite a través de la materia en forma de ondas y produce variaciones en la presión, densidad, posición, temperatura y velocidad de las partículas que la componen[2]. Transforma el eco de la señal acústica en imagen; según la velocidad de traspaso y el eco de la señal se conoce el tamaño de la estructura de estudio.

Esta técnica de diagnóstico por imagen presenta como principales indicaciones:

1. Estudio de tumores fibrilares y el tumor glómico.
2. Valoración de displasias o luxaciones de cadera.
3. Roturas fibrilares y traumáticas.
4. Estudio de la fascitis plantar.

Presenta como *ventajas* que es no invasiva y la energía emitida es mínima y el paciente no recibe radiación. El aumento de potencia de los transductores, actualmente se utilizan transductores de hasta 20 MHz, que emiten y recogen la señal acústica, ha permitido la mejor calidad y nitidez de las imágenes pero se requiere profesionales para su interpretación ya que la imagen no es muy nítida.

Los *inconvenientes* a la hora de realizar un estudio ecográfico hacen referencia de que no es útil en las zonas de estudio profundas del organismo y no es capaz de atravesar hueso ni el aire por lo que no puede utilizarse ni en los pulmones ni en estudios óseos.

Se realiza el estudio con el paciente en supinación mediante una visión dorsal y plantar desde los planos sagital y transversal y la lesión se refleja como hipoecoica pudiendo existir una pequeña masa interna hiperecoica[21].

Figura 7.- Ecografía, en supinación desde los planos sagital y transversal reflejándose una masa hipoecoica.

Sobre este medio diagnóstico se han realizado diversos estudios, los más actuales hacen referencia a Pollak[27] en 1992 que con un grupo de 73 pacientes con 109 "fibrosis de Morton" diagnosticadas clínicamente, realizó la exéresis

quirúrgica en el 60% de los casos que fueron diagnosticado por medio de la ecografía, con un 98% de acierto y en este caso la lesión tenía de tamaño medio unos 6´2 milímetros. El 40% restante optó por tratamiento conservador y en este caso los estudios con ecografía demostraban masas menores de 5 milímetros. Llegando a la conclusión de que el uso de la ecografía para el diagnóstico de la lesión es eficaz en los casos de que la lesión presente un diámetro mayor a los 5 milímetros, en caso contrario la efectividad de este medio diagnóstico baja.

En 1995 Shapiro[32] sobre una base de cincuenta pacientes con sintomatología clínica, se le realizó el diagnóstico ecográfico con un transductor de 7´5 MHz y la posterior exéresis quirúrgica de las 55 lesiones diagnosticada por la ecografía sin encontrarse ningún falso negativo y con un acierto del 98% en cuanto a su ubicación.

En 1997 un estudio de Kaminski[13] sobre una base de ocho paciente con sintomatología dolorosa de "fibrosis de Morton" y sin resultado del tratamiento conservador realizó la ecografía observando masas circunscritas y la posterior exéresis quirúrgica con un 100% de acierto; en ese mismo año Sobiesk[33] con una base de veinte pacientes con sintomatología clínica compatible con la lesión de Morton, realizó el diagnóstico por medio de ecografía en los espacios dolorosos y adyacentes, encontrando quince masas; de ellas catorce fueron extirpadas quirúrgicamente y en los otro cinco casos negativos por medio de la ecografía también fueron tratados quirúrgicamente. Este estudio hace referencia a las medidas media de las lesiones de 5´3 milímetros y que en el 83% de los casos determinaron por medio de la ultrasonografía la presencia, el tamaño y la localización de la lesión.

Posteriormente Oliver y colaboradores[25] en 1998 con una base de treinta y siete pacientes con una edad media de cuarenta y nueve años con predominio de mujeres realizó un estudio ecográfico con abordaje plantar, se hallaron 37 masas en 32 pacientes, 28 de los cuales sufrieron la cirugía. Tras la cirugía se confirmo el diagnóstico encontrando 26 " fibrosis de Morton ", un angiolipoma y un angioleioma.

Incluso en casos de neuromas recurrentes el estudio con la ecografía es eficaz, así lo refleja Levine y colaboradores[15] en su estudio. Parte con la base de veinte pacientes con sintomatología recurrente de "fibrosis de Morton" en 21 pies. Para comprobar la efectividad de este medio de diagnóstico por imagen realizó el estudio en todos los pacientes reflejando 13 pacientes positivos con 14 casos, 3 indeterminados y 4 negativos. En el caso de los casos positivos se realizó la cirugía en 11 de ellos encontrando 10 "fibrosis de Morton" recurrentes y un caso de sinovitis de la articulación metatarsofalángica.

3.4. Tomografía.

La ***tomografía*** empezó ha utilizarse en 1930[2] siendo el primer uso como la tomografía convencional, posteriormente evolucionó hasta la actual tomografía computadorizada que se basa en el mismo principio que la radiología simple, pero los fotones en este caso no impresionan la placa sino que se recoge por medio de detectores que la procesan analógicamente y digitalmente. El tubo del tomógrafo barre linealmente en diversos ángulos. La escala utilizada para su estudio es la escala de Hounsfield o UH o número de TC en el que el cero corresponde al agua, el -1000 al aire y el +1000 al hueso compacto[26].

La tomografía computadorizada es un método idóneo para evaluar lesiones que tiene su origen en el córtex del hueso mejor que si el epicentro se localiza en la cavidad medular.

Utilizaremos este medio de diagnóstico por imagen como primera elección en los casos de:

1. Calcificaciones y osificaciones.
2. Destrucción de cortical.
3. Fracturas en áreas complejas como la cadera.
4. Tumores de partes blandas como los lipomas y hemangiomas
5. Artritis.
6. Valoración de las torsiones tibiales.
7. Coaliciones astrágalo calcáneas revelando una mejor imagen que en los casos de sincondrosis o sindesmosis.

Las *ventajas* de este medio diagnóstico es que atraviesa grandes volúmenes y elimina la superposición de las imágenes. Se disminuye la radiación dispersa y se puede discriminar la densidad de la masa a estudio.

Se han realizado diversos estudios en cuanto a la utilización de la tomografía como medio diagnóstico de la "fibrosis de Morton". En 1991 Turan[36] presentó un estudio de quince pacientes, demostrando la presencia de fibrosis en siete casos confirmado a través de microscopía postoperatoria, de los restantes ocho pacientes, en los cuales se identificó a través de la tomografía la presencia de fibrosis, a seis de ellos se les alivió la sintomatología en seis meses; concluyeron el estudio con que el aumento de contraste de tejidos blandos y el detalle hacen a la resonancia superior a la tomografía en la evaluación de la "fibrosis de Morton".

En 1997 Morvan realizó un estudio con quince pacientes con pruebas clínicas de "fibrosis de Morton" les realizó un estudio tomográfico que reveló la presencia de siete fibrosis operadas quirúrgicamente con el acierto del 100%, una bursitis interósea, dos bursitis subcapitometatarsales, una tenosinovitis de los flexores y dos subluxaciones metatarsofalángicas.

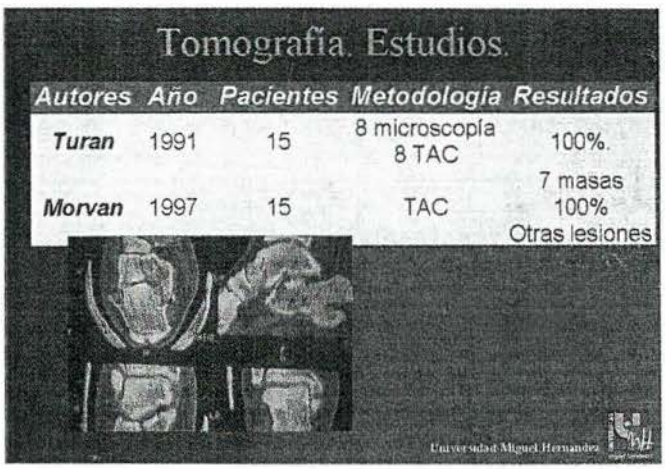

Figura 8.- Tomografía computadorizada. Estudios.

Este método diagnóstico presenta como inconvenientes las imperfecciones en las zonas de estudio en estructuras muy próximas con distintos factores de atenuación en la escala de UH ya sean natural o artificial en el caso de metales y tejidos adyacentes. El moteado de fotopenia[26] que es la disminución del número de fotones que llegan a los detectores por las variaciones estadísticas en los números de TC calculados por cada voxel.

3.5. Resonancia.

El principio de la ***resonancia*** se basa en la propiedad de los núcleos de nitrógeno en absorber energía electromagnética cuando están sometidos a un campo electromagnético intenso[2]. Al recibir la energía los núcleos suben de órbita y al volver a su estado natural ceden energía. Presenta como principio la distribución del agua en el organismo, se basa en la síntesis de tres parámetros tisulares: la densidad de los protones, tiempo de relajación longitudinal T1 y tiempo de relajación transversal T2.

El primer parámetro, denominado D, se basa en la densidad de los núcleos del hidrógeno, en las zonas del cuerpo donde no existe agua se verá en negro. En esta proyección se verán los tejidos grasos, el agua, los ligamentos, tendones y fibrocartílago. El parámetro T1 se basa en la liberación de energía por parte de los átomos de hidrógeno previamente excitados, en este parámetro se observarán la grasa con gran densidad y los ligamentos en negro. El estudio por el parámetro T2 se basa en el periodo de relajación del núcleo de hidrógeno, y en este caso el agua aparecerá como una imagen de alta densidad.

Existen además tres tipos básicos de secuencias de pulso complementarias, spin-echo, inversion-recovery y gradient-echo. El spin-echo potencia las imágenes en T1, T2 y D[11], la secuencia de pulso de inversion-recovery potencia las imágenes de T1 y el gradient-echo potencia las imágenes de T1 y T2. Así como el uso de contrastes como el Gadopentato[7,35,39], y Gadolinio[11] mejoran la calidad de imagen.

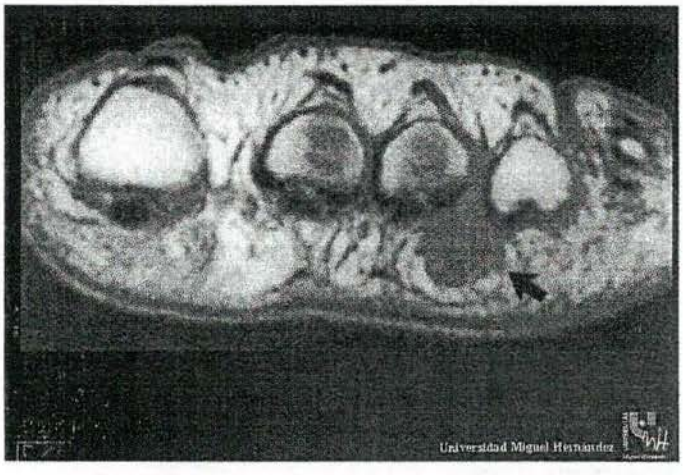

Figura 9.- Resonancia magnética, corte sagital en T1 observándose una imagen hipointensa.

Está considerada principalmente la técnica de elección para el estudio de la articulación de la rodilla, en los casos de lesiones de los meniscos o de los ligamentos cruzados de la rodilla.

El estudio se realiza en los planos sagital, corona y axial con un grosor entre los 3 y los 5 milímetros.

Las *ventajas* de este método diagnóstico hacen referencia a que carece de riesgos por no emitir radiación al paciente, permite una resolución quinientas veces mayor que la tomografía[26] y mayor sensibilidad al flujo vascular. Al igual que ventajas presenta inconvenientes en pacientes con implantes metálicos y quirúrgicos como los marcapasos al igual que la ausencia de escala de grises y la existencia de diversas secuencias, que hace que el estudio de cualquier patología sea más laborioso. La precisión y la finura de las imágenes numéricas es menor que en la radiología simple y la ausencia de la señal en las zonas calcificadas no permite el estudio o análisis completo de la trama ósea.

La " fibrosis de Morton " aparece como una imagen hipotensa y homogénea en T1 por la presencia escasa de agua. En cambio al realizar el estudio con el tiempo de relajación transversal o T2 observamos que la imagen es de una masa de poca densidad.

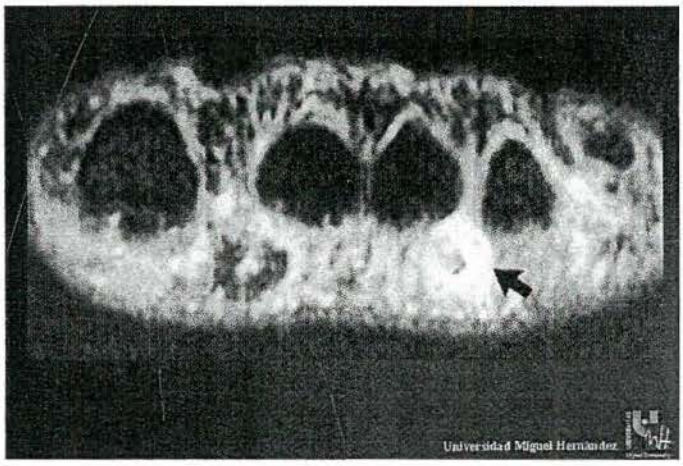

Figura 10.- Resonancia magnética, corte sagital del mismo paciente en T2.

El estudio por medio de la resonancia magnética de la "fibrosis de Morton" ha sido reflejada en varios trabajos. Erickson[6] con una base de quince pacientes presentando signos clínicos de "fibrosis de Morton" en diecisiete casos, se realizó el estudio por medio de resonancia, la cual reveló quince masas más visibles en T1, quirúrgicamente se demostró que cinco de las masas correspondían a "fibrosis de Morton" y los otros diez casos eran daños en el tendón flexor como reacción inflamatoria.

El problema surge a la hora de realizar el diagnóstico por imagen con este método en los casos de tumoraciones, con otras patologías como la lesión que nos ocupa, las fascitis plantares o los gangliones. Llauger y colaboradores[17] analizaron los resultados del estudio por medio de la resonancia de estas tumoraciones, tomando como referencia la sinovitis nodular pigmentada y el tumor de células gigantes del tendón, dos verdaderos tumoraciones. Llegaron a la conclusión de que la sinovitis nodular pigmentada era visible en T1 como una imagen de baja o media intensidad, mientras que en T2 con gradient-echo se valoraba mejor como una imagen de baja intensidad; el tumor de células gigantes se diferenciaba como una imagen de baja densi-

dad tanto en T1 como en T2. Incluso Sartoris y Hoskins[31] reflejan la mejor visualización de la lesión en T2 que en T1, hablando del verdadero neuroma, el tumor de células de tejido nervioso.

Williams[39] en 1997 refleja en su estudio la mejor visualización de la "fibrosis de Morton" en T1 con aplicación intravenosa de un contraste como el Gadopentato dimegluminio[27,34,38]. Zannetti[42] en 1997 con una base de treinta y dos pacientes con diagnóstico clínico de "fibrosis de Morton" realizó el estudio por medio de la resonancia en los parámetros de T1 y T2, los resultados fueron la aparición de quince lesiones siendo trece de ellas positivas y dos negativas tras el tratamiento quirúrgico. Observando mejor las lesiones en T1 que en T2, concluyendo su estudio diciendo que la resonancia es un método preciso para el diagnóstico de la "fibrosis de Morton" utilizando la proyección en T1.

Tras los diferentes estudios se llega a la conclusión de que la utilización de la resonancia como método diagnóstico para la "fibrosis de Morton" es más fiable en T1[12,26] que en T2 ya que en este último lo que se observa es la verdadera tumoración de tejido nervioso. El uso de contrastes como el Gadopentato dimegluminio[28,35,39]. mejora la calidad de imagen e interpretación viéndose una imagen hipertensa con tejido graso circundante[3] pero su uso no está recomendado[19] ya que se administra una sustancia perjudicial y hay que valorar esos riesgos.

En contraposición a estos resultados está el XVIII Congreso Nacional de la Asociación de Medicina y Cirugía del Pie en 1996 que descarta la resonancia magnética como métodos diagnósticos de la "fibrosis de Morton"[44].

4. CONCLUSIONES.

Cada método de diagnóstico por imagen presenta sus ventajas e inconvenientes, así el estudio por medio de ecografía de la lesión no emite ningún tipo de radiación perjudicial para el paciente, pero en cambio surge la necesidad de un profesional que interprete la imagen. Por el contrario la tomografía y la resonancia no necesitan de un profesional especializado que interprete la imagen, ya que en el caso de la tomografía presenta una escala de valores o número de TC, se sabe con precisión que tipo de lesión se está analizando, pero emite una gran cantidad de radiación, al igual que la infraestructura necesaria, es mucho mayor y mucho más cara que la necesaria para el estudio por medio de la ultrasonografía o de la resonancia.

La imagen de la tomografía es mucho mas fidedigna que la imagen ofrecida por la ecografía ya que presenta imágenes anatómicas completas gracias a los diferentes planos de estudio. Estos dos tipos de medios de diagnóstico por imagen son utilizados para realizar el diagnóstico de partes blandas o distintas estructuras, en el caso de la ecografía se utiliza principalmente para estructuras superficiales y en caso de la tomografía en estructuras más profundas al igual que el estudio de la anatomía ósea, donde la ecografía es muy inferior a la tomografía.

El fenotipo del paciente es una de las características de elección del método de estudio ya que el único método en el cual no influye este apartado es la tomografía por presentar mayor penetración. La resonancia presenta mejor calidad de imagen que la tomografía pero la ausencia de una escala de grises perjudica su interpretación. Al igual que la existencia de numerosos parámetros y frecuencias de pulso, que es beneficiosa a la hora de protocolizar el estudio de una lesión específica, pero en el caso de existir tal protocolo su estudio se hace muy laborioso y se han de interpretar varias proyecciones.

La aplicación de contrastes en la resonancia aumenta la calidad de imagen de la misma, pero hay que tener en cuenta que estos contrastes son sustancias perjudiciales y hay que valorar los resultados de la exploración con antelación.

Basándonos en el uso de la resonancia y de la ecografía como medios diagnósticos menos perjudiciales para el paciente por la radiación emitida al igual que el coste Resch y colaboradores[29] realizaron un estudio comparativo sobre nueve pacientes con sintomatología clínica de la "fibrosis de Morton", realizaron el estudio diagnóstico por medio de un escáner de 0.3T para la resonancia y un transductor de 7.5MHz para la ecografía. Tras la cirugía se observaron ocho neuromas de los nueve casos, de los cuales, sólo cinco fueron identificados por medio de la resonancia previa y tres por medio de la ultrasonografía.

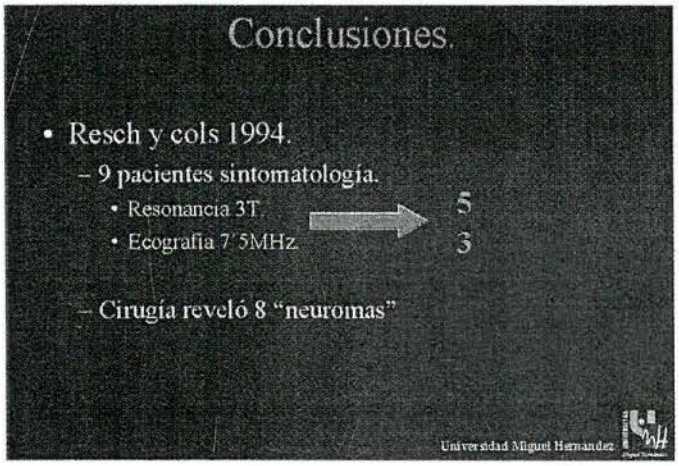

Figura 11.- Estudio comparativo de la ultrasonografía y de la resonancia magnética.

Estos resultados nos hacen pensar que el método de elección para el diagnóstico por medio de la imagen es la resonancia que presenta como único inconveniente la ausencia de escala de valores y la presencia de muchas técnicas de realización pero ello ayuda a realizar el diagnóstico certero, utilizando para ello la proyección en T1[40] y sus resultados aumentan con el uso de contrastes como el Gadopentato[28,35,39].

5. AGRADECIMIENTOS.

Finalmente quisiera agradecer a la organización del XXX Congreso Nacional de Podología por permitirme exponer esta revisión sobre los diferentes medios de diagnóstico por imagen, al igual que agradecer a D. Serafín Costilla por la ayuda prestada.

BIBLIOGRAFIA

1. **ALEXANDER IJ, JOHNSON KA, PARR JW.** *Morton´s neuroma: a review of recent concepts.* Orthopedics. 1987 Enero; 10(1): 103-6.
2. **ALONSO C, FUENTES Y, LABARTA A.A., MORENO M.** *Aplicaciones de los métodos de diagnóstico por imagen en podología.* Rev. Esp. Podol. Mayo-Junio 1999. 10(4): 183-189.
3. **BOURKE G, OWEN J, MACHET D.** *Histological comparassion of the third interdigital nerve in patient´s with Morton´s metatarsalgia and control patients.* Australian Journal Surgery. 1994 Jun; 64(6): 421-4.
4. **BUCKUP K.** *Pruebas clínicas para patología ósea, articular y muscular.* Masson, 1997.
5. **DUTHIE RB, BENTLEY G.** *Cirugía ortopédica de Mercer.* 8ª ed. Barcelona: Medici, 1987. 758-759.
6. **ERICKSON SJ, CANALE PB, CARRERA GF y cols.** *Interdigital Neuroma: high resolution MR imaging with a solenoid coil.* Radilogy1991; 181: 833-836.
7. **FRANK PW, BAKKUM BW, DARBY SA.** *The communicating branch of the lateral plantar nerve: a descriptive anatomic study.* Clinical Anatomy. 1996; 9(4): 327-43.
8. **GAMBLE FO, YALE I.** *Clinical Foot Roetgenology, 2ªed.* New York: Robert E Kreiger, 1978.
9. **GILI J, CAPDEVILLA A.** *Resonancia Magnética.* 1ª ed. Barcelona: Centre Diagnostic Pedralbes. 1992.
10. **HOSKINS CL, SARTORIS DJ, RESNICK D.** *Magnetic resonances imaging of foot neuromas.* J Foot Surgery 1992; 31: 10-16.
11. **IDY-PERETTI I, CUÉNOD CA, GAGEY N.** *Aparato osteoarticular: aspectos normales y patológicos.* 1ªed. Barcelona: Masson. 1991.
12. **JOHNSON JE, JOHNSON KA, UNNI KK.** *Persistent pain after excision of an interdigital neuroma.* J. American Bone Joint Surgery. 1998; 70: 651-657.
13. **KAMINSKY S, GRIFFIN L, MILSAP J, PAGE D.** *Is ultrasonography a reliable way to confirm the diagnose of Morton´s neuroma?.* Orthopedics. 1997 Jan; 20(1): 37-9.
14. **LELIÉVRE J, LELIÉVRE JF.** *Patología del pie.* 4ª ed. Barcelona: Masson, 1992.
15. **LEVINE SE, MYERSON MS, SHAPIRO PP, SHAPIRO SL.** *Ultrasonographic diagnosis of recurrence after excision of an interdigital neuroma.* Foot and ankle international. 1998 Febrero; 19(2): 79-84.
16. **LEVITSKY KA, ALMAN B y cols.** *Digital nerves of the foot: anatomic variations and implications regerdin the pathogenesis of interdigital neuroma.* Foot and Ankle 1993; 14(4): 208-214
17. **LLAUGER J y cols.** *MR imaging of benign soft-tissue masses of the foot and ankle.* Radiographics. 1998 Nov-Dic; 18(6): 1481-98.
18. **MANN RA.** *Cirugía del pie.* 5ª ed. Buenos Aires: Panamericana, 1987.
19. **MAY DA, GOOD RB, SMITH DK, PARSONS TW.** *MR imaging of musculoskeletal tumors and tumor mimickers intravenous gadolium: experience with 242 patients.* Skeletal Radiology. 1997 Enero; 26(1): 2-15.
20. **MEIRE HB FARRANT P.** *Basic ultrasound. 1ª ed.* John Wiley and sons. 1995. 8-18.
21. **MENDICINO S, ROCKETT M.** *Morton´s neuroma. Update diagnosis and imaging.* Clinics Podiatr Med Surg. 1997 Abril; 14(2): 303-311.
22. **MUNUERA L y col.** *Introducción a la traumatología y cirugía ortopédica.* 1ª ed. Madrid: Mc Graw-Hill, 1999. 430-439.
23. **NUNAN PJ, GIESY BD.** *Management of Morton´s neuroma in athletes.* Clinics in Podiatric Medicine Surgery. 1997 Julio; 14(3): 489-501.
24. **NUÑEZ-SAMPER M, LLANOS ALCAZAR LF.** *Biomecánica, Medicina y Cirugía del Pie.* Masson, 1997.
25. **OLIVER TB, BEGGS I.** *Ultrasound assessment of metatarsalgia: a surgical and histological correlation.* Clinical Radiology.1998 Abril; 53(4): 287-9.
26. **PEDROSA CS, CASANOVA RG.** *Diagnóstico por imagen. Tratado de radiología clínica.* Vol I. Madrid: Mc Graw-Hill. 1999. 1-135.
27. **POLLAK RA, BELLACOSA RA, DORNBLUTH NC, STRASH WW, DEWALL JM.** *Sonographic analysis of Morton´s neuroma. Journal Foot Surgery.* 1992 Nov-Dec; 31(6): 534-7.
28. **REDD RA y cols.** *Morton´s neuroma: monographic evaluation.* Radiology 1989; 171: 415-417.
29. **RESCH S, STENSTRÖM A, JOHNNSSON K.** *The diagnostic efficacy of magnetic resonance imaging and ultrasonography in Morton´s neuroma: a radiological -surgical correlation.* Foot and Ankle. 1994; 15: 88-92.
30. **ROSS MH, ROMRELL LJ, KAYE GI.** *Histología: texto y atlas a color.* 3ª ed. Buenos Aires: Panamericana, 1997. 254-255-
31. **SARTORIS DJ, BROZINSKY S, RESNICK D.** *Magnetic Resonance Images (raiologic review).* J Foot Surgery 1989; 28: 78-82.
32. **SHAPIRO PP, SHAPIRO SL.** *Sonographic evaluation of interdigital neuromas.* Foot and Ankle International. 1995 Oct; 16(10): 604-606.
33. **SOBIESK GA, WERTHEIMER SJ, SCHULZ R, DALFOVO M.** *Sonograohic evaluation of interdigital neuromas.* Journal Foot Ankle Surgery. 1997 Sep-Oct; 36(5): 364-6.

34. **STEINBACH LS.** *Painful syndromes around the ankle and foot: magnetic resonance imaging evaluation.* Magnetis Resonance Imaging. 1998 Octubre; 9(5): 311-26.

35. **TERK MR y cols.** *Morton Neuroma: evaluation with MR imaging performed with contrast enhancement and fat suppression.* Radiology 1993; 189: 239-241.

36. **TURAN I, LINDGREN U, SAHSTEDT T.** *Computed tomography for diagnosis of Morton´s neuroma.* Journal Foot Surgery. 1991 May-Jun; 30(3): 244-5.

37. **UNGER HR, MATTOSO PQ, DRUSEN MJ, NEUMANN CH.** *Gadopentate-enchanced magnetic resonance imaging with fat saturation im the evaluation of Morton´s neuroma.* J Foot Surgery1992; 31: 244-246.

38. **VLADOT A.** *Patología del antepié.* 3ªed. Barcelona: Toray, 1984.

39. **WILLIAMS JW, MEANEY J, WITHEHOUSE GH, KLENERMANN L, HUSSEIN Z.** *MR imaging in the investigation of Morton´s neuroma: which secuences?.* Clinical Radiology. 1997 Jan; 52(1): 46-9.

40. **YOUNGSWICK FD.** *Intermetatarsal neuroma.* Clinics Podiatr Med Surg. 1994; 11: 576.

41. **ZANNETTI M, HODLER J.** *Songraphy of the musculoeskeletal system.* Ther-Umsch. 1997 Jan; 54(1): 18-23.

42. **ZANNETTI M, LEDERMANN T, ZOLLINGER H, HODLER J.** *Efficacy of MR imaging in patients suspected of having Morton´s neuroma.* AJR 1997; 168: 529-532.

43. **ZANNETTI M, STIEHLE JK, ZOLLINGER H, HODLER J.** *Morton neuroma and fluid in the intermetatarsal bursae on MR imaging of seventy asymptomatic volunteers.* Radiology 1997; 203: 516-520.

44. **ZWART MILEGO JJ.** *Metatarsalgia de Morton.* Jano Semanal 1997.

CAIDAS EN EL ANCIANO. AYUDAS DE LA MARCHA

*PIFARRE SAN AGUSTIN, Fernando

RESUMEN

Como profesionales de la salud y como especialistas que son los podólogos de la extremidades inferiores deben conocer que uno de los principales problemas que tienen los ancianos son las caídas. Estas caídas, en el mejor de los casos, terminan con una simple contusión. Otras veces, las repercusiones son mucho más importantes como pueden ser las fracturas de cadera, fémur, húmero...
La actuación del podólogo en geriatría se suele limitar a realizar quiropódias regulares y, a lo sumo, a diseñar un soporte plantar y a dar consejos terapéuticos respecto al calzado. Nos queda otro campo de actuación que, a pesar de ser simplemente un complemento, no deja de ser importante. Nos referimos a las ayudas de la marcha que no sólo nos previenen de las terribles caídas en la tercera edad, sino que nos ayudan a reinicializar una marcha que por motivos varios ha quedado afectada.

PALABRAS CLAVE

Caída, equilibrio, ayudas de la marcha, tercera edad, envejecimiento.

ABSTRACT

Chiropodists, as professionals of de health and specialists of the inferior extremities, know that one of the main problems of the elderly are the falls.

These falls in the best of the cases finish in a simple contusion. Other times, the repercusions are much more important as they can lead to fractures of the hip, femur or humerus. The performance of the chiropodist in geriatric usually is limited to clean the feet regulary and, at the most, to design a plantar support and give therapeutic advice in respect to the footwear.

We have left another field of perfomance that, in spite of being simply a complement, is not important. We refer to the aids of the march which not only prevent the terrible falls in the third age, but help to start again a march that has been affected by several reasons.

INTRODUCCION

La postura bipodal y la marcha sobre las extremidades posteriores es uno de los principales caracteres de la especie humana. Pero para poder llegar a la actual postura, la especie humana ha seguido un largo proceso evolutivo. Así, el primate puede realizar el paso de la posición cuadrúpeda a la vertical, pero lo más frecuente es que ande sobre sus extremidades inferiores y solo es muy de tanto en tanto cuando se pone en pie; por contra es el hombre quien habitualmente está en bipedestación[1]

Podemos decir que el hombre nace inacabado, y pasa de la posición cuadrúpeda del recién nacido hasta a la posición del adulto. Durante este proceso el ser humano sufre variaciones morfológicas propias del crecimiento como por ejemplo el pie plano o la rodilla vara de los niños pequeños y que no debemos confundir con procesos patológicos.

CONCEPTO DE ENVEJECIMIENTO

Podemos definir el envejecimiento como aquel estado de los seres vivos que conduce al progresivo deterioro de los órganos y de sus funciones con el paso de los años[2]. Entre las funciones de las personas que podemos evidenciar que se deterioran más con la edad está la de la marcha. El grado de envejecimiento real no es directamente propor-

[1] VILADOT PERICE, *Antonio. "Resumen sobre la postura humana"*. Madrid: Jano, 1996, Vol. LI, n.º 1191, pág. 77.
[2] BLESA, R. *Envejecimiento y salud. Neurología Geriátrica. Principios Generales del Envejecimiento Cerebral.* Barcelona: Comunicación Médica de Sandoz Pharma. Gráficas del Llobregat, 1994, pág. 7.

*Dr. en Medicina y Cirugía.
Medico Especialista en Medicina de la Educación Física y el Deporte.
Diplomado Universitario en Podología.
Técnico Ortopédico.
Director del Centro de Medicina Deportiva de Lérida. Departament de Cultura. Generalitat de Catalunya.
CORRESPONDENCIA: Centro de Medicina Deportiva de Lérida. Departament de Cultura. Generalitat de Catalunya.
Avenida Rambla de Aragón, 8 - 25002 Lérida

cional al número de años vividos, así pues con los mismos años de edad, unos individuos son más viejos que otros ya que influyen multitud de factores como genéticos, trabajo, alimentación...

La población española mayor de 60 años pasará, en el año 2010 en el caso de que los parámetros demográficos actuales no varíen de forma substancial, a ser de 8,3 millones de personas. Esto implicará que más del 20% de la población española tendrá más de 65 años, siendo las comunidades autónomas de Madrid, Canarias y País Vasco las de mayor edad[3].

CAIDAS Y EQUILIBRIO. CONCEPTOS. ASPECTOS EPIDEMIOLOGICOS

Según la OMS, la caída es la consecuencia de cualquier acontecimiento que precipita al paciente al suelo en contra de su voluntad; mientras que el equilibrio puede ser definido como la facultad de no caer y de conocer nuestra posición en el espacio[4].

Las caídas son más frecuentes en la población anciana, pero hay que resaltar que no forman parte del envejecimiento normal. Podemos decir que un tercio de las personas mayores de 65 años que viven en su domicilio sufren una caída al año, pero esta incidencia aumenta con la edad: así pues en los mayores de 75 años este porcentaje se incrementa hasta un 40%[5].

Desde el punto de vista epidemiológico se ha observado que antes de los 75 años las caídas son más frecuentes en mujeres que en varones, pero posteriormente la incidencia se iguala por sexos. En los ancianos institucionalizados la frecuencia de caídas por año es del 50% mientras que en pacientes ingresados en hospitales es de un 20%[6].

Estas caídas no tienen porque ocurrir en actividades peligrosas (sólo representan un 5%) ya que la gran mayoría de las caídas del anciano se dan en actividades cotidianas como caminar, subir y bajar escaleras, paseos...

CAUSAS DE LAS CAIDAS

Suelen ser multifactoriales. Pero desde un punto de vista didáctico distinguimos dos grupos: caídas por causas intrínsecas y por causas extrínsecas[7].

1. Causas intrínsecas

1.1 Propios de la edad

1.1.1. Cambios en el control postural
- alteración de la propiocepción
- disminución de los reflejos
- disminución del tono muscular
- aumento del balanceo postural

1.1.2. Cambios en la marcha
- menor elevación de los pies al caminar
- pasos más cortos y menor velocidad

1.1.3. Mayor incidencia de situaciones patológicas relacionadas con la edad
- transtornos degenerativos articulares
- fracturas de cadera
- AVC con déficit residuales
- debilidad muscular por desuso
- neuropatía periférica
- enfermedades o deformidades de los pies
- transtornos de la visión y audición
- transtornos de la memoria y deterioro cognitivo

1.2. Determinadas patologías

1.2.1. Enfermedades cardiovasculares: determinadas vasculopatías como la estenosis aórtica, arritmias y alteraciones del seno carotideo.

1.2.2. Enfermedades neurológicas: ACVA, Parkinson, trantornos del cerebelo, tumores intracraneales, hematomas subdurales.

1.2.3. Cualquier enfermedad aguda: insuficiencia cardíaca, infecciones urinarias... en las que junto al cortejo sintomático propio de la enfermedad se presenta una caída.

1.3. Fármacos: básicamente los que afectan la volemia como los hipotensores y los diuréticos. Tambíen antidepresaivos tricíclicos, sedantes, antipsicóticos y antiarrítmicos.

1.4. Alcohol: la típica intoxicación etílica.

1.5. Síncope: es una perdida brusca de conciencia con caída al suelo. Tendriamos que estudiar las diferentes causas de síncope. Entre las más importantes podemos citar problemas vasovagales, enfermedades cardiovasculares, tromboembolismo pulmonar, enfermedades neurológicas agudas.

1.6 Vértigo

1.7. Hipotensión ortostática: casi siempre es asintomática, pero algunas veces puede acompañarse de caída.

2. Causas extrínsecas

Estos factores se corresponderían a los factores ambientales que podrían considerarse como factores mecánicos que favorecen las caídas

2.1. Luz: ya sea porque es insuficiente o porque es excesiva y produce deslumbramiento. También se podrían considerar externos, cuando los interruptores son de difícil acceso.

---

[3] BLESA, R. *Envejecimiento y salud. Neurología Geriátrica. Principios Generales del Envejecimiento Cerebral.* Barcelona: Comunicación Médica de Sandoz Pharma. Gráficas del Llobregat, 1994, pág. 11.
[4] GIL GREGORIO, Pedro. "*Caídas en el anciano*". Actualizaciones médicas. Barcelona: Grupo Farmacéutico Uriach. Glosa S.L, 1996, pág. 1.
[5] ISACH COMALLONGA, M. "*Caídas en el anciano*". Madrid: Jano, 1995, Vol. XLIX n.º 1138, pág. 101.
[6] ISACH COMALLONGA, M. "*Caídas en el anciano*". Madrid: Jano, 1995, Vol. XLIX n.º 1138, pág. 101.
[7] ISACH COMALLONGA, M. "*Caídas en el anciano*". Madrid: Jano, 1995, Vol. XLIX n.º 1138, pág. 101.

2.2. Suelo y zapatos: suelos mojados o recién encerados. Zapatos sin suelas antideslizantes o excesivo tacón.

2.3. Escaleras: sin barandilla o peldaños excesivamente altos.

2.4. Dormitorios: con camas excesivamente altas.

CONSECUENCIAS DE LAS CAIDAS

Las podemos clasificar en:

1. Médicas

1.1. Fracturas: en ellas influye algunos factores como la disminución de la masa ósea propia de los ancianos (de tal manera que muchas veces no se sabe si ha sido primero la fractura y después la caída o primero la caída y después la fractura), alteraciones estructurales de tipo óseo (el retropie varo y el genus varos que se favorece con el aumento de la edad) y la intensidad del traumatismo.

1.2 Permanecer mucho tiempo caído: si la caída de esta persona se produce cuando estaba sola, esta suele permanecer un largo período de tiempo inmóvil en el suelo lo que implica en casos importantantes una hipotermia, deshidratación, infecciones urinarias (se orinan encima lo que favorece crecimientos bacterianos) e infecciones respiratorias propias de la hipotermia.

1.3. Secuelas de la inmovilización: contracturas articulares, úlceras por presión, trombosis venosas profundas.

2. Psicológicas

Corresponden al síndrome postcaída. Este síndrome engloba un cortejo de manifestaciones en su comportamiento que se producen ya sea a corto o largo plazo, después de la caída. La principal manifestación de este síndrome es la restricción de su actividad ya sea por el dolor que ocasiona la lesión orgánica producida o por el miedo a otra nueva caída.

3. Socioeconómicas

En este apartado tenemos que incluir todas las implicaciones a nivel sociosanitario que conlleva la caída. Las personas pierden independencia respecto a la familia, deben de tener alguien que les cuide; en casos avanzados, hay que acudir a centros de día y en casos extremos deben de hospitalizarle.

FACTORES DE RIESGO

La única prevención que tienen las caídas es actuar sobre los factores de riesgo[8] y recomendar a los pacientes que utilicen los diferentes aparatajes del mercado de ayudas de la marcha.

Dentro de los primeros tenemos

1. Envejecimiento: ya lo hemos comentado anteriormente, el envejecimiento es uno de los problemas más importantes que se les presenta a los gobiernos de las naciones. El envejecimiento conlleva una serie de alteraciones que favorecen las caídas. Entre estas alteraciones tenemos[9]: disminución de la agudeza visual, disminución de la función auditiva, alteraciones en la propioceptividad y transtornos del aparato locomotor.

2. Existencia de enfermedades crónicas concomitantes que implican limitaciones de las personas en sus diferentes órganos y sistemas:

2.1. Neurológicas: ACV, Parkinson que implican alteraciones de la marcha.

2.2. Enfermedades cardiovasculares: cardiopatia isquémica, valvulopatias, enfermedad del seno carotídeo e hipotensión ortostática.

2.3. Enfermedades sistémicas: enfermedades hematológicas, diabetes mellitus en fases avanzadas.

2.4. Alteraciones oftalmológicas: cataratas y glaucoma.

2.5. Alteraciones del sistema vestibular: nos producen alteraciones en la orientación espacial y equilibrio.

3. Fármacos: básicamente son los fármacos relacionados con la volemia ya sean los hipotensores o los diuréticos. Otros grupos de fármacos que nos pueden favorecer las caídas son los sedantes y las benzodiacepinas.

4. Miscelánea: correspondería a un grupo de factores extrínsecos relacionados respecto la vivienda (alfombras mal fijadas, peldaños de escaleras demasiado altos), medios de transporte, aceras...

VALORACION GENERAL DE LAS CAIDAS

Siempre que un anciano sufra una caída, sobre todo si esta es repetitiva y aunque no implique lesión traumática, debe realizarse una exhaustiva valoración de la caída.

Muchas veces, al realizar la valoración de la caída, podemos evidenciar o una enfermedad subyacente no diagnosticada o fármacos de uso no adecuado e incluso factores medioambientales favorecedores de las caídas.

Lo ideal para estudiar, desde un punto de vista general las caídas, es establecer un protocolo de actuación.

1. História clínica[10]: donde tenemos que tener en cuenta los antecedentes personales y antecedentes patológicos actuales (enfermedades osteoarticulares, factores de riesgo vascular, ACV, historia de vértigos. Tenemos que documentarnos respecto a los fármacos y hábitos tóxicos, insistiendo sobre todo en el campo de los fármacos que inciden sobre la volémia (hipotensores y diuréticos) como en los sedantes. También hemos de interrogar sobre la ingesta de alcohol.

---

[8] GIL GREGORIO, Pedro. *"Caídas en el anciano"*. Actualizaciones médicas. Barcelona: Grupo Farmacéutico Uriach. Glosa S.L, 1996, pág. 2.
[9] BLESA, R. *Envejecimiento y salud.Evalución neurológica del paciente anciano.* Barcelona: Comunicación Médica de Sandoz Pharma. Gráficas del Llobregat, 1994, pág. 14,15,16.
[10] ISACH COMALLONGA, M. *"Caídas en el anciano"*. Madrid: Jano, 1995, Vol. XLIX n.º 1138, pág. 102.

2. Interrogatorio sobre la caída actual: debemos plantearle al anciano o a sus acompañantes un cuestionario[11] respecto a su caída.

1. ¿ Se acuerda de la caída ?
2. ¿ Perdió el conocimiento ?
3. ¿ Pudo amortiguar la caída ?
4. ¿ Sintió que de repente sus piernas fallaron ?
5. ¿ Donde se cayó? ¿En qué momento del día?
6. ¿ Qué hacía en el momento preciso de la caída ?
7. ¿ Alguien ha presenciado la caída ?
8. ¿ Cuánto tiempo ha permanecido en el suelo ?
9. ¿ Se pudo levantar solo ?
10. ¿ Se ha caído alguna otra vez en los últimos seis meses ?.¿Cuántas veces?

3. Exploración física: con ella valoraremos aquellos problemas patológicos subyacentes que nos favorecen las caídas ya sean de tipo cardiovascular (arritmias, signos de estenosis aórtica, soplos carotídeos...), neurológicos (cerebelosos, neuropatia periférica, Parkinson), oftalmológicos (cataratas), otológicos (hipoacusias...).

Debe realizarse una exploración específica de las extremidades inferiores y sobre todo de los pies y de los zapatos, ya que cualquier problema a este nivel nos favorecerá la caída. Se complementa todo con un estudio de la marcha y del equilibrio.

El estudio de la marcha y del equilibrio nos informa sobre la capacidad funcional[12] del anciano.

ESTUDIO DEL EQUILIBRIO

El equilibrio lo podemos estudiar con una batería de tests, entre los más importantes tenemos:

1. "Test de Tinetti"[13]: el paciente estará sentado en una silla dura sin apoyabrazos y se realizarán las siguientes maniobras.

1. Equilibrio sentado
   - 0 = Se inclina o se desliza en la silla.
   - 1 = Se mantiene seguro.
2. Levantarse
   - 0 = Imposible sin ayuda.
   - 1 = Capaz pero usa los brazos para ayudarse.
   - 2 = Capaz sin usar los brazos.
3. Intentos para levantarse
   - 0 = Incapaz sin ayuda.
   - 1= Capaz, pero necesita más de un intento.
   - 2 = Capaz de levantarse con un solo intento.
4. Equilibrio en bipedestación inmediata (los primeros 5 segundos)
   - 0 = Inestable (se tambalea, mueve los pies) marcado balanceo del tronco.
   - 1 = Estable pero usa el andador, bastón o se agarra a otro objeto para mantenerse.
   - 2 = Estable sin andador, bastón u otros soportes.
5. Equilibrio en bipedestación
   - 0 = Inestable.
   - 1 = Estable pero con apoyo amplio (+ 10 cm) o un bastón u otro soporte.
   - 2 = Apoyo estrecho sin soporte.
6. Empujar. El examinador empuja suavemente en el esternón del paciente con la palma de la mano, tres veces.
   - 0 = Empieza a caerse.
   - 1 = Se tambalea, se agarra, pero se mantiene.
   - 2 = Estable.
7. Ojos cerrados (bipedestación, tronco erecto y pies juntos)
   - 0 = Inestable.
   - 1 = Estable.
8. Vuelta de 360 grados
   - 0 = Pasos discontinuos.
   - 1= Continuos.
   - 0 = Inestable (se tambalea, se agarra).
   - 1 = Estable.
9. Sentarse
   - 0 = Inseguro, calcula mal la distancia, cae en la silla.
   - 1 = Usa los brazos o el movimiento es brusco.
   - 2 = Seguro, movimiento suave.

En el test de Tinetti para la valoración del equilibrio la existencia de más de tres anomalías se asocia a alto riesgo de caídas.

2. "Test de Get-up and Go Test de Mathias"[14,15]: en este test el anciano estará sentado en una silla. Deberá levantarse y permanecer momentáneamente de pie, luego deberá caminar hacia una pared situada, aproximadamente, a tres metros, darse la vuelta sin tocar la pared, volver hacia la silla, dar una vuelta alrededor de ésta y sentarse de nuevo. En caso de que tuviera que utilizar alguna ayuda de la marcha para caminar, deberá hacer la prueba con ella.

---

[11] ISACH COMALLONGA, M. "*Caídas en el anciano*". Madrid: Jano, 1995, Vol. XLIX n.º 1138, pág. 104
[12] ISACH COMALLONGA, M. "*Caídas en el anciano*". Madrid: Jano, 1995, Vol. XLIX n.º 1138, pág. 104.
[13] GIL GREGORIO, Pedro. "*Caídas en el anciano*. Actualizaciones médicas. Barcelona: Grupo Farmacéutico Uriach. Glosa S.L, 1996, pág. 5.
[14] ISACH COMALLONGA, M. "*Caídas en el anciano*". MADRID: Jano, 1995, VOL. XLIX nº 1138, pág. 104
[15] GIL GREGORIO, Pedro. "*Caídas en el anciano*". Actualizaciones médicas. Barcelona: Grupo Farmacéutico Uriach. Glosa S.L, 1996, pág. 2.

En este test lo que se valorará es la velocidad de la marcha, longitud del paso, base de sustentación, regularidad del paso y relación entre el tiempo de apoyo de los pies y uno solo. Se puntúa de 1 a 5. El 1 se considera normal, el 2 muy poco alterado, el 3 medianamente alterado, el 4 moderadamente alterado y el 5 severamente alterado.

En definitiva, una puntuación de 1 indica una marcha normal, sin riesgo de caídas; una puntuación igual o superior a 3 indica riesgo de caídas en su vida habitual y una de 5 implica presencia de riesgo de caída durante la prueba.

3. "Test de Romberg"[16,17]: el paciente esta de pie y con los pies juntos, se deberá observar su capacidad para mantener el equilibrio, primero con los ojos abiertos y después con los ojos cerrados. Se considera normal un discreto balanceo. En problemas cerebelosos, como la ataxia, hay una cierta dificultad en mantener el equilibrio tanto con los ojos cerrados como abiertos, en cambio, cuando hay alteraciones en la propiocepción, el equilibrio pude mantenerse con los ojos abiertos pero no cuando se cierran.

4. "Test de Wolfson"[18] : en este test el observador se coloca detrás del anciano y se le da un pequeño tirón en sus hombros, pero hacia atrás.. El test debe valorar los reflejos de correción postural que utiliza el anciano. Así para corregir una desviación anteroposterior del centro de gravedad, un adulto normal suele utilizar tres tipos de estrategias, dependiendo de la magnitud de desplazamiento y de las características del suelo: estrategia de tobillo, de cadera y de paso corrector. Si el desplazamiento es corto, como ocurre en el test de Wolfson, suele ser suficiente con la estrategia de tobillo. Cuando existe una alteración vestibular, aumenta la estrategia de tobillo pero no de cadera. Si hay un déficit sensorial, la estrategia más utilizada es la de cadera, prescindiendo de la de tobillos, que debería ser la primera.

5. Evaluación cronometrada de la estación unipodal[19]: en esta prueba se mide la duración máxima del equilibrio manteniéndose sobre un solo pie, sin otro apoyo y sin separar los brazos. Las personas mayores de 60 años deben permanecer como mínimo 5 segundos con los ojos cerrados.

ESTUDIO DE LA MARCHA

Los parámetros que debemos valorar cuando realizamos un estudio de la marcha son:

1. Longitud del paso, su frecuencia y simetría.

2. Movilización de cadera y pelvis así como balanceo de brazos y postura troncal.

3. Regularidad en el apoyo del pie y una exploración física del mismo.

El test por excelencia que nos valora la marcha, es el test de Tinetti[20], pero la versión marcha

1. Iniciación de la marcha

0 = Algunas vacilaciones o múltiples intentos para empezar.

1 = No vacila.

2. Longitud y altura del paso

a) Movimiento del pie derecho

0 = No sobrepasa al pie izquierdo con el paso.

1 = Sobrepasa al pie Izquierdo.

0 = El pie derecho no se separa completamente del suelo con el paso

1 = El pie derecho se separa completamente del suelo.

b) Movimiento del pie izquierdo

0 = No sobrepasa al pie derecho con el paso

1 = Sobrepasa al pie derecho

0 = El pie izquierdo no se separa completamente del suelo con el paso.

1 = El pie izquierdo se separa completamente del suelo.

3. Simetría del paso

0 = La longitud de los pasos con los pies izquierdo y derecho no es igual.

1 = La longitud parece igual.

4. Fluidez del paso

0 = Paradas entre los pasos.

1 = Los pasos parecen continuos.

5. Trayectoria (observar el trazado que realiza uno de los pies durante 3 m)

0 = Desviación grave de la trayectoria.

1 = Leve/moderada desviación o usa ayudas para mantener la trayectoria.

2 = Sin desviación o ayudas.

6. Tronco

0 = Balanceo marcado o usa ayudas.

1 = No se balancea pero flexiona las rodillas o la espalda, o separa los brazos al caminar.

2 = No se balancea, no flexiona, no usa los brazos ni otras ayudas.

7. Postura al caminar

0 = Talones separados.

1 = Talones casi juntos al caminar.

---

[16] GIL GREGORIO, Pedro. "*Caídas en el anciano*". Actualizaciones médicas. Barcelona: Grupo Farmacéutico Uriach. Glosa S.L, 1996, pág. 5.
[17] GENIS, D. "*Transtornos de la marcha*". Actualizaciones médicas. Barcelona: Grupo Farmacéutico Uriach. Glosa S.L, 1997, pág. 5
[18] GIL GREGORIO, Pedro. "*Caídas en el anciano*". Actualizaciones médicas. Barcelona: Grupo Farmacéutico Uriach. Glosa S.L, 1996, pág. 5.
[19] GIL GREGORIO, Pedro. "*Caídas en el anciano*". Actualizaciones médicas. Barcelona: Grupo Farmacéutico Uriach. Glosa S.L, 1996, pág. 5.
[20] GIL GREGORIO, Pedro. "*Caídas en el anciano*". Actualizaciones médicas. Barcelona: Grupo Farmacéutico Uriach. Glosa S.L, 1996, pág. 6.

En el test de Tinetti para la valoración de la marcha, la existencia de más de tres anomalías se asocia a alto riesgo de caídas.

TRATAMIENTO Y ACTUACIONES

Nuestra intervención se basará en dos líneas fundamentales:

A. actuar a nivel de los diferentes factores de riesgo.

B. intentar favorecer la marcha con los distintos dispositivos de ayuda de la marcha.

A. actuar a nivel de los diferentes factores de riesgo

1. Envejecimiento: no se puede hacer nada ya que es un proceso progresivo que lo lleva la edad, pero sí que podemos hacer intervenciones sobre aquellos factores que son propios del envejecimiento y que pueden favorecer la caída. Así pues, si la persona tiene disminuida la agudeza visual, se le puede recomendar la utilización de lentes correctoras; si es la función auditiva, que utilice dispositivos apropiados para así mejorar esta función lo que nos permitirá que esté más atento.

2. Enfermedades crónicas concomitantes

2.1. Lo mejor que se puede hacer es aconsejar que el paciente tenga su enfermedad crónica lo mejor controlada posible. La actuación a este nivel puede ser muy amplia, por ejemplo el Parkinson, puede beneficiarse en parte de un tratamiento médico; mientras que algunos problemas coronarios y valvulares pueden mejorar sustancialmente con la cirugía cardiaca. Los pacientes diabéticos, con neuropatia y arteriopatia diabética instaurada suelen presentar lesiones podológicas que "per se" nos dificultan mucho la marcha y por tanto pueden favorecer las caídas. Un buen control de la diabetes condiciona el futuro de este paciente.

2.2. Alteraciones oftalmológicas como las cataratas pueden solucionarse con intervenciones quirúrgicas que hoy en día no presenta ningún tipo de problema y son de recuperación rápida. Mas complicadas son las soluciones quirúrgicas de proceosos otológicos como el vértigo de Menière.

3. Fármacos

Hemos de vigilar los fármacos que actúan a nivel de la volémia, también el grupo de los sedantes y benzodiacepinas. Muchos pacientes se automedican con estos fármacos, lo que implica muchos efectos secundarios que nos pueden favorecer las caídas.

4. Miscelánea

Hay que actuar respecto a unos factores medioambientales en el mismo domicilio como:

a. análisis del suelo: el pavimento de los domicilios no debe presentar irregularidades, ni desniveles, ni elementos deslizantes. Se debe tener un especial cuidado con las alfombras ya que muchas veces no están bien fijadas en el suelo.

b. escaleras: deben cumplir tres requisitos; estar bien iluminadas, los escalones no deben de ser superiores a 14 cm. y que tengan pasamanos.

c. cuarto de baño: es básico que el retrete no sea muy bajo y que tenga elementos a modo de barras para sujetarse. A ser posible que la puerta del mismo se abra al exterior. Mejor disponer de plato de ducha que bañera.

B. intentar favorecer la marcha con los distintos dispositivos de ayuda de la marcha.

La gran mayoría de ancianos suelen presentar varios factores de riesgo por lo que las intervenciones tienen que realizarse a varios niveles. Uno de estos niveles de actuación es la propia rehabilitación. El primer paso de actuación en la rehabilitación es enseñar al anciano que ha caído, a que se levante. Es frecuente observar que tras una caída, el anciano, aunque no tenga una fractura, puede permanecer horas en el suelo. Al anciano se le tiene que enseñar que para una futura caída tiene que levantarse y para ello lo mejor que puede hacer es girar el cuerpo hasta adoptar la posición de decúbito prono, apoyar después las rodillas hasta colocarse en posición de gateo e intentar trepar con ayuda de algún mueble u otro asidero. El siguiente paso en este proceso de rehabilitación es rehabilitar el equilibrio en sedestación y después el equilibrio de pie. El último eslabón de la cadena de rehabilitación seria adiestrar a estos pacientes en la utilización de ayudas instrumentales de la marcha.

LAS AYUDAS DE LA MARCHA

La ayudas de la marcha son dispositivos ortopédicos que buscan un apoyo complementario durante la deambulación y su nivel de actuación es que mediante una pseudoprolongación de las extremidades superiores se aumenta o se modifica el polígono de sustentación.

* Objetivos de las ayudas de la marcha:

1. Mejorar el equilibrio.
2. Ayudar al desplazamiento
3. Disminuir el gasto energético que conlleva la marcha
4. Cooperar en una marcha lo más normalizada posible

* Tipos de ayudas de la marcha:

1. Fijos: correspondería a todos los pasillos de marcha. También se incluye en este grupo las cintas mecánicas.
2. Móviles: corresponde a los diferentes tipos de bastones ya sean normales, ingleses, modificados, muletas, andadores...

Los bastones tienen tres partes bien diferenciadas: la empuñadura que correspondería a la parte más próximal y es por donde se coge el bastón, la parte media o caña que puede ser regulable o no y la parte distal llamada contera que suele ser de caucho para así conseguir un efecto antideslizante.

Las empuñaduras pueden ser en forma curvada, en forma de T, en forma de T pero con depresiones y en forma de T pero con parada anterior que está indicada en casos de deficiencia muscular. Suelen ser de diferentes materiales, pero lo más frecuente es que estén forradas de un material blando.

La longitud de la caña suele ir de trocánter mayor al suelo. En caso de que tengamos una marcha oscilante la caña tiene que ser más larga. El material en que esta fabricada la caña puede ser bambú, madera o metálico no pesado

* Modificaciones de los bastones

1. Bastón inglés:

Tiene una abrazadera en la zona del antebrazo, aproximadamente a unos 5 cm. debajo del codo. A este segmento abrazadera le sigue un segmento con una inclinación de 30º respecto a la vertical que coincide con el antebrazo. Posteriormente hay una empuñadura con depresiones para que así se adapte mejor la mano.

La caña es regulable y metálica. Anteriormente eran de madera. Las conteras pueden ser articuladas o regulables y en su parte distal llevan un taco de caucho antideslizante.

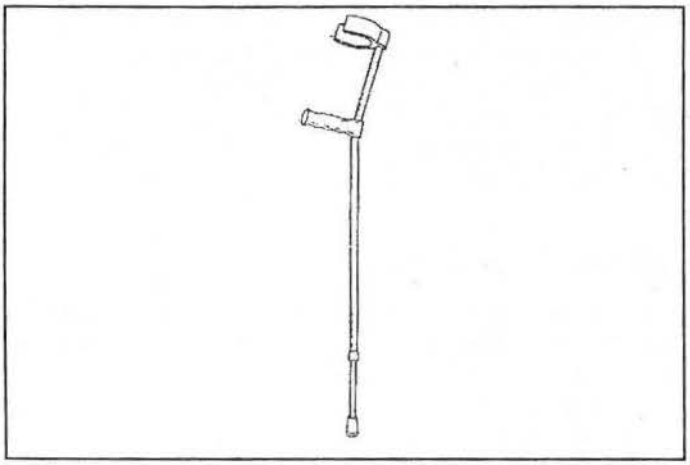

Fig. 1

2. Modificado:

La parte de la contera puede tener un trípode o 4 patas y es regulable. Suele ser de madera o de aluminio. La parte de la empuñadura tiene depresiones. Está indicado en fracturas de cuello de fémur, amputados y sobre todo en pacientes geriátricos.

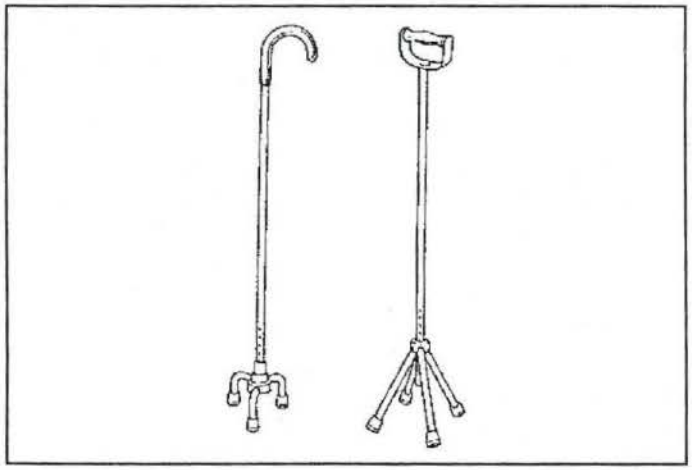

Fig. 2

3. Muletas

Su principal objetivo es conseguir mediante el contacto del tronco una buena estabilidad respecto al suelo. Se obtiene una marcha pendulante. La empuñadura es axilar, por tanto tiene que ser cóncava y almohadillada en goma espuma para así conseguir un encaje perfecto. Hay modelos que son regulables y por tanto se puede modificar la altura de la misma.

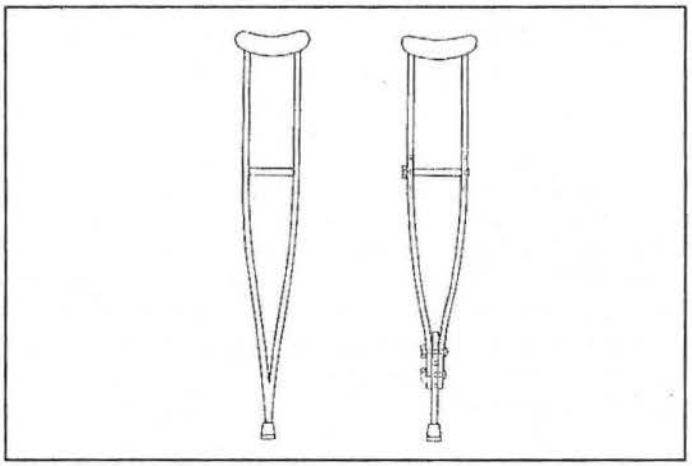

Fig. 3

4. Caminadores:

Se utilizan tanto en los niños pequeños como en pacientes geriátricos. La marcha que se obtiene es parecida al de una cinta o como en las paralelas. Hay dos modelos, con o sin ruedas. En los primeros el paciente los tiene que empujar y en los segundos la marcha que se consigue es pendulante.

5. Sillas de ruedas:

Esta indicada en pacientes tetrapléjicos. Los modelos varían según el tipo de patología, las características de la amputación, edad y condiciones económicas (hay modelos con baterías eléctricas).

Básicamente hay dos modelos, un modelo doméstico (para la casa) y un modelo para el exterior (de paseo).

Del modelo doméstico las tenemos de ruedas pequeñas y de ruedas grandes. Las primeras son para que alguien las empuje y las segundas las impulsa el propio paciente.

Disponen de apoya pies graduables y el respaldo es reclinable a diferentes alturas.

Las de paseo suelen ser plegables para así poder colocarlas en el maletero del coche. El asiento suele ser de cuero, las ruedas anteriores son giratorias y están provistas de frenos. Los modelos más caros disponen de motor eléctrico que funciona con baterias recargables. La mayoria de las sillas de ruedas de los paralímpicos disponen de una tercera rueda pequeña en el centro para así tener un mejor apoyo, además las ruedas laterales están inclinadas.

* Modificaciones del polígono de sustentación con el bastón

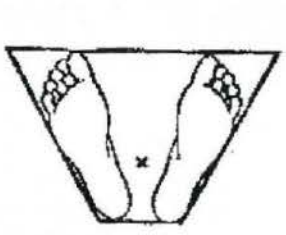

Normal

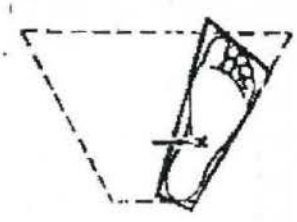

Apoyo monopodal

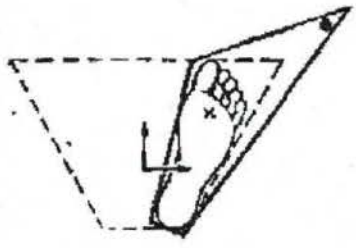

Apoyo monopodal con un bastón (aumenta la superficie de apoyo).

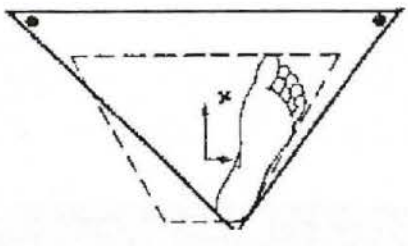

Apoyo monopodal con dos bastones

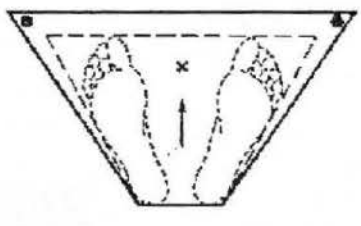

Hemiplegia con dos bastones (se adelanta el centro de gravedad

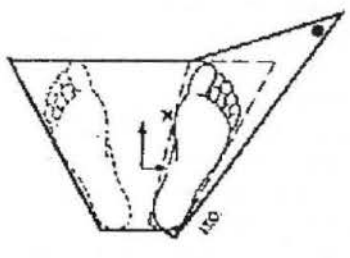

Apoyo bipodal con una extremidad afectada y un bastón

Fig. 4

SHOCK ANAFILACTICO EN PODOLOGIA. ACTUALIZACION DE LA TERAPEUTICA MEDICAMENTOSA

*CORDOBA FERNANDEZ, Antonio
**RAYO ROSADO, Rafael
***MARTINEZ CAMUÑA, Luis

RESUMEN

Las situaciones de urgencia en la clínica podológica son, afortunadamente poco frecuentes, esta característica por el contrario no permite obtener suficiente experiencia a los profesionales de la Podología cuya función básica no es el trabajo en áreas críticas.
La necesidad de disponer de conocimientos y material adecuado se basa en la obligatoriedad de una inmediata actuación ante una situación urgente como la que acontece cuando sobreviene un Shock anafiláctico.
La actuación inmediata del profesional de la Podología debe ir destinada fundamentalmente al diagnóstico precoz y sobre todo a la instauración de un tratamiento eficaz con el fin de mantener las constantes vitales hasta la llegada de ayuda por parte de un servicio de emergencias sanitarias.
No debemos olvidar, sin embargo que la mejor forma de solventar el problema es la prevención de ahí la importancia de realizar una correcta anamnesis mediante un cuestionario que facilite el reconocimiento de este riesgo en el tratamiento podológico.
En este trabajo revisaremos las características de este cuadro clínico, etiología, diagnóstico diferencial y tratamiento.

PALABRAS CLAVE

Shock, anafilaxia, fármacos, Podología, tratamiento.

GENERALIDADES

Los grupos y subgrupos más usados en Podología como terapeútica medicamentosa por vía sistémica (en la mayoría de los casos por vía oral), se reducen básicamente al empleo de antiinfecciosos (antibióticos y antimicóticos), antiinflamatorios no esteroideos (AINES) y anestésicos locales y corticoides.

De los anteriores grupos los agentes que pueden producir anafilaxia o reacciones pseudo-anafilácticas más frecuentemente son los antibióticos (penicilinas , cefalosporinas , tetraciclinas y aminoglucósidos) y los anéstesicos locales del grupo ester (cocaína, benzocaína y procaína), estos últimos poco utilizados en Podología y sustitudos por los del grupo amida fundamentalmente la mepivacaína.(Fig. 1)

Fig. 1

La posibilidad de que se desencadenen reacciones de hipersensibilidad sistémicas con el empleo de fármacos por vía tópica (la más empleada en la terapeútica podológica) se reduce considerablemente siendo más frecuentes en estos casos las reacciones locales.

EPIDEMIOLOGIA

Desde el punto de vista epidemiológico se produce un caso de anafilaxia por cada 5000 exposiciones, de las

*Profesor Asociado de Fundamentos de Podología, Ergonomía y 1 Administración de Medicamentos.
***Profesor Asociado de Clínica Podológica Integrada.
**Podóloga de Arahal (Sevilla).
CORRESPONDENCIA: Antonio Córdoba Fernández. Dpto. de Enfermería, Fisioterapia y Podología. Avda. Sánchez Pizjuán s/n 41009 Sevilla.

cuales menos de un 10% resultan mortales. Es lógico por tanto pensar lo infrecuente que resulta la aparición de este cuadro en la clínica podológica diaria.

En nuestro país la mortalidad sigue siendo baja sin embargo es porcentualmente superior a la existente en EE.UU ya que se producen 450 fallecimientos al año estando la mayoría de los casos relacionados con reacciones alérgicas a antibióticos administrados por vía parenteral.

Pese a la baja mortalidad (500 muertes anuales en EE.UU por shock anafiláctico) no debemos olvidar que se nos puede acusar de imprudencia profesional por no adoptar precauciones normales exigibles en caso de complicaciones, por no dar respuesta a una complicación previsible, por no disponer del equipamiento necesario o por no estar formado para responder ante una situación de urgencia.

CONCEPTOS

Antes de entrar de lleno en describir el cuadro objeto de este trabajo conviene tener claro las diferencias existentes entre:

Anafilaxia: Reacción alérgica grave, repentina, que se presenta en una persona que ha sido sensibilizada, con afectación plurisistémica que varía ampliamente en cuanto a su gravedad y el número de órganos y aparatos involucrados. La sensibilización es un mecanismo de defensa por el cual el organismo desarrolla una proteína específica, anticuerpo, contra una sustancia específica extraña llamada alergeno o antígeno.

Shock anafiláctico: Anafiláxia asociada a una situación de shock.

Reacción anafilactoide: Signos y síntomas de anafilaxia de etiología incierta y probablemente no inmunológica. Existen situaciones clínicas en las que no ha existido contacto previo, tal es el caso de reacciones al contraste yodado. Sin embargo el cuidado y tratamiento es el mismo en ambos casos.

ETIOPATOGENIA

El síndrome clínico conocido como Shock anafiláctico consiste en una reacción súbita generalizada inducida por un antígeno y mediada por un anticuerpo (Ig E) ante la presencia de una sustancia sensibilizante.

Su causa se debe, principalmente, a la liberación de histamina y otros mediadores como la heparina, factor quimiotáctico eosinofílico de la anafilaxia, las cininas, las calecreíanas y diversas enzima por el mastocito o célula cebada como consecuencia de la reacción antígeno-anticuerpo (Fig. 2).

Entre los efectos fisiológicos de estas sustancias destacan sus efecto vasodilatador, anticoagulante, inflamatorio, incrementadores de la permeabilidad capilar, edematizantes, incrementadores de la contracción del músculo liso, quiotácticos y broncoconstrictores.

La vasodilatación provocada por la histamina como principal mediador lleva aparejada en situaciones extremas una disfunción del continente (aparato cardiovascular y lecho vascular) con respecto al contenido (volumen de sangre circulante) de ahí que el Shock anafiláctico se enmarque dentro del Shock de carácter distributivo.

Fig. 2

CLINICA

Existen cuatro zonas principales de afectación, que representan a los sitios principales de concentración de los mastocitos: la piel, las vías respiratorias, los vasos y el intestino.

Debido a la ordenación completa de reacciones químicas, los signos y síntomas son muy variables. La cantidad de antígeno y el sitio de entrada influyen sobremanera en las manifestaciones clínicas que cuando se hacen más manifiestas desencadenan en shock. Entre los signos clínicos destacan los cardiovasculares, respiratorios, cutaneomucosos , digestivos y neurológicos.

DIAGNOSTICO DIFERENCIAL

1. SINCOPE VASOVAGAL, cuadro clínico que se presenta con relativa frecuencia en la clínica podológica como respuesta psicógena sobre todo cuando se administran medicamentos por vía parenteral (miedo a la aguja). Para diferenciarlo del shock el profesional debe observar la piel del paciente y tomar el pulso. El sujeto que sufre una reacción anafiláctica presenta rubor, piel seca y taquicardia, mientras que el paciente con respuesta vasovagal estará pálido, diaforético (sudoroso) y bradicárdico.

2. REACCION LOCAL A UN ANESTESICO, otra posibilidad que se debe considerar en el consultorio podológico. En pacientes que padecen hipotiroidismo es muy probable que ocurra una reacción excesiva al anestésico; el conocimiento de los antecedentes evitará el diagnóstico erróneo.

3. TOXICIDAD AL ANESTESICO, si bien es cierto que las reacciones alérgicas a los anestésicos del grupo amida son infrecuentes, el perfil toxicológico de estos fármacos hacen que sus efectos adversos sean importantes y estén más relacionados con su toxicidad que con su capacidad alergénica. Estos efectos adversos vienen condicionados por la administración de dosis altas, absorción rápida o inyección intravascular accidental.

Ocasionalmente (1- 9%) puede debutar con un cuadro parecido al shock anafiláctico: entumecimiento de lengua y región perioral, excitación, convulsión, visión borrosa nauseas, vómitos depresión respiratoria y coma.

4. INFARTO AGUDO DE MIOCARDIO, puede confundirse con la anafilaxia cuando no se caracteriza por dolor precordial opresivo sin cambios en la piel (palidez) y existe obstrucción de las vías respiratorias.

5. HIPERSENSIBILIDAD AL ACIDO ACETIL SALICILICO, en ocasiones la liberación de prostaglandinas produce una reacción similar a la de la anafilaxia.

6. OTROS CUADROS, sepáis, síndrome carcinoide y feocromocitoma pueden confundirse con un cuadro de anafilaxia.

7. MASTOCITOSIS GENERALIZADA, en la que el número de mastocitos es mayor que el normal por varios millones. La liberación de histamina en estos paciente provoca una reacción similar.

TRATAMIENTO (Fig. 3)

La mejor forma de evitar la anafilaxia es la prevención, de ahí la importancia de realizar una anamnesis exhaustiva en todos los paciente, y en especial los de riesgo. La anamnesis general debería orientarse especialmente acerca de tratamientos médicos y quirúrgicos previos así como medidas diagnósticas o terapéuticas realizadas con anterioridad, procedimientos de anestesia local o locoregional previos, intolerancias medicamentosas, alergias, atopias etc.

Fig. 3

Ante la sospecha de una posible reacción anafiláctica el podólogo deberá establecer un diagnóstico diferencial con la causa de pérdida brusca de conciencia que más frecuentemente se presenta en la clínica podológica, el síncope vasovagal.

En cualquier caso lo primero que debe hacer el profesional es interrumpir la administración de la sustancia o sustancias supuestamente responsables de la situación a la par que solicitar ayuda a un equipo de emergencias sanitarias una vez controlada la situación y establecido el diagnóstico. La anafilaxia en Podología estará casi siempre causada por un medicamento (antígeno) inyectado en el pie o área cercana por lo que puede administrase un torniquete a nivel del tobillo o por encima del punto de inyección o inyectar en el mismo lugar de 0´1 a 0´2 ml de adrenalina por vía subcutánea.

La inyección inmediata de adrenalina (alfa antagonista más potente de síntesis endógena), constituye el mejor tratamiento contra la anafilaxia. Actúa sobre los órganos blanco de la histamina y revierte las alteraciones que ponen en peligro la vida del paciente, sobre todo la hipotensión. Su uso, sin embargo implica riesgos cardiovasculares considerables sobre todo en pacientes cardiópatas. Cuando se administre por V.I se hará con mucha precaucion y vigilando estrechamente al paciente. En pacientes en tratamiento con betabloqueantes (antihipertensivos) el tratamiento del shock con adrenalina no surte efecto. En este caso es aconsejable administrar de 0´5 a 1 mg de glucagón por vía SC, IM o IV para contrarrestar el efecto del betabloqueante

La dosis habitual en el adulto es de 0,3 ml de la solución al 1:1000, por vía SC o IM. En caso necesario se puede repetir la dosis tres o cuatro veces cada 15 minutos. La administración de adrenalina por vía IV entraña riesgos y debe administrarse 0´1 ml al 1:1000 diluido en 10 ml de suero fisiológico administrada en bolo durante un intervalo de 3-5 minutos pudiendose repetir cada 10 minutos. De igual forma puede diluirse 1 ml en 250 ml de suero fisiológico.

Si el paciente presenta edema laríngeo importante puede administrarse la adrenalina inhalada que resulta eficaz y en ocasiones salvadora ya que revierte el edema de forma más rápida que la adrenalina inyectada.

Los broncodilatadores en aerosol (salbutamol) recomendados para el asma resultan un eficaz aliado en la consulta podológica donde habitualmente no se dispone de nebulizadores ya que el broncoespasmo debido al edema laríngeo resulta muchas veces mortal.

En cualquier caso el mantenimiento de las vías aéreas permeables es prioritario, así como la administración de oxígeno al 100% y en su caso la aspiración.

La reposición rápida de la volemia también es prioritaria en la propia consulta ya que la disfunción continente contenido puede producir colapso circulatorio . La cantidad de líquidos (suero fisiológico o Ringer lactato) estará en función de la tensión arterial . No deben emplearse sueros bicarbonatados ya que contrarrestan el efecto de la adrenalina.

Una vez resueltos los síntomas del shock el paciente debe ser trasladado a un servicio hospitalario donde se le mantendrá en observación estrecha y se le administrarán antihistamínicos. En el gabinete podológico pueden administrase aunque estos tienen un valor muy limitado en el episodio agudo.

LOS CORTICOIDES NO SON FARMACOS DE PRIMERA ELECCION. Sus efectos comienzan a las 3-8 horas siendo su acción principal la de prevenir la reaparición de la clínica en las primera 6-24 horas después de los primeros síntomas por lo que se desaconseja su uso en la fase aguda.

CONCLUSIONES

El cuadro clínico conocido como shock anafiláctico se presenta de forma muy infrecuente en la clínica podológica.

Ante la pérdida súbita de conciencia de uno de nuestros pacientes, la primera actuación será dejar de administrar el fármaco y establecer un diagnóstico diferencial con el síncope vasovagal o toxicidad al anestésico.

La mayoría de reacciones adversas a anestésicos locales (los fármacos por vía parenteral más usados en Podología) no son de origen alérgico (menos de 1%) sino que tienen un componente emocional o tóxico.

La mejor forma de evitar la anafilaxia es la prevención, de ahí la importancia de realizar una anamnesis exhaustiva en todos los paciente.

Ante la sospecha de una reacción alérgica el fármaco de primera elección será la adrenalina al 1:1000.

Los antihistamínicos y sobre todo los corticoides no son fármacos útiles en el tratamiento del cuadro agudo por lo que su uso en la clínica podológica debe estar restringido.

Para evitar los efectos tóxicos derivados del uso de anestésicos locales debemos respetar escrupulosamente las dosis máximas permisibles dependiendo de las condiciones individuales del sujeto.

BIBLIOGRAFIA

1- **JAKOBS W, KREUSSER B, JAKOBS E.** *Anestesia: Realización de anamnesis en pacientes de riesgo*. Quintessence 1999; 7(4): 268-275.

2- **MORENO A.** *Guía Farmacológica en Podología*. Madrid: Federación Española de Podólogos; 1999.

3- **ALCALDE A.** *Actuaciones de Enfermería ante una situación crítica: Shock anafiláctico. Intoxicaciones*. En: Beltrán A, Ponce J.A. Diplomados de Enfermería del S.A.S. Sevilla: Algaida editores; 1998. p.79-118

4- **CHANDLER MJ, GRAMM LC, PETTERSON R**. *Provocative challence with local anesthetics in patiens with a prior history of reaction*. The journal of Allergy and Clinical Inmunology 1987; 79: 883-886.

5- **GALL H, KAUFMANN R, CALVERAN CM**. *Adverse reaction to local anesthetic: analysis of 197 cases*. The journal of Allergy and Clinical Inmunology 1996; 97: 933-937.

6- **KAISER HB, KALINER M.A, SCOTT JL**. *Anafilaxia: Un problema grave*. Atención Medica . Enero- Febrero 1993; 1: 8-29.

7- **PELTA P, VIVAS E.** *Reacciones adversas a medicamentos*. Valoración clínica. Madrid: Ed. Díaz de Santos ; 1992.

SESION CLINICA SEGUNDO DEDO SUPRADUCTUS: ALTERNATIVAS DE TRATAMIENTO QUIRURGICO

*TORRESANO GONZALEZ, Nadia
**GARCIA CARMONA, Fº Javier
**MORENO DE CASTRO, Manuel
**LAZARO MARTINEZ, José Luis

1. DESCRIPCION DEL CASO CLINICO

1.1. Anamnesis:

Paciente de 63 años de edad, sexo femenino y raza blanca acude al Servicio de Patología y Ortopedia de la C.U.P. con fecha de 3 de Marzo del 1999. La paciente refiere dolor localizado en el primer metatarsiano del pie derecho y en articulaciones interfalángicas de segundos dedos de ambos pies. El dolor es agudo y aumenta durante el despegue digital de modo progresivo, presentándose con varios años de evolución. Tiene antecedentes maternos de alteraciones digitales en supraductus. Previamente ha sido tratada de forma conservadora con ortosis digitales (siliconas), plantillas ortopédicas y actualmente utiliza calzado con tacón-cuña bilateral favoreciendo el despegue. (Fig. 1)

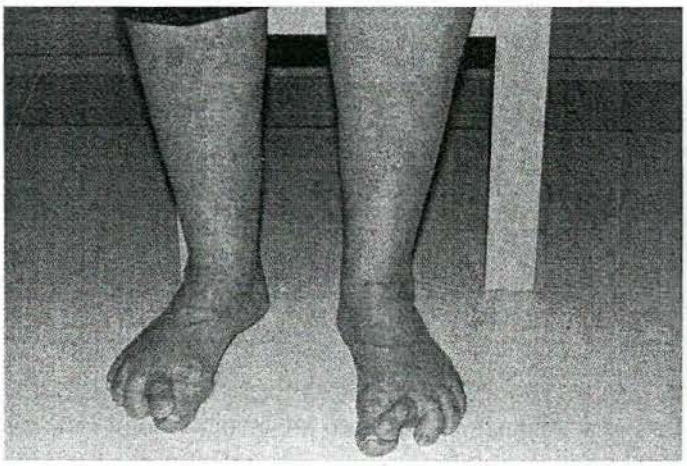

Fig. 1

1.2. Exploración:

Observación: la piel se presenta seca y agrietada compatible con alteración en el retorno venoso. Presencia de xerosis. Como alteraciones digitales, presenta segundo dedo supraductus bilateral sin apoyo en el plano del suelo; tercer, cuarto y quinto dedo de ambos pies rotados en varo, mientras que en el primer dedo se aprecia un hallux varus. También se observa tumefacción e inflamación además de hiperqueratosis localizada en la articulación interfalángica proximal del segundo dedo a nivel bilateral. En cuanto a alteraciones ungueales se aprecia onicogrifosis de la uña del primer dedo de ambos pies. En la articulación metatarsofalángica del primer dedo de ambos pies se observa ligera tumefacción no inflamatoria de consistencia dura, más prominente en pie derecho. Existe una leve prominencia interna en mediopié correspondiente al escafoides. (Fig. 2)

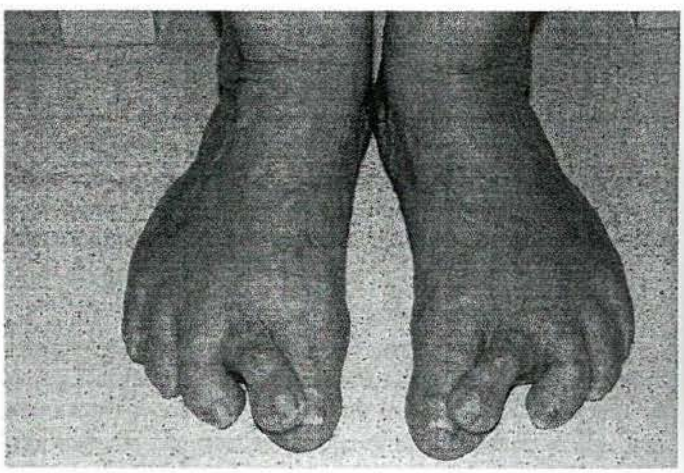

Fig. 2

Palpación y exploración: la flexión dorsal y plantar están limitadas en la articulación tibioperoneastragalina. Al realizar movimientos de flexión dorsal y del primer radio en un plano sagital, fijando el resto de articulaciones metatar-

*Residente de la Clínica Universitaria de Podología.
**Servicio de Cirugía de la Clínica Universitaria de Podología.

sofalángicas, detectamos existencia de hipermovilidad a ese nivel (Fig. 3). La articulación metatarsofalángica presenta un rango de movimiento limitado en la flexión dorsal y plantar pasiva así como limitación en la flexión dorsal activa compatible con hallux limitus. Esta limitación podría ser indicativa de cambios degenerativos intraarticulares con crecimiento osteofitico. Al mismo tiempo también detectamos limitación del movimiento pasivo del hallux en un plano transversal ("trackbound") (Fig. 4). En cuanto a la calidad del movimiento de dicha articulación es pobre, manifestándose dolor y crepitación, más acusada en el pie derecho, compatible con procesos degenerativos y destructivos del cartílago articular, que nos hacen pensar en la existencia de hallux rigidus en pie derecho. Estos signos clínicos, han de ser corroborados más tarde en los hallazgos radiológicos. A la palpación de la articulación metatarsofalángica notamos presencia de posibles osteofitos a nivel dorsal en pie derecho. Con respecto al segundo dedo se manifiesta una deformidad de carácter rígido con anquilosis y retracción de estructuras músculo-tendinosas. La palpación de la articulación metatarsofalángica es dolorosa. Los demás signos clínicos son normales.

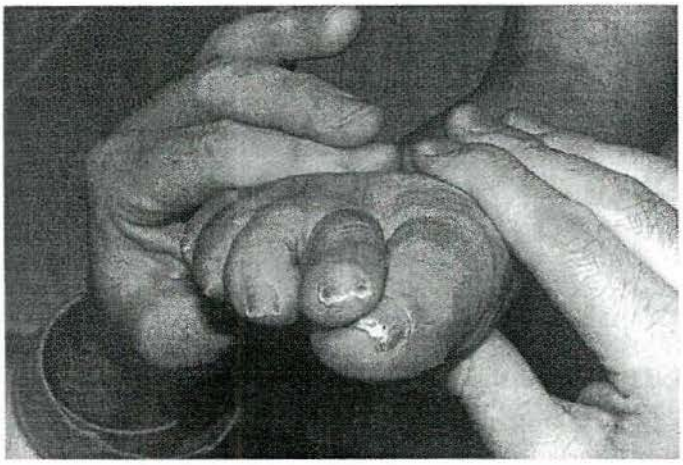

Fig. 3

Fig. 4

Marcha: cadencia y anchura de paso disminuida con disminución al mismo tiempo del ángulo de Fick, observándose una marcha en bloque.

Podoscopio: se observa una huella compatible con la normalidad con ausencia de apoyo del segundo dedo y sobrecarga central a nivel del antepié. En puntillas se produce desviación hacia los metatarsianos centrales evitando la carga sobre el primer dedo. (Fig. 5)

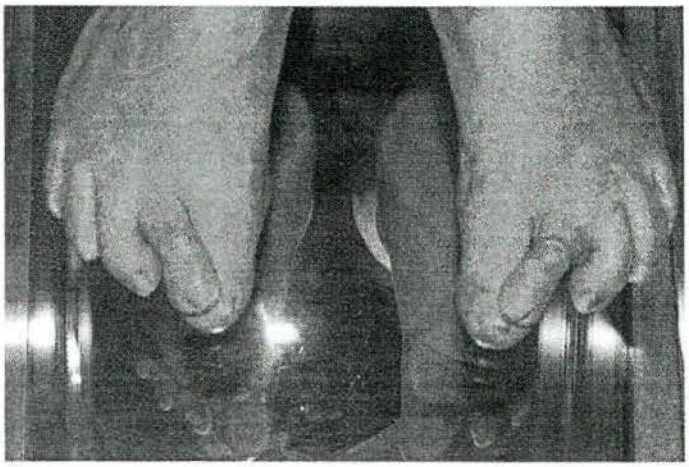

Fig. 5

1.3. Pruebas Complementarias:

Fotopodograma: la paciente presenta una huella compatible con la normalidad aunque ligeramente arriñonada, con falta de apoyo del segundo dedo en ambos pies, desviación en varo del quinto y apoyo de la falange proximal del primer dedo. Se aprecia sobrecarga en metatarsianos centrales.

Radiología:

Dorsoplantar: se detecta osteopenia compatible con osteoporosis. Se observa metatarsus primus adductus y hallux varus. Se aprecian signos degenerarivos en la primera articulación metatarsofalángica del pie derecho, presencia de osteofitos, signos de esclerosis, destrucción de la línea articular, compatible con hallux rigidus (Fig. 6). En la articulación metatarsofalángica del pie izquierdo no se aprecian signos osteodegenerativos, siendo visible la línea articular, compatible con hallux limitus (Fig. 7). La forma de la cabeza del primer metatarsiano de ambos pies es cuadrada, siendo convergente la posición de la articulación. Al mismo tiempo se aprecia retracción de sesamoideos con cambios degenerativos. El sesamoideo tibial de ambos pies se encuentra en una posición 2-3. Con respecto al resto de articulaciones metatarsofalángicas, se observa subluxación de las articulaciones de segundo y tercer dedos en ambos pies, con desviación en adducción del segundo dedo. Se aprecia engrosamiento cortical más acentuado en la diáfisis del segundo metatarsiano del pie derecho y cambios osteodegenerativos en las articulaciones metatarsofalángicas. Con respecto al quinto dedo se observa rotación en varo bilateral y cierto grado de desviación lateral del tercio distal de la cabeza del quinto metatarsiano. Al mismo tiempo se detecta la existencia de osteofitos en la base medial de la falange proximal del tercer y cuarto dedos en el pie izquierdo y en falange proximal del tercer dedo del pie derecho. También se detectan osteofitos en la falange distal del segundo dedo de ambos pies, así como la presencia de un posible osteocondroma

Fig. 6

Fig. 8

Fig. 7

Fig. 9

en el borde lateral de la falange distal del primer dedo de ambos pies (Figs. 8 y 9). Finalmente se detecta diástasis intercuneana en ambos pies, con una orientación oblicua de la primera articulación cuneometatarsiana. Con respecto al patrón metatarsal, se aprecia un *index minus*, inclusive siendo la longitud del primer metatarsiano menor que la del tercero.

Lateral: se observan igualmente signos de osteoporosis y artrosis generalizada. Imagen compatible con supinación. Segundo dedo de ambos pies en hiperextensión. Presencia de gran osteofito dorsal en la primera cabeza metatarsal del pie derecho. (Fig. 10)

Informe goniométrico:

Dorsoplantar:	Dcho.	Izqdo.
- Angulo de Meschan	133°	126°
- Angulo íntermetatarsiano	9°	7°
- Angulo metatarso-falángico	9°	13°
Lateral:		
- Angulo Costa-Bertani interno	129°	128°
- Angulo Costa-Bertani externo	138°	142°

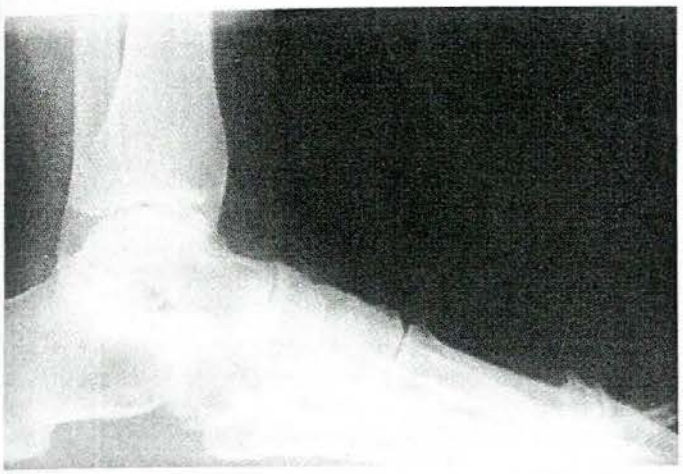

Fig. 10

- Angulo inclinación astrágalo 24° 22°
- Angulo inclinación 1er meta 11° 16°

1.4. Juicio Diagnóstico:

Signos clínicos y radiológicos compatibles con *hallux limitus*, en el primer dedo del pie izquierdo y *hallux rigidus* del primer dedo del pie derecho y *segundo dedo supraductus de forma bilateral*

1.5. Tratamiento:

Una vez abordados diversos tratamientos conservadores con resultado insuficiente se le plantea a la paciente la posibilidad de una terapéutica quirúrgica orientada a la remodelación de la primera articulación metatarsofalángica y la corrección de la desviación del segundo dedo. También se le especifica la necesidad de continuar con un tratamiento conservador posterior al alta quirúrgica. Los objetivos del tratamiento quirúrgico serán los siguientes.

- Corrección de la deformidad: hallux limitus/rigidus y segundo dedo supraductus.
- Restauración en la medida de lo posible de la función normal articular.
- Mantenimiento de un rango de movimiento indoloro.
- Prevención de recurrencias o recidivas.

Ante este planteamiento, la paciente medita la posibilidad de intervención, acudiendo de nuevo a consulta el día 23 de Febrero de 2000, justamente un año después de la anterior visita, debido a un empeoramiento de la deformidad con mayor sintomatología dolorosa.

En esta ocasión vuelve a ser sometida a una exploración podológica, reseñándose solo aquellos datos o hallazgos novedosos después de este periodo de tiempo:

- La paciente refiere que con el aumento de peso se ha producido un aumento del dolor.
- Mayor limitación del rango de movimiento articular.
- La deformidad en supraductus del segundo dedo se ha vuelto más rígida.
- Se produce acorchamiento y parestesia del tercer dedo del pie izquierdo.
- Signo de Mulder positivo.
- Dolor plantar a nivel de la segunda articulación metatarsofalángica.
- El juicio diagnóstico se determina como *segundos dedos supraductus, hallux varus bilateral, hallux limitus en pie izquierdo y rigidus en derecho.*

Una vez aceptado y asumido el tratamiento quirúrgico, la paciente da su conformidad para el inicio de las pruebas preoperatorias, instaurándose el protocolo del Servicio de Cirugía.

1. Historia Clínica Quirúrgica: la paciente es informada acerca del proceso perioperatorio: tipo de intervención, posibles complicaciones, riesgos potenciales, instrucciones postoperatorias, pronóstico y evolución esperados, necesidad de instaurar un tratamiento conservador una vez dada el alta postquirúrgica, dándonos su consentimiento para realizar la intervención.
2. Valoración de Enfermería: la comprensión de la experiencia quirúrgica es satisfactoria y el nivel de ansiedad del paciente es moderado. Se reseña que no se precisan intervenciones de enfermería suplementarias.
3. Exploración vascular: existencia de varices en cara externa y región posterior de ambos muslos, en zona anterior y posterior de piernas y telangiectasias en zona perimaleolar. Temperatura y coloración de la piel normal. Ausencia de vello en dedos y dorso del pie. Palpación de pulsos dentro de la normalidad.

   En cuanto a las pruebas funcionales con respecto al sistema arterial:

   - Prueba de Sammuels: Negativa
   - Prueba de Collers-Willenski: Negativa
   - Tiempo de llenado capilar: Negativo

   Sistema venoso:

   - Signo de Homans: Negativo
   - Prueba de Trendelemburg: Negativa
   - Prueba de Perthes: Negativo

   Indice T/B:

   - Pie derecho: 1,08
   - Pie izquierdo: 1,1
4. Pruebas preoperatorias:
   - Exploración fisica dentro de la normalidad
   - Analítica preoperatoria: datos compatibles con la normalidad
   - ECG: datos compatibles con la normalidad.
   - No hay contraindicación médica para llevar a cabo la intervención.
5. Análisis de la marcha. MUSGRAVE:

   En el pie derecho, el inicio de la marcha se realiza según parámetros de normalidad con contacto del talón en supinación, continuándose con un correcto periodo de contacto plantar, apoyando

principalmente a nivel medial del antepie, sobrecargando la primera cabeza metatarsal y con mayor intensidad en el pulpejo del hallux. El despegue digital lo realiza a través de primer y segundo dedos.

En el pie izquierdo, tanto el contacto de talón, mediopie y antepie, presentan las mismas características que en el pie contralateral, a excepción de que el pulpejo del primer dedo recibe menor presión y el despegue digital se realiza únicamente con el primer dedo.

2. DISCUSION

La evolución de la patología durante un año, sin remisión de la sintomatología dolorosa, puede ser motivo suficiente para el planteamiento de la terapia quirúrgica en el caso que nos ocupa. La discusión que se podría plantear en esta sesión clínica se centra en torno a cuál sería objetivo prioritario de la cirugía: corregir e intervenir la deformidad del segundo dedo supraductus, establecida como dedo en martillo y/o el hallux rigidus del pie derecho y el hallux limitus en pie izquierdo.

Las técnicas quirúrgicas posibles que puedan garantizar en parte los objetivos anteriormente fijados, podrán ser las siguientes:

- Dedos supraductus y deformidad en martillo: artroplastia o artrodesis, más posible osteotomía elevadora / aductora / acortadora.
- Hallux limitus / rigidus: queilectomía o artroplastia tipo Keller.

2.1. Artroplastia:

La artroplastia de DuVries es aquel procedimiento quirúrgico que reseca la cabeza de la falange proximal intentando restablecer una articulación mediante unión fibrosa, que habitualmente permite cierto grado de movimiento. Se debe exponer la articulación interfalángica liberando los ligamentos colaterales. Una vez realizada la resección de la cabeza de la falange proximal, se alinea el dedo, extirpando la cantidad de hueso necesaria para conseguir la corrección adecuada. Puede considerarse la liberación del tendón del flexor largo además del corto, si no hay corrección de la deformidad, tras la tenotomía del fascículo del extensor largo. La sutura también contribuye a dicha alineación. Después de un vendaje semicompresivo, el paciente utilizará calzado abierto de antepie. Tras una semana o diez días se retira la sutura, realizando curas hasta el alta definitiva. La estabilidad de la articulación interfalángica proximal, así como de la articulación interfalángica distal se asegura, según determinados autores, con fijación a través de aguja de Kirschner durante 3 semanas.

Comentario: Hay estudios realizados con respecto a esta técnica, que manifiestan resultados altamente positivos después de un año de la intervención, siendo la recidiva posible, si no se realiza la suficiente extirpación del hueso y la liberación del tendón del flexor largo del dedo. Tras la cirugía podrían aparecer diversas complicaciones como dolor en la región quirúrgica en la que se ha creado una pseudoartrosis, así como edema, el cual puede persistir de 1 a 6 meses, restricción de la movilidad articular (flexión dorsal) compatible con fibrosis del área quirúrgica, fractura de la falange proximal y pérdida de la fuerza de dicho dedo.

2.2. Artrodesis:

La artrodesis es una técnica destinada a bloquear totalmente una articulación, suprimiendo por completo su movilidad articular. El objetivo de la misma, es sustituir una articulación contracturada en mala posición por una articulación anquilosada en la posición más adecuada.

Se realiza la resección del cartílago articular desde ambas caras superficiales de la articulación interfalángica y fijando los segmentos óseos con aguja. Se crea un grado de rigidez indicado en caso de alteración y disbalance de la musculatura intrínseca y cuando la estabilidad de la articulación metatarsofalángica está disminuida. Con esta técnica se intenta mejorar el brazo de palanca de dicha articulación donde los flexores largos y cortos pueden ayudar a la articulación metatarsofalángica. Puede ser necesaria la fijación de esta articulación conjuntamente con la realización de una osteotomía metatarsal, en función de cómo encontremos el metatarsiano. El cartílago y el hueso son resecados para liberar los tejidos blandos. Puede ser útil la colocación de una ortosis de silicona durante unos meses para aumentar estabilidad del dedo.

Comentario: La alineación del dedo se asegura con esta técnica frente a la artroplastia. El incremento de la estabilidad con la artrodesis, evita el daño que puede sufrir este radio durante la marcha. La liberación de los tejidos blandos, el acortamiento realizado y la relativa facilidad de corrección se presentan como ventajas, a pesar de la reducción importante de la movilidad activa, que se compensará con las articulaciones vecinas.

Las posibles complicaciones pueden ser la tumefacción dorsal de la articulación metatarsofalángica, falta de apoyo del segundo radio, edema digital, lesiones por transferencia, fisuras en el área de fusión siendo susceptible de fracturas (cortical dorsal de falange proximal) y acortamiento del dedo excesivo por resección ósea exagerada. También puede aparecer una inestabilidad entre la falange media y la proximal, creando dicho procedimiento un dedo rígido mucho más intolerante a la presión del calzado. La fijación inadecuada podría originar una pseudoartrosis.

La artrodesis se indicará en casos de deformidad recurrente y en casos de desequilibrios musculares en los que la artroplastia fracasaría. Generalmente, la musculatura intrínseca (lumbricales e interóseos) esta alterada y con la artrodesis se consigue relajar la flexión del dedo. Su indicación puede dirigirse a segundos dedos más largos que los demás o segundos dedos problemáticos con respecto al perfil mediolateral de los dedos adyacentes. Un segundo dedo excesivamente largo requiere, además de la corrección de la deformidad articular (dedo en martillo), un acortamiento que tienda a normalizar la fórmula digital, por tanto podría indicarse una osteotomía acortadora en función del patrón metatarsal, aductora, en función del desplazamiento del cartílago articular (cartílago articular congruente) y elevadora en función de la posible flexión plantar del metatarsiano. En cualquier caso, la artrodesis, también se indica en dedos supraductus y en aquellos casos en los que se produce una luxación metatarsofalángica de dicha articulación.

CUADRO COMPARATIVO:

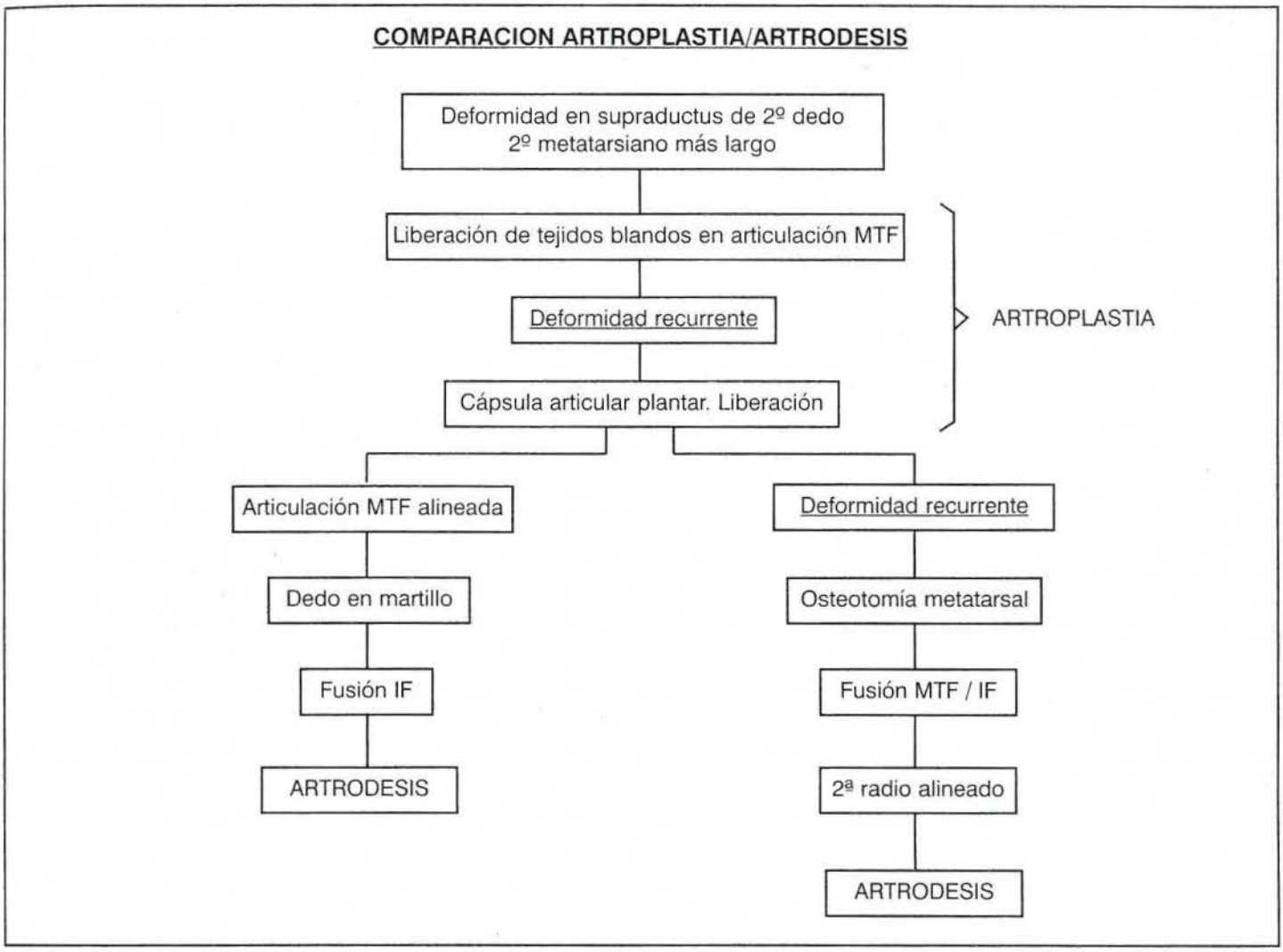

2.3. Queilectomía:

Esta técnica tiene como objetivo la resección de la proliferación osteofitica sobre la cabeza metatarsal, típica en la fisiopatología del hallux rígidus y / o en la base de la falange proximal. Esa proliferación es la responsable del bloqueo de la dorsiflexión del primer radio, siendo dicha limitación dolorosa, incluso sin la presión del calzado.

Con la técnica remite el choque dorsal y disminuye la contractura de la cápsula contra los osteofitos en la flexión plantar. Se realiza una incisión dorsal sobre la primera articulación metatarsofalángica. Se realiza la capsulotomía, exponiendo y preservando el tendón del extensor largo del hallux. Los osteofitos observados son extirpados. En la extirpación se incluye hueso normal de la cabeza para darle forma redondeada. La cantidad de hueso resecado es proporcional a la severidad del caso (longitud del dedo y grado de descompresión a conseguir). Puede existir afectación del cartílago articular de la falange y en cambio los sesamoideos no estar afectados. Se aplica vendaje semicompresivo, retirando los puntos a los 8 ó 10 días. El paciente llevará un calzado postoperatorio hasta el alta definitiva.

Comentario: La decisión quirúrgica se basa en el conocimiento del curso predecible de anquilosis y las probables molestias. Si fracasa (en menos del 10% de los pacientes) podría indicarse incluso una artrodesis de la articulación metatarsofalángica. En este caso la patología está instaurada desde hace tiempo y, dado que la anormalidad estructural está presente, debe ser intervenida para disminuir la potencia de la recurrencia.

Esta técnica puede acompañarse de algún tipo de osteotomía de descompresión. Por tanto, puede combinarse con una artroplastia tipo Keller dada la edad de la paciente, la pobre calidad del hueso y la degeneración articular de la articulación metatarsofalángica. Como ventajas apuntar que es una técnica relativamente fácil, que crea una incapacidad postoperatoria mínima, eliminando el dolor articular y el hecho de haber extirpado hueso osteofitico, facilita el uso del calzado. Puede existir dolor en el postoperatorio, tras estar de pie o realizar actividades durante tiempo prolongado.

Las complicaciones se relacionan con la cantidad de hueso retirado. Si es excesivo significa un acortamiento del primer dedo provocando inestabilidad del primer radio. Puede evolucionar a metatarsalgias, produciendo lesiones por transferencia especialmente en el segundo metatarsiano y proliferación ósea postoperatoria a nivel de la articulación produciendo una pseudoartrosis dolorosa. También cabe la posibilidad de fractura por sobrecarga.

BIBLIOGRAFIA

1. **ARAOLAZA LAHIDALGA JJ.** *Segundo dedo en martillo, acortamiento y fusión interfalángica con sutura absorbible.* Rev. Esp. Podol., 1995; Vol. 6 (5): 249-251
2. **AYCART TESTA J, GONZALEZ SAN JUAN M.** *Técnica de Valenti para el tratamiento del Hallux Limitus o Rigidus.* Rev. Esp. Podol., 1997; Vol. 8 (5): 284-288
3. **CARMONA MORENO J.** *Patología Metatarsodigital: Tratamiento quirúrgico podológico ambulatorio.* El Peu, 1991; 47: 199-203
4. **CORDOBA FERNANDEZ A, RAYO POSADO R, JUAREZ JIMENEZ JM.** *Hallux Limitus-Hallux Rigidus: Tratamiento quirúrgico a propósito de un caso.* Salud del Pie, 1999; 24-25: 6-10
5. **GRAZIANO TA.** *Correction of Crossover Second Toe Deformity.* En: Harkless LB (Ed): Clincs in Podiatric Medicine and Surgery. Digital Surgery. Vol. 13. Nº 2. Philadelphia: WB Saunders Company, 1996: 269-278
6. **GREEN DR, BREKKE M.** *Anatomy, Biomechanics and Pathomecanics of Lesser Digital deformities.* En: Harkless LB (Ed): Clinics in Podiatric Medicine and Surgery. Digital Surgery. Vol. 13. Nº 2. Philadelphia: WB Saunders Company, 1996: 179-200
7. **HARMONSON JK, HARKLESS LB.** *Operative Procedures for the Correction of Hammertoe, Claw Toe and Mallet Toe.* En: Harkless LB (Ed): Clinics in Podiatric Medicine and Surgery. Digital Surgery. Vol. 13. Nº 2. Philadelphia: WB Saunders Company, 1996: 211-220
8. **HELAL B, DOWLEY D, CRACCHIOLO A, MYERSON MS.** *Surgery of Disorders of the Foot and Ankle.* Philadelphia: Martin Dunitz; 1996: 327-331, 335- 340
9. **JAY RM.** *Current Therapy in Podiatric Surgery.* Philadelphia: B.C. Decker Inc., 1989: 119-124, 161-164
10. **JOHNSON KA.** *Pie y Tobillo.* Philadelphia: Marban, 1998 119-133, 135-148, 149-160
11. **MANN RA.** *Cirugía del Pie.* Buenos Aires: Médica Panamericana, 1987: 167-196, 198-206
12. **McGLAMRY ED, BANKS AS, DOWNEY MS.** *Comprehensive textbook of foot surgery.* Baltimore: Williams and Wilkins, 1992: 321-378, 600-608
13. **MERCADO OA.** *Dedo en Martillo.* Rev. Esp. Podol., 1994; Vol. 5 (5): 195-197
14. **MORENO DE CASTRO M.** *Hallux limitus y hallux rigidus.* Rev. Esp. Podol., 1996; Vol. 2(4): 185-193
15. **MYERSON M.** *Current Therapy in Foot and Ankle Surgery.* Philadelphia: B.C. Decker Inc., 1993: 13-26. 74-76

PIEL SIN HONGOS

Canestén gama dermatológica.

PROPIEDADES: Antimicótico de amplio espectro de acción frente a dermatofitos, levaduras, mohos y otros micetos. Activo también frente a determinadas bacterias gram-positivas (estreptococos, estafilococos) y gram-negativas (bacteroides y haemophilus vaginales). DERMATOLOGÍA: INDICACIONES: Dermatomicosis de todo tipo, entre las que cabe destacar: Micosis interdigitales (pie de atleta, tiña de la mano), micosis cutánea (tiña del cuerpo, pitiriasis versicolor), micosis de los pliegues (tiña inguinal, eritrasma), paroniquia de las onicomicosis, etc. POSOLOGÍA: 1 aplicación de crema, polvo o solución, 2-3 veces al día. La duración del tratamiento que en general se aconseja es de 3 a 4 semanas. CONTRAINDICACIONES: Sólo en casos excepcionales de hipersensibilidad demostrada al clotrimazol. PRECAUCIONES: Evitar el contacto de la solución de Canestén con ojos y mucosas ya que produciría escozor. INCOMPATIBILIDADES: No se han descrito EFECTOS SECUNDARIOS: La tolerancia al Canestén en aplicación local es excelente y no se han observado efectos fototóxicos ni fotosensibilizantes. INTOXICACIÓN Y SU TRATAMIENTO: Dada la concentración del principio activo y la vía de aplicación, la intoxicación no es posible aun en el caso de una ingestión accidental. CONDICIONES DE DISPENSACIÓN: Con receta médica. CANESTÉN CREMA. COMPOSICIÓN: Clotrimazol 1 %. PRESENTACIÓN: Tubo 30g. P.V.P. (IVA): 460 ptas. CANESTÉN SOLUCIÓN. COMPOSICIÓN: Clotrimazol 1 %. PRESENTACIÓN: Frasco atomizador 30 ml. P.V.P. (IVA): 481 ptas. CANESTÉN POLVO. COMPOSICIÓN: Clotrimazol 1 %. PRESENTACIÓN: Frasco espolvoreador 30 g. P.V.P. (IVA): 473 ptas.

Antes de prescribir, consulte la Ficha Técnica Completa.

Química Farmacéutica Bayer, S.A.
Calabria, 268 - 08029 BARCELONA
http://salud.bayer.es

Bayer

Piel en libertad

Canestén es un antimicótico muy eficaz en el tratamiento de las infecciones fúngicas dermatológicas, como por ejemplo el pie de atleta. Su principio activo, el clotrimazol, actúa contra todos los hongos patógenos comunes de la piel. Para cada tipo de infección existe una presentación adecuada.

Canestén®

PIEL SIN HONGOS



Química Farmacéutica Bayer, S.A.
Calabria, 268 - 08029 BARCELONA
http://salud.bayer.es

Bayer

broker's 88
Correduría de Seguros

UNA ORGANIZACIÓN AL SERVICIO DEL PODÓLOGO

OFERTAS EXCLUSIVAS PARA PODOLOGOS

SEGURO DE BAJA LABORAL

Le aseguramos unos ingresos fijos mientras no pueda trabajar a causa de una enfermedad o un accidente. A través de aseguradoras de solvencia y prestigio.

Indemnización	Primas Mensuales			
Pesetas Mensuales	Franquicia 15 días	Franquicia 7 días	Franquicia 4 días	Sin Franquicia
150.000	2.500	3.400	3.600	4.200
300.000	5.000	6.800	7.200	8.400

Es posible contratar capitales desde 30.000 hasta 1.000.000 de pesetas mensuales.

SEGURO PARA SUS MANOS

Cualquier accidente que afecte a sus manos, a sus dedos, a su vista o a su voz, pondría en peligro su profesión y sus ingresos. Por eso Broker's 88 ha diseñado a través solventes aseguradoras, un seguro que le permitirá seguir gozando del mismo nivel económico.

Pérdida o invalidez *(según el siguiente baremo):*

- Dedo pulgar o índice..... **60.000.000 Pts**
- Ultima falange (dedo pulgar o índice)..... **54.000.000 Pts**
- Dedo medio..... **54.000.000 Pts**
- Pérdida de la visión, o del habla, o de la audición.. **60.000.000 Pts**

Fallecimiento..... **50.000.000 Pts**

Primas Mensuales	
Con Fallecimiento	Sin Fallecimiento
4.300	2.350

Contratables otros capitales desde 10 M. de Pts

OTROS SEGUROS

Todos nuestros seguros tienen precios especiales para profesionales de la Podología.

SEGURO DE AUTO	SEGURO DE HOGAR	ASIST. SANITARIA	SEGURO DE VIDA	SEG. CONSULTORIO
Un 35% de descuento	Un 25% de descuento	Primas especiales	Tarifas exclusivas	Un 25% de descuento

Pida, sin compromiso, presupuestos de estos u otros seguros.

✆ 93 412 00 94

@ info@brokers88.es

REVISTA ESPAÑOLA DE PODOLOGIA

2.ª EPOCA / VOL. XI / NUM. 7 / MONOGRAFICO NOVIEMBRE 2000

MONOGRAFICO

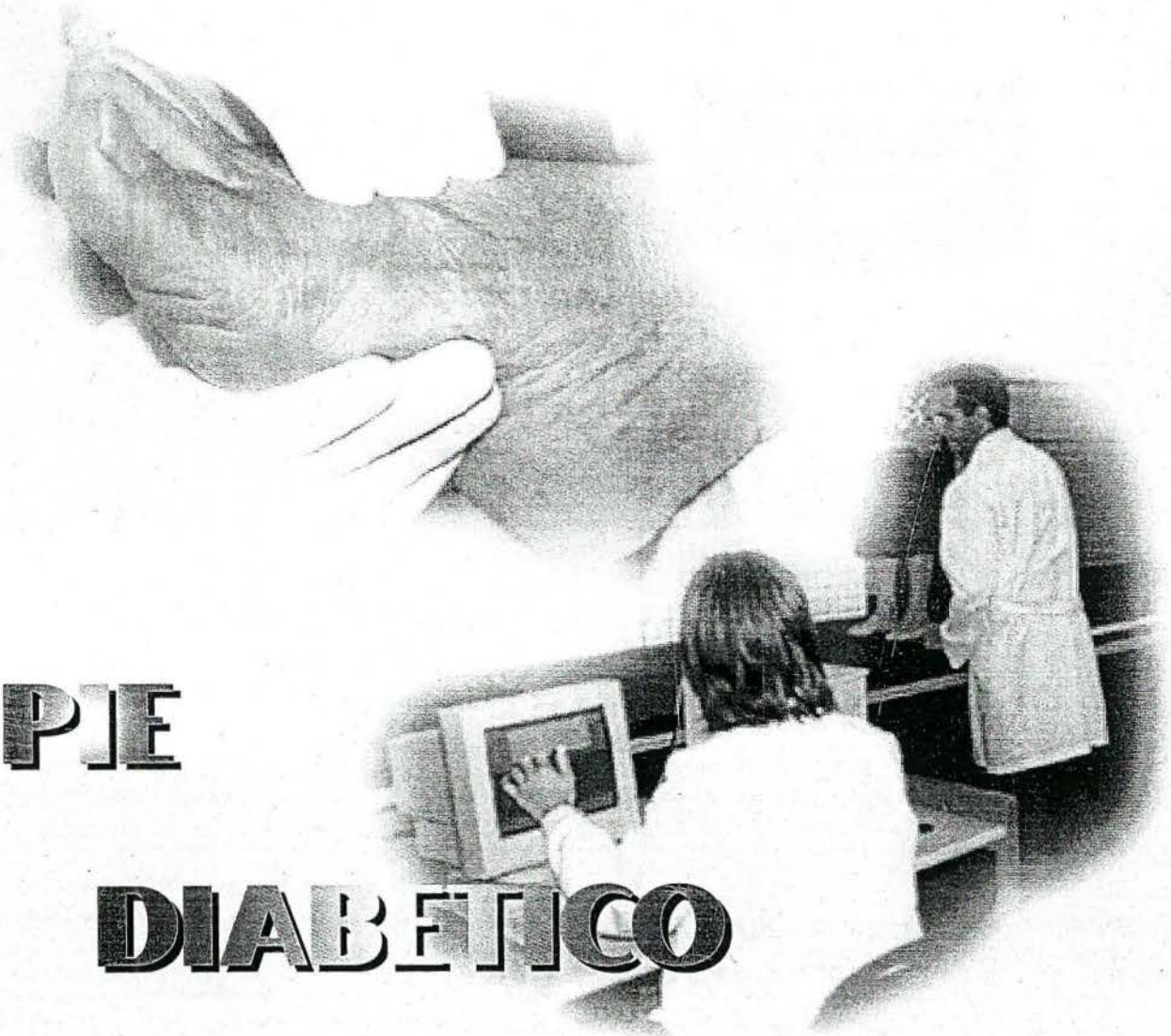

PIE DIABETICO

FEDERACION ESPAÑOLA DE PODOLOGOS

NUESTRAS SILICONAS...

BLANDA + BLANDA

SERIE MAST

PODIABLAND

CALIDAD CERTIFICADA

E C

Entidad Nacional de Acreditación

AIMPLAS
INSTITUTO TECNOLÓGICO DEL PLÁSTICO

Herbitas es socio de Aimplas. Los ensayos de nuestra silicona BLANDA-BLANDA, han sido realizados en dicho instituto que a su vez está acreditado por ENAC (Entidad Nacional de Acreditación).

... "OTRAS"

MUY DURA
ACEITOSA
MAL ASPECTO
MUY CARA

Productos Herbitas S.L.

Avanzamos con usted!!

C/ Concha Espina 4 - B (46021) Valencia

TNOS: 96 362 79 00 Fax: 96 362 79 05

E-Mail: herbitas@retemail.es - www.herbitas.com

Herbitas

REVISTA ESPAÑOLA DE PODOLOGIA

ORGANO DE LA FEDERACION ESPAÑOLA DE PODOLOGOS

SUMARIO

EDITORIAL

DIABETES Y PODOLOGIA 427

ORIGINALES

TECNICAS DE DESPISTAJE EN LA IDENTIFICACION DEL RIESGO DEL PACIENTE DIABETICO 429

PROTOCOLO DE EXPLORACION NEUROLOGICA EN EL PIE DE RIESGO 436

ESTUDIO SOBRE AMPUTACIONES DE MIEMBROS INFERIORES: RELACION CON ENFERMOS DIABETICOS 442

PREVENCION TERCIARIA EN LAS AMPUTACIONES DEL PIE. REPERCUSIONES PODOLOGICAS 449

INTEGRACION DEL PODOLOGO EN GRUPOS DE EDUCACION DIABETOLOGICA 454

RESULTADOS DE UNA VALORACION DE LOS MIEMBROS INFERIORES EN UNA POBLACION DIABETICA INFANTO - JUVENIL ESCOLARIZADA 456

PODOLOGIA EN POWER POINT

CORRELACION CLINICA ORTOPODOLOGICA EN LA AFECTACION DE ULCERACIONES EN EL PIE DIABETICO 463

PUBLICACIONES F.E.P 475

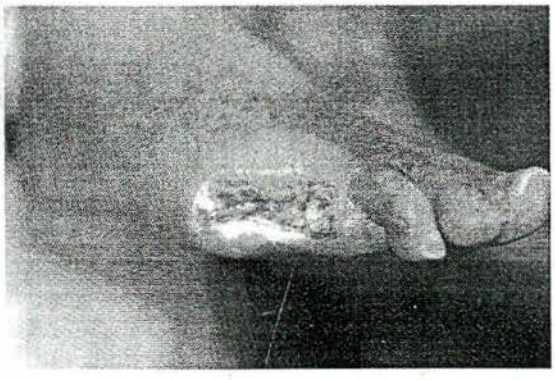

Técnicas de despistaje en la identificación del riesgo del paciente diabético.

Prevención terciaria en las amputaciones del pie. Repercusiones podológicas.

PORTADA

PORTADA: MONOGRAFICO PIE DIABETICO

REVISTA ESPAÑOLA DE PODOLOGIA

ORGANO DE LA FEDERACION ESPAÑOLA DE PODOLOGOS

Vehículo creado para promover y reforzar las relaciones entre los profesionales podólogos de España y divulgar los trabajos, comunicaciones, avances, noticias y todo lo relacionado o de interés para el podólogo y la Podología.

DIRECTOR
José Valero Salas

SUBDIRECTOR
Juan Antonio Moreno Isabel

REDACTOR JEFE
Manuel Moreno López

CONSEJO DE REDACCION
José Claverol Serra
Evaristo Rodríguez Valverde
Luis Martínez Gómez
Julio Escalante Rivas
José Luis Salcini Macías
Miguel Hernández de Lorenzo Muñoz
Elías D. González Pérez

CONSEJO DE ADMINISTRACION

Presidente
José Andreu Medina

Vicepresidente
José Valero Salas

Secretario General
Manuel Moreno López

Administrador General
Claudio Bonilla Sáiz

Consejeros
Juan Antonio Moreno Isabel
Sindulfo Iglesias Llaneza

COMISION CIENTIFICA

Guillermo Lafuente Sotillos
Montserrat Marugán de los Bueis
Alvaro Ruiz Marabot
Bernat Vázquez Maldonado
Pedro M. Galardi Echegaray
Luis J. Garcés Gallego
Carolina Alonso Montero
José Ramos Galván
Luis Martínez Camuña
Manuel Moreno de Castro
José Luis Lázaro Martínez
Francisco Javier García Carmona
Antonio Córdoba Fernández

AVISOS: La Redacción no se hace responsable de los contenidos de los artículos publicados en la Revista Española de Podología, de los cuales se responsabilizan directamente los autores que los firman.

La Redacción se reserva el derecho de reimprimir los originales ya publicados, bien en la propia R.E.P. o en otras publicaciones de su incumbencia.

Queda prohibida la reproducción total o parcial de los trabajos publicados, aún citando su procedencia, sin expresa autorización de los autores y la Redacción.

Redacción: San Bernardo, 74 - Tel. 91 531 50 44
Fax: 91 523 31 49 - 28015 MADRID

Impresión: Gráficas AREN, S.L. - Lucero, 32-34
Tel. 91 526 47 72 - Fax: 91 526 48 04 - 28047 MADRID
Depósito Legal: B-21972-1976
ISSN-0210-1238. N.º de SVR-215

EDITORIAL
DIABETES Y PODOLOGIA

*ALVAREZ JIMENEZ, Jesús

La diabetes mellitus es una enfermedad metabólica crónica, compleja y heterogénea, que se caracteriza por la presencia de elevadas concentraciones de glucosa en sangre, provocada al no producir el páncreas insulina o hacerlo en una cantidad insuficiente para controlar dicho nivel, o existir una resistencia a la acción de la insulina.

Sin profundizar en la enfermedad, en sus tipos, mecanismos, etc., pues no es el objetivo de estas letras, y para ello están los tratados médicos, si es interesante dar algunos datos para comprender su importancia, por si hubiera aún alguna duda.

> Se considera que la diabetes mellitus afecta a cerca de 124 millones de personas en el mundo y en España cerca de 2,5 millones. Sin embargo, se considera que la mitad de las personas con diabetes mellitus están sin diagnosticar.
>
> Existe un significado aumento de la **prevalencia** de diabetes con relación a la edad alcanzando cifras entre el 10-15% en la población mayor de 65 años, y el 20% si consideramos sólo a los mayores de 80 años.

En los últimos años, este porcentaje de diabéticos ha aumentado debido a factores tales como el incremento de la obesidad, del sedentarismo y la mayor expectativa de vida de la población en general y diabética.

En cuanto a datos de **mortalidad**, hay que señalar que en la mayoría de los países desarrollados, la diabetes ocupa del 4º al 8º lugar entre las causas de defunción. En España representa la 3ª causa en mujeres y la 7ª en hombres.

En Estados Unidos los pacientes con diabetes diagnosticada antes de los 15 años tienen una tasa de mortalidad 11 veces superior a la población en general.

Al respecto de su **morbilidad** hay que tener en cuenta que un tercio de las cegueras registradas son achacables a retinopatía diabética, y afectando ésta casi a la mitad de todos los diabéticos.

El 30-40% de los pacientes con más de veinte años de evolución presentan algún grado de afectación renal, y algo más de la mitad de los diabéticos tienen algún grado de neuropatía; **el 50% de las amputaciones no traumáticas de miembros inferiores** son realizadas en diabéticos, y así un sin fin de datos que no haría más que reflejarnos la importancia de esta enfermedad y sus consecuencias.

Los pacientes que sufren diabetes tienen tendencia a sufrir muchas complicaciones. Se calcula que un 15% de los diabéticos desarrollara una **ulceración en el pie** durante su vida y la quinta parte de estas ulceraciones acabará en **amputación**.

El estudio Diabetes Control and Complications Trial demostró que la hiperglucemia está directamente relacionada con el desarrollo de complicaciones microangiopáticas de la diabetes y que el control de la glucemia puede reducir e incluso evitar la retinopatía, la neuropatía y la nefropatía. Esos hallazgos tienen profundas implicaciones en la prevención y el cuidado de las úlceras del pie, una complicación frecuente de la diabetes.

Las infecciones del pie en los pacientes con diabetes mellitus se sitúan entre las más comunes dentro de las infecciones bacterianas encontradas en la práctica médica. Lamentablemente, estas infecciones y sus secuelas también son la causa más frecuente de incapacidad y el motivo de la mayoría de ingresos hospitalarios entre los pacientes diabéticos.

La ulceración y la infección del pie son claros factores de riesgo para la amputación posterior. Anualmente, 7-8 de cada 1.000 americanos diabéticos sufren la amputación de un pie, siendo en España estas cifras similares. En todos los pacientes diabéticos, la tasa de amputaciones aumenta con la edad y la duración de la enfermedad.

El reconocimiento precoz de las lesiones y la identificación de los factores de riesgos para las úlceras del pie diabético y un tratamiento adecuado, reduce las posteriores complicaciones, y consecuentemente las amputaciones.

No podemos obviar en todo lo expuesto, el impacto económico que sobre el sistema sanitario tiene esta enfermedad en su globalidad, y en definitiva sobre la sociedad.

Los costes de la diabetes son varios, extensos y cada vez mayores. Hacer la suma de los costes de la diabetes significa dar cuenta de:

- **Costes directos para las personas con diabetes sus familias:** pueden ser de naturaleza financiera o no. La carga financiera puede ser considerable si el individuo o la familia tienen que pagar la

*Profesor Asociado - Escuela Universitaria de Ciencias de la Salud, Universidad de Sevilla.

insulina, cuidados sanitarios o fármacos de su propio bolsillo.

- **Costes directos para los sistemas de asistencia sanitaria**: pueden ser costes relativamente bajos (consultas de atención primaria y tratamiento de pacientes no hospitalizados), o muy elevados en caso de hospitalización prolongada para el tratamiento de las complicaciones. Recientemente hemos realizado un estudio al respecto en un Hospital de la red asistencial sanitaria pública de Andalucía, que será objeto de publicación en esta revista, y que como datos más impactantes, tenemos de forma resumida los siguientes:

COSTE POR AMPUTACION: 2.309.023 ptas.

COSTE AÑO 1.999 EN AMPUTACIONES (Hospital): 219.357.185ptas.

- **Costes indirectos para la sociedad**: mientras muchas personas con diabetes siguen llevando una vida activa muy productiva, ya sea con un empleo remunerado o en casa, puede que otras no puedan seguir trabajando. La pérdida de productividad (a consecuencia de invalidez, baja por enfermedad, prejubilación o muerte prematura) es el factor que contribuye de manera más significativa a los costes indirectos de la diabetes.
- **Costes intangibles**: o psicosociales, son los que tiene una mayor repercusión en la vida de las personas con diabetes y sus familias, e incluyen estrés, dolor y ansiedad. La esperanza de vida y la calidad de vida pueden verse considerablemente limitadas por la diabetes. La discriminación a causa de la ignorancia de la sociedad también tiene repercusiones negativas en la calidad de vida de las personas con diabetes.

Pues bien, solidarizándome con la conferencia celebrada en 1.989 en San Vicente, auspiciada por las oficinas regionales europeas de la Organización Mundial de la Salud y de la Federación Internacional de Diabetes, donde se señalaba la importancia y la necesidad de que los gobiernos y departamentos de salud impulsasen acciones y creasen las condiciones para conseguir una disminución en la morbirmortalidad asociada a la enfermedad diabética, y en concreto con el objetivo específico de reducir en un 50% las amputaciones de miembros inferiores en estos enfermos, y desde la convicción personal de que mejorando el control de la glucemia y educando a los pacientes en el cuidado rutinario de sus pies se reducen las complicaciones del pie diabético, es por lo que animo a nuestros políticos a que se sensibilicen con todos estos datos expuestos a lo largo del artículo, y promulguen la implantación de **UNIDADES DE DIABETES o UNIDADES DE PIE DIABETICO** trabajadas por un equipo multidisciplinario de salud que incluya médicos, podólogos, educadores de diabetes y personal de enfermería, proporcionando así un enfoque integral efectivo para la asistencia de los pacientes diabéticos.

Debido a las características de nuestro sistema sanitario, este tipo de unidades deben estar englobadas dentro de la asistencia especializada, ya que sería imposible el hacerlo donde, en teoría, deberían estar que es en la atención primaria, aunque sí sería conveniente que el primer despistaje de pacientes se realizara en dicha atención primaria, a través de un protocolo que remitiría a las unidades del pie diabético en asistencia especializada, aquellos pacientes que requieren un control más riguroso.

La U.P.D. recibiría pacientes tanto de atención primaria como también de especializada a través de los servicios de endocrinología, cirugía vascular, etc. Y esta a su vez remitiría a los pacientes que lo necesiten, a los servicios de especializada según la patología existente.

A todo diabético debe aplicársele un programa de prevención orientado al cuidado del pie, consiguiendo con ello aumentar tasas de cicatrización, disminución de incidencias y recurrencias de úlceras y disminución de incidencia de las amputaciones, lo que mejoraría la esperanza y calidad de vida de estos pacientes además de disminuir el costo de su enfermedad.

Tampoco es objeto de este artículo profundizar en un **"PROTOCOLO TIPO DE PREVENCION"** o en el funcionamiento de dichas unidades, que tienen contenido para realizar artículos específicos de cada cuestión, tan sólo intento transmitir en este nuestro medio de comunicación interprofesional, que tenemos que ser conscientes nosotros mismos, del papel tan fundamental que podemos ocupar en nuestro sistema sanitario público, y muy específicamente en patologías de este tipo, integrados como un especialista más en equipos multidisciplinares de salud, para una vez que estemos convencido nosotros, intentar convencer al resto de la sociedad dándole a conocer nuestros conocimientos científicos y los beneficios que se le reportaría con nuestra participación en su sistema sanitario público.

Sevilla 25 de octubre de 2000

TECNICAS DE DESPISTAJE EN LA IDENTIFICACION DEL RIESGO DEL PACIENTE DIABETICO

*LAZARO MARTINEZ, José Luis
**RIVERA SAN MARTIN, Gabriel
***GARCIA CARMONA, Francisco Javier
****MORENO DE CASTRO, Manuel

INTRODUCCION

El pie diabético requiere un adecuado despistaje mediante la utilización de técnicas exploratorias que identifiquen el grado de afectación de las complicaciones generadas por la diabetes mellitus.

La identificación del riesgo de ulceración en el paciente diabético es importante para poder planificar un adecuado plan de actuación y realizar un tratamiento precoz de las lesiones del pie.

Es importante fomentar el papel preventivo y rehabilitador del Podólogo en la atención del paciente diabético y reivindicar su inclusión en el equipo interdisciplinar que se encarga de preservar la integridad de los miembros inferiores del paciente con Diabetes Mellitus.

ABSTRACT

Diabetic foot requiered a screening by techniques exploratory that identify degree of affectation of complications generates by diabetes mellitus.

Is important to identify the diabetic patient at risk of ulceration for will plan an actuation and to take premature treatment of the foot lesions.

The prevent and rehabilitation role of podiatric must to be warm at diabetic patient atention and to claim inclusion in interdisciplinar team takes charge to will preserve lower extremities integrity at diabetic patient.

PALABRES CLAVES

Pie Diabético. Técnicas de despistaje. Neuropatía Diabética. Vasculopatía.

KEY WORDS

Diabetic Foot. Screening Techniques. Diabetic neuropaty. Vasculopaty.

El pie es una de las zonas del organismo donde más se evidencian los devastadores efectos de las complicaciones vasculares y neuropáticas que se presentan en mayor o menor grado a lo largo de la evolución de la diabetes mellitus. (Fig. 1)

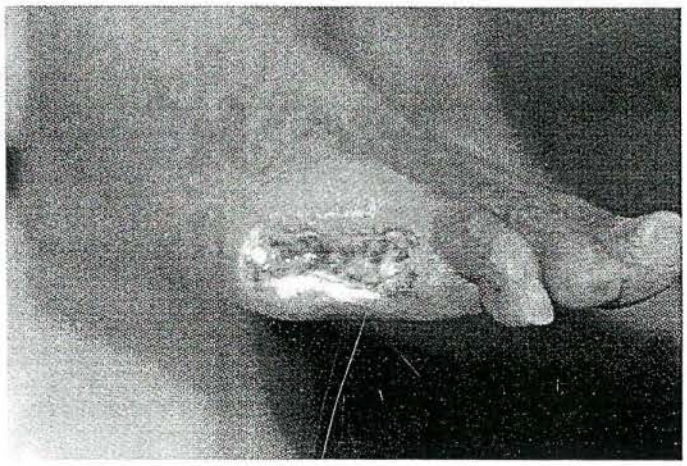

Fig. 1

El pie diabético es una compleja entidad etiopatogénica y clínica que exige un tratamiento interdisciplinario y un enorme esfuerzo sociosanitario para la reducción de sus consecuencias.

Las alteraciones vasculares que dan origen al pie diabético están presentes en mayor o menor grado en el

*Profesor Ayudante Departamento Enfermería. E.U. Enfermería, Fisioterapia y Podología de la Universidad Complutense de Madrid. Jefe Unidad Pie Diabético de la Clínica Universitaria de Podología de la U.C.M. Servicio Cirugía de la Clínica Universitaria de Podología de la U.C.M.
**Profesor Ayudante Departamento Enfermería E.U. Enfermería, Fisioterapia y Podología de la Universidad Complutense de Madrid. Jefe Servicios Centrales de la Clínica Universitaria de Podología de la U.C.M.
***Profesor Asociado Departamento Enfermería. E.U. Enfermería, Fisioterapia y Podología de la Universidad Complutense de Madrid. Jefe de Servicio Cirugía de la CLínica Universitaria de Podología de la U.C.M.
****Profesor Ayudante Departamento Enfermería. E.U. Enfermería, Fisioterapia y Podología de la Universidad Complutense de Madrid. Servicio Cirugía de la Clínica Universitaria de Podología de la U.C.M.
CORRESPONDENCIA: Prof. José Luis Lázaro Mártinez. Unidad Pie Diabético. Clínica Universitaria de Podología de la Universidad Complutense Madrid. Facultad de Medicina Pabellón I. Avda. Complutense s/n. Madrid 28040.

80% de los diabéticos que tienen más de 10 años de evolución. Se ha estimado que aproximadamente el 15% de los pacientes con diabetes desarrollarán un problema de ulceración en sus pies o en sus piernas y muchos de ellos requerirán hospitalización. Una de cada cinco admisiones hospitalarias de diabéticos es por lesiones del pie. El riesgo de amputación es 15 veces mayor que en pacientes no diabéticos y ocupa del 50 al 70% de las amputaciones no traumáticas que se efectúan en los hospitales.

Joslin en 1934 afirmó: "las complicaciones más graves en el pie del diabético se pueden evitar siguiendo unas reglas básicas en la educación del paciente".

Se considera que al menos el 50% de las amputaciones de los pacientes diabéticos se pueden evitar con un apropiado cuidado del pie, educación sanitaria del paciente, un tratamiento agresivo de las lesiones tempranas, una revascularización cuando se necesite y una reducción de los factores de riesgo que desarrollan ulceraciones en el pie.

El tratamiento interdisciplinar del pie diabético no es discutible. En España se ha demostrado la eficacia de las unidades de pie diabético montadas en grandes hospitales y dependientes de los Servicios de Vascular o Endocrinología, que han aportado resultados sobre la reducción del número de amputaciones en pacientes diabéticos. Sin embargo en Estados Unidos, país que tiene un gasto anual de 500 millones de dólares en atención del pie diabético, algo así como unos 95.000 millones de pesetas, han demostrado que la organización de un servicio del pie diabético debe incluir a todos los miembros encargados de mantener la integridad de las extremidades inferiores, y que el Podiatra es el guardameta (gatekeeper) del paciente diabético en línea directa con el Cirujano Vascular y el Diabetólogo Internista.

En España todavía se está lejos de alcanzar el protagonismo del Podiatra, pero en los últimos años hemos asistido a la creación de Unidades del Pie Diabético dirigidas por Podólogos.

Por esto el Podólogo debe especializarse cada vez más en el problema del pie diabético y entrenarse en las técnicas de exploración y diagnóstico de las complicaciones propias de la diabetes.

La prevención de los efectos de las complicaciones neuropáticas y vasculares del paciente diabético debe estandarizarse. Es necesario organizar un plan de exploración del paciente, determinar el nivel de riesgo de sufrir ulceraciones en el pie y protocolizar la atención de las alteraciones encontradas.

El plan de exploración del paciente diabético se lleva a cabo mediante unas técnicas de despistaje que desembocan en un conocimiento del estado del paciente y una cualificación y cuantificación de sus complicaciones.

Las técnicas de despistaje en la identificación del riesgo de ulceraciones del paciente diabético tienen como base el proceso etiopatogénico del pie diabético y podemos clasificarlas en dos:

- Despistaje cualitativo.
- Despistaje cuantitativo.

TECNICAS DE DESPISTAJE CUALITATIVO:

- **Historia médica del paciente** en la que incluiremos una anamnesis que incluya los siguientes puntos:
  - Antecedentes médicos-quirúrgicos y medicación.
  - Antecedentes de ulceraciones o heridas.
  - Visitas al dentista.
  - Comportamiento en los procesos de curación y cicatrización de heridas.
  - Síntomas relacionados con neuropatía como: presencia o ausencia de dolor, quemazón, calambres musculares con exacerbación nocturna y que mejoran al ponerse de pie o con la de ambulación, parestesias, entumecimiento, ausencia de sudor, sensación anormal de calor o frío y aumento de la temperatura del dorso del pie.
  - Síntomas relacionados con la vasculopatía periférica como: claudicación intermitente, frialdad en los pies, edemas de miembros inferiores y dolor en reposo que no mejora con la marcha y que empeora con la elevación del pie, el calor o el ejercicio.
  - Hipertensión, hipercolesterolemia, tabaquismo, alcoholismo y antecedentes de accidentes vasculares.
  - Interrogatorio de procesos microangiopáticos como la patología renal asociada a nefropatía y el estado visual asociado a la retinopatía.
  - Antecedentes diabéticos, tiempo de evolución de la enfermedad, tipo y medicación, dosis, dieta, ejercicio, glucemia y control endocrinológico.
  - Antecedentes podológicos: onicocriptosis, infecciones, micosis, durezas, callosidades, heridas, ampollas, rozaduras, fracturas, esguinces, tratamientos ortopodológicos y/o quirúrgicos.
  - Calzado y actividad.
  - Evaluación psicológica y situación familiar.
- **Examen Clínico**: se va a componer fundamentalmente de un examen dermatológico, vascular, neurológico y un examen de la estructura ósea del pie y de su movilidad articular.
  - *Examen dermatológico*: la inspección de las lesiones dermatológicas asociadas a los procesos de fricción o roce mecánico, como callos o durezas, debe ser identificada con especial importancia sobre todo si estas se localizan en los espacios interdigitales, punta de los dedos o planta del pie. Lesiones como grietas en los talones son también afecciones peligrosas por la susceptibilidad de la piel sobre la que se asientan, que pierde elasticidad y se hace más frágil a la rotura. Alteraciones ungueales como

onicocriptosis u onicogrifosis. Infecciones cutáneas como la erisipela, el eritrasma, la fascitis necrotizante, la queratolisis punctata o la celulitis. Micosis en el pie como el pie de atleta o la onicomicosis. Bullosis diabeticorum, necrobiosis diabeticorum o necrosis superficial en parche. Si existe una ulceración es imprescindible recoger el lugar de asiento, el tamaño, la profundidad y la afectación de los tejidos de alrededor. (Fig. 2)

Fig. 2

- *Examen vascular*: la insuficiencia vascular periférica es el segundo mayor factor de riesgo para la aparición de ulceraciones en el pie. Es importante recoger datos sobre la afectación isquémica de los miembros inferiores como la coloración de la piel, la pigmentación, la distribución del vello, sequedad o descamación de la piel y alteraciones ungueales. Se debe explorar la temperatura del pie con el dorso de la mano para valorar la frialdad del pie. La palpación de los pulsos tibial posterior y pedio es significativo para valorar su ausencia o disminución.(Figs. 3 y 4)

Fig. 3 Exploración del pulso pedio

- *Examen neurológico*: la cualificación del estado neurológico se puede realizar con el registro de síntomas neuropáticos R.S.N. Se interroga al paciente acerca de síntomas relacionados con la neuropatía diabética: calambres, entumecimiento y parestesias, sensación anormal de calor o frío, dolor agudo, dolor en quemazón e irritación de la ropa de la cama. Cada síntoma es recogido como 0 en ausencia del síntoma, 1 si está presente y 2 si existe exacerbación nocturna. La suma de los registros es el R. S.N.

Fig. 4 Exploración del pulso tibial posterior

- *Estructura ósea del pie y movilidad articular*: es determinante en la cualificación de las deformidades del pie la presencia de alteraciones digitales como los dedos en garra o en martillo, hallux valgus o el taylor bunion. La atrofia de la musculatura intrínseca del pie por la neuropatía autonóma va a desarrollar este tipo de deformidades con retracción digital y exposición de las cabezas metatarsales. Es importante valorar la destrucción de los arcos del pie y la aparición de prominencias óseas, indicios que pueden orientarnos sobre la instauración de un Charcot. La disminución de la movilidad articular se manifiesta clínicamente con la contractura de Dupuytren, un síndrome diabético que se manifiesta con la imposibilidad de cerrar la mano y llevar los dedos a tocar la palma (signo de Prayer) y que disminuye el rango de movimiento de la articulación subtalar.(Fig. 5)

TECNICAS DE DESPISTAJE CUANTITATIVO

Las técnicas de despistaje cuantitativo consisten en asignar un valor numérico, una tasa o una escala a los datos exploratorios conseguidos del examen dermatológico, vascular, neurológico o biomecánico.

- *Examen Dermatológico*: la cuantificación de las lesiones ulcerosas fue descrita por Wagner y es una valoración de la profundidad, afectación y complicaciones de las úlceras:

  • Grado 0: pie de riesgo pero ausente de lesiones.

  • Grado 1: úlcera superficial que no afecta al tejido celular subcutáneo. Celulitis superficial.

- Grado 2: úlcera profunda no complicada, que afecta al tendón, hueso o cápsula, pero con ausencia de osteomielitis.
- Grado 3: úlcera profunda, complicada, con manifestaciones infecciosas: osteomielitis, abcesos.
- Grado 4: gangrena necrotizante limitada (digital, antepie, talón).
- Grado 5: gangrena extensa.

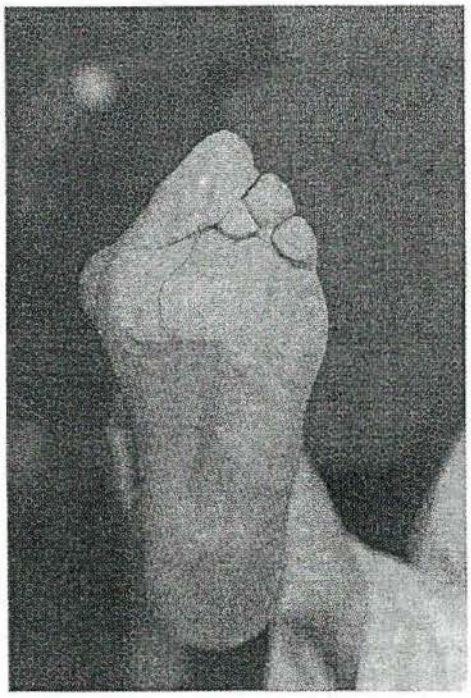

Fig. 5

- *Examen Vascular*: las técnicas exploratorias cuantificables se basan en el estudio Doppler y en la determinación del Oxígeno transcutáneo ($TCP0_2$). Mediante el estudio Doppler podemos obtener las presiones sistólicas segmentarias de braquial, femoral, poplítea, tibial posterior y pedia (presiones < a 50 mm de Hg. a nivel maleolar o < a 30 mm de Hg. a nivel digital, son definitorios de isquemia crítica. También es importante para valorar el grado de obstrucción arterial determinar el valor tobillo/brazo cuyo valor normal debe ser 1. En la determinación del Oxígeno transcutáneo ($TCP0_2$) se considera que con presiones por debajo de 30mmHg es bastante improbable la curación de la herida. Los valores normales oscilan con cada individuo y varían entre 60 y 90 mmHg. Otras pruebas de cuantificación isquémica son el test de Hiperemia Reactiva mediante técnica plestimográfica (aporta datos de capacidad vasorreguladora y del grado de afectación de la neuropatía autonómica), la termometría (predictivo de bloqueo simpático cuando aumenta en 3º C la temperatura del dorso del pie) y la tensión transcutánea de CO_2.
- *Examen Neurológico*. Los test de cuantificación neurológica son una importante herramienta en el despistaje cuantificable de la neuropatía diabética. Los datos obtenidos componen el Registro de Incapacidad Neuropática R.I.N. La valoración de los signos sensoriales se realiza de la siguiente forma:

  - Percepción dolorosa, se explora mediante un objeto afilado pero siempre sin lesionar la piel del paciente. (Fig. 6)
  - Percepción táctil. Se puede explorar con una bola de algodón. (Fig. 7)

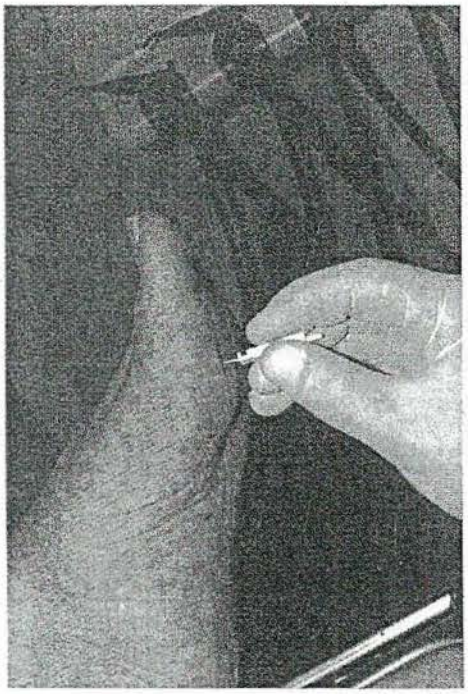

(Fig. 6. Exploración sensibilidad dolorosa).

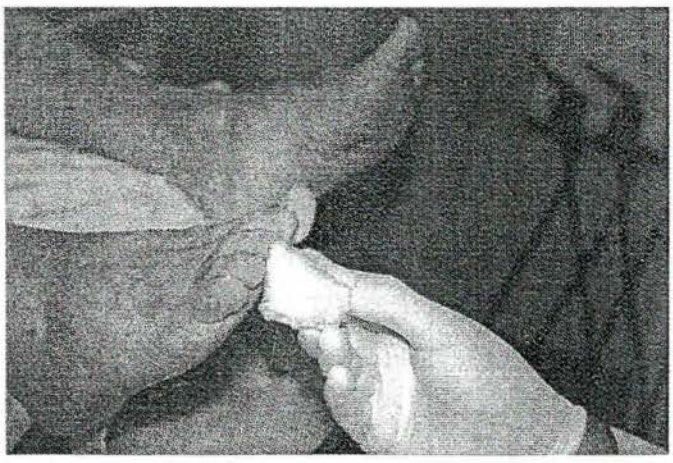

(Fig. 7. Exploración sensibilidad táctil).

  - Percepción térmica. Se examina con un objeto metálico sumergido en agua con hielo. (Fig. 8)
  - Percepción vibratoria. Se utiliza un diapasón de 128 Hz. (Fig. 9)

Cada prueba se registra acorde al nivel en la que la sensibilidad empieza a desaparecer:

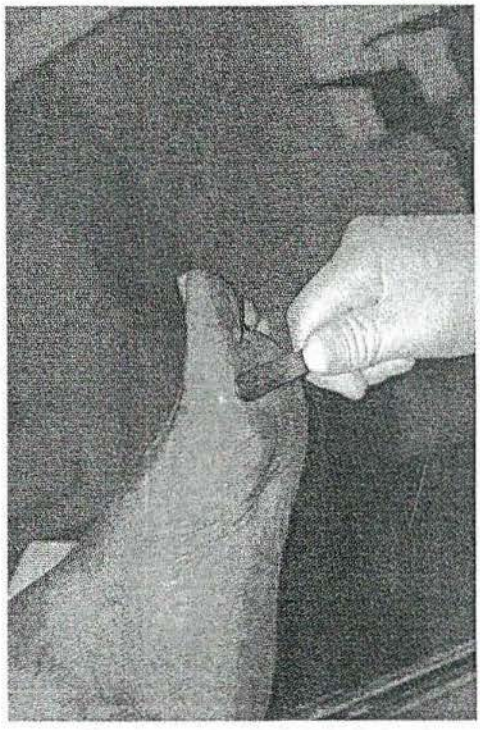

(Fig. 8. Exploración sensibilidad térmica)

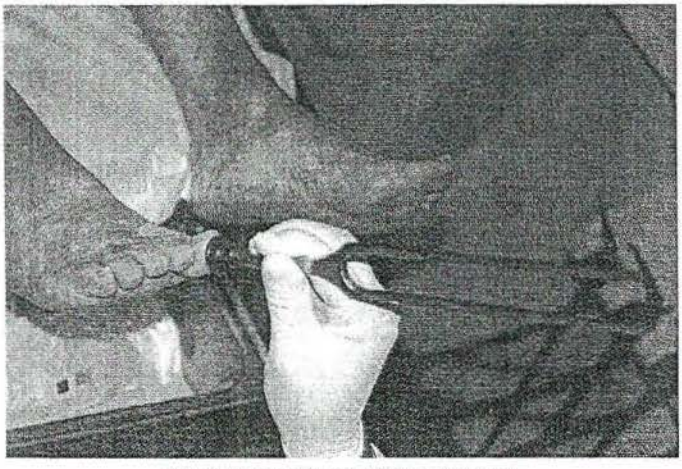

(Fig. 9. Exploración sensibilidad vibratoria).

Ausencia de anormalidades: 0

Afectación a nivel digital: 1

Afectación a nivel de mediopie: 2

Afectación a nivel de tobillo: 3

Afectación a nivel de media pierna: 4

Afectación a nivel de muslo-cadera: 5

El registro máximo sumándolo a cada modalidad es de 20. Este valor es el R.I.N.

A parte de los registros de los signos neuropáticos se pueden realizar los test sensoriales cuantitativos que exploran las sensibilidades anteriores realizando una gradación de la afectación neurológica para crear una base de datos cuantitativa y prospectiva entre los distintos pacientes.

Estas técnicas se basan en cuantificar un mínimo estímulo que debe ser percibido por el paciente. Es necesario contar con la colaboración y concentración del paciente para obtener unos resultados óptimos, lo que a menudo nos va a hacer depender de la subjetividad del individuo a evaluar.

- Percepción de la sensibilidad vibrátil: la sensibilidad vibrátil es ofrecida por largas fibras mielinizadas tipo α y β, las cuales se evalúan mediante un Biotensiómetro.

  El Biotensiómetro consiste en un aparato capaz de producir una vibración, la cual se puede incrementar mediante un potenciómetro en valores entre 0 y 50 voltios.

  El paciente es preguntado sobre el momento en el cuál empieza a sentir la vibración, anotando en este instante el grado de percepción vibrátil que será el umbral de percepción de la sensibilidad vibratoria.

  El umbral de percepción de la sensibilidad vibratoria se incrementa con la edad existiendo una relación umbral-edad.

  Este método de evaluación cuantitativa está sujeto a un cierto grado de variación, pero si ha sido posible relacionarlo con la aparición de ulceraciones en el pie.

- Percepción de la sensibilidad térmica. La sensación térmica de calor se transmite por pequeñas fibras amielínicas, mientras que la sensación térmica del frío se transmite tanto por fibras mielínicas como amielínicas.

  La cuantificación de estas sensibilidades requiere un equipo bastante caro y también está sometido a un alto grado de variación. Existen equipos de exploración de la temperatura que utilizan dos rodillos a dos rangos diferentes de temperatura predeterminados 25°C y 40°C.

  Con una temperatura en la piel de 32°C los rangos seleccionados (7°C por debajo y 8°C por encima) se consideran relevantes para discriminar la sensibilidad a la temperatura. Los rodillos permiten establecer rápidamente un mapa de las áreas de la piel con sensibilidad normal y anormal.

- Umbral de percepción cutánea. El umbral de percepción cutánea se evalúa mediante el monofilamento de Semmes-Weinstein. Estos filamentos tienen diferentes diámetros numerados los cuáles ejercen una determinada presión dependiendo del diámetro del mismo. Usando un set de filamentos se puede identificar el umbral de percepción cutánea y relacionarlo con el riesgo a padecer complicaciones. (Fig. 10)

  Aquellos pacientes que no son capaces de sentir 10g. de presión se pueden considerar de alto riesgo.

  Normalmente se utiliza de forma estándar el monofilamento de un grosor 5.07 log. que es capaz de imprimir una presión de 10 gramos por milímetro lineal de presión.

- Percepción de la sensibilidad táctil. Se puede utilizar un instrumento como el Tacticom®. Se trata

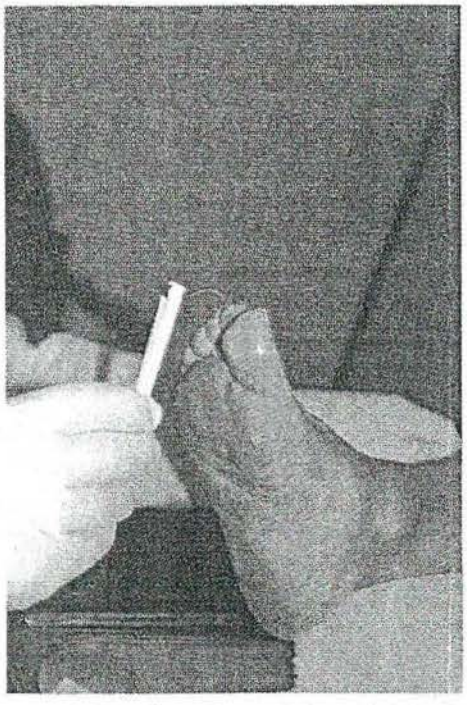

Fig. 10 Monofilamento de Semmes-Weinstein.

de un disco de aluminio anodizado de 6.4 cm. de diámetro y 1.8 cm. de grosor con un peso de 184 g. Posee 8 cilindros, del mismo metal, separados entre ellos y que sobresalen. Las circunferencias de los cilindros varían entre 12.5 mm. a 40 mm. que indican los distintos niveles de afectación (12.5 mm. nivel 0 y 40mm. nivel 7).

- *Examen Biomecánico*. La recogida de las huellas plantares es un método de diagnóstico que se lleva utilizando desde hace tiempo en el campo de la Podología y en el que se han registrado grandes avances en las últimas décadas debido al avance tecnológico unido a la utilización de sistemas informáticos que facilitan el análisis y la cuantificación de los datos obtenidos.

La aplicación de los sistemas informáticos al estudio de las presiones plantares ha permitido establecer con precisión el mapa de presiones soportados por el pie durante la deambulación.

En la Clínica Universitaria de Podología se utiliza el sistema Musgrave® Footprint System. : Es un sistema que se diseño específicamente pensando en las personas diabéticas y en cómo prevenir la aparición de úlceras plantares mediante el diagnóstico precoz de zonas de hiperpresión. (Fig. 11)

El método del MUSGRAVE SYSTEM consiste en un análisis de presiones plantares que se lleva a cabo mediante dos plataformas independientes que contienen 2048 sensores cada una.

Estos sensores de pequeñísimo tamaño (5mm x 5mm) captan las presiones tanto en estática como en dinámica (marcha) y nos permite valorar las presiones que se ejercen en la planta del pie por centímetro cuadrado.



Fig. 11 Exploración dinámica mediante el sistema Musgrave® Foot Print.

Las técnicas de despistaje cualitativas y cuantitativas permiten clasificar el pie en un grado determinado de riesgo y protocolizar unas revisiones de acuerdo a esta gradación.

- Grado 0: pie con sensibilidad y vascularización normal y ausente de deformidades.
- Grado 1: pie con sensibilidad y vascularización normal y con deformidades.
- Grado 2: pie con neuropatía y/o vasculopatía pero sin deformidades.
- Grado 3: pie con neuropatía y/o vasculopatía, deformidades óseas e historia de ulceraciones.

Una vez definido el grado de riesgo se protocolizan las siguientes revisiones:

- Grado 0: revisión al año.
- Grado 1: revisión a los 6 meses.
- Grado 2: revisión a los 3 meses.
- Grado 3: revisión a las 4-6 semanas.

Estas revisiones se establecerán independientemente del tratamiento que para cada patología del pie se haya establecido.

CONCLUSIONES

Es necesario un correcto entrenamiento del Podólogo en el campo de la exploración clínica del paciente diabético para poder identificar el grado de riesgo de sufrir ulceraciones. Esta protocolización es necesaria para instaurar un tratamiento precoz y un plan de actuaciones que impidan el desarrollo de lesiones en los pies.

La integración del Podólogo en el equipo interdisciplinar pasa por un correcto aprendizaje en el manejo del paciente diabético así como una especialización en su exploración y tratamiento.

Es importante apostar por un papel preventivo y rehabilitador en el cual el podólogo puede conseguir grandes éxitos y reconocimiento interprofesional.

BIBLIOGRAFIA

1. **AL FISHER ASSOCIATES**. *"1997 Diabetes Survey"*.JAPMA.87(12).575-582.1997.
2. **AMERICAN DIABETES ASSOCIATION**: *Consensus Development Conference on Diabetic Foot Wound Care (Consensus Statement)*. Diabetes Care 22:1.354-1360.1999.
3. **ANGLADA BARCELE J, GIMENEZ GAIBAR A, GIRVENT MONFILOR F, PEREZ PEREZ A, VALVERDE TORREGUITART M, VILADE JULIA J.** *"Pie Diabético"* Ediciones Ergón. Madrid 1999.
4. **ARRNSTRONG DG, FISH SE**: *"Healing the diabetic Wound"*. Clinics in Podiatric Medicine and Surgery. Volume 15. Number 1. WB. Saunders Company. Philadelphia. 1998.
5. **ARTRISTRONG DG, LAVERY LA, HARKLESS LB, VAN HOUTUM YM**: *"Amputation and reamputation of the diabetic foot"*. JAPMA 87 (6): 255-259- 1997
6. **ARRNSTRONG DG, LAVERY LA, QUEBEDEAUX TL, WALKER SC**: *"Surgical morbidity and risk of amputation due to infected puncture wounds in diabetic versus nondiabetic adults"*. Southern Medical Journal 90:384,1997.
7. **ARORA S, LOGERFO FW**: *"Lower extremity macrovascular disease in diabetes"* JAPMA 87 (7):327-331.1997
8. **BLANES MOMPO JL, CAMP FAULI A.** *"Protocolo en la Unidad del Pie Diabético"*. Federación Española de Podólogos. Madrid 1999.
9. **DE HEUS-VAN PUTTEN MA, SCHAPER NC, BAKKER K**: *"The clinical examination of the diabetic foot in daily practise"*. Diabet Med 13: s5 5,1996-
10. **EDELSON GW, ARRNSTRONG DG, LAVERY LA, CAICCO G**:" *The acutely infected diabetic foot is not adequately evaluated in an inpatient setting"*. JAPMA. 87 (6):260-265.1997.
11. **FRYKBERG RG**: *"Team approach toward lower extremity amputation prevention in diabete?*. JAPMA. 87 (7):305-312.1997.
12. **LAVERY LA, DENNIS KJ**: *"The Diabetic Foot"*. Clinics in Podiatric Medicine and Surgery. Volume 12. Number 1. WB- Saunders Company. Philadelphia. 1995.
13. **LAVERY LA, LAVERY DC, QUEBEDEAUX TL**: *Increased foot pressures after great toe amputantion in diabetes~'*. Diabetes Care 18: 1460,1995
14. **LITZELMAN DK, MARRIOTT DJ, VINICOR F**: *"The role of footwear in the prevention of foot lesions in patients with non-insulin dependent diabetes: conventional wisdom or evidence-based practiceT'. Diabetes Care. 20:156,1997.*
15. **MAYFIELD JA, REIBER GE, SANDERS LJ, JANISSE D, POGACH LM**: *"Preventive foot care in people with diabetes (Technical Review)*. Diabetes Care 21:2161-2177, 1998-
16. **MORALES LOZANO R, GONZALEZ FERNANDEZ ML, SAN MARTIN ESPINEL C, GONZALEZ JURADO, MA**: *'Neuropatía diabética en el pie"*. Salud del Pie. 14:6-10.1995.
17. **MORENO HERNANDEZ MI, TRILLA SOLER MC, ESPLUGA CAPDEVILA A, MENGUAL MIRALLES N, BUNDO VIDIELLA M, JUANOLA COSTA J, AUBA LLAMBRICH J**: *"Autocuidado y factores de riesgo de pie diabético en pacientes con diabetes mellitus tipo F'*. Atención Primaria. 20 (4): 185-190.1997-
18. **MUELLER MJ:** *'1dentifying patients with diabetes mellitus who are at risk for lower extrernity complications: use of the Serarnes-Weinstein monofilaments"*- Phys.Ther.76:68-71.1996.
19. **MURRAY HJ, BOULTON MM** *"The patophysiology of diabetic foot ulceration*. Clin Podiatr Med Surg 12: 1, 1995.
20. **MURRAY HJ, YOUNG MJ, HOLLIS S, ET AL** *"The association between callus formation, high presures and neuropathy in diabetic foot ulceration"*. Diabet Med 13:979,1996.
21. **PADROS SANCHEZ, C.** *'Trotocolo de exploración y tratamiento del pie diabético"* Rev Esp Podo. VI (5): 227-228.1995.
22. **PETER-RIESCH B, ASSAL JP**: *"Teaching diabetic foot care effectively"*.JAPMA. 87 (7): 318-320.1997.
23. **REIBER GE, PECORARO RE, KOESPELL TD** *"Risk factors for amputation in patients with diabetes mellitus: a case control study*. Ann Intern Med 117:97, 1992.
24. **SIMEONE LR, VEVES A**: *"Screening techniques to identify the diabetic patient at risk of ulceration"*. JAPMA 87 (7) 313-317. 1997.
25. **THORNSOM FJ, VEVES A, ASHE H, ET AL**: *"A team approach to diabetic footcare: the Manchester experiencC*. Foot. 1: 75,199
26. **VAN ROSS ERE**: *"A-fter amputation rehabilitation of the diabetic amputee"*. JAPMA: 87 (7) 332-335.1997
27. **VEVES A, FERNANDO DJS, WALEWSKI P, BOULTON MM.** *"Estudio de las presiones plantares en pacientes diabéticos"*. El Peu. 67: 251-254.1996.
28. **WILES PG, PEARCE SM, RICE PJS, ET AL**: *'Tibration perception threshold: influence of age, height, sex, and smoking and calculation of accurate centile values*, Diabet Med 8: 157,1991
29. **YONG P, KARAS TJ, SMITH KD, PETROV 0**: *"The durability of Semmes-Weinstein 5.07 monofilament'*. J. Foot Ankle Surg. 3 9 (1) 3 4-3 8.2000.
30. **YOUNG MJ, BREDDY JL, VEVES A, ET AL**: *"The pediction of diabetic foot ulceration using vibration thresholds: a prospective study"*. Diabetes Care 17:557,1994.

PROTOCOLO DE EXPLORACION NEUROLOGICA EN EL PIE DE RIESGO

*PALOMO TOUCEDO, Inmaculada C.
*MARTINEZ CAMUÑA, Luis
*MUNUERA MARTINEZ, Pedro V.
*DOMINGUEZ MALDONADO, Gabriel
*RAMOS GALVAN, José
*ALVAREZ JIMENEZ, Jesús

RESUMEN

Este trabajo presenta un protocolo de exploración neurológica que incorpora. maniobras exploratorias sencillas y fácilmente realizables en las consultas podológicas. Se establece superficialmente la valoración de los resultados obtenidos, ya sean normales o patológicos, así como su significado clínico.
Se enfatiza en la necesidad de practicar estas técnicas de forma sistemática para obtener una evaluación completa de los pacientes, especialmente en aquellos que ya presentan un pie de riesgo, como es el caso de los diabéticos. En este sentido, dada la prevalencia de la neuropatía diabética y su repercusión clínica, hemos tratado algunos aspectos de la misma.
De igual forma, se recalca que las lesiones neurológicas, fundamentalmente por afectación sensitiva, pueden poner en peligro la integridad del miembro, por lo que el pie neurológico es también un pie de riesgo.
Por último, insistimos en la necesidad de realizar la exploración neurológica como medio fundamental para obtener el diagnóstico correcto del paciente y establecer las medidas terapéuticas.

PALABRAS CLAVES

Exploración neurológica, pie de riesgo, pie diabético, sensibilidad, función motora.

ABSTRACT

This paper presents a protocol of neurological examination to be used in podiatric offices. A superficial evaluation of the results as well as the clinical findings has been stablished.

The necessity to practice these techniques to obtain a complete evaluation of the patients has been emphasized, especially in these patients presenting a foot risk like in diabetic foot.

KEY WORDS

Neurological examination, foot of risk, diabetic foot, sensibility, motor function.

INTRODUCCION:

Existen múltiples alteraciones neurológicas que afectan de diversas formas a la extremidad inferior y especialmente al pie, provocando un conjunto de lesiones que, por sus características, pueden llegar a poner en peligro la integridad del miembro. Esto justifica la denominación de pie de riesgo para los pies de aquellas personas que las padecen.

Especial atención merece la neuropatía provocada por la Diabetes Mellitus, no sólo por la prevalencia de la enfermedad en la población general, sino por la temprana instauración de esta complicación y sus nefastas consecuencias.

Para algunos autores la neuropatía es la complicación más común en pacientes diabéticos. Algunas cifras, menos alarmantes, sugieren que, uno de cada tres diabéticos padecerá a lo largo de su vida algún tipo de afectación neurológica.

Claramente demostrada su determinante implicación en la ulcerogénesis, algunos estudios afirman que la neuropatía diabética puede ser responsable del 40% de las lesiones en los pies de estos pacientes.

Por si fuera poco, actualmente es la principal enfermedad asocíada a la deformidad de Charcot.

La neuropatía diabética puede manifestarse de muchas formas, por lo que se considera un conjunto de síndromes con degeneración de los nervios periféricos y autónomos. A pesar de esto, es la polineuropatía sensitivomotora simétrica distal, la más común con diferencia.

Por otra parte, en muchos pacientes la neuropatía diabética se encuentra en un estadío subclínico, de ahí la importancia del diagnóstico precoz de la enfermedad, con e

*Profesores de la E.U.C.C.S. Universidad de Sevilla
CORRESPONDENCIA: Escuela Universitaria de Ciencias de la Salud. Universidad de Sevilla. Departamento de E., F. y Podología. Avenida Sánchez Pizjuán, s/n. 41009 Sevilla.

objetivo de elaborar medidas preventivas evitando lesiones podológicas potenciales.

El diagnóstico de estas lesiones sólo puede realizarse tras la cumplimentación rigurosa de la historia clínica del paciente que incorpore una exploración completa, prestando especial atención a la función neurológica en el pie.(Fig. 1)

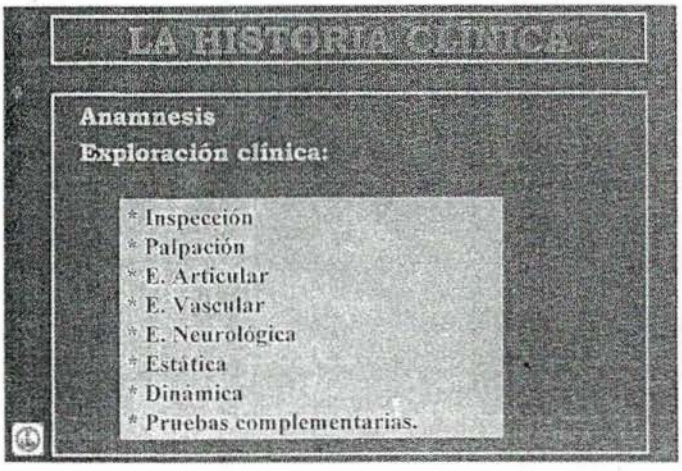

Fig. 1. Historia clínica.

Por ello, se presenta este protocolo de exploración neurológica que, de forma esquematizada y con instrumentos asequibles en cualquier consulta, recoge técnicas exploratorias sencillas e inocuas, que valoran las distintas funciones del sistema nervioso y sus alteraciones en el miembro inferior.

PROTOCOLO DE EXPLORACION NEUROLOGICA:

Comprende los siguientes pasos:

1 **La Inspección**: aunque es un método físico exploratorio más que una prueba específica, la información que nos proporcionan nuestros ojos, desde el mismo momento en que vemos al paciente, es difícil de desdeñar. Además, nos permite valorar aspectos del sistema nervioso autónomo.

2. **Exploración de la Sensibilidad**: tanto la superficial como la profunda deben ser evaluadas concienzudamente.

   Muchos procesos neuropáticos tienden a alterarlas de forma insidiosa, sobretodo aquellos que desembocan en una disminución en la transmisión nerviosa, provocando cuadros de hipoestesia difíciles de detectar por el propio paciente. La detección precoz de cualquier afectación en la extero o propiocepción permite instaurar el tratamiento preventivo efectivo de la alteración en sí y de sus complicaciones potenciales.

3 **Valoración de la Función Motora**: la marcha es quizás la función más característica del miembro inferior, siendo producto de una perfecta sincronización del sistema musculoesquelético y neurológico.

   La afectación neurológica puede alterar la actividad muscular y la respuesta refleja, provocando a veces, lesiones evidentes Y, otras, pueden afectar selectivamente a determinados músculos o reflejos. Una buena exploración de la actividad motora será imprescindible para diagnosticar y tratar íntegramente este tipo de pie.

4. **La Coordinación y el Equilibrio**: imprescindibles para el correcto desarrollo del paso al andar, su alteración produce marchas patológicas o ataxias, así como frecuentes caídas. Aunque habitualmente son claramente identificables, a veces pasan inadvertidas, de ahí la necesidad de su evaluación.(Fig. 2)

Fig. 2. Exploración neurológica.

LA INSPECCION:

Basada en la información visual, nos ofrece multitud de información relacionada con la actividad neurológica en el miembro inferior.

La marcha del paciente al entrar en la consulta y la actitud de los miembros en particular, nos orienta del funcionamiento motor de los mismos; así como si manifiesta cojera, asimetrías, atrofias musculares o claudicación.

Más tarde, el aspecto de la piel y anejos o incluso lesiones dérmicas, nos permitirá valorar la actividad de sistema autónomo.

En este sentido, la neuropatía autosómica diabética presenta un cuadro característico en el que el estado de la piel de piernas y pies suele afectarse, dando lugar a anhidrosis, uñas atróficas, piel seca, áspera, frágil, fina, con ausencia de vello y presencia de trastornos tróficos como úlceras.

Tampoco podemos olvidar la observación de deformaciones osteoarticulares en los pies, haciendo un diagnóstico diferencial entre las ocasionadas por trastornos biomecánicos adquiridos, por distrofias musculares o por la osteoartropatía diabética que puede desencadenar en el típico pie cúbico de Charcot.

LA SENSIBILIDAD

Su estudio requiere diferenciar los distintos tipos, los cuales tendrán pruebas exploratorias específicas.

SENSIBILIDAD SUPERFICIAL O EXTEROCEPCION: gracias a complejos receptores en la piel, percibimos los estímulos externos de las superficies que tocamos, recogiendo información sobre nuestro entorno.

Está compuesta por la sensibilidad táctil, la dolorosa y la térmica.

La sensibilidad táctil: se explora con el paciente relajado en sedestación o decúbito supino.

Simplemente se le toca con una torunda de algodón, bolita de lana o pincel, de forma aleatoria y en distintas zonas del dorso y de la planta.

El paciente nos deberá contestar, sin mirar, dónde le tocamos y cuándo.

La sensibilidad dolorosa: no hace mucho tiempo se exploraba mediante un objeto punzante.

Por fortuna, en la actualidad, se ha desarrollado un instrumento útil y práctico que nos permite cuantificarla. Consiste en una sonda de nylon denominada monofilamento de Semmes-Weinstein, genéricamente estesiómetro. Éste posee distintas medidas, siendo la más utilizada la de 5'07 log, la cual ejerce una presión de 10 gr/cm² en la zona de aplicación.

La técnica consiste en colocar esta sonda perpendicular a la piel, ejerciendo una fuerza suficiente como para que ésta se arquee. En ese momento estaremos ejerciendo una presión constante en ese punto, dependiendo de la sonda utilizada. Se mantiene unos dos segundos y se retira. No debe realizarse sobre zonas de hiperqueratosis o de lesiones dérmicas.

Un individuo con la sensibilidad conservada debe "sentir" este estímulo. Si ésto no ocurre, se recurre a un filamento más grueso, y así, hasta escoger un estesiómetro rígido que, aplicado igualmente pero hasta un tope ejerce una presión de 40 gr/cm².

Los puntos que deben ser explorados en el pie van desde el dorso de mediopié, metatarsianos y dedos, hasta distintas zonas de la planta: talón arco interno y externo, cabezas metatarsianas, pulpejo de los dedos. Se exploran aleatoriarnente, en ambos pies, y el individuo debe responder, sin mirar, dónde y cuando le tocamos. Si no acierta, se debe dejar la zona para luego volver a explorarla.

Esta revolucionaria técnica ha permitido establecer lo que se conoce como umbral del dolor, que no es más que el grado mínimo sensitivo por debajo del cual la piel no puede proteger las estructuras blandas subyacente.

El individuo que no supere esta exploración, como es el caso de muchos diabéticos con polineuropatía distal crónica, posee un pie con alto riesgo de sufrir lesiones, ya que no posee sensibilidad suficiente que lo proteja frente a los microtraumatismos cotidianos.

La sensibilidad térmica: Se trata de determinar si el individuo es capaz de discriminar distintas temperaturas.

Aunque existen instrumentos específicos para su exploración, la manera clásica consiste en llenar tubos de ensayos, uno de agua frío o hielo, otro de caliente. Se aconseja que la temperatura oscile para el calor entre 40°-45°C y para el frío entre 5°-10°C. Se aplica directamente a distintas áreas del pie del paciente alternando frío, calor.

En pacientes diabéticos es frecuente observar alterada esta percepción sensorial, por lo que debemos extremar las medidas preventivas y aleccionarles sobre el riesgo que poseen de sufrir quemaduras. (Fig. 3)

Fig. 3. Sensibilidad superficial.

SENSIBILIDAD PROFUNDA O PROPIOCEPCION: los distintos receptores que se encuentran bajo la piel e incluidos en distintas estructuras del músculo, tendón y articulación, nos permiten obtener información sobre el estado de estos elementos: su posición, postura, movimiento.

Está compuesta por el sentido de movimiento y la posición articular, la sensibilidad vibratoria, la sensación de presión y el dolor profundo.

Sentido de movimiento y posición articular: se explora realizándole al paciente movimientos pasivos en dedos del pie y en tobillo, desde su posición de equilibrio. Tras instruir al paciente, le preguntaremos hacia dónde se ha movido la extremidad, "arriba", "a un lado".

De igual forma se colocan los dedos del paciente en una determinada posición y se le pregunta al paciente dónde siente que se encuentra su dedo.

Sensibilidad vibratoria (Palestesia): se mide mediante un diapasón de 128 c.p.s. o bien mediante los modelos graduados.

La técnica exploratoria consiste en hacer vibrar el diapasón mediante un golpe seco e inmediatamente colocar el extremo dístal sobre un saliente óseo. En nuestro caso se aplica sobre cara medial de la cabeza del primer metatarsiano, los maleolos y rótula. El paciente debe sentir la vibración hasta el final. Se considera que existe alteración cuando el paciente, o bien no nota la vibración, o refiere que cesa, al menos, 10 segundos antes de que el podólogo detecte la parada de ésta.

Los diapasones graduados tienen un cursor que barema la intensidad de vibración en una escala de 0 a 8. Los individuos que no detectan la vibración por debajo del punto 4, tienen alterada esta capacidad sensorial.

En pacientes diabéticos la palestesia se puede afectar de forma precoz, siendo uno de los signos más tempra-

nos de la polineuropatía diabética. Es por ello que esta sencilla prueba nos ofrece una valiosa información en el diagnóstico de las lesiones subclínicas o de los procesos neurológicos que se están empezando a instaurarse en el pie. (Fig. 4)

Fig. 4. Sensibilidad Profunda.

Sensación de presión: se explora produciendo un pellizco en la piel o una presión con un objeto romo sobre una masa muscular. No debe ser un estímulo doloroso.

Se le pregunta paciente lo que siente y dónde lo siente.

Dolor profundo: la prueba consiste en producir un dolor fuerte mediante la compresión de estructuras tendinosas o musculares. En nuestro caso presionaremos bruscamente el tendón de Aquiles produciendo dolor.

En lo posible, hay que evitar realizar estas técnicas dolorosas o molestas que pueden dificultar las técnicas exploratorias posteriores.

LA FUNCION MOTORA

Su evaluación nos permitirá estudiar el comportamiento funcional del miembro inferior.

Comprende la exploración de los reflejos cutáneos y osteotendinosos, el tono y balance muscular, además de la marcha.

Los reflejos: tanto los superficiales o cutáneos, como los profundos, también llamados osteotendinosos, pueden estar alterados de distintas formas en las patologías neurológicas.

Cuando el reflejo no se produce, hablamos de **arreflexia.**

Cuando se produce con una respuesta menos intensa que la fisiológica, se denomina **hiporreflexia.** Cuando la respuesta es exagerada, se designa como **hiperreflexia**.

Y cuando la respuesta al estímulo es distinta de la considerada fisiológica, nos referimos a un **reflejo patológico**.

Para que la valoración sea fidedigna, el paciente debe estar en descarga y completamente relajado.

Reflejo cutáneo plantar: la técnica consiste en estimular, con un objeto romo, la zona lateral de la planta, realizando una presión más o menos constante a lo largo de un recorrido determinado. El estímulo no debe ser doloroso.

Comienza en talón, continúa en zona externa del arco longitudinal externo, para terminar pasando por las cabezas metatarsianas, tal y como se indica en la imagen. La respuesta normal implica la unión y flexión de dedos. La respuesta patológica, llamada signo de Babinski, implica un cuadro combinado caracterizado por la separación del primer dedo en flexión dorsal, la apertura en abanico de los dedos menores y en los casos más evidente, flexión dorsal del tobillo y retirada de la pierna con flexión de la rodilla.

Los enfermos con afectación neurológica periférica, como es el caso de los diabéticos, no presentan esta alteración. Sin embargo, esta prueba es de obligado cumplimiento para todos los pacientes, pues el signo de Babinski positivo implica lesión piramidal. (Fig. 5)

Fig. 5. Reflejo cutáneo plantar.

Reflejos profundos: en el miembro inferior nos interesa valorar **el reflejo Aquíleo y el Rotuliano.**

La prueba exploratoria consiste en aplicar un golpe seco, preferiblemente con el martillo de reflejos, justo en la zona de inserción del tendón, produciendo una inmediata contracción muscular.

La respuesta normal para el tendón de Aquiles es una discreta flexión plantar; para el tendón rotuliano, una evidente extensión de la rodilla.

Muchas alteraciones neurológicas tienen estos reflejos alterados o abolidos, como en el caso de algunas neuropatías diabéticas. (Fig. 6)

Tono muscular: el grado de contracción mínima que posee todo músculo, puede afectarse en exceso, produciendo una hipertonía del mismo o en defecto, provocando una hipotonía.

En cualquier caso son lesiones habituales en el miembro inferior, debido a las muchas afecciones nerviosas que inciden sobre la función motora, ocasionando graves trastornos en la actividad muscular y en la marcha.

Fig. 6. Reflejos profundos.

Balance muscular: Permite valorar el grado de fuerza que posee un determinado músculo o grupo muscular. Para ello se pide al paciente que realice un determinado movimiento activo y se ejerce sobre él una resistencia. De acuerdo a la potencia muscular se gradúa de 0 (nula) a 5 (normal) según la respuesta obtenida.

Valor 0 si no existe ninguna actividad muscular ni contracción.

Valor 1 cuando existe contracción sin movimiento

Valor 2 en caso de movimiento sin vencer la acción de la gravedad

Valor 3 para el movimiento en contra de la fuerza de la gravedad

Valor 4 cuando existe movimiento contra resistencia externa

Valor 5 si el músculo puede contrarrestar una resistencia mayor, ejercida por el explorador.

No es raro que estos parámetros estén alterados en afecciones neurológicas que cursan con atrofia muscular o afectación del tono, por lo que su repercusión en la marcha es importantísima.

Aunque no es frecuente, están descritas algunas neuropatías diabéticas que producen un cuadro de atrofia muscular con retracción de la musculatura flexora y, por consiguiente de la superficie plantar, lo que condiciona una postura de pie y dedos en garra.

La marcha: muchísimas alteraciones neurológicas, fundamentalmente las de afectación motora, se manifiestan con trastornos en la marcha o ataxias. Algunas incluso poseen un patrón patológico específico que es necesario conocer en cada caso. Así podemos hablar de la marcha en pacientes hemipléjicos, de las parálisis como la del ciático popliteo externo, en el Parkinson, en la enfermedad de Charcot-Marie-Tooth...

En otras, la afectación es menor o no existe. Aún así, debemos esmeramos en la exploración dinámica. Con el paciente en el banco de marcha observaremos si existe cojera, claudicación o inestabilidad.

Si el desarrollo del paso se realiza según la secuencia normal, respetando las distintas fases de apoyo y vuelo. Valoraremos movimientos normales o patológicos en la biomecánica del pie, la actitud de los miembros inferiores, la longitud del paso y el ángulo de Fick entre otros. La marcha en la neuropatía diabética puede alterarse de distintas formas. Debido a la pérdida de sensibilidad externa y propioceptiva, como por la presencia de lesiones dérmicas, el diabético puede adquirir un nuevo patrón de carga que no se ajuste al fisiológico, condicionando una nueva dinámica, con la dificultad añadida si presentan cambios osteoarticulares o miembros amputados.

COORDINACION Y EQUILIBRIO:

Aunque ambos han sido someramente valorados durante la inspección y en la exploración de la marcha, podemos aumentar los datos exploratorios incluyendo en nuestro protocolo dos pruebas sencillas que nos informan de posibles alteraciones en la coordinación y equilibrio por afectación neurológica.

Signo de Romberg: se realiza con el individuo en bipedestación, brazos relajados y las piernas ligeramente separadas. En esta posición, en la cual mantiene perfectamente el equilibrio, se le pide que cierre los ojos.

Los pacientes con afectación neurológica tienden a tambalearse, ya que sólo consiguen la estabilidad gracias a la ayuda de la vista.

Signo Talón-Rodilla: con el individuo en decúbito supino, se le pide que coloque su talón sobre la rodilla del miembro contralateral.

Este sencillo movimiento requiere de una perfecta coordinación neuromuscular que puede estar afectada en algunos síndromes neurológicos, por lo que el paciente no podrá realizarlo adecuadamente.

CONCLUSIONES:

Tras haber descrito el conjunto de técnicas exploratorias sencillas que componen este protocolo de exploración neurológica y haber mostrado los signos normales y patológicos de estas pruebas, podemos llegar a la conclusión de que:

La valoración neurológica debe incluirse de forma sistemática en la exploración clínica de todos los pacientes, siendo de obligado cumplimiento en aquellas personas con pies de riesgo y en especial, en pies diabéticos.

Junto al resto de información recogida en la historia clínica, la exploración neurológica es fundamental para establecer el diagnóstico correcto de la lesión podológica, facilitando el tratamiento integral y personalizado del individuo.

Puesto que las alteraciones neurológicas pueden ocasionar pies de riesgo, su evaluación y diagnóstico precoz nos permite clasificarlos y establecer protocolos de tratamiento y seguimiento, así como elaborar medidas preventivas y actividades de educación para la salud en este colectivo.

BIBLIOGRAFIA

1. **ALONSO C, JIMENEZ R, GARCIA FJ, GONZALEZ ML, MORALES R**. *Neuropatía diabética*. Revista Española de Podologia 1996; 7: 372-377.
2. **BOYKO EJ, AHRONI JH, STENSEL V, FORSBERG RC, DAVIGNON DR, SINITH DG**. *A prospective study of risk factors for diabetic foot ulcer. The Seattle Diabetic Foot Study. Diabetes Care* 1999 Jul; 22(7): 1036-42.
3. **CAMP A, BLANES J**. *Protocolo en la unidad del pie diabético*. Madrid: Federación Española de Podólogos; 1999.
4. **DEGOWIN RL**. *Exploración diagnóstica*. Mójico, D.F.: McGraw-Hill Interamericana; 1998.
5. **GOLDCHER A**. *Manual de Podología*. Barcelona: Masson; 1992.
6. **JIMENEZ A**. *Manual de exploración*. Salamanca: Librería Cervantes; 1997.
7. **NOGUER L, BALCELLS A**. *Exploración clínica práctica*. Barcelona: Científico-Médica; 1997.
8. **PADROS C**. *Protocolo de exploración y tratamiento del pie diabético*. Revista Española de Podología 1996; 7: 385-390.
9. **SCHUMANN D**. *Dominar el arte de la valoración*. En: Atención Integral en Enfermería. Diabetes. Cuidados y control. Barcelona: Doyma; 1987. p. 101-114
10. **TOOD WF, LAUGHNER T, SAMOJLA BJ**. *Pie diabético*. En Robbins JM. Podología: Atención Primaria. Buenos Aires: Médica Panamericana; 1995. p. 197-232.

ESTUDIO SOBRE AMPUTACION DE MIEMBROS INFERIORES: RELACION CON ENFERMOS DIABETICOS

*ALVAREZ JIMENEZ, Jesús
**RAMOS GALVAN, José
***PALOMO TOUCEDO, Inmaculada C.
***MARTINEZ CAMUÑA, Luis

RESUMEN

Este trabajo es un estudio de investigación realizado sobre 100 historias clínicas, demostrando en una primera fase la relación de los enfermos amputados con la Diabetes Mellitus, características y tipología de esta población estudiada. En una segunda fase se ha analizado las necesidades sanitarias de estos enfermos y el coste en cuanto a consumo de recursos humanos y materiales demandados, finalizando con unas conclusiones y propuestas de solución y mejora al problema.

PALABRAS CLAVES

Amputación. Diabetes Mellitus. Sistema sanitario público. Coste. Unidad de pie diabético

ABSTRACT

This paper studies 100 case-histories demonstrating in the first phase characteristics and typology of these amputee patients affected with Diabetes Mellitus. In a second phase, sanitary necessities of these patients, human resources, conclusions and solution proposals.

KEY WORDS

Amputation. Diabetes Mellitus. Public sanitary system. Cost. Diabetic foot unit.

OBJETIVO

El objetivo del estudio, ha sido demostrar una vez más, el impacto que sobre las personas y el sistema público sanitario (en cuanto a costes) tienen las amputaciones, su relación directa con los enfermos diabéticos y lo importante que es en estas patologías unas buenas actuaciones preventivas, que podrían ser llevadas a cabo en centros sanitarios públicos por equipos multidisciplinares, donde no debería faltar un profesional de la podología.

MATERIAL Y METODO

El estudio se ha llevado a cabo en el Hospital Universitario Virgen Macarena de Sevilla, siendo éste un hospital de 1er nivel, y encuadrado dentro de los 7 hospitales más importantes de Andalucía, y con ciertas dificultades su realización, pues es un tema que podría poner en "entredicho" las líneas de actuación del sistema público sanitario o más concretamente este hospital.

El hospital pertenece al Area Hospitalaria Virgen Macarena, formada por varios centros, y como datos más relevantes, encontramos las siguientes características:

Población atendida:	483.434 personas
Zona de influencia:	Zona norte y noroeste de Sevilla
	Rural: 57.6 %
	Urbana: 42.4 %
Características hospital:	
	Camas: 1.119
	Quirófanos: 21
	Consultas: 169 locales
	Paritorios: 4
	Urgencias: 51 camas observación
	Alta tecnología en Diagnóstico por imagen y en Laboratorios
	Centro de Diálisis, etc., etc.
Personal:	**4.412** trabajadores

*Podólogo de Sevilla.
**Profesor Titular E.U. Podología de Sevilla. E.U. Ciencias de la Salud.
***Profesores Asociados E.U. Podología de Sevilla. E.U. Ciencias de la Salud.

PRESUPUESTO: Alrededor de 26.000.000.000 ptas.

El tipo de muestra ha sido aleatoria, escogida al azar y ha llevado la siguiente metodología: (Fig 1)

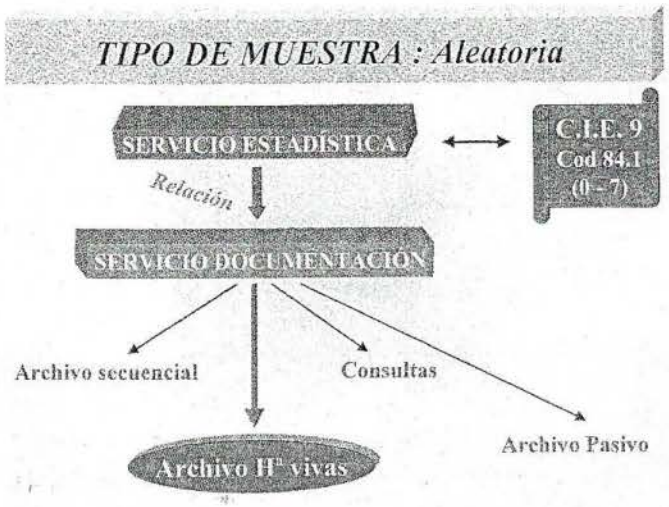

Fig. 1

Solicitamos al Servicio de Estadística del Hospital una relación de historias de pacientes que hubieran sufrido algún tipo de amputación de los miembros inferiores, y que éste fuera el diagnóstico principal de su proceso según el C.I.E. 9 (Clasificación Internacional de Enfermedades), independientemente del diagnóstico o procedimiento secundario.

Una vez obtenida la relación, conectamos con el Servicio de documentación para que nos facilitara dichas historias, las cuales podían estar localizadas en varios sitios:

- Archivo secuencial
- Consultas
- Archivo pasivo: Exitus e inmovilizado
- **Archivo de historias vivas:** siendo las que estuvieran aquí las que analizamos, dando por eliminadas las demás, por la dificultad de acceder a ellas. El número de historias analizadas ha sido **100**. (Fig. 2)

RESULTADOS

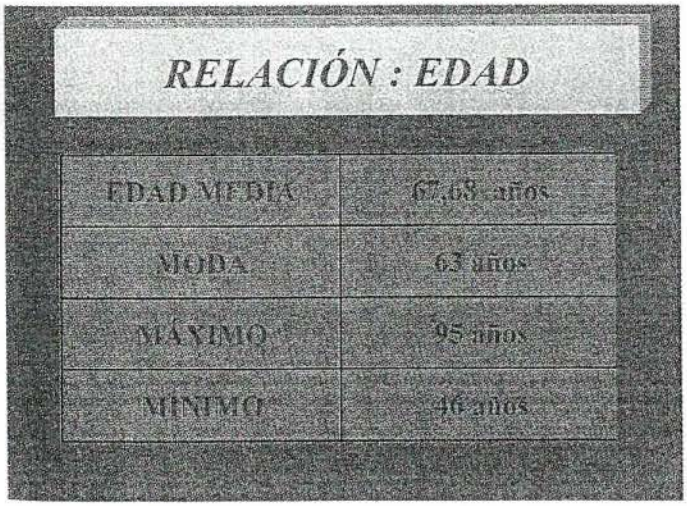

Fig. 2

La población estudiada tenía una edad media de **67.68** años; siendo la edad más frecuente o repetitiva (es decir la moda) 63 años, y los extremos 95 años como máximo y 46 años como mínimo.

En primer lugar quisimos ver cuantos de los enfermos amputados padecía de diabetes, y los resultados obtenidos fueron los siguientes:

El 63% eran diabéticos
El 37% no eran diabéticos. (Figs. 3 y 4)

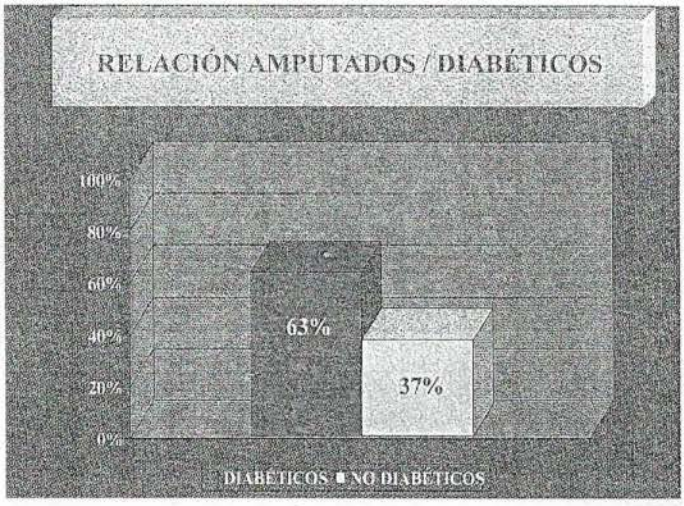

Fig. 3

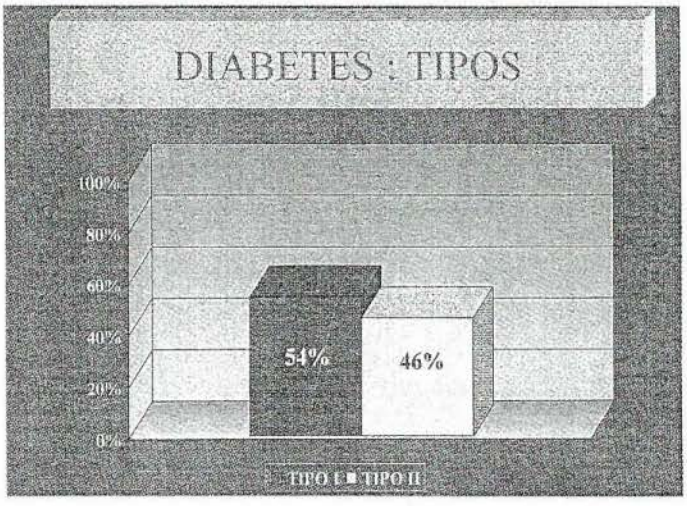

Fig. 4

La metodología podía haber sido al revés, es decir solicitar la relación de pacientes cuyo diagnóstico principal fuera el de diabetes y como procedimiento secundario la amputación; entonces el resultado hubiera sido el de 100% de enfermos diabéticos y amputados, pero aunque este resultado hubiera sido más dramático y de un gran impacto social, el estudio carecería de rigor científico, que es lo que a la larga perdura y hace avanzar.

De todos los enfermos diabéticos el 54% padecía la diabetes tipo I o insulino-dependiente y el 46% la diabetes

tipo II o no insulino-dependiente, que como se observa en el gráfico no existe una diferencia llamativa que implique una relación más estrecha.

De todas las historias analizadas el 65% correspondían a hombres y el 35% a mujeres. (Fig. 5)

En cuanto a la técnica quirúrgica o zona de amputación, en la muestra escogida los resultados obtenidos fueron los siguientes: (Fig. 6)

- 88% Supracondílea
- 3% Transtibiales
- 4% Dedos
- 5% Sin especificar

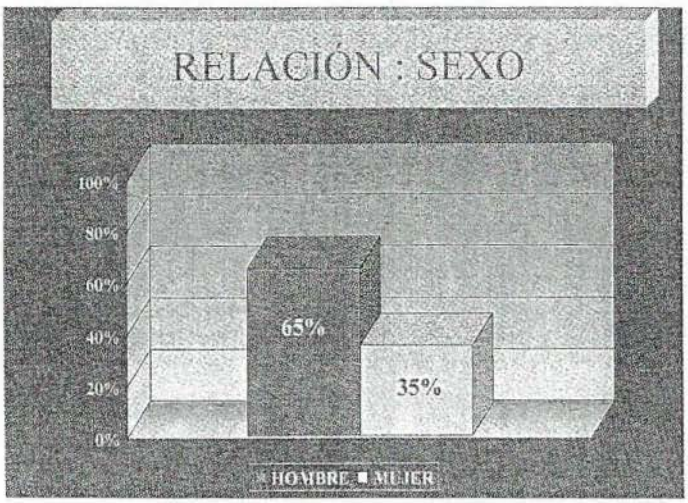

Fig. 5



Fig. 6

Una de las cosas que más nos llamó la atención es que sólo al 1% de la muestra se le realizó una arteriografía del miembro afectado. Tan sólo el 4% tenía realizada una Radiografía del miembro enfermo, y por consiguiente el 95% restante no tenía ninguna prueba complementaria (al margen de la Radiografía de tórax, electrocardiograma y analítica general para el estudio preanestésico).

Creemos que debe de haber un problema de archivo de las pruebas complementarias o de transcripción, pues yo que trabajo además en un Hospital como enfermero, me resisto a creer que se amputen miembros sin al menos alguna de las pruebas referidas.

Queríamos demostrar que el tabaco es un importante factor de riesgo, también para esta patología, y como nuestra obligación es dar los resultados obtenidos, he de decir que desde luego no deberíamos utilizar estos datos en una campaña "antitabaco", pues de todos los pacientes estudiados:

- El 27 % era fumador
- El 73% restante no fumaba (Figs. 7 y 8)

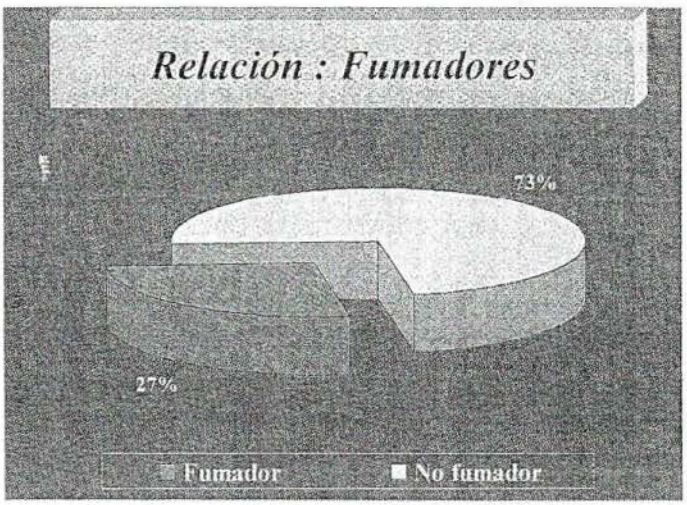

Fig. 7

Fig. 8

Creímos también importante observar las reintervenciones, es decir, pacientes que sufrieron una segunda amputación, y llamó la atención como al 26% de dichos enfermos se le practicó una segunda amputación, mientras el 74% restante no tuvó necesidad de ser reintervenido afortunadamente. (Fig. 7 y Fig. 8)

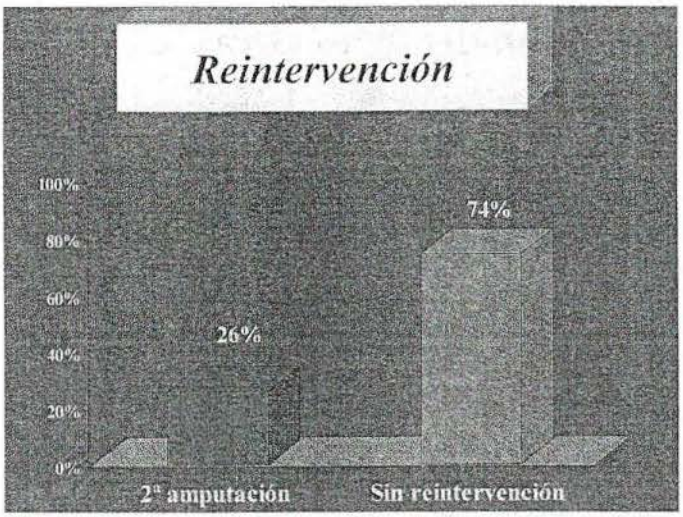

Fig. 9

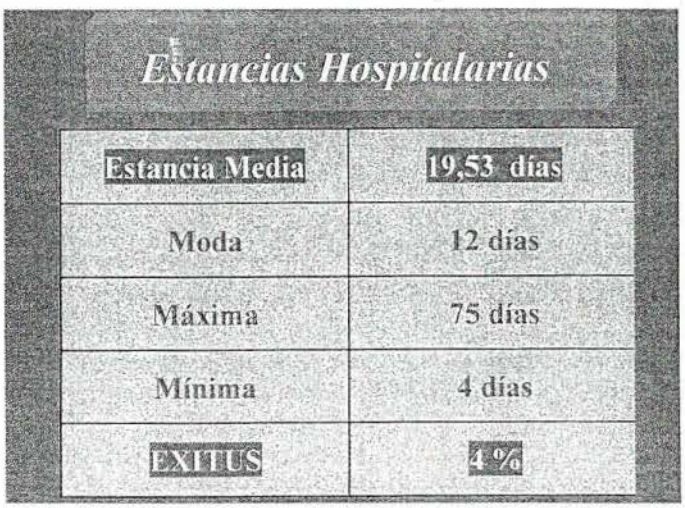

Fig. 10

Los enfermos amputados, son pacientes que consumen grandes recursos hospitalarios, siendo una prueba de ello los 19.53 días de estancia media que ocasionaron los enfermos de nuestro estudio; siendo 12 días la estancia más frecuente entre los investigados, pero habiendo un máximo de 75 días y un mínimo de 4 días.

Si lo comparamos con la estancia media del mismo Servicio de Cirugía de dicho hospital, que está en 6 días, observamos como son enfermos con una larga estancia.

4 de los pacientes fueron "exitus" en el hospital tras haberles realizado la amputación.

He de decir, que como una de las causas de la estancia media tan larga, aparte de las características propias de estos pacientes (edad, deterioro, patologías concomitantes, etc), puede ser que son pacientes que con frecuencia son "rebotados" de un servicio a otro (de cardiovascular a cirugía; de medicina interna a cardiovascular, etc), además de no ser un acto quirúrgico muy atractivo o estelar. (Fig. 11 y Fig. 12)

Uno de los datos más significativo y a tener muy en cuenta es que ninguno de los 100 pacientes estudiado consultó previamente con algún podólogo, y por consiguiente ningún paciente fue remitido al Hospital por un profesional de la Podología. (Fig. 13)



Fig. 11

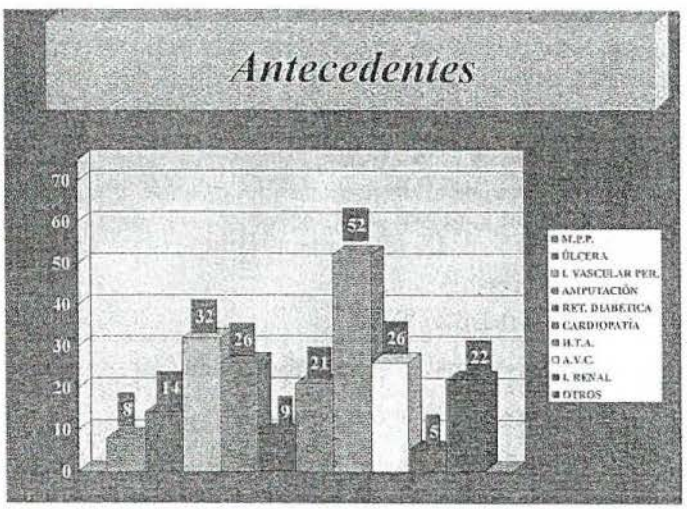

Fig. 12



Fig. 13

En una segunda fase, tras la recolección de datos y análisis de los mismos, nuestra intención era conocer el impacto económico que los procesos de amputaciones tienen sobre el sistema Sanitario Público, y para ello lo primero que debíamos hacer es calcular los costes de los Servicios implicados en estos procesos.

A través del C.O.A.N.h , que es un programa de Gestión Hospitalaria para analizar los costes por servicios, que relacionando las diferentes unidades productivas de los hospitales permite obtener los costes de las mismas y vincula la producción a estos costes.

Este programa basa su estructura en la división del hospital en Centros de Responsabilidad, que pueden ser:

Centros finalistas: los responsables del enfermo desde su ingreso hasta el alta o exitus.

Centros Intermedios: de los que se sirven los centros finalistas en todo su proceso de producción. Estos pueden ser:

- **Centros Centrales**: Servicios sanitarios no asistenciales: RX, Laboratorios, etc.
- **Centros Básicos**: Limpieza, Administración, etc.

Así aplicándolo al Servicio de Cirugía General I y II del Hospital Universitario Virgen Macarena, que es donde ingresan el 90% de estos pacientes, hemos podido saber que los costes de esta unidad han sido durante el año 1.999 los siguientes:

COSTES DIRECTOS: donde va englobado los costes de personal y de consumo (fármacos, fungibles, electricidad, etc) y que ascienden a un total de 595.964.853 ptas.

COSTES INDIRECTOS:

* De Servicios Centrales: 547.057.156 ptas.

* De Servicios Básicos: 268.697.226 ptas.

Es decir un total de 815.754.382 ptas. En costes indirectos.

Sumando los costes directos más los indirectos nos da un coste total del Servicio de Cirugía de **1.411.719.235 ptas. (Fig. 14 y Fig 15.)**



Fig. 14

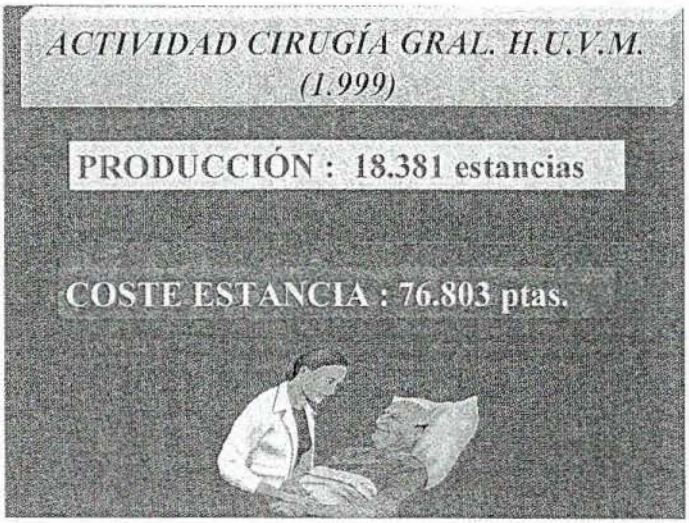

Fig. 15

Como he dicho anteriormente, este programa permite relacionar la producción con el coste, y midiendo la producción en **estancias**, observamos que este Servicio produjo durante el año 1.999 18.831 estancias, lo que nos indica que el **COSTE POR ESTANCIA** de media en los pacientes allí ingresados asciende a **76.803 ptas.**

El mismo proceso se realizó pero referido al otro Servicio implicado directamente con estos enfermos: **SERVICIO DE REHABILITACIÓN**, y sus costes totales fueron **461.330.015 ptas**. y la producción medida aquí en sesiones de rehabilitación fue de 134.331 sesiones, saliendo consecuentemente el **coste medio por sesión a 3.434 ptas.** (Fig. 16 y Fig. 17)

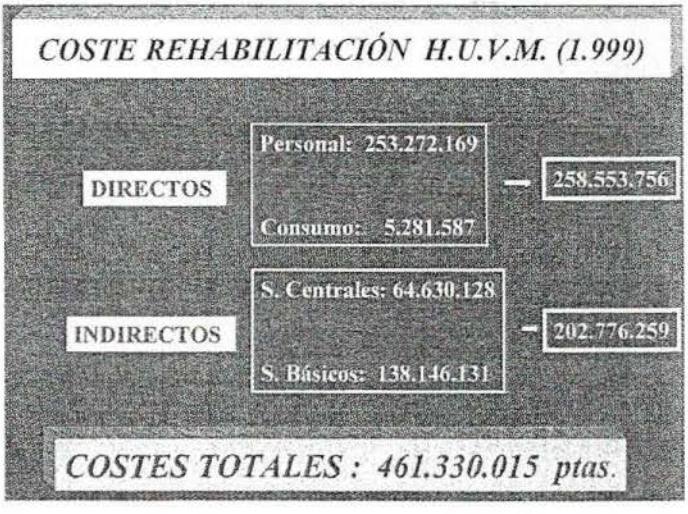

Fig. 16

Así que para ir viendo las repercusiones económicas de las amputaciones, tuvimos que comenzar sabiendo las demandas hospitalarias y extrahospitalarias de estos enfermos y estas fueron las siguientes:

En el **HOSPITAL**, según este estudio, van a estar una media de 19.53 días y el precio de cada estancia hemos dicho que era de 76.803 ptas.

Todos ellos van a necesitar **REHABILITACIÓN**, siendo el número de sesiones media necesaria para estos pacientes de 90 a 100 sesiones, costando cada una de ellas 3.434 ptas.

Fig. 17

Todos van a necesitar **PROTESIS**, siendo los precios medios de las mismas los que se reflejan en la figura correspondiente.

Todos estos pacientes necesitan ir y venir a las sesiones de rehabilitación en **AMBULANCIAS**, siendo el concierto que el S.A.S. tiene hecho con las empresas prestadoras de estos servicios de 1.500 ptas. Día.

Por supuesto a todos los enfermos amputados de miembros inferiores se les proporciona un **CARRITO**, cuyo precio medio es de 50.000 ptas. (Fig. 18 y Fig. 19)

Fig. 18

En definitiva, podemos decir que los costes de hospitalización, por llamarlos de alguna manera, entre la estancia y la rehabilitación alcanzan las 1.809.023 ptas. y los costes de consumo materiales como prótesis, carrito y ambulancia son alrededor de 500.000 ptas., lo que hace un total de **2.309.023 ptas**. el coste de cada enfermo amputado; cifra que realmente impacta a cualquiera, sin mencionar aunque de igual o quizás mayor trascendencia el **COSTE SOCIAL Y LABORAL** que supone esta situación.

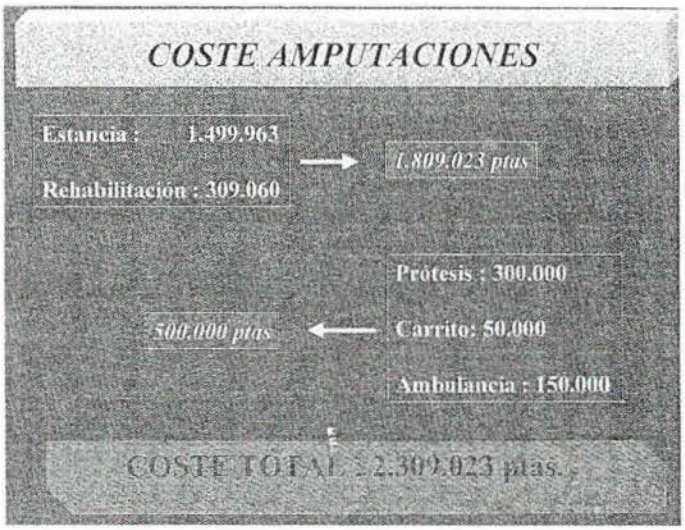

Fig. 19

Durante el año 1.999 en el H.U.V.M. se realizaron 95 amputaciones, que multiplicado por el costo de cada amputación, nos daría como resultado el coste de este hospital en enfermos amputados durante dicho año, y que asciende a **219.357.185 ptas.(Fig. 20)**

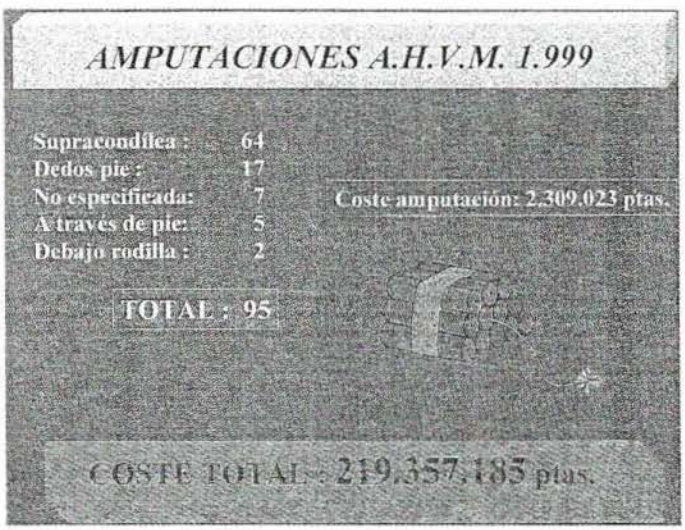

Fig. 20

CONCLUSIONES Y PROPUESTAS

Está claro que la Patología Vascular Periférica es una complicación de la diabetes Mellitus.

Que por todo lo expuesto anteriormente, creemos necesarias las UNIDADES DE PIE DIABÉTICO (integradas si se quiere en Unidades de Diabetes) dentro del Sistema Sanitario Público, ya que ello traería como consecuencia:

- Realización de Programas de Prevención, con una más que demostrada efectividad en las complicaciones de la D.M., aumentando la calidad de vida de estos pacientes y disminuyendo la tasa de mortalidad.
- Se reduciría entre un 50 - 70% las amputaciones de miembros inferiores, y por consiguiente habría un ahorro considerable en los costes hospitalarios derivados de las amputaciones. Ahorro que podría ser utilizado en parte para la integración de equipos de podólogos en los hospitales públicos.

Proponemos a nuestros dirigentes o responsables de la Sanidad de nuestro país, que estos son datos suficientes y relevantes para que se piense en la implantación de UNIDADES DE PIE DIABÉTICO, cuyas características estimamos que pueden ser las siguientes:

- Como objetivo principal de su existencia, debe ser la prevención y curación de todas las complicaciones podológicas como consecuencia de la D.M. u otras patologías.
- Deben estar integradas en Asistencia Especializada, por lo menos en un principio, ya que lo ideal sería en Atención Primaria, pero serían muchas más y su coste evidentemente muy superior.
- En ellas se atenderán a pacientes remitidos desde Atención Primaria o algún Servicio Hospitalario que lo requiera (Endocrino, Cardiovascular, etc), y tras una buena anamnesis se realizará una buena exploración sobre aspectos de la piel, neuropatía, sistema motor y autónomo, problemas vasculares o existencia de deformidades, para llevar un buen control sobre él y aplicarles PROTOCOLOS definidos de actuación, y si se creyera conveniente por su grado de complicación se remitiría a los distintos Servicios de Especialidades.

Pienso que debemos de seguir luchando por dejar de ser los únicos profesionales sanitarios que no pertenecemos a la Sanidad Pública, y que nuestro camino debe ser demostrándole a la sociedad lo que sabemos y podemos hacer, así como los beneficios que ésta obtendría con nuestras actuaciones, de manera que fueran los ciudadanos los que demandara dichas necesidades, pues no nos olvidemos que los políticos se deben única y exclusivamente a la sociedad, con el único objetivo de satisfacerles sus necesidades y demandas.

AGRADECIMIENTOS

A los alumnos de la asignatura de PODOLOGÍA PREVENTIVA.

Al Hospital Universitario Virgen Macarena de Sevilla, concretamente al Servicio de Documentación (Archivo) y a Carlos Gómez Caminero y Juan Polo pertenecientes a la Subdirección de Evaluación, que sin su ayuda desinteresada no habría sido posible llevar este estudio a su término.

BIBLIOGRAFIA

1.- **Memoria 1.998 del Area Hospitalaria Virgen Macarena del Servicio Andaluz de Salud**

2.- **Grupo de trabajo de diabetes de la SAMFyC** (http//www.cica.es/aliens/samfyc/epidem-I.htm)

3.- **Diabetes Care.** Volumen 21 número 2 - página 296 (http//www.diabetes.org/DiabetesCare/1998-02/pg296.htm)

4.- **Asociación Asturiana de diabéticos Universitarios**. *Diabetes* (http//www.geocities.com/audia-es/diabetes.html#conclusiones)

5.- **Sociedad Española de Diabetes** (http//www.nhcges.com/sed/cifrasb.htm)

6.- **BOULTON jJ.M.A., CONNOR H.,CAVANAGH P.R.**: "*The foot in diabetes* "ED : John Wiley & Sons ltd. 1995

7.- **Protocolo en la Unidad del Pie Diabético**. Camp Faulí A. - Blanes Mompo J.I.

8.- **Consenso de la SEACV sobre Pie diabético.** Valencia, junio 1997

9.- **Pie diabético o Arterial**. Consultorio Médico de tratamiento del dolor, úlceras o heridas y rescates del pie. Dr. Pablo R. Koval (Buenos Aires - Argentina)

10.- **CIE - 9** (Clasificación Internacional de Enfermedades)

11.- **Contrato Programa 1999 del Hospital Universitario Virgen Macarena** (Servicio Andaluz de Salud)

12.- **Contabilidad de costes por Servicios del Hospital Universitario Virgen Macarena** (COANh)

PREVENCION TERCIARIA EN LAS AMPUTACIONES DEL PIE. REPERCUSIONES PODOLOGICAS

*PALOMO TOUCEDO, Inmaculada C.
*DOMINGUEZ MALDONADO, Gabriel
*MARTINEZ CAMUÑA, Luis
*MUNUERA MARTINEZ, Pedro V.
*SALCINI MACIAS, José Luis

RESUMEN

En este trabajo abordamos las repercusiones generales y podológicas que afectan al pie amputado, dependiendo del nivel y tipo de amputación. Establecemos pautas generales de tratamiento y especificamos los tratamientos ortopodológicos que creemos más eficaces según el caso y nuestra experiencia. Destacamos la necesidad de plantear un tratamiento integral al individuo que aborde tanto el tratamiento funcional y estético como el preventivo, ya que consideramos que la prevención terciaria de estas amputaciones es fundamental para evitar complicaciones futuras en los pies.

PALABRAS CLAVES

Amputación, prevención terciaria, prótesis, pie de riesgo.

INTRODUCCIÓN

El número de amputaciones que se producen en pacientes con pies de riesgo puede ser sensiblemente disminuido con medidas de carácter preventivo y una correcta educación para la salud. Sólo en diabéticos, y según la recomendación de Saint Vincent, la cifra de amputaciones en el miembro inferior debería disminuir a la mitad.

Sin embargo, en la actualidad seguimos atendiendo a nuevos pacientes con amputaciones en nuestras consultas, muchas de ellas prevenibles si hubiesen tenido un seguimiento podológico previo. Aún así, es una realidad que existen situaciones en las que la amputación es una medida imprescindible para salvaguardar la integridad del resto del miembro o incluso de la persona.

En ambos casos, toda amputación en el miembro inferior requiere un tratamiento ortopodológico, no sólo como elemento sustitutivo o funcional, sino como una medida vital para prevenir nuevas situaciones de riesgo, ya que el conjunto de cambios biomecánicos que se producen en el miembro pueden conducir a una nueva amputación.

Este tratamiento junto a otras actuaciones específicas forma parte de la prevención terciaria del pie amputado.

CAUSAS Y TIPOS DE AMPUTACIÓN.

La amputación implica la pérdida de un miembro, o de una parte, y como tal es una medida radical para prevenir una complicación mayor en el individuo.

Las causas más comunes de amputación son:

- **Congénita**: como tal es una aplasia o malformación del miembro que implica la ausencia de una extremidad. Su repercusión funcional es idéntica a la amputación, lo cual justifica el mismo tratamiento.
- **Traumática**: los accidentes de tráfico y los ocurridos en el ámbito laboral son los que fundamentalmente forman este grupo. Estas amputaciones se producen por la sección directa de la extremidad o bien por los desastrosos daños que sufren los tejidos imposibles de regenerar.
- **Quirúrgicas**: se llevan a cabo como tratamiento último de las lesiones producidas en patologías sistémicas. Se deben habitualmente a:
  - *** Trastornos vasculares**
  - *** Enfermedades neoplásicas**
  - *** Malformaciones óseas**
  - *** Infección y/o gangrena**

---

*Profesor Asociado: Departamento de Enfermería, Fisioterápia y Podología. Universidad de Sevilla.
CORRESPONDENCIA: Inmaculada C. Palomo Toucedo. Escuela Universitaria Ciencias de la Salud. Avda. Sánchez Pizjuán s/n 41009 Sevilla.
COORDINADORES: José Ramos Galván y Guillermo Lafuente Sotillos.. Profesores Titulares. Departamento de Enfermería, Fisioterápia y Podología. Universidad de Sevilla

Evidentemente, dependiendo de la localización y de las características de la lesión, la amputación se realizará de forma más o menos restrictiva, determinando las repercusiones derivadas posteriormente. A mayor nivel de amputación, mayor será la afectación podológica, si bien es preferible un muñón de calidad a conservar una parte con tejidos en mal estado.

En el pie, los niveles de amputación más usuales son:

- **Digital**: implica la pérdida de alguna falange o la sección del dedo completo.
- **Dígito-metatarsal**: afecta a uno o varios radios; a veces, con desarticulación tarso-metatarsal en radios externos, o bien con sección incompleta del metatarsiano.
- **Transmetatarsal**: la amputación se produce a nivel metatarsal.
- **Lisfranc**: según el nivel de esta articulación.
- **Chopart**: desarticulación a partir de esta articulación
- **Tarso posterior**: dependiendo de la técnica, afecta a distintos niveles de calcáneo y astrágalo.

REPERCUSIONES GENERALES

Toda amputación repercute negativamente en el individuo produciéndole un conjunto de alteraciones que se pueden agrupar según tres aspectos:

- **Alteración funcional**. La pérdida del miembro conlleva la incapacidad para realizar la función del mismo. En el caso del pie, podemos considerar que es la más importante.
- **Repercusión estética**. Derivada por pérdida de simetría corporal y el cambio del aspecto externo, que además es fácilmente evidenciado por los demás.

  Este factor se encuentra atenuado en el pie por el uso del calzado, dentro del cual no se detecta la falta del miembro amputado. De esto se deduce que el uso de calzado de serie favorece la recuperación del individuo, no sólo porque evita otros problemas de carácter socio-económicos, sino que permite llevar al individuo un calzado "normal".
- **Afectación psicológica**. Aunque es inevitable, la resolución de los dos aspectos anteriores mejoran considerablemente los problemas que tiene el individuo para aceptar la nueva situación morfológica, estética y funcional del pie. Un buen tratamiento podológico contribuirá a disminuir los efectos negativos de la repercusión psicológica de la amputación.

OBJETIVOS GENERALES DEL TRATAMIENTO:

Atendiendo a estas alteraciones, el tratamiento del paciente amputado debe contemplar los siguientes objetivos de forma conjunta, prestando una atención personalizada al individuo:

1. Objetivo preventivo: consiste en restaurar, en lo posible, las capacidades que el amputado ha perdido. Ninguna prótesis puede sustituir en su totalidad al miembro ausente, pero mejora las condiciones biomecánicas de trabajo del pie.

   Las repercusiones podológicas de cualquier amputación, aunque sea de un dedo, provoca una serie de cambios biomecánicos que sitúan al paciente en una nueva situación de riesgo en ambos pies, sobretodo si hablamos de lesiones por trastornos vasculares, neurológicos o mixtos. Por lo tanto, debemos realizar un tratamiento podológico que incluya, además, medidas preventivas y de educación para la salud.
2. Objetivo estético: los tratamientos podológicos deben valorar este aspecto, ya que la sustitución del volumen ausente en el pie, recompone la simetría del cuerpo, sobretodo considerando que se lleva dentro del calzado.
3. Objetivo psicológico: el tratamiento debe facilitar la recuperación íntegra de la persona, ayudándole a aceptar esta nueva situación mejorando su autoestima.

   Se debe procurar que el paciente recupere su actividad normal y, en lo posible, mejore su estado de salud. (Fig. 1)

Fig. 1. Objetivos generales del tratamiento.

REPERCUSIÓN PODOLÓGICA DE LAS AMPUTACIONES EN EL PIE.

Como ya hemos comentado, la principal alteración que se produce en el pie, es de carácter funcional. Esta afectación depende fundamentalmente del nivel de amputación, cuanto más distal sea, mejor pronóstico y menor afectación podológica.

No obstante, vamos a exponer el conjunto de alteraciones que afectan al muñón, teniendo en cuenta las funciones del pie.

De entrada hay una pérdida de estabilidad y de equilibrio, basada en la ausencia de los órganos de exteroceptión y propiocepción de la zona ausente; receptores de estímulos e información del medio externo, sin contar con la

pérdida de la superficie de apoyo en cuestión y de la asimetría resultante.

Se producen trastornos biomecánicos importantes, no sólo porque se pierden las inserciones naturales de los músculos afectos, sino que se generan cambios osteoarticulares promovidos por la tendencia natural a ocupar el volumen vacío y por la sobrecarga del muñón restante, en el que aparecen nuevos puntos de presión. Además, la superficie de amortiguación es menor, para el mismo impacto.

Por otra parte también se afecta el apoyo estático y su repercusión en la dinámica, lo que justifica la adquisición de un nuevo patrón de marcha y de carga. Eso repercute en la situación del centro de gravedad, atendiendo no sólo al traspaso del peso corporal de un miembro a otro sino además con respecto al transcurso del paso.

Por último, la asimetría presente dificulta el calzado en general, sobretodo en las amputaciones más proximales. (Fig. 2

Fig. 2. Repercusiones podológicas

PROTOCOLO DE TRATAMIENTO

Para conseguir los objetivos generales y específicos tenemos que abordar la amputación desde un enfoque multidisciplinar que comprenda:

- Soporte psicológico: a veces, es necesaria ayuda especializada.
- Tratamiento rehabilitador y fisioterapéutico: para mejorar la funcionalidad del muñón y prepararlo para la prótesis.
- Tratamiento sustitutivo: la prótesis. Cumple con las necesidades funcionales y mejora la estética.
- Tratamiento preventivo: para garantizar el estado de salud del resto del miembro.

TRATAMIENTO PODOLOGICO

El tratamiento podológico persigue fundamentalmente restaurar la función, prevenir complicaciones posteriores y de forma secundaria solucionar el aspecto estético. Para ello recurrimos a distintos tipos de prótesis y ortoprótesis que más tarde describiremos.

Las características generales se basan en la obtención de una prótesis principalmente funcional, de acuerdo a las necesidades del paciente, por lo que hay que valorar factores personales, de la propia amputación y socioeconómicos.

Otras cualidades a considerar son: que la prótesis sea cómoda, que cuide la estética, que sea fácil de llevar y ligera, que sea duradera y resistente al agua, a la presión y fricción. Por otra parte debe facilitar el calzado y, sobretodo, que se adecue a las características del caso, que sea personalizado.

El diseño de prótesis y ortoprótesis depende del tipo y nivel de amputación, por lo que distinguiremos entre los siguientes tratamientos:

- Amputación dedos medios
- Amputación dedos laterales
- Amputación dígito-metatarsal
- Amputación transmetatarsal
- Amputación a nivel de Lisfranc y Chopart

Tratamiento de la amputación de dedos medios:

Podemos diseñar dos tipos de tratamientos:

1. Prótesis de relleno: consiste en rellenar el espacio vacío con un material flexible y adaptable como goma-espuma o silicona.
2. Plantilla flexible con relleno: basada en la elaboración de una plantilla de material semirrígido, que puede estar o no adaptada al pie y que lleva incorporado un relleno de material blando como espumas de baja densidad.

Según nuestra experiencia las prótesis de silicona son las más adecuadas en la mayoría de los casos. La ventaja más evidente es su versatilidad, pues puede adquirir multitud de formas, de tamaños, se adapta a medida en el paciente ocupando justo el espacio deseado y permite añadir refuerzos o modificaciones. Además son estéticas, fáciles de llevar y colocar, ligeras y resistentes. Sólo problemas dérmicos o alergias contraindicarían su uso.

Cuando el paciente, además, presenta alteraciones estructurales en el pie o trastornos biomecánicos, se pueden combinar con unas ortesis plantares independientes. (Fig. 3).

Tratamiento de la amputación de dedos laterales:

También contamos con dos posibilidades terapéuticas:

1. Prótesis de silicona + ortosis plantar
2. Ortosis plantar con relleno

En este caso, nuestro tratamiento de elección es la ortoprótesis plantar, pues incorpora de forma unificada una plantilla adaptada al pie con la que estamos realizando actuaciones ortésicas concretas, necesarias, sobre todo, cuando afecta al primer dedo, pieza clave en la fase de despegue.

Fig. 3. Tratamiento en la amputación de dedos medios

Los objetivos básicos de las ortoprótesis digitales son:

- Mejorar y equilibrar el apoyo plantar, especialmente, en la fase de despegue.
- Rellenar el espacio vacío, facilitando además la función estética.
- Prevenir desviaciones secundarias de los dedos restantes.
- Descargar el metatarsiano del dedo ausente
- Estabilizar e impedir el desplazamiento del pie dentro del calzado.

Tratamiento de la amputación digitometatarsal:

El tratamiento de estas lesiones es idéntico al de las amputaciones digitales, dependiendo de los radios afectados.

1. Radios medios: silicona + ortesis plantar.
2. Radios laterales: ortesis plantar con relleno.

Fig. 4. Tratamiento en la amputación de digitometatarsal

Los objetivos son también similares pero más genéricos:

- Mejorar y equilibrar el apoyo plantar
- Estabilizar e impedir el desplazamiento del pie dentro del calzado
- Prevenir: desviaciones y deformaciones óseas secundarias
- Prevenir: lesiones por sobrecarga.

Tratamiento de la amputación a nivel transmetatarsal y de Lisfranc:

Consiste en una ortoprótesis plantar que incorpora el relleno del antepié. Se compone de las siguientes piezas:

1. Palmilla semiflexible: generalmente de polipropileno de 2mm, que permite la unión de las dos piezas fundamentales.
2. Plantilla adaptada: realiza la actuación concreta que según el caso nos convenga. Se puede realizar con cornylon o espumas de polietileno de alta densidad.
3. Elemento de transición: Generalmente goma-espuma o espuma de baja densidad. Amortigua la presión que ejerce la cara anterior del muñón contra el relleno durante la marcha.
4. Relleno: ocupa el volumen vacío de antepié. Se realiza de corcho generalmente.
5. Cuña en antepié: para las amputaciones más proximales, se incorpora un cuñas flexible de goma-espuma hacia la mitad del relleno, para imitar el movimiento de flexión de dedos en el despegue.
6. Forro: tras probar todos los elementos, se forran con piel o espumas. (Fig. 5.)

Fig. 5. Tratamiento en la amputación a nivel transmetatarsal y de Lisfranc

Los objetivos que persiguen estos tratamientos son:

- Mejorar y equilibrar el apoyo plantar
- Estabilizar e impedir el desplazamiento del pie dentro del calzado
- Prevenir: desviaciones y deformaciones óseas secundarias
- Prevenir: lesiones por sobrecarga.

- Sobretodo: Aumentar el brazo de palanca para el despegue.

Tratamiento de la amputación a nivel de Chopart:

Está basado en dar apoyo mediante una ortoprótesis plantar que consta de varios elementos:

1. Cubierta adaptada al muñón: de espuma de polietileno. Contiene y amortigua la superficie plantar.
2. Elemento de transición: tal y como hemos expuesto anteriormente.
3. Relleno: ocupa el volumen vacío del resto del pie.
4. Forro
5. Lengüeta: a veces para facilitar el calzado especial que llevan, se la añade esta lengüeta para evitar el roce del muñón con cara anterior de la bota.(Fig. 6.)

Los objetivos de esta prótesis son:

- Mejorar la estabilidad y equilibrio del miembro.
- Estabilizar e impedir el desplazamiento del pie dentro del calzado.
- Prevenir las lesiones por sobrecarga mediante la amortiguación del muñón.
- Aumentar el brazo de palanca para el despegue.

Fig. 6. Tratamiento en la amputación a nivel de Chopart

CONCLUSIONES

El pie amputado se encuentra en una nueva situación de riesgo, debido al conjunto de trastornos que ocasiona la amputación, a cualquier nivel en el pie, y las repercusiones podológicas

En las amputaciones se requiere la instauración de un tratamiento ortopodológico precoz, que de forma integral y personalizada atienda a las necesidades del individuo. Sólo así conseguiremos prevenir posteriores complicaciones y futuras amputaciones.

El tratamiento ortopodológico tendrá que completarse con otras medidas de prevención podológica y de educación para la salud.

BILIOGRAFIA

1. **BAUMGARTNER R, BOTTA P, TÜRK K.** *Amputación y tratamiento con prótesis*. En: Baumgartner R, Stinus H. *Tratamiento ortésico-protésico del pie*. Barcelona: Masson; 1997. p.135-147.
2. **CESPEDES T, ALONSO L, BARTRES D, CANO J, CUEVAS R, DORCA A.** *Tratamiento ortopodológico sustitutivo de una amputación a nivel de Chopart*. Revista Española de Podología. 1994; 8: 323-338.
3. **CESPEDES T, CONCUSTELL J, DORCA A, SACRISTAN S.** *Técnica de aplicación directa de soportes plantares y prótesis de antepié*. Revista Española de Podología. 1995; 5: 234-248.
4. **FERNANDEZ JM.** *Tratamiento ortopodológico de la amputación del calcáneo por osteocondritis*. Caso clínico. Revista Española de Podología. 1998; 6: 318-322.
5. **GONZALEZ JC, LEAL V, VILADOT A.** *Amputaciones del antepié*. En: Viladot R. Cohi O. Clavell S. *Ortesis y prótesis del aparato locomotor*. 2.2 Extremidad inferior. Barcelona: Masson; 1994. p.199-204.
6. **PRATS B, OLLER A.** *Alternativas de tratamiento sustitutivo en el antepié*. En: Patología metatarso-digital. XXII *Congreso Nacional de Podología*. Madrid: Federación Española de Podólogos; 1990. p.37-53.
7. **ROBBINS JM.** *Podología. Atención Primaria*. Buenos Aires: Médica Panamericana; 1995.
8. **VALENTI V.** *Ortesis del pie*. Buenos aires: Médica Paramericana; 1987. p.163-165.
9. **VILADOT A, CLAVELL S, COHI O.** *Prótesis del pie*. En: Viladot R. Cohi O. Clavell S. *Ortesis y prótesis del aparato locomotor*. 2.2 Extremidad inferior. Barcelona: Masson; 1994. p. 209-224.
10. **VILADOT R, COHI O.** *Ortesis y prótesis*. En: Viladot A. *Quince lecciones sobre patología del pie*. Barcelona: Springer-Verlog; 2000.
11. **VIOSCA E, PEYDRO MF, PUCHOL A, SOLER C, PRAT J, CORTES A.** *Guía de uso y prescripción de productos ortésicos a medida*. Valencia: Instituto de Biomecánica de Valencia; 1999.

INTEGRACION DEL PODOLOGO EN GRUPOS DE EDUCACION DIABETOLOGICA

*BONET BLANCO, Arturo
*MIRA DIEZ, María del Carmen

RESUMEN

Los autores exponen su experiencia personal en la transmisión de la información para los autocuidados de los pies en pacientes diabéticos y en la formación de educadores en diabetes. Especialmente valoran adecuar oportunamente esa información a la vivencia personal de la enfermedad y advierten de sus posibles contraindicaciones, marcando las pautas a seguir con objetivos concretos de trabajo en el cuidado de los pies.

PALABRAS CLAVE

Diabetes. Educación podológica en diabetes.

ABSTRACT

The authors expose their personal experience in the transmission of the information in diabetic patients' feet shelfcare and trainers in diabetes too. Especially they value to personalize formally information to the patient knowledge of the illness. Authors warns of possible cases with information's no-indicated, and marking the rules for reaching objectives on shelfcare with the feet.

KEY WORD

Diabetes. Diabetics' podiatric education

Está comprobado que la formación del diabético en el conocimiento, control y aplicación de autocuidados desde su enfermedad puede solventar problemas y riesgos en estos pacientes.

Dentro de la podología el tratamiento y control de un diabético es un reto que puede producir tantas satisfacciones como preocupaciones.

Sabemos que uno de cada tres diabéticos desarrolla una neuropatía distal periférica a lo largo de su vida, así como que el riesgo de padecer una infección superficial o profunda es cinco veces superior al que padece la población general.

La neuropatía distal es la causa del 14% de las hospitalizaciones que sufre un diabético a lo largo de su vida, así como del 40% de las lesiones podales. Entre el 5% y el 10% de los diabéticos con neuropatía distal precisa una amputación de parte o de la totalidad de los miembros inferiores y uno de cada dos amputados precisa una nueva amputación.

No obstante ante este escenario tan desolador existe un espacio para la esperanza, pues también está constatado que la asociación de un diagnostico precoz de las lesiones a una educación diabetológica eficaz, puede disminuir en un 60% el riesgo de padecer amputaciones o reamputaciones. También se ha podido constatar que estos dos factores alejan los fantasmas de las complicaciones asociadas a esta enfermedad, es decir las lesiones en los pies y la necesidad de que el diabético sea usuario habitual de los servicios de urgencias y ocupante de las camas hospitalarias.

En la educación diabetológica tiene un papel fundamental a desarrollar el podólogo, siendo dentro del equipo multidisciplinar un orientador tan importante como el endocrino, la enfermera diabetológica, el dietista o el psicólogo.

El podólogo puede enseñar sus conocimientos en prevención y cuidado de las lesiones podales en los cuatro niveles de educación diabetológica:

Nivel de supervivencia

Nivel formativo básico

Nivel formativo avanzado

Programas recordatorios

En cualquier caso, el podólogo debe valorar en qué fase de autorreconocimiento de la enfermedad se haya el paciente, así como la actitud psíquica que adopta para afrontarla. Esto se debe a que cuando el paciente esta en fase de negación de la enfermedad o bien manifiesta cólera ante su situación, los objetivos que se marque el podólogo serán deficitarios y los resultados logrados inútiles. Si el paciente está en fase depresiva por su enfermedad, cualquier información que queramos aportar se guardará poco en la memoria. Pero si abordamos al paciente cuando su actitud es negociadora o incluso si lo que demuestra es una

*Podólogo/a
CORRESPONDENCIA: Arturo Bonet BLanco c/ Hernán Cortés 29, 03660 Novelda (Alicante)

aceptación activa de la enfermedad, nuestra información y los objetivos marcados serán productivamente útiles.

El equipo de salud en el que esté integrado el podólogo educador en diabetes debe partir de unas premisas consensuadas. Básicamente el equipo actuará de forma coordinada sabiendo cuando debe transmitir al paciente o grupos de pacientes la información. Debe existir uniformidad de criterios en el equipo, aunque el podólogo debe seleccionar los contenidos de la información adecuándose a las características del paciente o grupo (edad, nivel formativo, hábitos higiénicos...). La exposición de la información deberá ser sencilla aunque no tanto que resulte ofensiva. Siempre estará el podólogo abierto a manejar un estilo docente bidireccional y receptivo a las apreciaciones del paciente o grupo. Finalmente es muy aconsejable individualizar y ofertar posibles soluciones a problemas podálicos concretos, incluso en sesiones de grupo; ya que con frecuencia este es el primer contacto que mantiene el paciente con el podólogo.

La metodología didáctica a seguir debe amoldarse a las características del paciente o grupo. Se marcarán los objetivos concretos alcanzables por el paciente, el lenguaje expositivo será sencillo, la información será útil para el diabético. Se evitará la sobredosis de información ya que puede generar desinterés o peor aún rechazo a los autocuidados aprendibles, ya que pueden parecer excesivos o inalcanzables. Siempre deberemos evaluar los resultados obtenidos con el paciente o grupo.

Es fácil incurrir en errores metodológicos que llevarán al traste con la información que necesitemos transmitir. Así tenemos que el uso de abundantes tecnicismos o que nuestro programa informativo posea excesivos contenidos es tan negativo como el empleo de un lenguaje agraviante; el diabético se dirige a nosotros desde sus incapacidades pero no desde la estupidez. El uso de un soporte multimedia pobre o poco atractivo provoca distracciones, igualmente ocurre cuando no se da opción al paciente para que exprese sus dudas y temores.

Una condición primordial es que los podólogos debemos concienciar sin atemorizar y debemos hacer partícipes al resto del equipo multidisciplinar para transmitir valor y no espanto ante los riesgos que conlleva la enfermedad.

Un programa básico de Educación Podológica para diabéticos (E.P.D.) debe contener:

1. Exposición epidemiológica de la diabetes.
2. Justificación de la E.P.D.
3. Descripción de las etiologías principales con repercusión en miembros inferiores.
4. Descripción de lesiones.
5. Conducta higiénica preventiva a seguir.
6. Pautas de higiene diaria.
7. Descripción pormenorizada de la higiene diaria.

En la exposición epidemiológica se define la incidencia, morbilidad y mortalidad con incidencia en los pies.

La justificación de nuestro trabajo vendrá de la mano de la exposición epidemiológica y de la repercusión estadísticamente comprobada que tiene una buena E.P.D.

La descripción de las causas principales de lesión y sus características, la de otros factores patológicos agravantes (dislipemia, HTA, tabaquismo) y de los hábitos de vida poco saludables; nos introducirán directamente en la descripción de los hábitos higiénicos y medidas preventivas que disminuyen la morbilidad del pie diabético.

Se debe enseñar al diabético a:

1. Vigilar y mantener en condiciones óptimas los pies. Se describirá el "modus operandi" del lavado, secado, hidratación, del calzado recomendable, de los ejercicios de mantenimiento y la periodicidad de las revisiones podológicas.
2. Detectar tempranamente cualquier lesión y ofertar las vías de solución.
3. Se describirán también las conductas erróneas en el cuidado de los pies, para conseguir su erradicación.

En cualquier caso el mejor maestro en cuidados de los pies es el podólogo y esta es una parcela dentro de la educación diabetológica que no pueden cubrir con la misma eficacia otros miembros del equipo de salud.

RESULTADOS DE UNA VALORACION DE LOS MIEMBROS INFERIORES EN UNA POBLACION DIABETICA INFANTO-JUVENIL ESCOLARIZADA

*BONET BLANCO, Arturo
*MIRA DIEZ, María del Carmen

RESUMEN

Los autores han estudiado la repercusión de la diabetes en los mm.ii. en una población diabética escolarizada. Tras evaluar 66 marcadores de lesión dérmica, articular, vascular y sensoperceptiva, encuentran que la población estudiada es suceptible de iniciar lesiones vasculares a partir del 5º año de evolución de la enfermedad. Concluyendo que la exploración cuidadosa y sistemática del diabético infantil o juvenil es fundamental para detectar precozmente complicaciones derivadas de la diabetes en mm.ii.

ABSTRACT

The authors have studied the repercussion of the diabetes in legs and feet at school. After evaluating 66 markers of lesion on skin, articulate, vascular and neuronal, they find that the studied population may beginning vascular lesions from 5º year of evolution of the illness. Authors concluded that the careful and systematic exploration of diabetic kids is fundamental in order to detect earlier complications in legs and feet derived from diabetes.

PALABRAS CLAVE

Diabetes. Diabetes Juvenil. Prevención de Lesiones Diabeticas. Vasculapatía. Neuropatía.

KEY WORDS

Diabetes. Youthful Diabetes. Diabetic Complication Prevention. Vascular Injury. Neuropathy.

Durante el curso 1998-99 realizamos un estudio preventivo de lesiones en los miembros inferiores (mm.ii.) en la población escolarizada y afecta de diabetes de la Mancomunidad de Municipios del Vinalopó de la provincia de Alicante. Nuestras motivaciones para fijar nuestra atención en esta población se deben a que:

1/ La población infantil y juvenil diabética adolece de escasos estudios de mm.ii tanto en la literatura podológica como médica.

2/ Está comprobado que la diabetes infanto-juvenil presenta como complicaciones más frecuentes: Lesiones microvasculares del tipo retinopatía, en periodos de evolución relativamente cortos, y de alteración de la membrana basal renal entre los 2 y los 5 años de evolución de la enfermedad. Un 10% de los pacientes padecen estas lesiones entre los 5 - 10 años de evolución y ascendemos al 70% a los 15 años de evolución. Las lesiones macrovasculares del tipo neuropatía periférica y autonoma aparecen frecuentemente al final de la adolescencia.

3/ En la Macomunidad de Municipios del Vinalopó se esta desarrollando un creciente interés por la Salud Pública y la lucha contra enfermedades crónicas; lo que propicia la colaboración de la ciudadanía ante cualquier iniciativa.

Nuestra población diana debía reunir las siguientes características:

Diabéticos tipo II

Menores de 18 años

Escolarizados en la Mancomunidad de Municipios

La Mancomunidad está formada por los municipios de Elda, Petrel, Monovar y Sax. Con una población conjunta aproximada de 105.000 habitantes.

Tras contactar con todos los centros de enseñanza de Pre-escolar, Primaria, Secundaria, Bachillerato y Formación Profesional; se contabilizó una población de 25 menores escolarizados y diagnosticados de Diabetes tipo II, insulin-dependientes. Dato que contrastaba por defecto con el censo de nuestra población diana que nos proporcionó el Hospital Comarcal de Elda (censo de junio 1998); es decir en 5 casos los centros docentes no llegaron a detectar la presencia de alumnos diabéticos.

*Podólogos
CORRESPONDENCIA: Arturo Bonet Blanco c/ Hernán Cortés 29, 03660-Novelda (Alicante)

MATERIAL Y METODOS

Tras obtener el consentimiento informado de los padres o tutores. Solicitamos información individual de:

Fecha de nacimiento

Edad de inicio de la diabetes

Niveles medios de glucemia basal

Niveles medios de hemoglobina glicosilada

Dosis total diaria de insulina

Otras patologías

A la exploración valoramos los siguientes marcadores de lesión:

1/ Descripción de los pies

Aspecto general del pie

Configuración digital

Alineamiento de dedos

Aspecto y descripción de uña

Descripción de helomas e hiperqueratosis

Descripción de rozaduras

Descripción de erosiones

Descripción de heridas

Descripción de úlceras

Hidratación

2/ Descripción vascular

Color de piel

Color de uñas

Temperatura de piel

Pulso pedio

Pulso retromaleolar

Pulso poplíteo

Prueba vascular de Schwartz

Prueba vascular de Perthes

3/ Descripción sensoperceptiva

Piernas: sensibilidad al calor, al frío, al dolor y dermográfica

Dorso del pie : sensibilidad al calor, al frío, al dolor y dermográfica

Planta del pie: sensibilidad al calor, al frío, al dolor y dermográfica

Dedos: sensibilidad al calor, al frío, al dolor y dermográfica

4/ Descripción biomecánica

Alineamiento de mm.ii.

Balance articulaciones digitales

Balance de la articulación de Linsfranc

Balance de la articulación de Chopart

Balance de la articulación astragalina

Balance de la articulación tibio-tarsiana

Medición del angulo de flexión dorsal del pie

Medición del ángulo de flexión plantar del pie

Medición del ángulo de inversión

Medición del ángulo de eversión

Medición de valgo, varo, supinación, pronación, adución y abdución.

Medición de la longitud aparente de la pierna

Medición de la longitud real de la pierna

5/ Descripción de apoyos plantares

Sobre podoscopio

Medición del ángulo de Clark sobre fotopodograma

Medición del índice de Chipaux-Smirnak sobre fotopodograma

6/ Descripción de alteraciones no clasificables en los apartados anteriores

RESULTADOS POBLACIONALES

Censo de menores de 18 años afectos de diabetes

Elda	16
Petrel	7
Monovar	5
Sax	2
total	30

Población	Centros	Censo	DM IIDetectados	Revisados
ELDA	22	16 (53'3%)	8 (50'3%)	7 (43´7%)
PETRE	10	7 (23'3%)	8 (114'2%)	8 (114'2%)
MONOVAR	8	5 (16'6%)	4 (80%)	1 (20%)
SAX	5	2 (6'6%)	2 (100%)	2 (100%)
totales	45	30	22	18

Población total Mancomunidad	101.530 h.
Incidencia diabetes infanto-juvenil	0.003 (3 por 10 mil)
Casos detectados en los colegios	73.33%
Casos escolarizados pero desconocidos	26.67%
Casos estudiados del censo	60%
Casos que rechazaron la revisión	18.18%
Número de casos estudiados	18
Varones	12
Mujeres	6
Media de edad	11.2
Edad maxima	18
Edad mínima	5
Media años diabético	5.54
Valor máximo	13.9
Valor mínimo	0.2
Casos >8 años de evolución	22'2%
Casos 5-8 años de evolución	33'4%
Casos <5 años de evolución	44'4%
Casos con glucemias <180 mg	61'2%
Casos con glucemias >180 mg	5'5%
Casos con glucemias <120 mg.	33'3%
Casos con Hgb Ac. < 6.0	1 caso
Casos con Hgb Ac. > 6.0	1 caso
Patologías concomitantes:	
Alérgica	3 casos
Reumática	1 caso
Traumatológica	1 caso

EXPLORACION PODOLOGICA

ASPECTO GENERAL DEL PIE	
Normoconfigurado	4'4%
Huesudo	50%
Obeso	5'6%
CONFIGURACION DEDOS	
Egipcia	55'5%
Griega	22'2%
Cuadrada	22'3%
ACABALGAMIENTO	
Si	72'3%
No	27'7%
En pie derecho	47'6%
En pie izquierdo	52'4%
1º dedo sobre 2º	17'3%
2º dedo sobre 1º	10'3%
2º dedo sobre 3º	10'3%
2º dedo sobre 1º y 3º	3'4%
3º dedo sobre 2º	6'9%
3º dedo sobre 4º	10'4%
4º dedo sobre 5º	37'9%
5º dedo sobre 4º	3'5%
ALINEAMIENTO	
Sin patología	3'3%
Aducción dedos (1º dedo)	3'2%
Abducción dedos (1º radio, 2ºdedo)	3'2%
Rotación pie derecho	19'3%
Rotación pie izquierdo	19'3%
Rotación interna 1º dedo	6'4%
Rotación interna 2º dedo	3'2%
Rotación interna 3º dedo	3'2%
Rotacion interna 4º dedo	6'4%
Rotación interna 5º dedo	19'3%
Hallux Valgus	9'6%
Hallux Flexus	3'2%
Hallux Supinatus	3'2%
FLEXION DORSO-PLANTAR DE DEDOS	
Sin patología	55'5%
Flexión plantar	44'4%
En pie derecho	7 casos
En pie izquierdo	7 casos
Dedos en cuello de cisne	4'16%
Garra 2º dedo	20'8%

Garra 3º dedo	25'2%
Garra 4º dedo	20'8%
Garra 5º dedo	20'8%
Garra generalizada	4'16%
Hallux Flexus	4'16%
Solo: Garra 2º dedo	12'5%
Garra 2º 3º 4º dedos	16'6%
Garra 2º 3º dedos	16'6%
Garra 3º 4º dedo	20'8%
Garra 3º 4º 5º dedos	12'5%
Garra 4º 5º dedo	4'16%
Garra 3º dedo	4'16%
Garra 4º dedo	4'16%
Garra 5º dedo	8'3%
No se detectan flexión plantar 2º y 3º dedo, 2º y 4º dedo.	
Flexión plantar ligera	33'4%
Flexión plantar moderada	50%
Flexión plantar importante	16'6%

UÑAS

Sin patología	50%
Con patología	50%
Corte de uñas redondo	12%
Uñas largas	14'2%
Onicodistrofia	14'2%
Onicocriptosis	71'6%
Onicocriptosis leve	20%
Onicocriptosis moderada	20%
Onicocriptosis importante	60%
Onicocriptosis 1º dedo	40%
Onicocriptosis 2º dedo	20%
Onicocriptosis 3º dedo	10%
Onicocriptosis 1º y 2º dedos	20%
Onicocriptosis 1º 2º y 3º dedos	10%

HELOMAS E HIPERQUERATOSIS

Si	16'7%
No	83'3%
Heloma periungueal	33'3%
Heloma en pulpejo 4º dedo	33'3%
Hiperqueratosis metatarsal	33'4

ROZADURAS

Si	27'7%
No	73'3%
Flictena dedos	40%
Flictena Hallux Valgus	20%
Edema retroaquileo	20%
Edema dedo (5º)	20%

EROSIONES

Solo en pierna rodillas o muslos:

Por rascado	5'5%
Por caída	5'5%

HERIDAS

Pierna	10%
Rodilla	20%
Pies	60%
Por rascado	10%

ULCERAS

En ningún caso.

VALORACION VASCULAR

Color piel clara	50%
Color piel rosada	5'5%
Color piel pálida	16'6%
Color piel eritematosa	5'5%
Color piel morena	11'1%
Color piel subcianótica	11'3%
Color uñas rosadas	94'4%
Color uñas pálido	5'6%
Color subcianótico	NO
Temperatura caliente de piel	66'6%
Temperatura fría de piel	33'4%
Piel reactiva	100%

Pulso pedio presente	94'4%
Ausente	5'6%
Pulso retromaleolar presente	94'4%
Ausente	5'6%
Pulso popliteo presente	72'2%
Ausente	27'8%
Pulso pedio, retromaleolar y poplíteo ausentes	5'6%

Prueba de Schwartz negativa	94'4%
Positiva	5'6%
Prueba de Perthes negativa	83'3%
Positiva	16'6%
Prueba de Schwartz positiva y con pulsos presentes aunque debiles	5'6%
Prueba de Perthes positiva y pulso popliteo negativo	11'2%
Piel fría y pulso retromaleolar negativo	11'2%
Piel fría y pulso poplíteo negativo	11'2%
Color de piel subncianótico, pulso popliteo negativo con prueba de Perthes positiva	11'2%
Color de piel subcianótico, prueba de Perthes positiva en m.i.i.	11'2%
Temperatura fría y piel pálida	11'2%
Temperatura fría de piel, pulso retromaleolar negativo, color de piel eritematosa y uñas de color pálido	11'2%

VALORACION SENSOPERCEPTIVA

Reflejo rotuliano conservado	100%
Reflejo retroaquíleo conservado	100%
Babinski negativo	100%

Sensibilidad del dorso del pie:

Al calor conservada	100%
Al frío conservada	94'4%
Ausente	5'6%
Sensopercepción fina conservada	100%
Sensopercepción al dolor conservada	100%
Discriminación dermográfica conservada	100%

Sensibilidad de la planta del pie:

Al calor conservada	100%
Al frío conservada	88'8%
Ausente	11'2%
Sensopercepción fina conservada	100%
Sensopercepción al dolor conservada	100%
Discriminación dermográfica conservada	100%

Sensibilidad digital:

Al calor conservada	100%
Al frío conservada	77'7%
Ausente	22'3%
Sensopercepción fina conservada	100%
Sensopercepción al dolor conservada	100%
Discriminación dermográfica conservada	100%

Sensibilidad al frío ausente o disminuida en las tres regiones	5'6%
Temperatura de piel fría, sensibilidad al frío dudosa o disminuida y pulso popliteo negativo	5'6%

No se objetiva otras correlaciones entre las pruebas vasculares y sensoperceptivas.

HIDRATACION

Anhidrosis	11'2%
Hipohidrosis 3	8'8%
Hiperhidrosis	50%
Dishidrosis	NO

ALINEAMIENTO DE MM.II.

Normo-alineados	66'6%
Genu Valgo	27'8%
Genu Recurvatum	5'6%

VALORACION ARTICULAR

Articulaciones digitales conservadas	94'4%
Con dolor a la flexión	5'6%
Articulación de Linsfranc conservada	100%
Articulación de Chopart conservada	94'4%
Con movimiento limitado	5'6%
Articulación astragalina conservada	94'4%
Con movimiento muy limitado	5'6%
Articulación tibiotarsiana conservada	100%
Flexión dorsal pie conservada a 15º	77'7%
Hiperflexión dorsal a 18º	11'1%
Flexión dorsal disminuida a 11º	5'6%
Flexión dorsal muy disminuida 1º	5'6
Flexión plantar conservada a 55º	100%
Inversión conservada a 35º	100%

Eversión conservada a 20º	94'4%
Eversión amplia hasta 35º	5'6%

EJES Y PLANOS DEL PIE

Valguismo de retropie	86'1%
1º	9'6%
2º	29%
3º	9'6%
4º	19'3%
5º	6'4%
6º	3'2%
9º	3'2%
Varismo de retropie	13'9%
1º	40%
2º	20%
3º	40%

No se detecta supinación, pronación, aducción, abducción u otras desviaciones de planos y ejes.

DISMETRIAS

Longitud aparente de la pierna conservada	55'5%
Dismetría de 0.5 cm	27'7%
Dismetría de 1 cm	16'6%

Longitud real de la pierna conervada	55'5%
Dismetría de 0.5 cm	16'6%
Dismetría de 1 cm	22'2%
Dismetría de 2 cm	5'5%

Existe correlación de los casos en las dismetrías entre ambas longitudes.

APOYOS PLANTARES

Visualización sobre podoscopio:

Pies cavos	94'4%
Pies planos	5'6%

Fotopodograma:

Angulo de Clark	
ángulo de >42°	50%
ángulo de 35° - 41.9°	16'6%
ángulo de 30° - 34.9°	16'6%
ángulo de 0° - 29.9°	16'6%

Indice de Chipaux-Smirnak

índice de 0%	5'6%
índice de 0.1% - 29.9%	16'6%
índice de 30% - 39.9%	44'4%
índice de 40% - 45.9%	27'8%
índice >45.91%	5'6%

Se remitieron a especialistas:

Podólogo	6 casos (66'6%)
Médico de familia	4 casos (44'4%)

DISCUSION

El estudio biomecánico no arrojó diferencias significativas con la población general infantil y juvenil, siendo un resultado esperado. No obstante se debe mencionar un caso de dismetría de 0.5 cm tanto de la longitud aparente como de la real de la pierna en varón de 18 años, 4 años diabético

En el estudio descriptivo destaca la onicocriptosis como lesión más frecuente, resultado que coincide con la misma población no diabética; pero que a nosotros nos preocupa por ser una posible vía de entrada de infecciones localizadas y/o sistémicas. La presencia de otras alteraciones de la piel como helomas, rozaduras, erosiones o heridas no tienen una significación especial.

En ningún caso se detectó presencia de úlceras en cualquier estadio.

La valoración vascular nos da pie a un estudio más exaustivo ya que las variables observadas sugieren distinta interpretación dependiendo de como se interrelacionen:

- Con prueba de Schwartz y Perthes positivas:

  varón con diabetes desde hace 0.3 años

- Con una Prueba de Perthes positiva y ausencia de pulso poplíteo hallamos dos casos:

  varón con diabetes desde hace 13.9 años

  varón con diabetes desde hace 5 años

- Con pulso pédio retromaleolar y poplíteo ausente:

  varón con diabetes desde hace 8.5 años

- Con pulso poplíteo ausente:

  4 varones padeciendo diabetes entre 4 y 13.9 años

  1 varón con diabetes desde hace 1 año

- En la valoración de la sensopercepción destaca la perdida de sensación al frío en todo el pie:

  varón con diabetes desde hace 4 años

- Con pérdida de sensación al frío tanto digital como plantar:

  2 varones con diabetes desde hace 4 años

- Con perdida digital de sensación al frío:

  1 niña con diabetes desde hace 9.5 años

  3 varones con diabetes entre 0.2 y 4 años

No se objetivan correlaciones entre la valoración vascular y la valoración sensoperceptiva.

- Valoración de la hidratación:

Hiperhidrosis 9 casos

Anhidrosis e hipohidrosis 9 casos

Relacionando la hidratación y la sensopercepción al frío obtenemos:

Hiperhidrosis y ausencia de percepción al frío en dedos y plantas

varón de 18 años, 4 años diabético

varón de 5 años, 0.2 años diabético

Anhidrosis o hipohidrosis y ausencia de percepción al frío

niña de 12 años, 9.5 años diabética

varón de 6 años, 4 años diabético

CONCLUSIONES

La morfología y la biomecánica de los pies de menores diabéticos no difiere de los no diabéticos, pero es muy importante su valoración por parte del podólogo con el fin de poder contrastar en revisiones posteriores en la edad adulta; en los que los condicionantes biomecánicos si son factores generadores de patología asociada a los pies de diabéticos.

La valoración vascular llama la atención porque las alteraciones observadas, aún siendo moderadas son más frecuentes a partir de los 5 años de evolución de la diabetes y practicamente presentes a partir de los 7 años de evolución de la enfermedad. Por otro lado las diferencias no se derivan tanto de la edad de estos pacientes como de los años de enfermedad (mencionado anteriormente).

La valoración de la sensopercepción da unos resultados optimistas, pero la estimamos muy importante en la revisión podólogica con vistas a la edad adulta del diabético, donde si que existe una repercusión importante en la respuesta neurológica.

En cualquier caso,la revisión clínica y descriptiva de las piernas y de los pies del menor diabético es fundamental como estudio prospectivo orientado a la progresión de la enfermedad y de sus secuelas y como método de diagnóstico precoz de las complicaciones.

En cualquier caso es necesario una valoración más amplia con poblaciones más numerosas para poder contrastar nuestras resultados.

CORRELACION CLINICA ORTOPODOLOGICA EN LA AFECTACION DE ULCERACIONES EN EL PIE DIABETICO

*GRATACOS GONZALEZ, Anna
*SUBIRANA CAMPA, Queralt
*VIADE JULIA, Jordi

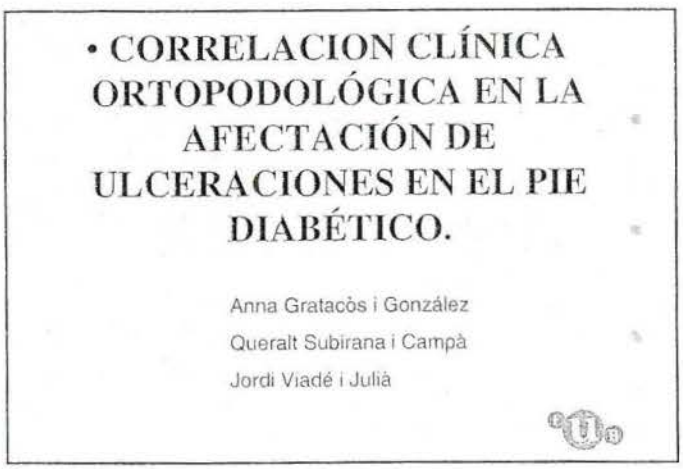

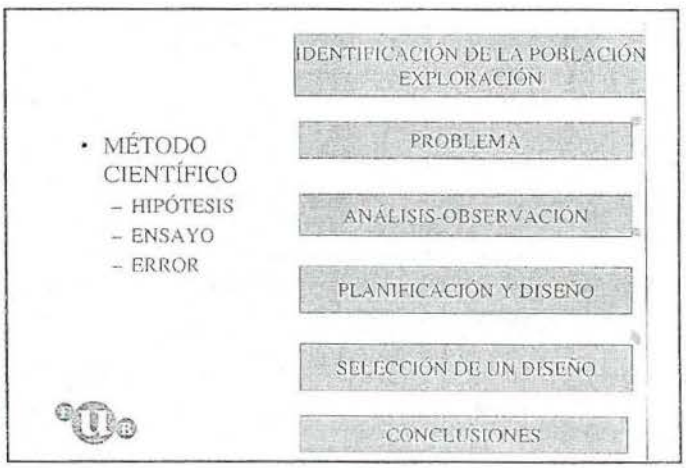

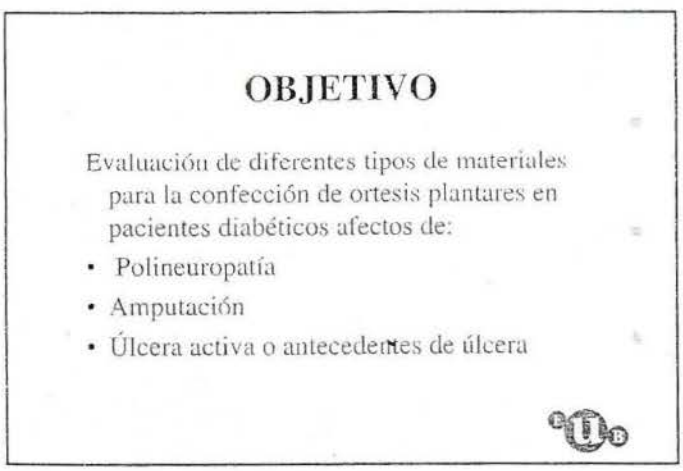

Fisiopatología neuropatía diabética
El mecanismo que condiciona la neuropatía diabética es con mucha probabilidad la suma de la alteración vascular, y la afectación metabólica neuroaxonal. La hiperglicemia ,condiciona a un aumento en la actividad en la vía del Poliol, con acumulo de Sorbitol en el ámbito de la célula nerviosa ,provocando una disminución del Mioniositol, una modificación en el metabolismo del Fosfatidilinositol y una disminución de la actividad ATPasa ,que ocasiona un edema perineural y alteración de las células de Schwann dañando así la fibra nerviosa. También condicionan la neuropatía diabética las alteraciones lipídicas y factores vasculares en el ámbito de la microcirculación (vasa nervorum)

*Podólogos. Profesores de la Escuela de Podología de Manresa. *Ponencia presentada al XXXI Congreso Nacional de Podología (Valencia, octubre de 2000).*

NOTA DE REDACCION: *Con este trabajo iniciamos una nueva sección en la Revista Española de Podología en la que se pretenden "presentaciones rápidas", sin el protocolo de un trabajo científico adecuadamente presentado para publicar, pero de gran utilidad práctica para los lectores.*

CARACTERÍSTICAS DE LAS DIFERENTES FIBRAS DE LOS NERVIOS PERIFÉRICOS Y DE SU AFECTACIÓN EN DIABETES.

	Aγβ	Aα	Aδ	C
Tipo	Somática	Somática	Somática	Somática y Autonómica
Tamaño	Gruesa Mielínica	Mielínica	Delgada Mielínica	Delgada Amielínica
Velocidad	30-65 m/s	15-40 m/s	5-20 m/s	0,5-2 m/s
Motor	Extrafusal	Intrafusal		
Sensibilidad muscular	Huso músculo Golgi-tendón		Nociceptiva	Nociceptiva
Sensibilidad cutánea	Tacto, vibración, presión		Frío Nociceptiva	Calor Nocieceptiva
Autonómica				Sudomotor Vasomotor
Afectación	+++	++	+	+
ENG	↓ velocidad conducción		No valorables	No valorables
Evaluación	S. vibratoria S. presión		S. térmica S. algésica	S. térmica S. algésica

En función del tamaño de fibras lesionadas a nivel de los nervios periféricos la respuesta a nivel de la sensibilidad cutánea, velocidad de conducción y evaluación serán distintas.

ARTOPATÍA DE CHARCOT

- Es un síndrome que se caracteriza por la destrucción progresiva de las articulaciones y huesos como consecuencia de una disminución ó abolición de la sensibilidad nociceptiva.
- Se produce un incremento de la resorción ósea que favorece la osteolisis, fracturas, subluxaciones y finalmente el remodelado óseo con deformidades y calcificaciones a nivel de los tejidos.
- Características (cúbico, ancho, caliente).
- El dolor está presente en 30% de pacientes.

NEUROPATÍA DIABÉTICA SENSIBILIDADES (II)

- Profunda (Propioceptiva)
- Consciente:
- *Palestésica (Diapasón, Biotensiómetro)
- *Presora (Monofilamento)
- *Grafoagnósica (Dibujos sobre la piel)
- *Artrocinética (Posición articulaciones pies)
- Inconsciente:
- *Estabilidad (Marcha)
- *Tono muscular (Rigidez)

Exploración de la sensibilidad: Profunda
a- VIBRATORIA O PALESTÉSICA
*Diapasón simple (128 Hz) **
Es un instrumento metálico en forma de U que se utiliza para la exploración de la sensibilidad profunda. También podemos utilizar el diapasón graduado de Rydell:
*Diapasón graduado de Rydel (128Hz) **
Está provisto de una escala que al vibrar, por efecto óptico, se produce una intersección de mayor a menor y el paciente nos indica cuando deja de percibir la vibración; se considera normal de 4-8.
*Biothensiometro **
Es un dispositivo eléctrico que permite cuantificar el umbral de percepción de la sensibilidad vibratoria; la amplitud de vibración varia entre 0 a 50 voltios y se considera de riesgo valor > 25 V.
**Estos aparatos descritos se aplicarán en maleolo peroneal, tibial y cara lateral de la articulación metatarso-falángica del primer dedo.*
b-PRESORA O BARESTÉSICA
Monofilamento de Semmes-Weinsten:
Consta de un hilo de nylon adherido a un mango ,que sirve para determinar el umbral de percepción de la presión plantar de forma semicuantitativa. El de 5.07 es el que mejor discrimina el riesgo de ulceración; se aplica en la cara plantar ejerciendo una presión hasta que el filamento se incurva, momento en el cual estamos aplicando una fuerza equivalente a 10 gr. por cm2 (no aplicar sobre zonas hiperqueratósicas
Artrocinética
Dorsiflexión del primer dedo (el paciente debe identificar su situación)
Grafognósica
Identificar un dibujo en dorso o lateral del pie

POLINEUROPATÍA

- Afectación sensorial y motriz simétrica y distal (en guante y calcetín).
- Predomina en extremidades inferiores.
- Inicio insidioso con predominio sensorial.
- Evoluciona hacia la cronicidad.
- Periodos de exacerbación y remisión parcial.
- Los síntomas y signos pueden variar en función del tipo de fibra lesionada.

NEUROPATÍA DIABÉTICA SENSIBILIDADES (I)

- Superficial (Esteroceptiva)
- *Tacto (pincel, algodón, compás weber)
- *Dolor (aguja, pellizco, presión)
- *Temperatura (frío-calor)

Exploración de la sensibilidad: Superficial

TACTIL *Protopática algodón*
Epicritica fina agujas
Térmica (barra frio/calor ó tubos de ensayo con agua a diferente temperatura)
Se realizará el test en laterales y planta de los pies, el paciente nos indicará si nota el algodón, agujas o los tubos con distintas temperaturas.

FASES DE LA NEUROPATÍA

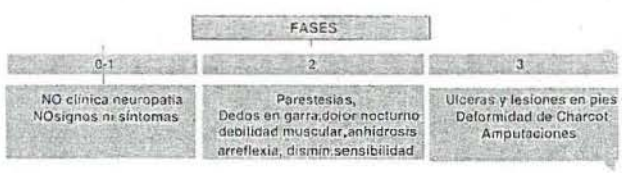

CASOS CLÍNICOS

Paciente nº 1

- 1997 amputación 1er radio.
- 1999 osteoartritis séptica ⇒ Osteotomia 2ª cabeza MTT.
- 2000 ⇒ Artroplastia 2º dedo.

Pie izquierdo
Varón de 45 años
Diabetes Mellitus tipo 2 de 15 años de evolución
Polineuropatía
Pulsos presentes
Calcificaciones vasculares
Profesión Cocinero
Diabetes Mellitus tipo 2 de 15 años de evolución
1997 Mal perforante plantar a nivel cabeza 1er metatarsiano y a consecuencia se le practico amputación del primer metatarsiano
1999 Mal perforante plantar cabeza 2º metatarsiano ,la infección progreso hasta la cavidad articular provocando una osteoartritis séptica y la solución fue la práctica de osteotomia cabeza segundo metatarsiano
2000 Ulcera en pulpejo 2º dedo se practica post cura ulcera Artroplastia

Paciente nº 3

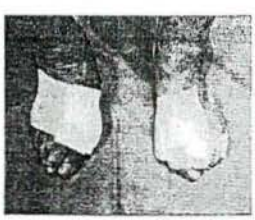

- 1997 Interv. H.valgus
- 1998 Amp. 3er dedo pie derecho.
- 1999 Mal perforante plantar pie izquierdo ⇒ osteotomia cabeza 2º y 3º.
- 2000 Charcot pie D.

Pie izquierdo
Mujer de 52 años
Diabetes Mellitus tipo 2 de 18 años de evolución.
Polineuropatía severa. Anestesia total
Pulsos presentes
Calcificaciones vasculares
Profesión ama de casa.
1997 Intervenida de Hallux valgus bilateral al presentar de forma repetitiva ulceración en dicho nivel.
1998 Amputación 3er dedo pie derecho
1999 Mal perforante plantar a nivel 2ª cabeza metatarsal pie izquierdo. Osteoatritis : Se practica osteotomia cabezas 2ª y 3º al comprovar en el acto operatorio la infección de la 3ª cabeza metatarsal.
2000 Ulcera cara dorsal pie a nivel 1ª cabeza metatarsal.
Artropatía de Charcot

PACIENTES Y MÉTODOS

- Estudio realizado a cuatro personas, tres hombres y una mujer.
- Tiempo de evolución de la DM 15 años.
- Edad media ± 57 años.
- P.N.P (ausencia de sensibilidades).
- Dos con artropatía de Charcot.

Paciente nº 2

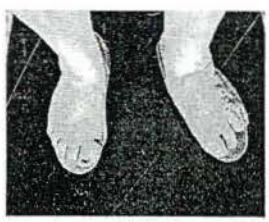

- 1998 Osteitis 3º - 4º cabezas metatarsianos ⇒ Osteoartritis séptica ⇒ Osteotomia.
- 1999 Osteotomia 2º metatarsiano.

Pie izquierdo
Varon de 72 años
Diabetes Mellitus tipo 2 de 2 años de evolución.
Hasta la aparición de la úlcera plantar Enólico.
Polineuropatía severa por alcohol
Pulsos presentes
Calcificaciones vasculares
Profesión jubilado pero que realiza algún tipo de trabajo.
1998 Mal perforante plantar a nivel cabezas metatarsales 3ºª y 4º con osteoatritis :Se practica osteotomia cabezas 3 y 4.
1999 Osteotomia oblicua de Weill compensatoria (proceso NO séptico)

Paciente nº 4

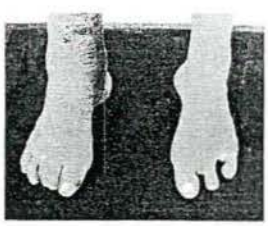

- 1993 Amputación post perforante plantar 3º y 4º dedo y Mtt.
- 1995 Artropatía de Charcot art T.P.A ⇒ Artrodesis 9º fijación.

Varón de 55 años
Diabetes Mellitus tipo 2 de 20 años de evolución.
Polineuropatía
Artropatía de Charcot
Pulsos presentes
Calcificaciones vasculares
Profesión jubilado
1993 Amputación post mal perforante plantar a nivel cabezas metatarsales 3ºª y 4º con Osteoartritis:Se practicó amputación de 3er y 4º dedos y metatarsianos.
1999 Artrodesis tobillo derecho con fijación de 9º de flexión plantar

DIAGRAMAS DE PRESIONES PLANTARES

- PODOSCOPIO
- PEDIGRAFIA
- SISTEMA OPTOMÉTRICO DE PRESIONES PLANTARES
- SISTEMA COMPUTERIZADO DE ANÁLISIS DEL PIE, A TRAVÉS DE PLATAFORMA INSTRUMENTADA CON SENSORES (PODÓMETRO ELECTRÓNICO DE 2.544 SENSORES).



IMAGEN PODOSCÓPICA
Ausencia de primer radio, osteotomia cabeza segundo MTT, artrodesis segundo dedo.



PIE IZQUIERDO: neutralización de la línea de Helbing con desplazamiento de cargas hacia el ALE.

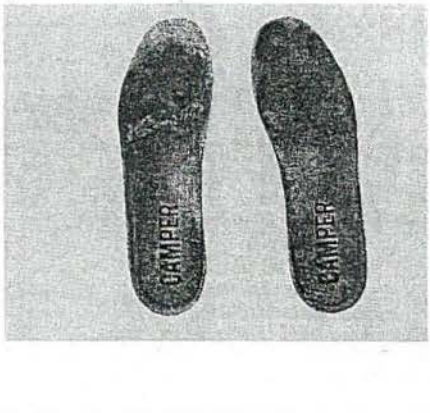

IMAGEN DE LA PALMILLA DEL CALZADO apreciamos un punto de hiperpresión sobre la cabeza del tercer MTT del pie izquierdo.

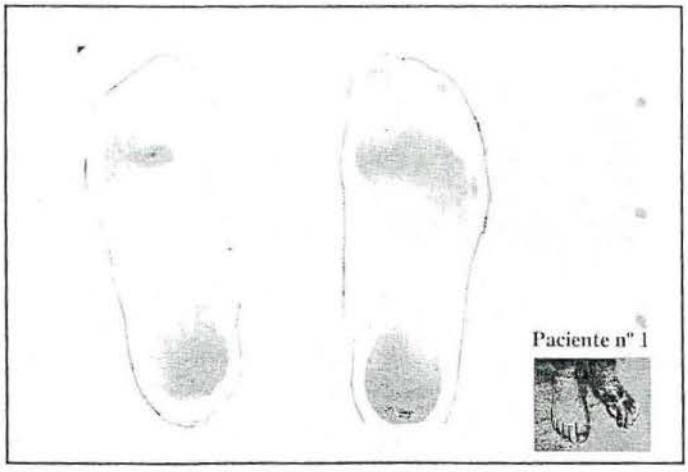

PEDIGRAFIA DE TINTA
Pie derecho valgo.
Pie izquierdo varo con sobrecarga de la cabeza del tercer MTT.

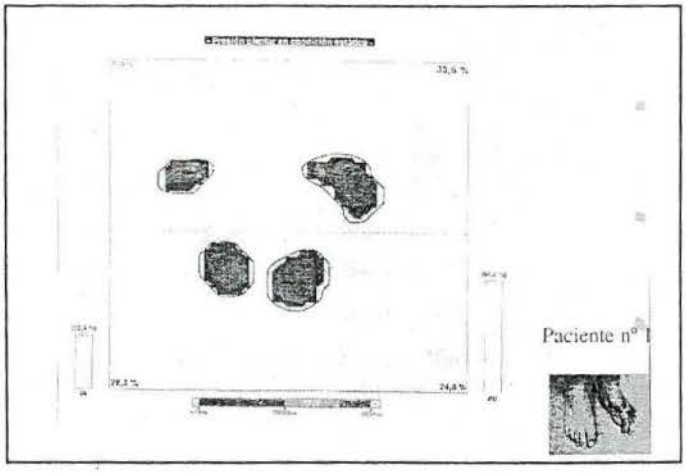

IMAGEN REALIZADA SOBRE UNA PLATAFORMA INSTRUMENTADA CON SENSORES PLANTARES
Observamos en el pie izquierdo una disminución de la superficie total de apoyo y una sobregarga MTT.

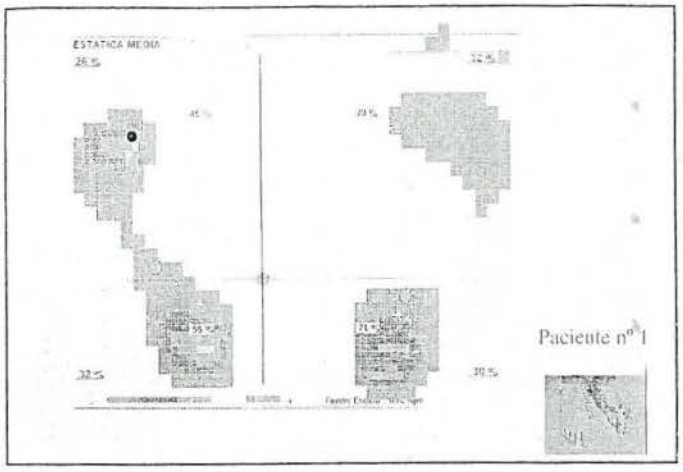

PLATAFORMA INSTRUMENTADA
Pie izquierdo varo con sobrecarga en la cabeza del tercer MTT.
Pie derecho valgo.

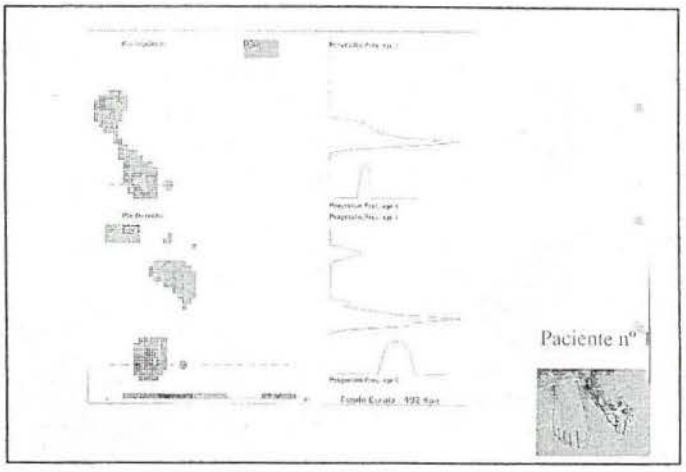

Observamos en la proyección de presiones del pie izquierdo sobre el eje X la varización de dicho pie.

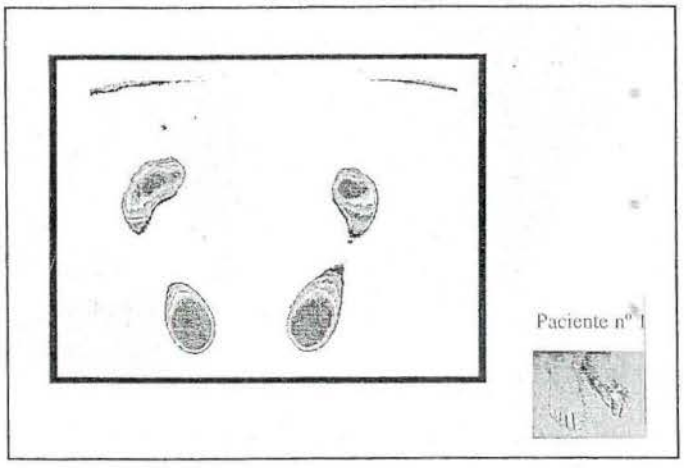

SISTEMA OPTOMÈTRICO DE PRESIONES PLANTARES
Pie izquierdo (que se corresponde con la imagen derecha del diagrama) apreciamos la varización de dicho pie y el aumento de P a nivel MTT.



IMAGEN PODOSCÒPICA
Ausencia de apoyo en el talón izquierdo, producida por una posible artropatia de Charcot (posteriormente confirmada).

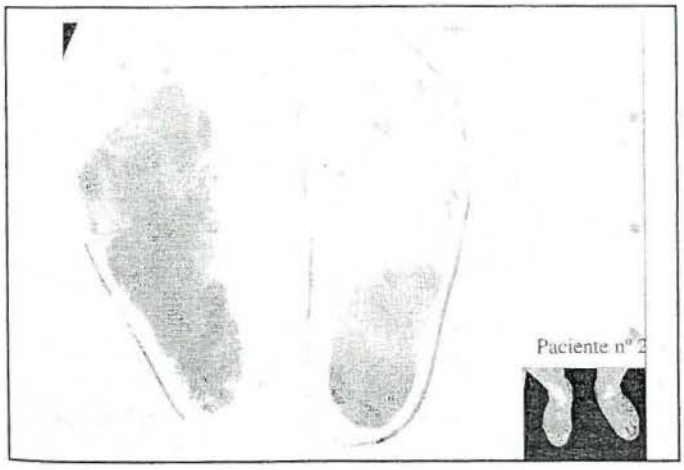

PEDIGRAFIA COVENCIONAL
Diagrama de la izquierda: imagen plantígrada producida por una verticalización del astrágalo + desplazamiento del escafoides hacia el ALI (PROVOCADO POR LA NEUROPATIA DE Charcot).

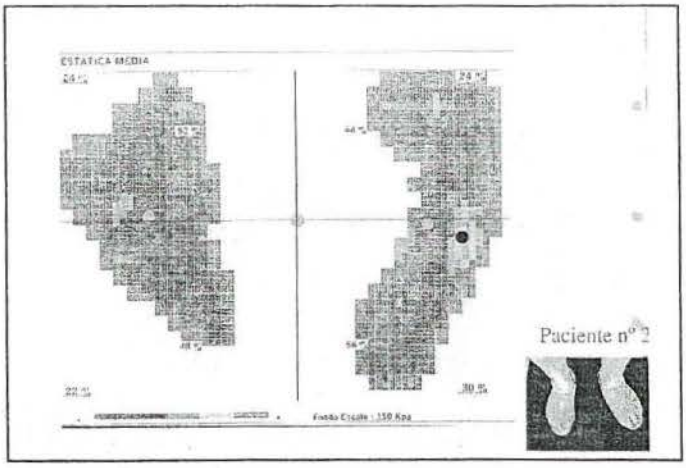

Podemos apreciar la tendencia a equinizar el pie izquierdo disminuyendo así el apoyo calcáneo en el pie izquierdo.

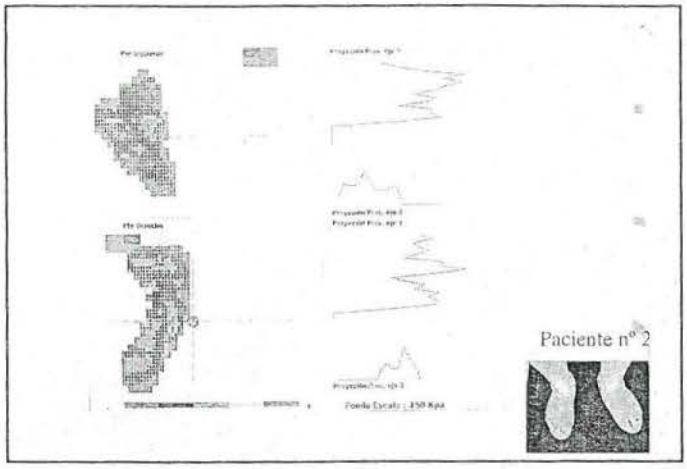

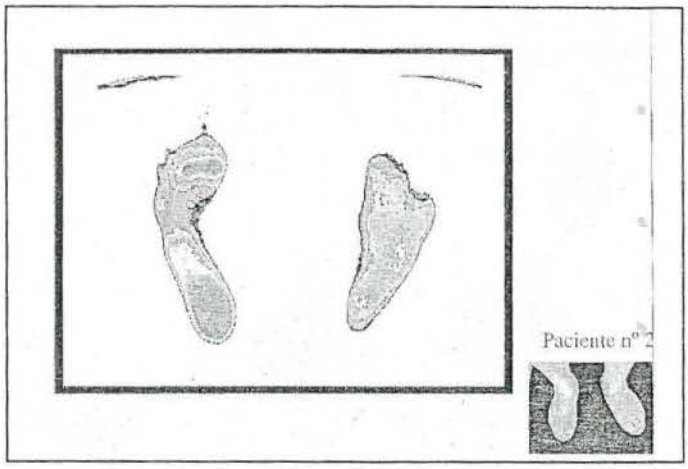

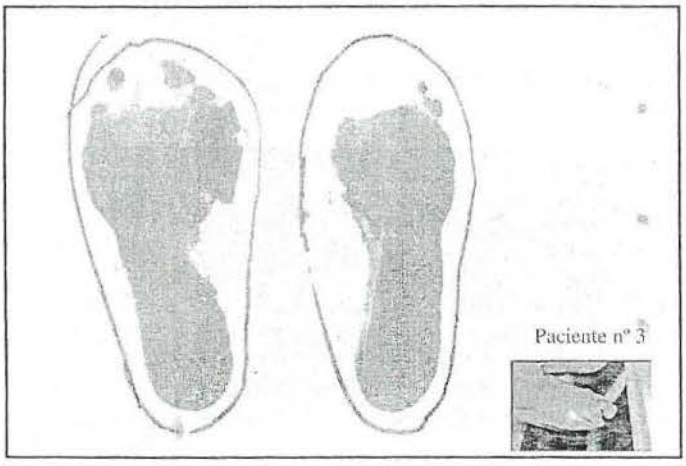

PEDIGRAFIA DE TINTA
Pie izquierdo: ausencia de apoyo de segunda y tercera cabezas MTT (osteotomía).
Pie derecho: neuropatia de Charcot activa.

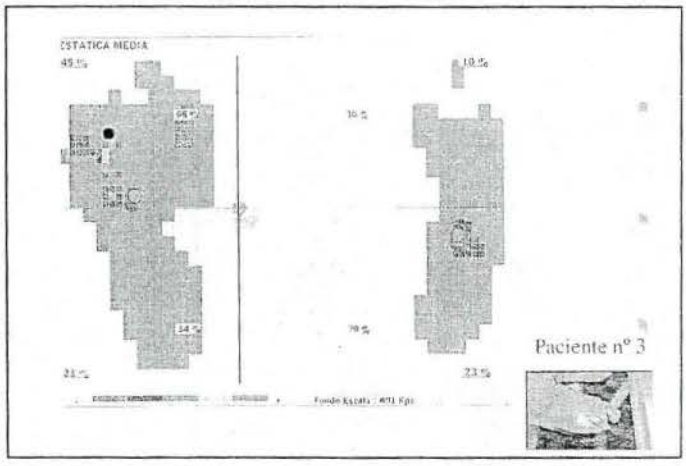

PLATAFORMA INSTRUMENTADA
Pie izquierdo: punto de hiperpresión sobre la cabeza del cuarto MTT. Desplazamiento del centro de gravedad hacia el pie izdo a consecuéncia del apoyo antiálgico provocado por el Charcot activo.

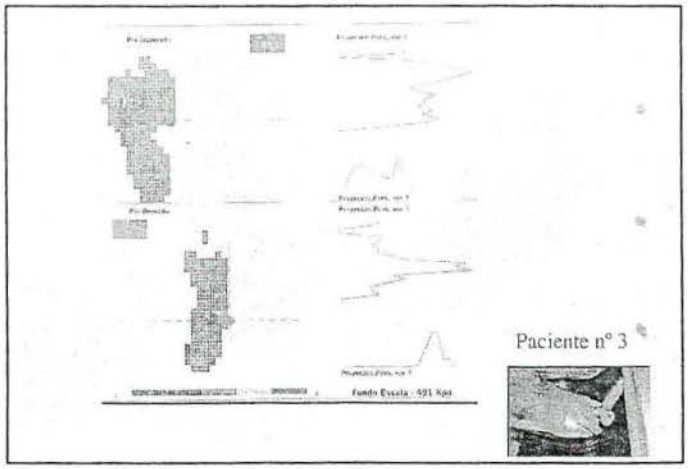

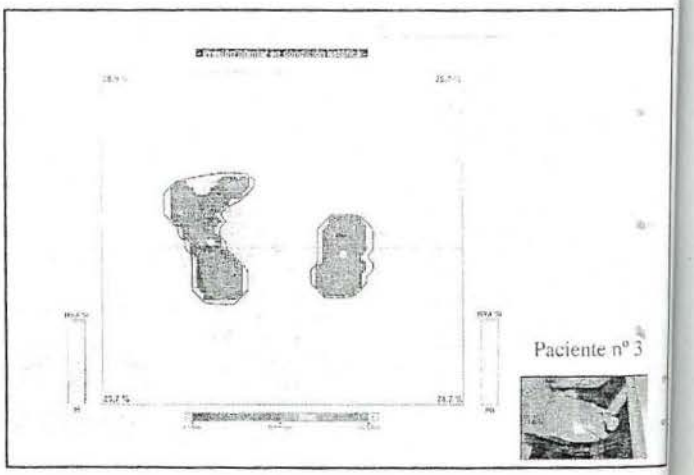

Disminuye la superficie de apoyo en el pie derecho a consecuéncia de la neuropatia de Charcot.

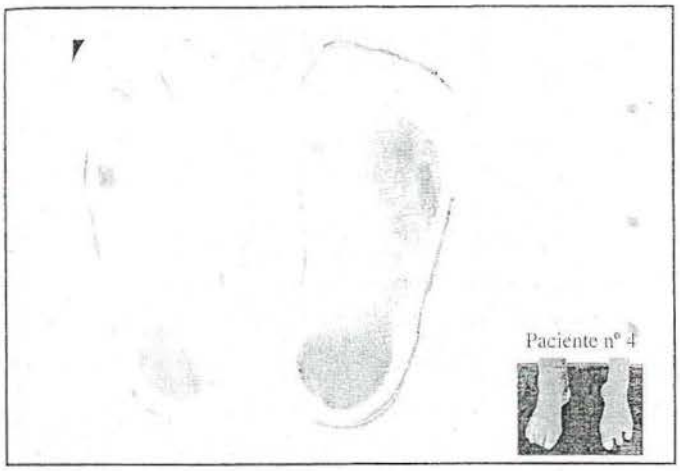

Pie izquierdo: amputación de tercer y cuarto radios.
Pie derecho: 1995 artropatia de Charcot con artrodesis de la articulación TPA con 9º de fijación en flexión plantar.

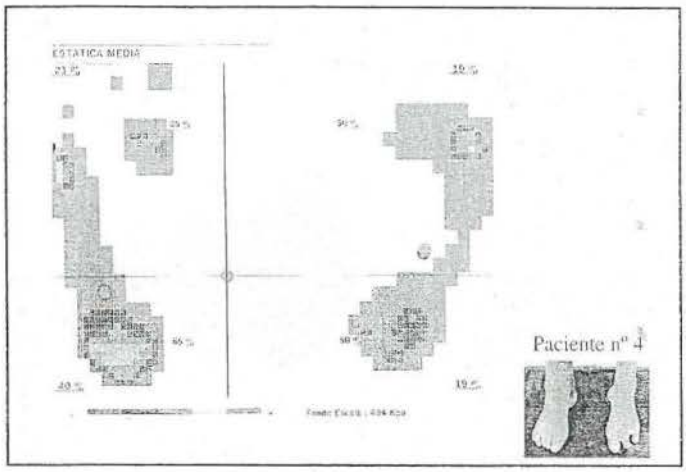

DIAGRAMA DE PRESIONES SOBRE PLATAFORMA INSTRUMENTADA
Pie izquierdo: pie varo, ausencia de tercer y cuarto radios, sobrecarga sobre cabeza quinto MTT.
Pie derecho: pie varo, equinismo provocado por artrodesis TPA.

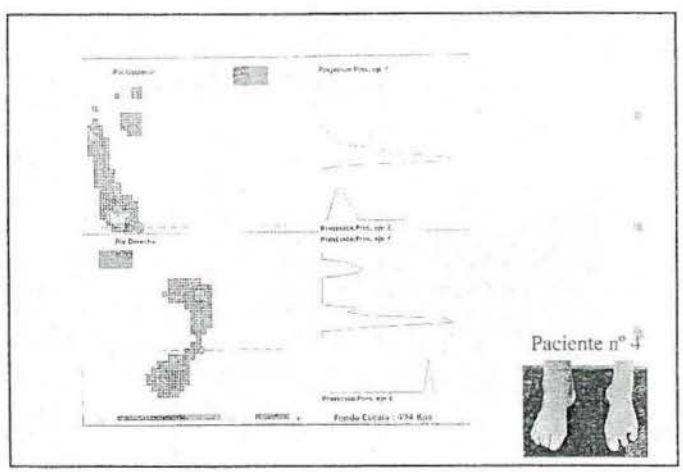

INTRODUCCIÓN

- El diseño de tratamiento propuesto en estos pacientes, ha sido paliativo y compensatorio redistribuyendo y eliminando puntos de hiperpresión, neutralizando la estática y dinámica, respetando la estructura propia del pie.

OBTENCIÓN DE MOLDES

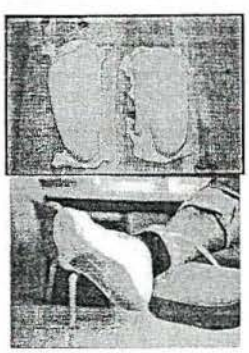

- Moldes de yeso en descarga
- T.A.D.

TRATAMIENTOS ORTOPODOLÓGICOS

TRATAMIENTO ORTOPODOLÓGICO

El diseño de tratamiento propuesto en estos pacientes, ha sido paliativo y compensatorio con el fin de eliminar puntos de hiperpresión y contención de las estructuras, redistribuyendo las fuerzas neutralizando la estática y la dinámica respetando la propia morfología del pie.

La obtención de moldes del pie se ha realizado, de dos formas distintas aunque las dos en sedestación debido a la dificultad de estos pacientes para mantener el equilibrio en bipedestación.

En primer lugar se ha realizado el moldeado con yeso escayola y con el sistema de neutralización habitual y en segundo lugar se ha moldeado el pie con la T.A.D.

El diseño de las ortesis se han realizado previo estudio biomecánico, sobre pedigrafias respetando al máximo la forma del pie, para la posterior confección de tratamientos ortésicos que equilibren el pie y eviten mayores cambios degenerativos.

Para la confección de las ortesis en este tipo de pacientes, se han utilizado materiales viscoelásticos por su capacidad de amortiguar el impacto del pie en el suelo.

Elaborando tratamientos ortopodológicos de diferentes durezas, dendidades y grosores.

A cada paciente, se le han realizado dos tipos de ortesis de igual diseño pero de dureza, densidad y grosor diferente.

Se ha realizado por lo tanto una ortesis de E.V.A. de una buena capacidad elástica, ligera y que nos ha permitido la confección de una ortesis monobloque después de haber aplicado los diferentes elementos con fines terapéuticos que la componen.

Y la segunda ortesis realizada con la T.A.D. ha sido confeccionada con resinas de poliester , recubrimiento y descargas de puntos de hiperpresión de E.V.A. obteniendo un soporte plantar de mayor capacidad elástica que la anterior y de mayor dureza.

DISEÑO DE TRATAMIENTOS

- El diseño de tratamiento se ha realizado sobre pedigrafía, respetando al máximo la forma del pie.
- Para la confección de tratamientos ortésicos que equilibren el pie y eviten mayores cambios degenerativos.



MATERIALES

- Para la confección de las ortesis en este tipo de pacientes, hemos utilizado materiales viscoelásticos por su capacidad de amortiguar el impacto del pie en el suelo.
- Tratamientos ortopodológicos integrados por compuestos viscoelásticos de diferentes durezas, densidad y grosor.

PACIENTE Nº 1

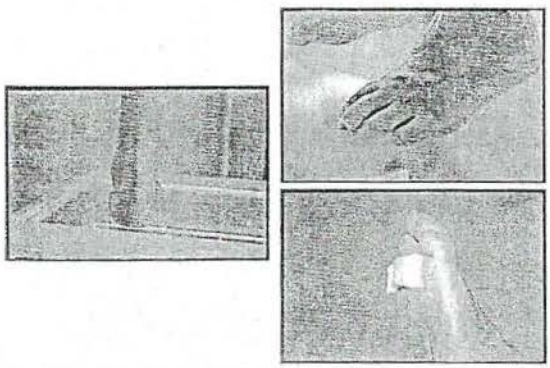

TRATAMIENTO PACIENTE Nº 1

- Pie izdo con amputación del 1er radio y osteotomia cabeza 2º MTT.
- Retropie varo.
- Traslación de fuerzas y propulsión a nivel del arco longitudinal externo.

TRATAMIENTO PACIENTE Nº 1

- 1/ Tto E.V.A
- 2/ Tto Resinas Poliester
- Contención varo retropie y arco externo
- Balancin anterior y descarga retrocapital pie izdo.

TRATAMIENTO PACIENTE Nº 1

- El paciente acepta el Tto. Nº2 de mayor rigidez y memória elástica.

Paciente nº 1

El paciente nº 1 presenta el pie izquierdo conflictivo, ya que sufrió una amputación del primer eje radio y una osteotomia de la cabeza del segundo metatarsiano, dando como resultado biomecánico una traslación de fuerzas de apoyo hacia la zona externa así como un retropie varo un mediopie supinado y una propulsión por radios externos produciéndose sobretodo un punto de sobrecarga a nivel de la cabeza del tercer metatarsiano.

El diseño en las dos opciones de tratamiento ha sido el mismo y a consistido en lograr una contención del varo de retropie, de la supinación del mediopie, y un elemento anterior que facilitara la propulsión, además de una descarga retrocapital para eliminar la presión existente en la cabeza del tercer metarasiano.

El paciente, acepta el tratamiento realizado con resinas de poliester.

PACIENTE Nº 2

- OSTEOTOMIA DE 2ª, 3ª i 4ª CABEZA MTT.
- Actualmente en estudio de neuropatia de Charcot.



PACIENTE Nº 2



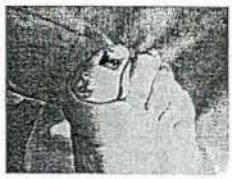



TRATAMIENTO PACIENTE Nº 2

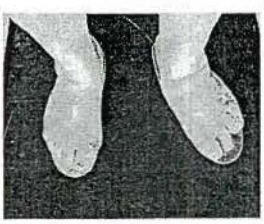

- 1/ Tto E.V.A.
- 2/ Tto Resinas Poliester.
- Pie Izdo. contención A.L.I. con descarga retrocapital. Elemento anterior para favorecer la propulsión.
- Pie derecho Ortesis digital.
- El paciente acepta el 1er Tto.

PACIENTE Nº 2



PACIENTE Nº 3

- Charcot activo pie D.
- Amputación 3r. dedo pie D.
- Amputación de 2o. I 3r. MTT.

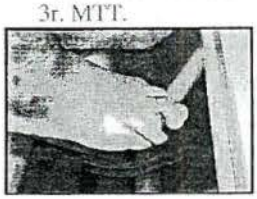

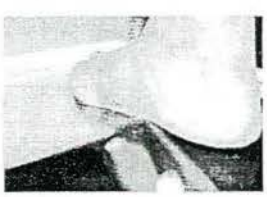

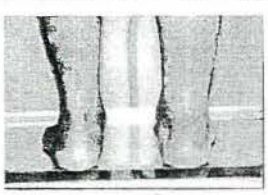

TRATAMIENTO PACIENTE Nº 3

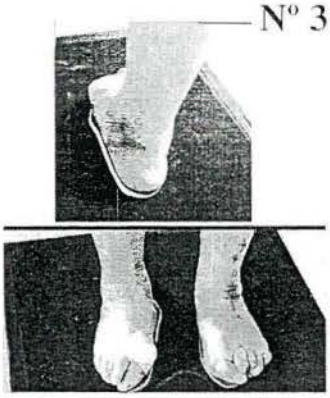

- 1/ Tto E.V.A.
- 2/ Tto Resinas Poliester.
- Pie D contención A.L.I. aleta protección y descarga prominencia escafoides.
- El paciente acepta el 1er Tto.

Paciente nº 3

La paciente nº 3 presenta una neuropatia de Charcot activa en el pie derecho, en el que ha sufrido con anterioridad amputación del tercer dedo y del segundo y tercer metatarsiano, biomecanicamente es pues un pie totalmente aplanado con un descenso de todas las estructuras internas y un escafoides prominente y ulcerado, el comportamiento dinámico del pie es antialgico.

Se le realizan de la misma forma las dos opciones de tratamiento que a los pacientes anteriores, con el fin en este caso de contener estructuras internas del pie derecho y eliminar ulceración de la prominencia del escafoides, confeccionando para tal fin una aleta interna de contención y de protección.

La paciente acepta, el tratamiento realizado con E.V.A.

PACIENTE Nº 4

- Pie cavo-varo con supinación del medio pie.
- Neuropatia de Charcot pie D. 5a. de evolución, con artrodesis TPA. con 9º de fijación en flexión plantar.
- Amputación 3r. . 4o. Radios.

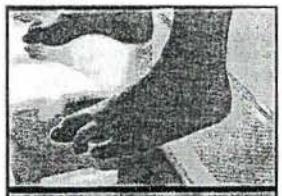





TRATAMIENTO PACIENTE Nº 4

- 1/ Tto. E.V.A.
- 2/Tto. Resinas Poliester.
- 3/ Contención A.L.E. y aumento de apoyo de la bóveda plantar.
- 4/ En el pie Izdo. ortesis digital sustitutiva de 2º y 4º dedo.
- El paciente acepta el 1r. Tto.

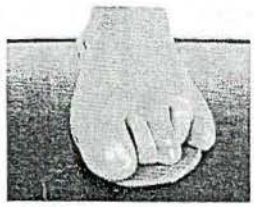

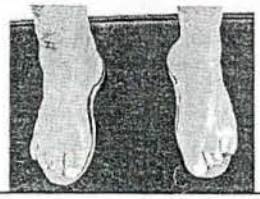

Paciente nº 4

El paciente nº4 presenta una neuropatia de Charcot en el pie derecho de cinco años de evolución con artrodesis de la articulación tibio-peronea astragalina con una fijación de 9º en flexión plantar, y una amputación de tercer y cuarto radio del pie izquierdo, dando como resultado biomecánico un cavo-varo con supinación de medio y antpie de ambos pies.

Al paciente se le realizan de la misma forma las dos opciones de tratamiento que a los anteriores pacientes, realizando además ortesis digital sustitutiva del pie izquierdo.

Los soportes plantares, se confeccionan con el propósito de contener el arco longitudinal externo, traslado de fuerzas a la zona medial y aumentar con ello apoyo en el arco longitudinal interno y evitar zonas de hiperpresión a nivel externo del pie, así como favorecer la propulsión interna.

El paciente acepta el tratamiento realizado con E.V.A.

VALORACIÓN DE RESULTADOS

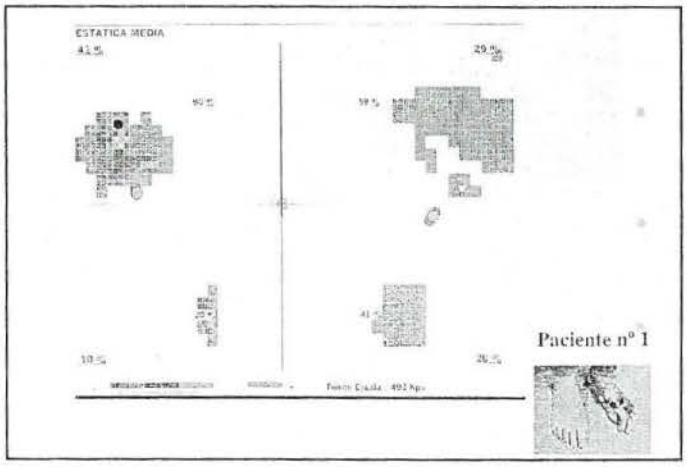

Imagen captada con el tratamiento de resinas de poliéster. A partir de esta imagen desvastamos la superficie del talón.

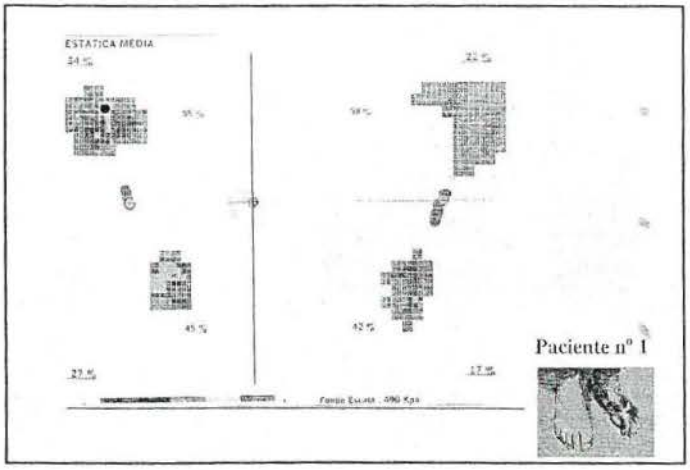

Imagen realizada con el tratamiento de resinas de poliéster una vez realizadas las modificaciones.

Apreciamos un aumento de apoyo en la zona calcánea, consecuencia que nos lleva a una disminución del punto de sobrecarga de la zona MTT.

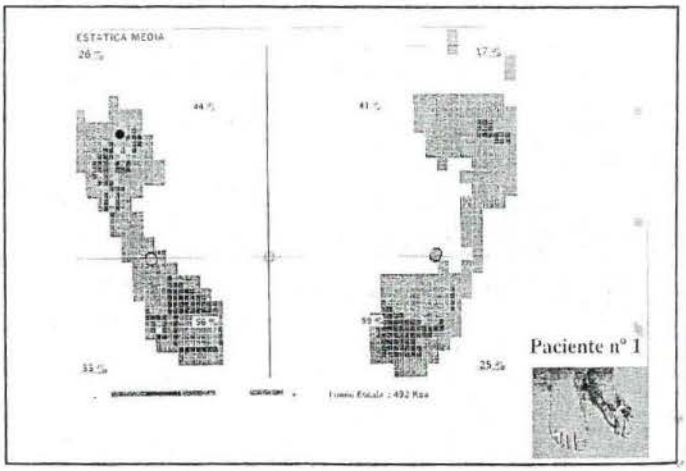

Con el tratamiento con EVA. No desaparece el punto de hiperpresión de la cabeza del tercer MTT.

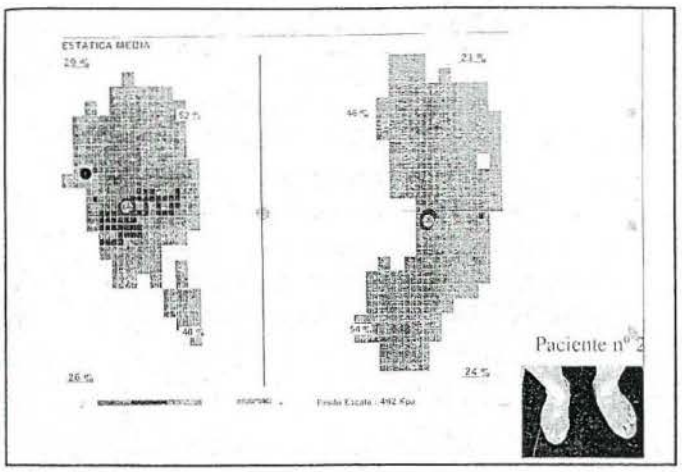

Tratamiento con EVA.

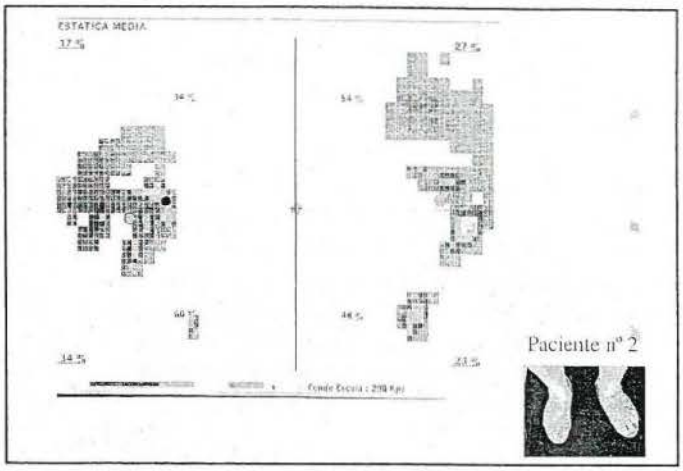

Tratamiento con resinas de poliéster:
Aumento de la superficie de apoyo del talón y desaparición del punto de hiperpresión del quinto MTT.

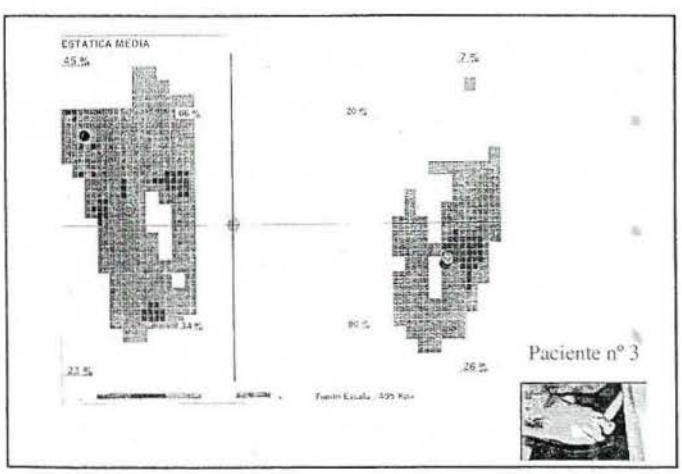

Tratamiento con EVA.

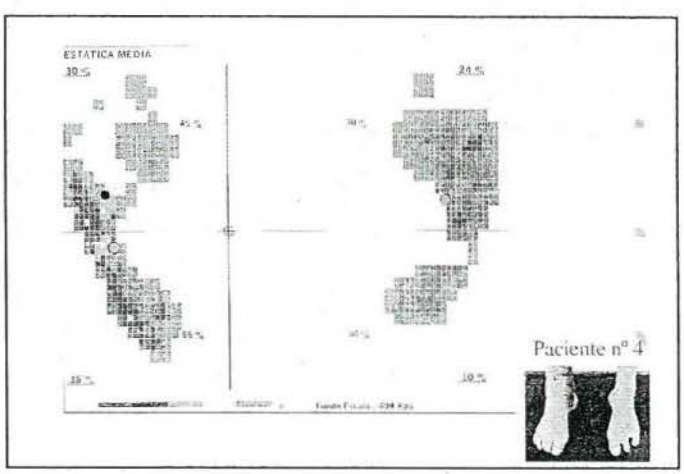

Tratamiento con EVA.

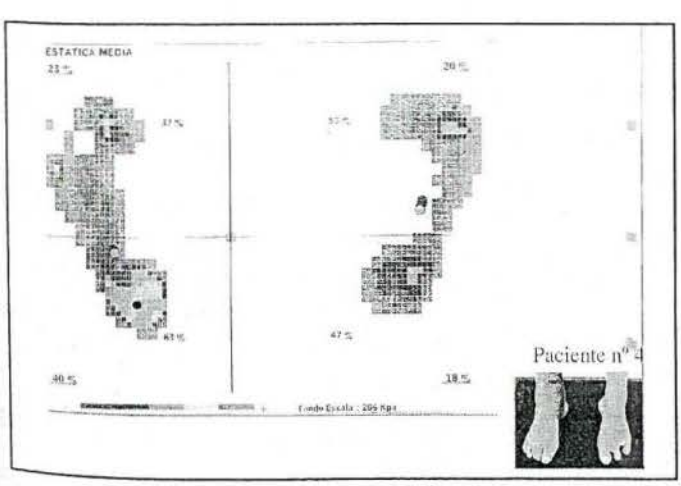

Tratamiento con EVA +SILICONA (desaparece el punto de hiperpresión y aumenta la superficie de apoyo del talón.

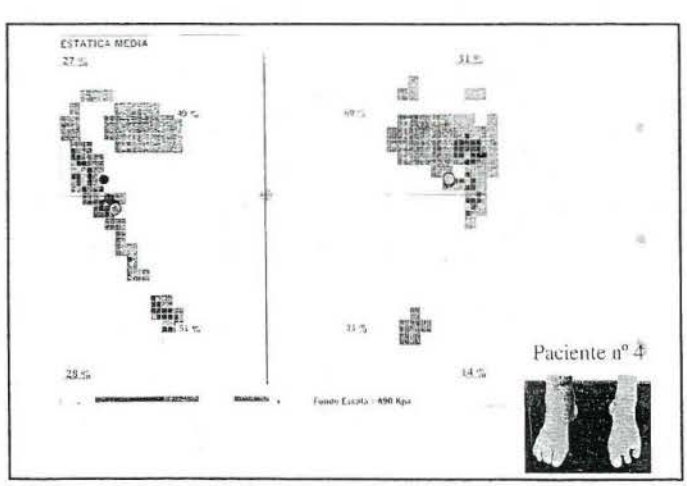

Tratamiento con resinas de poliéster.

CONCLUSIONES

- Todos los materiales y técnicas utilizadas para la elaboración de los ttos, nos han permitido alcanzar la mayoria de los objetivos propuestos.
- Observamos que en el caso de los pacientes 2, 3 y 4 (son los pacientes de mayor edad y afectos de Charcot), es mejor aceptado el tto realizado con E.V.A., alegando mayor confort, ligereza y menor gasto energético.
- En el caso del paciente nº 1, es mejor aceptado el tto con resinas de poliéster, ya que al ser un material más rígido nos permite un balancin ant. que complementado con un elemento retrocapital de E.V.A. favorece la propulsión y elimina el punto de hiperpresión en la cabeza del 3r. MTT.

CONCLUSIONES

- Creemos en la necesidad de que los suministradores de materiales utilizados en podología, incrementen la información sobre las características físico-mecánicas de sus productos, ya que sería provechoso para el profesional.
- Pudiendo así elegir los materiales en base a las características que necesita un determinado tratamiento, a la vez que nos permitiría valorar el tiempo que se mantendrían los objetivos propuestos en las ortesis.

AGRADECIMIENTOS

- **FEDERACIÓN ESPAÑOLA DE PODOLOGÍA.**
- **HOSPITAL MUTUA DE TERRASSA.**
- **PACIENTES.**
- **PROFESORES DE LA F.U.B.**
  - Maria Céspedes i Argemí.
  - Manel Pérez Quirós.
  - Francisco Pozuelo Batista.
  - Elena Riba i Costa.
  - Lluis Miquel Riu i Gispert.

PUBLICACIONES DE LA F.E.P.

Patología metatarso-digital

Desarrollo científico del Programa del XXII Congreso Nacional de Podología. Madrid
28 artículos; 17 videograbación (reseña); 11 pósters (reseña y reproducción)
Edita Federación Española de Podólogos-Comité Organizador del XXII Congreso Nacional de Podología, 1991.
301 páginas, Tela, 315 ilustraciones, blanco y negro; Tamaño 24x17 cm.;
ISBN 84-404-9481-5
Precio 3.000 Ptas.

El pie en los albores del siglo XXI

Edita Federacion Española de Podólogos
140 páginas.
Tela
Ilustraciones, blanco-negro y color
Tamaño 23x16,5 cm.
Precio 3.000 ptas.

Atlas de Cirugía del Pie

Edita Federación Española de Podólogos
I.S.B.N.: 84-605-3155-4 (Versión española)
290 páginas
Tela
Ilustraciones, blanco-negro
Tamaño 24,5x19 cm.
Precio 9.000 ptas.

Revista Española de Podología

Colección 1ª Epoca, años 1968 hasta 1989, 7 tomos: 35.000 ptas.

Colección 2ª Epoca, años 1990 hasta 1995, 6 tomos: 30.000 ptas.

Tomos sueltos 1ª y 2ª Epoca: 6.000 ptas.

Revistas sueltas, unidad: 800 ptas

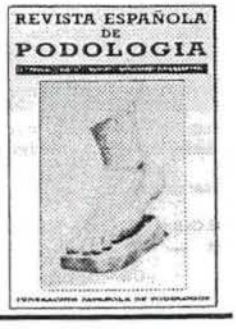

Guía Farmacológica en Podología

Edita Federación Española de Podólogos
© Federación Española de Podólogos.
272 páginas
Encuadernado con hilo vegetal y portadas en cartulina Tela
Tamaño 17x24 cm.
Precio 4.000 ptas.

PUBLICACIONES DE LA F.E.P.

Láminas Anatómicas

R.M.H. McMinn, R.T. Hutchings y B.M. Logan
Publicado por Wolfe Publishing Ltd., London WC1E 7LT, UK, 1991.

Tamaño 89 × 52 cm.

Set 3 pósters. Color.

ISBN 0-7234-1792-X.

Precio 3.000 ptas. - sueltas 1.500 ptas

Huesos de la pelvis y miembro inferior
ISBN 0-7234-1795-4.

Partes blandas del miembro inferior
ISBN 0-7234-1793-8.

Partes blandas del pie
ISBN 0-7234-1794-6.

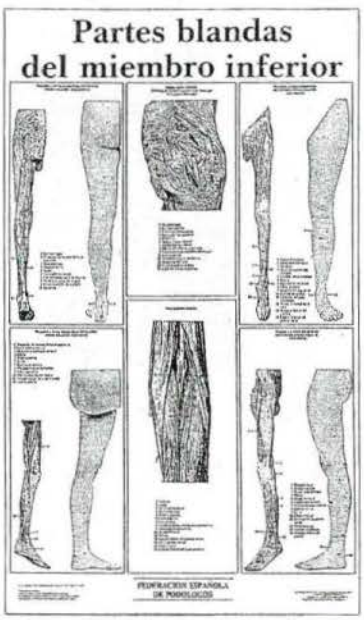

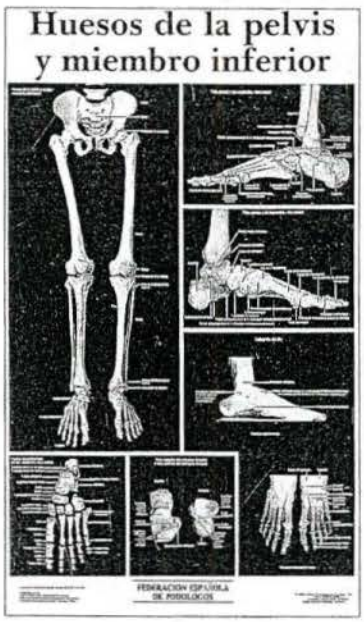

Tríptico para Difusión Publicitaria

Cara posterior dispone de un espacio de 9,5 × 9,5 cm. Para el anuncio de su consulta.

Tamaño 22 × 31,5 cm.

Plegado 10,5 × 22 cm.

INSIGNIAS PARA SOLAPA EN PLATA, CON EL ANAGRAMA DE LA FEDERACION ESPAÑOLA DE PODOLOGOS: 2.000 Ptas. UNIDAD

PEDIDOS

A través de las asociaciones o de la Secretaría de la F.E.P.
C/. San Bernardo, 74 - 28015 MADRID

Entrega contra reembolso del importe de lo pedido más gastos de envío.

RELAXBEL CREMA
Relajante y descongestiva
RELAXBEL SOLUCION
En envase pulverizador

- Mejora la microcirculación periférica.
- Reduce el cansancio y edemas en piernas y pies
- Evita la formación de varices.
- Relajante post-deportivo.

LENSABEL CREMA
Hidratante y nutritiva

- Grietas por resecamiento
- Descamación en piernas y pies.
- Cualquier problema de deshidratación dérmica.

BELENSA TALCO
Antitranspirante secante

- Hiperhidrosis
- Bromhidrosis
- Evita irritaciones mecánicas.
- Basta espolvorear el calzado.
- Absorbe sudor y mal olor.
- De amplio uso en el deporte.

BELENSA CREMA ANTITRANSPIRANTE
Desodorante, bactericida

- Hiperhidrosis
- Bromhidrosis
- Corrige alteraciones dérmicas debidas a la sudoración.
- Regula la transpiración.
- Con acción bactericida.

lensa

Laboratorio de Especialidades Nacionales, S.A.
LENSA - c/. Potosi, 2 - 08030 Barcelona - Spain

broker's 88

Correduría de Seguros

BENEFICIESE HOY DE NUESTRAS CONDICIONES ESPECIALES

ALIVIA TU PREOCUPACIÓN ANTE EL RIESGO DIARIO
SEGURO DE ACCIDENTES - ESPECIAL SANIDAD

LA RESPUESTA MÁS PROFESIONAL Y ECONÓMICA ANTE EL RIESGO DE CONTAGIO PROFESIONAL DE LA *HEPATITIS (B, C y D)* O EL *VIH*

	A	B	C	D
Garantías	*Promocional*	*Básica*	*Completa*	*Exclusiva*
Contagio	5.000.000	10.000.000	15.000.000	25.000.000
Fallecimiento	2.000.000	10.000.000	25.000.000	50.000.000
Invalidez, hasta	10.000.000	25.000.000	50.000.000	100.000.000
Prima semestral	3.314 pta	10.199 pta	18.370 pta	33.660 pta

Consulte nuestras condiciones especiales en:

- Incapacidad laboral transitoria
- Pensiones
- Vida
- Consultorio
- Hogar
- Auto

901 10 88 88

info@brokers88.es - www.brokers88.es

REVISTA ESPAÑOLA DE PODOLOGIA

2.ª EPOCA / VOL. XI / NUM. 8 / NOVIEMBRE - DICIEMBRE 2000



FEDERACION ESPAÑOLA DE PODOLOGOS

PUBLICACIONES DE LA F.E.P.

Patología metatarso-digital

Desarrollo científico del Programa del XXII Congreso Nacional de Podología. Madrid
28 artículos; 17 videograbación (reseña); 11 pósters (reseña y reproducción)
Edita Federación Española de Podólogos-Comité Organizador del XXII Congreso Nacional de Podología, 1991.
301 páginas, Tela, 315 ilustraciones, blanco y negro; Tamaño 24x17 cm.;
ISBN 84-404-9481-5
Precio 3.000 Ptas.

El pie en los albores del siglo XXI

Edita Federacion Española de Podólogos
140 páginas.
Tela
Ilustraciones, blanco-negro y color
Tamaño 23x16,5 cm.
Precio 3.000 ptas.



Atlas de Cirugía del Pie

Edita Federación Española de Podólogos
I.S.B.N.: 84-605-3155-4 (Versión española)
290 páginas
Tela
Ilustraciones, blanco-negro
Tamaño 24,5x19 cm.
Precio 9.000 ptas.

Revista Española de Podología

Colección 1ª Epoca, años 1968 hasta 1989, 7 tomos: 35.000 ptas.

Colección 2ª Epoca, años 1990 hasta 1999 10 Tomos: 50.000 pts.

Tomos sueltos 1ª y 2ª Epoca: 6.000 ptas.

Revistas sueltas, unidad: 800 ptas

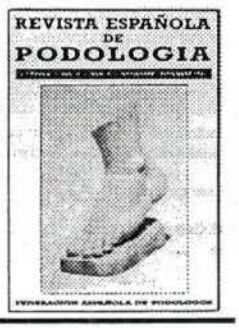



Guía Farmacológica en Podología

Edita Federación Española de Podólogos
© Federación Española de Podólogos.
272 páginas
Encuadernado con hilo vegetal y portadas en cartulina Tela
Tamaño 17x24 cm.
Precio 4.000 ptas.

REVISTA ESPAÑOLA DE PODOLOGIA

ORGANO DE LA FEDERACION ESPAÑOLA DE PODOLOGOS

S U M A R I O

TEMAS A REVISION

MELORREOSTOSIS Y OSTEOPOIQUILOSIS 483

TECNICAS DE ELECTROTERAPIA EN PODOLOGIA 488

ORIGINALES

DERMATOSIS DEL PIE EN LOS DEPORTISTAS 493

HALLUX MALLEUS POSTRAUMATICO 501

LA ELABORACION DEL CALZADO EN ELX ANTES DE LA INDUSTRIALIZACION 510

EXOSTOSIS-CONDROMA: DIAGNOSTICO DIFERENCIAL Y TRATAMIENTO 515

OSTEOMIELITIS CRONICA. A PROPOSITO DE UN CASO 523

SESIONES CLINICAS U.C.M.

CIRUGIA DEL ESPOLON CALCANEO 533

Dermatosis del pie en los deportistas.

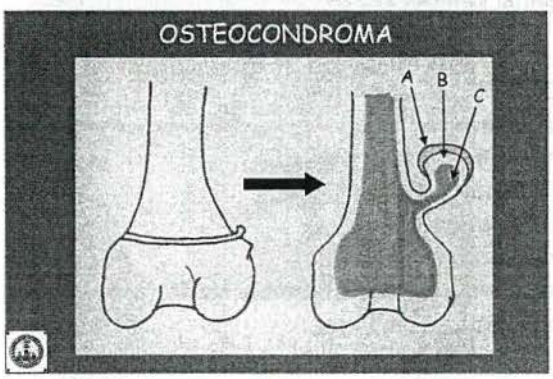

Exóstosis-condroma: diagnóstico diferencial y tratamiento.

P O R T A D A

PORTADA: MOTIVO NAVIDEÑO.

REVISTA ESPAÑOLA DE PODOLOGIA

ORGANO DE LA FEDERACION ESPAÑOLA DE PODOLOGOS

Vehículo creado para promover y reforzar las relaciones entre los profesionales podólogos de España y divulgar los trabajos, comunicaciones, avances, noticias y todo lo relacionado o de interés para el podólogo y la Podología.

DIRECTOR
José Valero Salas

SUBDIRECTOR
Juan Antonio Moreno Isabel

REDACTOR JEFE
Manuel Moreno López

CONSEJO DE REDACCION
José Claverol Serra
Evaristo Rodríguez Valverde
Luis Martínez Gómez
Julio Escalante Rivas
José Luis Salcini Macías
Miguel Hernández de Lorenzo Muñoz
Elías D. González Pérez

CONSEJO DE ADMINISTRACION

Presidente
José Andreu Medina

Vicepresidente
José Valero Salas

Secretario General
Manuel Moreno López

Administrador General
Claudio Bonilla Sáiz

Consejeros
Juan Antonio Moreno Isabel
Sindulfo Iglesias Llaneza

COMISION CIENTIFICA

Guillermo Lafuente Sotillos
Montserrat Marugán de los Bueis
Alvaro Ruiz Marabot
Bernat Vázquez Maldonado
Pedro M. Galardi Echegaray
Luis J. Garcés Gallego
Carolina Alonso Montero
José Ramos Galván
Luis Martínez Camuña
Manuel Moreno de Castro
José Luis Lázaro Martínez
Francisco Javier García Carmona
Antonio Córdoba Fernández

AVISOS: La Redacción no se hace responsable de los contenidos de los artículos publicados en la Revista Española de Podología, de los cuales se responsabilizan directamente los autores que los firman.

La Redacción se reserva el derecho de reimprimir los originales ya publicados, bien en la propia R.E.P. o en otras publicaciones de su incumbencia.

Queda prohibida la reproducción total o parcial de los trabajos publicados, aún citando su procedencia, sin expresa autorización de los autores y la Redacción.

Redacción: San Bernardo, 74 - Tel. 91 531 50 44
Fax: 91 523 31 49 - 28015 MADRID

Impresión: Gráficas AREN, S.L. - Lucero, 32-34
Tel. 91 526 47 72 - Fax: 91 526 48 04 - 28047 MADRID
Depósito Legal: B-21972-1976
ISSN-0210-1238. N.º de SVR-215

MELORREOSTOSIS Y OSTEOPOIQUILOSIS

*SUAREZ MENDEZ, Juan Manuel

RESUMEN

En este articulo se describirán dos displasias óseas esclerosantes que ocurren infrecuentemente. La primera es la melorreostosis, que es una forma rara de hiperostosis que afecta la diáfisis; y la otra displasia a describir es la osteopoiquilosis, una displasia rara y asintomática que se caracteriza por presentar áreas escleróticas circulares en la metáfisis y en la epífisis.

PALABRAS CLAVE

Melorreostosis. Osteopoiquilosis.

ABSTRACT

This article will describe two sclerotic bone dysplasias that occur infrequently. The first one to be described is melorheostosis, a rare form of hyperostosis that affects the diaphysis. The other bone dysplasia is osteopoikilosis, an asymptomatic and rare condition that is characterized by the presence of sclerotic and circular areas in the metaphysis and the epiphysis.

KEY WORDS

Melorheostosis. Osteopoikilosis.

INTRODUCCION

Las displasias óseas son trastornos bioquímicos que alteran la remodelación del hueso y de sus estructuras. Estas modificaciones ocurren a nivel celular consistiendo en la síntesis de una proteína defectuosa. Esto es así cuando el ADN transmite un error genético al ARN mensajero, quien se encarga de la síntesis de proteínas cuando acoplado al ARN ribosómico en el ribosoma. Esto producirá que las células óseas sinteticen proteínas y enzimas incorrectas alterando el tejido. A nivel diafisário, el proceso de remodelación ósea se basa en el engrosamiento cortical por el periostio y por el aumento de medular por el endóstio. Dando lugar a que la diáfisis sea de forma cilíndrica. Si existe alguna alteración en la remodelación a ese nivel se llamará una displasia diafisaria[1].

La melorreostosis es una displasia rara, diafisaria no hereditaria que fué descrita por Leri y Joanny en 1922 y la calificaron como osteosis eburnizante monomélica[2]. Esta hiperostosis es una condición progresiva que afecta directamente a los huesos largos de la extremidad engrosándolos longitudinalmente de forma irregular y simulando el recorrido de cera fundida a lo largo de una vela encendida. De esta apariencia procede su nombre obtenido de las palabras griegas: melos = miembro y rherin = fluir[1, 2]. Esta condición suele afectar a una de las extremidades abarcando al menos dos huesos y cuando ocurre en las manos o los pies tiende a presentarse con formaciones de islotes esclerosantes (Fig. 1).

Fig.1 Pie afectado por la melorreostosis.

No se conoce su etiología pero se piensa que la melorreostosis se debe a un trastorno vascular intraóseo asociado a una disfunción simpática, que condiciona el aumento de actividad osteogénica[2, 5].

*D.P.M.
CORRESPONDENCIA: C/ San Miguel, 27 - 1º C - 50001 Zaragoza.
suarezpr@coqui.net

Esta puede coexistir con otras patologías como la osteopoiquilosis, tumores y malformaciones de los vasos sanguíneos y linfáticos[3].

La osteopoiquilia u osteopatía condensante diseminada es una displasia ósea rara, autosómica dominante con predilección por sexo masculino y descrita por Stieda en 1905[7, 10, 11] y luego por Albers-Shonberg y por Ledoux-Lebard[11]. Etimológicamente el nombre de esta patología proviene de las palabras griegas significando huesos jaspeados[8]. También se le conoce como osteítis condensante generalizada, osteodermatopoiquilosis, osteosclerosis diseminada, osteodisplasia enostótica o como simplemente huesos moteados[8, 11] (Fig. 2). Esta patología se basa en la presencia de múltiples manchas densas usualmente circulares siguiendo el eje longitudinal de los huesos afectados[8]. Estas manchas que corresponden a islotes óseos de osteosclerosis están rodeadas por tejido óseo normal. Suelen ocurrir en su mayoría en las epífisis y en las metáfisis de los huesos largos, los de la muñeca y los del tarso.

Fig. 2 pie afectado por osteopoiquilosis.

Al igual que en la melorreostosis, la etiología de la osteopoiquilia es desconocida aunque se cree que está relacionado con algún problema en la organización del tejido conectivo; se piensa en un fallo en la formación de las trabéculas de las líneas de estrés durante la osteogénesis[11].

INCIDENCIA

- Hasta el 1987 se han reportado unos 300 casos de melorreostosis[2].
- Weill indica que solo el 50% de los enfermos con melorreostosis presentan manifestaciones clínicas[1].
- La melorreostosis se presenta a cualquier edad aunque la mayoría de los casos descritos ocurre en la población joven, afectando a los huesos largos de ambas extremidades y sin tener predilección por ningún sexo[3].
- La primera evidencia de esta patología apareció en un esqueleto prehistórico que data de aproximadamente 1500 años encontrado en Alaska[4].
- Hasta 1975 se habían descrito unos 100 casos de osteopoiquilosis[7].
- Busch documentó 14 casos de osteopoiquilia a través de tres generaciones de una misma familia[8].
- La osteopoiquilia puede darse en ambos sexos aunque más en varones y a cualquier edad, aunque es casi improbable darse en pacientes menores de tres años[5, 11].
- Dentro del estudio más grande realizado sobre la osteopoiquilosis en el que se incluían unos 53 casos publicado por Benli, et.al. en 1992 se observó en un 100% de los casos afectación de las falanges de las manos, seguidos por los huesos del carpo en un 97.4%. Las falanges de los pies fueron afectadas en un 87.2%, los huesos del tarso en un 84.6% y los metatarsianos en un 84.4%[12].

MANIFESTACIONES CLINICAS

Las manifestaciones en la melorreostosis comienzan a aparecer tarde en la infancia, en forma de dolor que puede ser de cualquier tipo, pero no constante, rara vez severa y empeora con el ejercicio[3, 5]. Mientras que en los pacientes jóvenes, la queja principal no es tanto el dolor como las contracturas y las dismetrías entre ambas extremidades afectadas[4]. La inflamación de las articulaciones y la limitación del movimiento son otras manifestaciones que ocurren debido a las contracturas musculares y a la fibrosis del tejido blando por el aumento de tamaño del hueso afectado, lo que provoca el desarrollo de escoliosis, genu valgus, contracturas del músculo tríceps, deformidades del pie en valgo, varo, equino varo u otras condiciones deformantes y ocasionalmente episodios de anquilosis severa[2, 4]. Huesos como la escápula y la pelvis pueden llegar a demostrar cambios radiológicos como la aparición de islotes de hueso denso similar a los que aparecen en los huesos del tarso y de la muñeca (Fig. 3). La piel puede aparecer tensa, brillante, con cambios eritematosos y con pigmentación, mientras que el tejido subcutáneo tiende a ser edematoso debido a los trastornos de los vasos sanguíneos y linfáticos[6]. Según Morris, además del dolor causado por la melorreostosis, la esclerodermia cutánea sería la manifestación mas frecuente[1].

La osteopoiquilosis es una condición asintomática que no produce deformidad ósea alguna[7]. En un 25% de los casos se han apreciado lesiones cutáneas como dermatofibrosis lenticular diseminada. Estas son manchas locales de hiperplasia de las fibras fibrocolagenosas, elevadas y blanquecinas o de color amarillento[11]. La aparición de esta condición dérmica en pacientes con osteopoiquilosis se conoce con el nombre de síndrome de Bushke-Ollendorf u osteodermatopoiquilosis[7]. Cuando las manchas densas son alargadas se les conoce como osteopatía estriada de Voorhoeve afectando la diáfisis y pudiendo producir dolor en las articulaciones[7]. También se ha visto la osteopoiquilo-

Fig. 3 Mano afectada por melorreostosis.

sis en pacientes con predisposición a la formación de queloides(5).

DIAGNOSTICO

Frecuentemente, la melorreostosis se diagnostica por casualidad, ya que la mayoría de los pacientes presentan dolor en el área afectada por un periodo largo sin que hubiese ocurrido trauma ninguno; el diagnóstico se hace a través de la historia clínica del paciente y con la ayuda de una radiografía que detecta los cambios óseos. Mientras que una biopsia ósea refleja regiones normales de hueso denso[5]. Los estudios analíticos no demuestran anormalidades que ayuden en el diagnóstico de la melorreostosis. La melorreostosis tiende a imitar otras condiciones como la miositis osificante, osteoma y el osteosarcoma, esclerodermia, neurofibromatosis, poliomielitis, encondromatosis, osteopatía estriada y osteopoiquilosis[4, 5]. Aunque la melorreostosis y la osteopoiquilosis son patologías diferentes, algunos pacientes exhiben ambas a la vez. Esta combinación es conocida como distrofia esclerosal ósea mixta.

En el diagnóstico diferencial de la osteopoiquilosis se deben considerar otras osteoesclerosis, la osteomielitis crónica, tumores óseos como el osteoblastoma o el crondroblastoma o tumores con metástasis osteoblásticas [5, 9, 11]. El uso de la gammagrafía ósea ayudará en el diagnóstico diferencial. Aunque la prueba definitiva de diferenciación entre estas patologías es la biopsia ósea, en la que se encontrarán condensaciones de hueso lamelar compacto dentro de la esponjosa.

En la osteopoiquilosis, así como en la melorreostosis la radiografía es el instrumento de diagnóstico principal. Debido a su asintomaticidad, el diagnóstico de la osteopoiquilosis se logra por casualidad al diagnosticar alguna otra patología[12]. Cuando existe una relación entre la osteopoiquilosis con una hiperostosis como en el síndrome de Buschke-Ollendorf, existe un aumento en las fosfatasas alcalinas principalmente en la 25-OH Vit D lo que sugiere un defecto en la hidroxilación a 1,25-OH Vit D que provoca un descenso de los niveles de calcio[7, 8]. Este síndrome se basa en una hipertrofia del tejido elástico condensado en la dermis profunda y se caracteriza por las pápulas distribuidas simétricamente[12].

En exámenes de huesos seccionados se aprecian los focos redondos de tejido óseo compacto correspondientes a las áreas radiodensas. Estos focos ocurren en las epífisis y no suelen estar en contacto con el tejido subcondral, mientras los focos que ocurren en las metáfisis se encuentran en la periferia del hueso[8]. En cortes histológicos se aprecian condensaciones focales de hueso lamelar compacto dentro de la esponjosa[5, 12].

RADIOLOGIA

La imagen radiológica de la melorreostosis es debido a los cambios periosteales y a veces endosteales que sufre el hueso[5]. Se aprecian cambios hiperostóticos corticales por lo general en el lado del hueso afectado, con una clara demarcación del límite entre la parte sana y la afectada que es lineal, esclerótica y densa en el hueso cortical extendiéndose hasta zona esponjosa[2, 3] (Fig. 4).

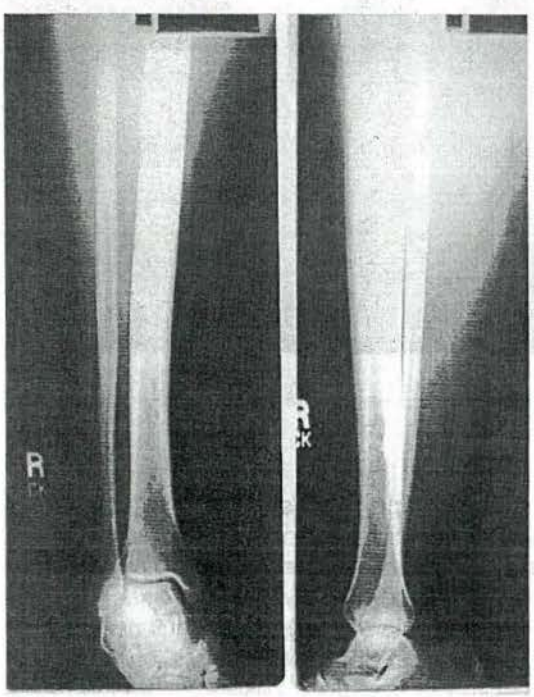

Fig. 4 Tibia afectada por melorreostosis.

Al comienzo de la patología el área cercana a la articulación está exenta de estos cambios, pero al pasar el tiempo los cambios óseos se extienden a la epífisis y pueden cruzar la articulación creando una anquilosis[2, 5]. Se pueden observar calcificaciones de tejido blando y de tejido periarticular especialmente en pacientes con anquilosis[3, 6]. La melorreostosis se debe de diferenciar de la osteopoiquilosis por medio de la gammagrafía ósea, donde en la melorreostosis se aprecia un patrón de acumulación cuando se usa el radionucleótido de Paget[3, 6]. El

uso de la tomografía y de la resonancia magnética pueden ayudar a delinear la lesión ósea (Figs. 5 y 6).

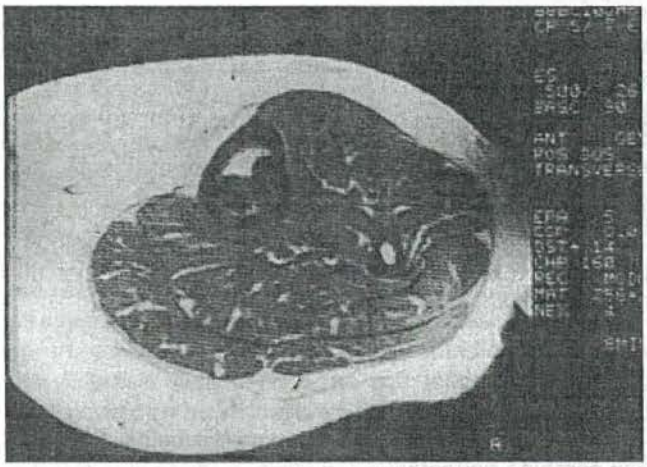

Fig. 5 Melorreostosis en tibia usando la resonancia magnética.

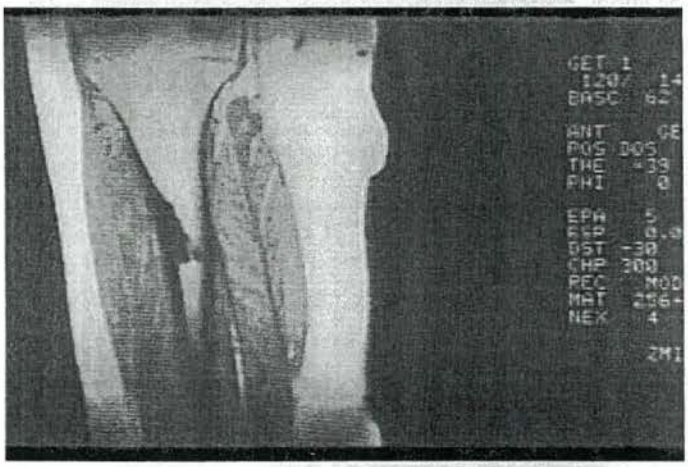

Fig. 6.

En la osteopoiquilosis se observan numerosos focos radiodensos de un tamaño que van desde milímetros a centímetros, afectando la metáfisis y la diáfisis siendo de formas ovaladas o redondas y bien definidos, con una distribución simétrica cerca de las articulaciones de los huesos largos en su mayoría[5, 11]. También se pueden localizar en huesos como la escápula, costillas, clavícula, vértebras y cráneo[9] (Fig. 7) Estudios radiológicos demuestran como estos focos pueden ir tanto en aumento de tamaño como en disminución hasta el punto que desaparecen[10, 11].

Fig. 7 Aspecto distal de fémur afectado por osteopoiquilosis.

TRATAMIENTO

La mayoría de los síntomas de la melorreostosis se pueden controlar con analgésicos, terapias física o con bloqueos periféricos. El tratamiento quirúrgico corrector de las deformidades óseas se reservan para casos graves. En el caso de la osteopoiquilosis, ésta patología se presenta más como un hallazgo radiográfico sin consecuencias patológicas hacia el paciente.

CONCLUSIONES

Tanto la melorreostosis como la osteopoiquilosis son dos de las displasias óseas que afectan la formación o la remodelación del hueso. Ambas patologías son infrecuentes y de una etiología desconocida. Estas condiciones están asociadas entre sí en ciertos casos y por lo tanto deben de diferenciarse una de la otra. La historia clínica y el uso de las radiografías son la forma de diferenciarlas. Mientras la melorreostosis se caracteriza por ser una hiperostosis lineal y progresiva que afecta la diáfisis, la osteopoiquilosis se describe como áreas escleróticas múltiples que afectan a la metáfisis y la epífisis.

AGRADECIMIENTOS

A D. Manuel Moreno de Castro, DP por ayudar al autor a encontrar parte de la bibliografía.

BIBLIOGRAFIA

1. **LOPEZ ALONSO, A.:** *"Enfermedades constitucionales óseas,"* en *Traumatología y Cirugía Ortopedica*, 1ª Ed.; pp. 3042, 3043, editado por Balibrea Cantero, J.L., Marban. Madrid. 1999.

2. **WERNER, M.,SCHEIMER, R.:** *Melorheostosis:* A review of the literature and case report. JAPMA. 77(2): 96-98. 1987.

3. **GREENSPAN, A., AZOUZ, E.:** *Melorheostosis: review and update.* Canadian Association Radiological Journal. 50:324-330. 1999.

4. **FREER, D.:** *Melorheostosis: A review and case presentation.* JAPMA. 71(10): 566-568. 1981.

5. **RESNICK, D., NIWAYAMA, G.:** *"Enostosis, hyperostosis, and periostitis"*, en Diagnosis of Bone and Joint Disorders, 3ª Ed.; pp. 4396-4415, editado por Resnick, D., W.B. Saunders Co., Filadelfia. 1995.

6. **LAUTER, L.M.:** *"Bone and Joint Dysplasias"*, en Reumatology, 1ª Ed.: pp.45.1-45.5, editado por Klipper, J., Dieppe, P., Mosby. St. Louis, MO. 1994.

7. **LLADO, A., COVAS, I., ESTRACH, T.:** *Alteraciones del metabolismo fosfocálcico en la osteopoiquilia.* Anales Españoles de Pediatria. 31(2): 139-141. 1989.

8. **VELASCO, E., GARCIA, F., ARRANZ, J.:** *Osteopoiquilia. Revisión de 6 casos.* Revista Clínica Española. 171(5): 315-319. 1983

9. **HORTELANO, E., CALVO, J.:** *Mujer joven con sospecha de metástasis ósea.* Revista Clínica Española. 195(7): 507-508. 1995.

10. **CALVO, J., LORENTE, R., RAMOS, J.:** Osteopoiquilosis: *Presentación de tres casos y revisión de la literatura.* Anales de Medicina Interna. 17(1): 45-47. 2000.

11. **AGOSTINELLI, J.:** *Osteopoikilosis: A case report.* JAPMA. 73(10): 529-531. 1983. Calvo, J., Lorente, R., Ramos, J.: Osteopoiquilosis. Presentación de tres casos y revisión de la literatura. Anales de Medicina Interna. 17(1): 45-47. 2000.

TECNICAS DE ELECTROTERAPIA EN PODOLOGIA

*FERNANDEZ SEGUIN, Lourdes Mª
*DE LAS CASAS PEREZ, Carlos Javier

RESUMEN

La aplicación tópica de medicamentos, es una vía de administración de fármacos muy cuestionada por diferentes profesionales del sector sanitario. Sin embargo existen técnicas de electroterapia (iontoforesis y ultrasonoforesis) que pueden aumentar la efectividad de esta vía de administración. La corriente galvánica, pionera en el campo de la Medicina Física, es un vehículo de penetración de fármacos en el interior del organismo. Este mismo resultado se deriva de la combinación del efecto mecánico ultrasónico con fármacos tópicos. En el siguiente trabajo pretendemos mostrar en qué consisten y cómo se emplean estas técnicas de electroterapia en Podología.

PALABRAS CLAVE:

Aplicación tópica, medicamento, electroterapia, iontoforesis, ultrasonoforesis.

INTRODUCCION

La vía tópica de medicamentos es una forma de administración de fármacos aplicados sobre la piel. Su acción puede ser superficial, intermedia o sistémica. Sin embargo, existen una serie de factores que hacen que el fármaco se quede o no en superficie, es decir, que no penetre en el interior del organismo por lo que su acción es básicamente nula.

Estos factores se pueden clasificar en dos grupos: factores inherentes a la piel (hidratación, edad, engrosamiento de la capa córnea, pH...) y factores inherentes al medicamento (grado de liposolubilidad, peso molecular, grado de ionización, concentración del fármaco en el vehículo...).[6]

La combinación de la corriente galvánica y de los ultrasonidos con este tipo de fármacos, puede modificar estos factores, de tal manera que la penetración sería posible incluso en aquellos casos que plantean grandes inconvenientes ante la aplicación tópica manual.

El concepto de electroterapia reúne todos aquellos métodos de tratamiento en los que se emplea la electricidad directamente. La corriente galvánica es una corriente eléctrica continua empleada desde el siglo XVIII. Aunque la terapia ultrasónica no utilice la electricidad de forma directa, sí la emplea para la génesis del ultrasonido. Por ello, y aunque no es del todo correcto, la consideraremos parte de la electroterapia para el desarrollo del siguiente trabajo.

IONTOFORESIS

Procedimiento terapéutico consistente en introducir iones activos de un medicamento mediante el uso de la corriente galvánica.

La corriente galvánica es una corriente continua de flujo constante caracterizada por su baja tensión y una intensidad de hasta 200 mA. Consta por tres periodos:[1,4]

A. Periodo de cierre. Periodo que transcurre desde que se cierra el circuito hasta que la corriente alcanza el valor de intensidad deseado o valor preestablecido.

B. Periodo de estado o periodo útil. En él está pasando la corriente a la intensidad deseada.

C. Periodo de apertura. Corresponde al final de la aplicación donde la intensidad de la corriente disminuye hasta 0 mA. (Fig. 1)

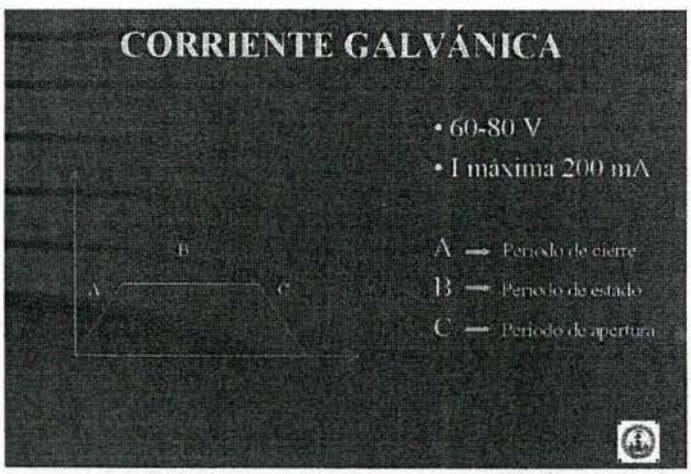

Fig.1 . Representación de la corriente galvánica

*Diplomados en Podología. Universidad de Sevilla.

De los primeros experimentos realizados para demostrar que la corriente galvánica servía como vehículo de penetración de medicamentos en el interior del cuerpo, destaca el llevado a cabo por Leduc en 1907[3,4]. Sirviéndose de dos conejos, que conectó en serie a un circuito de corriente contínua, interpuso estricnina bajo el ánodo (o terminal negativo) de uno de los conejos y bajo el cátodo (o terminal positivo) del otro. De esta manera estableció la corriente en ambas direcciones.



Fig. 2. Experimento de Leduc

La estricnina es una sustancia venenosa muy activa con una elevada cantidad de cationes (+) como iones activos de la droga.

En el primer paso de la corriente (de cátodo a ánodo), los cationes penetraron en el interior del conejo número 1 ya que al poseer carga + viajaron del cátodo al ánodo según la ley de atracción y repulsión de cargas. En el segundo paso de corriente (da ánodo a cátodo), los cationes presentaron repulsión por el polo positivo, por lo que permanecieron localizados bajo el ánodo y no penetraron en el interior del cuerpo del conejo número 2.

Por todo lo expuesto el experimento resultó con la muerte del conejo número 1.

Fig. 3. Resultados del experimento de Leduc

TECNICA DE LA IONTOFORESIS

Para la aplicación de la iontoforesis es necesario:

- Aparato de corriente continua.
- Cables de conexión desde el generador de corriente hasta los electrodos.
- Electrodos. Diferenciaremos dos tipos:
  - Electrodo activo. Es el portador del medicamento. Sus dimensiones vienen determinadas según la zona de tratamiento, pero suelen ser reducidas con el fin de obtener mayor densidad de corriente. Para evitar excesos de dosificación del fármaco no sobrepasará los 50 cm^2.
  - Electrodo indiferente. Es el que cierra el circuito. Sus dimensiones son mayores que las del electrodo activo.
- Medicamento. Se presentan en forma de solución electrolítica.

Una solución electrolítica es aquella que se disocia en iones tras el paso de la corriente eléctrica.



Fig. 4. Sonopuls 670 con selección de corriente galvánica

Los electrodos deben estar cubiertos por una esponja húmeda o gasa humedecida. Antes de colocarlos deberemos limpiar la piel con alcohol o agua tibia y jabón. Prestaremos especial atención a las imperfecciones cutáneas como espinillas, heridas, eczemas, etc; éstas causan mayor concentración de corriente a ese nivel, por lo que deberemos cubrirlas con vaselina, esparadrapo o papel parafinado.

Es aconsejable la activación previa de la circulación ya sea con corriente galvánica, infrarrojos, microondas...

Según la polaridad de sus iones activos, el medicamento irá colocado bajo el ánodo o bajo el cátodo. Por último se colocarán los electrodos y las cinchas de sujeción. (Fig. 5 y Fig. 6)

INTENSIDAD DE LA CORRIENTE

Las primeras sesiones se iniciarán con intensidades bajas que se irán subiendo según la tolerancia del paciente



Fig. 5. Aplicación de la Medicación según la polaridad de los iones (thiomucase-;electrodo activo: ánodo)

Fig. 6.

y la zona de tratamiento. Como valor de seguridad para evitar la producción de efectos galvánicos sobre la piel del paciente, no sobrepasaremos los 0,2 mA/cm² de electrodo activo.

DURACION DEL TRATAMIENTO

Las primeras sesiones durarán entre 3 y 5 minutos. El tiempo irá en aumento según la tolerancia del paciente y la zona de tratamiento.[1]

Si el medicamento es muy activo no sobrepasaremos los 10 minutos.

Si el medicamento es poco activo, las sesiones comprenderán entre 20 y 25 minutos.

Para lesiones agudas estableceremos un máximo de 4 sesiones.

Para lesiones crónicas estableceremos un mínimo de 10 sesiones.

EFECTOS DE LA IONTOFORESIS EN PODOLOGIA.

1. **Efectos propios del fármaco aplicado.**

Los iones penetran por orificios glandulares sudoríparos y sebáceos. En principio la penetración de estos iones, mediante iontoforesis, se sitúa en torno a los 5 mm. Sin embargo experimentos realizados con iodo 131 y tras practicar una fotogammagrafía demuestra la penetración del ion a varios centímetros de la musculatura.

2. **Efectos de la corriente galvánica.**[1,4,5]

La corriente galvánica presenta 2 tipos de efectos según el lugar de localización:

- **Efectos polares**. Consiste principalmente en las reacciones que se producen por la llegada y acumulación de iones bajo los electrodos. A nivel del cátodo se produce una quemadura ácida, mientras que en el ánodo acontece una quemadura alcalina.
- **Efectos interpolares**. Es el efecto producido por la corriente en el segmento orgánico interpuesto entre los dos polos. Entre los más destacados podemos señalar:
  - *Acción vasomotora y trófica*. El aumento de la circulación se puede cuantificar en un 500% en la red cutánea y en un 300% en la masa muscular.
  - *Analgesia sobre los nervios sensoriales* ya que se eleva el umbral de estimulación en la zona cercana al ánodo.
  - *Hiperexcitabilidad* en los alrededores del cátodo.

POLARIDAD DE LOS MEDICAMENTOS

La polaridad de la medicación, y por consiguiente la elección de si el electrodo activo será el polo positivo o el negativo, se puede establecer por medio de fórmulas químicas, por las publicaciones, las instrucciones del fabricante o mediante ensayos clínicos [5]. Ante la duda, siempre podemos establecer la doble dirección de la corriente galvánica evitando, en todo lo posible, la producción de efectos galvánicos no deseados.

Enumeramos algunas sustancias utilizadas para la iontoforesis [10]:

- Se colocan en el polo positivo: vasodilatadores como la histamina, ácido nicotínico y geles similares, o anticoagulantes como heparina y la mayoría de sus derivados. Hialuronidasa. Sales de plata, cobre, zinc, calcio y magnesio. Vitaminas A, B y E. Novocaina, lidocaina y otros anestésicos locales. Calcitonina.Gentamicina, tetraciclina. Antiinflamatorios a base de bencidamina.
- Se colocan en el polo negativo la mayoría de los geles antiinflamatorios no esteroideos a base de ácido mefenámico o diclofenacol. Antivíricos, aciclovir, idoxuridina. Salicilato sódico. Dexametasona, metilprednisolona. Penicilina. Thiomucase.

ULTRASONOFORESIS

Tratamiento médico con sustancias medicinales introducidas en el cuerpo mediante energía ultrasónica.

Terapia ultrasónica. Tratamiento médico mediante vibraciones mecánicas con una frecuencia superior a 20 KHz [4]. En la práctica, las frecuencias usadas para el tratamiento oscilan entre 0,7 y 3 MHz.

La ultrasonoforesis es posible gracias al efecto mecánico de los ultrasonidos. Las vibraciones sonoras son vibraciones de tipo mecánico que se propagan a través de la materia por compresiones y dilataciones periódicas de ésta, a partir de un foco que las genera. El movimiento mecánico que producen los ultrasonidos consta de tres partes: vibración, movimiento de vaivén y presión. Las partículas intracelulares del medio sometidas a la acción de un haz de ultrasonidos, sufren un movimiento rítmico de vaivén. Las vibraciones ultrasónicas causan compresión u expansión en el tejido a la misma frecuencia que el ultrasonido, conduciendo a variaciones de presión. (Fig. 7)

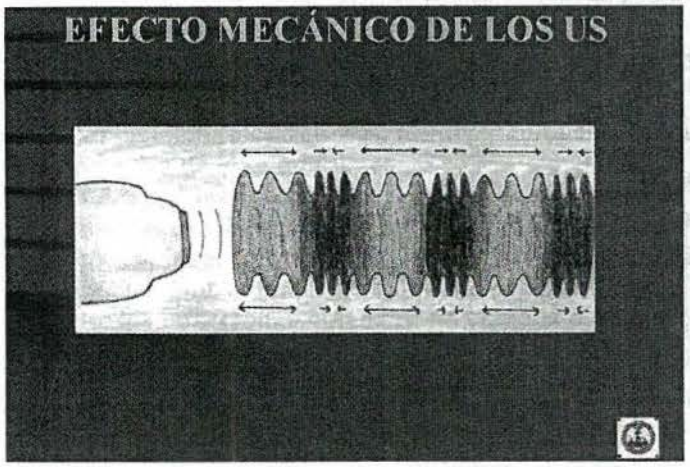

Fig. 7. Esquematización del efecto mecánico ultrasónico

El efecto mecánico produce un amasamiento del tejido celular conocido como micromasaje.[8]

CONSECUENCIAS DEL EFECTO MECANICO

- Cambio en la permeabilidad de las células y membranas tisulares. Esta modificación de la permeabilidad celular, por el efecto de bombeo sobre los componentes celulares, va a favorecer los procesos de difusión, mejorando el metabolismo celular que se ve beneficiado, además, por una mejor irrigación sanguínea.

-Cambio en el volumen de las células corporales alrededor del 0,02%.

-Intercambio mejorado de productos metabólicos.

A través del movimiento de oscilación de las partículas sólidas inducidas por el ultrasonido, la presión sónica que empuja estas partículas y el aumento de la permeabilidad de las diversas membranas, se hace posible la penetración más profunda de las sustancias en el cuerpo.

MEDICAMENTOS EMPLEADOS EN ULTRASONOFORESIS

Los medicamentos que más se utilizan en combinación con los ultrasonidos son los preparados en forma de geles. Las cremas o pomadas no deben emplearse ya que los excipientes grasos que contienen absorben gran cantidad de energía. Hoy día con los indicadores luminosos presentes en el cabezal ultrasónico, podemos saber si la terapia es correcta o por el contrario el haz ultrasónico no está siendo emitido.

Los agentes activos más usados son:

-Fármacos con efecto sobre la circulación.

-Fármacos favorecedores de la cicatrización de heridas.

-Medicamentos con acción antiinflamatoria. (Fig, 8 y Fig. 9)



Fig. 8. Medicación en forma del gel en combinación con la terapia ultrasónica



Fig. 9. Aplicación de ultrrasonoforesis

CONCLUSIONES

-La asociación de preparados de uso tópico con la corriente galvánica (iontoforesis) o la terapia ultrasónica (ultrasonoforesis) va a aumentar la penetración y efectividad de la aplicación tópica de medicamentos.

-Como resultado vamos a obtener una combinación de efectos derivados de los propios fármacos y de las técnicas de electroterapia empleadas.

-En la iontoforesis se emplean soluciones electrolíticas colocadas bajo el electrodo de igual signo al ion activo del medicamento.

-En la ultrasonoforesis los preparados utilizados son aquellos que permiten el paso del haz ultrasónico.

-El objetivo final de estas técnicas, como muchas otras empleadas en nuestro ámbito, será la mejor y más rápida recuperación del paciente.

BIBLIOGRAFIA

1. **RODRIGUEZ MARTIN, JM**. *Electroterapia en fisioterapia*. Madrid: Editorial médica panamericana; 2000.
2. **JANE BOADA, J**. *Manual práctico de electroterapia*. Barcelona: Eumbar; 1982.
3. **BELLOCH ZIMMERMANN, V; CABALLE LANCRY, C; ZARAGOZA PUELLES, R.** *Manual de terapéutica física y radiología*. 3ª edición. Valencia: Saber; 1972.
4. **ARAMBURU DE VEGA, C; MUÑOZ DIAZ, E; IGUAL CAMACHO, C**. *Electroterapia, termoterapia e hidroterapia*. Madrid: Síntesis; 1998.
5. **KOTTKE, F; LEHMANN, J**. *Medicina física y rehabilitación*. 4ª edición. Madrid: Editorial médica panamericana; 1997.
6. **RITSCHEL, WA**. *Handbook of basic pharmacokinetics*. 4th edition. Hamilton: Drug inteligence publication; 1992.
7. **KHAN, J**. *Principios y práctica de electroterapia*. Barcelona: Jims, S.A.; 1991.
8. **OTON SANCHEZ, C.; ENRIQUEZ HERNANDEZ, E.; SABATE BEL, M**. *Ultrasonidos terapéuticos*. Capitulo 23: Manual de medicina física. Madrid: Harceurt Brace de España, S.A.; 1998.
9. **MALDONADO CAMPAÑA, D; ESPINOSA MOYANO, I; ALVAREZ FERNANDEZ,R**. *Iniciación a la terapia con ultrasonidos en podología*. Revista Española de Podología. Sep-Oct 1994; Vol.V(6):242-245.
10. **PLAJA, J**. *Guía práctica de electroterapia*.Barcelona: Carin-electromedicarin;1998.

DERMATOSIS DEL PIE EN LOS DEPORTISTAS

*MAZUECOS BLANCA, José
**HERZOG BERNIER, Rafael

RESUMEN:

Debido al creciente interés por el ejercicio físico, pensamos que es importante el reconocimiento de las dermatosis relacionadas con el deporte. Algunas enfermedades dermatológicas pueden causar un deterioro significativo en la competición y en los programas de entrenamiento de los deportistas.
En este artículo realizamos una revisión detallada de las dermatosis a nivel podológico relacionadas con la práctica deportiva. Describimos las lesiones cutáneas traumáticas y ambientales, las dermatitis alérgicas de contacto, las infecciones cutáneas así como la exacerbación de dermatosis preexistentes que afecten a los pies. Exponemos sus manifestaciones clínicas, factores predisponentes o agentes causales, deportes relacionados, tratamiento y posible prevención.

PALABRAS CLAVE:

Dermatosis, lesiones cutáneas, pie, deporte, podología deportiva.

ABSTRACT:

Because of a growing interest in physical exercise, we think that it is important to recognize sports-induced dermatoses. Some dermatologic conditions can be a significant deterrent to competition of sports and his or her training schedule.

A detailed review of dermatologic disorders in the podiatric area associated with sports practice is reported. Traumatic and environmental skin injuries, allergic contact dermatitis, skin infections, and exacerbation of preexisting dermatoses that affect to the feet, as well as descriptions, predisposing conditions or causative agents, related sports, treatment and prevention are discussed.

KEY WORDS:

Dermatoses, cutaneous lesions, foot, sport, sports podiatry.

Determinadas afecciones cutáneas son muy frecuentes en los pies de los atletas por la existencia de numerosos factores, esencialmente traumáticos, que favorecen su aparición. Si antes estaban prácticamente reservadas a los deportistas de élite o profesionales, debido a que cada vez es más frecuente la práctica de diferentes deportes entre nuestra población, bien por la simple diversión o como un medio para conservar la salud, se van a ver cada vez con mayor incidencia. Por tanto, creemos que parece necesario una actualización sobre las lesiones cutáneas que específicamente pueden observarse a nivel podológico como resultado de la práctica de deportes.

CLASIFICACION.

En principio, las lesiones cutáneas que aparecen en relación a la práctica de algún deporte se podrían clasificar en los siguientes grupos[1]:

I.-Lesiones de origen mecánico: estarían incluidas las lesiones debidas a injurias y traumatismos mecánicos directos.

II.- Lesiones de causa ambiental: son aquellas debidas a factores ambientales como el frío.

III.- Dermatitis de contacto: serán todas aquellas lesiones producidas por el contacto con calzado, calcetines, vendajes, cremas etc., utilizados en la práctica deportiva frente a las que se ha sensibilizado el deportista en cuestión.

IV.- Infecciones cutáneas: en este grupo se encuadrarían los procesos de origen infeccioso que se ven favorecidos por la práctica de deportes que creen el microclima adecuado para el crecimiento de microorganismo patógenos.

V.- Agravamiento de dermatosis preexistentes: se incluirían todas aquellas dermatosis que pueden agravarse por la práctica de deportes pese a que no sean el responsable directo.

Pasaremos a comentar las dermatosis mas características de estos grupos que van a observarse en los pies de los deportistas.

*Doctor en medicina y Cirugía. Dermatológo. Profesor Asociado del Area de Dermatología de la Universidad de Sevilla.
**Podólogo. Profesor Asociado del Departamento de Enfermería, Fisioterapia y Podología de la Universidad de Sevilla.
CORRESPONDENCIA: Dr. José Mazuecos Blanca. Departamento de Dermatología Médico-Quirúrgica y Venereología. Hospital Universitario Virgen Macarena. Avda. Doctor Fedriani s/n. - 41009 Sevilla - Tel. 954 37 64 74 - Fax: 954 38 27 63.

I.- LESIONES CUTANEAS DEL PIE DE ORIGEN MECANICO EN LA PRACTICA DEPORTIVA.

Las lesiones cutáneas de origen traumático son muy variadas y distintas según el deporte de que se trate; unas serán dependientes de injurias mecánicas agudas como las manifestaciones hemorrágicas y la formación de erosiones y ampollas, mientras que otras, como las callosidades, son la expresión del sufrimiento cutáneo frente a un traumatismo crónico repetitivo[2].

I.A.- PSEUDOCROMHIDROSIS PLANTAR.

Es una afección relativamente frecuente y se conoce también como "talón negro" o "petequia calcánea". Se trata de una púrpura angiopática adquirida que provoca una pigmentación hemosiderínica del talón secundaria a la extravasación hemática. Se presenta como placas negras o negro-azuladas, ovaladas, paralelas a los pliegues cutáneos, en la superficie posterior o posterolateral del talón justo por encima del borde hiperqueratósico de la planta. Es de aparición aguda, repentina y asintomática, casi siempre bilateral[3].

Resulta de la aplicación en el pie de fuerzas repetidas que hacen resbalar la epidermis sobre la dermis con un efecto cizalla sobre los vasos de las papilas dérmicas que provocan su rotura con la consiguiente extravasación hemática. Se produce por los microtraumatismos de la práctica de deportes con movimientos bruscos como pueden ser arranques y paradas en seco o cambios bruscos de posición. Los deportes donde se ve con mayor frecuencia son aquellos en los que se practican saltos repetidos sobre superficies duras como gimnasia, baloncesto, squash y tenis. Típicamente se desarrolla en adolescentes y adultos jóvenes[4].

El diagnóstico diferencial más importante hay que establecerlo con el melanoma lentiginoso acral, lo cual puede intuirse mediante la delaminación observándose como en las capas intermedias y profundas de la epidermis desaparece la pigmentación, cuestión que no ocurre en el melanoma.

El pronóstico es excelente, ya que desaparece en pocos meses cuando se abandona la práctica del deporte. No requiere tratamiento y su aparición puede prevenirse con el uso de un correcto almohadillado de la zona.

I.B.- HEMATOMAS DE LOS DEDOS DE LOS PIES.

Se presentan en forma de máculas violáceas o azuladas localizadas en la punta de los dedos más largos, habitualmente el 1º o 2º (Fig. 1). Suele cursar con dolor espontáneo en las zonas presionadas y es consecuencia de frenados bruscos sobre suelos rugosos particularmente cuando se emplea calzado muy corto que comprima los dedos o bien, inversamente, cuando se utilizan zapatillas muy grandes que obligan a choques agresivos sobre los extremos del calzado. Aparecen preferentemente en los corredores de fondo por la necesidad que tienen de cambiar de calzado con gran frecuencia[5]. Su terapéutica será siempre conservadora y para su prevención debe usarse calzado con puntera alta y la porción distal muy suave.

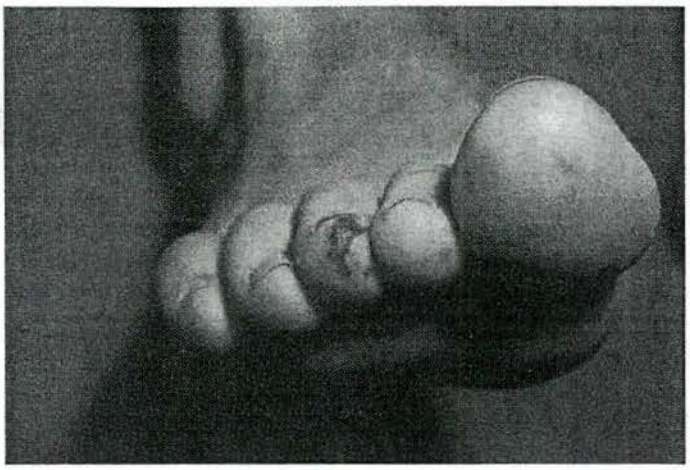

Fig. 1 Hematomas de la punta de los tres primeros dedos de los pies.

I.C.- CALLOSIDADES.

Las callosidades son la respuesta natural de la piel a la fricción crónica. Representan su mecanismo de defensa para compensar el de la fricción en determinados puntos a través de un aumento del grosor de la epidermis, sobre todo de la capa córnea[6].

Pueden surgir como consecuencia de un exceso de presión o fricción sobre una área anatómica normal, lo que suele ocurrir en los deportistas, o sobre una área anatómica o funcionalmente anormal sometida a presión o fricción normal.

Se localizan en las zonas de hiperpresión plantar. Acostumbran a presentarse con preferencia en la práctica de los siguientes deportes: fútbol, alpinismo, marcha, baloncesto, tenis, hockey sobre hielo y sobre patines. En su desarrollo influye de manera notoria la compresión de las partes blandas por el reparto irregular del peso del cuerpo sobre determinadas zonas plantares[7]. También son frecuentes en la cara lateral del primer dedo del pie en corredores de fondo.

Van a requerir queratolíticos tópicos, delaminación y tratamiento ortopodológico.

I.D.- CALLOS O HELOMAS.

Se manifiestan como una hiperqueratosis localizada con un núcleo central profundo que aparece sobre prominencias óseas del pie. Son dolorosos y se observan en sitios de presión debido a deformidades en el pie o a la utilización de calzado inadecuado o demasiado estrecho[8].

Los helomas duros se sitúan con más frecuencia sobre la superficie dorsal del 5º dedo y son más frecuentes en lanzadores de disco, jabalina y martillo y con menos intensidad en tenis, fútbol, rugby, golf, danza y atletismo. A veces, algunos zapatos demasiado gruesos y que aprietan mucho pueden provocar la aparición de un clavo blando en la superficie lateral del 5º dedo o en el 4º espacio interdigital[7].

Al contrario que en las callosidades, se aconseja terapia agresiva ya que son muy molestos e incluso la más mínima presión puede causar importante dolor, lo que no pueden permitirse los deportistas de élite, por lo que es aconsejable el tratamiento quiropodológico.

I.E.- NODULOS DE LOS ATLETAS.

Se les ha denominado "nódulos del surfista". Se trata de elementos tumorales benignos de tipo nodular que aparecen preferentemente en futbolistas, surfistas y boxeadores en forma de pequeños nódulos fibrosos a nivel de la cresta tibial anterior, firmes, simétricos y asintomáticos. Su tamaño oscila entre 0,5 y 4 cm. de diámetro. También pueden encontrarse a nivel de las rodillas o en el dorso de los pies. Representan una fibrosis reactiva en la dermis e hipodermis como consecuencia de traumatismos localizados progresivos y repetidas hemorragias sobre dicha zona, lo que favorece la formación de tejido cicatricial. La histopatología muestra proliferación de fibras de colágeno a nivel de la dermis reticular con aumento del número de vasos sanguíneos[9].

Si se deja evolucionar puede producirse calcificación del nódulo y deformidad ósea subyacente. Suele conseguirse su desaparición con la aplicación de corticosteroides potentes tópicos y el cese temporal de la práctica deportiva. Excepcionalmente puede necesitarse la exéresis quirúrgica.

I.F.- PAPULAS PIEZOGENICAS.

Son pequeñas hernias o protusiones de tejido graso de la hipodermis a través de la matriz colágena de la dermis reticular, localizadas sobre las superficies laterales de los talones. Son pápulas blandas del color de la piel que aparecen en los lados del talón, cuando éste se apoya en el suelo para desaparecer al ceder la presión. Suelen ser dolorosas[8].

Se observan preferentemente en los atletas que practican deportes de resistencia o de larga duración como carreras de fondo, maratón o triatlón y se acentúan en la posición erecta por la influencia del peso del cuerpo, cediendo en posición de decúbito. También son frecuentes en la halterofilia por el sobrepeso que recae sobre los talones.

No tienen un tratamiento efectivo. Algunos pacientes se han beneficiado de la utilización de prótesis, especialmente construidas, que semejan un recipiente para albergar el talón[10].

I.G.- AMPOLLAS DE FRICCION.

Pueden aparecer por dos mecanismos: intenso y agudo o leve y mantenido. Así, pueden ser lesiones de carácter agudo como consecuencia de fricciones violentas, desacostumbradas y repetitivas sobre el mismo punto o ser consecuencia de microtraumatismos localizados repetidos, por fricción del calzado con una superficie dura, favoreciendo su aparición el efecto macerante del calor y la humedad[10]. El plano de clivaje en la formación de la ampolla se puede situar en la parte más baja del estrato espinoso (intraepidérmica) o en la unión dermo-epidérmica (subepidérmica). Los deportes que más las determinan son el atletismo sobre pista, fútbol, voleibol, maratón, marcha y tenis[7].

Cuando exista una formación excesiva o inadecuada de ampollas debe establecerse el diagnóstico diferencial con la epidermólisis ampollosa simple de Weber-Cockayne, afección congénita en la que existe una fragilidad cutánea constitucional.

Se aconseja como prevención el empleo de calzado adecuado para el deporte que se practique, calcetines absorbentes y polvos astrigentes y antiperspirantes.

El tratamiento consiste en vaciar el contenido dejando el techo de la ampolla para que actúe de membrana protectora, aplicación de antisépticos o antibióticos tópicos y vendaje compresivo para evitar la exudación de líquidos.

I.H.- EROSIONES O ABRASIONES.

Aparecen como consecuencia del contacto de la piel con sustancias abrasivas. Se ha descrito eritema y edema del primer dedo del pie en atletas que practican su actividad en superficies de césped sintético. También pueden producirse abrasiones en los pies por contacto con las esteras que se utilizan en la lucha libre[10].

I.I.- ULCERACIONES CUTANEAS POSTRAUMATICAS.

Una de las consecuencias de determinados deportes es la aparición de este tipo de úlceras, por lo general de pequeñas dimensiones y localizadas en las zonas de presión o fricción del pie. Las lesiones comienzan por pequeñas pápulas o pápulo-pústulas eritematosas que, después de unos días, se ulceran recubriendose de una costra hemorrágica. Su evolución puede oscilar entre 2 semanas a varios meses.

Su terapéutica consiste en baños antisépticos locales asociados a apósitos hidrocoloides independientemente del empleo de soportes elásticos protectores impermeables en aluminio tanto como suplemento curativo como medida preventiva[5].

I.J.- LESIONES TRAUMATICAS DE LA UNIDAD UNGUEAL.

Las uñas constituyen una verdadera protección cutánea de los dedos de los pies. Las onicopatías de origen mecánico por la práctica deportiva son frecuentes y suelen ser debidas a microtraumatismos por el calzado.

I.J.1.- Hematoma Subungueal.

Se manifiesta por una mancha negra o azul-violácea debajo de la lámina ungueal, de diverso tamaño, frecuentemente bilateral y dolorosa. Es característica su aparición por el pliegue proximal (Fig. 2). Circunstancialmente puede llegar a eliminarse la uña.

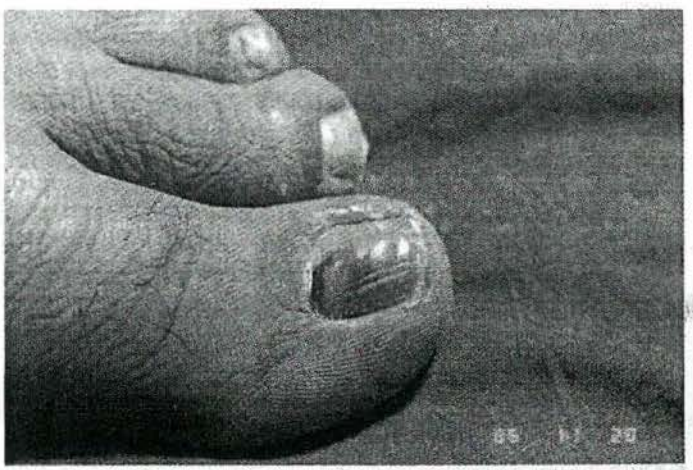

Fig. 2 Hematoma subungueal de primer dedo del pie.

Al igual que en el talón negro se ve sobre todo en deportes en los que las rápidas paradas e inicios de carreras y los cambios bruscos de dirección hacen golpear el dedo contra el compartimento anterior del zapato. La fuerza de este contacto lleva a que la lámina se doble produciendo una separación de la misma en relación al lecho con la consiguiente hemorragia por ruptura de los capilares del lecho. Su aparición se ve favorecida cuando la superficie sobre la que se practica el deporte es dura y no permite resbalar, como ocurre por ejemplo en el tenis en pista cubierta[9].

Se le conoce con el nombre de "dedo del tenista" ya ocurre principalmente en los tenistas, aunque también se observa en otros muchos deportistas como los corredores ("dedo del corredor") o esquiadores ("dedo del esquiador")[10].

En los corredores de fondo o larga distancia, la causa parece ser la continua deformación de la lámina durante la carrera, o el continuo golpeo del pie sobre la superficie delantera de la zapatilla de deporte, sobre todo cuando el calzado no es el más apropiado ya sea por ser de talla demasiado corta o no tener la suficiente altura como para permitir la flexión dorsal del dedo.

Entre los tenistas el dedo que se afecta con más frecuencia es el primero o segundo dependiendo de cual es el más largo mientras que entre los corredores de fondo son el 3º, 4º o 5º dedos.

Ha de establecerse el diagnóstico diferencial con el melanoma o el nevus melanocítico subungueales, aún cuando el hematoma migra hacia la porción distal de la uña, lo cual en la mayoría de las veces evita la práctica de la biopsia.

La utilización de un calzado adecuado y recortar adecuadamente las uñas de los pies constituyen medidas preventivas útiles. Normalmente no requiere tratamiento, aunque puede realizarse punción de la lámina y drenaje del material hemático.

I.J.2.- Onicocriptosis.

La uña encarnada es frecuente entre los deportistas, afectando a toda clase de deportes excepción hecha de los acuáticos y que puede obligar a la suspensión total de las actividades.

Se ve en deportistas que utilizan zapatos y zapatillas que comprimen los dedos; también es frecuente en aquellos deportistas con mala higiene de los pies, que dejan crecer demasiado las uñas y entre los que tienen pequeñas alteraciones biomecánicas. Todo ello provoca que el borde lateral de la uña penetre en la dermis donde actúa como un cuerpo extraño[6].

Las medidas correctoras conservadoras como la mecha de algodón para levantar el borde lateral de la uña puede solucionar algunos casos, aunque otros precisarán la eliminación parcial o total de la uña[2].

I.J.3.- Otras Onicopatías postraumáticas

La *onicólisis* es más frecuente en los primeros dedos y se debe al traumatismo de un calzado demasiado pequeño, tanto si es blando (corredores, ballet) como duro (futbol); puede llegar a provocar la caída espontánea de las uñas. Si el traumatismo es mas leve y no llega a ocasionar el despegamiento ungueal, puede dar lugar a sufrimiento de la matriz ungueal que se traduce en la aparición de *estrias transversales*[11].

La *leuconiquia parcial estriada* se presenta con frecuencia en la práctica de las artes marciales (kárate) y se manifiesta en forma de bandas blanquecinas horizontales, consecuencia de trastornos transitorios de la circulación sanguínea.

La melanoniquia longitudinal puede afectar a varias uñas y es consecuencia de la fricción y de la presión[5].

II. LESIONES CUTANEAS DEL PIE DE CAUSA AMBIENTAL EN LA PRACTICA DEPORTIVA.

La piel es el órgano más externo del cuerpo y, por lo tanto, el que con más facilidad puede sufrir las agresiones externas; los cambios de temperatura son bien tolerados hasta cierto límite en que se sobrepasan las defensas del organismo.

Las lesiones cutáneas de los pies más significativas en relación con el ambiente externo son las derivadas de su exposición a las bajas temperaturas.

II.A.- DERMATOSIS RELACIONADAS CON EL FRIO.

II.A.1.- Congelaciones.

Son lesiones localizadas debidas a la acción directa del frío en el curso de una exposición prolongada a bajas temperaturas. El viento, la humedad y la altitud son factores favorecedores. Afectan esencialmente a las partes descubiertas del cuerpo (manos, orejas y nariz) y a los pies por su humedad habitual. Los deportistas más afectados son los esquiadores de fondo y los montañeros[12].

Como en las quemaduras por calor hay cuatro grados de congelación. Al comienzo se observa palidez del tegumento con una posterior cianosis por éstasis venoso por vasodilatación pasiva. En el segundo grado hay edema por exoserosis que lleva a vesículas o ampollas, con dolor intenso. Si la acción del frío es más prolongada, congelación de tercer grado, se produce necrosis cutánea que se revela por una escara negra y dura y con insensibilización. En el cuarto grado se produce la destrucción de todo el espesor del segmento afectado, incluyendo hueso, que llegará a la amputación espontánea[13].

El tratamiento se basa en el calentamiento progresivo del miembro a 15-22ºC para unos autores[13] o el rápido en baño a 38-44ºC para otros[12]. Es indispensable el reposo. Como terapéutica general, debe considerarse las profilaxis antitetánica y antibiótica, analgésicos, vasodilatadores y dieta rica en proteínas y vitaminas. La escarectomía debe diferirse hasta que esté focalizada la zona de necrosis. La amputación es el último recurso.

II.A.2.- "Pie de Trinchera" y "Pie de Inmersión".

Ocurren por el mismo mecanismo que la congelación, siendo unas variedades clínicas de ella. Tienen lugar en las extremidades de soldados o cazadores, favorecidos por el frío intenso prolongado, el viento, la humedad, el ortostatismo y la inmovilidad, el tabaquismo y las vasculopatías preexistentes. Los pies pasan de un estado de anestesia isquémica con palidez, frialdad, edema y sin sudora-

ción a una hipertermia en la fase de recalentamiento con hiperemia y parestesias dolorosas e incluso gangrena en casos severos[3].

II.A.3.- Perniosis o Sabañones.

Aparece con una exposición prolongada a una temperatura fría, aunque poco intensa, pero con un fuerte grado de humedad. Es más frecuente en mujeres jóvenes y se presenta en todos los deportes de invierno y de alta montaña[9].

Se observan placas infiltradas eritemato-violáceas, a veces con centro hemorrágico, con edema y sensación de prurito o dolor, sobre las que ocasionalmente pueden aparecer ampollas y ulceraciones que se pueden infectar. Afectan principalmente y de forma simétrica a los dedos de manos y pies. También a los talones, pabellones auriculares, nalgas y nariz[13].

El mejor tratamiento es la profilaxis adecuada; puede combatirse mediante el empleo de calcetines adaptados contra el frío y la humedad, pomadas emolientes y vasodilatadores orales.

II.A.4.- Pseudoleuconiquia total.

La uña adquiere una coloración blanquecina afectando a prácticamente la totalidad de la lámina. Se debe la vasoconstricción arterial del lecho ungueal.

III. ECZEMAS DE CONTACTO DEL DEPORTISTA.

El eczema de contacto es una dermatosis pruriginosa causada por una reacción de hipersensibilidad tipo IV que clínicamente presenta eritema, vesiculación, secreción, costra y descamación en fases sucesivas, aunque algunas de ellas pueden pasar desapercibidas debido a la rapidez con que puede pasarse de una a otra[14].

Son frecuentes en la práctica deportiva y se localizan preferentemente en las zonas de contacto, fricción o presión. La causa más frecuente de ezcema de contacto en el pie es el calzado, en especial el caucho de las zapatillas de tenis o gimnasia, los colorantes del cuero o los productos del curtido (cromo). Las localizaciones típicas son el dorso del pie (Fig. 3) y las superficies laterales. En el deporte hay que tener en cuenta también los analgésicos y antiinflamatorios tópicos[15].

Fig. 3 Ezcema alérgico de contacto en dorso de pie.

Las tioureas y las resinas se utilizan en la fabricación del material esponjoso de las lengüetas y en la fijación del calzado deportivo, siendo responsables de frecuentes eczemas de contacto del dorso de los pies. Las tioureas pueden ser componentes de las plantillas y dar dermatitis alérgica de contacto en la planta del pie. A veces los corchetes metálicos componentes de la sujeción de los cordones de botas de montañismo o espeología pueden liberar níquel y ser responsables de la dermatitis. Existen casos de dermatitis de contacto por calzado deportivo debido a la utilización de resinas de butilfenol formaldehído (BFF) como componente en la fabricación de las suelas[16].

Se han descrito ezcemas de contacto por el uso de botas de submarinismo debido a la hipersensibilidad a la dibutiltiourea y la dietiltiourea, componentes de las mismas.

La primera consigna del tratamiento es eliminar el contacto con el agente etiológico responsable. Para su determinación generalmente se requiere la realización de las pruebas alérgicas de contacto. Pueden utilizarse compresas húmedas de suero fisiológico o baños con antisépticos suaves y cremas de corticoides tópicos junto a antihistamínicos orales para el prurito.

IV. INFECCIONES CUTANEAS EN EL DEPORTE.

Vamos a describir aquellas que mas característicamente aparecen en el pie.

IV.A. INFECCIONES BACTERIANAS.

Las infecciones bacterianas cutáneas por excelencia, las piodermitis estafilocócias o estreptocócicas, son raras en el pie; sin embargo, hay otras que tienen una localización específica en dicha zona anatómica.

IV.A.1.- Infecciones por Corinebacterias.

Están facilitadas por el calor, la humedad y la maceración cutánea del pie, lo que significa que son muy frecuentes en deportes de larga duración como los corredores de fondo.

IV.A.1.a.- Eritrasma.

Es una infección producida por Corynebacterium minutissimun que afecta a los pliegues, sobre todo a axilas e ingles, aunque también puede interesar a los pliegues interdigitales. Puede confundirse con una infección por hongos dermatofitos. Aparecen placas eritematosas descamativas, bien delimitadas, que a la exploración con la luz de Wood emiten una fluorescencia rojo intenso que es diagnóstica. Se puede realizar tratamiento con antibióticos tópicos, aunque se recomienda la administración oral eritromicina 1 g al día durante l0 a 14 días[17].

IV.A.1.b.- Queratólisis punteada o Queratólisis plantar sulcatum.

Es una infección superficial del estrato córneo de la planta del pie causada por diversas especies de corinebacterias. Se caracteriza por la aparición de numerosas depresiones puntiformes, superficiales y circulares con aspecto en sacabocados, que pueden que coalescer formando placas, afectando las zonas de apoyo de las plantas de ambos pies (Fig. 4). No da sintomatología ninguna, aunque a menudo se asocia a hiperhidrosis con bromhidrosis; en



Fig. 4 Queratólisis plantar sulcatum

ocasiones pueden tener una coloración blanquecina por la maceración secundaria a la hiperhidrosis. Se ve agravada por el uso de calzado oclusivo[17]. El tratamiento de elección es la eritromicina tópica u oral, aunque también pueden utilizarse los antisépticos tópicos y los antitranspirantes. Las medidas preventivas como el mantener el calzado seco mediante el uso de calcetines de algodón o plantillas absorbentes son de gran utilidad.

IV.A.2.- Infecciones por Micobacterias.

IV.A.2.a.- Granuloma de las piscinas.

Está causada por *Mycobacterium marinum* y suele tener un periodo de incubación de dos o tres semanas. Se adquiere en pequeñas epidemias en los bañistas de piscinas. Afecta a manos, pies o cara dando lugar a un nódulo congestivo con tendencia a la ulceración indolente. Pueden surgir nuevos elementos con distribución centrípeta lineal. A pesar de que no hay sintomatología general pueden palparse adenopatías regionales[10]. Aunque tiende a regresar espontáneamente en uno-dos años con cicatriz residual, se debe tratar con minociclina, tetraciclina o con rifampicina y etambutol.

IV.B. INFECCIONES MICOTICAS.

IV.B.1.- Infecciones dermatofíticas.

Las personas que practican deportes tienen una mayor prevalencia de infecciones micóticas cutáneas en el pie. Los vestuarios, duchas y piscinas son lugares que actúan de reservorio de los dermatofitos.

Existen varios factores locales que lo predisponen como el aumento de la humedad local, sobre todo en los espacios interdigitales, que facilita la maceración cutánea y el uso de calzado ajustado de especial diseño para ciertos deportes. Otro factor importante es el traumático. Determinados deportes producen lesiones sobre las uñas, principalmente sobre la del primer dedo, que predisponen a la infección posterior. Esto ocurre especialmente en deportes que implican velocidad (corredores) o paradas y arranques bruscos (tenis, paddle) o que implican el uso de un calzado peculiar (ballet)[5].

La prevención consiste en lavar los pies después de cada entrenamiento o práctica deportiva, secar cuidadosamente, especialmente dedos y espacios interdigitales, y evitar el calzado apretado, caliente o húmedo. Asimismo pueden utilizarse soluciones o polvos antimicóticos de forma intermitente.

IV.B.1.a.- Tinea pedis.

Es probablemente la infección cutánea más frecuente en el atleta. Está causada principalmente por Trichophyton rubrum. Existen tres tipos: intertriginosa o interdigital, vesiculosa y la hiperqueratósica. El tipo intertriginosa es la más común, localizándose preferentemente a nivel del 4º espacio interdigital; hay fisuración del pliegue con maceración y descamación, puede progresar interesando otros pliegues y presentar vesículas en el borde de progresión, es pruriginosa y puede complicarse con una infección mixta bacteriana. Es la conocida como "pie de atleta" (Fig. 5) debido a su alta frecuencia entre los deportistas. La variedad vesiculosa es aguda y cursa con intenso prurito; se observan vesículas de pequeño tamaño que después se llenan de contenido purulento en la superficie plantar de la base de los dedos y en el arco plantar. La tipo hiperqueratósica es una forma crónica y asintomática con eritema moderado y descamación superficial que afecta a la planta del pie[17].

Fig. 5 Tinea pedis intertriginosa.

Su tratamiento generalmente se realiza con antifúngicos tópicos, siendo los imidazólicos los más utilizados. Las infecciones recidivantes hacen que la terapéutica de la tinea pedis del deportista sea difícil y en ocasiones frustrante. El uso profiláctico de antimicóticos tópicos reduce su incidencia en grupos de alto riesgo. La buena higiene y el empleo de astringentes ayuda a secar el área macerada, inhibiendo la proliferación de hongos y bacterias y proporcionando un alivio sintomático.

IV.B.1.b.- Tinea unguium.

Es la infección a nivel ungueal por dermatofitos, siendo también *T. rubrum* su principal agente etiológico. La forma clínica predominante es la onicomicosis subungueal latero-distal; la afectación más frecuente es la del primer dedo, siendo la puerta de entrada fundamental del hongo en los deportistas el hiponiquio, lo que está facilitado por los microtraumatismos repetidos con el calzado (Fig. 6). En menor medida, también puede detectarse la onicomicosis

Fig. 6 Onicomicosis subungueal distal.

superficial blanca, que es muy específica de los pies y cuya invasión se realiza por la superficie dorsal de la lámina; está facilidad por la maceración.

El tratamiento de la forma subungueal distal debe instaurarse con antifúngicos orales, siendo de elección la terbinafina 250 mg/día durante 12-16 semanas, aunque si no hay afectación matricial puede realizarse con los tópicos, amorolfina o ciclopiroxolamina en laca ungueal 1-2 veces en semana. En la forma blanca superficial, estarían indicados los antimicóticos tópicos. En todas las onicomicosis se aumenta el porcentaje de curación con la eliminación de la queratina infectada por métodos mecánicos, químicos o quirúrgicos.

IV.B. INFECCIONES VIRASICAS.

IV.B.1.- Verrugas plantares.

Son verrugas vulgares localizadas en las plantas de los pies, especialmente en las zonas de apoyo, con un crecimiento endofítico y dolorosas. Están producidas por los papilomavirus humanos (VPH) por lo que son contagiosas y autoinoculables. Las verrugas plantares están generalmente asociadas a los genotipos VPH-1 (sobre todo), VPH-2 y VPH-4; también se han aislado más raramente los genotipos 60, 63 y 65[18].

Los virus penetran por pequeñas soluciones de continuidad del epitelio, siendo el contagio indirecto el más frecuente en el pie. Previamente será necesario un traumatismo discreto o maceración de la zona para la inoculación de los virus. La superficie húmeda de baños, piscinas, clubs deportivos y vestuarios sería el vehículo más congruente para la transmisión de los papilomavirus, que con el microtraumatismo del propio pavimento iniciaría todo el proceso infeccioso.

Se presentan bajo tres formas clínicas:

- Verruga plantar única: llamada mimercia, es la variedad más frecuente y se trata de una verruga endofítica, profunda y dolorosa. Suele estar recubierta de una callosidad.

- Verruga plantar múltiple: a veces muy numerosas, y pueden afectar a uno o a los dos pies. Pueden ser dolorosas y recidivan con facilidad.

- Verrugas en mosaico: se asocian al VPH-2 y están constituidas por coalescencia de múltiples verrugas superficiales de pequeño tamaño que forman placas de diverso tamaño. No son dolorosas.

Aunque en algunos casos puede acontecer su involución espontánea, es obvio que en los deportistas de alta competición el tratamiento de esta patología es muy necesario junto a su prevención, tratando, si la hubiere, la hiperhidrosis asociada ya que facilita la diseminación y haciendo un uso adecuado del calzado en aquellos deportes de piscinas[7].

Actualmente las modalidades terapéuticas de las verrugas plantares consisten en la destrucción física de todas las células epidérmicas infectadas. El método terapéutico dependerá del número y localización de los elementos, del estado inmunitario del paciente, de los tratamientos previos que haya recibido, de los métodos disponibles a nuestro alcance y de la experiencia personal del propio sanitario. Pueden utilizarse tratamientos tópicos con queratolíticos y cáusticos, intralesionales con bleomicina o interferones y quirúrgicos con electrocirugía, crioterapia, laserterapia con láser de CO2 o cirugía convencional. Desde hace muchos años está contraindicada la radioterapia por la posibilidad de desarrollo de radiodermitis crónica, lesión precancerosa que puede evolucionar a carcinoma espinocelular.

IV.B.2.- Molusco contagioso.

Es una infección vírica producida por un poxvirus en la que se observan múltiples pápulas de pequeño tamaño, redondeadas, umbilicadas en su vértice, de coloración sonrosada, que aparecen frecuentemente en zonas expuestas de niños y adolescentes. Por lo general las lesiones aparecen como consecuencia de traumatismos locales, en cara, brazos y tronco, por contacto personal especialmente en piscinas y gimnasios[6]. Su tratamiento de elección es la expresión con pinzas y aplicación posterior de antisépticos tópicos. También puede emplearse colodión lactosalicílico, electrocirugía o criocirugía.

Se han observado algunos elementos en dorso de pies de un paciente joven que practicaba defensa personal en un tatami (comunicación personal).

V.- DERMATOSIS AGRAVADAS POR EL EJERCICIO FISICO.

V.1.- DERMATITIS ATOPICA.

Una forma clínica localizada de la dermatitis atópica tardía es la denominada dermatosis plantar juvenil o "síndrome de los pies secos" que se caracteriza por eritema, descamación y fisuración a nivel de pulpejos de dedos y talones, aunque puede afectar a toda la planta del pie (Fig. 7). Sucede en niños y adolescentes sobre todo en invierno en relación con el frío y se empeora con las aguas cloradas de las piscinas. Para su prevención se aconseja un lavado abundante con jabones suaves y hay que tratarla con emolientes, queratolíticos e incluso corticoides tópicos.

V.2.- URTICARIA POR PRESION.

Esta forma de urticaria física se presenta como nódulos dolorosos, eritematosos o sonrosados, desarrollados de

forma inmediata o, más a menudo, pasadas 4-6 horas desde el estímulo que las provocó (presión sostenida sobre la zona). El motivo de consulta en deportistas suele ser dolor y tumefacción en la planta de los pies en corredores. La anamnesis puede ser engañosa por el tiempo transcurrido desde el ejercicio y el inicio de los síntomas. En algunos casos la clínica cutánea puede acompañarse de fiebre, artralgias o incluso afectación del estado general. Sólo se han descrito resultados satisfactorios con prednisona o antiinflamatorios no esteroideos por vía oral[19].

Fig. 7 Dermatosis plantar juvenil.

BIBLIOGRAFIA

1.- **FERRANDIZ C.** *Lesiones cutáneas en el deporte.* Introducción y clasificación. Monogr Dermatol 1999; 12: 225-226.

2.- **FERRANDIZ C.** *Lesiones cutáneas de origen mecánico en la práctica deportiva.* Monogr Dermatol 1999; 12: 227-235.

3.- **ROJO JM.** *Medicina del Deporte.* Departamento de Publicaciones de la Universidad de Sevilla, 1997.

4.- **FISHER AA.** *Sports-related cutaneous reactions: Part III.* Sports identification marks. Cutis 1999; 63: 256-258.

5.- **DAUM B, BARBAUD A, SCHMUTZ JL.** *Les lésions dermatologiques et traumatiques du pied du sportif.* Bull Esthet Dermatol Cosmiétol 1999; 7: 5-15.

6.- **LEVINE N.** *Dermatologic aspects of sports medicine.* J Am Acad Dermatol 1980; 3:415-4-24.

7.- **KING MJ.** *Dermatologic problems in podiatric sports medicine.* Clin Podiatr Med Surg 1997; 14: 511-524.

8.- **BASLER RSW.** *Skin injuries in sports medicine.* J Am Acad Dermatol 1989; 21: 1257-1262.

9.- **PHARIS DB, TELLER C, WOLF JE.** *Cutaneous manifestations of sports participation.* J Am Acad Dermatol 1997; 36: 448-459.

10.- **BETLLOCH MAS I, SEVILA LINARES A, GIMENO CARPIO E.** *Lesiones dermatológicas en Medicina Deportiva.* Mapfre Medicina 1992; 3: 25-32.

11.- **FERNANDEZ PUGNAIRE MA, SERRANO ORTEGA S.** *Patología inducida por el calzado.* Monogr Dermatol 1996; 9: 336-342.

12.- **FISHER AA.** *Sports-related cutaneous reactions: Part I.* Dermatoses due to physical agents. Cutis 1999; 63: 134-136.

13.- **CAMACHO F, SERRANO S.** *Quemaduras, Congelaciones, Criodermatosis.* En: Armijo M, Camacho F (eds.). Tratado de Dermatología. 2ª ed. Madrid, Aula Médica, 1998; 629-648.

14.- **CAMACHO F.** *Eczema.* En: Armijo M, Camacho F (eds.). Tratado de Dermatología. 2ª ed. Madrid, Aula Médica, 1998; 127-142.

15.- **FISHER AA.** *Sports-related cutaneous reactions: Part II.* Allergic contact dermatitis to sports equipment. Cutis 1999; 63: 202-204.

16.- **ALOMAR A, GILABERTE M.** *Dermatitis de contacto en deportistas.* Monogr Dermatol 1999; 12: 247-251.

17.- **CONKLIN RJ.** *Common cutaneous disorders in athletes.* Sports Med 1990; 9: 100-119.

18.- **VILATA CORRELL JJ, MILLAN PARRILLA F, CABO SANTA-EULALIA J, MIQUEL MIQUEL J.** *Patología podológica originada por el virus del papiloma humano.* Monogr Dermatol 1996; 9: 359-366.

19.- **CARRASCOSA JM.** *Dermatosis agravadas por el ejercicio físico.* Monogr Dermatol 1999; 12: 260-266.

HALLUX MALLEUS POSTRAUMATICO

*MORENO DE CASTRO, M.
*GARCIA CARMONA, Fco. J.
*LAZARO MARTINEZ, J.L.
**RUIPEREZ ARANDA, E.

RESUMEN:

La atrodesis interfalángica del hallux está indicada, entre otras patologías, en presencia de: hallux valgus interfalángico, hallux limitus/rigidus, hallux flexus, extensus, malleus, varus,... Los autores presentan el seguimiento de un caso clínico con tratamiento quirúrgico, en el que se discuten el tipo de abordaje y fijación.

PALABRAS CLAVE:

Hallux Malleus. Cirugía. Incisiones. Fijación.

ABSTRACT:

Hallux interphalangeal joint arthrodesis is indicated in many pathologies, such us hallux valgus interphalangeal, hallux limitus/rigidus, hallux flexus, hallux extensus, hallux malleus, hallux varus,...

The authors present a clinic case with surgery treatment. The incisions and fixation methods are discuss.

KEY WORDS:

Hallux malleus. Surgery. Incisions. Fixation.

CASO CLINICO:

1.- ANAMNESIS:

Paciente de 42 años de edad y sexo masculino que acude al Servicio de Exploración de la C.U.P el 15 de Septiembre de 1999, presentando dolor a nivel dorsal de la articulación interfalángica del hallux del pie derecho debido al roce del calzado y a nivel plantar del segundo y tercer metatarsianos. El paciente manifiesta que este dolor a lo largo del día, a veces llega a ser incapacitante, obligándole incluso a descalzarse y masajearse el pie.

Entre los antecedentes personales decir que el paciente sufrió un atropello el 22-11-88, presentando fractura abierta de tibia y peroné del miembro inferior derecho. Debido al estado de conmoción que sufría el paciente, no se le pudo intervenir hasta el día 24-11-88 donde redujeron las fracturas y colocaron un fijador externo. El día 3-12-88 le reintervinieron colocándole unos drenajes y el día 8-12-88 volvieron a intervenirle debido a que no dejaba de sangrar por los drenajes. El 9-1-89 le retiran los drenajes y le colocan una escayola, que mantiene durante un mes. El 9-2-89 le quitan la escayola, le realizan una radiografía y vuelven a colocarle una escayola. El 9-3-89 le retiran la escayola, realizan otra radiografía y vuelven a escayolarle un mes más. En abril del 89 observan que tiene la pierna torcida y deciden intervenirle para colocarle un clavo en la tibia. En octubre de 1989 le dan el alta laboral pero tiene que seguir acudiendo a revisiones. El 11-11-89 le dan el alta médica. En mayo de 1992, el paciente observa un exudado por uno de los orificios donde tuvo colocado uno de los drenajes; realizan exploración y cultivo y le diagnostican una osteomielitis (el paciente no presentaba síntomas dolorosos), ante la cual deciden intervenirle y quitarle el clavo. Como secuela del accidente el paciente presenta una dismetría de 1,9 cm de diferencia (miembro derecho más corto).

Además el paciente ha sido intervenido quirúrgicamente de tercer dedo en garra del pie derecho, de oído, tabique nasal y por luxación reincidente del hombro.

Entre los antecedentes podológicos decir que acude con regularidad al podólogo para tratamiento quiropodológico. Utiliza alza exterior, en el calzado.

2.- EXPLORACION:

A la inspección se detecta zona dorsal del hallux del pie derecho enrojecida, cicatrices en pierna derecha.

Entre las alteraciones digitales se observa deformidad en la articulación interfalángica distal del segundo dedo del pie derecho.

A la palpación existe presencia de dolor en zona dorsal de la articulación interfalángica del hallux del pie derecho y ausencia de movilidad de la misma.

---

*Servicio de Cirugía de la C.U.P. de la U.C.M. - Diplomado en podología por la U.C.M. - Miembro de la A.M.P. y de la F.E.P.
**Auxiliar de Clínica de Enfermeria.

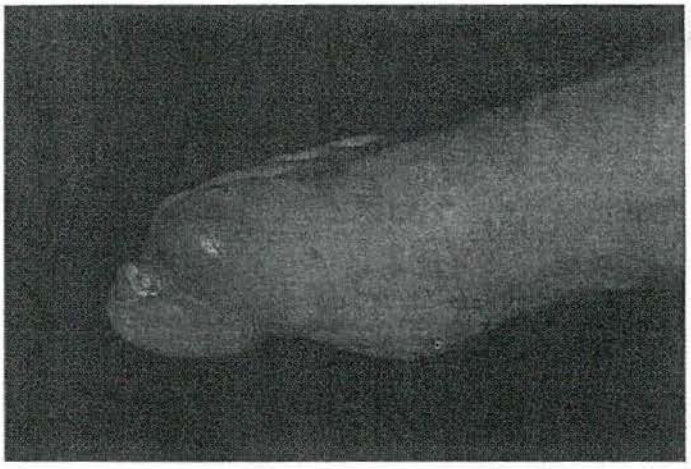

Fig. 1 Aspecto lateral de la deformidad.

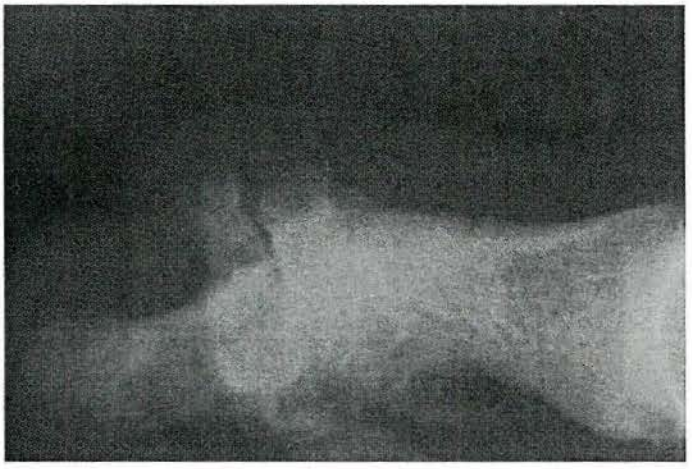

Fig. 3 Rx lateral.

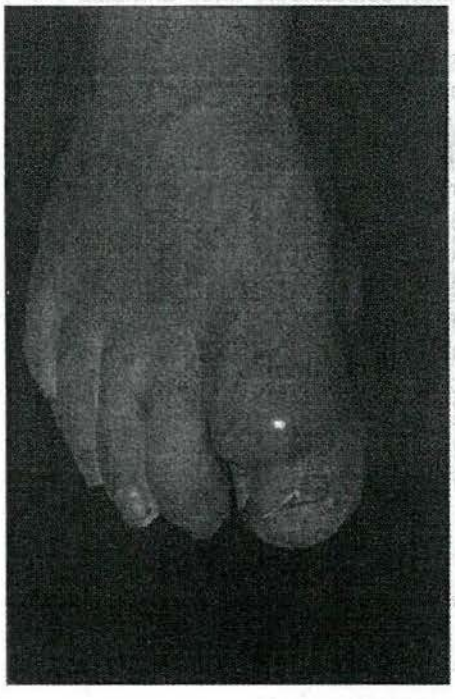

Fig. 2 Aspecto dorsal de la deformidad.

Fig. 4 Rx dorsal.

3.- PRUEBAS COMPLEMENTARIAS:

El paciente aporta radiografías dorsoplantar y oblicua del pie derecho con fecha 3 de julio de 1997 en las que se observa importante degeneración a nivel de la articulación interfalángica del hallux y exóstosis dorsal del primer metatarsiano. Pérdida del espacio articular de la articulación interfalángica del hallux, presencia de osteofitos a nivel lateral y medial de dicha articulación.

4.- DIAGNOSTICO:

Según los datos obtenidos en la exploración (realizada en base al principal motivo de consulta: deformidad del hallux del pie derecho), el paciente presenta hallux malleus postraumático.

5.- TRATAMIENTO:

El tratamiento planteado es quirúrgico, por lo que se deriva al Servicio de Cirugía de la C.U.P.

* Preoperatorio:

- Estudio Musgrave:

Al observar la línea de carga en el **pie derecho**, se aprecia una ligera desviación de la misma hacia el borde medial, se dirige hacia la segunda cabeza metatarsiana y finaliza en el primer dedo. Los centros de gravedad durante el apoyo medio de la marcha se encuentran bastante separados entre sí, lo que es compatible con una rápida trasferencia del centro de carga durante dicha fase de la marcha. En el **pie izquierdo** la línea de progresión del centro de carga se desplaza hacia medial, para finalizar en la primera cabeza metatarsiana.

En el reparto de cargas se observa un reparto irregular, con picos de máxima presión a nivel de segunda cabeza metatarsal, seguida de 1ª, 3ª, 5ª y 4ª cabezas meta-

tarsianas en el **pie izquierdo** y en **el derecho** existe una máxima presión a nivel de la zona media del hallux, 1° y 2° metatarsianos, seguido de 3ª, 4ª y 5ª cabezas metatarsales.

En el análisis de la marcha se aprecia en el **pie izquierdo** una correcta fase de contacto de talón y apoyo medio, con sobrecarga a nivel de 1ª, 2ª y 5ª cabezas metatarsales. El primer dedo no actúa en la fase de despegue digital. En el **pie derecho** se aprecia una mayor tendencia a la supinación, con sobrecarga prácticamente en todas las cabezas metatarsales, el despegue se realiza a partir del primer dedo, observándose un importante aumento de presión en esa zona.



Fig. 5 Musgrave. Centro de cargas.

- Historia clínica vascular:

A la inspección se detecta la presencia de vello, cicatriz en la cara anterior de la pierna derecha. Presencia de telangiectasias a nivel de los maleolos. Presencia de hiperqueratosis plantar, a nivel de segunda y tercera cabezas metatarsales.

A la palpación se aprecia aumento de temperatura en pie derecho, sobre todo a nivel de primer dedo. Se toman el pulso tibial posterior, teniendo una valoración de 2 para el derecho y 3 para el izquierdo y el pulso pedio, teniendo una valoración de 3 para ambos pies.

Se realizan pruebas funcionales: Sammuels, Collers-Willenski, signo de Homans, signo de la oleada, Trendelemburg y Perthes sin encontrar alteraciones.

Indice TB en pie derecho 1,46 y en izquierdo 1,30.

- Valoración de enfermería.

- Analítica y exploración cardiovascular, sin encontrar contraindicaciones quirúrgicas.

- Radiografías dorsoplantares y laterales en carga de ambos pies.

Radiografía dorsoplantar: en pie derecho se observa imagen de la articulación interfalángica similar a radiografías anteriores, cuarto y quinto dedos en varo y aproximación entre segundo y tercer metatarsianos.

En el pie izquierdo se observa cuarto y quinto dedos en varo y diástasis cuneometatarsiana.

Radiografía lateral: en el pie derecho se observa deformidad en flexión plantar de falange distal del hallux, degeneración de la articulación IF del hallux con presencia de osteofitos dorsales y pérdida del espacio articular en la articulación IF del hallux, exóstosis dorsal a nivel del primer metatarsiano, signos compatibles con supinación, calcificación en tuberosidad infero-interna del calcáneo compatible con espolón calcáneo. Imagen degenerativa e irregular con un contorno mal definido de os trigonum.

En el pie izquierdo se observan signos de supinación, calcificación a nivel de tuberosidad infero interna del calcáneo compatible con espolón calcáneo.

- *Historia quirúrgica:* el procedimiento quirúrgico propuesto es artrodesis interfalángica del hallux del pie derecho y artroplastia de segundo dedo del mismo pie.

*<u>Intervención quirúrgica: Descripción del procedimiento</u>

Se realiza una incisión en "ese itálica", desde proximal medial a distal lateral, atravesando la articulación interfalángica del hallux. Se realiza una disección por planos, evitando las venas dorsales. Entramos en la articulación mediante una incisión longitudinal en la cápsula, cortando y liberando los ligamentos medial, lateral y plantar, de la cabeza de la falange proximal. En primer lugar, resecamos pequeños fragmentos óseos satélites con adherencias, situados dentro de la articulación. Una vez liberados estos fragmentos (que se produjeron como consecuencia del traumatismo), con una sierra sagital, realizamos la resección de las superficies articulares.

Fig. 6 Aspecto de la deformidad.

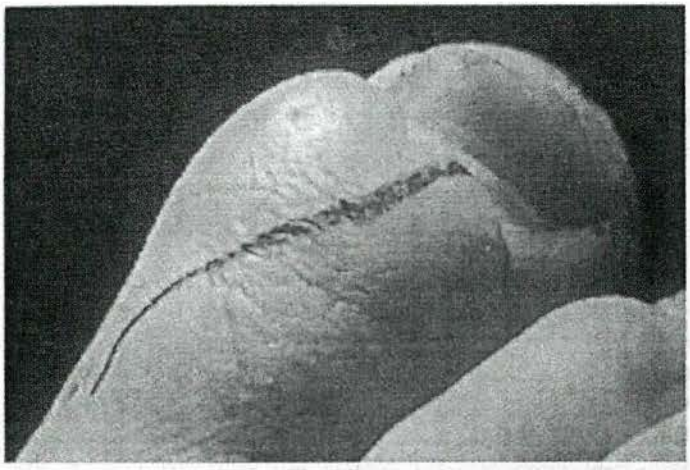

Fig. 7 Diseño de la incisión.

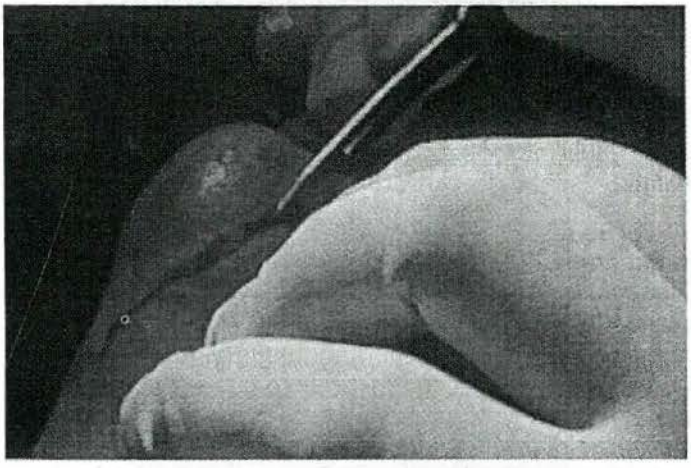

Fig. 8 Realización de la incisión.

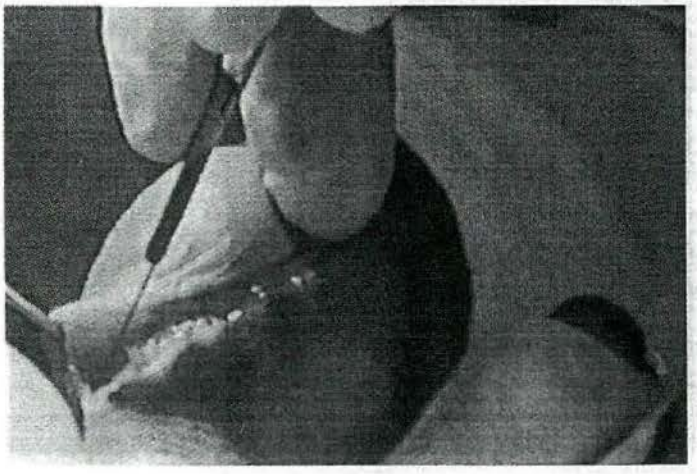

Fig. 9 Disección.

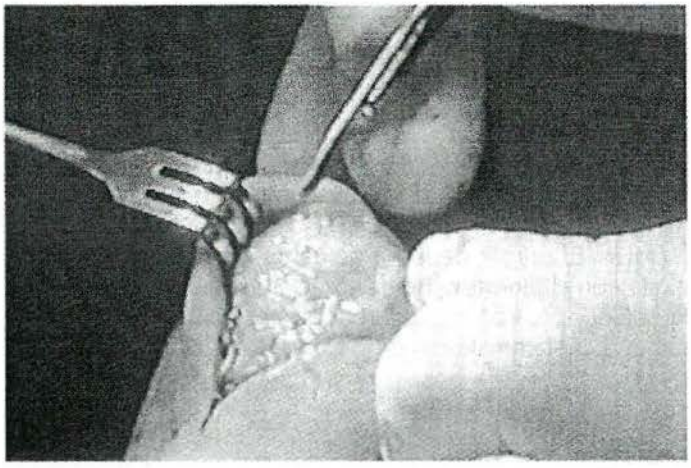

Fig. 10 Exposición de la cápsula.

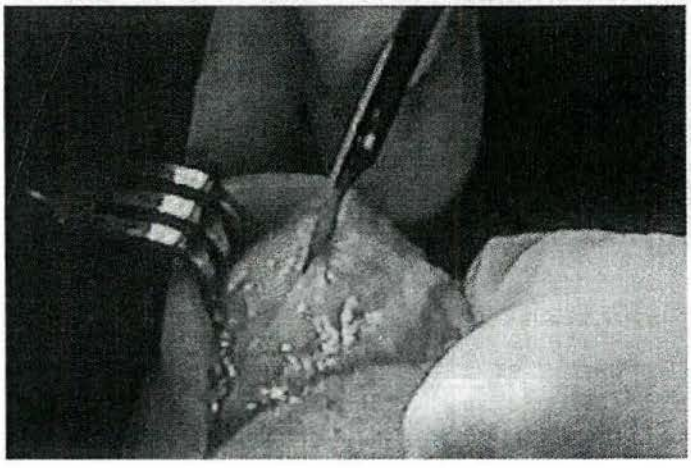

Fig. 11 Apertura de la cápsula.

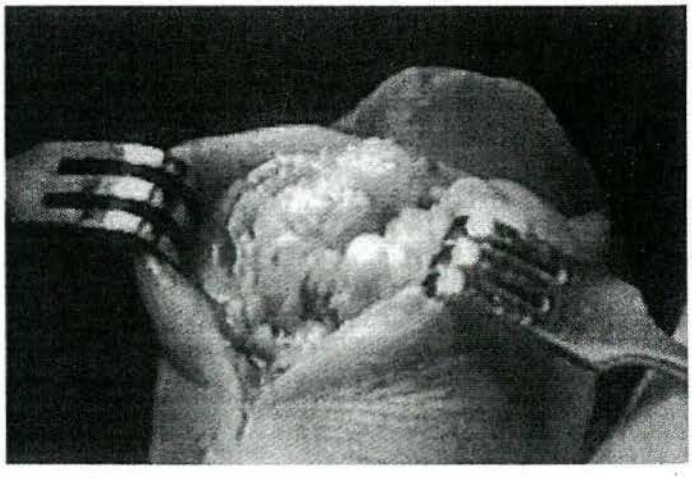

Fig. 12 Aspecto de la articulación.

Fig. 13 Resección de fragmentos.

Debe considerarse la relación angular durante la resección, para conseguir un alineamiento recto o en ligera abducción, entre la falange proximal y distal. Si se desea realizar alguna corrección angular, debe realizarse sobre la falange proximal, ya que se puede exponer más fácilmente y tiene mayor cantidad de hueso.

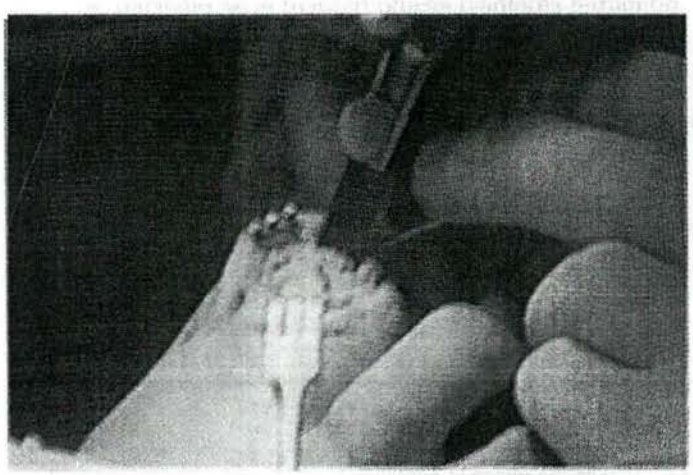

Fig. 14 Resección con sierra sagital.

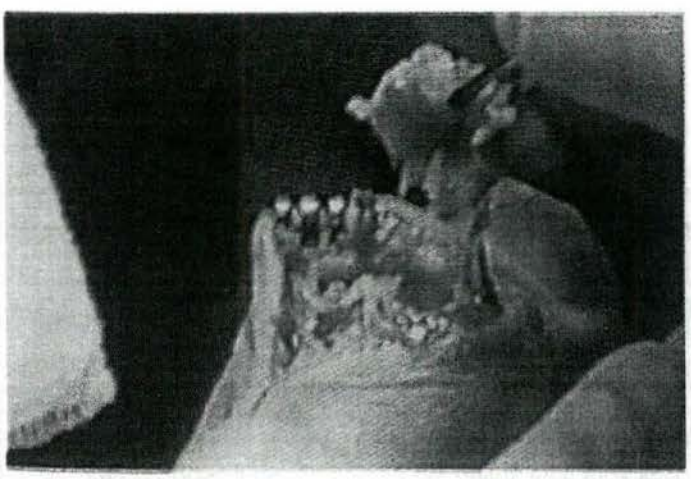

Fig. 15 Resección en la cabeza de la falange proximal.

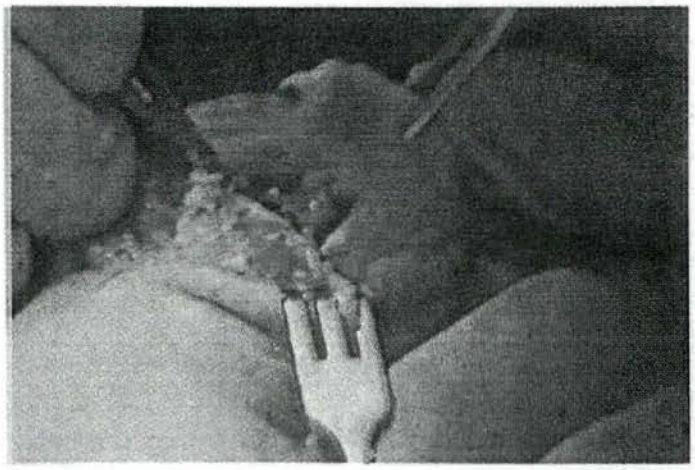

Fig. 16 Resección en la cabeza de la falange distal.

Posteriormente fresamos las superficies para terminar de quitar cualquier resto de cartílago y prepararlas para su fijación. La fijación la realizamos introduciendo una aguja Kirschner de 1.5 mm. de distal a proximal y dos agujas cruzadas de 1.2 mm.

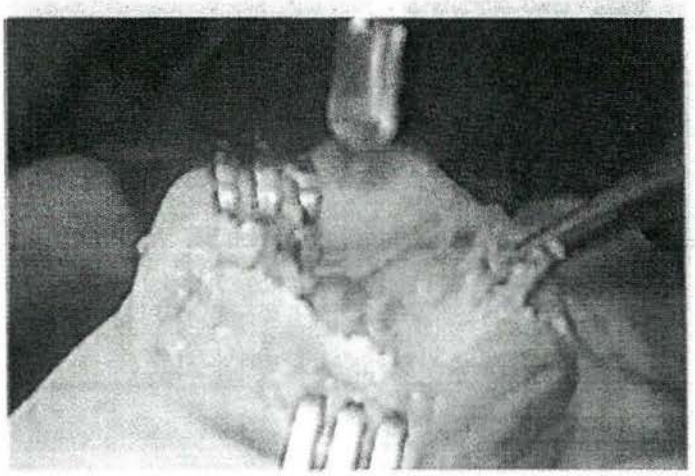

Fig. 17 Fresado de las superficies.

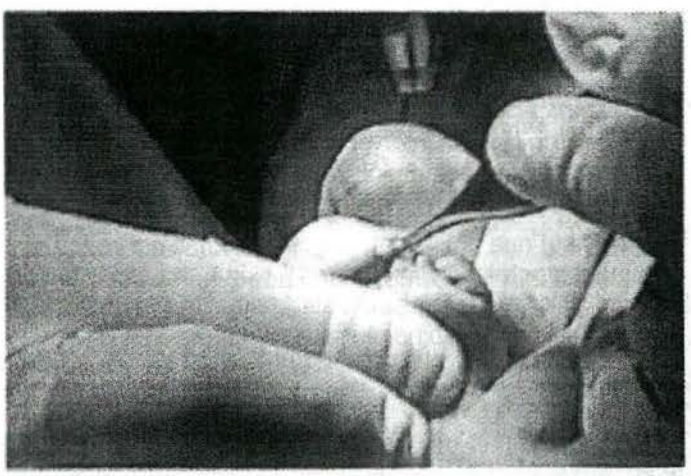

Fig. 18 Introducción de aguja K. 1,5 mm.

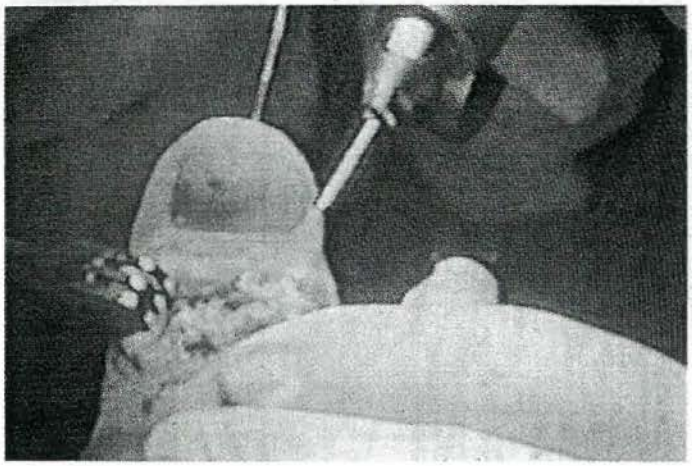

Fig. 19 Introducción de aguja K. 1,2 mm.

La sutura se realiza por planos, utilizando ácido poliglicólico de 2/0 para el tendón y cápsula; 3/0 para tejido celular subcutáneo; 4/0 subcuticular continua y Nylon monofilar de 4/0 para la piel.

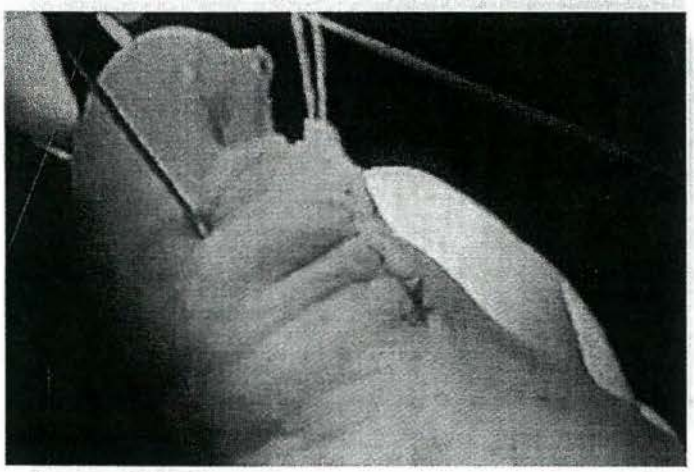

Fig. 20 Sutura por planos.

* Postoperatorio:

Medicación: Infiltración de Celestone Cronodose® en la periferia de la zona intervenida; inmediatamente después de la intervención se administra al paciente un comprimido de Algiasdin® y un comprimido de Augmentine®. Se le prescribe:

Algiasdin®:un comprimido cada 8 horas durante tres días.

Augmentine®: un comprimido cada ocho horas durante quince días.

Radiografías: se realiza radiografía dorsoplantar del hallux del pie derecho en la que se observa buena fijación de la articulación interfalángica del hallux.

Fig. 21 Rx Postoperatoria.

Anatomía Patológica: Informe histopatológico

Macroscópico:

"Se remiten 10 piezas laminares, de consistencia ósea, que miden 1 cm. de diámetro medio. En ellas se identifican superficies afectadas de aspecto articular y corte esponjoso.

Se someten las piezas a decalcificación previa a su inclusión en parafina, seleccionándose material para su estudio histológico".

Microscópico:

"El material remitido se encuentra formado por tejido óseo esponjoso, con zonas de revestimiento cartilaginoso maduro".

Diagnóstico:

"Tejido óseo y cartilaginoso dentro de los límites de la normalidad histológica".



Fig. 22 Corte Histológico.

Curas:

4-11-1999: se realiza la primera cura, cambio de vendaje y de steri-strips.

8-11-1999: segunda cura, encontrando buena evolución. Se interviene el segundo dedo en mazo del pie derecho. Se realiza radiografía dorsoplantar para observar la intervención realizada y la evolución de la articulación interfalángica del hallux.

10-11-1999: tercera cura, ausencia de dolor y buena evolución.

12-11-1999: buena evolución, no hay presencia de dolor y presenta ligero exudado.

16-11-1999: se retiran los puntos del primer dedo y se colocan steri-strips.

19-11-1999: se retiran los puntos del segundo dedo del pie derecho.

25-11-1999: se retiran dos agujas Kirschner.

30-11-1999: se retira la aguja Kirschner restante.

3-12-1999: se retira calzado postquirúrgico.

9-12-1999: buena evolución, presenta ligera inflamación. Se realiza toma de molde de espuma fenólica para tratamiento ortopodológico.

Al paciente se le realizan ortesis plantares termoconformadas de EVA, con ALI fisiológico, cazoleta media reforzada, aleta externa y pieza retrocapital bajo diseño.



Fig. 23 Ortesis plantares.

El 14-1-00 se instaura el tratamiento ortopodológico, comunicándole que debe volver pasados seis meses a una revisión. El paciente acude en el mes de julio, manifestando una gran mejoría, no teniendo ninguna molestia a nivel del hallux del pie derecho y que a nivel plantar desaparecieron los dolores así como las hiperqueratosis.

6.- CONSIDERACIONES:

Las artrodesis interfalángica del hallux está indicada, entre otras, cuando hay:

Fig. 24 Aspecto final.

- Hallux valgus interfalángico.
- Destrucción de una de las superficies articulares de la articulación interfalángica del hallux.
- Procesos artrósicos dolorosos con o sin desviación de los segmentos articulares.
- Hallux limitus/rigidus en pacientes con artritis reumatoide.
- Enfermedades neuromusculares (fuerzas intrínsecas-extrínsicas de músculos sobre el dedo gordo, puede manifestarse dedo en garra o hiperextensión).
- Artritis traumática.
- Deformidades: hallux flexus, extensus, malleus, abductus, adductus y varus.
- Dislocación de la articulación interfalángica del hallux.
- Enfermedades degenerativas o traumáticas de la articulación.

A.- Incisiones:

Las dos incisiones más comunes son, o bien dos incisiones semielípticas transversas al eje longitudinal del dedo[3, 9, 14, 26, 32, 34] o bien una incisión longitudinal en forma de "ese itálica"[1, 20, 26, 29, 32]. Otros autores abogan por la realización de una incisión dorsal transversa a lo largo de la articulación, terminando en curva o en forma de "L" invertida,[1, 2].

B.- Osteotomía:

El cirujano no debe crear un acortamiento excesivo, ya que un grado de acortamiento es inherente al procedimiento.

C.- Fijación:

Los siguientes métodos de fijación son bien conocidos e incluyen: Aguja Kirschner simple, doble aguja K. (paralelas o cruzadas), alambre de acero, fijación con banda de tensión, tornillos de esponjosa o cortical, tornillos de Reese o de Herbert.

C.1.- Inmovilización con yeso: La inmovilización sola con yeso, no proporciona por sí misma una estabilización adecuada para conseguir una unión consistente de la artrodesis interfalángica

C.2.- Agujas Kirschner: Aunque se ha descrito la fijación con una aguja Kirschner intramedular[34] puede permitir la rotación y separación de las superficies óseas. Si se utilizan agujas Kirschner para la fijación, se recomienda utilizar la técnica de las agujas cruzadas para resistir la rotación y separación de los segmentos óseos[8, 20], cuando no se puede acoplar un tornillo por presentar una médula ósea blanda y grasa o cuando un implante ocupa el canal medular.

Ventajas: mínima instrumentación, rápido y fácil de perforar, fijación no permanente.

Inconvenientes: Puede causar irritación externa, puede ser una vía de posible infección, dificultad para usar en una articulación metatarsofalángica artificial, la compresión obtenida no es tan buena como la de un tornillo.

C.3.- Tornillo: La utilización de un tornillo de compresión proporciona una compresión interfragmentaria y fijación rígida. La técnica se describe clásicamente utilizando un tornillo de esponjosa de 4 mm.[1, 3, 7, 8], aunque puede utilizarse uno de cortical de 3.5 mm. como alternativa[8, 26].

Ventajas: consigue una excelente compresión interfragmental, movilización más fácil de la articulación metatarsofalángica, fusión más rápida que con otras fijaciones.

Inconvenientes: no puede usarse en hueso osteoporótico o inadecuado, requiere instrumentación y preparación especial.

C. 4.- Alambre de acero: se deben realizar dos agujeros en la base de la falange distal de dorsal a plantar y otros dos en la cabeza de la falange proximal de dorsal a plantar, el alambre se pasa desde dorsal a plantar de la base de la falange distal y de plantar a dorsal por el de la falange proximal. El monofilamento es inadecuado para la fijación, a menos que se mantenga en descarga absoluta.

Ventajas: mínima instrumentación, fácil de perforar.

Inconvenientes: En cuanto al uso con hueso osteoporótico o donde existe pérdida de superficie cortical adyacente al lugar de la fusión[8, 27], no hay un criterio único definido. Proporciona menor estabilidad que con fijación con un tornillo, dificultad para conseguir compresión uniforme, fijación permanente.

C.5.- Grapas: aportan una fijación rígida pero no compresión.

7.- COMPLICACIONES:

Como cualquier artrodesis, las complicaciones pueden incluir mal unión, retraso en la unión y no unión. Sin embargo, en muchos casos, estos errores pueden evitarse. Puede desarrollarse dolor a nivel de la punta del dedo secundario a la prominencia de la cabeza del tornillo. Igualmente puede desarrollarse una úlcera. En estos casos debe identificarse la etiología inmediatamente, y retirar el tornillo, debido a que una úlcera en esta área puede dar lugar a la infección de tejidos profundos e incluso hueso, requiriendo un tratamiento más agresivo.

Si a la hora de realizar las osteotomías, no se realizan de forma paralela, pueden aparecer deformidades en flexión o extensión.

Como consecuencia de una fijación inadecuada, carga prematura o incorrecta aposición ósea, puede producirse una pseudoartrosis, necrosis secundaria a desvitalización de la piel y tejido subcutáneo.

Algunos pacientes han notado sensibilidad en la punta del dedo por la proximidad de la cabeza del tornillo a la piel y al tejido blando.

8.- AGRADECIMIENTOS

A Dña. Cristina Ruipérez Aranda, por su inestimable colaboración en la realización de este artículo.

BIBLIOGRAFIA

1. **ALEXANDER, I.A.:** *Arthrodesis of the metatarsophalangeal and interphalangeal joints of the hallux.* En Myerson, M.: Current theraphy in foot and ankle surgery. St. Louis: Mosby; 1993. P. 81-90.
2. **ALEXANDER, I.J.:** *Artrodesis interfalángica del primer dedo.* En: Johnson, K.A. Pie y tobillo. Madrid: Marbán; 1998. p. 21-27.
3. **BOBERG, J.:** *Surgery Procedures of the hallux.* En: McGlamry, C.D. Banks, A.S. Downey, M.S. Comprehensive textbook of foot surgery. Vol. 1. Baltimore: Williams and Wilkings; 1992. p. 533-544.
4. **BOUGHTON, N.S.; MENELAUS, M.B.:** *Myelomeningocele.* En Helal, B.; Rowley, D.; Cracchiolo III; Myerson, M.S.: Surgery of disorders of the foot and ankle. London: Martin Dunitz; 1996 p. 204-205.
5. **DE STOOP, N.:** *Rheumatoid forefoot surgery.* En: Helal, B. Rowley, D. Cracchiolo III, A. Myerson, M.S.: Surgery of disorders of the foot and ankle. London: Martin Dunitz; 1996. p. 452-456.
6. **FACUNDO BORGES, A.:** *Cicatrices inestéticas.* Prevención y tratamiento. Barcelona: Labor, s. a. 1977.
7. **FENTON, C.F.; MCGLAMRY, E.D.; PERRONE, M.:** *Severe pes cavus deformity secondary to Charcot-Marie-Thooth disease.* A case report. J. Am. Podiatr. Med. Assoc. 1982; 72 (4) April: 171-175.
8. **GERBERT, J.:** *Digital arthrodesis.* En: Burns, A.E. Clinics in podiatric medicine and surgery. Digital surgery. Vol. III. Nº 1. Philadelphia: Saunders Company; 1986. p. 77-93.
9. **GONZALEZ SAN JUAN, M. AYCART TESTA, J.:** *Fijación de la articulación interfalángica del primer dedo.* Rev. Esp. Podol. 1991; II (2): 83-86.

10. **HACKENBROCH, M.; WITT, A.N.:** *Atlas de cirugía ortopédica.* Tomo V. Barcelona: Científico-médica; 1978. p. 238-239; 262-263.

11. **HOHMAN, G.:** *Pie y pierna.* Sus afecciones y su tratamiento. Barcelona: Labor s.a. 1949: 301-302.

12. **JAHSS, M.H.:** *Disorders of the foot and ankle.* Medical and surgical management. 2ª ed. Vol. II. Philadelphia: Saunders company; 1991. p. 943-1174.

13. **KLEIGER, B. OUZOUNIAN, T.J.:** *Arthrodesis in the foot and ankle.* En: Jahss, M.H.: Disorders of the foot and ankle. Medical and surgical management. Vol. III. 2ª ed. Philadelphia: Saunders company; 1991. p. 2614-2646.

14. **LANGFORD, J.H.; FENTON, C.F.:** *Hallux interphalangeal arthrodesis*, J. Am. Podiatr. Med. Assoc. 1882; 72 (3) March : 155-157.

15. **LLANOS ALCAZAR, L.F.:** *Deformidades de los dedos.* En: Núñez Samper, M. Llanos Alcázar, L.F.: Biomecánica, medicina y cirugía del pie. Barcelona: Masson; 1997. p. 240-250.

16. **MARCINKO, D.E.; ELLEBY, D.H.:** *Digital Fractures and Dislocations.* En Scurran, B.L.: Foot and ankle trauma.2ª ed. New York: Churchill Livingstone. 1996 p. 353-365.

17. **MERCADO, O.A.:** *Atlas de cirugía del pie.* Vol. I. Cirugía del antepie. Madrid: Federación Española de Podólogos; 1995. p. 113-119.

18. **MIR Y MIR, L.:** *Conceptos y técnicas generales en cirugía plástica.* Barcelona: Fontalba, s.a. 1982.

19. **MUNUERA, L.:** *Introducción a la Traumatología y Cirugía Ortopédica*. Madrid: McGraw-Hill-Interamericana de España. 1996: 46-53; 72-73.

20. **NOONAN, R.; THURBER, N.B.:** *Irreductible Dorsal Dislocation of the Hallucal Interphalangeal Joint.* J. Am. Podiatr. Med. Assoc. 1987; 77 (2): February p. 98-100.

21. **REGUAULD, B.:** *The Foot.* Berlin: Springer-Verlag Berlin Heidelberg; 1986. p. 555.

22. **RUIZ VALDIVIESO, T.:** *Fracturas de tarso anterior, metatarsianos y dedos.* En Sánchez Martín, M.M.: Traumatología del Aparato Locomotor. Valladolid: Universidad de Valladolid; 1996 p. 543-549.

23. **SHEREFF, M.J.:** *Atlas of foot and ankle surgery*. Philadelphia: Saunders Company; 1993. p. 84-89.

24. **SMITH, T.F.; CAIN, T.A.; STAPP, M.D.; PFEIFER, K.D.:** *Dislocation injuries of the foot.* En Scurran, B.L.: Foot and ankle trauma. 2ª ed. New York: Churchill Livingstone 1996 p. 345-352.

25. **SCHUBERTH, J.M.:** *Técnicas quirúrgicas del primer radio.* En Butterworth, R.; Dockery, G.L.: Atlas a color y texto de Cirugía del Antepie. Madrid: Ortocen; 1992. P. 198-199.

26. **SCHWARTZ, N.H.; GREENBERG, P.M.; NEESE, D.J.; MARCINKO, D.E.:** *The Akin osteotomy and its modifications*. En Marcinko, DE.: Comprehensive textbook of hallux abductus valgus reconstruction St. Louis (M0): Mosby Year Book. 1992.

27. **SCHWARTZ, N.H.; BUCHAN, D.S.; MARCINKO, D.E.:** *Modified Tension Band Wiring for Internal Fixation of the Surgical Osteotomy*. J. Am. Podiatr. Med. Assoc. 1986; 76 (6) p. 324-327.

28. **TACHDJIAN, M.O.:** *Atlas de cirugía ortopédica pediatrica.* Vol. II. México: Interamericana; 1996. p. 1282-1283.

29. **THOMAS, J.; PRINS, D.D.:** *Dislocación de la articulación interfalángica del primer dedo.* El Peu. 1999; (78) p. 591-593.

30. **TILLMANN, K.:** *Rheumatoid forefoot surgery.* En: Helal, B. Rowley, D.I. Cracchiolo III,A. Myerson, M.S. Surgery of disorders of the foot and ankle. London: Martín Dunitz; 1996. p. 457-466.

31. **TOMCZAK, R.:** *Artrodesis of the interphalangeal joint.* En: Hetherington, V.J. Hallux valgus and forefoot surgery. New York: Churchill Livingstone; 1994. p. 147-15 1.

32. **VALERO SALAS, J:** *Importancia de las incisiones en cirugía del antepie*. Rev. Esp. Podol. 1990; 1 (3) p. 113-119.

33. **VALERO SALAS, J.:** *Artroplastia y artrodesis en la cirugía del primer radio.* Rev. Esp. Podol. 1996; VII (4) p. 194-200.

34. **VALERO SALAS, J.:** *Biomecánica y patomecánica del primer radio (apuntes).* Rev. Esp. Podol. 1992; III (8) p. 362-368.

35. **VILADOT, R; ROCHERA, R.:** *Pie reumático inflamatorio: tratamiento quirúrgico*. En: Herrera Rodríguez, A. Herrero Beaumont, G. Fernández Portal, L. Rodriguez de la Serna, A.: Monografías médico - quirúrgicas del aparato locomotor. El pie. Barcelona: Masson; 1997. p. 113-136.

LA ELABORACION DEL CALZADO EN ELX ANTES DE LA INDUSTRIALIZACION

*VILLALBA STROHECKER, Enrique
**GALAN TENDERO, Víctor Manuel

La colaboración entre profesionales de diferentes disciplinas es un camino tan provechoso como en más de una ocasión poco frecuentado. A pesar de proclamarse su necesidad desde hace mucho tiempo, todavía a la entrada del nuevo siglo la especialización científica, tan necesaria por otra parte, y la ignorancia de lo realizado por colegas de otros saberes resulta en exceso habitual. Con la convicción de que la mejor forma de elevar el nivel científico es el diálogo interdisciplinar, los dos autores -un podólogo y un historiador- han iniciado una línea de investigación sobre la elaboración del calzado en la localidad alicantina de Elx/Elche a lo largo de los siglos. Con frecuencia la industria del calzado de la ciudad de las Palmas ha atraído la atención de economistas que han mesurado el crecimiento de su producción, avanzando una explicación de sus causas, así como se ha analizado el impacto de aquella industria sobre la sociedad ilicitana. Pero una asignatura pendiente de todos estos enfoques es el tratamiento técnico de la confección del calzado, insertándolo en una sociedad con unos valores morales y potencialidades técnicas muy dispares de las actuales. Este primer artículo habla de la pericia de los artesanos ilicitanos de fines del siglo XVI e inicios del XVII, punto de arranque de algunas tendencias todavía vigentes. Con toda modestia, pero con pareja firmeza, deseamos disipar una serie de tópicos que insisten aún en la inutilidad de la historia para aprender a vivir en sociedad, en considerar la podología una hermana pobre del saber médico y en condenar ciertas tradiciones artesanales del pasado como irremediablemente arcaicas. Mientras ciertos profesionales de la medicina reivindican razonadamente la oportunidad de algunos remedios a base de plantas elaborados por sanadores y curanderos, ciertamente alejados de las normas clásicas de la medicina en muchos puntos, el podólogo no ha de desaprovechar la oportunidad de revisar críticamente fórmulas anteriores a fin de mejorar el nivel sanitario de sus pacientes. No hemos de abandonar, en nombre de ciertos fetiches tecnológicos, nuestro pasado en manos de farsantes que lo único que pretenden es vender el mágico elixir con total menosprecio del juramento hipocrático

SOBRE UN TIEMPO Y UN PAIS

A más de cuatrocientos años de distancia nuestras certezas se difuminan para adentrarnos en un mundo que dejó de existir en líneas generales tras las revoluciones políticas, industriales y científicas del siglo XIX. A finales del siglo XVI, cuando Felipe II se enfrentaba a media Europa desde El Escorial, la entonces villa de Elx distaba de ser la tercera ciudad del País Valenciano con un notable sector secundario. Se encontraba encajada, por un lado, entre dos poderosos municipios de realengo o de obediencia directa al rey sin pasar por el intermediario de un señor feudal: el de Oriola, sede de la administración regia al Sur del reino valenciano, y el de Alacant, que daba los primeros pasos de su futura pujanza mercantil que le permitiría arrebatar a Oriola su primacía administrativa. Por otra parte, nuestra villa se encontraba al final de una de las zonas islámicas del territorio valenciano, el corredor del Vinalopó. Por aquellos días los musulmanes que permanecieron después de la conquista cristiana del siglo XIII, habían sido obligados a convertirse a la fuerza al catolicismo, recibiendo el apelativo de moriscos, sin alterar sus convicciones íntimas y su distribución sobre el mapa. Los moríscos del valle del Vinalopó, a diferencia de sus correligionarios de Las Montañas alicantinas, vivían agrupados en localidades de una cierta consideración como Novelda y Elda y gobernados por unos señores feudales que delegaban en administradores sus responsabilidades de gobierno. Sus habitantes compatibilizaban su dedicación a la agricultura con el oficio de arriero o traginer con el propósito de poder sobrellevar con mayor holgura los dispendios ocasionados por el pago de las imposiciones a su señor, dando curso comercial a una modesta producción artesanal de calzado y cestería hecha por las familias a base de esparto y cáñamo. La villa de Elx compartía con este universo morisco del Vinalopó, un buen número de afinidades, no sólo al disponer de una notable morería más diversificada socialmente de lo que se pensaba, sino también por enclavarse en un paisaje de lagunas y saladares donde crecían las plantas antes citadas y por estar sometida a una mal llevada dominación de un señor feudal de la Casa de los Cárdenas. Pero la irritación con que era llevada

*Diplomado en Podología.
**Historiador.
CORRESPONDENCIA: Enrique Villalba.- C/ Murcia, 27, Atico B.- ALICANTE.

esta imposición habla de las similitudes con las ciudades de Alacant y Oriola. Elx disponía de unas instituciones municipales sólidas, según el modelo legal valenciano, integradas por un consell deliberativo y una comisión ejecutiva de jurats, regentadas por una aristocracia local de terratenientes y comerciantes que no deseaban compartir el poder con ninguna figura señorial, sino con un rey distante de su territorio. Las competencias de este tipo de instituciones municipales eran muy amplias (como veremos en el próximo apartado), enfrentándose a lo largo del siglo XVI a problemas de orden público y seguridad exterior como el bandolerismo y la piratería berberisca, respectivamente, y tratando de regular en la medida de lo posible una producción local que creció de manera importante en los términos de aquella época. Insistimos, todavía el sector agrario es el rey de la producción, ocupando la artesanía y el comercio una función complementaria, sin que por ello se hayan de negar algunas potencialidades.

LA FUNCION REGULADORA DEL MUNICIPIO

Además de en cuestiones honoríficas, a finales del XVI la diferencia esencial entre villa y ciudad siguiendo el ordenamiento legal del reino de Valencia (els Furs) radicaba en la posibilidad de administrar justicia en materia capital, estando privadas las poblaciones con el título de villa de ejecutar por sí mismas a algún criminal, materia reservada a Su Majestad o al señor de la misma por consentimiento regio. No tener posibilidad de enviar a un malhechor al patíbulo no significaba que el municipio no dispusiera de amplísimas atribuciones, que hoy en día serían ejercidas por las delegaciones territoriales del Estado bajo una u otra forma. En cierta manera, si lo expresáramos en términos contemporáneos, este tipo de municipio dentro del reino sería como un Estado dentro del Estado. Algunos historiadores, a tenor de estas circunstancias, han presentado al rey de aquellos días, pese a sus ínfulas autoritarias, como un árbitro que regula la contradictoria y opuesta acción legal de una serie de poderes con personalidad jurídica propia.

La vida económica local no escaparía de las atribuciones y la fiscalización del municipio ilicitano. La figura encargada de velar por el buen orden de estas cuestiones era un jurat conocido con el nombre de mostassaf o almotacén, oficio de tradición musulmana, elegido anualmente entre los miembros de la oligarquía ilicitana. Asesorado por una serie de especialistas y servido por un grupo de alguaciles, se encargaba de velar por el cumplimiento en el mercado de la villa de una serie de preceptos de urbanidad y calidad de la producción, recopilados en un documento municipal conocido como Llibre del Mostassaf El de Elx, que ha servido para realizar el presente estudio, resulta de una gran riqueza al contar con una variada gama de preceptos acerca de un notable número de oficios artesanales, como es el caso de los zapateros y espardeñeros. Presenta notables similitudes con los dictados emanados en localidades vecinas como Alacant, pero ofreciendo detalles sobre la elaboración del producto mucho más ricos y sugerentes. Las similitudes vendrían por vía de técnicas comunes de elaboración propias del Sur valenciano como por inspirar la normativa foral del reino un buen número de disposiciones.

Realizada nuestra recopilación (o elaboración) de usos a partir de 1580, refleja una filosofía económica que hoy en día definiríamos como de proteccionismo municipalista. La producción local siempre ha de tener preferencia sobre la forastera, como, recuerda la recopilación de Alacant: "y si sera anat a comprar-les fora la ciutat sia encorregut sots..." la penalización establecida (MA, 159). Asimismo, la prohibición se extiende a los musulmanes residentes fuera del término municipal alicantino, añadiéndose la segregación religiosa a la anterior. Sin embargo, para Elx aquellas ordenanzas se encuentran notablemente suavizadas cuando afirma "que los çabaters que faran obra de son offçi en la present universitat (o municipio) per a vendre en aquella y altres forasters que la portaran a vendre en aquella, ajen de guardar les coses següents..." (ME, 228). Quizá el avance de la producción de los contornos hacía inoperantes las primeras, pero sin abandonar a los artesanos locales.

El, municipio no los protegería aplicando tarifas arancelarias que gravaran diferencialmente a los productos forasteros, sino exigiendo unas determinadas normas de elaboración, normas que también tenían la misión de proteger a los consumidores de la época. Hemos de tener presente que este pensamiento económico estaba impregnado de una fuerte carga moral a favor de los consumidores, que podían llegar a exigir un descenso de los precios de ciertos productos a través de la intervención municipal (que compraba y facilitaba a precio razonable pan una vez que el alza del grano lo convertía en prohibitivo para muchos) o, desbordándolo, exigiendo la "tasación popular" o imposición del precio justo y legítimo por una multitud necesitada. Si las gentes hambrientas que actuaban de tal modo no manifestaban veleidades revolucionarias, las autoridades temerosos de los alborotos de la Plebe intervenían decididamente para preservar el orden, un orden estamental donde el papel de los artesanos se reducía a cumplir con lealtad el papel encomenadádo por los dirigentes locales.

TECNICAS DE ELABORACION DEL CALZADO: ALGUNAS OBSERVACIONES PODOLOGICAS

Nuestra fuente de información ilicitana tiene la vírtud de explicitar algunas fórmulas de confección del calzado, coincidiendo con el propósito municipal de regularlas. No todos los llibres del mostassaf descienden a esta clase de detalles. Ahora bien, esta clase de documentación presenta una serie de dificultades metodológicas para nuestro propósito que es preciso conocer El catalán de la época atesoraba una riqueza léxica. que ya en aquellos tiempos no era del dominio de todas las personas, sino de un círculo restringido de artesanos, haciendo difíciles algunas interpretaciones actuales. La ausencia de croquis y esquemas de la confección del calzado han de compensarse con una atenta lectura de los textos que comentamos. Si bien no encontramos una explícita referencia a patologías vinculadas a un determinado tipo de hacer el calzado, las advertencias municipales nos hacen leer entre líneas los problemas causados a más de un usuario por algún artesano poco hábil o escrupuloso.

En el siglo XVI ya encontramos la diferenciación entre zapateros o sabaters y alpargateros o espardenyers, propia de una sociedad puntillosa a la hora de afinar distinciones sociales, que en este caso se fundamentarían no sólo en el uso de unas determinadas técnicas y materiales, sino también en las respectivas clientelas, resultando globalmente

más elitista la de los zapateros. El material esencial para la confección de zapatos era el cuero, que el artesano apreciaría por sus condiciones de maléabilidad, versatilidad y propiedades de transpiración. De todos modos el cuero preferido era el procedente del buey, rechazándose el "...de allimañya, mular ni asnal o cavallar" (ME, 229), posiblemente no sólo por razones técnicas sino también sociales. Matar alimañas menguaría las reservas de caza del señor, y quizá transferiría malévolas propiedades a los usuarios de un calzado hecho con su cuero. Sacrificar caballos no encajaría en una sociedad aristocrática que cifraba en la posesión de équidos el acceso a ciertos cargos municipales. A veces el artesano es víctima de un sistema de valores que predetermina su trabajo. El cuero sería preparado para el trabajo del calzado por otro tipo de artesanos, que recibían el nombre de adobadors, sometidos a los gravámenes municipales y señoriales, constatándose en Elx la existencia de una adoberia. El diferente grosor y calidad de los cueros empleados determinaba la distinción entre uno de badana o de película final y de cordobán, más sólido, con utilidades particulares en razón de la edad y del sexo, ya que la badana era empleada en el calzado femenino preferentemente. A estos cueros se aplicaban grasas de origen no determinado (sagi) tanto por dentro como por fuera de la pieza, según informa una coetánea fuente de Alacant (MA, 183), a fin de otorgarle flexibilidad y resistencia, evitando la corrupción por microorganismos que convertirían en lesivo el calzado para el pie.

El cosido de las piezas de calzado preocupaba sobremanera al mostassaf, al determinar de manera notable el resultado del producto, distinguiéndose un procedimiento más laxo ("a la bambúrria") de otro más cuidadoso "a dos costures", penalizándose a los que utilicen el primer método:

" Ittem que no sien gozats los dits çibaters, aixi vehyns com estrañygers, de vendre ni fer per a vendre çabates de hómens com de dona, pantofles de chichs o de chica com calçe de tres punts en amunt, cosides a la bambúrria..". (ME, 229).

A pesar de que la normativa no manifiestaba una preocupación médica por los problemas de mala sujeción ocasionados al cliente, sí que contribuiría a limitarlos, sin dejar de reflejar la preocupación por satisfacer a un comprador más rico de zapatos de dos suelas, para los que se recomienda la doble costura, propia de aquellas sociedades. La suela es una pieza especialmente valorada a la hora de mejorar la calidad del producto. Los zapatos de doble suela no han de confeccionarse "...ab vira de badana sinó de cordová y la jus (inferior) sola de bou..." (ME, 228), así como el calzado femenino más delicado ha de utilizar "...en les soles cuyrro de bou o de vedell per soles y si badana y haurá, sia doblada" (ME, 229). Todo ello denota una comunidad zapatera que elaboraba productos cada vez más diversificados como mejorados, aunque la lectura de la normativa pueda inclinar a pensar en falta de celo a la hora de poner en práctica lo establecido.

Si bien podológicamente el cuero respeta mejor que las fibras vegetales las estructuras anatómicas del pie, el cáñamo y el esparto -de gran importancia en tierras alicantinas- facilitan la transpiración en mayor medida[1], actuando como buenos aislantes térmicos, dando lugar a un calzado resistente bien adaptado a las faenas campesinas. Efectivamente, el otro puntal de la artesanía del calzado de Elx eran los espardenyers. Ambos materiales eran utilizados, si bien se rechazaba la estopa del cáñamo para tales menesteres. Nos encontramos en este caso con unas instrucciones más precisas de elaboración que para los zapatos como consecuencia de su mayor simplicidad, estableciendo medidas a seguir y número de cuerdas a utilizar en cada caso. La preocupación por ofrecer una buena suela, reforzada con cerquillo de cáñamo, vuelve a estar presente. A buen seguro que todo ello mejoraría el calzado de los campesinos de nuestras tierras, que convertirían la modesta espardenya en una parte característica de su indumentaria. La actual concepción de la biomecánica del pie nos hace ver que éste no es el mejor tipo de calzado por motivos de sujeción, contrayendo no pocos problemas, pero también es cierto que se trató de la respuesta de unos hombres desastidos de una atención médica mínima, y que al pasar de los siglos originaría una importante industria sobre la que el podólogo actual puede influir notablemente.

LA COMUNIDAD DE ARTESANOS DEL CALZADO DE ELX: ¿UN CAMINO A LA INDUSTRIALIZACION?

Desde hace unos años se ha venido criticando la noción de revolución industrial como cambio trepidante de las condiciones de producción para insistir más en el carácter paulatino de aquella importante mutación social. Esta postura ha revalorizado la aportación de la artesanía de radio comarcal a la preparación del triunfo de la industría, en un modelo definido como de protoindustrialización. Dadas las características de la actual Elx, podríamos aplicarle este paradigma de investigación, teniendo presente que no todas las artesanías locales serán, la crisálida de la moderna industria.

A diferencia de lo que acontece hoy en día, los artesanos ilicitanos del XVI no estaban centrados en la confección de un determinado tipo de calzado, no dándose la divisoria entre una Elda zapatera y un Elx productor de zapatillas. El criterio de división del trabajo todavía no tenía una aplicación geográfica como resultado, ademas de por razones técnicas, del proteccionismo municipal antes enunciado. Esta división tan propia de nuestra sociedad tampoco se observa en la definición de los artesanos, divididos en virtud del producto que confeccionan (espardenyers o sabaters) en lugar de por su capacitación técnica. Las categorías de aprendiz, oficial o maestro propias de las cofradías gremiales no aparecen. Mientras los zapateros tendrían un negocio propio o botiga, las familias campesinas en los momentos de descanso de los trabajos agrícolas se decantarían más por la alpargatería. Ya en 1895 Pedro Ibarra podría escribir refiriéndose al crecimiento de la industria alpargatera ilicitana del XIX que "fué preciso que las gentes del campo se dedicaran á esta nueva labor, pues de lo contrario no hubiera sido posible fabricar el número de alpargatas que se fabrican, siendo gran remedio el jornal obtenido por aquellos campesinos, pudiendo afirmarse que la mayoría de las

1.- Sobre todo por no abarcar el corte del calzado toda la superficie del pie.

familias viven de la industria, más bien que de los productos de la esquilmada tierra." (Ibarra, 299). Este cuadro no era aplicable al Elx de finales del XVI, pero sí que podemos mantener que ya existía una tradición artesana que sería potenciada por los cambios del régimen de la propiedad agraria ocurridos a lo largo del XIX, tales como la abolición de los derechos feudales, la afirmación del principio de propiedad privada, la venta de los bienes eclesiásticos y la privatización de las tierras de aprovechamiento comunal.

Asimismo, las normativas de elaboración del calzado ilicitano insistían en el acabado bien hecho, que no tenía que ser sacrificado a un crecimento de la producción. Recordemos que la filosofía empresarial de la industrialización pretende el aumento de lo producido aplicando soluciones tecnológicas a fin de incrementar el volumen de ventas, oponiéndose a la tradición artesanal que cifra la consecución de beneficios en la comercialización de un producto selecto y bien elaborado. Uno busca a la masa de consumidores, al selecto cliente el otro. En el siglo XVII las modernas formas protoindustriales de la Europa atlántica se enfrentarían con éxito a las elitistas factorías italianas, ganándoles la partida. Si los munícipes de Elx todavía pensaban a la italiana, el producto de espardenyers y sabaters no seducía a una clientela aristocrática, sino a una masa campesina. Ello crearía unos hábitos de consumo entre los lugareños que al derogarse el paternalismo municipalista en nombre de la libre industria no dejarían de tener importancia.

La pericía técnica aprovechó tradiciones anteriores, algunas de origen islámico, que servían para alcanzar nuevas fórmulas de confección, más tarde legitimadas por la normativa local. Como ya ordenaba el municipio ilicitano en 1413:

"...que tots los çabaters de la dita vila que han o tenen préstech del Consell de la dita vila que sien tinguts tenir en llurs obradors por a obs de los gents bona obra, axí d'estiu com d'ivern axí de cordová de Xátiva com de correger de Valéncia e de tota altra obra que sia bona, per ço que les gents se puxen calçar de correger o de ço que volrran per llurs diners. E si lo contrari per aquells o algun d'ells será fet, que en tal cas per los jurats los sia llevat o tolt lo préstech o préstechs que tenen de Consell." (AME, Manual de Consells, 3)

El cordobán vuelve a aparecer para demostrar la vinculación con formas de hacer islámicas, al igual que la palabra badana, ya analizada, de clara raíz árabe. Tampoco hemos de olvidar que Xátiva disponía en aquel año de una de las más importantes comunidades musulmanas del reino de. Valencia: no en vano se llegó a prohibir en Alacant la venta de calzado a masulmanes. Dicho todo ésto, también hemos de afirmar que no cabe exagerar ciertos influencias pues de la "bona obra" también entrarían materiales de otras procedencias culturales y el perfeccionamiento diario de la labor artesan que parece haberse dado entre 1413 y 1580 si las fuentes del XV no nos ocultan información. La artesanía ilicitana del calzado no se configuraría antes de la industrialización como un elemento inerte, pese a la lentitud de los cambios, posibilitando la incorporación del maquinismo a una antigua tradición.

Puede que algunos piensen que las lecciones de los maestros del calzado estudiados puedan olvidarse, pero creemos que la preocupación por el cliente, el gusto por el trabajo bien hecho, la responsabilidad de los poderes públicos y la capacidad de adaptación de ciertas formas de trabajo no son menospreciables para una sociedad que tiene que afrontar las exigencias, unos ciudadanos que son algo más que pacientes consumidores y de una economía que descansa en unas inquietantes tasas de economía sumergida. El Profesional de la medicina actual no ha de infravalorarar, como hicieron sus grandilocuentes predecesores del XVI, las virtudes de una tradición que puede ayudar a hacernos la vida mejor a todos.

APENDICE

Textos extraídos de EL LLIBRE DEL MOSTASSAF D´ELX (edición crítica a cargo de Mª. A. Cano, Alacant, 1995, páginas 228-229 y 234-235).

Cabaters

Ittem que los çabaters que faran obra de son offiçi en la present universitat per a vendre en aquella y altres forasters que la portaran a vendre en aquella, ajen de guardar les coses següents, etc.

Ittem y primerament, que no sien gozats vendre ni fer per a vendre çabates de dos soles ab vira de badana sinó de cordová y la jus sola de bou y no de bezerro ni de rosí y lo mateix se entenga en les pantofles, així de home com de dona. Y si haurá en la obra feta o en la que faran altra cosa de lo desús dit, encórreguen en pena de xixanta sous aplicadors ut supra, ultra de ser cremada dita obra. etc.

Ittem que no sien gozats los dits çabaters, així vehyns com estrañygers, de vendre ni fer per a vendre çabates de hómens com de dona, pantofles de chichs o de chica com calçe de tres punts en amunt, cosides a la bambúrria y si seran çabaters de dos soles o pantofies, sien cosides a dos costures; la dita pena partidora ut supra.

Ittem que los çabaters de la present universitat no puixen tenir ni tinguen en ses cases ni en l´adoberia de la present universitat ni en cases dels adobadors, pell alguna de allimañya, mular ni asnal o cavallar, en pena de xixanta sous aplicadors ut supra. Y sois dita pena tinguen obligació a tots los veyns y habitadors queis demanaran çabates de una sola, fer-les, aquelles, sens constrat algú y quen ses botigues ajen de tenir y tinguen tantes çabates fetes per a vendre de una sola com de dos, etc.

Ittem que les çabates de badana faran o vendran per a dones, ajen de posar o hayer-i en les soles cuyro de bou o vedell per soles y si badana y haurá, sia doblada; en pena de deu sous aplicadors al Almustçaf y si acusador y haurá, se li done lo ters, etc.

Espardeffers

Ittem que los espardeñers que faran espardeñes de home per a vendre, axí de sola de cánem com de sola de espart, ajen de tenir per mig de la sola pegats trenta y quatre a trenta y sis punts que travesen de una part a la altra y la sola aja de tenir de cánem de déset cordes en amunt, contant-se per lo taló y de espart de quinze cordes en amunt y sien dites soles de bon cánem y les que aço no tendran el que les fará, encórrega en pena de perdre les espardeñes y deu sous aplicadors ut supra. Lo qual ajen de tenir les espardeñes primes com groses com teixides; y sots dita pena ajen de posar a les soles de espart çerqueta de cánem

y de dona ajen de tenir tretze cordes y trenta punts que travesen la sola; sots dita pena aplicadora ut supra.

Ittem que si faran dites soles de espardeñes de home de estopa de cánem y no les fran de bon cánem espadat sens posar, so és, encórreguen en pena de vint sous, ultra que dites espardeñes seran cremades; aplicadora dita pena ut supra. Y les espardeñes deis fadrinets en los soles puixen posar dites coses.

Ittem que los que faran espardeñes de espart ajen de posar en cada sola quinze cordes y vint-y-quatre punts que travesen per mig de la sola e sobre lo peu posen dotze cordes y en lo taló, sis cordes y si seran de ñiñol, ajen de posar al doble y la cara aja de tenir çinch passades dobles: en pena de çinch sous y les espardeñes perdudes aplicadora dita pena ut supra.

BIBLIOGRAFIA

1 **Archivo Municipal de Elx,** *Manual de Consells* (en abreviatura AME)

2 **Almotacen.** *Fuentes históricas de Alicante.* Edición a cargo de M. L. Cabanes, Alacant, 1989 (MA abreviadamente)

3 **El Llibre del Mostassaf d'Elx.** Edición a cargo de M. A Cano, Alacant 1995 (ME)

4 **ALTAMIRA, R.**, *Derecho consuetudinario y economía popular de la Provincia de Alicante,* Alacant, 1985

5 **IBARRA, P.**, *Historia de Elche*, Alacant, 1895

6 **KRIEDTE, P. - MEDUK, H. - SCHLUMBOHM, J.**, *Industrialización antes de la industrialización*, Barcelona, 1986

7 **RUIZ, P.**, *Señores y propietarios.* Cambio social en el Sur del País Valenciano, 1650-1850, Valéncia, 1981

EXOSTOSIS-CONDROMA: DIAGNOSTICO DIFERENCIAL Y TRATAMIENTO

*MUNUERA MARTINEZ, Pedro V.
*DOMINGUEZ MALDONADO, Gabriel
*MARTINEZ CAMUÑA, Luis
**GORDILLO FERNANDEZ, Luis Mª
**HERNANDEZ MARTIN, Elsa Rosa

RESUMEN

En este trabajo exponemos las diferencias que existen entre dos patologías que nos podemos encontrar con relativa frecuencia en los dedos del pie, sobre todo en el primero, como son la exóstosis subungueal y el condroma. Establecemos signos diferenciales en cuanto a su naturaleza, localización, etiología, clínica, anatomía patológica y radiología. Así mismo, presentamos una de las técnicas quirúrgicas empleadas para su extirpación, siendo prácticamente la misma para las dos lesiones. Decirnos "prácticamente" iguales porque existen ciertos pasos en el desarrollo de dicha técnica que, dependiendo de la lesión que estemos tratando, van a presentar algunos matices diferenciales, los cuales también damos a conocer.

Pero antes de entrar en materia aclaramos determinados términos que podrían llevarnos a confusión a la hora de identificar este tipo de patologías. En este sentido explicamos, muy brevemente, qué es un osteocondroma, un condroblastoma, fibroma condromixoide, encondroma, condroma yuxtacortical y condroma extraóseo.

PALABRAS CLAVE

Exóstosis subungueal, condroma, diferencias, tratamiento quirúrgico.

INTRODUCCION

Tanto la exóstosis como el condroma son patologías que pueden aparecer en cualquier dedo del pie, si bien son mucho más frecuentes en el primer dedo. Ambas pueden aparecer como una lesión aislada o en forma múltiple, constituyendo enfermedades como la exóstosis múltiple hereditaria, para el caso de la exóstosis, o la enfermedad de Ollier, para el caso del condroma. Estas dos enfermedades se caracterizan por la presencia de múltiples exóstosis o condromas en varios huesos del esqueleto, sobre todo los grandes huesos largos (fémur, tibia, húmero, etc.).

En ocasiones hemos utilizado el término *osteocondroma* para referirnos al condroma que vemos con frecuencia en el primer dedo del pie, cuando si con alguna patología se podría confundir el osteocondroma sería con la exóstosis. De hecho, osteocondroma es sinónimo de exóstosis cartilaginosa u osteocartilaginosa, considerada para algunos autores el tumor óseo benigno más frecuente del esqueleto[4, 10, 20]. Por otra parte, también se baraja la posibilidad de que no sea un verdadero tumor, sino una lesión fruto de un trastorno del crecimiento óseo[4, 14, 25], en el que el cartílago de crecimiento se herniaría y seguiría creciendo hasta constituir finalmente el osteocondroma (Fig. 1), de ahí que estas lesiones detengan su crecimiento al alcanzar la madurez esquelética[14]. Se trata por tanto de una excrecencia ósea, de base sésil o pedículada, que aparece en huesos de osificación encondral (sobre todo en los grandes huesos largos) y que tiene asiento metafisario[3, 8, 10, 20, 23, 24]. Se compone de una parte central de hueso esponjoso o incluso cavidad medular, rodeado por una capa cortical, y con un casquete o capuchón de cartílago hialino en su parte más superficial[8, 14, 10, 20, 25].

Este tipo de lesión se diferencia de la exóstosis subungueal en varias cosas: mientras que un osteocondroma asienta en la metáfisis de crecimiento del hueso al que afecta, la exóstosis subungueal lo hace en el extremo de la

*Profesores Asociados de la Escuela de Podología de Sevilla.
**Diplomados en Podología
COORDINADOR: D. José Luis Salcini Macías, Profesor del Departamento de Enfermería, Fisioterapia y Podología de la E.U. de CC de la Salud de la Universidad de Sevilla.
CORRESPONDENCIA: Escuela Universitaria de Ciencias de la Salud. Departamento de Enfermería, Fisioterapia y Podología
Avda. Sánchez Pizjuán, s/n. 41009 Sevilla.

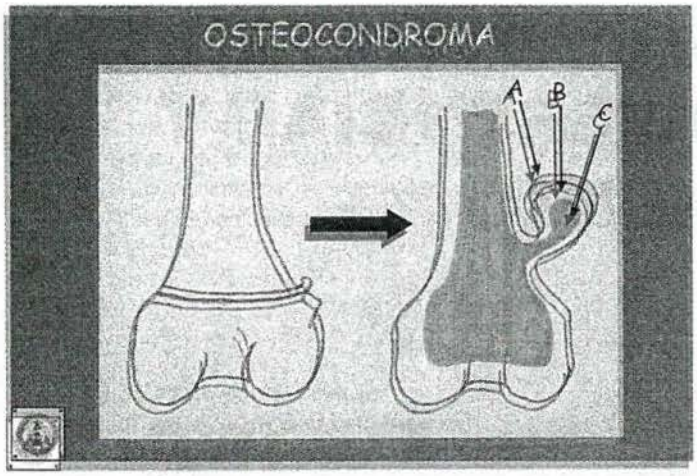

Fig. 1 Evolución de un osteocondroma. En el dibujo de la izquierda se aprecia el inicio de esta patología. El dibujo de la derecha representa la lesión al final del crecimiento, la cual estaría compuesta por tres capas: una de cartílago hialino (A); otra de hueso (B); y en algunos casos médula ósea (C).

falange distal del dedo, donde no hay placa de crecimiento. La posibilidad de malignificación es nula para la exóstosis subungueal y muy escasa, pero existente, para el osteocondroma (menos del 1%[26]). El osteocondroma posee un recubrimiento a modo de cofia de cartílago hialino, mientras que la exóstosis también lo tiene, pero de tejido fibrocartilaginoso[8, 26]. La exóstosis subungueal presenta aspectos histológicos parecidos a los de un callo de fractura[8, 10] y el osteocondroma no. Según las series de Evison y Price[12] (1966) la exóstosis fue más común en mujeres que en hombres, mientras que con el osteocondroma ocurre lo contrario. Además, los osteocondromas son muy poco frecuentes en los huesos cilíndricos de los pies[24].

Existen dos tumores óseos benignos que serían más fácil de confundir con el condroma, como son el *condroblastoma* y el *fibroma condromixoide*. El primero es un tumor excéntrico, redondo u ovalado, que asienta específicamente en las epífisis de los huesos largos, y que está formado por una matriz condroide y condroblastos (células cartilaginosas inmaduras)[14]. Éste se da con muy poca frecuencia en los pequeños huesos de los pies[4, 10, 18, 20, 24]. El segundo también es excéntrico, redondo u ovalado y asienta con mayor frecuencia en las metáfisis de los huesos largos. Está formado por una matriz condroide o mixoide y fribroblastos [10, 18, 20, 24]. Hay autores que afirman que es el tumor cartilaginoso más raro de todos[14, 24].

Son tumores que se asemejan al condroma en cuanto a tamaño, forma, densidad en una radiografía, etc., pero que difieren de él anatomopatológicamente y también en que son tumores muy raros de encontrar en los huesos tubulares de los pies, mientras que el condroma es de aparición mucho más frecuente en esta localización.

Incluso el propio condroma, según su localización en el hueso, recibe un nombre u otro (Fig. 2). Así nos encontramos el *encondroma*, que es simplemente un condroma que se aloja en el interior del hueso. Se presenta como una lesión asintomática que se descubre por casualidad cuando se realiza un estudio radiológico por otra causa. Nos encontramos también el *condroma extraóseo* o condroma de partes blandas que es un condroma que se aloja en los tejidos blandos adyacentes al hueso sin tener ningún contacto con él. Y el *condroma yuxtacortical* o perióstico, que es un condroma excéntrico que tiene su base en el periostio del hueso, y que es el que con más frecuencia aparece en el primer dedo del pie.

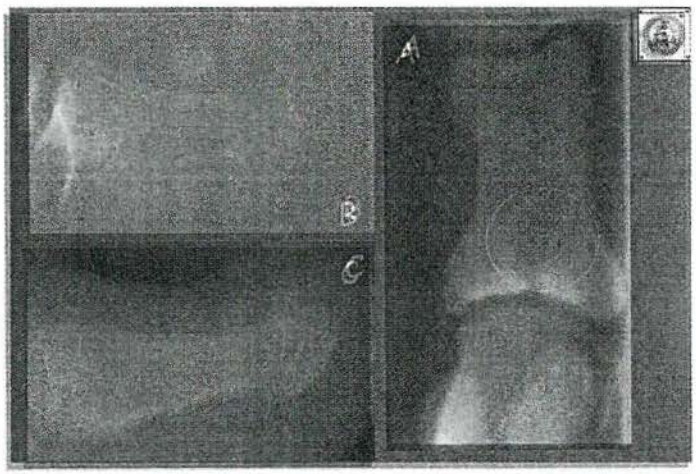

Fig. 2 A: Encondroma; B: Condroma extraóseo o de partes blandas; C: Condroma yuxtacortical.

DIAGNOSTICO DIFERENCIAL ENTRE EXOSTOSIS Y CONDROMA

Una vez hechas estas aclaraciones pasaremos a destacar cuáles son los signos diferenciales existentes entre la exóstosis y el condroma. Para ello los hemos dividido en varios grupos: diferencias en cuanto a la naturaleza (definición), en cuanto a la localización, etiología, clínica, anatomía patológica y radiología.

DEFINICION

- *Exóstosis:* es una neoformación osteógena situada debajo de la uña, en la cara dorsal del extremo de la falange distal de un dedo, pero no es un tumor. Fue descrita por primera vez en la primera mitad del siglo XIX por Dupuytren[4, 8, 9, 13, 19, 27]. En cuanto su edad de aparición, Landon, Johnson y Dahlin[13] (1979), en una serie de 43 pacientes que presentaban exóstosis subungueal, encontraron que la mayoría de ellos se hallaban en personas que estaban en la 2ª-3ª década de la vida.

- *Condroma:* es un tumor benigno compuesto por cartílago hialino Maduro[2, 4, 8, 20, 24]. La mayoría de los casos aparecen distribuidos entre los 10-20 años hasta los 50[14, 20]. El condroma constituye el 11% aproximadamente de los tumores benignos[8, 10, 20], aunque existen autores que afirman que esta frecuencia puede llegar hasta el 30% de las formas benignas de los tumores óseos[14]. Por lo tanto, hemos visto que el condroma es de naturaleza tumoral y la exóstosis no.

LOCALIZACION

- *Exóstosis:* las exóstosis subungueales se localizan con mayor frecuencia en el primer dedo del pie, aunque también pueden aparecer en los dedos menores. La exóstosis subungueal es exclusiva de la zona subungueal, y no sólo porque lo lleve en el nombre, sino porque ese tipo de exóstosis no aparece en otros huesos del cuerpo, ni si quie-

ra en otras falanges, dado que el crecimiento del extremo de las falanges distales difiere del de las demás en la forma de osificación y en el hecho de no articularse con ningún otro hueso[12]. Las exóstosis que afectan a otras localizaciones del esqueleto son los osteocondromas que, como ya hemos aclarado anteriormente, no se trata de la misma lesión.

Otro dato a resaltar es que la exóstosis subungueal siempre es de crecimiento excéntrico al hueso, no crece hacia el interior del mismo.

- *Condroma:* la mayoría de este tipo de tumores afectan más comúnmente a los huesos tubulares de las manos y de los pies, sobre todo a las falanges. A diferencia de la exóstosis subungueal, el condroma si puede afectar a otros huesos del esqueleto como los grandes huesos largos, costillas, coxal, esternón, etc.[4, 8, 10, 11, 14, 20].

También, a diferencia de la exóstosis, el condroma puede crecer en el interior del hueso al que afecta, además de excéntricamente.

ETIOLOGIA

- *Exóstosis:* hoy en día, la posibilidad etiológica más aceptada es la traumática, y haciendo referencia a ésta se ha descrito el traumatismo agudo, como por ejemplo la caída de un objeto pesado sobre el dedo; o bien el mícrotraumatismo repetido, el cual provocaría una irritación permanente del periostio que iría originando lentamente la exóstosis. En las series de Landon, Johnson y Dahlin[13] (1979), el 22% de los pacientes afirmaron haber sufrido un traumatismo agudo a partir del cual se formó la exóstosis, y en varios de los casos restantes la posibilidad de que el microtrumatismo permanente fuese la causa estaba presente. En este mismo sentido, De Palma y cols[9] (1996) refieren que, aunque la relación entre este tipo de lesión y la actividad deportiva no está todavía muy clara, la mayoría de los pacientes de su estudio practicaban deporte, por lo que el microtrauma puede ser un factor importante a tener en cuenta. Lo que sí parece variable es la naturaleza de esta irritación perióstica: cirugía ungueal, deporte, zapatos estrechos, etc. Incluso Butterworth[6] (1992) considera como factor primario "la inestabilidad del arco longitudinal del pie". Un primer radio dorsalflexionado, bien como alteración primaria o bien como alteración secundaria a una excesiva pronación del pie, que pueda causar un hallux limitus podría ser un ejemplo, ya que recordemos que en esta deformidad la falange proximal se coloca en flexión y la distal se hiperextiende como mecanismo compensatorio ocasionando así que la punta del dedo sufra una agresión local de forma constante contra la pala del zapato.

- *Condroma:* en este caso se barajan varias hipótesis. Una de ellas hace referencia al origen traumático del condroma: un traumatismo causaría el desprendimiento de un fragmento de periostio del extremo de la falange el cual, aprovechando la rica red capilar de la zona, se nutriría adquiriendo autonomía y constituyendo finalmente el tumor[1, 2]. Otra hipótesis seria la que considera que su verdadera etiología es un trastorno del desarrollo[18, 20, 24], consistente en que un fallo en el proceso de osificación encondral daría lugar a la presencia de células residuales del cartílago de crecimiento que no se habrían utilizado para el desarrollo del hueso; estos restos de cartílago proliferarían y aumentarían su tamaño lentamente hasta constituir el tumor, de ahí que aparezcan principalmente en huesos de osificación encondral[24].

MANIFESTACIONES CLINICAS

- *Exóstosis:* la exóstosis subungueal provoca dolor a la presión directa sobre la lámina ungueal, además de que puede acompañarse de inflamación, infección e incluso ulceración en casos muy severos. Si se diera esta última circunstancia habría que descartar otro tipo de lesiones como el tumor glómico, verruga subungueal, etc, o inclusive el temible melanoma subungueal. También la exóstosis deforma la uña debido a la presión ascendente que ejerce sobre la lamina, la cual se curva, adquiere forma de teja y puede provocar onicocriptosis[22, 27]. Referente a esto último, Yagüe de Paz[27] (1990) afirma que la uña se despegará sobre el lado en el que está la exóstosis, produciendo onicocriptosis en el lado sano; y si la exóstosis está centralizada, la uña se despegará por igual. Así mismo, este autor establece una clasificación de cuatro grados según el tamaño de la lesión y la deformidad que ésta causa en la uña:

- Grado I: no supera los 4,5 mm. de altura y es ligeramente molesta

- Grado II: no supera los 4,5 mm. de altura pero afecta a las estructuras vecinas.

- Grado III: no supera los 4,5 mm. de altura, afecta a las estructuras vecinas y existe un ligero despegue de la zona afectada.

- Grado IV: supera los 4,5 mm. de altura y despega y deforma la uña.

- *Condroma:* todos los autores que hablan de las manifestaciones clínicas del condroma coinciden en que, debido a su crecimiento extremadamente lento, muchas de estas lesiones permanecen asintomáticas o se descubren al realizar un estudio radiológico por otro motivo. Pero este dato estaría más relacionado con los encondromas, cuya primera evidencia a veces es una fractura patológica por debilitamiento de la cortical.

Los condromas excéntricos, por su situación periférica, pueden producir dolor al comprimir las terminaciones nerviosas de la zona, dolor que se acentúa a la presión directa, igual que ocurria con la exóstosis. También elevan la uña despegándola y deformándola, e incluso en ocasiones pueden llegar a perforar el lecho ungueal.

Difieren de las exóstosis en el aspecto del dedo, ya que el condroma no suele estar tan centralizado con respecto al eje medio del dedo como lo está la exóstosis, sino que normalmente crece desplazado lateralmente (Fig. 3). Y podriamos decir también que el condroma no se asocia a onicocriptosis con tanta frecuencia como la exóstosis, sin embargo sí perfora el lecho mucho más frecuentemente que ésta.

ANATOMIA PATOLOGICA

- *Exóstosis*: una exóstosis subungueal es simplemente hueso esponjoso maduro en cuya cumbre hay una

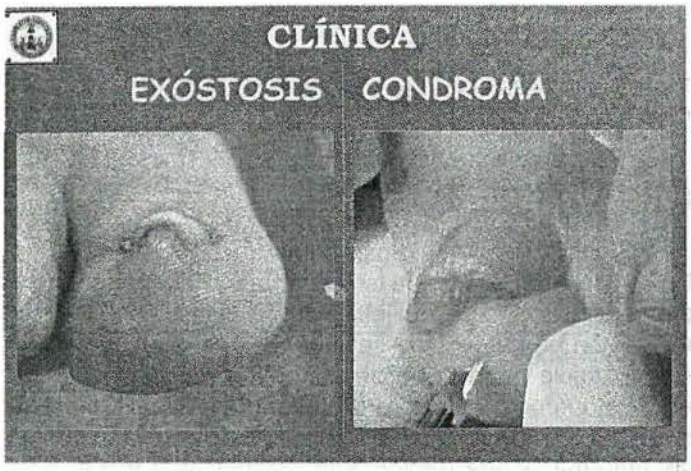

Fig. 3 En esta figura se observa un dedo con exóstosis y otro con condroma. Vemos cómo la exóstosis está centralizada con respecto al eje medio del dedo y el condroma está desplazado lateralmente.

capa de fibrocartílago proliferante[19], que, como indica Dahlin[8] (1980), reproduce el aspecto histológico de un callo de fractura en sus diversos grados. El extremo de la falange distal se desarrolla a partir de la osificación de un núcleo fibrocartilaginoso. La exóstosis comienza como un foco fibrocartilaginoso que a medida que va madurando se osifica desde la base hacia arriba, por lo que en las lesiones imaduras se puede observar una zona de osificación bajo la delgada capa de fibrocartílago[12, 17].

Investigadores como De Palma y cols[9] (1996), tras realizar un estudio con once pacientes que presentaban exóstosis subungueales a las que aplicaron unos métodos de análisis histológicos "nunca antes aplicados a exóstosis subungueales", afirmaron que según los hallazgos encontrados la mayoria de estas lesiones eran osteocondromas convencionales. Sin embargo son muchos los autores que distinguen las exóstosis subungueales de los osteocondromas convencionales[1, 4, 8, 10, 12, 13].

- *Condroma:* como decíamos antes, el condroma es un tumor benigno, en el cual se observan condrocitos pequeños contenidos en una matriz condroide. Tiene un aspecto externo lobulado lleno de surcos entrantes y salientes. Al corte se verifican estos lóbulos, y se puede observar cómo esos lóbulos están separados por tabiques de tejido fibroso[2, 4, 8, 10, 11, 14, 18]. En algunos de estos tumores se advierte calcificación de la matriz e incluso áreas de osificación encondral[4, 8, 14], lo que hace que en una radiografía se aprecien pequeñas manchas dispersas en el interior del tumor. En definitiva, la estructura de los condromas es muy parecida a la del cartílago hialino normal, solo que con una distribución más irregular de sus células[2, 4, 10].

RADIOLOGIA

- *Exóstosis:* las exóstosis subungueales suelen tener forma de pico, es decir, una base ancha que se va estrechando a medida que aumenta la altura. Puesto que es hueso esponjoso, será radiopaca, es decir, tendrá "densidad hueso"; además podremos observar las trabéculas óseas en toda la extensión de la exóstosis. No existe diferenciación perióstica, es decir, no existe un límite donde podamos decir que acaba la falange y empieza la exóstosis, es como una continuación de la falange hacia arriba. Otro dato a destacar, como ya hemos mencionado, es que está fusionada con el hueso por una base ancha. Por último, nos gustaría resaltar el hecho de que a menudo la exóstosis extirpada resulta tener un tamaño algo mayor de lo que aparenta en la radiografía, y esto es debido a que la capa de fibrocartílago que la corona es radiotransparente.

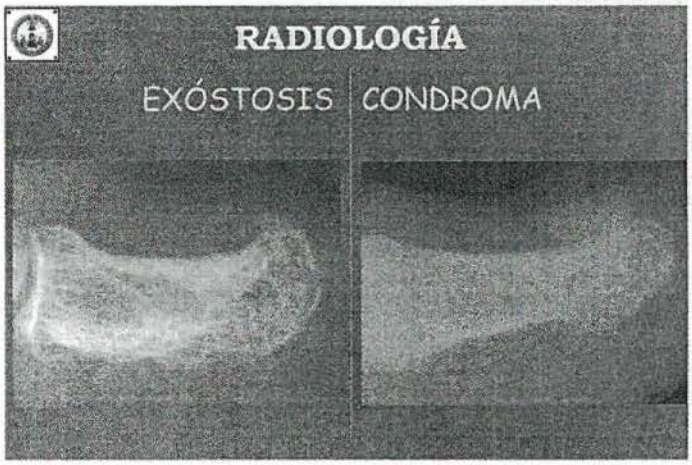

Fig. 4 En estas imágenes se aprecian las diferencias entre las dos patologías en cuanto a forma, densidad, contacto con el hueso. Destacar el detalle de la diferenciación perióstica existente en el caso del condroma (se observa una línea que delimita el contorno de la falange).

- *Condroma:* el condroma yuxtacortical generalmente tiene una forma redondeada u ovalada. Aparece como una masa hipodensa, de menor densidad que el hueso (lógico si recordamos que está formado por cartilago), en la que a veces se puede observar un moteado más denso en su interior que corresponde a áreas de calcificación en la matriz del tumor, o puede incluso estar trabeculado[10, 14]; si esto no existe el condroma es muy dificil de visualizar en una radiografía debido a su composición cartílaginosa, aunque se podria sospechar su presencia por el aumento de densidad de las partes blandas vecinas al hueso[11]; en cualquier caso, es aconsejable que las placas se realicen con poca penetración y en las tres proyecciones básicas (dorsoplantar, lateral y oblicua). Existe diferenciación perióstica, es decir, si podemos apreciar las líneas que delimitan tanto el tumor como la falange, y cómo entre ambas hay una zona de esclerosis que corresponde a la superposición de las imágenes del condroma y de la falange. Este tipo de lesión está en contacto con el hueso mediante un pequeño pedículo, de manera que esa unión no resulta tan firme como la de la exóstosis.

TRATAMIENTO

Una vez establecidas las principales diferencias entre estas dos patologias que van a ser útiles para llegar a un buen diagnóstico pasamos al tratamiento de las mismas. Debemos saber que su tratamiento definitivo va a ser el quirúrgico. Se han descrito numerosas técnicas de las cuales preferimos la de cirugía abierta con una consideración importante: respetar la unidad ungueal en la

medida de lo posible. Las técnicas de excisión del condroma y de la exóstosis son básicamente iguales, pero se podrían establecer algunos matices diferenciales, como por ejemplo el hecho de que en el caso de la exóstosís rara vez es necesario quitar la uña, simplemente con realizar un buen corte del borde libre es suficiente; sin embargo, cuando se trata un condroma con frecuencia es necesario eliminar la parte de lámina ungueal que lo recubre para poder desarrollar la técnica de una manera más cómoda (Fig. 5).

Fig. 5 En la imagen correspondiente al condroma se está retirando la parte de lámina ungueal que lo recubría puesto que éste perforó el lecho.

La incisión que practicamos es una incisión "en boca de pez", como describe Mercado[16] (1995), ya que si se realiza correctamente, la cicatriz será prácticamente invisible. Se podría establecer un matiz diferencial en cuanto a la incisión, y es que, como la exóstosis crece más centralizada en el hueso con respecto al eje medio del dedo, la incisión también se realizará más centralizada. A diferencia que en el caso del condroma, que como crece algo más desplazado lateralmente, la incisión deberá localizarse en función a la localización de la lesión en el hueso (Fig. 6).

Fig. 6 En el caso de la exóstosis la incisión se suele hacer centralizada en el dedo; sin embargo, en el caso del condroma, dado que éste crece desplazado lateralmente, la incisión también lo estará.

Seguidamente se separan los tejidos blandos hasta llegar a la lesión (Fig. 7), la cual se diseca cuidadosamente. Debemos poner especial atención en dirigir la punta del bisturí (o su zona cortante) hacia el hueso para evitar dañar el lecho ungueal y asi, como dijimos antes, proteger la unidad ungueal todo lo que podamos. En ocasiones, cuando el condroma ha crecido hasta perforar el lecho, lo único que lo recubre es una finísima capa de tejido que inevitablemente rompemos cuando disecamos la lesión.

Fig. 7 Se separan los tejidos blandos con cuidado de no dañar el lecho ungueal.

Una vez que la lesión ha sido disecada se procede a realizar el corte de la misma con unos alicates de hueso (Fig. 8). Este corte ha de hacerse lo más a la base de la lesión posible, y una vez realizado debemos cerciorarnos de que está completamente cortada y que no queda ningún fragmento enganchado al hueso. Si esto es así, se volvería a realizar la maniobra de corte para resecar dicho fragmento.

Fig. 8 La lesión se corta con un alicate de hueso una vez que ha sido disecada. El condroma es más fácil de cortar puesto que su unión al hueso no es tan firme como en el caso de la exóstosis.

El siguiente paso en el desarrollo de esta técnica es una precaución que debemos tener tanto si se trata de

una exóstosis como de un condroma. Debemos dejar una concavidad en la superficie de la falange donde asentaba la lesión, para evitar así recidivas cuando cicatricen los bordes óseos[6], concavidad ésta que se realiza con una fresa de hueso o, en su defecto, una lima. Insistimos en que en esta fase de la técnica no hay diferencias entre el caso del condroma y el de la exóstosis, tanto si es un tipo de lesión como si es el otro debemos tener esa precaución, de lo contrario correremos el riesgo de que ésta vuelva a crecer (Figs 9 y 10).

Fig. 9 Limpieza de la zona donde la lesión tenía su base con una fresa de hueso para evitar recidivas.

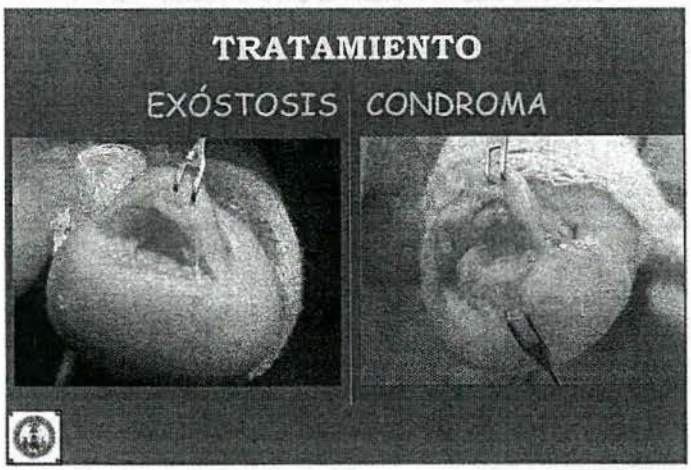

Fig. 10 Se aprecia la concavidad que queda en la falange tras el fresado.

Después de esto se lava la zona con suero fisiológico y se procede a suturar la incisión. Y es ahora cuando nos encontramos la diferencia quizás más significativa que puede existir entre un caso y otro. En la figura 11 podemos observar el caso de la exóstosis, donde una vez cortada la lesión, realizada la concavidad en la falange y lavada la zona, se sutura la incisión con monofilamento no reabsorbible de 4 ó 5 ceros. Se aplica un vendaje semicompresivo al dedo y daríamos por terminada la intervención. Es conveniente realizar una radiografía inmediatamente después de vendar el dedo para asegurarnos que se ha extirpado por completo la lesión.

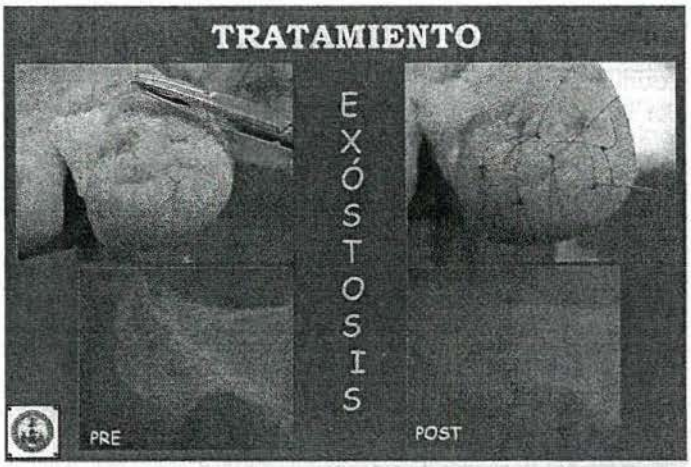

Fig. 11 Sutura de la incisión en boca de pez con puntos sueltos de monofilamento no reabsorbible de 4 ceros. En la radiografía postquirúrgica podemos comprobar que la exóstosis ha sido eliminada por completo.

En el caso del condroma, nos podemos encontrar con que éste ha perforado el lecho. Si esto ocurre, además de suturar la incisión tendremos que reparar el lecho ungueal. En el caso de las fotografías en concreto se decidió lo siguiente: primero se suturó la incisión en boca de pez y posteriormente se realizó un triángulo de relajación en el orificio provocado por el condroma para que los bordes de éste se aproximaran sin demasiada tensión (Fig 12). Se procedió entonces a suturar los bordes

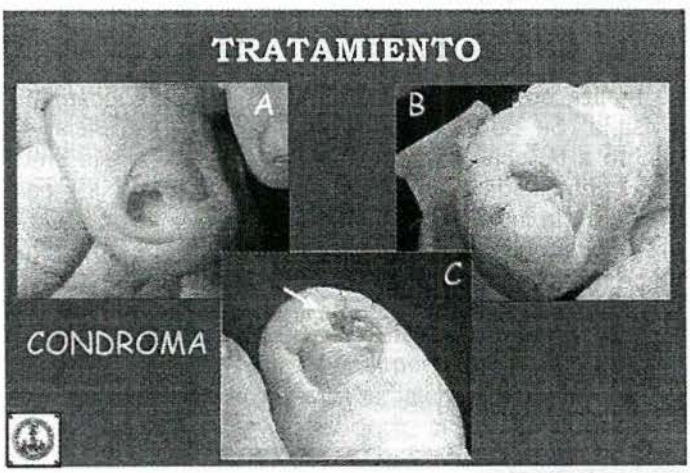

Fig. 12 A: orificio provocado por el condroma en el lecho ungueal; B: sutura de la incisión en boca de pez; C: triángulo de relajación (flecha) en el orificio.

del orificio con puntos sueltos de monofilamento no reabsorbible de 4 ceros, los cuales iban desde el borde distal de la incisión en boca de pez hasta la uña, dado que la piel que quedó entre dicha incisión y el orificio era escasa (Fig 13). Queremos dejar claro una cosa: el que en este caso se haya recurrido al triángulo de relajación no quiere decir que sea ese el procedimiento a seguir en todos los casos en los que un condroma perfore el lecho. Dependerá del tamaño del orificio, de su localización, de la cantidad y calidad del tejido adyacente, y de otras condiciones que se puedan presentar intraoperatoriamente. Igual que en el caso de la exóstosis, debemos cerciora-

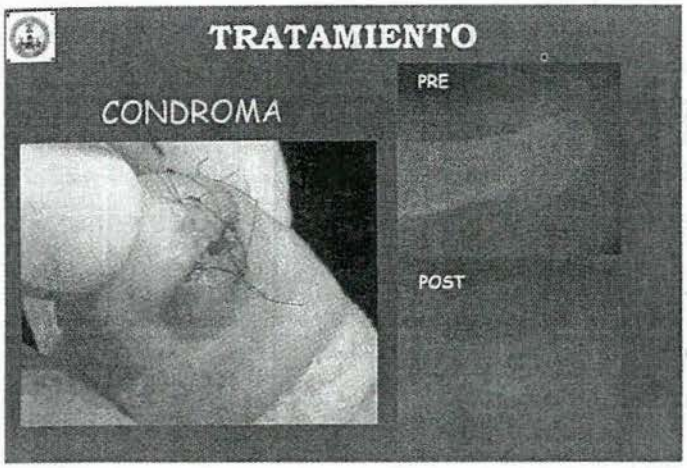

Fig. 13 En la foto de la izquierda se obseva cómo los bordes de orificio se han aproximado sin demasiada tensión. En la radiografía postquirúrgica se ve que el condroma ha sido completamente eliminado.

mos de que la lesión ha sido completamente extirpada realizando una radiografía inmediatamente postoperatoria.

CONCLUSIONES

Tanto los condromas como las exóstosis subungueales son patologías de relativa frecuencia en el primer dedo del pie, por lo que consideramos de suma importancia conocer los aspectos diferenciales que existen entre las mismas para poder identificarlas correctamente.

La anatomía patológica es un recurso diagnóstico importante para resolver cualquier duda sobre la naturaleza de estas lesiones, sin restarle importancia a la radiología, a la que se recurre antes que a la anatomía patológica por ser más asequible, más barata y más rápida.

El tratamiento definitivo para erradicar este tipo de lesiones es el quirúrgico, siendo el procedimiento de resección de ambas patologías básicamente el mismo, con la principal diferencia de la reconstrucción del lecho cuando el condroma lo perfora.

BIBLIOGRAFIA

1. **ALBIOL FERRER, J.M. y cols:** *Cirugía del condroma ungueal.* Rev. Esp. Podol. 1990; 1(3): 101-102.
2. **ALBIOL FERRER, J.M. y cols:** *Extirpación de condroma subungueal por mínima incisión.* Rev. Esp. Podol. 1991; 2(1): 38-41.
3. **ANDERSON, W.A.; SCOTTI, T.H.**. *Anatomía patológica básica.* Barcelona: Doyma-Mosby; 1980. Pp: 716-717.
4. **ANDERSON; KISSANE.** *Patología.* Tomo II. Buenos Aires: Editorial Médica Panamericana; 1986. Pp: 2119-2124.
5. **BECKER, D.A.R.; BARAN, R.; DAWBER, R.P.R.:** *Manual de enfermedades de las uñas y su tratamiento.* Madrid: Edimsa; 1999. Pp: 160-164.
6. **BUTTERWORTH, R.; DOCKERY, G.:** *Atlas a color y texto de cirugía del antepié.* Madrid: Ortocen; 1992. Pp: 85-91.
7. **CARNESALE, P.G.:** *Tumores óseos benignos.* En: CRENSHAW, A.H.: Campbell. Cirugía Ortopédica. 8ª edición. Buenos Aires: Editorial Panamericana; 1994. Pp: 2692- 2693.
8. **DAHLIN, D. C.:** *Tumores óseos.* 2ª edición. Barcelona: Toray; 1980. Pp: 14-23.
9. **DE PALMA, L.; GIGANTE, A.; SPECCHIA, N.:** *Subungual exostosis of the foot.* Foot & Ankle Int. 1996; 17(12): 758-763.
10. **DURAN SACRISTAN, H. y cols:** *Cirugía. Tratado de patología y clínica quirúrgicas.* 2ª edición. Vol. III. Madrid: Editorial Interamericana/Mc Graw-Hill; 1996. Pp: 3782- 3784.
11. **DUTHIE, R.; BENTLEY, G.:** *Cirugía Ortopédica de Mercer.* Barcelona: Medici; 1987. Pp: 557-572.
12. **EVISON, G.; PRICE, C.H.G.:** *Subungual exostosis.* Br. J. Radiol. 1966; 39(462): 451-455.
13. **LANDON, C.G.; JOHNSON, K.A.; DAHLIN, D.C.:** *Subungual exostosis.* J. Bone Joint Surg. 1979; 61 A: 256-259.
14. **LOPEZ-DURAN STERN, L.:** *Traumatologia y ortopedia.* Madrid: Luzán 5 de ediciones; 1995. Pp: 262-267.
15. **MANN, R.A.:** *Cirugía del pie.* 5ª edición. Buenos Aires: Editorial Médica Panamericana; 1987. Pp: 424-427; 488.
16. **MERCADO, O.A.:** *Atlas de cirugía del pie.* Vol. I: cirugía del antepié. Madrid: F.E.P.; 1995. Pp: 33-34.

17. **MULTHOPP-STEPHENS, H.; WALLING, AK.:** *Subungual exostosis: a simple technique of excision.* Foot & Ankle Int. 1995; 16(2): 88-91.

18. **NETTER, F. H.:** *Colección Ciba de Ilustraciones Médicas. Tomo 8. 1. Sistema musculoesquelético: anatomía, fisiología y enfermedades metabólicas.* Barcelona: Masson-Salvat Medicina; 1990 (reimpresión 1993).

19. **NUNEZ-SAMPER, M.; LLANOS ALCAZAR, L.F.:** *Biomecánica, medicina y cirugía del pie*. Barcelona: Masson, S.A.; 1997. Pp: 256-263.

20. **PARDO, F.J.:** *Anatomía Patológica.* Madrid: Mosby; 1996. Pp: 1177-1179.

21. **PEREZ TOMAYO, R:** *Principios de patología.* Buenos Aires: Editorial Médica Panamericana; 1989. Pp: 988-989.

22. **ROBBINS, J.M.:** *Podología: Atención Primaria.* Buenos Aires: Editorial Médica Panamericana; 1995. Pp: 173.

23. **ROBBINS, S.; KUMAR, V.:** *Patología humana.* México: Editorial Interamericana/Mc Graw-Hill; 1990. Pp: 728.

24. **ROBBINS, S.L.; COTRAN, R.S.; KUMAR, V.:** *Patología estructural y funcional.* Madrid: Editorial Interamericana/Mc Graw-Hill; 1999. Pp: 1282-1284.

25. **RUBIN, E.; FARBER, J.L.:** *Patología.* México: Editorial Médica Panamericana; 1990. Pp: 1186-1187.

26. **WARREN, K.J.; FAIRLEY, J.A.:** *Stump the experts.* Dermatol. Surg. 1998; 24: 287-289.

27. **YAGÜE DE PAZ, J.:** *Onicocriptosis y exóstosis subungueales.* Relaciones o incidencias entre ambas patologías. Casos clínicos. En: Patología Metatarso-digital. Madrid: F.E.P.; 1990. Pp: 99-107.

OSTEOMIELITIS CRONICA: A PROPOSITO DE UN CASO

*BERGES MANFREDI, Mª José
*VALERO SALAS, José

RESUMEN

Los autores presentan un caso de osteomielitis crónica, consecutiva a una intervención de pies cavos, que presentaba procesos recurrentes de ulceración plantar. Se exponen los aspectos diagnósticos y terapéuticos (cuidados paliativos, tratamientos ortopodológicos y tratamiento quirúrgico) de este caso clínico, especialmente complejo por las condiciones personales del paciente.

PALABRAS CLAVE

Osteomielitis crónica. Clínica. Ortopodología. Cirugía podológica.

ABSTRACT

The authors present a case of chronic osteomielitis consecutive to a cavus feet surgery presenting plantar ulceration recurrent proceses. Diagnostic and therapeutic aspects (palliative cares, orthopodological and surgery treatments) of this clinical case especially complicated due to the personal conditions of the patient.

KEY WORDS

Chronic osteomyelitis. Clinical. Ortopodology. Podiatric surgery.

INTRODUCCIÓN

Cuando se cuestiona la presencia de algunos profesionales sanitarios, entre ellos los podólogos, dentro del Sistema Nacional de Salud esgrimiendo razones economicistas (los costes demasiado elevados que, presumiblemente, supondrían la implantación de servicios de podología en la asistencia primaria y hospitalaria) ponen de manifiesto la precariedad de un sistema absolutamente incapaz de proporcionar al ciudadano un servicio sanitario que garantice su salud de un modo integral. Por otra parte, las presiones de oligarquías profesionales que consideran la salud como una responsabilidad exclusivamente suya, atemorizan a gestores (en su mayor parte economistas, abogados, etc..., en escasas ocasiones profesionales sanitarios) cuya principal misión es la de "responder" ante el político de turno que, con mejor o peor criterio, le han colocado en un puesto de responsabilidad.

Cuando, como en el caso que presentamos, el "sistema" abandona a un paciente fingiendo una ceguera total para diagnosticar lo evidente (¿cuánto de encubrimiento hay en unas pruebas diagnósticas "negativas"?, ¿cuánto de incapacidad se aprecia en la actitud sospechosamente pasiva de algunos profesionales del "sistema"?), debiendo hacerse cargo del cuidado y tratamiento de una grave patología un profesional que se encuentra alejado (no fuera de, sino alejado de por expreso deseo de quienes ven peligrar su estatus socio-profesional) del sistema público de salud, vuelve a surgir la necesidad de plantear a la Administración la obligación que tiene contraída con sus ciudadanos en lo referente a proporcionarles "la mejor asistencia sanitaria" que garantice su salud. Este es el caso que presentamos: una paciente que, tras una importante intervención, sufrió unas graves secuelas de las que nadie, excepción hecha de su médico de familia (los abnegados profesionales de "asistencia primaria", siempre prestos a ayudar, pese a las trabas de un sistema que los utiliza como frontones del descontento de los usuarios de una asistencia insuficiente), se hizo cargo hasta desembocar en una osteomielitis crónica objeto de esta comunicación.

Consideramos que el tratamiento e incluso la simple vigilancia de una osteomielitis crónica en fase de agudización debe ser realizada en un centro hospitalario. Sin embargo ¿qué podemos hacer cuando la asistencia hospitalaria dice, textualmente, "que no existe patología que requiera ingreso hospitalario"?. Seguramente, la prudencia aconseja desembarazarse de un paciente que "sólo puede acarrearnos problemas"; la moral, la más elemental ética profesional, obliga a tratarlo honestamente, según nuestro mejor hacer y entender. Si esta actitud "roza" la legalidad vigente, quienes firman este artículo están dispuestos a asumir esa "culpabilidad", como justa compensación a tener la certeza absoluta de haber ayudado a un paciente a resolver lo que nadie, desde el sistema público de salud, pudo o quiso resolver.

*Podólogos
CORRESPONDENCIA: Coso, 55, 6º. - 5001 ZARAGOZA

Así, pues, la justificación para publicar este caso (que fue presentado en dos partes, una en el XXX Congreso Nacional de Podología - Madrid, 1999 -, y la última, correspondiente a la parte quirúrgica, en el XXXI Congreso Nacional de Podología- Valencia, 2000 -) es, por una parte, mostrar todos los pasos seguidos en el tratamiento de un proceso patológico de una cierta gravedad; desde los tratamientos paliativos hasta los más radicales. Esto puede resultar de utilidad para los interesados en cualquier área del saber podológico (quiropodología, manejo y cuidado de heridas y úlceras, tratamientos ortopodológicos, tratamientos quirúrgicos, etc.). Por otra parte, aunque solo sea de un modo testimonial, hacer una denuncia ante la profesión sobre la necesidad de que el podólogo se integre en los servicios sanitarios hospitalarios, como un miembro más del equipo interdisciplinar encargado de fomentar o restituir la salud de los ciudadanos, lugar donde deben ser atendidas patologías de la importancia de la que presentamos a continuación.

PRESENTACION DEL CASO

Paciente de 29 años de edad que acude a consulta presentando una ulceración (de aproximadamente dos años de evolución) a nivel de 2ª cabeza metatarsal de pie derecho (Fig. 1). La historia clínica revela que fue intervenida de pies cavos cuando contaba con veinte años de edad. Los informes médicos especifican el tipo de intervención realizada: "tarsectomía a nivel de cuneiformes y osteotomía en base de primer metatarsiano". En la actualidad, además de la ulceración, presenta desalineación metatarso-digital, especialmente significativa a nivel de la primera articulación metatarsofalángica (Fig. 2).

Fig. 1. Ulceración en 2ª cabeza metatarsal del pie derecho



Fig. 2. Superposición digital

El estudio radiológico muestra la destrucción total de la primera articulación metatarsofalángica, pérdida de la cabeza del segundo metatarsiano y secuestros óseos con imágenes sugestivas de osteomielitis en pie derecho (Fig. 3). En cuanto al pie izquierdo, destacan la deformidad de las articulaciones metatarsofalángicas 1ª, 2ª y 3ª, la presencia de secuestros y de quistes óseos (Fig. 4).

Fig. 3. Imagen radiológica del pie derecho (incluye unicamente primera y segunda articulaciones metatarsofalángicas)

La primera valoración diagnóstica es que se trata de una osteomielitis por lo que remitimos a la paciente a su médico para su posterior ingreso y tratamiento hospitalario dada la gravedad del caso. La paciente vuelve a consulta sin que nadie le diese importancia a su patología en el servicio consultado y sin ningún tipo de tratamiento médico. En consecuencia, comenzamos el tratamiento podológico advirtiendo a la paciente nuestra discrepancia con la impresión diagnóstica que le han dado en el hospital.

Fig. 4. Imagen radiológica del pie izquierdo (incluye unicamente primera, segunda, tercera y cuarta articulaciones metatarsofalángica)

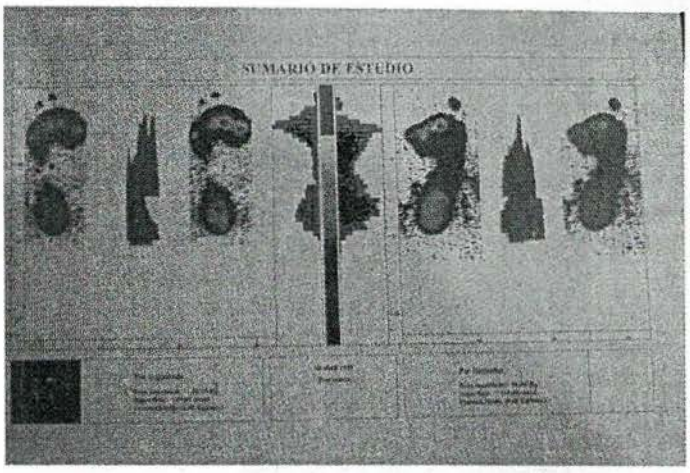

Fig. 5. Estudio de presiones en bipedestación estática

Exploración

1.- Exploración en descarga:

- Estudio vascular: Observamos la presencia de pulsos pedios y tibiales, la coloración como la temperatura de ambos pies son normales, dentro de un aspecto ligeramente eritematoso y con un cierto aumento de la temperatura a causa de la agudización de su proceso infeccioso. Para que el estudio sea más completo (y ante la posibilidad de cirugía), remitimos a la paciente a un especialista (angiólogo). El informe verbal del angiólogo se limita a considerar el estado vascular de la paciente como "normal".
- Estudio neurológico: Los reflejos rotulianos, calcáneo-aquíleo plantar y cutáneo-plantar son compatibles con la normalidad. Llama la atención la presencia de una zona de insensibilidad total que abarca del primer al tercer metatarsianos (incluidos los dedos), siendo más notable en el pie derecho. Remitimos al neurólogo para una exploración completa. El especialista considera que en la exploración no se observa patología sensitiva aunque sí que hay abolición de reflejos. También descarta que sus pies cavos estén asociados a una neuropatía hereditaria.

2.- Exploración en carga:

- Estudio de presiones: Se aprecian las zonas de máxima presión que se corresponden con las zonas de máxima afectación dérmica (ulceración e hiperqueratosis).

  En lo que respecta al pie derecho el peso soportado en relación con el izquierdo es superior en aproximadamente 13 kilos, acentuándose una zona de hiperpresión que se corresponde con la cabeza del tercer metatarsiano. El apoyo digital es prácticamente nulo destacando el único apoyo del cuarto dedo.

  El pie izquierdo muestra hiperpresiones a nivel de primera, segunda y tercera cabezas metatarsales, dando a su vez un indicio de apoyo en quinta cabeza metatarsal. El apoyo digital se corresponde con tercer y cuarto dedos (Fig. 5).

- Estudio de asimetrías: Por ilógico que parezca es uno de los aspectos más complicados en la exploración de la paciente ya que ésta se niega, en un principio, a una exploración que no implique única y exclusivamente a sus pies, tampoco accede a la realización de una telerradiografía. Posteriormente tras unos meses de tratamiento accede al estudio radiológico en el que observamos una importante afección del raquis (Fig. 6) y una discrepancia de longitud en las extremidades no relevante que constatamos tras efectuar una exploración clínica dejando a la paciente en ropa interior (Fig. 7).

Fig. 6. Escoliosis dorso-lumbar estructurada de 70º COBB con rotación grado III

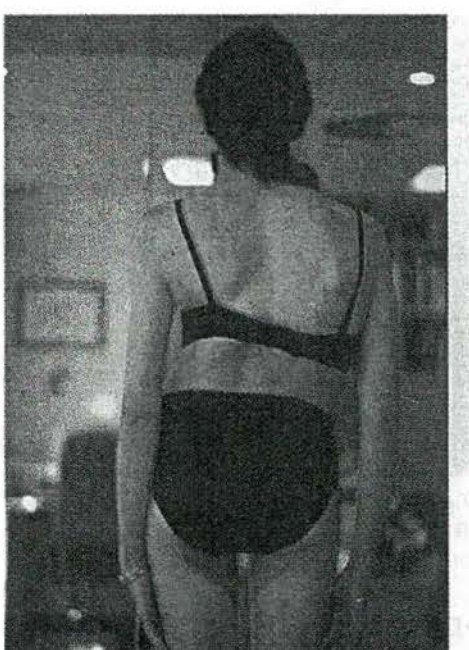

Fig. 7. Exploración clínica de asimetrías

3.- Exploración biomecánica:

La destrucción articular que presenta la paciente en primera y segunda articulaciones metatarsofalángicas caracteriza su peculiar marcha. En un primer término el choque de talón en varo (Fig. 8) va inmediatamente seguido de un hiperapoyo de primera y segunda cabezas metatarsales (en especial la segunda) (Fig. 9) que rápidamente es compensado por un estrés en varo del mediopié (Fig. 10 y 11) (debido a la gran espasticidad muscular que presenta la paciente e imposibilitándole realizar la pronación de mediopié tan necesaria para una marcha no patológica). La impotencia de realizar el despegue por radios internos hace que la paciente abandone el suelo por radios externos[1] (Fig. 12); el cuarto metatarsiano y el cuarto dedo son los últimos en abandonar el suelo (Fig. 13).



Fig. 9. Hiperapoyo de 2ª cabeza metatarsal

Fig. 10. Estrés en varo de mediopié



Fig. 8. Choque de talón en varo



Fig. 11. Estrés en varo de mediopié

[1]*ATECA, R. y VALERO, J.: Biomecánica y patomecánica del quinto dedo y del quinto metatarsiano (apuntes)., REV. ESP. PODOL, VI (7), 1995, 339-348*



Fig. 12 Despegue por radios externos



Fig. 13. Abandono del suelo por 4º metatarsiano y 4º dedo

Esta marcha tan ruda carece de cualquier tipo de armonía en sus movimientos lo que conlleva al estrés mecánico y funcional de ambos pies, sobrecargas en puntos ya de por sí conflictivos, inestabilidad y compensaciones patológicas.

4.- Pruebas complementarias:

- Analítica general : Se solicita pruebas hematológicas generales y, en especial, con la finalidad de descartar procesos reumáticos :

  Los resultados hematológico, bioquímico e inmunológico, no son relevantes. En cuanto al resultado de las pruebas reumáticas tanto el factor reumatoide como Waaler-Rose son negativos mientras que son las Antiestreptolisinas y la Proteina C Reactiva las que salen ligeramente alteradas.

  La serología de hepatitis da resultado positivo en el anti- Hbc.

- Radiología simple[2]: De resultados comentados anteriormente.

- Gammagrafía ósea[3]: El informe señala la "hipercaptación en extremos anteriores de primero y segundo metatarsianos del pie derecho, indicando lesiones óseas con aumento de actividad osteoblástica. Compatible con el diagnóstico de sospecha de osteomielitis."

- Resonancia magnética[4]: El informe indica que "no se objetivan cambios de señal a nivel de estructuras óseas ni en tejidos blandos por lo que el estudio se considera negativo para osteomielitis o para cambios inflamatorios en tejidos blandos. Cambios morfológicos a nivel de estructuras óseas ya conocidos por la radiología simple."

- T.A.C[5]: El informe concluye que se trata de una "alteración morfológica del antepié, con estructuras óseas más sugestivas de corresponder a signos degenerativos artrósicos, que a una afectación de componente inflamatorio, del tipo osteomielitis".

- Antibiograma: Muestra como resultado del exudado de la herida la presencia de pseudomonas, siendo sensibles al Ciprofloxacino (v.o 1-1.5 g./dia cada 12 horas).

  El hecho de que la paciente trabaje en un hospital prestando sus servicios como auxiliar de clínica nos hace sospechar que la infección por pseudomonas se haya visto favorecida en gran nivel.

Tratamiento conservador

Comenzamos el tratamiento realizando una quiropodia que incluye eliminación de hiperqueratosis y desbridamiento de la úlcera. Se toma una muestra del exudado que se remite para su análisis bacteriológico y, preventivamente, se instaura tratamiento antibiótico por vía tópica(pomada antibiótica-enzimática: Iruxol neo) y por vía oral (Amoxicilina y Ac. clavulánico).

Se completa el tratamiento conservador realizando soportes plantares cuya finalidad se centra en descargar zonas de hiperapoyo (Fig. 14) e incrementar la superficie de contacto del pie (Fig. 15), siguiéndose el protocolo siguiente:

- El primer paso consiste en la obtención del molde de yeso escayola en posición de decúbito supino relajando las musculatura posterior de pierna y realizando las movilizaciones durante su adaptación al pie.

  En este caso, al ser un paciente adulto con una alteración inveterada, deben tenerse en cuenta las prominencias e irregularidades óseas, como puede ser la ápofisis estiloides, y debemos remar-

---

[2]*ALONSO MONTERO, C.; FUENTES PEÑARANDA, Y.; LABARTA GONZALEZ-VILLARINO, A.A; MORENO DE CASTRO, M.: Aplicaciones de los métodos de diagnóstico por imagen en Podología.*
[3]*Ibid., 187-188*
[4]*Ibid, 187*
[5]*Ibid, 185-186*

carlas para conseguir una completa adaptación del tratamiento posteriormente.

Las maniobras a realizar deben ir orientadas a buscar la neutralidad del pie. Con el pie derecho debemos presionar con nuestra mano izquierda en sentido dorsal en las articulaciones metatarsofalangicas 4ª y 5ª .

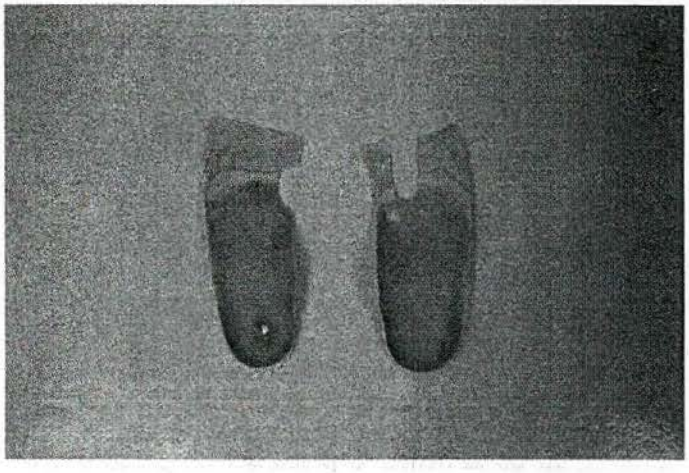

Fig. 14. Descarga selectiva de las conas conflictivas

Fig. 15. Adaptación del soporte (incrementando la superficie de contacto)

- Para la realización de los soportes plantares utilizamos polietileno reticulado (ROVAL FOAM) de 5 mm. de grosor y 160 - 200 shores A de dureza. La confección de los mismos trata de dar mayor superficie de contacto, acercando el suelo al pie, y descargar puntualmente las zonas conflictivas (en particular, cabeza de 2º metatarsiano en pie derecho)[6].
- Una vez obtenidos los soportes plantares los aplicamos a la paciente y realizamos un estudio de presiones que nos da como resultado la desaparición de las zonas de hiperpresión anteriormente citadas (cuando la paciente se encuentra en bipedestación estática) (Fig. 16).

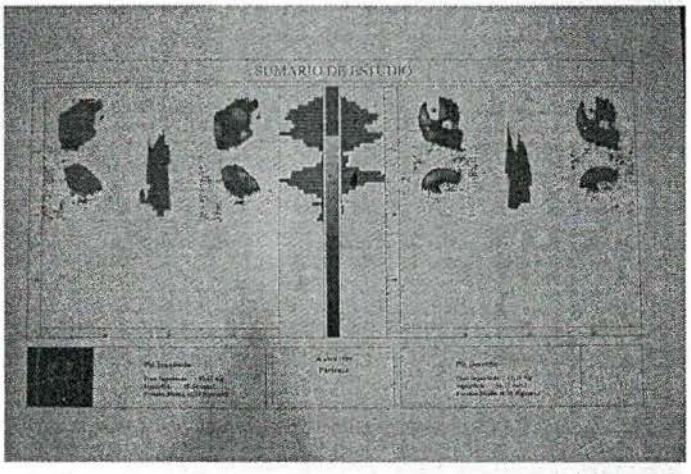

Fig. 16. Estudio de presiones comprobando la efectividad de los soportes

En cuanto a las posibilidades de tratamiento quirúrgico mantuvimos una actitud expectante hasta haber solventado el problema de las repetitivas infecciones (la existente y las oportunistas), asegurando en la medida de lo posible un postoperatorio sin sobresaltos. Esta posibilidad quirúrgica se produjo cuando habían transcurrido casi tres años desde el inicio de nuestro tratamiento.

Tratamiento quirúrgico

Dividimos la cirugía en dos actos quirúrgicos, en el primero realizamos la artrodesis de la primera articulación metatarsofalángica[7] y la limpieza de la segunda (tomando muestras óseas para su posterior análisis) mientras que en el segundo acto, ejecutado dos meses y medio después, nos centramos en la remodelación de la parábola metatarsal de la paciente realizando una resección de las 3ª, 4ª y 5ª cabezas metatarsales.

El simple hecho de tener que plantear este tipo de cirugía en una paciente tan joven es, desde el punto de vista quirúrgico, un fracaso ya que no ha sido posible solucionar el problema de una forma menos drástica. Aún así se intentará dar la mayor creatividad posible (a un proceso de por sí nada creativo) elaborando una nueva fórmula metatarsal que evite, en la medida de lo posible, sobrecargas como las que presenta la paciente.

Primer acto quirúrgico

1º.- Artrodesis metatarsofalángica de 1º dedo. Uno de los aspectos más llamativos de la patología a tratar es la destrucción de la 1ª articulación

---

[6]*DORCA, A.et al.: Soporte funcional del primer radio: revisión de varios casos clínicos. REV. ESP. PODOL. VI (2), 1995, 63-76.*
CESPEDES,T. et al.: Aplicación de soportes plantares y pseudozapatos en un pie de riesgo. Caso clínico. REV. ESP. PODOL. VII (7), 1996, 409-417.
BERGES, M.J. y VALERO, J.: Tratamiento ortopodológico en un caso de autoinjerto. REV. ESP. PODOL. X (1), 1999. 37-41.
[7]*VALERO, J.: Artroplastias y artrodesis en cirugía del primer radio, Rev. Esp. Podol., VII, 1996, 194-200.*
VALERO, J yBARRERA, O.: Tratamiento quirúrgico del hallux rigidus con técnicas combinadas de Séller y Mayo en un diabético. REV. ESP. PODOL. VII (7), 1996, 418-422

metatarsofalángica que a su vez conlleva a una progresiva desviación lateral del primer dedo. Para evitarlo realizamos una artrodesis tanto metatarsofalángica como interfalángica de la 1ª articulación y del primer dedo respectivamente. Resecamos tanto la base de la falange proximal como la cabeza del primer metatarsiano (o lo que queda de ellas), limpiamos dicha articulación de artefactos quirúrgicos y fresamos con drill toda la zona toda irregularidad que nos sea posible. Acto y seguido resecamos el cartílago articular tanto de cabeza de falange proximal cuanto de base de falange distal de primer dedo. Todos los fragmentos óseos extraídos se tratan adecuadamente para su posterior envío a anatomía patológica. Una vez expuesto hueso esponjoso pasamos a introducir la fijación (en este caso utilizamos una aguja de Kirchsnner de 1.6 mm.) de distal a proximal (Fig. 17) .

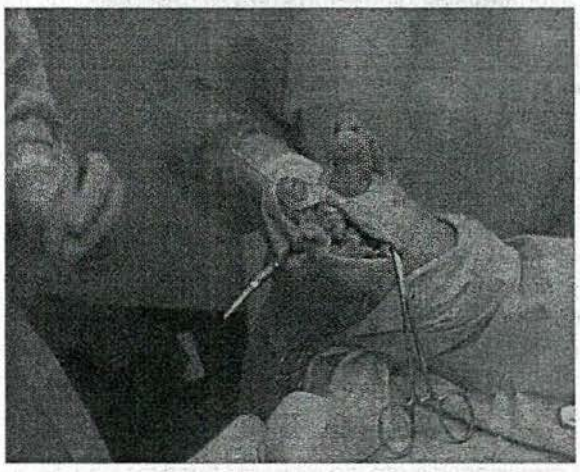

Fig. 17. Artrodesis 1ª articulación metatarsofalángica

2º.- Limpieza de 2ª articulación metatarsofalángica. En este paso nos centramos en realizar una exhaustiva limpieza de lo que queda de 2ª cabeza metatarsal siendo harto complicado el intentar resecar el hueso afecto en su totalidad y no dejar el 2º metatarsiano más insuficiente de lo que había sido hasta ahora. Tomamos muestras tanto de segundo metatarsiano cuanto de base de falange proximal.

Todas las muestras óseas tomadas se remiten para ser estudiadas utilizando el medio de Stuart-Amies[8]. El resultado es el esperado:

AISLAMIENTO 01: Piel y tejido celular subcutáneo primer dedo. Cultivo micológico se aisla: Candida parasilopsis.

AISLAMIENTO 02: Base de la falange proximal del primer dedo. Cultivo bacteriológico: Pseudomona aeruginosa.

AISLAMIENTO 03: Zona medial de la cabeza del primer metatarsiano. Cultivo bacteriológico: Pseudomona aeruginosa. Cultivo micológico: Cándida parasilopsis.

AISLAMIENTO 04: Cuerpo independiente localizado en la zona lateral del primer metatarsiano. Cultivo bacteriológico: Pseudomona aeruginosa.

AISLAMIENTO 05: Zona plantar de la cabeza del primer metatarsiano. Cultivo bacteriológico: Pseudomona aeruginosa.

AISLAMIENTO 06: Cabeza del 2º metatarsiano. Cultivo micológico: Cándida parasilopsis.

AISLAMIENTO 07: Base de la falange del 2º dedo. Cultivos bacteriológicos y micológicos: negativos.

Segundo acto quirúrgico

3ª.- Panresección de 3ª, 4ª y 5ª cabezas metatarsales. La ausencia de la segunda cabeza metatarsal junto con la destrucción de la primera, dota al pie de una parábola metatarsal irregular que proporciona al pie un desequilibrio biomecánico muy importante. Está fue quizás la parte más difícil de la cirugía no en lo referente a la técnica a realizar, pesa más la sutileza a emplear para que la parábola a realizar sea lo más acorde posible con la normalidad.

Se practica una incisión[9] transversal dorsal (Fig. 18), a nivel proximal de las cabezas metatarsales. Somos partidarios de una exposición dorsal por las ventajas en cuanto a cicatrización que se han demostrado respecto a las incisiones plantares[10]. Se van exponiendo las cabezas una a una (empezando por la 3ª) y teniendo en cuenta la longitud final del 2ª metatarsiano se realiza la panresección metatarsal (Fig. 19) y la condilectomía plantar (Fig. 20).

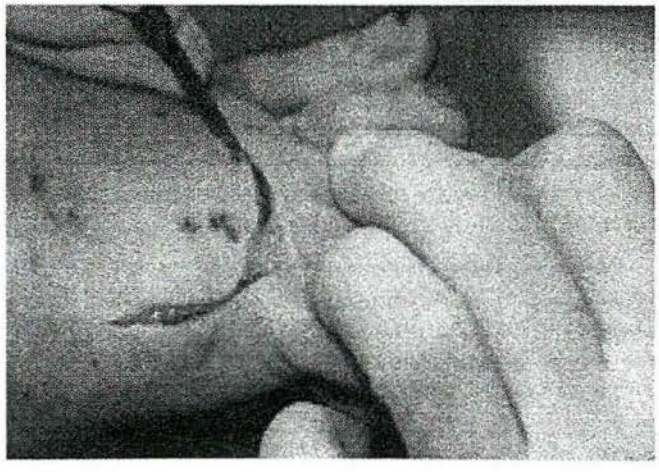

Fig. 18. Incisión transversal dorsal para la exposición de 3ª, 4ª y 5ª cabezas metatarsales

[8]*GARCÍA CARMONA, FCO. JAVIER; LAZARO MARTINEZ, JOSE LUIS; MORENO DE CASTRO, MANUEL; PRIETO MESÓN. Mª JOSE; RODRIGUEZ TURIEL, AVELINA: Recogida, transporte y conservación de muestras. REV. ESP. PODOL. 2: 113-121, 1999.*

[9]*VALERO SALAS, JOSE: Importancia de las incisiones en cirugía del antepie. REV. ESP. PODOL I (3), 1990: 113-120.*

[10]*GONZALEZ, M. et al.: Tratamiento quirúrgico del antepie artrítico reumatoideo. REV: ESP. PODOL. VII (5), 1966, 267-274.*

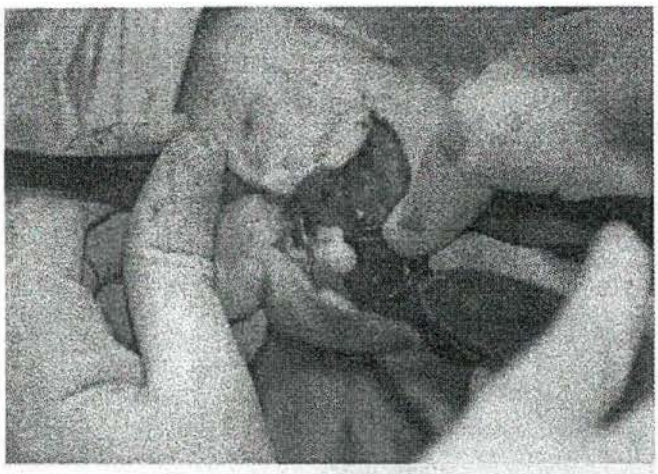

Fig. 19. Exposición de la cabeza metatarsal para su posterior resección

Fig. 20. Exposición del cóndilo plantar para la realización de la condilectomía.

DISCUSIÓN Y CONCLUSIONES

Hemos renunciado expresamente a hacer una revisión de las generalidades clínicas de la osteomielitis, en parte porque son procesos poco frecuentes en la práctica diaria y, por otra parte, porque han sido varios los colegas que, en los últimos años se han ocupado del tema, desde la osteomielitis hematógena[11] hasta los diferentes tipos de osteomielitis. También hemos obviado, en parte, la clínica y tratamiento de las infecciones en partes blandas, tema del que se han ocupado sobradamente otros autores y a los que remitimos para una mayor amplitud de datos[12].

Enfermedades como la del caso que nos ocupa hacen que en nuestro interior se encienda una señal de alarma que nos hace poner los cinco sentidos en su tratamiento aunque, afortunadamente, no es demasiado habitual encontrar patologías de ese tipo en el trabajo diario, mucho menos en una consulta. Sin embargo el mero hecho de que ese nombre vaya acompañado por un adjetivo que indique cronicidad parece liberarnos de cierta carga, no podemos hacer más...En cierto modo resultaría ser una especie de justificación si el tratamiento instaurado no proporciona los resultados esperados, más aún si todos los especialistas consultados tampoco han podido o sabido hacer más. Nuestra justificación última es la salud de nuestro paciente por lo que, en primer lugar, la responsabilidad de su curación pasaba por su envío al lugar donde mejor podría ser atendida, el hospital. Una vez descartado (como ya se ha dicho, no por propia voluntad) su ingreso hospitalario, nuestra obligación es restituir al máximo su salud, independientemente de la actitud que tomaran otros profesionales sanitarios cuya obligación era dedicarse a su cuidado.

El resultado de una osteomielitis de tan larga evolución nunca consigue la restitución completa de su salud y el tratamiento quirúrgico solo puede solucionar, en parte, algunos problemas de úlceras. La ortopodología, ciertamente, va a ayudarnos a controlar los graves desequilibrios funcionales que la enfermedad ha producido y, en ese campo, tenemos mucho que hacer a lo largo de la vida de nuestro paciente. Se requerirá, no obstante, una buena coordinación en el futuro con otros profesionales de la salud a fin de que esta patología crónica sea tratada adecuadamente, de un modo integral.

Estamos ante un tipo de paciente del que todos querríamos huir, una patología de difícil tratamiento y de imposible solución; enfermos considerados problemáticos por haber llamado a demasiadas puertas y por conocer a fondo su dolencia... No obstante no tenemos que olvidar que es nuestro deber como profesionales el solventar el dolor de nuestros pacientes (ya sea físico o psíquico), o como mínimo intentarlo. En este caso, la colaboración de otros profesionales (de los más significativos damos cuenta en el apartado de agradecimientos) ha sido determinante en el buen resultado obtenido.

Por lo que a nosotros respecta los resultados hablan por sí solos (Fig. 21 y 22) lo que nos hace estar sumamente satisfechos con el producto final de nuestro trabajo y, aunque seamos totalmente conscientes de que en un futuro puede que tengamos que recurrir de nuevo a tratamiento quirúrgico (Fig.23), estamos convencidos de que, al menos en casos como el expuesto, el fin justifica los medios.

AGRADECIMIENTOS

Los autores agradecen la valiosísima colaboración del Dr. D. Rafael Belenguer Prieto, Reumatólogo, por su desinteresada colaboración en la valoración y tratamiento

[11]*APONTE, J.M.: Osteomielitis hematógena en el calcáreo. REV: ESP. PODOL. VII (1), 1996, 26-30.*
GARCIA LOPEZ, J. M.: Necrosis tisular y osteomielitis del premer dedo. REV. PODOL. III (6), 1992, 274-278.
BASKARAN, G.: Infecciones óseas. Osteomielitis aguda y crónica. REV. ESP. PODOL. VII (1), 1996, 23-26.
ROBBINS, J. M.: Podología en atención primaria. Buenos Aires. Panamericana. 1995, 226-228.
MARCINKO, D. E. et al. : Osteomyelitis. En Mc Glamry, E. D. et al, Comprehensive Textbook of Foot Surgery, Baltimore, 1990 : 266-267, 284-287, 538-539, 587-589.
MARCUS, S. A. (ed): Complications in Foot Surgery. Prevention and Management. Baltimore. Williams & Wilkins, 1976, 496-497, 510-517.
[12]*GARCIA CARMONA, F. J. et al.: Infecciones necrotizantes de partes blandas. REV. ESP. PODOL. VII (5), 1996, 247-266.*

de la paciente. A los podólogos, Prof. D. Manuel Moreno de Castro y D. Juan Suárez Méndez, por su colaboración en la elaboración del material iconográfico. Y al Director de la Unidad de Curación de Heridas de la Clínica "Virgen del Consuelo" de Valencia, el podólogo D. Angel Camp Faulí por su colaboración en el estudio anatomopatológico y microbiológico.

Fig. 21. Visión dorsal del pie intervenido transcurridos tres meses postquirúrgicos

Fig. 22. Visión plantar del mismo

Fig. 23. Radiografía postoperatoria tras tres meses postquirúricos

BIBLIOGRAFIA

1.- **ALONSO, C.** et al. : *Aplicaciones de los métodos de diagnóstico por imagen en Podología.* REV. ESP. PODOL. X (2), 1999: 184-188.

2.- **APONTE, J. M.** : *Osteomielitis hematógena en el calcáneo.* REV. ESP. PODOL. VII (1), 1996: 26-30.

3.- **ATECA, R. y VALERO, J.** : *Biomecánica y patomecánica del quinto dedo y del quinto metatarsiano*(apuntes)., REV. ESP. PODOL, VI (7), 1995, 339-348.

4.- **BASKARAN, G.** : *Infecciones óseas. Osteomielitis aguda y crónica.* REV. ESP. PODOL. VII (1), 1996: 23-26.

5.- **BERGES, M. J. y VALERO, J.** : *Tratamiento ortopodológico en un caso de autoinjerto.* REV. ESP. PODOL. X (1), 1999: 37-41.

6.- **CAMP, A.** : *Unidad de curación de heridas Clínica Virgen del Consuelo. Protocolo de actuación.* REV. ESP. PODOL. VIII (3), 1997: 135-137.

7.- **CESPEDES, T.** et al. : *Aplicación de soportes plantares y pseudozapatos en un pie de riesgo. Caso clínico.* REV. ESP. PODOL. VII (7), 1996 : 409-417.

8.- **CONCUSTELL, J.** : *Tratamientos definitivos y provisionales en el pie de riesgo.* REV. ESP. PODOL. VIII (6), 1997: 334-338.

9.- **DORCA, A.** et al. : *Soporte funcional del primer radio: revisión de varios casos clínicos.* REV. ESP. PODOL. VI (2), 1995: 63-76.

10.- **GARCIA CARMONA, F. J.** et al. : *Recogida, transporte y conservación de muestras.* REV. ESP. PODOL. X (2), 1999: 113-121.

11.- **GARCIA CARMONA, F. J.** et al. : *Infecciones necrotizantes de partes blandas.* REV. ESP. PODOL. VII (5), 1996 : 247-266.

12.- **GARCIA LOPEZ, J. M.** : *Necrosis tisular y osteomielitis del primer dedo.* REV. ESP. PODOL. III (6), 1992: 226-228.

13.- **GARCIA SANCHEZ, F.** et al. : *Protocolo de actuación en el anejo de úlceras crónicas, quemaduras y heridas.* REV. ESP. PODOL. VIII (3), 1997: 138-168.

14.- **GONZALEZ, M.** et al.: *Tratamiento quirúrgico del antepie artrítico reumatoideo.* REV. ESP. PODOL. VII (5), 1996 : 267-274.

15.- **GOULD. J. S.** (ed): *Operative Foot Surgery. Philadelphia.* W. B. SAUNDERS COMPANY, 1994: 212-215; 285-288.

16.- **HETHERINGTON, V. J.** (ed.): *Hallux Valgus and Forefoot Surgery. New York.* CHURCHILL LIVINGSTON, 1994.

17.- **LEVY, L. A. y HETHERINGTON, V. J.**: *Principles and Practice of Podiatric Medicine. New York.* CHURCHILL LIVINGSTON, 1990 : 266-267; 284-287; 538-539; 587-589.

18.- **MANN, R. A.** (ed.): *Surgery of the Foot. St. Louis.* C. V. MOSBY COMPANY, 1986: 381-382; 383-385; 436; 442; 675 .

19.- **MARCINKO, D. E.** et al. : *Osteomielitis.* En McGlamry, E. D. et al.: Comprehensive Textbook of Foot Surgery. Baltimore. WILLIAMS & WILKINS, 1987: 1719-1743.

20.- **MARCUS, S. A.** (ed): *Complications in Foot Surgeri. Prevention and Management. Baltimore.* WILLIAMS & WILKINS, 1976: 496-497 ; 510-517.

21.- **MONTAGNE, J. ; CHEVROT, A. y GALMICHE, J. M.** : *Atlas de radiología del pie.* Barcelona. MASSON, S. A. , 1984.

22.- **ROBBINS, J. M.** : *Podología en atención primaria.* Buenos Aires. PANAMERICANA, 1995: 226-228.

23.- **RUEDA, A.** et al.: *Conceptos de biomecánica metatarso- digital.* En Patología metatarso digital. Federación Española de Podólogos, 1991, 65-70.

24.- **VALERO, J.**: *Biomecánica y patomecánica del primer radio.* En Anuario 1993. Federación Española de Podólogos.

25.- **VALERO, J.** : *Artroplastias y artrodesis en cirugía del primer radio*, REV. ESP PODOL.VII , 1996: 194-200.

26.- **VALERO, J. y BARRERA, O.** : *Tratamiento quirúrgico del hallux rigidus con técnicas combinadas de Séller y Mayo en un diabético.* REV. ESP. PODOL. VII (7), 1996: 418-422.

27.- **VALERO, J.**: *Importancia de las incisiones en cirugía del antepié.* REV. ESP .PODOL. I (3) , 1990 : 113-120.

SESION CLINICA: CIRUGIA DEL ESPOLON CALCANEO

*FONSECA GALARRAGA, Nerea
**GARCIA CARMONA, Fco. Javier
**LAZARO MARTINEZ, José Luis
**MORENO DE CASTRO, Manuel
***RIVERA SAN MARTIN, Gabriel

RESUMEN

En la siguiente sesión clínica, presentada en la Clínica Universitaria de Podología de la Universidad Complutense de Madrid, se muestra un caso de talalgia por espolón calcáneo al que se practica resección quirúrgica del espolón y fasciotomía tras el fracaso de los tratamientos conservadores.

PALABRAS CLAVE

Espolón calcáneo, talalgia, cirugía.

ABSTRACT

A heel spur clinical case is presented. First, a conservative treatment was used, but the painful sumtomatology did not remit, then, surgery had to be applied.

KEY WORDS

Heel spur, heel pain, surgery.

INTRODUCCIÓN

En el año 1900, Plettner[16], encontró un hallazgo radiográfico donde se observaba un espolón calcáneo inferior. Durante la primera década de 1900, los espolones calcáneos se atribuían a causas venéreas y los espolones sintomáticos que eran resecados mediante cirugía, daban pobres resultados postoperatorios. Fue a partir de 1940, cuando se empezó a pensar que la causa era debida a una alteración biomecánica y al repetido movimiento de tracción que ejercía la fascia plantar y la musculatura que se insertaba a ese nivel.

Hoy en día se denomina espolón calcáneo a la protusión ósea de tamaño variable dirigida plantar y/o distalmente que se origina en la tuberosidad plantar calcánea junto al origen del músculo cuadrado plantar. Algunos autores como O.A. Mercado[19], defienden que esta teoría es anatómicamente incorrecta y que la fascia plantar no se origina sobre la tuberosidad calcánea directamente, sino que tiene fuertes uniones debajo de la tuberosidad y prosigue hacia proximal para continuarse con el tendón de Aquiles.

La teoría general afirma que la aponeurosis plantar profunda y superficial tienen las funciones de:

- Limitar la movilidad de la piel.
- Mantener en su posición los músculos y tendones del pie y de los dedos.
- Facilitar los desplazamientos de tendones.
- Evitar la compresión de los vasos y nervios plantares y digitales.
- Contribuir a la circulación de retorno.

La aponeurosis plantar es una banda compuesta por fibras colágenas dispuestas en sentido longitudinal que se divide en una parte central que cubre los músculos cuadrado plantar y flexor largo de los dedos y en otra interna y externa, que cubren los músculos intrínsecos de I y V dedos.

La parte central de la fascia plantar es la más resistente y gruesa. Se estrecha en su parte posterior, donde se inserta en la tuberosidad interna del calcáneo, proximal al músculo cuadrado plantar. Discurre en dirección a las bases de los metatarsianos donde se abre en abanico para dirigirse en bandas hacia los dedos de los pies. La capa superficial de cada banda está unida a la dermis mediante ligamentos dérmicos que llegan a la piel. La capa más profunda de cada banda digital de la aponeurosis se divide en dos tabiques que acompañan los tendones flexores de los dedos, separándolos de los músculos lumbricales y de los vasos y nervios digitales.

La parte externa de la aponeurosis plantar es inferior al abductor del quinto dedo y la parte interna se encuentra por debajo del abductor del hallux. Ambas discurren hacia distal y se unen con las fibras del segmento central, originando la septa intermuscular.

*Podóloga Interna Residente de la C.P.U. de la U.C.M.
**Servicio Cirugía de la C.P.U. de la U.C.M.
***Servicios Centrales de la CP.U. de la U.C.M.

Entre las causas que dan lugar a la formación del espolón, podemos encontrar:

- Alteraciones biomecánicas producidas por la propia morfología del pie. Pueden crear un aumento de tensión en la inserción de la fascia plantar a nivel del calcáneo. P. ej.: pies planos o pronados, pies cavos.
- La retracción del tendón de Aquiles también puede ocasionar un aumento de tensión en la fascia plantar. Esta circunstancia se explica por la unión funcional que tiene el tendón de Aquiles y la fascia plantar (sistema aquileo-calcáneo-plantar).
- Enfermedades musculares o neurológicas que producen espasticidad muscular, pueden desarrollar un espolón de calcáneo.
- Enfermedades metabólicas como la gota o la diabetes, que originan un aumento del depósito de calcio en las inserciones de los músculos en los huesos.
- Enfermedades reumáticas como la artritis reumatoide o las espondiloartropatías.

Además, existen una serie de factores agravantes que intervienen en los mecanismos de producción del espolón calcáneo y en la exacerbación de la sintomatología. Estos pueden ser: la obesidad, la actividad atlética, el sobresfuerzo y el tipo de superficie o terreno en el que realiza su actividad.

A consecuencia de la tracción repetida que afecta al punto de unión de la fascia plantar con el tubérculo plantar-medial del calcáneo, se origina una entesitis que incluye una periostitis, edema, proliferación fibroblástica y calcificación periostal.

El espolón calcáneo se manifiesta con un dolor punzante localizado en la zona plantar-medial del talón. Es más agudo a primera hora de la mañana y se alivia tras los primeros pasos. Tras esta mejoría, vuelve a empeorar a lo largo del día y con la actividad.

La intensidad del dolor que experimenta el paciente, no es proporcional al tamaño, dirección o tiempo de evolución del espolón. Ante el dolor crónico, el paciente adopta una marcha antiálgica que modifica su forma de caminar y en ocasiones produce incapacidad.

Aparecen calambres o quemazón, que se irradia desde el talón hacia la parte posterior de la pierna o hacia los dedos de los pies. A veces, existe inflamación y enrojecimiento en el talón.

Después de realizada esta breve introducción, pasamos a desarrollar el caso clínico.

CASO CLÍNICO

Anamnesis:

Paciente de 56 años de edad, sexo femenino, que acude al Servicio de Patología y Ortopedia de la C.U.P. con fecha 4 de junio de 1999, por presentar dolor de 5 años de evolución, localizado en la región plantar interna de ambos talones. El dolor aparece con la realización de actividad física y en reposo la paciente refiere sensación urente en la planta del pie.

Antecedentes familiares: problemas cardiovasculares y diabetes.

Entre sus antecedentes médico-quirúrgicos cabe destacar que la paciente refiere presentar alergias a varios antibióticos, sin especificar cuales, antiinflamatorios (AAS) y otros medicamentos (Dolalgial®, Cycladol®, Cemalyt®, Losec®[1]). Se le realizaron pruebas de sensibilización en las que no se encontró positividad a ninguno de los medicamentos testados. En base a los resultados obtenidos, el alergólogo le aconseja la realización de pruebas de provocación que la paciente no acepta. Ha sido intervenida previamente de apendicitis y tumor benigno en rodilla derecha. Presenta tendencia a la H.T.A., hernia de hiato y principio de escoliosis. Como antecedentes podológicos ha sido diagnosticada de espolón calcáneo bilateral en la Unidad del Dolor en Cádiz siendo tratada mediante infiltraciones de Bupivacaina sin resultados satisfactorios. Además ha utilizado talonera corta de densidad blanda con fenestración sin relleno de 6 mm. de altura, con resultados discretos. También ha padecido onicocriptosis en hallux de ambos pies con 3 ablaciones totales bilaterales y extirpación de papiloma en la planta del pie derecho.

Actualmente está en tratamiento con Monolitum® y Disdolen Codeina®[2].

Es fumadora de 2-3 paquetes de tabaco al día.

Exploración:

Con la paciente en bipedestación observamos la presencia de arco interno en ambos pies dentro de los límites normales, discreta deformidad en martillo de 2º, 3º y 4º dedos y uñas de 1º y 2º dedos de ambos pies "involuta". En

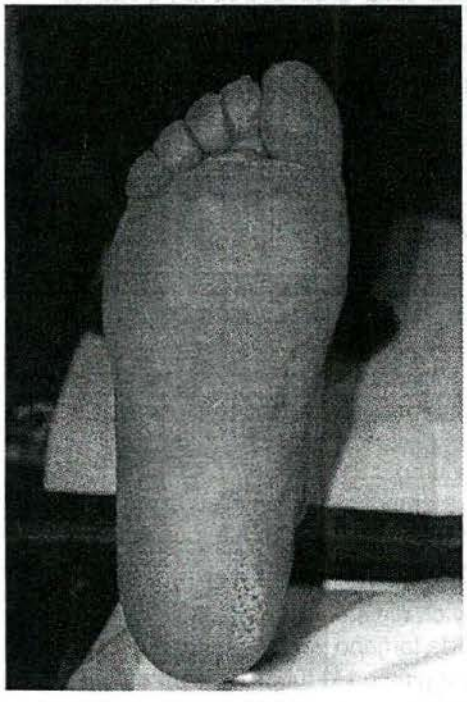

Fig. 1. Visión plantar del pie derecho

[1] *Dolalgial®: Clonixinato de lisina.*
Cycladol®: Piroxicam beta-ciclodextrina.
Cemalyt®: Exto. de centella asiática. Triamcinolona acetónido.
Losec®: Omeprazol.
[2] *Monolitum®: Lansoprazol. Disdolen Codeina® Codeina fosfato hemihidato. Fosfosal.*

visión posterior se aprecia valgo de talones dentro de los límites de normalidad.

Fig. 2. Visión plantar del pie izquierdo

Con la paciente en sedestación, no se observan signos inflamatorios en la región del talón. La palpación de la fascia plantar a lo largo de su trayecto no desencadena dolor. La palpación de la tuberosidad plantar interna del calcáneo reproduce sintomatología dolorosa urente y no irradiada. La valoración del rango de movilidad articular muestra limitación de la flexión dorsal de tobillo y discreta hipermovilidad del 1er metatarsiano.

Pruebas Complementarias:

Se realizan radiografías laterales en carga de ambos pies en las que se observa una densidad ósea dentro de los límites normales. Se aprecia excrecencia ósea en la tuberosidad inferior del calcáneo compatible con espolón calcáneo bilateral. Existe una calcificación en la región plantar y proximal del calcáneo del pie izquierdo. Y 2º, 3º y 4º dedos en martillo en ambos pies.

Fig. 3. Radiografía lateral en carga del pie derecho

Fig. 4. Radiografía lateral en carga del pie izquierdo

Juicio Diagnóstico:

DIAGNÓSTICO DIFERENCIAL

Ha de hacerse con las siguientes patologías:

- Atrofia del tejido adiposo: clínicamente el tejido adiposo es de textura blanda, por tanto, permite palpar los tubérculos plantares del calcáneo. Se ha descrito un dolor que se agrava con el calzado de suela rígida y al deambular sobre superficies duras. Se manifiesta en el centro del talón, no se irradia y la fascia plantar no aparece tensa.
- Inflamación del tejido adiposo: produce síntomas parecidos a los de la atrofia; no existe adelgazamiento del tejido adiposo. Se suele observar en pacientes muy activos y los síntomas suelen aparecer tras impactos repetidos, soportar peso de forma continuada o tras un trauma directo.
- Fractura de estrés del calcáneo: a veces se observa en la radiografía lateral como una línea esclerótica vertical. El patrón trabecular del hueso suele ser perpendicular a la línea de fractura. Es un dolor difuso y progresivo en todo el talón que se asocia a periodos de actividad física muy intensa. Existe leve eritema e hinchazón y se exacerba a la compresión lateral.
- Fascitis plantar: literalmente significa inflamación de la fascia plantar que cursa con dolor a lo largo de todo su recorrido que a su vez aumenta con la hiperextensión de los dedos.
- Tendinitis crónica del tendón del flexor largo del hallux: se puede confundir con la fascitis plantar. El dolor es plantar a nivel del mediopié. El flexor largo del dedo gordo está revestido de una vaina tenosinovial que se puede inflamar especialmente cuando se cruza con el tendón del flexor largo común de los dedos a nivel del mediopié. La flexión dorsal pasiva y contra resistencia del hallux aumenta el dolor.
- Atrapamiento de la primera rama del nervio plantar lateral para el músculo abductor del quinto dedo: el atrapamiento sucede en la zona plantar y medial del talón, donde el nervio cambia de dirección, alrededor del músculo cuadrado plantar. El dolor

se exacerba a la compresión de la zona y existen parestesias en algunos pacientes a lo largo del recorrido del nervio. Debilidad motora en el músculo abductor del quinto dedo.

- Síndrome del túnel tarsiano: compresión del nervio tibial posterior y de sus ramas en el retinaculum flexor. Se produce a raíz de adherencias postraumáticas, exóstosis ósea, inflamación crónica, tumores benignos, varicosidades y reducción en el espacio entre las estructuras mediales. Existe signo de Tinel positivo, dolor difuso en la planta del pie de tipo urente. Parestesias y entumecimiento. No suele estar alterada la sensibilidad.
- Ruptura de la fascia plantar, bursitis subcalcánea, tumores.
- Enfermedades metabólicas (diabetes, gota) y reumáticas (artritis reumatoidea). Es conveniente descartar con la realización de pruebas de laboratorio.

Los signos y síntomas observados son compatibles con la presencia de talalgia por espolón calcáneo bilateral.

Tratamiento:

Se prescribe plantilla ortopédica termoconformada con cazoleta alta reforzada, ALI de densidad blanda y talonera corta de 10 mm. con fenestración rellena de espuma de látex.

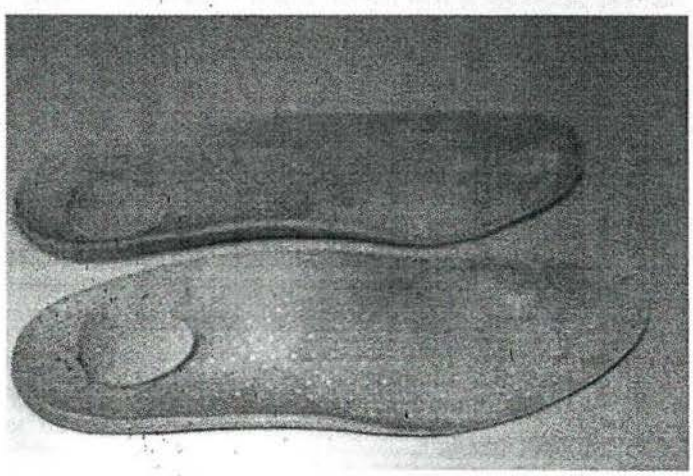

Fig. 5. Visión lateral de P.O.

Se recomienda la utilización de un calzado cerrado por la parte posterior, con tacón moderado (2-3 cm). El uso de deportivos es correcto mientras que el uso de calzado de salón se desaconseja.

Observaciones:

La primera revisión se realizará transcurrido un mes de uso del tratamiento para valorar la adaptación al tratamiento y evolución del cuadro doloroso.

Historia Quirúrgica:

La paciente manifiesta no haber mejorado con el tratamiento conservador después de 6 meses y está dispuesta a someterse a tratamiento quirúrgico.

Valoración preoperatoria: se le realiza el día 3 de noviembre de 1999 llevando a cabo el protocolo de cirugía, que consta de:

- Analítica y exploración cardiovascular: destacar la H.T.A.. No existe contraindicación quirúrgica.
- Análisis vascular: detectando varices reticulares en cara anterior y tercio distal de la pierna izquierda, xerosis y edema perimaleolar. Pulsos, pruebas funcionales, índice T/B y ultrasonografía diagnóstica doppler dentro de límites normales.
- Valoración de enfermería.
- Estudio Musgrave: al realizar el estudio dinámico de ambos pies se aprecia que la distribución de las cargas y la línea del centro de gravedad son asimétricas. En el pie derecho se observa que la línea del centro de gravedad, se dirige directamente del talón hacia la segunda cabeza metatarsal y de ahí hacia el primer dedo. Existe sobrecarga a nivel del antepié, localizada en 1ª, 2ª y 3ª cabezas metatarsales. En el pie izquierdo, la línea del centro de gravedad discurre por el borde externo hacia la cabeza del 3er metatarsiano, sin realizar despegue digital. Observamos sobrecarga localizada en región de antepié, bajo 2ª, 3ª y 4ª cabezas metatarsales, no existiendo apoyo de 1º, 2º, 3º y 4º dedos.
- Radiografías: laterales en semicarga para toma de medidas (según técnica de O. A. Mercado[19]). Se realiza radiografía lateral levantando el talón unos 5 cm. del suelo, conservando así el contorno de las partes blandas y pudiendo realizar mediciones exactas de la localización de la exóstosis. Se toman dos mediciones sobre las radiografías, las cuales se trasladarán al pie el día de la intervención. En primer lugar mediremos desde la parte posterior del talón hasta la extremidad del espolón, siendo esta medida de 4,5 cm. o superior. La segunda medida se realizará desde la zona plantar del talón hasta la extremidad del espolón, con unos valores mínimos de 2,5 cm. Al trasladar las medidas al pie, lo haremos mediante el trazo de líneas perpendiculares a la parte posterior y plantar del pie. En la intersección de ambas líneas se encontrará localizado el espolón.

Fig. 6. Toma de medida en radiografía lateral en semicarga pie derecho

Fig. 7. Toma de medida en radiografía lateral en semicarga pie izquierdo

Intervención Quirúrgica:

La intervención propuesta consiste en la resección quirúrgica del espolón de calcáneo según la técnica de O. A. Mercado[19] y fasciotomía superficial y media. A realizar el 10 de noviembre de 1999.

Descripción de la técnica: se procede al bloqueo del nervio tibial posterior de su rama calcánea, rama medial-plantar y lateral-plantar, con Mepivacaina al 2%. Tras el maleolo medial se localiza el paquete neurovascular palpando el pulso de la arteria tibial posterior. Se introduce la aguja hacia los tejidos subcutáneos en busca del nervio tibial. Cuando se alcanza el nervio el paciente podrá notar parestesia, un reflejo involuntario que le llega hasta los dedos. Aspiramos para ver que no estamos en la arteria e inyectamos el anestésico. Tras un breve espacio de tiempo la planta del pie estará totalmente anestesiada. Se procede a la hemostasia y tras ésta se realiza una incisión en la zona previamente marcada con la hoja del número 10, y se emplea la del número 15 para profundizar la incisión. A continuación y mediante el elevador de periostio se localiza el espolón y se separan los tejidos adyacentes; distal al espolón y presionando plantarmente encontraremos la fascia plantar, dorsalmente el segundo grupo de los músculos plantares, en la zona anterior tejido graso y a veces una bursa. Una vez determinada la localización exacta, se realiza fasciotomía superficial y media y a continuación, procederemos al limado del espolón mediante la lima de Joseph y Maltz y se limpiará meticulosamente la herida con abundante suero salino evitando cualquier fragmento o tejido residual que quede en el interior, el cual pueda causar inflamación y dolor postoperatorio. Pasaremos a suturar mediante sutura tipo Dexon® 3/0 y Mirafil® 4/0. Se cura con apósito graso y se infiltra intralesionalmente solución corticoide (Celestone Cronodose®) una vez suturada la herida.

Se realiza control fluoroscópico intraoperatorio.

Medicación postoperatoria

Pantomicina®[3] 500 mg (1 comp. cada 8 horas durante 10 días) y Nolotil®[4] (1 comp. cada 8 horas durante 3 días).

Radiología postoperatoria

Realización de radiografías laterales en el postoperatorio inmediato. Se aprecia resto de espícula lateral en el pie izquierdo.

Fig. 8. Radiografía postoperatorio inmediato pie derecho

Fig. 9. Radiografía postoperatorio inmediato pie izquierdo

Curas Postoperatorias

- 12/11/99: la herida del pie izquierdo ha sangrado más que la del derecho. Sigue buena evolución. Presenta maceración y dolor leve.
- 16/11/99: se aprecia hinchazón y edema en pie izquierdo y dolor moderado y hematoma a nivel del arco interno.
- 19/11/99: retirada de puntos. La paciente nota acorchamiento y parestesias en el pie izquierdo.
- 26/11/99: la herida aparece muy macerada.
- 02/12/99: la herida del pie izquierdo aparece con dehiscencia superficial. Curas en casa hasta próxima revisión en 30 días. Se calza con zapato propio.
- 21/01/00: manifiesta dolor e incapacidad funcional. La herida del pie izquierdo ha tardado 2 meses en cicatrizar. Se colocan taloneras de silicona.

[3] *Pantomicina®: Eritromicina*
[4] *Nolotil®: Metamizol magnésico*

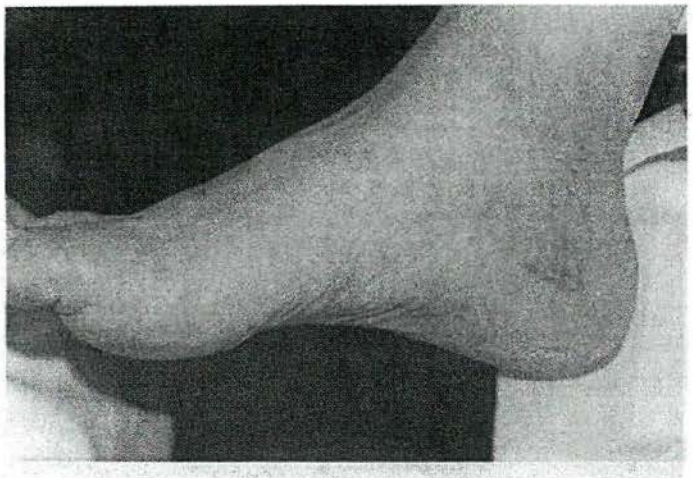

Fig. 10. Visión lateral del pie derecho tras 2 meses

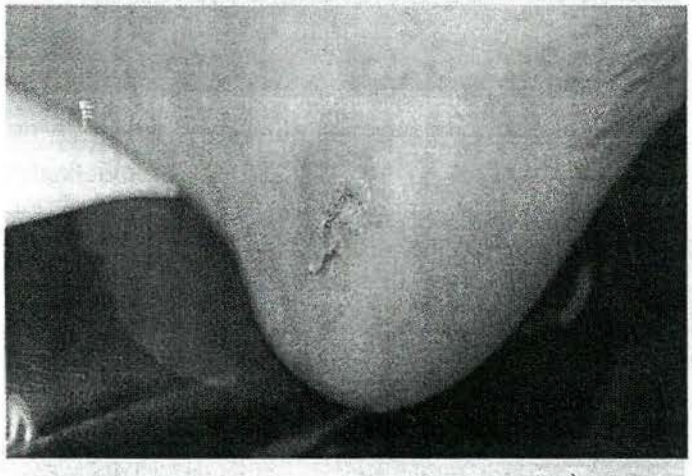

Fig. 11. Visión lateral pie izquierdo tras 2 meses

En la revisión de los 6 meses el dolor ha remitido en su totalidad, aunque manifiesta cierto acorchamiento en el arco interno del pie izquierdo. Se retiran las taloneras de silicona y se colocan plantillas ortopédicas termoconformadas.

Fig. 12. Visión de la cicatriz del pie derecho a los 6 meses

Fig. 13. Visión de la cicatriz del pie izquierdo a los 6 meses

CONCLUSIONES

La cirugía del espolón calcáneo estará indicada cuando exista un dolor crónico y de una severidad tal que altere de manera significativa la forma de vida del paciente, y estará limitada a aquellos casos que tras un tratamiento conservador correcto, al menos durante 6-12 meses, no mejore la sintomatología.

Entre los diversos tratamientos conservadores, mencionaremos:

- Tratamiento ortopédico (P.O, taloneras, férulas), para minimizar los esfuerzos durante el ciclo de la marcha y restaurar la función biomecánica deseada.
- A.I.N.E.S. en fases agudas del dolor.
- Reposo, reducir actividades con soporte de peso (andar, correr, bipedestación prolongada).
- Vendajes funcionales, ayudan a relajación de la musculatura y evitan movimientos no deseados.
- Terapia física; ultrasonidos, electroterapia, masoterapia, hidroterapia, baños de contraste, ejercicios de estiramiento (T. Aquiles y fascia plantar).
- Modificaciones externas del calzado, elevación del tacón.
- Infiltraciones de corticoesteroides y anestésicos combinados. Indicada una infiltración semanal durante 3-5 semanas en el punto de máximo dolor. Hay que tener en consideración las múltiples inyecciones, ya que pueden producir atrofia del tejido adiposo o ruptura de la fascia plantar. Contraindicaciones: infección local, trauma importante en la zona, osteoporosis, alteración integridad de la piel.
- Farmacológico en el caso de enfermedades sistémicas y reumáticas.

Todos estos tratamientos pueden combinarse entre sí, para aumentar su efectividad, siendo óptimos en el 80-95% de los casos.

Ante el fracaso de estos tratamientos, podemos plantear el tratamiento quirúrgico para el cual el paciente deberá ser informado de las posibles complicaciones e incluso de la necesidad de seguir un tratamiento conservador tras la cirugía.

Existen descritas numerosas técnicas quirúrgicas para el tratamiento del espolón calcáneo; son técnicas de exposición mínima, moderada o extensa que se limitan a la resección del espolón combinadas o no con fasciotomías y que pueden presentar un abordaje medial, lateral o plantar.

Algunos procedimientos son:

- Griffith, incisión en forma de "U" en el plano transverso. Abordaje plantar.
- Goblet, incisión en "J", para espolón plantar y posterior.
- Steindler y Smith, osteotomía calcánea rotacional, mediante incisión lateral en palo de hockey.
- Michele y Krueger, osteotomía calcánea en "L".
- Steindler y DuVries, abordaje medial horizontal.
- Bateman, abordaje lateral.
- Kenzora, incisión longitudinal plantar.
- DuVries, incisión horizontal.
- Chang y Miltner, incisión en forma de "U".
- Duggar, técnica semicerrada.
- O.A. Mercado.

En el caso que se presenta se optó por la técnica de O.A. Mercado, porque exige una mínima incisión, abordaje medial de forma que la cicatriz no se localice en puntos de apoyo, rápida recuperación postquirúrgica y daño mínimo del tejido blando.

Entre las complicaciones que puede presentar toda cirugía de espolón calcáneo podemos encontrar: hematoma, edema, infección, recurrencia del dolor, daño neurovascular, resección incompleta del espolón, daño del tejido celular subcutáneo, excesiva tracción de tejido blando y dehiscencias.

BIBLIOGRAFIA

1. **AGUILAR BELTRÁN J.** *Espolón Calcáneo.* El Peu 1998; 72: 392-397
2. **ALBIOL FERRER JM, CÉSPEDES CÉSPEDES T, DORCA COLL A, GIRALT DE VECIANA E, NOVEL MARTÍ V.** *Manual de Podología.* Barcelona: Masson; 1992. p. 122-124
3. **BATEMAN JE. THE ADULT HEEL. EN: JAHSS MH.** *Dissorders of the Foot & Ankle Medical and Surgical Management.* 2ª ed. Philadelphia: W.B. Saunders Company; 1991. p. 1372-1376
4. **CARMONA NAVARRO J.** *Intervención combinada de Haglund y espolón calcáneo plantar.* Rev. Esp. Podol. 1997; 8 (1): 43-47
5. **CARRANZA A. TALALGIAS. EN: NÚÑEZ SAMPER M, LLANOS ALCÁZAR LF.** *Biomecánica, medicina y cirugía del pie.* Madrid: Masson; 1997. p. 363-370
6. **COSENTINO R.** *Miembros Inferiores, semiología con consideraciones clínicas y terapéuticas.* Buenos Aires: El Ateneo; 1992. p. 487-490
7. **DE JESÚS ORPI J. TALALGIAS:** *Tratamiento Conservador.* Rev. Esp. Podol. 1994; 5 (1): 14-16
8. **ESPINOSA MONZADA C, GALLART ORTEGA J.** *Sistema Aquileo-Calcáneo-Plantar.* Rev. Esp. Podol. 1998; 9 (6): 283-298
9. **GRANT W.** *Liberación de la fascia plantar.* En: Johnson KA. Pie y Tobillo. Madrid: Marban; 1998. p. 323-332
10. **GRAY.** *Anatomía.* Madrid: Churchill Livingstone; 1992. p. 674-680
11. **GUILLÉN ÁLVAREZ ML.** *Talalgia, espolón calcáneo y fascitis plantar en deportistas: etiología y tratamiento.* Rev. Esp. Podol. 1991; 2 (2): 96
12. **HERNÁNDEZ LUQUE JM.** *Talalgias: diagnóstico diferencial y tratamiento.* Salud del pie 1996; 20: 14-18
13. **KIM CW, SHEA K, CHAMBERS HG.** *Heel pain in children. Diagnosis and treatment.* J Am Podiatr Med Assoc. 1999; 2(89): 67-73
14. **KOSINSKI M, LILJA E.** *Infectious causes of heel pain.* J Am Podiatr Med Assoc. 1999; 1(89): 20-23
15. **LEHMAN TJ.** *Enthesitis, arthritis, and heel pain.* J Am Podiatr Med Assoc. 1999; 1 (89): 18-19
16. **MALAY SC. HEEL SURGERY. EN: MCGLAMRY ED, BANKS AS, DOWNEY MS.** *Foot Surgery.* 2ª ed. Baltimore: Williams&Wilkins; 1992. p. 431-440
17. **MATTEI DÍAZ JA.** *Talagias.* Salud del pie 1995; 17: 16-19
18. **MERCADO OA.** *Atlas de Cirugía del Pie.* Vol. I. Illinois: Carolando Press; 1995. p. 10-12
19. **MERCADO OA.** *An Atlas of Foot Surgery-Rear Foot Surgery* Vol. II. Illinois: Carolando Press; 1987. p. 50-64
20. **MOORE KL, AGUR AMR.** *Compendio de anatomía con orientación clínica.* Barcelona: Masson-Williams&Wilkins; 1998. p. 273-277
21. **OLLER ASENSIO A.** *Talalgias-fascitis-sesamoiditis.* El Peu 1996; 64: 143-148
22. **RANAWAT CS, POSITANO RG.** *Disorders of the heel, rearfoot, and ankle.* New York: Churchill Livingstone; 1999. p.152-172

23. **PERLMAN P.** *Podiatric Sports Medicine.* En: Levy LA, Hetherington VJ. Priciples and Practice of Podiatric Medicine. New York: Churchill Livingstone; 1990. p. 647-650

24. **PFEFFER GB, BAXTER DE.** *Surgery of the Adult Heel.* En: Jahss MH. Dissorders of the Foot&Ankle. Medical and Surgical Management. 2ª ed. Philadelphia: W.B. Saunders Company; 1991. p. 1396-1408

25. **REGNAULD B.** *The foot pathology, aetiology, semiology, clinical investigation and therapy*. Berlin: Springer-Verlag; 1986. p. 297-300

26. **ROLF C, GUNTNER P, ERICSATER J, TURAN I**. *Plantar fascia rupture: diagnosis and treatment*. J Foot Ankle Surg. 1997; 2(36): 112-114

27. **ROUVIERE**. *Anatomía humana descriptiva, topográfica y funcional. Miembros, sistema nervioso central*. 9ªed. Barcelona: Masson; 1988. p. 437-443

28. **SAUNDBERG SB, JOHNSON KA**. *Painfull conditions of the heel*. En: Jahss MH. Dissorders of the Foot&Ankle. Medical and Surgical Management. 2ª ed. Philadelphia: W.B. Saunders Company; 1991. p. 1387-1394

29. **STEINBÖCK G. *Rearfoot Surgery***. En: Levy LA, Hetherington VJ. Priciples and Practice of Podiatric Medicine. New York: Churchill Livingstone; 1990. p. 845-849

30. **THORNTON D, RUELLE AL**. *The plantar transverse incisional approach for heel spur syndrome.* A retrospective study. J Am Podiatr Med Assoc. 1999; 11(89): 560-570

31. **VOHRA PK, GIORGINI RJ, SOBEL E, JAPOUR CJ, VILLALBA MA, ROSTKOWSKI T**. *Long-term followw-up of the heel spur surgery*. A 10-year retrospective study. J Am Podiatr Med Assoc. 1999; 2(89): 81-87

32. **WOELFFER KE, FIGURA MA, SANDBERG NS, SNYDER NS.** *Five year follow-up results of instep plantar fasciotomy for chronic heel pain*. J Foot Ankle Surg. 2000; 4(39): 218-223

PUBLICACIONES DE LA F.E.P.

Láminas Anatómicas

R.M.H. McMinn, R.T. Hutchings y B.M. Logan
Publicado por Wolfe Publishing Ltd., London WC1E 7LT, UK, 1991.

Tamaño 89 × 52 cm.

Set 3 pósters. Color.

ISBN 0-7234-1792-X.

Precio 3.000 ptas. - sueltas 1.500 ptas

Huesos de la pelvis y miembro inferior
ISBN 0-7234-1795-4.

Partes blandas del miembro inferior
ISBN 0-7234-1793-8.

Partes blandas del pie
ISBN 0-7234-1794-6.

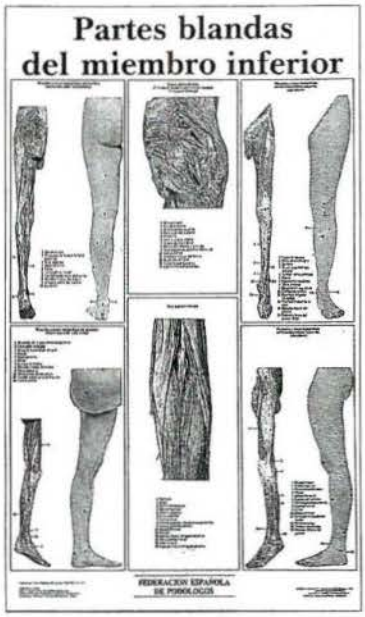

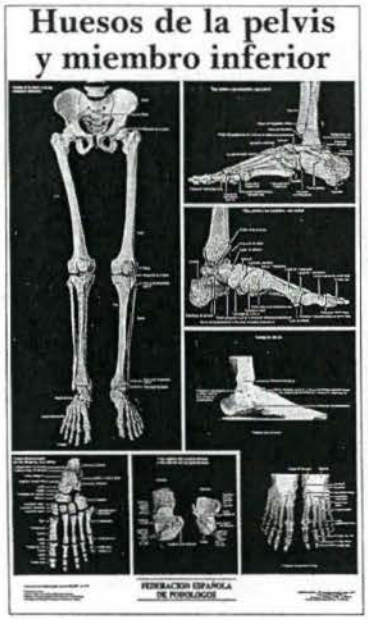



Tríptico para Difusión Publicitaria

Cara posterior dispone de un espacio de 9,5 × 9,5 cm. Para el anuncio de su consulta.

Tamaño 22 × 31,5 cm.

Plegado 10,5 × 22 cm.

INSIGNIAS PARA SOLAPA EN PLATA, CON EL ANAGRAMA DE LA FEDERACION ESPAÑOLA DE PODOLOGOS:
2.000 Ptas. UNIDAD

PEDIDOS

A través de las asociaciones o de la Secretaría de la F.E.P.
C/. San Bernardo, 74 - 28015 MADRID

Entrega contra reembolso del importe de lo pedido más gastos de envío.

broker's 88

Correduría de Seguros

BENEFICIESE HOY DE NUESTRAS CONDICIONES ESPECIALES

ALIVIA TU PREOCUPACIÓN ANTE EL RIESGO DIARIO
SEGURO DE ACCIDENTES - ESPECIAL SANIDAD

LA RESPUESTA MÁS PROFESIONAL Y ECONÓMICA ANTE EL RIESGO DE CONTAGIO PROFESIONAL DE LA *HEPATITIS* (B, C y D) O EL *VIH*

	A	B	C	D
Garantías	*Promocional*	*Básica*	*Completa*	*Exclusiva*
Contagio	5.000.000	10.000.000	15.000.000	25.000.000
Fallecimiento	2.000.000	10.000.000	25.000.000	50.000.000
Invalidez, hasta	10.000.000	25.000.000	50.000.000	100.000.000
Prima semestral	3.314 pta	10.199 pta	18.370 pta	33.660 pta

Consulte nuestras condiciones especiales en:

- Incapacidad laboral transitoria
- Pensiones
- Vida
- Consultorio
- Hogar
- Auto

901 10 88 88

info@brokers88.es - www.brokers88.es