REVISTA

ESPAÑOLA

DE

PODOLOGIA

2 EPOCA

VOL. XII

2001

INDICE ANUAL

REVISTA ESPAÑOLA DE PODOLOGIA

2.ª EPOCA · VOL. XII · NUMEROS 1 AL 8

INDICE

N.º 1

INSUFICIENCIA DEL MUSCULO TIBIAL POSTERIOR. CASO CLINICO - Domínguez Maldonado, Gabriel; Munuera Martínez, Pedro V; Salcini Macias, José Luis; Palomo Toucedo, Inmaculada C; Salcini Macías, Francisco José 5

PARADA CARDIO-RESPIRATORIA RCP AVANZADA EN UNA CONSULTA PODOLOGICA - Calderon García, Julián F; Cobos Serrano, José Luis; Sánchez Calvarro, Mª Luz; Castrillo Mediavilla, Olga; García Carmona, Fº Javier 12

PIE PRONADO - Casado Hernández, Israel 23

PREVENCION DE RIESGOS LABORALES EN PODOLOGIA - Martínez Camuña, Luis; Alvarez Jiménez, Jesús; Domínguez Maldonado, Gabriel; Munuera Martínez, Pedro V; Palomo Toucedo, Inmaculada C 28

MATRICECTOMIA QUIRURGICA Y QUIMICA: CRITERIOS DE ELECCION Y CASOS CLINICOS - Domínguez Maldonado, Gabriel; Munuera Martínez, Pedro V; Martínez Camuña, Luis; Salcini Macías, José Luis; Gordillo Fernández, Luis María 36

LA ACUPUNTURA APLICADA AL DOLOR DE PIE - Martínez Sánchez del Campo, Julio 43

TUMORACION PERIUNGUEAL. CASO CLINICO - García Carmona, Fº Javier; Moreno de Castro, Manuel; Lázaro Martínez, José Luis; Peñin Arias, Sara; Santamaría Rebollo, Esther 46

SESION CLINICA: QUERATODERMIA PALMOPLANTAR: DIAGNOSTICO DIFERENCIAL - Ramos Blanco, L.; García Carmona, F.J.; Lázaro Martínez, J.L.; Moreno de Castro, M. 57

PUBLICACIONES DE LA F.E.P. 66

N.º 2 .....

FISIOTERAPIA EN LAS AFECCIONES PODOLOGICAS: EL HALLUX VALGUS - Barcia Seoane, Miriam; Raposo Vidal, Isabel; Souto Camba, Sonia 75

TRATAMIENTO PODOLOGICO INTEGRAL DE LA ARTRITIS REUMATOIDE - Martínez Camuña, Luis; Domínguez Maldonado, Gabriel; Munuera Martínez, Pedro V.; Palomo Toucedo, Inmaculada C.; Salcini Macías, José Luis . 81

MARCHA INFANTIL - Pascual Gutiérrez, Roberto; López Ros, Paloma; Alonso Montero, Carolina 89

SESION CLINICA: SINDROME DE MÜLLER WEISS - Peñin Arias, S.; Rivera San Martín, G. 97

SECUELAS POLIOMIELITICAS EN MIEMBROS INFERIORES - García Blazquez, Francisco Manuel, D.P.; Vela Romera, Alejandro, D.P.; Malaga Gil, Jesús, D.P.; Núñez Feltrer, Julio, D.P. 102

TRATAMIENTO QUIRURGICO DE LAS HIPERQUERATOSIS PLANTARES RECIDIVANTES. CASO CLINICO - García Carmona, Fº Javier; Moreno de Castro, Manuel; Lázaro Martínez, José Luis; Castejón Morcillo, Caemen; Moreno Pérez, Esther 108

INSUFICIENCIA DEL V RADIO: CASOS CLINICOS - Cástillo López, José Manuel; Lafuente Sotillos, Guillermo; Ramos Galván, José; Salcini Macías, José Luis; Rodríguez Jiménez, Alicia 126

ANTEPIE VALGO ASOCIADO AL EQUINO: CASOS CLINICOS - Cástillo López, José Manuel; Lafuente Sotillos, Guillermno; Ramos Galván, José; Salcini Macías, José Luis; Rodríguez Jiménez, Alicia 133

COALICION TARSAL: A PROPOSITO DE UN CASO - López Ros, Paloma; Pascual Gutiérrez, Roberto 140

N.º 3

MATRICECTOMIATOTAL UNGUEAL. MODIFICACION DE LA TECNICA DE ZADIK - Morillas Suárez, Carmen; Martos Medina, Dionisio 155

ANALISIS RADIOLOGICO DE LA POSICION DE LOS SESAMOIDEOS POST-OPERACION DE HALLUX VALGUS - González San Juan, Manuel; Aycart Testa, Javier 159

RADIOLOGIA QUIRURGICA EN EL HALLUX ABDUCTUS VALGUS - García Carmona, F.J.; Moreno de Castro, M.; Lázaro Martínez, J.L.; Rivera San Martín, G.; Fernández Morato, D. 166

TECNICA DE AUSTIN-AKIN. ESTUDIO RETROSPECTIVO RADIOLOGICO DE 10 CASOS - García Carmona, F.J.; Moreno de Castro, M.; Lázaro Martínez, J.L.; Rivera San Martín, G.; Fernández Morato, D.; Santamaría Rebollo, E. 178

ARTROSCOPIA DE LAS ARTICULACIONES METATARSOFALANGICAS. ULTIMOS AVANCES - Pérez Carros, Luis; Andreu Medina, José 186

FRACTURAS DE CALCANEO. A PROPOSITO DE DOS CASOS CLINICOS - Suárez Mendez, Juan Manuel .. 190

CIRUGIA EN LA ENFERMEDAD DE FREIBERG: A PROPOSITO DE UN CASO - Sola Nolla, José Antonio, D.P. 200

N.º 4

SESION CLINICA: ABSCESO PLANTAR-INTERDIGITAL - Rivero Obra, María del Carmen; García Carmona, Fº Javier; Moreno de Castro, Manuel; Lázaro Martínez, José Luis 215

CAUSAS Y CONSECUENCIAS DEL HALLUX RIGIDUS. CASO CLINICO - Maroto Arranz, Segundo 222

5º DEDO SUPRADUCTUS - Hidalgo Ruiz, Sonia 227

PIE CAVO - Segura Ruiz, Emilio J. 234

MASOTERAPIA DE RELAJACION EN PODOLOGIA - Fernández Seguin, Lourdes Mª; Algaba del Castillo, José; Domínguez Maldonado, Gabriel 237

REPERCUSIONES DEL ALCOHOLISMO EN LA SALUD DEL PIE: CASO CLINICO - Pérez Galey, Tomasa María; Garres Aragües, Nuria; Ramos Ortega, Javier; Pineda Bascon, Bárbara 242

PATOMECANICA Y TRATAMIENTO DE LA INSUFICIENCIA DEL MUSCULO PERONEO LARGO - Munuera Martínez, Pedro V.; Domínguez Maldonado, Gabriel; Palomo Toucedo, Inmaculada C.; Martínez Camuña, Luis; Castillo López, José Manuel 248

ENFERMEDAD DE FREIBERG: A PROPOSITO DE UN CASO - Amaro Meco, Paula; Berjillos Fernández, Araceli; Maldonado Soto, Sonia; Otero Alvarez, Marta; Ramos Blanco, Laura; Romero Valverde, Elena 256

N.º 5

FASCITIS PLANTAR. CASO CLINICO - Villalba Stroecker, Enrique 271

PIE POLIOMIELITICO - Dueñas Moreno, Juan; Benhamu Benhamu, Salomón; Cañuelo González, Juan Alberto; González Ubeda, Rafael 274

PROTOCOLO DE EXPLORACION EN GUARDERIAS INFANTILES. RESULTADOS - Cañuelos González, Juan Alberto; Domínguez Maldonado, Gabriel; Benhamu Benhamu, Salomón; Dueñas Moreno, Juan; González Ubeda, Rafael; Rodríguez Jiménez, Manuel 279

CALZADO Y ORTESIS - Instituto de Biomecánica de Valencia 284

PROGRAMA DE SALUD PODOLOGICA EN LA PRIMERA INFANCIA. IMPLANTACION, ACTIVIDADES Y RESULTADOS - Domínguez Maldonado, Gabriel; Munuera Martínez, Pedro V.; Martínez Camuña, Luis; Moreno Gómez, Susana; Cañuelo González, Juan Alberto 286

ANALISIS DEL GESTO DEPORTIVO EN LA CARRERA DE VELOCIDAD: CONCLUSIONES PODOLOGICAS - González Ubeda, Rafael; Paez Moguer, Joaquín; Riveros Restrepo, Zulika; Cabello Hidalgo, Pedro Pablo; Ramos Ortega, Javier; Cáceres Gutiérrez, Pilar; Algaba del Castillo, José 291

ESTUDIO DE LA BIOMECANICA DEL CICLISTA: REPERCUSIONES PODOLOGICAS - Ramos Ortega, Javier; Pineda Bascon, Bárbara; Pérez Galey, Mª Tomasa; Garres Aragües, Nuria; González Ubeda, Rafael; Paez Moguer, Joaquín 297

TRATAMIENTO ORTOPODOLOGICO EN INJERTO DE TALON. CASO CLINICO - Benhamu Benhamu, Salomón; Cañuelo González, Juan Alberto; Dueñas Moreno, Juan; González Ubeda, Rafael; Rodríguez Jiménez, Manuel 301

SESION CLINICA: TRATAMIENTO DE ULCERA ISQUEMICA EN PACIENTE DIABETICO - Lázaro Martínez, José Luis; Santamaría Rebollo, Esther 307

N.º 6

PATOMECANICA DEL PRIMER RADIO - Pascual Gutiérrez, Roberto; López Ros, Paloma; Alónso Montero, Carolina; Chicharro Luna, Esther; Bustos García, María José 323

ISQUEMIA QUIRURGICA EN PODOLOGIA - Rayo Rosado, Rafael; Juárez Jiménez, José Mª; Martínez Camuña, Luis; Palomo Toucedo, Inmaculada; Córdoba Fernández, Antonio 334

EL CALZADO PARA PIE DIABETICO - Pérez, Rodolfo 340

EL PIE EN LA ESPINA BIFIDA - Serradilla Cano, Rubén 341

CARACTERISTICAS DEL CALZADO EN EL DIABETICO - Alonso Montero, Carolina; Bustos García, Mª José; Pascual Gutierrez, Roberto 349

SOPORTE PLANTAR: NUEVO METODO DE CONFECCION - Villalba Strohecker, Enrique; Gasco Arribas, Teresa; Sastre Martín, Sigfrido 353

MATRICECTOMIA QUIRURGICA PARCIAL CON TECNICA DE WINOGRAD. A PROPOSITO DE UN CASO - Pérez del Pozo, José Francisco; Alvarez Ignacio, Nuria; García Carmona, Javier; Moreno de Castro, Manuel 356

AMPOLLAS POR FRICCION EN EL PIE: NUEVA ALTERNATIVA DE TRATAMIENTO - Sastre Martín, Sigfrido 364

ESCLEROSIS TUBEROSA - Liliana Barbarelli; Patricia Juankele 368

PIE CAVO POR FLEXION PLANTAR DEL PRIMER RADIO. A PROPOSITO DE UN CASO - Escamilla Martínez, Elena 370

N.º 7

PATOLOGIA Y CIRUGIA TUMORAL - Valero Salas, José 382

N.º 8

PIE HEMIPLEJICO - Penades Casanova, Francisca; Vázquez Martínez, Expédito Vicente 418

EVALUACION RADIOLOGICA PREQUIRURGICA DE LOS RADIOS CENTRALES Y DEL QUINTO RADIO - García Carmona, Francisco Javier; Moreno de Castro, Manuel; Fernández Morato, Diana 425

MANEJO QUIRURGICO DEL PACIENTE DIABETICO - García Carmona, Francisco Javier; Moreno de Castro, Manuel; Fernández Morato, Diana 433

RIESGOS LABORALES Y PREVENCION EN PODOLOGIA - Calero Sarrión, Raquel; Peiro Martínez, Raquel 449

SESION CLINICA. NEUROMA DE MORTON. A PROPOSITO DE UN CASO - Ramos Blanco, L.; Orejana García, A.M.; Pascual Huerta, J.; Fuentes Peñaranda, Y.; Labarta González-Vallarino, A.A.; Romero Valverde, E.; Amaro Meco, P. 457

CORRECCION QUIRURGICA DE UN QUINTO DEDO SUPRADUCTUS - Martos Medina, Dionisio D.P.; Morillas Suárez, Carmen D.P.; Torres Latorre, Miguel Angel D.P. 466

REVISTA ESPAÑOLA DE PODOLOGIA

2.ª EPOCA / VOL. XII / NUM. 1 / ENERO - FEBRERO 2001

FEDERACION ESPAÑOLA DE PODOLOGOS

RELAXBEL CREMA
Relajante y descongestiva
RELAXBEL SOLUCION
En envase pulverizador

- Mejora la microcirculación periférica.
- Reduce el cansancio y edemas en piernas y pies
- Evita la formación de varices.
- Relajante post-deportivo.

LENSABEL CREMA
Hidratante y nutritiva

- Grietas por resecamiento
- Descamación en piernas y pies.
- Cualquier problema de deshidratación dérmica.

BELENSA TALCO
Antitranspirante secante

- Hiperhidrosis
- Bromhidrosis
- Evita irritaciones mecánicas.
- Basta espolvorear el calzado.
- Absorbe sudor y mal olor.
- De amplio uso en el deporte.

BELENSA CREMA ANTITRANSPIRANTE
Desodorante, bactericida

- Hiperhidrosis
- Bromhidrosis
- Corrige alteraciones dérmicas debidas a la sudoración.
- Regula la transpiración.
- Con acción bactericida.

Lensa

Laboratorio de Especialidades Nacionales, S.A.
LENSA - c/. Potosi, 2 - 08030 Barcelona - Spain

REVISTA ESPAÑOLA DE PODOLOGIA

ORGANO DE LA FEDERACION ESPAÑOLA DE PODOLOGOS

S U M A R I O

TEMAS A REVISION

PARADA CARDIO-RESPIRATORIA (II). RCP AVANZADA EN UNA CONSULTA DE PODOLOGIA 12

PIE PRONADO 23

ORIGINALES

PREVENCION DE RIESGOS LABORALES EN PODOLOGIA 28

LA ACUPUNTURA APLICADA AL DOLOR DEL PIE 43

CONSULTA DIARIA/CASOS PRACTICOS

TUMORACION PERIUNGUEAL. CASO CLINICO 46

INSUFICIENCIA DEL MUSCULO TIBIAL POSTERIOR. CASO CLINICO 5

MATRICECTOMIA QUIRURGICA Y QUIMICA: CRITERIOS DE ELECCION Y CASOS CLINICOS 36

SESIONES CLINICAS U.C.M.

QUERATODERMIA PALMO-PLANTAR. DIAGNOSTICO DIFERENCIAL 57

Insuficiencia del músculo tibial posterior. Caso Clínico

Queratodermia palmo-plantar. Diagnostico diferencial

P O R T A D A

PORTADA: HOSPITALARIO ATENDIENDO A UN PEREGRINO, SIGLO XV
CALIZA GRIS TOURNUS, 60x75x30 cm.
LYON, MUSEE TORIQUE, HÔTEL CRADAGNE.

REVISTA ESPAÑOLA DE PODOLOGIA

ORGANO DE LA FEDERACION ESPAÑOLA DE PODOLOGOS

Vehículo creado para promover y reforzar las relaciones entre los profesionales podólogos de España y divulgar los trabajos, comunicaciones, avances, noticias y todo lo relacionado o de interés para el podólogo y la Podología.

DIRECTOR
José Valero Salas

SUBDIRECTOR
Juan Antonio Moreno Isabel

REDACTOR JEFE
Manuel Moreno López

CONSEJO DE REDACCION
José Claverol Serra
Evaristo Rodríguez Valverde
Luis Martínez Gómez
Julio Escalante Rivas
José Luis Salcini Macías
Miguel Hernández de Lorenzo Muñoz
Elías D. González Pérez

CONSEJO DE ADMINISTRACION

Presidente
José Andreu Medina

Vicepresidente
José Valero Salas

Secretario General
Manuel Moreno López

Administrador General
Claudio Bonilla Sáiz

Consejeros
Juan Antonio Moreno Isabel
Sindulfo Iglesias Llaneza

COMISION CIENTIFICA

Guillermo Lafuente Sotillos
Montserrat Marugán de los Bueis
Alvaro Ruiz Marabot
Bernat Vázquez Maldonado
Pedro M. Galardi Echegaray
Luis J. Garcés Gallego
Carolina Alonso Montero
José Ramos Galván
Luis Martínez Camuña
Manuel Moreno de Castro
José Luis Lázaro Martínez
Francisco Javier García Carmona
Antonio Córdoba Fernández

AVISOS: La Redacción no se hace responsable de los contenidos de los artículos publicados en la Revista Española de Podología, de los cuales se responsabilizan directamente los autores que los firman.

La Redacción se reserva el derecho de reimprimir los originales ya publicados, bien en la propia R.E.P. o en otras publicaciones de su incumbencia.

Queda prohibida la reproducción total o parcial de los trabajos publicados, aún citando su procedencia, sin expresa autorización de los autores y la Redacción.

Redacción: San Bernardo, 74 - Tel. 91 531 50 44
Fax: 91 523 31 49 - 28015 MADRID

Impresión: RAYDA, S.L. - Fuendetodos, 14-16
Tel. / Fax: 91 463 16 12 - 28047 MADRID
Depósito Legal: B-21972-1976
ISSN-0210-1238. N.º de SVR-215

INSUFICIENCIA DEL MUSCULO TIBIAL POSTERIOR. CASO CLINICO

* DOMINGUEZ MALDONADO, Gabriel
*MUNUERA MARTINEZ, Pedro V.
*SALCINI MACIAS, José Luis
*PALOMO TOUCEDO, Inmaculada C.
**SALCINI MACIAS, Francisco José

RESUMEN

En el siguiente trabajo presentamos un caso clínico de insuficiencia del músculo tibial posterior a causa de una sección traumática del tendón del mismo con instauración de pie plano asimétrico. Antes de la presentación del caso repasamos tanto la anatomía como la biomecánica de dicho músculo para más tarde pasar a la descripción de la patología, exploración y tratamiento del paciente.

PALABRAS CLAVE

Tibial posterior, insuficiencia, sección del tibial posterior, traumatismos del tibial posterior, tratamiento ortopodológico.

ABSTRACT

We are presenting a clinical case of insufficiency of the tibial posterior muscle due to a traumatic section of its tendon producing an asymmetrical flat foot, we will go through the anatomy and biomechanics of this muscle, description of the pathology, exploration and treatment of the patient.

KEY WORDS

Tibial posterior muscle, insufficiency, tibial posterior muscle section, tibial posterior traumatisms, orthopodological treatment.

INTRODUCCION

Una de las causas más comunes en la producción del pie plano adquirido en el adulto es la insuficiencia del músculo tibial posterior como consecuencia de artritis de retropié, procesos neuropáticos de retro y mediopié y artrosis de retropié[16]. Habitualmente la insuficiencia de este músculo ocurre como consecuencia de un proceso inflamatorio del tendón y de la vaina que lo recubre a nivel del canal retromaleolar. Se inicia de esta forma una degeneración de las fibras de colágeno del tendón, que incluso puede llegar a producir una ruptura espontánea (como puede ocurrir en procesos artríticos), causando una disfunción del mismo. Esto conlleva a la instauración progresiva de un pie plano adquirido, que cursa con dolor e inflamación de la zona tendinosa por detrás del maleolo interno[1, 10, 16, 17]. Son más raros los casos de disfunción del músculo tibial posterior por ruptura traumática de su tendón, ocasionando una instauración brusca de un pie plano asimétrico con deformidad de valgo de retropié y abducción de antepié. Si además el proceso traumático se produce en una edad temprana podrá desarrollar una deformidad de las estructuras óseas en crecimiento debido a una nueva distribución de las presiones sobre el tejido óseo en desarrollo, llegando a consolidar una deformidad inveterada de pie plano irreductible en el adulto.

RECUERDO ANATOMICO

El tibial posterior nace entre el flexor largo de los dedos y el flexor propio del dedo grueso, por los que se encuentra cubiertos. Es el músculo más profundamente situado del grupo flexor.[14, 28, 32]

Tiene su inserción proximal en: 1.º, en la línea oblicua de la tibia (lado inferior), debajo del músculo sóleo; 2.º, en la cara posterior de la tibia, por encima y afuera del flexor común de los dedos; 3.º, en la porción de la cara interna del peroné que está situada por detrás del ligamento interóseo; 4.º, en los dos tercios superiores de este ligamento interóseo; 5.º, en los tabiques fibrosos que lo separan de los dos flexores largos.[12, 14, 20, 28, 32]

Desde estas numerosas inserciones las fibras carnosas del músculo se dirigen hacia abajo por medio de un

* *Profesor de Podología de la Universidad de Sevilla.*
** *Diplomado en Podología.*
CORRESPONDENCIA: Departamento de Enfermería, Fisioterapia y Podología. E.U. Ciencias de la Salud. Avda. Sánchez Pizjuán s/n. 41009 Sevilla.
Coordinador: Lafuente Sotillos, Guillermo. Profesor Titular de Podología. Universidad de Sevilla.

largo tendón. Este tendón está situado primeramente por fuera del flexor común de los dedos, pero lo cruza en la parte inferior de la pierna. Se coloca detrás del maleolo tibial, rodeándolo de atrás a delante y de arriba abajo. Ocupa una corredera osteofibrosa que le es propia y está tapizada por una sinovial destinada a facilitar sus movimientos. Pasa profundo al ligamento anular interno y superficial al ligamento deltoideo para entrar en el pie. (Fig.1)[12, 14, 32]

Fig. 1

En el pie es primero inferior al ligamento calcáneo-cuboideo plantar, el tendón después se divide en dos. La parte más superficial y más grande, que continúa directamente el tendón, se inserta en el tubérculo del escafoides, desde el cual se continúan fibras hacia la superficie inferior de la primera cuña. La división externa, más profunda termina insertándose en la segunda cuña y en las bases de II, III y IV metatarsianos. Se han descrito también fascículos para el cuboides, tercera cuña y apófisis menor del calcáneo.[28, 32]

El tendón terminal del tibial posterior presenta, a nivel de su inserción escafoidea o un poco por detrás de esta, un núcleo fibrocartilaginoso, cuya existencia es bastante constante. Este núcleo es susceptible de osificarse, constituyendo de este modo un verdadero sesamoideo intratendinoso que recibe el nombre de os tibiale externum.[28]

El tibial posterior está inervado por el nervio tibial (L IV y V), y recibe aporte sanguíneo principalmente por la arteria tibial posterior.[6, 12, 32]

FISIOLOGIA DEL MUSCULO TIBIAL POSTERIOR

El músculo tibial posterior posee un tendón triarticular, que actúa sobre la articulación del tobillo, subastragalina y mediotarsiana. Junto con el flexor común de los dedos, el flexor propio del dedo gordo y los Peroneos participa en la flexión plantar del tobillo, proporcionando una fuerza de flexión plantar accesoria del mismo (constituyen una catorceava parte de la fuerza de extensión del tobillo, desarrollada principalmente por el tríceps sural). No es esta la función principal de los músculos retromaleolares internos, pero sí que contribuyen a la propulsión hacia delante y arriba del maleolo tibial al tensarse los tendones retromaleolares ayudando de esta forma al tríceps sural en su acción extensora del tobillo. Exactamente igual ocurre a nivel del maleolo externo, donde los tendones peroneos se tensan propulsando el maleolo peroneal hacia delante y arriba, y ayudando también en la extensión del tobillo. El equilibrio correcto en la acción de la musculatura retromaleolar interna y retromaleolar externa condicionará una correcta orientación de la extensión del tobillo realizada por el tendón de Aquiles.[2, 11, 13]

Durante su contracción, el tendón del tibial posterior desplaza el escafoides hacia dentro, actuando como un potente adductor, antagonista directo del peroneo lateral corto.[2, 6, 13, 15]

Debido a su orientación medial respecto a los ejes oblicuos de las articulaciones subastragalina y mediotarsiana, se comporta como un potente supinador de dichas articulaciones con un largo brazo de palanca.[2, 6, 11, 15]

Las extensiones plantares del tendón del tibial posterior en los huesos del tarso y metatarso desempeña un papel primordial, junto con el abductor del dedo gordo y el peroneo lateral largo en el sostén de la bóveda plantar[13], y como consecuencia de su acción se produce una aumento de la concavidad del arco interno[2, 13]. Estudios electromiográficos realizados con el fin de determinar la acción de los músculos extrínsecos del pie encargados del sostén dinámico de la bóveda plantar en el plano sagital, han determinado al tibial posterior como el músculo más importante en esta función sobre el flexor propio del dedo gordo, flexor común de los dedos y peroneo lateral largo.[29]

La actividad del músculo tibial posterior durante la marcha va a registrar dos picos de máxima actividad electromiográfica, que son en la fase de choque de talón y en la fase de despegue. (Fig.2)[3, 25, 30]

Fig. 2

Estudios electromiográficos realizados por el Instituto de Biomecánica de Valencia muestran un primer momento de máxima actividad muscular en la fase de contacto inicial (o choque de talón). Dicha actividad decrece pero se mantiene durante toda la fase media del apoyo (o pie plano sobre el suelo), y vuelve a dibujar un pico de máxima actividad electromiográfica en la fase final del apoyo, cuando el talón empieza a levantarse del suelo.

Durante la fase de oscilación del miembro se encuentra inactivo, pero en la fase de contacto inicial comienza su actividad (uno de los dos picos de máxima actividad muscular) tan pronto como el pie toca el suelo. Posiciona al pie correctamente para la toma de contacto con el suelo en supinación de retropié, y actúa como estabilizador lateral durante toda esta fase. En este momento de apoyo unipodal la pierna no se encuentra alineada verticalmente sobre el astrágalo en un plano frontal, sino que existe una angulación de hasta de 10º debido al posicionamiento en valgo del retropié causado por las fuerzas de reacción que actúan sobre la cara posteroexterna del talón, externas al eje oblicuo de la articulación subastragalina, causando así un gesto pronador en dicha articulación. En este sentido la contracción excéntrica del tibial posterior actúa como estabilizador lateral desacelerando la pronación de la articulación subastragalina y la consiguiente rotación interna de la tibia, con el fin de evitar una caída lateral de todo el cuerpo, actuando así como un ligamento activo. (Fig.3)[10, 15, 23, 25, 30]

Fig. 3

Durante la fase media de apoyo o fase de medioapoyo la contracción concéntrica del tibial posterior tiene su mayor acción en la supinación de la subastragalina debido a su largo brazo de palanca[10, 25, 30]. También colabora débilmente en la desaceleración del movimiento hacia delante de la tibia. Los tendones del tibial posterior y del peroneo lateral largo actúan en conjunto para comprimir el tarso y estabilizar el mediopié[25, 30]. En este momento el peso del cuerpo incide sobre la bóveda plantar aplanándola. Simultáneamente, la contracción de todos los músculos tensores, entre ellos el tibial posterior, se opone a este desplome de la bóveda; constituyendo así un efecto amortiguador. (Fig. 4)[13, 29]

En la fase final del apoyo o fase de propulsión se produce el despegue del talón efectuado principalmente por el tríceps sural y accesoriamente por los músculos retromaleolares internos y externos, que contribuyen en una flexión plantar del tobillo alineada en el plano frontal[2, 13]. La bóveda, aplanada entre el suelo por delante, la fuerza muscular del tríceps por detrás y el peso del cuerpo en medio (palanca de segundo género) tendería a aplanarse si no interviniesen de nuevo los tensores plantares, generando un segundo efecto amortiguador[13]. En este momento es importante que

Fig. 4

el pie se comporte como una palanca rígida que transmita la fuerza generada por el tríceps sural hasta las cabezas de los metatarsianos a través de la fascia y musculatura plantar[7, 16, 27, 30]. Para esto es imprescindible la acción del tibial posterior, el más potente inversor del pie debido a su largo brazo de palanca, que actúa invirtiendo las articulaciones subastragalina y mediotarsiana colocando de esta forma los ejes de las carillas articulares calcáneo-cuboidea y astrágalo-escafoidea divergentes, bloqueándolas[25, 27, 30]. De esta forma el pie se comporta como una palanca rígida de primer grado fundamental para la propulsión en el paso. (Fig. 5)[22]

Fig. 5

La función del tibial posterior disminuye una vez que se ha levantado el talón y el pie se encuentra apoyado sobre los dedos (fase previa a la oscilación) y sólo participa marginalmente en la flexión plantar del tobillo[10, 25, 30].

SECCION TRAUMATICA DEL TENDON DEL TIBIAL POSTERIOR. CASO CLINICO.

- Presentación del caso:

Acude a la consulta paciente de 41 años de edad, varón referenciando dolor en la cara lateral del pie e inestabilidad durante la marcha.

- Anamnesis:

No existen antecedentes familiares podológicos de importancia. Refiere una lesión en el pie izquierdo por debajo y detrás del tobillo en la infancia (4 ó 5 años aproximadamente) producida con el cristal de una botella de vidrio rota en la arena de la playa. Comenta que desde entonces el pie se le ha ido deformando progresivamente, y en la actualidad sufre de dolor en el mismo durante casi todo el día, pues deambula la mayor parte del mismo.

- Exploración podológica:

Inspección y Palpación: se aprecia la cicatriz del corte por debajo y detrás del maleolo interno. No es posible la palpación de los posibles cabos de ruptura tendinosa. (Fig.6)

Fig. 6

Exploración Articular: la movilidad de las caderas y rodillas son normales. En el pie se aprecia limitación en la amplitud del movimiento en las articulaciones del tobillo, ASA y AMT en el pie izquierdo. El recorrido de la AMT del pie izquierdo es en inversión, y existe limitación de la extensión de la MTF del primer dedo del mismo pie. El movimiento articular del pie derecho es normal. (Fig. 7)

Fig. 7

Exploración Muscular: en la actividad de muscular del pie izquierdo apreciamos un grado cero en la valoración del tibial posterior, colocando el tobillo en flexión plantar y pidiéndole al paciente que realice inversión del pie. También observamos una debilidad de los peroneos, que actúan contra gravedad pero no contra resistencia. Le pedimos al paciente en bipedestación que se coloque de puntillas levantando su peso sobre las cabezas metatarsales. En este gesto observamos una discreta inversión del calcáneo del pie derecho que no se produce en el lado afecto.[8, 9, 22, 26]

Esta debilidad de la musculatura del miembro afecto y el déficit en el desarrollo de la masa muscular que supone se aprecia con el individuo en bipedestación observándose una asimetría en el volumen de las pantorrillas. (Fig. 8)

Fig. 8

Bipedestación Estática: sobre el podoscopio se aprecia huella de contacto normal en el pie derecho y aplanada de 2º grado con signo de la laguna en pie izquierdo.

El individuo adopta una posición de la extremidad izquierda rotada externamente. La cabeza del astrágalo se hace prominente en la cara medial del pie. El escafoides se encuentra descendido acompañado de una disminución del arco interno.

En una visión posterior se aprecia el retropié izquierdo valguizado (5º Helbing), en comparación con el lado sano que aparece neutro. Se observa el signo "demasiados dedos" en el pie izquierdo: se observan demasiados dedos por el lateral externo del pie debido a la pronación del mismo. (Fig. 9)[9]

Fig. 9

No se aprecian dismetrías en bipedestación ni en decúbito.

Exploración de la marcha: se observa marcha inestable, con aumento de la pronación en el pie izquierdo y falta de propulsión, y una discreta pronación del pie derecho.

Se aprecia toma de contacto con la zona medial del talón en el pie izquierdo. El calcáneo entra en una posición de eversión que se acentúa a medida que el pie va tomando contacto con el suelo. En la fase medioapoyo podemos observar la ASA totalmente pronada, con hundimiento del arco interno y la cabeza del astrágalo marcada en la cara medial del pie. El ángulo de Fick se encuentra aumentado en este miembro. Apreciamos también un despegue totalmente apropulsivo.

En el pie derecho apreciamos una marcha pronadora. (Fig. 10)

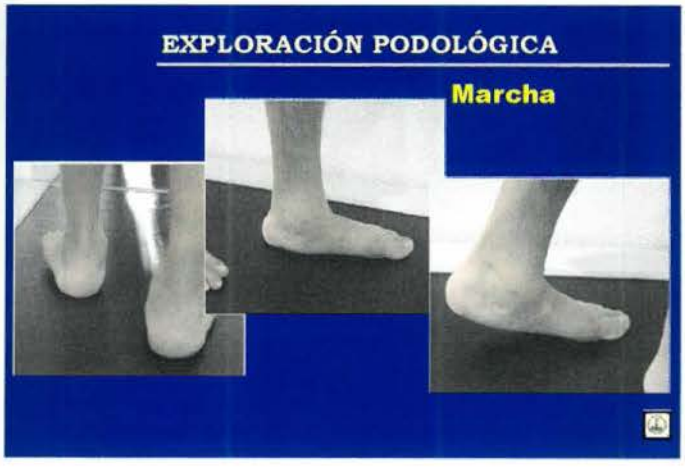

Fig. 10

- Pruebas complementarias:

Estudio computerizado de la marcha: apreciamos en el pie izquierdo una toma de contacto con el suelo con la parte medial del talón. El siguiente punto de apoyo es la cabeza del V metatarsiano. Se produce una desviación de las cargas hacia medial durante la fase media del apoyo que sobrecarga las cabezas de los metatarsianos centrales. Durante toda esta fase se aprecia un menor apoyo del I metatarsiano respecto al resto. En el despegue la carga es recibida por los metatarsianos centrales y primer dedo, con déficit de apoyo del I metatarsiano.

En el pie derecho apreciamos una transmisión rápida de la carga desde retropié hacia antepié y una ausencia de apoyo del primer metatarsiano durante el despegue. La toma de contacto con el talón sí se realiza con la zona externa del mismo. Apreciamos una mayor carga sobre los metatarsianos centrales. (Fig. 11)

Radiología: en una proyección lateral en carga del pie afecto apreciamos hundimiento del arco longitudinal interno con escafoides descendido. En una proyección dorsoplantar en carga se observa un aumento del ángulo astrágalo-calcáneo. (Fig. 12)

Fig. 11

Fig. 12

- Diagnóstico:

Pie plano por insuficiencia del tibial posterior con síndrome del tarso secundario.

- Patomecánica de la disfunción del tibial posterior por sección traumática tendinosa:

Además de la pérdida del tendón de Aquiles, ninguna otra unidad musculotendinosa distal a la rodilla puede producir tantos síntomas y deficiencias funcionales como la pérdida del tibial posterior[24].

La disfunción del tibial posterior va a repercutir alterando la marcha normal del sujeto. Se va a producir un desequilibrio en el balance entre la musculatura inversora, tibial posterior, y su antagonista directo el peroneo lateral corto. La acción opuesta de este músculo puede causar deformidades características incluyendo abducción del antepié y valgo de retropié[5, 15, 16, 17, 18, 21, 24]. Según Mitzel y cols. estas deformidades no aparecerían en caso de una disfunción conjunta de tibial posterior y peroneo lateral corto, estableciéndose un nuevo "equilibrio adquirido" que no repercutiría sobre la marcha[19]. Sin embargo, otros autores como Lelièvre sugieren que una falta de función conjunta de estos dos músculos también colocaría al pie en valgo debido a las fuerzas de acción (peso corporal) y reacción (resistencia del suelo) entre las que se encuentra el pie, que girará hacia fuera debido a la oblicuidad de sus superficies articulares[15, 22].

Cuando existe ruptura completa del tendón del tibial posterior el pie afecto va a perder el músculo inversor más potente que posee[4, 5, 7, 13, 19, 29, 30]. Durante el paso, en la fase de contacto inicial (choque de talón) se va a producir un desequilibrio de orientación lateral entre la musculatura inversora y eversora del pie a favor de esta última, debido a la fuerza en eversión realizada por el peroneo lateral corto, antagonista directo del tibial posterior, sin oposición alguna, que incluso puede encontrarse acortado[22]. Esta situación condiciona un mal posicionamiento del pie con respecto al suelo en el momento de la toma de contacto, que procedería a realizarse con la zona central e incluso medial del talón, agotando en este caso la capacidad de pronación de la articulación subastragalina.

Por otro lado, la pronación de la articulación subastragalina durante la fase inicial del apoyo debido a la fuerza de reacción del suelo, no encontrará resistencia muscular alguna, permitiéndose de esta forma un movimiento en aducción del astrágalo acompañado de valgo del calcáneo (pronación del retropié), que incluso puede producir subluxación de la articulación astrágalo-escafoidea marcándose el relieve de la cabeza del astrágalo en el borde interno del pie[1, 13, 15, 22]. Esta *no desaceleración* de la pronación de la subastragalina se acompaña de un movimiento excesivo de rotación interna de la tibia acompañante de la pronación del retropié[30].

Durante la fase de apoyo medio, a medida que el pie apoya completamente sobre el suelo, se produce un aplanamiento de la bóveda plantar debido al peso del cuerpo que incide directamente sobre el pie en apoyo unipodal[13]. En este momento la acción de los músculos tensores de la bóveda plantar se encuentra disminuida al no existir la función del tibial posterior, responsable principal del sostén del arco longitudinal interno[29]. De esta manera se produce un aplanamiento completo de la bóveda plantar con disminución de la amortiguación ejercida por la misma, resultando una huella de contacto de pie plano[13]. Esta pérdida del arco ocurre en la articulación astrágalo-escafoidea, escafoideo-cuneana, cuneiforme-metatarsal o en más de uno de estos puntos[24].

Permanece la inestabilidad lateral del pie por disfunción del tibial posterior durante toda esta fase. El pie adopta una postura de pronación debido a la acción del peso corporal que altera el alineamiento óseo de retropié[22, 23].

A partir de este momento y durante la fase final del apoyo o despegue de talón se produce una alineación incorrecta de la flexión plantar del tobillo. La fuerza accesoria generada por los tendones retromaleolares externos es mayor que las del compartimento interno[4, 13]. En este caso la acción ejercida por el tríceps sural se ve orientada hacia externo debido a la mayor fuerza ejercida por los peroneos en ausencia del vector de fuerza en adducción desarrollado en el plano frontal por el tibial posterior[29]; llevando el pie a abducción, con una rotación externa de todo el miembro y abriendo el ángulo de la marcha en el pie afecto.

Por otro lado, se produce un déficit en la transmisión de fuerza generada por el tríceps hacia el antepié. Esto se debe al aumento de la pronación de la articulación subastragalina y mediotarsiana en el tiempo, que no bloquean al I metatarsiano fijándolo sobre el plano del suelo, y permite un movimiento de flexión dorsal o elevación del mismo[4, 7, 27, 30]. Se produce una elongación de las estructuras ligamentosas de soporte a lo largo del arco longitudinal medial produciendo un pie plano clínicamente[4, 7]. Mientras la cabeza del astrágalo empieza a plantarflexionar y el antepié va en abducción, el I metatarsiano dorsiflexiona. Este proceso estira el complejo capsuloligamentoso plantar hasta el límite de la articulación cuneometatarsiana aplanando la bóveda del pie. Este proceso va a determinar un I metatarsiano insuficiente que evade de la carga, transmitiéndola a metatarsianos vecinos y provocando una sobrecarga de 2º y 3º normalmente. Esta insuficiencia del I metatarsiano asociada a insuficiencia del tibial posterior está descrita por Hintermann y Gächter en un estudio realizado sobre 21 pacientes, donde encontraron esta asociación presente en el 100% de los casos estudiados[7].

Además el comportamiento de flexión dorsal del I metatarsiano va a limitar el movimiento de extensión de la articulación metatarsofalángica del primer dedo, impactando la base de la falange proximal con el cartílago articular de la cabeza del metatarsiano en cada paso, desarrollando de esta manera una degeneración de la articulación con disminución del rango de movimiento pudiendo llegar a instaurarse un hallux rigidus[7, 27].

- Tratamiento:

Soportes plantares confeccionados sobre moldes de escayola en carga. El material empleado fue polipropileno de 4 mm. de grosor por su buena adaptación. Sobre él colocamos una cubierta de espuma de polietileno de media densidad para amortiguar y aliviar la presión que ejerce la plantilla sobre el tubérculo del escafoides.

La plantilla produce un efecto de control del retro y mediopié evitando una pronación excesiva del mismo. De esta manera evitamos la compresión externa de la ASA que se produce cuando esta articulación trabaja continuamente en eversión, eliminando así el agente causal del síndrome del tarso.

Además efectuamos un buen ajuste del polipropileno a lo largo del primer radio para ofrecerle un mayor apoyo al mismo, y de esta manera frenar la formación del hallux rigidus. (Fig. 13)

Fig. 13

CONCLUSIONES

- El tibial posterior es el más potente inversor del pie y desempeña una importante función de bloqueo de las articulaciones tarsianas, bloqueando al

mediopié permitiendo un comportamiento de este como palanca rígida necesaria en la fase de propulsión de la marcha.

- La pérdida de la función de este músculo va a originar un desequilibrio a favor de la musculatura eversora que no encuentra resistencia alguna llevando al pie a una posición de valgo de retropié y posteriormente a supinación del antepié.
- El aumento de la pronación del retropié por disfunción del tibial posterior puede causar patologías de antepié tales como hallux rigidus.
- El tratamiento conservador mediante soportes plantares supone una alternativa a la cirugía compensado la deformidad y evitando la progresión de la misma.

BIBLIOGRAFIA

1. **ALEXANDER, I.J.** *El pie: exploración y diagnóstico.* Barcelona: Jims; 1992.
2. **BUSQUET, L.** *Las cadenas musculares.* Tomo IV: miembros inferiores. 2ª edición. Barcelona: Editorial Paidotribo; 1997.
3. **CAILLET, R.** *Síndromes dolorosos. Tobillo y pie.* 2ª edición. México: Manual Moderno; 1985.
4. **CHAO, W.; WAPNER, K.L.; LEE, T.H.; ADAMS, J.; HECHT, P.J.** *Nonoperative management of posterior tibial tendon dysfunction.* Foot and Ankle International. 17 (12): 736-741. Dic 1996.
5. **DYAL, C.M.; FEDER, J.; DELAND, J.T.; THOMPSON, F.M.** *Pes planus in patients with posterior tibial tendon insufficiency: asymptomatic versus symptomatic foot.* Foot and Ankle International. 18 (2): 85-88. Feb 1997.
6. **FUCCI, S.; BENIGNI, M.; FORNASARI, V.** *Biomecánica del aparato locomotor aplicada al acondicionamiento muscular.* 3ª edición. Barcelona: Doyma Libros; 1995.
7. **HINTERMANN, B.; GÄCHTER, A.** *The first metatarsal rise sign: a simple, sensitive sign of tibialis tendon dysfunction.* Foot and Ankle International. 17 (4): 236-241. Abr 1996.
8. **HISHOP, H.J.; MONTGOMERY, J.; CONMOLLY, B.** Daniels-Worthingham´s. *Pruebas funcionales.* Madrid: Marban, S.L.; 1999.
9. http://www.arthroscopy.com/sp09012.htm. *Posterior tibial tendon injuries.*
10. http://www.curtin.edu.au/curtin/dept/physio/podiatry/encyclopedia/pt/. *Tibialis posterior tendon dysfunction.*
11. **HUNT, G.** *Fisioterapia del pie y tobillo.* Barcelona: Jims; 1990.
12. **KAHLE, W.; LEONHARDT, H.; PLATZER, W.** *Atlas de anatomía.* Tomo I. Aparato locomotor. Barcelona: Ediciones Omega; 1995.
13. **KAPANDJI, A.** *Fisiología articular. Miembro inferior.* 5ª edición. Madrid: Editorial Médica Panamericana; 1997.
14. **LATABJET, M; RUIZ LIARD, A.** *Anatomía humana.* 3ª edición. Tomo I. Madrid: Editorial Médica Panamericana; 1997.
15. **LELIEVRE, J.; LELIEVRE, J.F.** *Patología del pie.* 4ª edición. Barcelona: Masson; 1993.
16. **LIM, P.S. et al.** *Posterior tibial tendon dysfunction: secondary MR signs.* Foot and Ankle International. 18 (10): 658-663. Oct 1997.
17. **LLANOS ALCAZAR, L.F.; ACEBES CACHAFEIRO, J.C.** *El pie.* Barcelona: Masson; 1997.
18. **MANN, R.** *Cirugía del pie.* 5ª edición. Buenos Aires: Editorial Médica Panamericana, S.A.; 1987.
19. **MIZEL, M.S. et al.** *Role of the peroneal tendons in the production of the deformed foot with posterior tibial tendon deficiency.* Foot and Ankle International. 20(5): 285-289. May 1999.
20. **NETTER, F.** *Colección Ciba de Ilustraciones Médicas.* Tomo 8.1. Sistema musculoesquelético: anatomía, fisiología y enfermedades metabólicas. Barcelona: Masson-Salvat Medicina; 1990.
21. **NUÑEZ-SAMPER, M.; LLANOS ALCAZAR, L.F.** *Biomecánica, medicina y cirugía del pie.* Barcelona: Masson, S.A.; 1997.
22. **PETERSON KENDAL, F; KENDALL McKREARY; GEISE PROVANCE, P. Kendall´s.** *Músculos: pruebas, funciones y dolor postural.* 4ª edición. Madrid: Marban libros, S.L.; 2000.
23. **PLAS, F; VIEL, E; BLANC, Y.** *La marcha humana. Cinesiología dinámica, biomecánica y patomecánica.* Barcelona: Masson; 1984.
24. **RICHARDSON E.G.** *Alteraciones de los tendones.* Capítulo 57 en: CRENSHAW, A.H. Campbell cirugía ortopédica. 8ª edición. Pg: 2695-2707. Madrid: Editorial Médica Panamericana; 1994.
25. **SANCHEZ LACUESTA, J.J. et al.** *Biomecánica de la marcha humana normal y patológica.* Valencia: IBV; 1999.
26. **SASTRE FERNANDEZ, S.** *Fisioterapia del pie. Podología física.* Barcelona: Publicaciones de la Universidad de Barcelona; 1991.
27. **SEIBEL, M.O.** *Función del pie.* Madrid: Ortocen; 1994.
28. **TESTUT, L; LATABJET, A.** *Tratado de anatomía humana.* Tomo I. Barcelona: Salvat Editores; 1988.
29. **THORDARSON, D; SCHOMOTZER, H; CHON, J; PETERS, J.** *Dynamic support of the human longitudinal arch.* Clinical Orthopeadics and Related Research; 316: 165-172. 1995.
30. **VALMASSY, R.L.** *Clinical biomechanics of the lower extremities.* St. Louis: Mosby; 1996.
31. **VILADOT, A. et al.** *Quince lecciones sobre patología del pie.* 2ª edición. Barcelona: Springer- Verlag Ibérica; 2000.
32. **WILLIAMS, P: WARQICK.** *Anatomía de Gray.* 36ª edición. Tomo I. Madrid: Churchill Livingston; 1996.

PARADA CARDIO-RESPIRATORIA RCP AVANZADA EN UNA CONSULTA PODOLOGICA

*** CALDERON GARCIA, Julián F.**
**** COBOS SERRANO, José Luis**
***** SANCHEZ CALVARRO, Mª Luz**
******CASTRILLO MEDIAVILLA, Olga**
*******GARCIA CARMONA, Fª Javier**

RESUMEN:

El objetivo de este artículo es mostrar los protocolos de actuación de soporte vital avanzado tras producirse una parada cardio-respiratoria.
Este artículo completa el protocolo de actuación de soporte vital básico publicado en esta revista en el nº 4, Mayo-Junio 2000.
La rápida actuación del podólogo, basándose en el conocimiento de las diferentes arritmias y la forma de tratarlas, el eficaz aislamiento de la vía aérea, la correcta técnica de elección y canalización de una vena y la administración de una serie de fármacos vitales, son la clave del éxito o el fracaso ante esta situación, si se producen en una consulta podológica.

PALABRAS CLAVES:

Parada cardio-respiratoria (P.C.R.), podología, muerte súbita, soporte vital avanzado (S.V.A.), resucitación cardio-pulmonar (R.C.P.), arritmia.

ABSTRACT:

This paper completes our protocols of guidelines or procedures in the presence of a cardiac arrest, published in the journal nº 4, May-June 2000.

The fast and expert action of the podiatrist based on his knowledge of the different techniques and the administration of the right and vital drugs, will be the key to his succes in a cardiac arrest.

KEY WORDS:

Cardiac arrest, podiatry, sudden death, basic vital support, heart and lung resuscitation, arrythmia.

1. INTRODUCCION

El soporte vital avanzado (S.V.A.) se realiza a continuación del soporte vital básico (S.V.B.). Su objetivo es reinstaurar el latido cardiaco efectivo del paciente mediante técnicas y actuaciones que incluyen:

- Aislamiento y manejo de la vía aérea. Ventilación.
- Accesos venosos para el uso de fármacos.
- Monitorización, diagnóstico y tratamiento de arritmias.

Todo ello encaminado a restablecer la función respiratoria y circulatoria perdidas en una parada cardio-respiratoria (P.C.R.).

Todas estas acciones deben estar dirigidas y realizadas por un equipo especializado, entrenado y equipado con el material adecuado.

Cuanto antes se identifique la arritmia, más rápida va a ser la actuación y por tanto mayor la probabilidad de supervivencia, así pues, diferenciamos cuatro tipos posibles de arritmias causantes de parada cardiaca:

- Taquicardia ventricular sin pulso (TVSP).
- Fibrilación ventricular (FV).
- Asistolia (AS).
- Disociación electromecánica (DEM).

** Diplomado en Podología y Enfermería. Servicio Cardiología pediátrica. H. Ramón y Cajal. Madrid.*
***D.U.E. Servicio de Cirugía Ortopédica y Traumatológica. H.G.U. Gregorio Marañón. Madrid.*
****D.U.E. Servicio de Neonatología. H. Infantil La Paz. Madrid.*
*****D.U.E. Servicios de Cuidados Intensivos. H.G.U. Gregorio Marañón. Madrid.*
******Profesor Asociado Departamento Enfermería. Jefe Servicio de Cirugía. Clínica Universitaria de Podología. Universidad Complutense de Madrid.*

La TVSP y la FV tienen el mismo procedimiento de actuación, ya que la TVSP puede degenerar en FV; los protocolos de actuación, por tanto quedan resumidos en tres:

- TVSP / FV.
- AS.
- DEM.

2. REANIMACION CARDIO-PULMONAR AVANZADA (R.C.P.A.)

2.1. Definición

Según la American Heart Association (AHA), la RCPA o soporte cardiaco avanzado para la vida (SCAV), incluye la RCP básica o soporte cardiaco básico para la vida (SCBV), más el uso de terapias adjuntas para apoyar la ventilación, tales como el establecimiento de vías intravenosas, administración de fármacos, monitorización cardiaca, desfibrilación, control de las arritmias o cuidados post-reanimación.

Por tanto podemos resumir que la RCP avanzada es la primera ayuda de urgencia, que incluye la RCP básica, más el uso de fármacos y terapias adjuntas, tales como ventilación y desfibrilación para restaurar la función cardiaca.

2.2. Protocolo de actuación

2.2.1. Aislamiento y manejo de la vía aérea. Ventilación

a) Intubación endotraqueal (iet).

La IET consiste en la colocación de un tubo semirrígido de plástico en la tráquea, pasando a través de faringe y laringe, lo que nos permite aislar y abrir la vía aérea y por tanto tener un control sobre ella, con lo cual conseguimos facilitar la ventilación mecánica, aportar altas concentraciones de oxígeno, aspirar secreciones, y si es necesario, administrar determinadas drogas esenciales en una RCP avanzada. Con la IET conseguimos que no se produzca ni distensión gástrica ni broncoaspiración. El objetivo de la ventilación es renovar el aire del árbol respiratorio para el adecuado intercambio gaseoso. Es fundamental que la concentración de oxígeno sea lo más alta posible (generalmente al 100 %).

b) Material

- Laringoscopio con palas curvas y rectas, (generalmente curva para adultos y rectas para niños pequeños).

- Tubo endotraqueal de distintos tamaños, con pneumotaponamiento para adultos y sin él para niños. Puede ser naso u orotraqueal y con un fiador adecuado al tamaño.

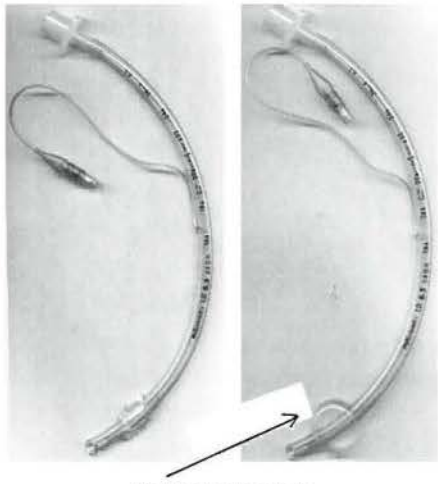

Pneumotaponamiento. *Tubos E.T. pediátricos.*

- Jeringuillas para inflar el pneumotaponamiento, generalmente de 10 cc y agujas 18 G.
- Equipo de aspiración provisto de sondas de aspiración, equipo de vacío, etc.
- Ambú con mascarilla de adulto y niño, provisto de alargadera para conectar a la fuente de oxígeno.

- Pinzas de Magill y Kocheer.

- Cánula orofaríngea (Guedell) adultos y niños o nasofaríngea.

Pinzas de Guedell.

- Fonendoscopio.
- Vendas, esparadrapos y apósitos.
- Lubricante hidrosoluble estéril.

Este material debe ser revisado periódicamente.

c) Técnica

El masaje cardiaco y la ventilación con ambú (balón - mascarilla), conectado a fuente de oxígeno al 100 %, no se debe suspender más de 30 segundos, que es el tiempo máximo que tenemos para intubar.

La técnica no es fácil. Debe realizarse de forma rápida y segura; sin riesgo.

La IET se puede realizar a través de la nariz o la boca y consiste en introducir el tubo hasta la traquea; centrándonos en la intubación oral, debemos colocar al paciente en posición adecuada con la cabeza en hiperextensión (siempre que no exista contraindicación):

- Aplicar lubricante en la porción distal externa del tubo para evitar lesionar los tejidos blandos.
- Se toma el laringoscopio con la mano izquierda, se introduce en la boca por el borde derecho, desplazando la lengua hacia la izquierda. Se avanza por la línea media hasta alcanzar la epíglotis colocando el extremo distal de la pala en el pliegue glosoepiglótico.
- Se eleva el laringoscopio perpendicularmente, con cuidado de no hacer presión sobre los dientes superiores, para hacer palanca, desplazando hacia arriba el maxilar inferior hasta visualizar las cuerdas bocales.
- Se introduce el tubo en la boca con la mano derecha; ayudándose de las pinzas de Magill, se introduce directamente en la traquea pasando a través de la glotis y se le hace avanzar hasta dejar situado el manguito distal más allá de las cuerdas bocales. Es importante no hacer presión con las pinzas de Magill sobre el balón de pneumotaponamiento, ya que ésta es la causa más frecuente de la rotura del mismo.

- Si por las características anatómicas del paciente no se puede dirigir la punta del tubo, se utilizará un fiador, el cuál no debe sobresalir distalmente del tubo. Este fiador permite moldear el tubo de manera que facilita su introducción.
- Una vez conseguida la intubación, se retira el fiador, se conecta el tubo endotraqueal al ambú y ventilando se comprueba por auscultación que el aire penetra en ambos pulmones.
- Una vez comprobada la correcta posición del tubo, se infla con la jeringuilla el manguito distal hasta producir pneumotaponamiento.
- Introducir el Guedell en la boca.
- Fijar el tubo con una venda y esparadrapo, señalando previamente la porción proximal del tubo que sobresale de la boca, para evitar que un desplazamiento del mismo pase inadvertido.
- Si disponemos de ulsioxímetro se podrá comprobar la efectiva oxigenación del paciente.

Existen otros procedimientos de ventilación pulmonar en caso de no conseguir la intubación endotraqueal, entre los que podemos señalar el obturador esofágico, la mascarilla laríngea, el combitubo,...

2.2.2. Vías de administración de fármacos. Accesos venosos

Disponer de una vía de administración de fármacos es esencial en la RCP avanzada, pero la accesibilidad de la misma nunca debe interrumpir o retrasar la desfibrilación, la intubación y la ventilación del paciente.

Las vías venosas para la administración de fármacos pueden ser: centrales y periféricas.

La vía periférica es la de primera elección, ya que presenta una serie de ventajas tales como:

- Cualquiera que sea la vía venosa elegida, la absorción del fármaco es la misma.
- Su canalización no interfiere con el resto de maniobras de la RCP.
- La técnica es sencilla.
- Permite administrar con baja resistencia grandes volúmenes de líquidos.
- Las complicaciones son mínimas.

Aunque también presentan algún inconveniente:

- Difícil canalización en situaciones de gran vasoconstricción, shock, personas obesas, edematosas,...
- Limita el uso de determinadas soluciones muy irritantes como el CL K, soluciones hiperosmolares,...
- No se aconseja el uso de las venas de los miembros inferiores por su alto índice de flebitis y trombosis.

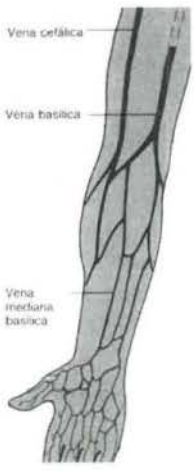

Dentro de los accesos venosos periféricos para situaciones de PCR, los de primera elección son las venas de las fosas antecubitales por su calibre, fácil y rápido acceso.

Como mencionamos anteriormente, se puede utilizar un acceso venoso central, el cual se llevará a cabo dependiendo de la experiencia del personal, de la situación en que se encuentre el paciente y cuando la canalización de una vía venosa periférica conlleve dificultades técnicas.

Los accesos venosos centrales más utilizados son:

- Yugular interna.
- Subclavia.
- Femoral.

En la administración de fármacos, en una RCP, por una vía venosa hay que tener en cuenta varios aspectos:

- El suero que debe utilizarse es salino.
- Inyectar 20 cc de suero tras la administración de una droga para asegurar su rápido acceso a circulación central.
- Pinzar el sistema de suero justo por detrás del punto por el que inyectamos el fármaco para evitar que el mismo ascienda hacia el recipiente del suero conectado y se retrase su paso a la circulación.
- Se pueden poner una o varias llaves de tres pasos, ya que facilitan la administración de varios medicamentos y sueros a la vez de forma rápida y aséptica.

a) Material y técnica de colocación de catéteres iv periféricos

Material:

- Catéter IV estéril del mayor calibre posible.
- Antiséptico.
- Compresor de goma.
- Gasas estériles.
- Apósito estéril.
- Llaves de tres pasos.
- Líquidos a perfundir.
- Alargadera y sistema de goteo.
- Guantes estériles.

Técnica

- Localización de la vena más adecuada.

- Aplicar antiséptico en la zona de punción.
- Compresión distal.

- Fijación del área y de la vena.
- Punción de la vena e introducción de la aguja o del catéter.

- Fijación de la vía y conexión al sistema de suero comprobando su permeabilidad y correcta canalización.

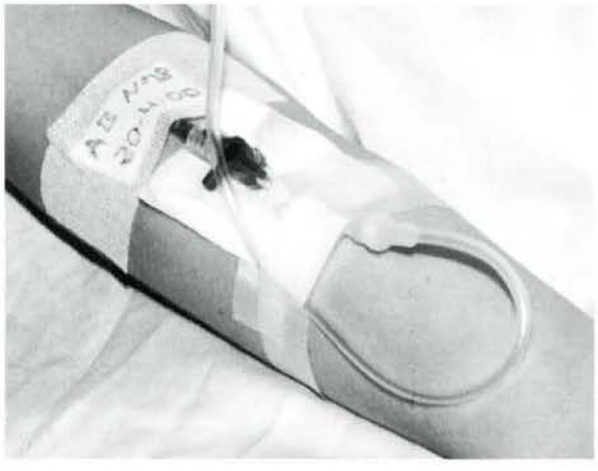

El catéter de elección para un acceso venoso periférico es el angiocatéter; es un catéter sobre aguja, corto y de grueso calibre, que permite el paso de grandes volúmenes de líquido.

En los niños pequeños, a veces resulta muy difícil obtener un buen acceso vascular en situaciones de emergencia, por lo tanto una buena vía alternativa de administración de fluidos y medicamentos es la vía intraósea siendo rápida, efectiva y segura; el personal que practique esta técnica debe estar muy bien entrenado porque no está exenta de complicaciones.

Como ya se dijo en el apartado de intubación endotraqueal, si es necesario, se puede utilizar como entrada de fármacos, la vía intratraqueal; ésta se usa cuando no se dispone de una vía venosa y presenta los siguientes inconvenientes:

- Se absorben con dificultad fármacos como adrenalina, atropina, lidocaina, naloxona, y está contraindicada su utilización con el bicarbonato sódico.
- Dificultad para el cálculo de dosis a administrar por su incierto grado de absorción, debido a patologías pulmonares asociados como atelectasias, edemas pulmonares,...; o por los efectos inherentes al propio fármaco como vasoconstricción local producida por adrenalina.
- Episodios de hipoxemia.

Por lo tanto:

- La dosis de fármaco a administrar debe ser dos o tres veces superior a la dosis intravenosa.
- Administrar 10 cc de solución salina tras la introducción del fármaco, ventilar para lograr una mayor distribución y absorción por el árbol bronquial.

A pesar de lo expuesto, el acceso endotraqueal de drogas es una vía alternativa cuando no se ha logrado la canalización venosa para el aporte de fármacos que son esenciales en una RCP avanzada.

2.2.3. Monitorización

En la RCP las actuaciones deben realizarse lo más rápidamente posible y con la mayor seguridad, para ello hay que hacer un sencillo y efectivo diagnostico. El electrocardiograma (ECG) de 12 derivaciones carece de sentido en este caso porque no queremos diagnosticar la enfermedad de base del paciente, sino que lo urgente es analizar la arritmia que se está produciendo y actuar sobre ella. Para ello usamos la monitorización cardiaca, que mide la actividad eléctrica del corazón, mostrada como curvas, mediante la colocación de electrodos en el tórax.

Las ondas y complejos básicos son:

Ondas P

Complejo QRS

Onda T.

En el nodo sinusal del corazón se genera un estímulo eléctrico que se transmite mediante el tejido de conducción específico a las aurículas y ventrículos generando un latido. Éste genera una corriente eléctrica que se transmite por los tejidos contiguos hasta la superficie de la piel, los electrodos situados en la piel, transmiten esta señal a través de unos cables hasta un monitor que los transforma en un trazado; dicho trazado nos va a permitir identificar el ritmo del corazón del paciente y tratarlo, teniendo en cuenta que

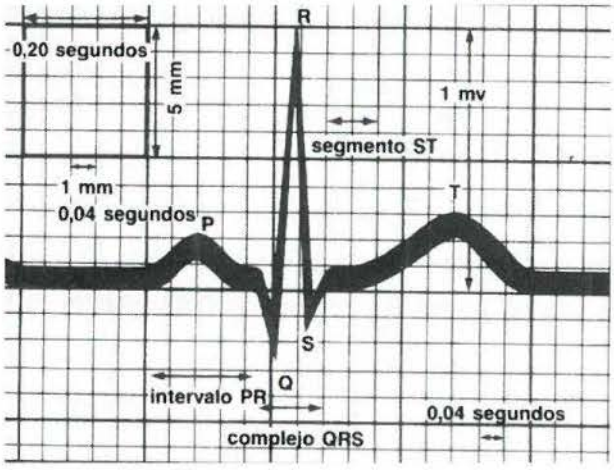

la actuación a llevar a cabo no sólo depende del ritmo observado sino también del estado general del paciente.

a) Material

- Monitor con cables y electrodos.



- Pasta conductora.
- Electrodos desechables adhesivos.



- Alcohol.

b) Técnica

- Limpiar la piel y rasurar si es necesario.
- Aplicar sobre la piel los electrodos, comprobando que tengan suficiente pasta conductora. La localización de los mismos dependerá de la derivación deseada.
- Conectar los cables a los electrodos.
- Ajustar tamaño y trazado en el monitor.
- Ajustar alarmas.

Una de las derivaciones más utilizadas para la monitorización, es la derivación II, en la cual la onda P se visualiza claramente. Para ello se sitúan los electrodos de la siguiente manera:

Electrodo + : Línea clavicular media izquierda o por debajo del 5º espacio intercostal.

Electrodo - : Hombro derecho por debajo de la clavícula.

Toma de tierra: Puede situarse en cualquier lugar del cuerpo. Este electrodo estabiliza el patrón eléctrico.

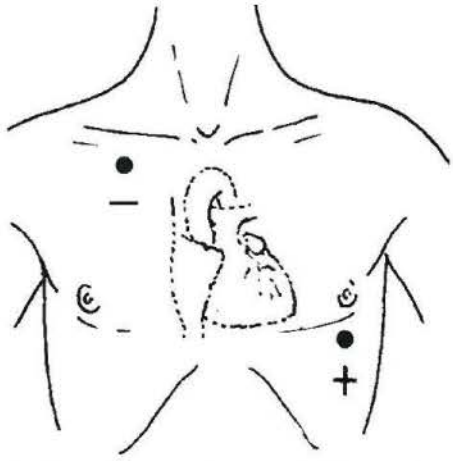

2.2.4. Diagnóstico y tratamiento de arritmias

Las arritmias causantes de parada cardiaca son:

TVSP / FV

AS

DEM

a) Taquicardia ventricular sin pulso / fibrilación ventricular. (TVSP / FV).

TVSP : Consiste en más de 3 contracciones ventriculares prematuras, que ocurren en sucesión a una frecuencia de más de 100 l/m.

- *QRS* ancho, con frecuencia rápido, entre 100 y 250 l/m.
- *ONDAS P:* generalmente no visibles, pero pueden ser retrógradas.
- *Ritmo:* regular aunque a veces aparece irregular.

Es una arritmia amenazadora para la vida, que muchas veces desemboca en fibrilación ventricular.

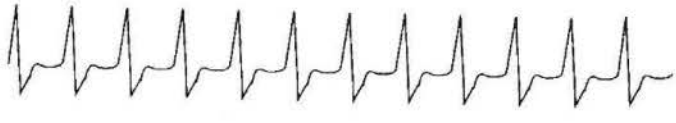

Taquicardia Ventricular.

FV : Es una despolarización rápida, desorganizada de los ventrículos caracterizada por la falta de impulso eléctrico específico, conducción y contracción.

- *Ritmo :* caótico, rápido y sin patrón o regularidad.
- *Onda P, Complejo QRS, Segmento ST y Onda T* : no se pueden identificar.

Es amenazadora para la vida, el gasto cardiaco cesa, por lo que sobreviene rápidamente la muerte.



Fibrilación Ventricular.

• Tratamiento

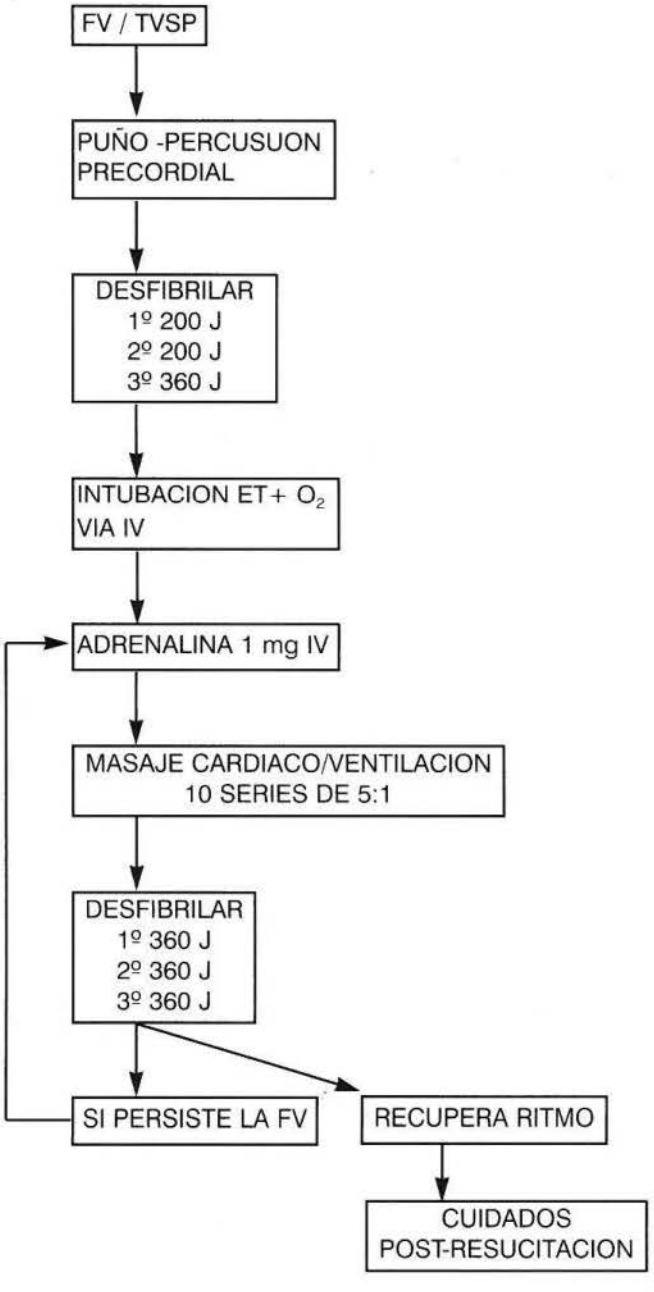

- Comprobamos que el paciente está en TVSP/FV.
- Realizamos una puño-percusión precordial con el objeto de revertir el ritmo.
- Si no es eficaz realizamos 3 descargas consecutivas con el desfibrilador (200 - 200 - 360 Julios) comprobando ritmo entre cada choque.
- Si el paciente no recupera el ritmo, realizamos la intubación endotraqueal conectando oxígeno al 100 % y canalizamos vía intravenosa.
- Administramos 1 mg de adrenalina en bolo al mismo tiempo que realizamos 10 series de masaje cardiaco - ventilación, al ritmo de 5 compresiones / 1 ventilación.
- Seguidamente volvemos a aplicar 3 choques consecutivos con el desfibrilador, esta vez de 360 J cada uno.
- Si persiste la TVSP/FV iniciar una nueva serie, comenzando con la administración de adrenalina.
- Si después de 3 series no ha revertido el ritmo, se pueden usar bicarbonato sódico y antiarrítmicos.
- Si el paciente recupera el ritmo se inician los cuidados post-resucitación.

Este protocolo es igual para niños que para adultos. Las variaciones en niños son las siguientes:

- 1ª serie de descargas: 2 Julios/ Kg de peso.
  2 Julios/ Kg de peso.
  4 Julios/ Kg de peso.

- 2ª serie de descargas: 4 Julios/ Kg de peso.
  4 Julios/ Kg de peso.
  4 Julios/ Kg de peso.

- Dosis de adrenalina: 1ª dosis = 0.01 mg/ Kg de peso.
  Resto de las dosis = 0.1 mg/ Kg de peso.

b) Asistolia

Consiste en la ausencia total de actividad eléctrica ventricular.

- *Ritmo:* auricular y ventricular, generalmente indiscernibles.
- *Onda P*: puede estar presente.
- *Complejo QRS, segmento ST y Onda T*: ausentes.

Es amenazadora para la vida y tiene mala respuesta al tratamiento. A veces se puede confundir con FV, por lo que es conveniente comprobar, al menos, dos derivaciones y aumentar la amplitud del trazado en el monitor.

• Tratamiento

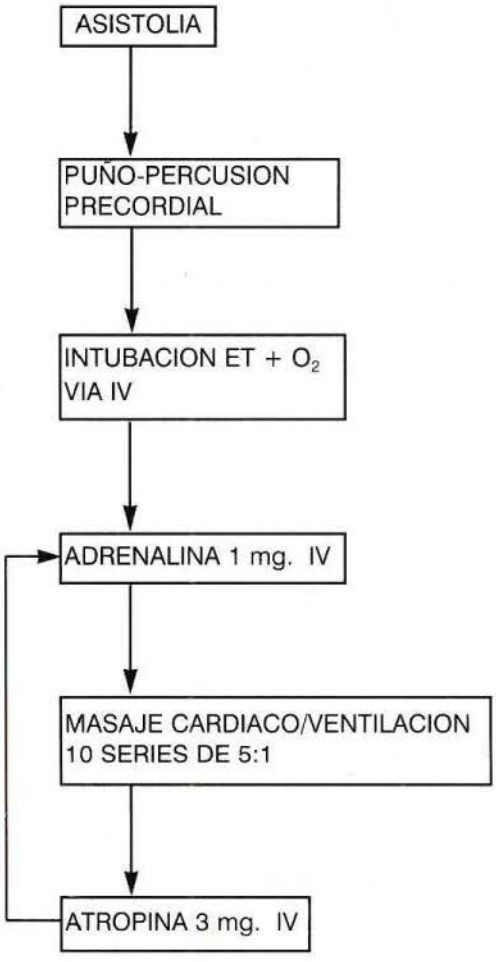

- Confirmamos que se trata de una asistolia, ya que puede confundirse con FV.
- Realizamos una puño-percusión precordial con el objeto de revertir el ritmo.
- Canalizamos vía intravenosa e intubamos conectando oxígeno al 100 %.
- Administramos 1 mg de adrenalina IV en bolo.
- Realizamos 10 series de masaje cardiaco - ventilación a ritmo de 5 compresiones / 1 ventilación.
- Si persiste la situación, administramos 3 mg de atropina IV en una sola dosis.
- Si no recupera el ritmo, se repite el ciclo desde la administración de adrenalina.
- Después de 3 ciclos, está indicada la administración de altas dosis de adrenalina (5 mg IV) y bicarbonato sódico.
- Si después de todo esto no se evidencia actividad eléctrica alguna hay que considerar la suspensión de la RCP, si por el contrario recupera el ritmo, hay que iniciar los cuidados post-resucitación.

c) Disociación electromecánica

Se define como la presencia de actividad eléctrica cardiaca organizada, incluso ritmo sinusal, pero sin actividad mecánica de bomba, por lo tanto sin pulso central. Tiene mal pronóstico y desde el principio hay que tratar las causa que la produjeron, entre ellas están:

- Hipovolemia.
- Hipoxia.
- Neumotórax a tensión.
- Taponamiento cardiaco.
- Alteraciones electrolíticas y del equilibrio ácido - base.
- Intoxicaciones por fármacos.
- Hipotermia.
- IAM (Infarto agudo de miocardio).
- Embolismo pulmonar masivo.

• Tratamiento

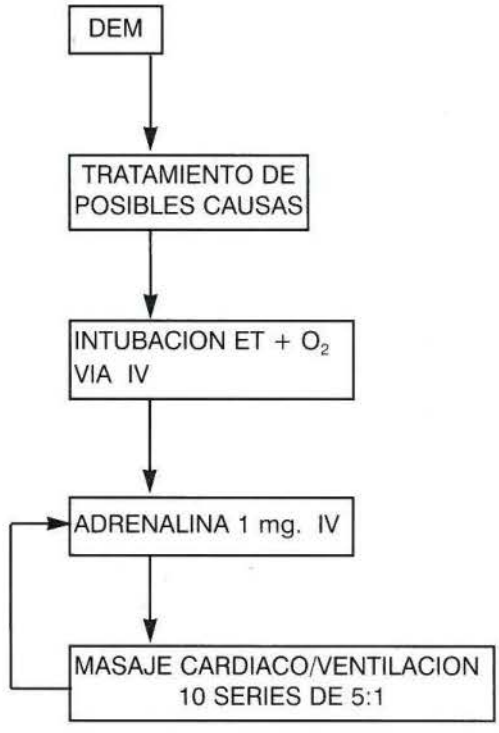

- Comprobamos que se trata de una disociación electromecánica.
- Identificamos la causa y realizamos tratamiento de urgencia.
- Canalizamos vía IV e intubamos conectando oxígeno al 100 %.
- Administramos 1 mg de adrenalina IV en bolo.
- Realizamos 10 series de masaje cardiaco - ventilación a ritmo de 5 compresiones / 1 ventilación.
- Si persiste la situación, iniciamos el ciclo desde la administración de adrenalina.
- Si después de 3 ciclos persiste la situación se debe considerar la administración de adrenalina a grandes dosis, cloruro cálcico, bicarbonato sódico y otros fármacos vasopresores.

2.2.5. Drogas y fluidos

FARMACOS	ADMINISTRACION	DOSIS		INDICACIONES
		ADULTO	NIÑO	
ADRENALINA 1 amp. = 1 ml. = 1mg. Dilución: 1 / 1000	Diluir 1 amp. En 9 cc. De suero salino, de esta forma tenemos una dilución de 1 / 10000. Vía: IV ET Intraósea Intracardiaca	0.5 - 1mg. (1/1000) 5 - 10 cc. (1/10000) Repetir cada 2-3 minutos si persiste PCR	1ª dosis: 0.01 mg./kg. Posteriores: 0.1 mg./kg. (Máximo cada 2-3 minutos si persiste PCR	Asistolia FV DEM Bradicardia grave Shock anafiláctico
ATROPINA 1 amp. = 1 ml. = 1 mg. Dilución: 1 / 1000	No precisa dilución Vía: IV ET	0.5 - 1 mg. Repetir cada 5 minutos si no hay respuesta	0.02 - 0.05 mg./kg. Mínimo 0.1 mg. = 0.1 cc. Máximo 2 mg. = 2cc. Repetir cada 5 minitos si no hay respuesta	Bradicardia con repercusión hemodinámica
BICARBONATO SODICO 1 Molar 1 amp. = 10 ml. = 10 mEq	Diluir al ½ en agua bidestilada 1 ml. = 0.5 mEq Vía: IV	1ª dosis: 1 mEq / kg. Posteriores: 0.5 mEq / kg. Repetir cada 10 minitos si persiste PCR	1ª dosis: 1 mEq / kg. Posteriores: 0.5 mEq / kg. Repetir cada 10 minitos si persiste PCR	Requisitos previos: Buena Ventilación Inicio de masaje Adrenalina Si PCR> 10 minutos PH< 7.10
CLORURO CALCICO AL 10% 1 amp. = 10 ml. 1 ml. = 20 mg. de calcio iónico = 100 mg. de sal cálcica	No precisa dilución Administrar en 5 - 10 minutos, ya que puede producir bradicardia severa y arritmias graves. Vía: IV, preferentemente central	5 ml. dosis total	2ml./kg.	Hipocalcemia Hiperpotasemia Hipermagnesemia Sobredosis de bloqueantes del calcio
LIDOCAINA 1% 1 ml. = 10 mg. 2% 1 ml. = 20 mg. 5% 1 ml. = 50 mg.	Bolo IV, no precisa dilución. Perfusión continua: 100 ml. de suero salino + 180 mg. de lidocaina	Bolo: 1 mg./kg. Perfusión: 2 - 4 mg. minuto	Bolo: 1 mg./kg. Perfusión: 20 - 40 mg. microgramos/kg./minuto	Arritmias ventriculares

El fluido más indicado, tanto para la dilución de los fármacos como para el mantenimiento de la vía, es el suero salino fisiológico al 0.9

2.2.6. Desfibrilación

La desfibrilación consiste en una descarga eléctrica para despolarizar el corazón y terminar con la fibrilación ventricular, siendo el único tratamiento eficaz para revertir esta arritmia.

a) Técnica

- Aplicar pasta conductora a las palas del desfibrilador o gasas empapadas en suero salino fisiológico.
- Encender el desfibrilador.
- Colocar el monitor en modo NO SINCRONIZADO.
- Seleccionar la energía y cargar el desfibrilador.
- Colocar las palas sobre el tórax del paciente. Una placa en el 2º espacio intercostal derecho a la altura del esternón, y la otra en el 5º espacio intercostal en la línea media clavicular izquierda.
- La persona que va a realizar la técnica avisa al resto del equipo de que va a proceder a realizar una descarga, a la vez que EVITA EL CONTACTO CON EL PACIENTE Y EL MOBILIARIO EN EL QUE ESTE ESTA SITUADO. El único contacto que debe producirse es el de las palas con el tórax del paciente, para evitar que la descarga afecte al personal que está realizando las maniobras de reanimación cardio-pulmonar.
- Administrar la descarga apretando ambos interruptores de las palas a la vez.
- Comprobar el ritmo en el monitor.

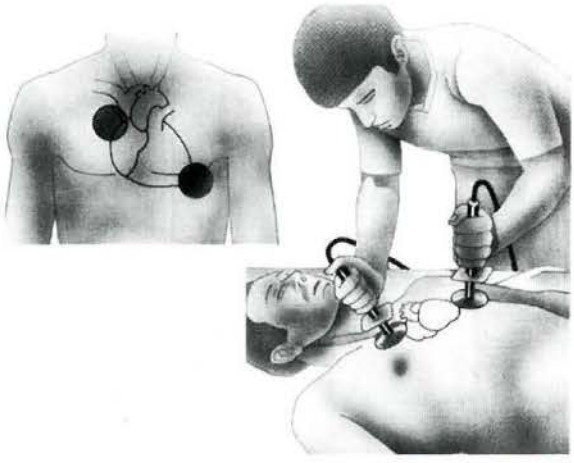

2.2.7. Cuidados post-reanimación

Una vez revertido el paro cardiaco, será necesario el traslado del paciente a una unidad de vigilancia intensiva, para los cuidados y estabilización posterior del mismo. En la mayoría de los casos estos cuidados van encaminados a evitar un nuevo episodio de parada cardiaca.

Está demostrado que entre un 60 y un 75 % de los pacientes que sufren una PCR fallecen, algunos de ellos como consecuencia de un nuevo paro cardiaco, otros por el cuadro que dio origen al mismo y otros por las secuelas, principalmente cerebrales. De ahí la importancia de los cuidados post-reanimación.

3. CONCLUSION

El aumento de la esperanza de vida en nuestro país, está haciendo que el número de ancianos que acuden a nuestras consultas sea cada vez mayor. Sabemos que esta población tiene gran cantidad de patologías asociadas, lo que nos obliga a incrementar día a día los conocimientos sobre múltiples enfermedades que pueden tener gran repercusión en el pie.

Las técnicas que los podólogos realizamos diariamente son muy variadas, muchas de ellas agresivas e invasivas y conllevan por tanto riesgos, no sólo por la técnica en sí, sino también por el estrés que desencadenan en el paciente. Esto, unido a que el anciano tiende a descompensarse con gran facilidad, puede ser el detonante de una situación de urgencia en una consulta, más rápidamente de lo que muchas veces podemos preveer. Como profesionales de la salud que somos, estamos obligados a solucionar dichas situaciones eficazmente, teniendo en cuenta que casi siempre vamos a actuar solo nosotros con nuestros conocimientos y nuestro material de apoyo.

Actualmente disponemos de servicios de emergencias por todo el territorio nacional, que actúan rápidamente, pero no hay que olvidar que el tiempo que transcurre desde que acontece una PCR hasta el momento en el que se inician las maniobras de RCP básica y RCP avanzada es crucial; por ello creemos que el podólogo debe saber identificar perfectamente esta situación, poner en marcha los mecanismos de ayuda y comenzar a actuar hasta que lleguen los apoyos. El tiempo juega un papel muy importante y puede ser decisivo para salvar la vida de un paciente. Hay que recordar que un 20 % de personas que sufren una PCR en la que se ha actuado rápida y correctamente son dados de alta sin secuelas, volviendo a su actividad normal en poco tiempo.

BIBLIOGRAFIA

1. **ALVAREZ C, CHULIA V, HERNANDO A.** *Manual de asistencia sanitaria en las catástrofes.* Madrid: ELA, 1992.
2. **ALVAREZ JA, PERALES N.** Comité español de RCP. *Guía de Resucitación Cardiopulmonar Básica.* Plan Nacional de Resucitación Cardiopulmonar. Sociedad Española de medicina Intensiva y Unidades Coronarias (SEMYUC). Barcelona: Masson, 1996.
3. **BASIC LIFE SUPPORT WORKING GROUP OF THE EUROPEAN RESUSCITATION COUNCIL** (1991). *Guidelines for basic life support.* Resuscitation 1992; 24: 103-110.
4. **BEHRMAN RE, KLIEGMAN RM.** *Compendio de Pediatría.* 2ª edición. México: McGraw-Hill Interamericana, 1996.
5. **BLANC P, DOUMEIX JJ**. *Cardiología y patología vascular.* Madrid: Norma, 1983.
6. **CARRERO A, ROJO R, BARCA J, VAZQUEZ R**. *Importancia de la RCP básica dentro del marco de acción de la educación para la salud.* Enfermería Científica 1997; 188-189: 4-6.
7. **CASTELLS M, CASALS A, LUIS N, OLLER E, RODICIO E.** *El podólogo ante una intervención quirúrgica: cuando los segundos cuentan.* Rev Esp Podol, 1996; VII(3): 137-142
8. **COMA-CANELLA I, GARCIA-CASTRILLO L, RUANO M, LOMA-OSORIO A, MALPARTIDA F, RODRIGUEZ J.** *Guías de actuación clínica de la Sociedad Española de Cardiología en resucitación cardiopulmonar*. Revista Española de Cardiología. Agosto 1999. Disponible en: URL: http//www.doyma.es/rec/_n_at/_1999/_ago/_html/
9. **CORDOBA FERNANDEZ A, RAYO ROSADO R, MARTINEZ CAMUÑA L**. *Shock anafiláctico en podología.* Actualización de la terapéutica medicamentosa. Rev Esp Podol, 2000; XI(6): 410-413
10. **ELLENBERGER A.** *Instauración de una vía intravenosa.* Nursing, 1999; 17 (7): 36-39.

11. *Epidemiología, Promoción y Educación para la salud.* Disponible en: URL: http://www.msc.es/salud/epidemiologia/cardiovascular/consideraciones.htm.

12. **ESTEBAN DE LA TORRE A, PORTERO MP.** *Técnicas de enfermería.* 3ª edición. Barcelona: Rol, 1993.

13. **FIGUEREDO E, LACASA E, CANOSA L, MARTIN M, BLANCO JL.** *Actitud y aptitud del personal de enfermería en resucitación cardiopulmonar.* Enfermería Científica 1997; 184-185: 4-8.

14. **GARCIA RUBIRA JC, VALVERDE B, ROMERO D, GARCIA MARTINEZ JT, LOPEZ V, ROJAS J et al.** *La edad es un factor pronóstico independiente en el infarto agudo de miocardio.* Curso clínico del infarto en el anciano. An Med Intern 1995; 12: 61-64.

15. **GARCIA VELASCO S, SANCHEZ COELLO MD.** *Características de la RCP infantil.* Enfermería Científica 1998; 190-191: 43-46.

16. *Guía de primeros auxilios* (1998). Disponible en: URL: http//www.ctv.es/USERS/sos/pauxmenu.htm

17. **HANDLEY AJ, BAHR J, BASKETT P, BOSSAERT L, CHAMBERLAIN D, DICK W, et al.** *The 1998 European Resuscitation Council guidelines for adult single rescuer basic life support.* Resuscitation 1998; 37: 67-80.

18. **INSTITUTO NACIONAL DE ESTADÍSTICA.** *Defunciones según la causa de muerte*. Estadísticas del Movimiento Natural de la Población. Año 1992. Madrid: INE, 1995.

19. **MANCINI M, RICHARDS N, WILLIAM MD**. *Salvar vidas con el desfibrilador externo automático.* Nursing 1998; 16 (3): 30-31.

20. **NURSING PHOTOBOOK.** *Cuidados pre y postquirúrgicos en enfermería.* Barcelona: Doyma, 1986.

21. **OCHOA FJ.** *Recomendaciones en RCP.* Emergencias; 8 (4): 45.

22. **PADES A, TOMAS A.M.** *Reanimación cardiopulmonar.* Rev ROL enfermería 1997; 229: 50-56.

23. *Prevención de las enfermedades Cardiovasculares.* Disponible en: URL: http://www.papps.org/prevencion/Enf-Cardiovasculares/p59.htm

24. *Primeros Auxilios* (1997). Disponible en: URL: http//www.semanasalud.ua.es/web2/temario.htm

25. *RCP Básica Infantil.* Disponible en: URL: http//personal.redestb.es/arplaza/rcp.html

26. **RUIZ S, SEGARRA L, SABATER A, GONZALEZ J, CORTINA P.** *Tendencias actuales de la mortalidad por cardiopatía isquémica en España.* Revista Española Cardiología 1987; 40: 311-316.

27. **RUZA F.** *Cuidados intensivos pediátricos.* 2ª edición. Madrid: Norma, 1994.

28. **SMITH S, FERGUSON S.** *Enfermería de cuidados críticos.* Barcelona: Doyma, 1991.

29. **ZAFRA MA, CALVO C, GARCIA ML, BAQUERO F, ARRIBAS N, JIMENES N, et al.** *Manual de Diagnóstico y Terapeútica en Pediatría.* 3ª edición. Madrid: Publires, 1996.

PIE PRONADO

* CASADO HERNANDEZ, Israel

INTRODUCCION

El pie pronado se considera una entidad clínica diferente, pero sabemos que este se puede encontrar asociado a otras patologías del pie.

Como pie pronado entendemos pronación de la ASA, en donde nos vamos a encontrar un Astrágalo en Flexión Plantar, Adducido e hipertrofiado en su cabeza; Además de existir una rotación interna a nivel de la articulación de Chopart.

1-. ANAMNESIS

Paciente varón de 21 años que acude al Servicio de Patología de la CUP por referir dolor en talón, zona del ALI y cabeza de II metatarsiano, de forma bilateral, con una evolución de aproximadamente 2 años.

Ocasionalmente manifiesta dolor a nivel cervical y lumbar.

El dolor se exacerba a la práctica deportiva y cuando está largos períodos en bipedestación, y a su vez el dolor remite en reposo.

2-. ANTECEDENTES PODOLOGICOS

- Plantillas para pie plano junto con calzado ortopédico hasta los 7 años.
- Presenta uñas incarnadas de forma bilateral en primer dedo.

3-. EXPLORACION

A. VISION ANTERIOR (Fig. 1)

- Maleolo tibial descendido.
- Aumento separación interdigital I y II.
- Rótulas ligeramente divergentes.

B. VISION POSTERIOR (Fig. 2)

- Signo de Helbing: 4º Valgo pie izquierdo, 2º Valgo pie derecho.
- Relieve del Tendón de Aquiles.
- Hipertrofia del Tríceps.

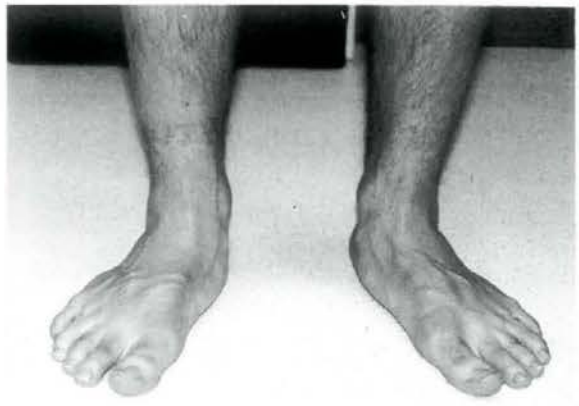

Fig. 1

Fig. 2

- Asimetría de pliegues poplíteos, ligeramente descendido más el derecho.

* *Podólogo.- Conferencia presentada en la sesión "La Podología de futuro" del XXXI Congreso Nacional de Podología (Valencia, octubre de 2000)*
CORRESPONDENCIA: C/. Sepúlveda, 140 - dpdo., 1º, 2ª esc. - 28011 Madrid

C. VISION LATERAL (Fig. 3)

- Ligero Arco Longitudinal Externo de forma bilateral.
- Ligero ascenso del maleolo peroneal.

Fig. 3

D. VISION MEDIAL (Fig. 4)

- Prominencia de la cabeza del Astrágalo y del Escafoides de forma bilateral.

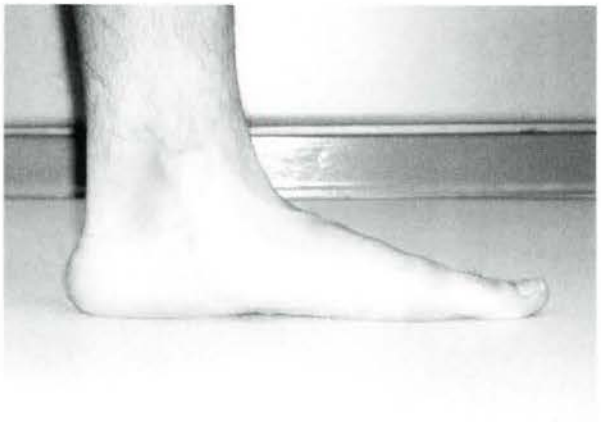

Fig. 4

E. VISION DORSAL (Fig. 5)

- Hallux Extensus de forma bilateral con ligero HAV.
- 5º dedo garra y rotado en varo.
- 4º dedo ligera garra.
- Prominencia cabeza del V metatarsiano.
- Prominencia medial a nivel de Chopart.

F. VISION PLANTAR (Figs. 6 y 7)

- No signos clínicos de interés.

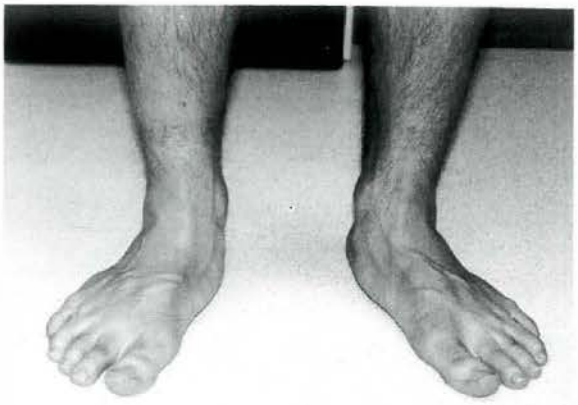

Fig. 5

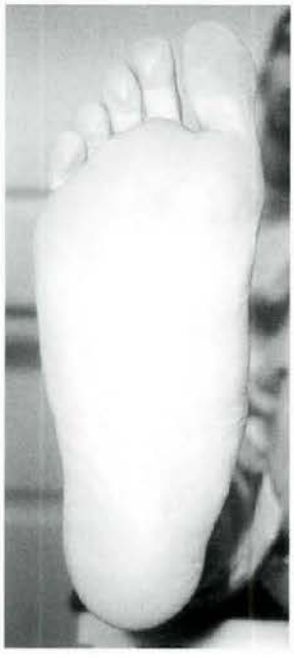

Fig. 6

Fig. 7

G. EXPLORACION ARTICULAR

- Aumento de Inversión de la ASA.
- Aumento de la Flexión Dorsal del I metatarsiano.
- Hipermovilidad del I radio.

H. EXPLORACION DE LA MARCHA (Figs. 8 y 9)

- Despegue en bloque.
- Presencia del ALI en Despegue Digital.
- Marcha cansina.
- Paso izquierdo más largo que el derecho.
- Angulo de Fick ligeramente disminuido.



Fig. 10

Fig. 8

Fig. 11

Fig. 9

Fig. 12

I. DESGASTES DEL CALZADO (Fig. 10)

- Zona Postero - Externa del talón.
- Zona Interna del medio y antepie.

4.- PRUEBAS COMPLEMENTARIAS

A. EXAMEN RADIOLOGICO (Figs. 11 y 12)

D/P:

- IV y V falanges distales y mediales desviadas en varo (bilateralmente).
- Engrosamiento de las corticales de todas las falanges proximales y de los metatarsianos, las bases de estos últimos también se encuentran engrosadas (bilateral).
- Separación de las cabezas de los metatarsianos compatible con Metatarsus Latus (bilateral).
- Visión clara de la base de los metatarsianos y de las tres cuñas compatible con pie pronado.
- Sesamoideos en posición 4 (bilateral).
- Escafoides accesorio tipo III (cornuate) (bilateral).
- Diástasis de la primera articulación metatarso - cuneana del primer radio e intercuneana.

Lateral: (Figs. 13 y 14)

- Exóstosis subungueal (bilateral).
- Primer dedo en flexión dorsal (bilateral).
- Ostrigonum (bilateral).
- Escafoides descendido.
- Cuboides accesorio (pie izquierdo).

B. INFORME GONIOMETRICO

D/P:	P.I	P.D
Ang. Meschan	145º	145º
Ang. entre I y II meta	12º	17º
Ang. MTF del I meta	8º	10º
Ang. MTF del V meta	17º	18º
Ang. IF del 1º dedo	7º	15º
Ang. diverg. Astrágalo-Calcáneo	33º	30º
Ang. Metatarsus Adductus	2º	3º
Posición sesamoideos	4	4
Ang. IMT entre I y V	22º	29º
Lateral:	**P.I**	**P.D**
Ang. Inclinación Astrágalo	35º	34º
Ang. Inclinación del I meta	17º	13º
Ang. Inclinación Calcáneo	17º	18º
C.B.I	130º	131º
C.B.E	149º	150º

C. ESTUDIO DE LA HUELLA (Fotopodograma/ Podoscopio) (Figs. 15 y 16)

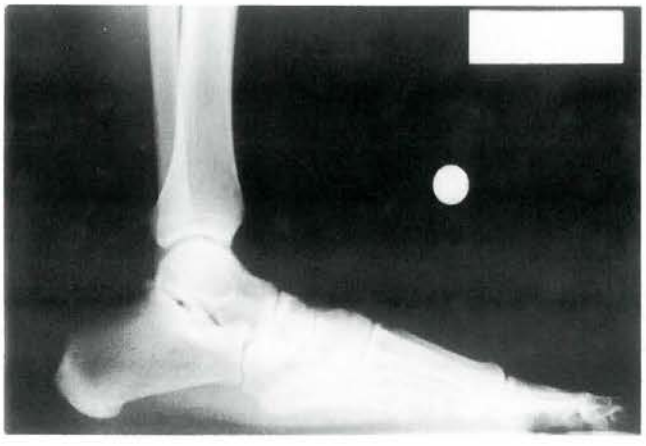

Fig. 13

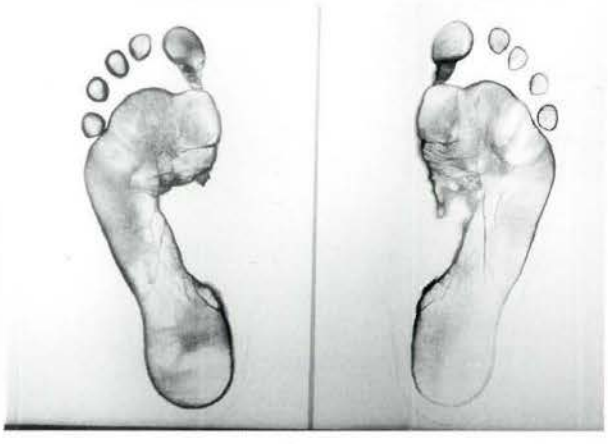

Fig. 15

Fig. 14

Fig. 16

Tanto en el fotopodograma como al podoscopio observamos:

- Contorno con convexidad en borde interno y externo de forma bilateral.
- 5º dedo en garra y varo de forma bilateral.
- Picos compatibles con pronación.
- Aumento del apoyo en la articulación MTF e IF del 1º dedo.
- Al elevar el 1º dedo se observa la aparición del ALI de forma bilateral.(Fig. 17)

D. BALANCE MUSCULAR (Fig. 18)

- Tibial Posterior: Balance 5.

Fig. 17

5.- DIAGNOSTICO DIFERENCIAL

- PIE PLANO

Fig. 18

6.- TRATAMIENTO

A. METAS DEL TRATAMIENTO

Ejercer una función paliativa/compensadora en las estructuras del pie mediante una plantilla ortopédica termoconformada en EVA de densidad media compuesta de un Arco Longitudinal Interno de + 3 mm y una cuña supinadora de retropie de 3mm.

B. TRATAMIENTOS ALTERNATIVOS

- Vendajes funcionales para fascitis plantares.

7.- EVOLUCION

- Observando algunas pruebas antiguas (fotopodograma y radiografías) que presentó el paciente, nos es fácil comprobar la evolución negativa que ha sufrido el pie, de ahí que consideremos muy necesaria la instauración del tratamiento, pues de lo contrario, el pie podría seguir pronándose, incluso llegar a convertirse en un pie plano pronado.

8.- AGRADECIMIENTOS

Este trabajo va dedicado a todos los que me ayudaron a hacerlo y especialmente a Guadalupe Moreno Isabel.

BIBLIOGRAFIA

1.- **LELIEVRE. J.** *Patología del pie.* Masson. 1993. 4ª ed.

2.- **NICHOLAS J.** *Giannestras*. Salvat. 1979.

3.- **VILADOT PERICE. A.** *Quince Lecciones sobre patología del pie.* Toray. 1989.

4.- **IRVING YALE.** *Podología Médica.* Jims.1978.

5.- **VILADOT. A.** *Patología del antepié.* Toray.1981. 2ª ed.

6.- **ALBIOL FERRER, J.M.; GIRALT DE VENECIA, E; MARUGAN DE LOS BUEI, M.; NOVEL MARTI, V.; OGALLA RODRIGUEZ, J.M.; ZALACAIN VICUÑA, A.J.** *Pie plano valgo congénito.* Revista Española de Podología 1990; I (8) : 304 - 306.

7.- **ORRIT VILANOVA, I.** *El Escafoides accesorio y su relación con el pie plano valgo - plano.* Revista Española de Podología 1997; VIII (6): 339 - 346.

8.- **VILADOT PERICE, R.; ROCHERA, R.; ETRADA, F.** *Pie plano doloroso del adulto por alteración del tendón del Tibial Posterior.* Jano 1998; 1274: 53 - 57.

PREVENCION DE RIESGOS LABORALES EN PODOLOGIA

*** MARTINEZ CAMUÑA, Luis**
***ALVAREZ JIMENEZ, Jesús**
***DOMINGUEZ MALDONADO, Gabriel**
***MUNUERA MARTINEZ, Pedro V.**
***PALOMO TOUCEDO, Inmaculada C.**

RESUMEN:

Con el presente trabajo pretendemos sensibilizar al podólogo de la importancia de algunos de los riesgos laborales a los que está sometido en el curso de su práctica profesional diaria, así como el de determinar una serie de medidas preventivas, muchas de las cuales son de muy fácil cumplimiento, con el objeto de disminuir la incidencia de las diferentes patologías laborales podológicas.

PALABRAS CLAVE:

Riesgos laborales, prevención, ergonomía.

ABSTRACT

In This paper we pretend to inform the podiatrist of some possible labor risks in his daily practice, as well as some preventive measures to be taken to reduce the incidence of the different labor pathologies.

KEY WORDS

Labor risks, prevention, ergonomics.

1. INTRODUCCION.

El personal sanitario en general, y los podólogos no son una excepción, constituye un colectivo profesional bastante susceptible de padecer una serie de lesiones y patologías derivadas del desarrollo diario de su actividad profesional.

El hecho de poseer un conocimiento teórico más o menos amplio de las diferentes patologías en cuestión, así como el hecho de desarrollar el quehacer diario en un ambiente sanitario, con frecuencia condiciona que los riesgos ligados a la actividad profesional de este colectivo sean subestimados, constituyendo una causa importante y frecuente de incapacidades laborales temporales o permanentes.

La Ergonomía, especialidad preventiva incorporada en la Ley de Prevención de Riesgos Laborales, aprobada por el Gobierno en 1995, junto con las tradicionalmente consideradas especialidades preventivas (Seguridad en el Trabajo, Higiene Industrial y Medicina del Trabajo), se van a encargar de la elaboración, implantación y evaluación de las distintas medidas preventivas, generales y específicas, aplicables a la prevención de riesgos laborales en Podología.

2.- RIESGOS LABORALES.

En el desarrollo de su actividad laboral, el Podólogo está expuesto a una serie de riesgos para su salud.

Consideramos como riesgos laborales o profesionales a todas aquellas situaciones de trabajo que pueden romper el equilibrio físico, mental y social de las personas.

Podemos agrupar los riesgos laborales dentro de tres grandes categorías:

- Accidentes de trabajo.
- Enfermedades profesionales.
- Otras patologías derivadas del trabajo.

Podemos definir el accidente de trabajo como todo

** Profesores Asociados. Universidad de Sevilla.*
CORRESPONDENCIA: Luis Martínez Camuña. Departamento de Enfermería, Fisioterapia y Podología. Universidad de Sevilla. Avda. Sánchez Pizjuan s/n 41009 Sevilla.
*Coordinación: **Antonio Córdoba Fernández, **José Ramos Galván.*
***Profesores Titulares de la Escuela de Podología de Sevilla. Departamento de Enfermería, Fisioterapia y Podología. Universidad de Sevilla.*

daño o lesión que sufre el trabajador con ocasión o por consecuencia del trabajo que ejecute. Este se caracteriza por presentarse de forma inesperada y suele causar una lesión de tipo traumático y de carácter instantáneo.

Conviene recordar que la definición legal del término sólo contempla el riesgo de accidente de trabajo para aquellos trabajadores por cuenta ajena. Esto hace que este concepto no pueda ser aplicable a la mayoría de los profesionales podólogos, habitualmente con ejercicio privado e incorporados al Régimen Especial de Trabajadores Autónomos.

Nos quedaremos por su interés en el campo de la prevención con la definición técnica antes mencionada.

La disciplina preventiva encargada de la prevención de los accidentes de trabajo es la **Seguridad en el Trabajo.**

Diversos son los accidentes de trabajo que pueden producirse en el desarrollo de la actividad podológica, siendo los más frecuentes aquellos relacionados con el uso de herramientas o instrumental punzante o cortante.

Los riesgos a los que el podólogo está sometido variarán dependiendo del tipo de tarea que desarrolle y del lugar donde la lleve a cabo.

En el área clínica, y especialmente en el gabinete de Quiropodología, el profesional está expuesto a cortes o punciones accidentales en relación con el empleo de instrumental cortante (hojas de bisturí) o punzante (agujas), en muchos casos asociados a riesgo biológico (hepatitis, VIH, etc) (Fig. 1).

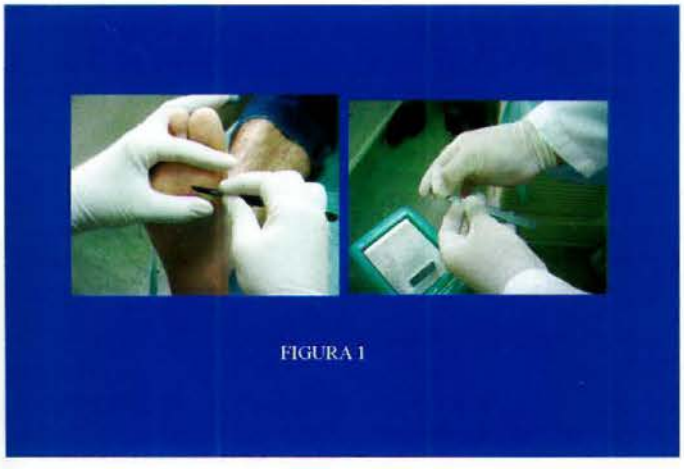

Fig. 1.- Riesgo de cortes o punciones accidentales.

Por otro lado, y también en relación con el empleo de material cortante, pueden producirse secciones profundas, con afectación tendinosa que, en el caso de afectar a la pinza de la mano, podría suponer la incapacitación permanente para el desarrollo de la actividad podológica.

El taller o laboratorio de Ortopodología constituye otra zona de trabajo donde el profesional está expuesto a frecuentes y a veces importantes lesiones.

Así, la utilización de fuentes de calor (hornos, pistolas de calor, etc), de sierras de calar y otros utensilios de corte, así como el uso de pulidoras y otras herramientas y equipamiento sin las medidas de protección adecuadas sitúan al podólogo en disposición de sufrir diversos traumatismos, quemaduras, cortes u otras lesiones de diversa consideración y que pueden menoscabar su actividad profesional en mayor o menor medida (Fig. 2).



Fig. 2.- Riesgo de diferentes lesiones en el taller de Ortopodología.

Otros riesgos, no directamente relacionados con la actividad podológica, pero que ciertamente pueden producirse en el taller de ortopodología si no se observan unas medidas de prevención elementales, son los incendios y los accidentes eléctricos.

Así, los primeros pueden producirse por la manipulación poco cuidadosa de las diversas fuentes de calor existentes en el taller en presencia de materiales altamente inflamables, tales como disolventes, colas de contacto y otros que habitualmente son utilizados en la confección de los soportes plantares (Fig. 3).



Fig. 3.- Riesgo de incendio por utilización de fuentes de calor cerca de materiales inflamables.

Por otro lado, el podólogo tampoco está exento del riesgo de accidente eléctrico que supone la utilización de diverso equipamiento eléctrico en zonas húmedas, sobre

todo por la utilización de agua en la confección y rellenado de moldes de escayola (figura 4).



FIGURA 4

Fig. 4.- Riesgo de accidente eléctrico por la proximidad de instrumental eléctrico a zonas húmedas.

Por último, aunque menos frecuentes, no son menos graves las lesiones que pueden derivarse del uso en la práctica diaria de sustancias tales como desinfectantes (p.ej. glutaraldehido), caústicos (ácido nítrico), queratolíticos, vesicantes (cantaridina) o citostáticos (bleomicina), utilizadas para el tratamiento de múltiples dermatopatías podológicas.

Así, la utilización de estas sustancias sin las adecuadas medidas de protección (guantes, mascarilla, etc) puede provocar quemaduras por contacto y lesiones derivadas de la inhalación de los vapores que desprenden, alteraciones fácilmente evitables y que de producirse pueden incapacitar seriamente al profesional.

2.2 Enfermedad Profesional.

La enfermedad profesional se define como toda alteración o pérdida de salud que experimente el trabajador y que tiene su origen en las condiciones ambientales a las que está expuesto de forma continuada en su puesto de trabajo.

Suelen ser de tipo orgánico o funcional y, al contrario que los accidentes de trabajo, se desarrollan muy lentamente.

La definición legal del término sólo contempla este riesgo profesional para aquellos trabajadores por cuenta ajena y sólo para aquellas enfermedades incluidas en una lista aprobada por norma legal, por lo que no se reconoce desde el punto de vista legal la enfermedad profesional para los podólogos que trabajen por cuenta propia.

Las Enfermedades Profesionales pueden estar provocadas por diversas sustancias o agentes:

- Agentes físicos: ruido, calor, radiaciones, etc.

- Agentes biológicos: bacterias, virus, hongos u otros microorganismos.

- Agentes químicos: polvos, humos, gases o vapores.

La especialidad encargada de la prevención de las enfermedades profesionales es la **Higiene Industrial.**

2.2.1 Agentes físicos.

En relación a los agentes físicos, el principal riesgo viene derivado de la utilización de las radiaciones ionizantes con fines diagnósticos.

Como es sabido, el podólogo puede hacer uso con carácter autónomo de instalaciones de radiodiagnóstico en los límites de su ejercicio profesional.

El empleo de radiaciones ionizantes sin las adecuadas medidas de protección ha demostrado tener efectos cancerígenos, teratogénicos, cataratogénicos y mutacionales.

2.2.2. Agentes biológicos.

Asimismo, el podólogo está expuesto a una serie de contaminantes biológicos que pueden provocarle diferentes enfermedades infectocontagiosas por contacto directo a través de piel y mucosas o por inhalación de polvo o aerosoles contaminados por sangre o fluidos orgánicos con agentes víricos (VIH, VHB, VHC y Papovavirus), bacterianos (estreptococo del grupo A, estafilococo aureus, clostridium tetani) o micóticos, capaces de producir infecciones locales o sistémicas, en muchos casos de evolución crónica, y algunas de ellas contempladas legalmente como enfermedades profesionales entre el personal sanitario, como es el caso de la hepatitis B.

Por otro lado, el podólogo es especialmente susceptible a padecer una serie de infecciones del tracto respiratorio, desencadenadas por la inhalación de polvo ungueal contaminado con distintos microorganismos, siendo más frecuentes estas infecciones en aquellos profesionales en los que se den ciertos factores predisponentes, tales como ser fumadores o padecer enfermedad pulmonar obstructiva crónica. Destacamos entre estos microorganismos aislados en el polvo ungueal al aspergillus fumigatus (responsable frecuente de la aspergiliosis pulmonar), diversas levaduras (sobre todo cándida albicans) y bacterias del género estafiloco aureus y pseudomona aeruginosa (Fig. 5).

AGENTES BIOLÓGICOS

CONTACTO	BACTERIAS	VIRUS	HONGOS
DIRECTO	-Estreptoc. G.A -Staph. Aureus	-Papovavirus	-Dermatofitos
RESPIRATORIO	-Staph. Aureus -Pseudomona A.		-Aspergillus F.
SANGUÍNEO		-VIB,VHC,VHD -VIH -Citomegalovirus	
AFECCIONES	-Infecc. Locales -Neumonía.	- Verrugas - Hepatitis - Mononucleosis	-Dermatofitosis -Asperg. pulmon.

FIGURA 5

Fig. 5.- Agentes biológicos responsables de enfermedades profesionales.

2.2.3. Agentes químicos.

Nos referiremos a continuación a los contaminantes químicos, cuyo uso es bastante frecuente en Podología.

Atendiendo a sus efectos fisiopatológicos los agentes químicos pueden ser:

- Irritantes.
- Neumoconióticos.
- Tóxicos.
- Cancerígenos, mutágenos y teratogénicos.
- Alérgicos.
- Productores de dermatosis.

A) Irritantes: son aquellos compuestos químicos que producen una inflamación debido a su acción sobre las áreas anatómicas con las que entran en contacto. En Podología se usan muchas sustancias con capacidad irritante, entre las que destacan:

- Glutaraldehido, formaldehido, hipoclorito sódico y otras sustancias empleadas como desinfectantes.

- La hidroquinona, que forma parte de los líquidos reveladores empleados en radiología.

- El fenol, empleado en matricectomías químicas, cuyos vapores resultan irritantes para piel y mucosas, además de sus efectos tóxicos generales por inhalación.

B) Neumoconióticos: son aquellas sustancias que se acumulan en los pulmones provocando fibrosis pulmonar. En el campo de la actividad podológica es el polvo ungueal resultante del fresado de la lámina el principal agente causal de patología pulmonar, por un lado por su efecto potencialmente infeccioso ya antes comentado, y por otro por su efecto acumulativo en los pulmones, dando lugar a la enfermedad conocida como "el pulmón del podólogo".La afectación alveolar y bronquial depende del diámetro de las partículas inhaladas, siendo máxima para partículas de polvo de 0,8 a 1,5 micras (Fig. 6).

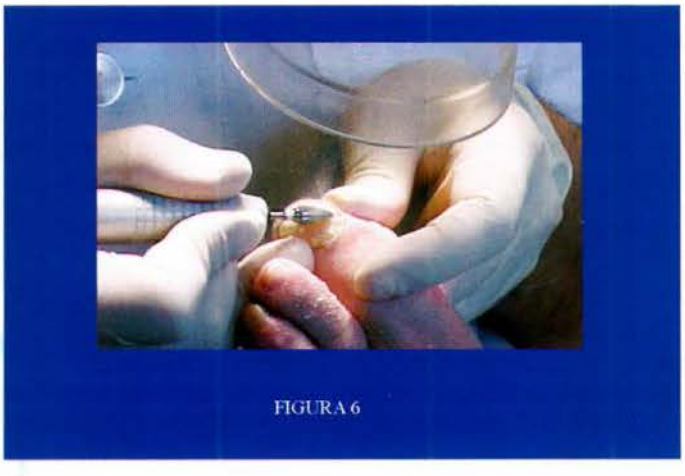

FIGURA 6

Fig. 6.- El polvo ungueal es el principal agente neumoconiótico en el ámbito podológico.

C) Tóxicos: aquellas sustancias que, con independencia de su vía de entrada, van a ejercer su acción a distancia distribuyéndose por todo el organismo a través de la sangre. En Podología, la sustancia tóxica más empleada y cuyos efectos se derivan tanto del contacto directo como de la inhalación de sus vapores es el glutaraldehido al 2%, utilizado como desinfectante de alto nivel en frío para el instrumental. A sus efectos como alergizante hay que sumar efectos mutagénicos y cancerígenos.

Otras sustancias empleadas en la actividad podológica y cuya inhalación tiene efectos potencialmente tóxicos son los disolventes de las colas (depresión de médula ósea, anemia aplásica y leucemia), la hidroquinona contenida en los líquidos reveladores (taquipnea, delirios o metahemoglobinemia), y el fenol (anorexia, pérdida de peso, mialgias y toxicidad hepática y renal).

D) Cancerígenos, mutágenos y teratogénicos: sustancias que pueden generar o potenciar el crecimiento desordenado de células. En Podología pueden presentar estos efectos una serie de sustancia que se emplean por vía tópica o parenteral para el tratamiento de las verrugas plantares, tales como la bleomicina, el podofilino o el 5-fluoracilo. Estos agentes ejercen su efecto por exposición a bajas dosis y su absorción puede darse por contacto con la piel o por la inhalación de aerosoles o microgotas que se producen en su preparación o administración.

Otras sustancias desinfectantes como el hexaclorofeno también han demostrado tener efectos teratogénicos y mutágenos.

E) Alérgicos: determinados componentes del polvo ungueal, como pueden ser dermatofitos del género Trichofitum, Aspergillus y la queratina, además de las patologías que pueden generar por su efecto acumulativo y potencialmente infeccioso, son capaces también de producir cuadros de alergias respiratorias.

F) Productores de dermatosis: son sustancias que originan cambios en la piel si entran en contacto con ella, bien por irritación primaria, por sensibilización alérgica o por fotosensibilización. Diversas sustancias químicas empleadas habitualmente en la práctica podológica, fundamentalmente desinfectantes y antisépticos (cloruro de benzalconio, clorhexidina, derivados del amonio cuaternario, etanol, etc) son capaces de desencadenar cuadros de sensibilización cutánea, sobre todo en las manos. Además, estos cuadros pueden verse agravados por los múltiples lavados de manos con agentes tensioactivos que, además de eliminar la flora microbiana normal, terminan provocando el llamado "síndrome de las manos secas", consistente en la aparición de sequedad intensa, sobre todo en los pulpejos de los dedos (Fig. 7).

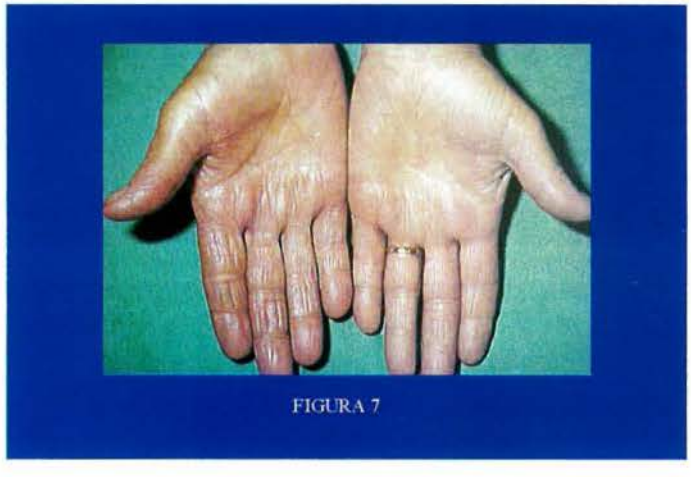

FIGURA 7

Fig. 7.- Síndrome de las manos secas.

Por otro lado, el uso de guantes de goma, debido a los materiales con los que se fabrica (caucho, látex y plásticos), a su esterilización con óxido de etileno o a las sustancias que se le adicionan (p.ej. talco), puede desencadenar también cuadros de dermatosis irritativa o alérgica. Un estudio reciente de la Clínica Universitaria de Navarra mostraba que un 6% del personal sanitario desarrolla una alergia al látex, elevándose esta cifra hasta el 8,5% entre el personal de enfermería.

2.3 Otros factores relacionados con el trabajo.

En los últimos años los factores ergonómicos están cobrando una enorme importancia en la génesis de muchos accidentes de trabajo y en el origen de algunas enfermedades profesionales. Por ello, la Ergonomía está empezando a cobrar una creciente importancia, sobre todo en lo relacionado con la prevención de lesiones o enfermedades relacionadas con la carga física y postural en el trabajo, las cuales se han dado en llamar por algunos autores **patología ergonómica.**

Las patologías ergonómicas más usuales en el desempeño de la práctica podológica son:

1) Lesiones músculo-esqueléticas de la columna asociadas a carga física y postural.

2) Lesiones músculo-esqueléticas de origen ergonómico que afectan a los miembros superiores.

3) Patología de los movimientos repetitivos.

4) Otras patologías relacionadas con factores ergonómicos.

2.3.1. Lesiones de columna.

Las lesiones músculo-esqueléticas de la columna son frecuentes en los podólogos, condicionadas por una inadecuada postura de trabajo. Esta mala higiene postural está relacionada con frecuencia con una incorrecta adecuación del puesto de trabajo o por una deficiente ergonomía del equipamiento o del taburete podológico (Fig. 8).


FIGURA 8

Fig. 8.- Lesiones de columna secundarias a posturas de trabajo inadecuadas.

Esta situación provoca la adquisición de posturas incorrectas, que al iniciar la actividad provocan algias musculares secundarias al aumento de la tensión de la musculatura paravertebral. El dolor local se agrava con la actividad estática mantenida y que, con el tiempo, puede originar procesos articulares degenerativos de tipo mecánico, tales como desviaciones axiales (cifosis), espondiloartrosis, espondilolistesis y compresiones radiculares que afectan sobre todo a la columna cervical y lumbar y que en muchos casos, cuando los miembros superiores están en extensión o sin apoyo durante largos periodos, se manifiestan con cuadros de cervicobraquialgias.

La clínica común de todos estos procesos es el dolor y la limitación de la movilidad que, en ocasiones, pueden llegar a incapacitar al profesional.

2.3.2. Lesiones de miembros superiores.

A lo largo del trabajo diario es la actividad manual, sin duda, la predominante, alternándose distintos tipos de pinzas digitales de acuerdo con el instrumental requerido y la técnica empleada (Fig. 9):

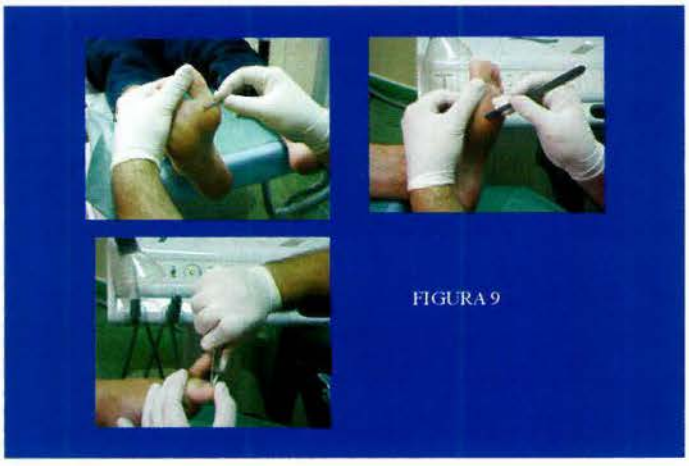
FIGURA 9

Fig. 9.- Pinzas digitales habituales en la práctica podológica.

- Pinza digital fina: para maniobras que requieran gran precisión.

- Pinza "arco de violín": para resecado de hiperqueratosis.

- Pinza digital fuerte o extrínseca: para manejo de alicates y cizallas.

La combinación continua de estos movimientos, asociada a un inadecuado manejo del instrumental, a largos periodos de trabajo sin pausa y al efecto vibratorio del instrumental rotatorio pueden provocar no sólo la aparición de fatiga muscular, sino también de patologías de la muñeca y mano, tales como: tenosivitis, distensiones ligamentosas, muñeca dolorosa e inflamaciones, síndrome del canal carpiano y/o síndromes articulares degenerativos como la rizartrosis del pulgar.

Al igual que con los problemas de espalda, existen factores ergonómicos relacionados con la aparición de patología del antebrazo. Así, la separación de los brazos del tronco incrementa el riesgo de lesiones del codo por aumento de los vectores de fuerza. El mantenimiento del codo sin apoyo obliga a un sobreesfuerzo de la musculatura del hombro, que facilita las contracturas del trapecio y del

elevador de la escápula, pudiendo provocar atrapamientos del plexo braquial (Fig. 10). Son frecuentes también las epicondilitis por el efecto de rotación que lleva aparejado con frecuencia la pinza digital.

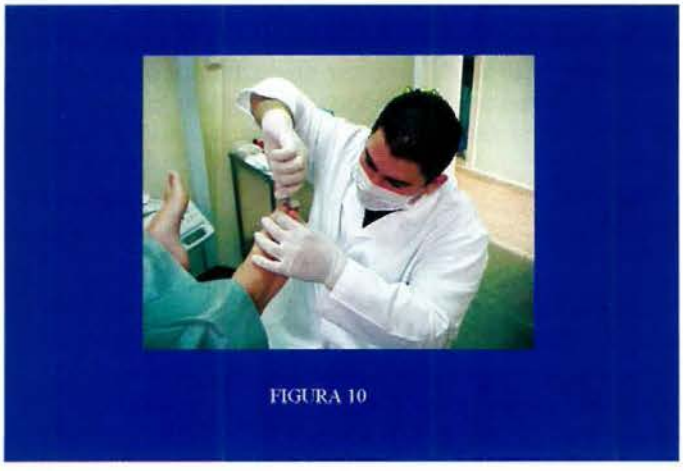

FIGURA 10

Fig. 10.- Patología del hombro por mantenimiento del codo sin apoyo.

Si a todo esto sumamos los años de ejercicio profesional y la acumulación de este tipo de gestos, nos encontraremos con la gran cantidad de patología ergonómica que se da en la extremidad superior del podólogo.

2.3.3. Patología de los movimientos repetitivos.

Se consideran tareas repetitivas aquellas actividades cuyo ciclo sea inferior a 30 segundos, o aquellos trabajos en los que se repiten los mismos movimientos elementales durante más de un 50% de la duración del ciclo.

Siguiendo este concepto, son numerosos los movimientos repetitivos que se ejecutan en la práctica podológica diaria. Así, tareas como el tratamiento de onicopatías o el deslaminado de helomas e hiperqueratosis supone, en la mayoría de los casos, movimientos elementales durante más del 50% del tiempo total que dura al acto podológico.

2.3.4. Otras patologías.

Por último, nos referiremos a otra serie de patologías, relacionadas con factores ergonómicos, y que pueden condicionar de igual modo importantes discapacidades en el podólogo, algunas de las cuales puede llegar incluso a ser incompatible con su ejercicio profesional:

- Alteraciones del sistema venoso: en relación con sedestación y bipedestación ortostática prolongadas, situaciones que comprometen seriamente el retorno venoso, con la frecuente aparición de varices, agravándose esta situación en las mujeres gestantes.

- Patología arterial: estudios desarrollados en profesiones afines (odontólogos), han demostrado que tanto la incidencia como el riesgo de padecer enfermedades cardiovasculares es significativamente mayor en este tipo de profesionales, comparándose tanto con otros profesionales sanitarios no liberales como con la población en general.

- Patología auditiva: en relación con las numerosas fuentes de ruido existentes en el consultorio podológico (aspiradores, compresores, micromotores o turbinas). Estas pueden producir tanto lesiones auditivas como trastornos psico-somáticos sobre el individuo, tales como fatiga física y psíquica, cefaleas e irritabilidad, además de dificultar la comunicación.

- Patología ocular: si sometemos a la visión a una mala calidad de iluminación y/o a un sobreesfuerzo continuado aparecerá no sólo fatiga visual, sino también otros síntomas tales como cefaleas, parestesias y vértigo, además de un aceleramiento en el proceso de deterioro que sufre el sistema visual de manera natural, pudiendo aparecer presbicia o agravarse una patología ocular preexistente.

- Tendencia al sobrepeso: condicionada por el trabajo sedentario.

- Carga psíquica y estrés profesional: el organismo presenta una respuesta psicológica y otra fisiológica a los fenómenos frecuentes de fatiga psíquica y estrés. La psicológica se traduce en aumento de la ansiedad, depresión, irritabilidad y disminución del rendimiento y de la satisfacción por el trabajo.

Asimismo, el estrés provoca una respuesta fisiológica, pudiendo manifestarse por cambios en la analítica (aumento de colesterol total, LDL, adrenalina, cortisol y triglicéridos), acompañados de aumento de la tensión arterial, frecuencia cardiaca y frecuencia respiratoria.

3. PREVENCION DE RIESGOS LABORALES EN PODOLOGIA.

Existen dos tipos de medidas preventivas aplicables a la prevención de riesgos laborales en podología:

1) Medidas preventivas generales: son aquellas actuaciones específicas de las distintas especialidades preventivas:

- Seguridad en el Trabajo.
- Higiene Industrial.
- Medicina del Trabajo.
- Ergonomía.

2) Medidas preventivas específicas: basadas en el uso de Equipos de Protección Individual, destinados a disminuir la incidencia de accidentes y enfermedades.

3.1. Seguridad en el Trabajo.

La Seguridad en el Trabajo se encarga de mejorar aquellas condiciones laborales capaces de desencadenar accidentes de trabajo. En Podología, nos referiríamos a aquellas medidas destinadas a mejorar las condiciones de seguridad en el consultorio, entre las que destacamos:

- Diseño y proyecto de las instalaciones de la clínica, considerando los requisitos en materia de seguridad, tales como vías de evacuación del edificio, suelos antideslizantes (Fig. 11), medidas de seguridad de la instalación eléctrica, etc.

- Medidas de protección contra incendios (Fig. 12).

- Plan de gestión de residuos tóxicos y peligrosos.

- Exigir a los equipos podológicos las normas de seguridad aprobadas por norma legal, tales como corriente



FIGURA 11

Fig. 11.- Empleo de suelos antideslizantes para evitar accidentes de trabajo en la clínica.



FIGURA 12

Fig. 12.- Medidas de protección contra incendios.

eléctrica de seguridad o de bajo voltaje, aspiración en pulidoras o presencia de mamparas protectoras.

- Señalización de zonas de riesgo (exposición a Rx).

- Mantenimiento adecuado de aparatos y equipos para su correcto funcionamiento.

3.2. Higiene Industrial.

En cuanto a la Higiene Industrial, va emplear una serie de aparatos de lectura directa que van a determinar la emisión de agentes físicos así como la concentración de agentes químicos o biológicos presentes en el medio ambiente laboral capaces de causar daños a la salud del trabajador. Así, en Podología sería la encargada de medir:

- La concentración de polvo en suspensión y el tamaño de las partículas en el taller o en el gabinete.

- La emisión de radiaciones ionizantes en distintas zonas de la clínica.

- La intensidad lumínica, las vibraciones o el ruido producido por aparatos o equipos.

- La concentración ambiental de un determinado contaminante químico.

Todas estas medidas tienen como objetivo disminuir la exposición del podólogo a los distintos tipos de contaminantes químicos y agentes físicos y biológicos capaces de desencadenar enfermedades profesionales.

3.3. Medicina del Trabajo.

La Medicina del Trabajo se va a encargar de prevenir todos los riesgos profesionales (accidentes y enfermedades profesionales), realizando para ello exámenes de salud individuales con el fin de detectar precozmente posibles patologías e instaurar las medidas preventivas o terapéuticas oportunas. En relación a los podólogos, se va a encargar de:

- Realizar determinaciones analíticas periódicas.

- Exámenes de agudeza visual.

- Detección precoz de afecciones pulmonares mediante espirometrías.

- Revisiones periódicas alergológicas.

- Detección precoz de patologías de base que aumenten el riesgo de enfermedades profesionales o accidentes laborales.

3.4. Ergonomía.

Por su parte, en este contexto de medidas preventivas generales, la Ergonomía se va a encargar de:

- Mejorar el diseño de herramientas, equipos, instrumental y mobiliario de uso podológico.

- Diseño adecuado del puesto de trabajo y del área inmediata donde el podólogo desarrolla su actividad.

- Mejora de las condiciones ambientales que aumenten la confortabilidad laboral del profesional (temperatura, ruido, iluminación, vibraciones, etc).

- Mejora de las condiciones ambientales y organizativas que aumenten la eficacia y eficiencia del trabajo.

3.5. Equipos de Protección Individual.

Por lo que se refiere a las medidas preventivas específicas, y con relación a la actividad podológica, nos referiremos al uso de los denominados Equipos de Protección Individual (EPI), que consistirían en todos aquellos elementos que protegen al podólogo de sufrir accidentes o enfermedades profesionales. Los más importantes en nuestro ámbito son:

- Delantal y guantes plomados.

- Mascarillas de alta filtración.

- Guantes de protección.

- Gafas de protección.

- Guantes de látex, vinilo o nitrilo.

4.- CONCLUSIONES.

De todo lo expuesto hasta ahora podemos concluir que, lejos de lo que podría pensarse, el podólogo está expuesto en el desarrollo de su práctica profesional a múltiples riesgos laborales, que pueden provocarle incapacidades de distinta gravedad y más o menos temporales.

En muchos casos, la implantación de unas sencillas y eficaces medidas preventivas, como las que hemos veni-

do desarrollando a lo largo del presente trabajo, pueden disminuir significativamente la incidencia de las diferentes patologías laborales que igualmente les hemos venido exponiendo.

BIBLIOGRAFIA

1. **AGUILA FJ, TEGIACCHI M.** *Las posturas viciosas durante el trabajo*. En: Ergonomía en odontología. Un enfoque preventivo. Barcelona: Jims; 1991. p. 13-37.
2. **ALBADALEJO V.** *Antecedentes, metodología, objeto de la ergonomía y su relación con otras disciplinas preventivas*. En: Temas de Ergonomía. Madrid: Ed. Mapfre; 1987. p. 1-17.
3. **ALBIOL JM, GIRALT E, NOVEL V, OGALLA JM, ZALACAIN A.** *Ergonomía aplicada a la podología*. Revista Española de Podología 1990; 1(5): 196-200.

MATRICECTOMIA QUIRURGICA Y QUIMICA: CRITERIOS DE ELECCION Y CASOS CLINICOS

* DOMINGUEZ MALDONADO, Gabriel
* MUNUERA MARTINEZ, Pedro V.
* MARTINEZ CAMUÑAS, Luis
* SALCINI MACIAS, José Luis
** GORDILLO FERNANDEZ, Luis María

RESUMEN

En el siguiente trabajo exponemos una relación de técnicas quirúrgicas para el tratamiento de la uña encarnada resaltando cuales son las indicaciones de cada una de ellas sin entrar a describir el desarrollo de cada proceso. Se revisarán las ventajas y desventajas de cada técnica así como las contraindicaciones e inconvenientes de las mismas. Ilustraremos cada proceso quirúrgico con un caso clínico que ayude a mostrar la aplicación del proceso.

PALABRAS CLAVE

Onicocriptosis, uña encarnada, cirugía ungueal.

ABSTRACT

We are presenting several surgery procedures for the treatment of ingrown nail. Each procedure will be ilustrated with a clinical case.

KEY WORDS

Onychocryptosis, ingrown nail, nail surgery.

INTRODUCCION

Se entiende por onicocriptosis el crecimiento de la lámina ungueal hacia el surco, llegando a ocasionar inflamación e infección del rodete periungueal.[6, 15, 17] Para algunos autores los términos uña encarnada y onicocriptosis, habitualmente utilizados para describir la afección, no son correctos, ya que esta terminología indica el proceso por el cual la uña se clava en el pliegue ungueal como consecuencia de un corte incorrecto de la lámina, sin embargo, la causa más frecuente del complejo sintomático es una combinación de factores, de los cuales sólo uno puede ser una uña incorrectamente recortada.[4, 7]

La evolución natural del proceso onicriptótico cursa en tres fases o estadíos:

- Estadío de inflamación: la compresión lateral interna que ejerce el calzado sobre el pliegue ungueal o la presión ejercida por el segundo dedo en el lateral externo provoca que el pliegue ungueal sea empujado contra el borde agudo de una uña incorrectamente cortada o excesivamente ancha o incurvada, produciendo una herida. La flora bacteriana y micótica de la piel ingresa en la herida abierta, y provoca inflamación. El dedo afecto aparece eritematoso, con tumefacción e hiperestesia a lo largo del pliegue.[4]

En esta estadío de la afección estaría indicado un tratamiento conservador mediante corte adecuado y fresado de la lámina. También se puede colocar algodón impregnado en solución antiséptica bajo el lateral de lámina agresor, o el empleo de elementos ortóticos para modificar la curvatura de la lámina; así como la recomendación de un calzado amplio hasta que desaparezca la inflamación.[4, 5, 7, 15, 17, 21]

- Estadío de absceso: si el proceso avanza se produce un absceso con drenaje, que causa eritema, edema, hiperhidrosis e hiperestesia. Al principio es una secreción serosa y clara, pero dada la abundancia de microorganismos presentes en la piel se infecta rápidamente y aparece el pus.[4]

En esta fase del desarrollo de la onicocriptosis en escasas ocasiones se obtienen resultados satisfactorios con actuaciones conservadoras, por lo tanto el tratamiento indicado es el quirúrgico, realizando la elección de la técnica en función de las características del proceso y atendiendo a su factor etiológico. Existen multitud de técnicas descritas en la literatura podológica que no hacen más que constatar la

* *Profesor de Podología de la Universidad de Sevilla.*
** *Diplomado en Podología.*
Coordinación: Lafuente Sotillos, Guillermo. Profesor Titular de Podología. Universidad de Sevilla.
CORRESPONDENCIA: Escuela Universitaria Ciencias de la Salud. Av. Sánchez Pizjuán s/n. 41009 Sevilla.

diversidad de métodos aplicables para solventar un mismo problema con múltiples factores etiológicos.[4]

- Estadío de granulación: en la tercera fase del proceso se forma tejido de granulación que cubre el pliegue ungueal y dificulta el drenaje. Este tejido de granulación puede recubrirse de epitelio dificultando aún más el drenaje y se incrementa el edema. Este estadío puede progresar a una condición crónica asíntomática durante varias semanas seguido de episodios inflamatorios agudos recurrentes.[4]

En esta fase el tratamiento indicado es el quirúrgico. [1, 4]

CLASIFICACION DE LA UÑA ENCARNADA

El origen de la onicocriptosis se debe como bien conocemos a una diversidad de factores que actúan individualmente o en conjunto para desarrollar el proceso:[1, 5, 13, 14, 15, 17, 18, 20, 21]

- Forma de la uña: una lámina en teja o demasiado ancha y fina favorece por su morfología el enclavamiento.

- Fórmula digital: es el caso del pie egipcio, donde la mayor longitud del primer dedo facilita la compresión lateral ejercida por el calzado sobre el pliegue ungueal, y de esta sobre la propia lámina.

- Alteraciones tróficas: las alteraciones vasculares ocasionan onicodistrofia facilitando el enclavamiento de la uña.

- Traumatismos de repetición: ya sean debidos a la compresión de un calzado excesivamente corto, o a la práctica de algún deporte.

- Corte incorrecto, onicofagia.

- Factores biomecánicos: el movimiento de rotación del primer dedo como consecuencia de una pronación de retropié facilita el enclavamiento de la lámina.

Teniendo constancia de todo esto existen diversas clasificaciones de la uña encarnada atendiendo a los factores que intervienen en la aparición del proceso. Una de las clasificaciones que más nos gusta es la descrita por Frost en 1950: [7]

-Onicocriptosis como consecuencia de un corte incorrecto de la uña.

-Onicocriptosis como consecuencia de una incurvación lateral de la placa.

-Onicocriptosis como consecuencia de una hipertrofia de rodete.

En la literatura podológica encontramos multitud de procesos quirúrgicos para abordar una onicocriptosis de estadío II o III, atendiendo a su origen causal.

Para el tratamiento de los dos primeros tipos de onicocriptosis se encuentran descritas una gran variedad de técnicas de ablación quirúrgica, ya sea parcial o total, que pueden implicar o no matricectomía. [7]

El tercer tipo de onicocriptosis requiere una reducción plástica de los rodetes hipertrofiados, desencadenantes del proceso. Para este fin existen múltiples técnicas plásticas, que reducen el volumen del labio hipertrófico sin tocar la lámina ni la matriz.[7]

Nosotros nos centraremos en las técnicas de matricectomía, cuyos criterios de elección pretendemos revisar en este artículo. Preferimos a la ablación ungueal con matricectomía a la ablación sin esta debido al alto índice de recidivas referenciado por la mayoría de los autores que practican esta última.[4]

MATRICECTOMIA QUIMICA. TECNICA FENOL-ALCOHOL

La técnica Fenol-Alcohol ha sufrido más de una docena de modificaciones desde que Boll la describiera en el año 1945 (3, 21). La técnica del fenol es el procedimiento quirúrgico más utilizado en la actualidad para el tratamiento quirúrgico de la onicocriptosis por podólogos de nuestro país y en norteamérica. Este tipo de matricectomía química se ha impuesto a las ablaciones ungueales sin matricectomía debido a la simplicidad de la misma y el alto índice de buenos resultados. Los criterios de elección de esta técnica son los siguientes:[2, 5, 8, 12, 18, 19]

- Onicocriptosis en estadío II o III cuyo origen se debe a un corte incorrecto de la uña o a una deformación de la misma desde su base con una incurvación excesiva de los laterales así como una lámina demasiado ancha, favoreciendo así su enclavamiento en el pliegue ungueal.

- Esta técnica está indicada en onicocriptosis que cursen con infección, debido a las propiedades cáustica y germicida del fenol. Este procedimiento nos permite eliminar la porción de uña causante de la lesión y a la vez eliminaremos el proceso infeccioso. Esto representa una ventaja con respecto a algunas técnicas incisionales, en las cuales se describe la eliminación de la infección con antibióticos antes de realizar la cirugía para evitar infección de la herida quirúrgica.[8, 21]

- La técnica Fenol-Alcohol es un procedimiento sencillo, que no requiere de la destreza manual necesaria cuando practicamos una técnica incisional, ni siquiera se sutura la herida. Cuanto más fácil de realizar sea la técnica más posibilidades de éxito tendremos. Por lo tanto es una técnica indicada en profesionales noveles y estudiantes.

- Además es una técnica que aun produciendo una disminución en la anchura de la lámina proporciona buenos resultados estéticos, esto es especialmente importante en pacientes jóvenes, sobre todo en mujeres.

- Pero la razón por la cual la técnica del Fenol-Alcohol es la más indicada para el tratamiento quirúrgico de la onicocriptosis es su elevado índice de éxito. La bibliografía consultada emite porcentajes de más del 90% de éxito. La mayoría de los autores refieren el origen de las recidivas de onicocriptosis por fenol a una incorrecta realización de la técnica o a la aplicación de fenol en mal estado.(Fig.1)[8, 9, 11, 21]

No todos los pacientes son subsidiarios de practicarles la técnica del Fenol-Alcohol. La cauterización con fenol produce una quemadura de la matriz y de los tejidos adyacentes que requerirá una cicatrización de la herida por segunda intención, dejando la herida abierta para permitir el drenaje seroso producido por la quemadura. En estas condiciones será necesario que el paciente posea un buen estado circulatorio, no sea diabético o se encuentre controlado. Estas circunstancias dificultarían la cicatrización de cualquier herida quirúrgica, y más aún en el caso de una quemadura química.

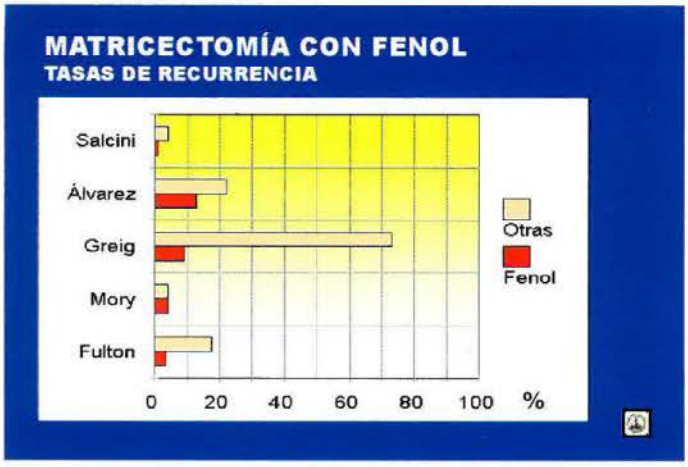

Fig. 1 Tabla de recurrencias.

Fig. 3 Ablación y fenolización.

Otra situación en la cual no estaría indicado este procedimiento quirúrgico ungueal sería el caso de una recidiva postquirúrgica de onicocriptosis intervenida con anterioridad por un procedimiento de matricectomía quirúrgica o química. En este caso suele haberse producido una destrucción o exéresis incompleta de la matriz correspondiente a la porción de lámina causante del daño. El procedimiento más adecuado sería la práctica de una técnica quirúrgica abierta que nos permita contemplar la zona de matriz que debemos eliminar. Para este propósito la técnica de Frost, que con su incisión en "L" nos da un amplio campo de visualización.

En caso de onicocriptosis asociada a exóstosis subungueal estaría indicada una técnica incisional que exponga el dorso de la falange distal del dedo y permita cerrar la herida con puntos de sutura.

Caso clínico de matricectomía por fenol (Fig. 2, 3 y 4)

Fig. 4 Lavado con alcohol e imagen postquirúrgica.

Fig. 2 Corte de lámina.

TECNICAS QUIRURGICAS INCISIONALES. CONSIDERACIONES GENERALES

Las técnicas quirúrgicas incisionales para el tratamiento de la onicocriptosis representan una alternativa eficaz a la técnica Fenol-Alcohol. Presentan una serie de ventajas con respecto a esta última:

- Permiten una cicatrización más rápida y menos dolorosa debido a la aplicación de puntos de sutura, permitiendo un cierre de la herida quirúrgica por primera intención.

- Esto a su vez proporciona mejores resultados estéticos debido a una mejor cicatrización. Esto tiene especial importancia en pacientes jóvenes, sobre todo mujeres.

- En ciertos procedimientos quirúrgicos, los autores que describen el proceso referencian que en caso de infección es necesario primero eliminarla mediante antibióticos por vía oral. De esta forma se evita una posible infección de la herida quirúrgica dificultando y retasando la cicatrización de la misma. Nosotros hemos practicado estas técnicas en pacientes que cursaban con procesos infecciosos, realizando limpieza por curetaje del labio afectado, obteniendo buenos resultados sin infecciones postoperatorias.

Por otro lado estas técnicas son más complejas de realizar, necesitando mayor destreza del podólogo cirujano.

Además la tasa de recidivas de las técnicas quirúrgicas incisionales es variable según la técnica practicada. En todos los casos supera el índice de recidivas producidas con la técnica del Fenol-Alcohol.

TECNICA DE WINOGRAD

La técnica de Winograd es uno de los procedimientos quirúrgicos ungueales descritos más antiguos (1929), y desde entonces ha sido uno de los procedimientos más practicados. Este procedimiento presenta una resolución de síntomas e infección rápida, un bajo índice de recurrencia cuando la técnica se practica correctamente (95% de resultados satisfactorios), y un buen resultado estético. El postoperatorio resulta poco doloroso, y permite una cicatrización rápida.[3, 4, 5, 7, 10, 16, 18, 19, 21]

Criterios de elección:

- La técnica de Winograd está indicada en onicocriptosis en estadío II y III.[4, 7]

- Especialmente en aquellos procesos que cursen con hipertrofia de labios periungueales, ya que el diseño de la segunda incisión en forma de huso permite la extracción en bloque de la porción de lámina causante de la lesión junto con el tejido de granulación del rodete hipertrófico.[3, 7, 16]

- Esta técnica también está indicada en onicocriptosis con uñas muy incurvadas. En estos casos, cuando la lámina se encuentra excesivamente cerrada, los procedimientos que actúan sólo reduciendo la anchura de la lámina provocarán una mayor verticalización de los laterales de la misma, recidivando la onicocriptosis si no se reduce el rodete hipertrofiado.[7]

- El autor describe que la técnica también está indicada en aquellos casos de fracaso de las técnicas de reducción de volumen o de resección en cuña. En estos casos será necesario actuar eliminando los bordes laterales de la lámina junto con una reducción del volumen de rodetes.

Caso clínico de matricectomía Winograd (Fig. 5, 6 y 7)

Fig. 5 Incisión lineal.

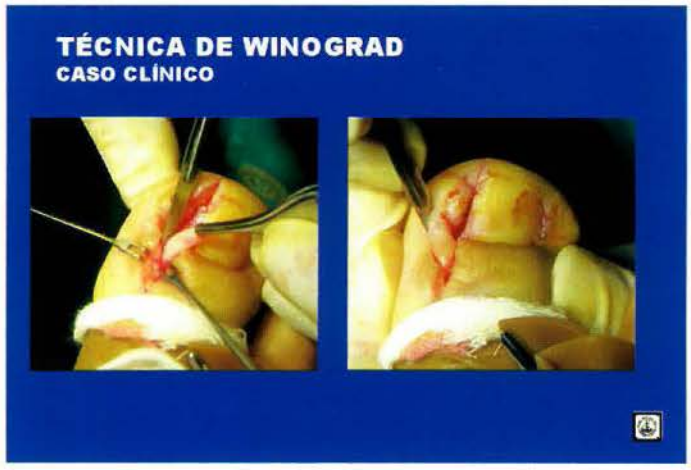

Fig. 6 Exéresis del lecho y 2ª incisión en gajo.

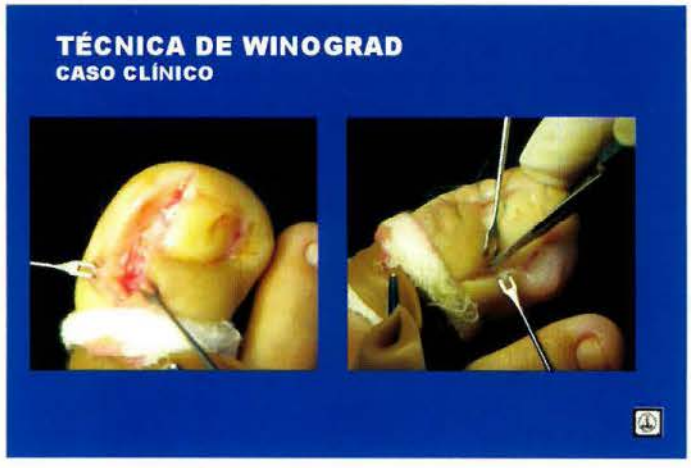

Fig. 7 Sutura.

TECNICA DE FROST

La técnica descrita por el Dr. Lawrence Frost nos proporciona una excelente exposición del área de la matriz ungueal debido a su incisión en forma de "L" invertida, proporcionando buenos resultados.[3, 10, 16, 21]

Criterios de elección:

- Esta técnica está indicada para realizar una ablación parcial de la lámina ungueal con la resección de matriz correspondiente para evitar recidivas.[16]

- Está indicada en uñas curvadas hacia dentro, eliminando el lateral de lámina agresor.[16]

- Se aplica en onicocriptosis con poca o ninguna inflamación del pliegue periungueal, ya que con este procedimiento no conseguimos reducir el volumen del mismo.[16]

- Es una técnica de elección en casos de recidivas postquirúrgicas porque nos ofrece una amplia exposición de la matriz ungueal, permitiéndonos eliminarla por completo.

Esta técnica en algunas ocasiones nos presenta dificultad de cicatrización en el ángulo de piel disecado al suturar el colgajo.

Caso clínico de matricectomía Frost (Fig. 8 y 9)

TECNICA DE KAPLAN

La técnica descrita por el Dr. Earl Kaplan está indicada en los siguientes casos:

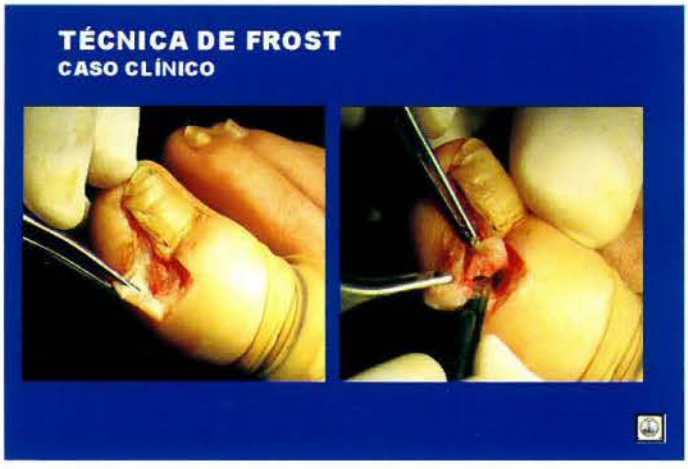

Fig. 8 Incisión en L y matricectomía.

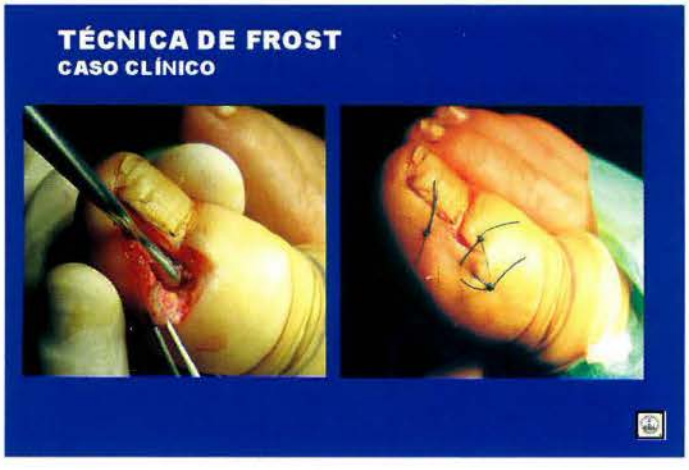

Fig. 9 Limado de periostio y sutura.

- Cuando se requiera una extirpación completa de la uña y matriz causantes del daño para evitar recidivas.[16]

- Está indicada en casos de uñas onicomicóticas y/u onicogrifósicas. La retracción del lecho ungueal nos expone el dorso de la falange distal, apreciando fácilmente exóstosis u otro tipo de tumoraciones óseas, por lo tanto es una técnica indicada en casos de onicocriptosis causadas por exóstosis subungueales.[16]

- El autor describe practicarla en primer y segundo dedos, no dando tan buenos resultados en los tres últimos dedos.

- Practicarla en pacientes con buen estado circulatorio, ya que es una técnica que requiere un largo tiempo de cicatrización cuando actuamos a nivel óseo.

Caso clínico de matricectomía Kaplan (Fig. 10, 11 y 12)

TECNICA DE MINI-KAPLAN

La variación de la técnica de Kaplan descrita por Orlando Mercado, técnica de mini-Kaplan, pretende una matricectomía total sin resección del lecho ungueal, reduciendo el tiempo de cicatrización.[16]

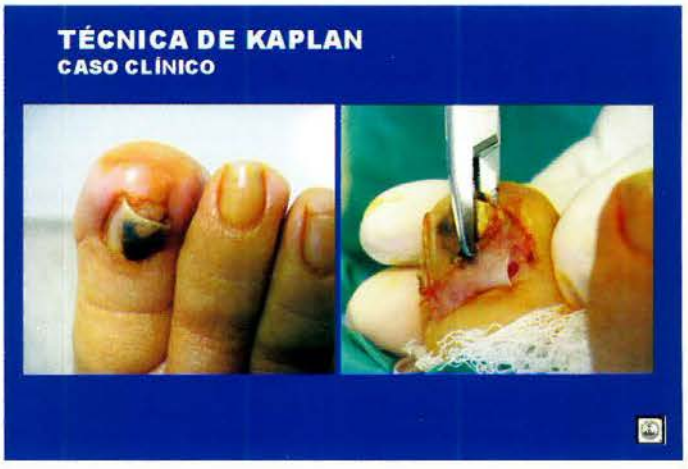

Fig. 10. Ablación ungueal.

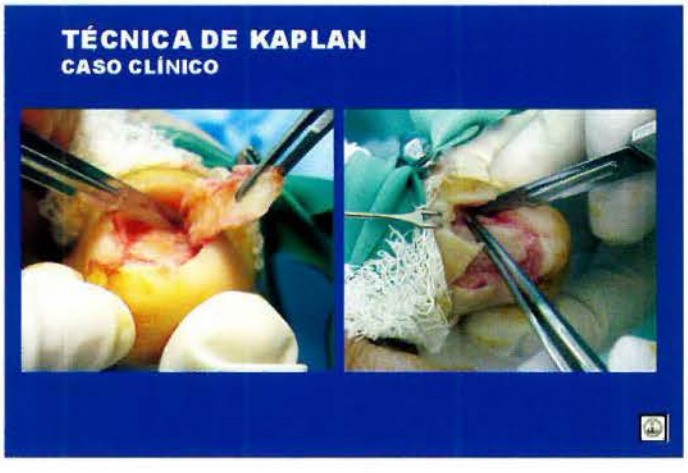

Fig. 11 Retirada del lecho y matricectomía.

Fig. 12 Sutura e imagen postquirúrgica.

- Esta técnica está indicada cuando es necesario una excisión completa de la matriz ungueal, como es el caso de uñas onicomicóticas, onicogrifósicas o distróficas.[16]

- Practicar en dedos menores.

-Indicada especialmente en pacientes geriátricos, ya que eliminaremos completamente la lámina con el resultado estético que ello supone.

Caso clínico de matricectomía Mini-Kaplan (Fig. 13, 14 y 15)

Fig. 13 Incisiones en eponiquio.

Fig. 14 Ablación ungueal y matricectomía con limado de periostio.

Fig. 15 Sutura e imagen postquirúrgica.

CONCLUSIONES

Existen multitud de técnicas quirúrgicas para el tratamiento de la onicocriptosis, todas válidas, que el podólogo debe conocer y aplicar en función de las indicaciones de cada una de ellas. La aplicación correcta de una técnica quirúrgica es la forma de obtener resultados satisfactorios.

Las técnicas de ablación ungueal sin matricectomía actualmente se encuentran en desuso por la mayoría de los podólogos debido al gran número de recidivas obtenidas con estos procedimientos. Preferimos realizar ablaciones parciales, o totales en el caso necesario, con matricectomía para evitar una recurrencia del problema.

Consideramos la técnica del Fenol-Alcohol de primera elección en pacientes con buen estado circulatorio por los buenos resultados que hemos venido obteniendo así como por la simplicidad de la misma.

Ante una recidiva postquirúrgica optamos por técnicas incisionales, como la técnica de Frost, ya que nos ofrece un campo abierto permitiéndonos visualizar los restos matriciales causales de la recidiva.

BIBLIOGRAFIA

1. **BALIBREA CANTERO, J.C.** *Tratado de cirugía. Tomo 3.* Madrid: Marban; 1994.
2. **BERKER, D.A.R.; BARAN, R.; DAWBER, R.P.R.** *Manual de enfermedades de las uñas y su tratamiento.* Madrid: Editores Médicos, S.A.; 1998.
3. **BUTTERWORTH, R.; DOCKERY, G.L.** *Atlas a color y texto de cirugía del antepié.* Madrid: Ortocen; 1992.
4. **CRENSHAW, A.H.** *Cirugía ortopédica Campbell. 8ª edición.* Buenos Aires: Editorial panamericana; 1994.
5. **DURAN SACRISTAN, H.; ARCELUS IMAZ, I.; GARCIA-SANCHO MARTIN, L.;** *Tratado de patología y clínica quirúrgicas. Tomo 3.* Madrid: Interamericana- McGraw Hill; 1996.
6. **DUTHIE, R.B.; BENTLEY, G.** *Cirugía ortopédica de Mercer.* Barcelona: Medici; 1987.
7. **MANN, R.** *Cirugía del pie. 5ª edición.* Buenos Aires: Editorial médica panamericana, S.A.; 1987.
8. **GONZALEZ DÍAZ, J.C.; PASCUAL HUERTA, J; ROPA MORENO, J.M; GARCIA CARMONA, F.J.; MORENO DE CASTRO, M.; LAZARO MARTINEZ, J.L.** *Revisión bibliográfica de la técnica fenol-alcohol en el tratamiento de la onicocriptosis. Revista española de podología. 10 (1)* Ene-Feb 1999.
9. **GREIG, J.D.; ANDERSON, J.H., IRELAND, A.J., ANDERSON, J.R.** *The surgical treatment of ingrowing toenails. The journal of bone and joint surgery. 73-b (1),* Ene 1991.

10. **HILL, G.J.** *Cirugía menor. 3ª edición.* México: Interamericana Mc-Graw Hill; 1990.
11. http://jr2.ox.ac.uk/Bandolier/band69/b69s-2.html. *Tratamientos para la uña encarnada.*
12. http://www.acfas.org/brnailds.html
13. http://www.feetforlife.org/ingnails.htm
14. http://www.foottalk.com/ingnails.htm
15. **LELIEVRE, J.** *Patología del pie. 4ª edición.* Barcelona: Masson; 1993.
16. **MERCADO, O.A.** *Atlas de cirugía del pie. Volumen 1.* Madrid: Federación española de podólogos; 1995.
17. **NUÑEZ-SAMPER, M.; LLANOS ALCAZAR L.F.** *Biomecánica, medicina y cirugía del pie.* Barcelona: Masson; 1997.
18. **PERA, C.** *Cirugía. Fundamentos, indicaciones y opciones técnicas. Tomo 2.* Barcelona: Masson; 1996.
19. **ROBBINS, J.M.** *Podología. Atención primaria.* Buenos Aires: Editorial médica panamericana; 1995.
20. **VILADOT, A. Y COLS.** *Quince lecciones sobre patología del pie.* Barcelona: Springer- Verlag Ibérica; 2000.
21. **YALE, I.** *Podología médica.* Barcelona: Jims; 1978.

INSAMA - PFAFF

ALMANSA
María Navarro Milan

MAQUINAS DE COSER.
MAQUINAS PARA PODOLOGIA Y ORTOPEDIA.

VENTAS
José Sánchez Mascuñán

Autovía Madrid-Alicante, Km. 586 - Apdo. 355
02640 ALMANSA (Albacete)

Tel. 967 340 651
Fax 967 313 113

LA ACUPUNTURA APLICADA AL DOLOR DE PIE

* MARTINEZ SANCHEZ DEL CAMPO, Julio

PREAMBULO

Gracias a la Dirección de la Federación Española de Podólogos y a la Comisión Científica de este evento, por haber aceptado esta ponencia.

Bienvenidos compañeros a este Congreso de Valencia, porque aunque no tuve la suerte de nacer en esta tierra, que en Marzo huele a pólvora, suena más que ninguna otra ciudad del mundo y que después entrada más la primavera se trueca en olor a azahar y jazmín y seduce nuestra vista con el espectáculo de los almendros en flor; tengo la dicha de ser nieto y padre de valencianas, concretamente de la distinguida e histórica ciudad de Xátiva donde por razones de trabajo, tuve la suerte de vivir durante más de cinco años. - !VIXCA VALENÇIA!-

La Ponencia que tengo el honor de presentar se titula:

LA ACUPUNTURA. APLICADA AL DOLOR DEL PIE.

PRESENTACION:

Hay un dicho popular que reza así: "El médico que sólo sabe de medicina, no sabe ni de eso". - Yo digo: El Podólogo que sólo sabe de podología, no sabe nada.

Es por esto, por lo que creo debemos saber los podólogos, algo de ciencias alternativas, que no se cursan en los estudios que se siguen durante el periodo lectivo de la carrera y que puedo demostrar son muy importantes de conocer, porque no hay duda de que en las profesiones sanitarias, saber y conocer distintos caminos a seguir, es muy importante, dado el hecho cierto de que no siendo la medicina una ciencia exacta, nos encontramos a veces en fuera de juego, empleando en cierto modo el argot futbolístico.

Ya vengo practicando y proponiendo desde hace años, la práctica de la acupuntura en el ejercicio de la podología.

Os puedo asegurar que el éxito de esta práctica está garantizado en un porcentaje muy elevado, y puestos a confirmar, debo aclarar que aunque parezca incierto, si lo es, el hecho de que mientras más agudo es el dolor a tratar, más éxito se cosecha; lo que despierta en el paciente la fe de esta practica y el consiguiente mejor efecto en otras ocasiones.

Tengo la satisfacción de poder decirles, que después de la presentación de mis ponencias de Salamanca y Madrid, más unos mini-articulitos publicados en la utilísima y agradable revista que tiene a bien enviarnos la Federación Española de Podólogos titulada "Noticias P.E.P."; son muchos los compañeros de toda España, que se han dirigido a mi, interesándose por este arte o ciencia que nos llegó de Oriente, donde se viene practicando según unos desde hace 5.000 años y según otros 8.000.

A los congresos siempre he dicho que, hay que venir a lanzar ideas nuevas y ésta lo es, a pesar de su antigüedad.

Yo estaré siempre dispuesto a prestar mi ayuda a los compañeros que la precisen; es penoso a mi modo de ver, que haya libros de acupuntura dirigidos al aprendizaje de este arte a otros profesionales sanitarios, (A.T.SS., Fisioterapeutas, Médicos, etc.) y no para Podólogos. Yo estoy trabajando y barajando la posibilidad de escribir un libro adaptado a nuestra profesión, pero necesito que me animéis. He estado en contacto con profesores en la materia y algunos me han dicho que yo soy la persona más cualificada para hacerlo, por el hecho de ser podólogo y haber centrado mis escasos conocimientos, en la acupuntura aplicada al pié.

Por supuesto, aunque desgraciadamente no soy muy inteligente, tampoco soy tan tonto o presuntuoso, como para creérmelo.

Tendré que recurrir a alguien más cualificado y probar la oportunidad de componer un libro que sirva como introducción a la acupuntura que, además de útil, sea breve, conciso y concreto. Pero esto es tema que sólo esta rondando mi mente siempre tan indecisa.

Hecha la presentación de mi trabajo, paso al PREAMBULO de lo que va a ser el texto de la ponencia y que va a tratar de unos puntos que son necesarios para paliar distintos males del pié, que en definitiva es lo nuestro.

Como queda dicho, estos puntos hay que buscarlos como dije en Madrid y que debo repetir a los que estuvieron allí para que lo memoricen y para darlos a conocer a los que no estuvieron.

Para buscar los puntos, no sirve el sistema métrico, porque las distancias estarán siempre en función de la cor-

* *Podológo. Dos Hermanas (Sevilla)*

pulencia del paciente. De tal forma que las medidas hay que hacerlas con el Tsun, que es el largo de la segunda falange del dedo medio de la mano del paciente, entre los pliegues palmares, o el ancho de la falange terminal del dedo pulgar. El Fen es una medida menos usada y más pequeña, que equivale a la décima parte del Tsun.

Pero no sólo es preciso conocer las distancias que deben haber desde la zona anatómica prescrita, hasta donde se encuentra el punto que andamos buscando; luego de medir, hay que palpar hasta encontrar una especie de depresión o hueco de un tamaño próximo, a la huella que dejaría una lenteja en la piel, después de oprimirla. Y aparte de lo descrito, debe tenerse muy en cuenta la profundidad y la dirección prescrita. Si no se calculan bien ambas cosas, la receta puede resultar fallida.

No extrañe a los que me han oído o leído en otras ocasiones, que sea repetitivo; si lo hago, es porque creo necesario queden claros algunos conceptos que considero muy importantes, para los compañeros que aspiren a aprender acupuntura.

Y como punto final a este preámbulo quiero hacer contar que, la única ilusión que me guía o acompaña al presentar estos sencillos trabajos en los congresos de podología, es buscar a otros que me acompañen en este empecinamiento mío, por lograr que la acupuntura anide en el regazo de la podología.

Dado el punto final de esta presentación y el preámbulo, es momento de empezar a exponer el **TEXTO DE LA PONENCIA:**

En primer lugar expongo las doce proposiciones axiomáticas y la Ley Universal, atribuidas al Emperador FU HSI que, vivió hace alrededor de 5.000 años.

La Ley Universal de FU HSI dice así: "El Universo representa la interacción de las dos actividades, Yang y Yin y sus vicisitudes".- Las doce proposiciones dicen como sigue:

-1ª: El Universo está generado y compuesto por el TAO, la Naturaleza Interior. Que también puede traducirse por: El Cero, la Nada o el Universo-Eter.-

-2ª: La Naturaleza Interior(Cero) se polariza a sí misma: Uno de los polos se carga con actividad Yang y el otro con actividad Yin.-

-3ª: Yang y Yin son opuestos.-

-4ª: Los Seres y Fenómenos del Universo son agregados múltiples y complejos de Universo-Eter cargados con Yang y con Yin en todas proporciones.-

-5ª: Los Seres y los Fenómenos son diversos equilibrios dinámicos: Nada en el Universo es estable o está terminado, todo se halla en incesante movimiento, porque la polarización, el Norte del Ser, no tiene principio ni fin.-

-6ª: Yang y Yin se atraen mutuamente.-

-7ª: Nada es completamente Yin o completamente Yang.- Yin y Yang se caracterizan sólo relativamente: todo son agregados de Yin y Yang.-

-8ª: Nada es neutro. La polarización es constante y universal.-

-9ª: La fuerza de atracción entre dos seres es una función de la diferencia entre sus cargas de actividad opuesta.-

-10ª: Las actividades semejantes se repelen entre sí. La repulsión entre dos seres de la misma polaridad es mayor cuanto mayor sea su similitud.-

-11ª: Yin produce Yang: Yang produce Yin.-

-12ª: Todos los seres están cargados: Interiormente Yang y exteriormente Yin.-

La primera proposición nos dice QUE creó el universo, y DE QUE está hecho.- La segunda nos dice como OCURRIO; nos informa de que la "creación" no es más que la manifestación de una energía bipolar.- La tercera concierne a la naturaleza de los dos polos.- En la cuarta se nos dice de qué sustancia están hechos los seres y los Fenómenos.- A continuación, en quinto lugar, adquirimos conocimiento de la naturaleza de los Seres y Fenómenos.- La sexta proposición nos habla de la relación de atracción entre ambos polos.- La séptima nos da las primeras bases de la relatividad, es decir, que ambos polos siempre coexisten, y en la octava, aprendemos que no existe más que actividad polar.- A continuación, en la novena, se nos informa sobre la fuerza de atracción. de un polo por su opuesto.- La décima, por otro lado, nos habla de la fuerza de repulsión de un polo por su semejante.- En las dos últimas proposiciones aprendemos sobre el tiempo y el espacio.- La undécima nos informa de como ocurre la continuidad o, sobre la naturaleza del tiempo, de la periodicidad, del ritmo, etc.; fielmente, en la duodécima proposición, aprendemos la naturaleza del espacio, de la forma o de las posiciones relativas de las cargas de la energía polar.- Permítanme que haga una pregunta y sigo con otro apartado del texto de la ponencia: ¿Verdad que parece incierto, que todo lo anterior se escribiera 5.000 años atrás?.

Ahora cambiando de tercio os voy a describir, los puntos que con más frecuencia uso para los dolores del pié.

Sé, porque a mí me ocurría cuando rondaba mis primeros pasos en el aprendizaje de la acupuntura, que es lo que más os interesa.- Yo me preguntaba siempre cuando empezaban a largar una parrafada: ¿Pero cuando dejara este buen Señor el rollo y me dirá, donde caracoles hay que poner las agujas, para aliviar a mis pacientes?.-

Pues miren, tomen nota:

En el edema del pié, adormecimiento y dolor del mismo y en las parestesias de los dedos, se usan unos puntos llamados Pa Fong (los ocho vientos).- Estos puntos se localizan en la terminación de cada surco interdigital.- Hay que punzar 6 a 8 milímetros hacia el talón y moxar cinco minutos con el cigarrillo de moxa.

En las parestesias plantares se usan en combinación los puntos siguientes: 38-E = (Tiao Kóu).-.- Se localiza en la cara anterolateral de la pierna, en el punto medio entre la interlinea de la rodilla por fuera de la rótula y el centro del tobillo.- Punzar uno o dos centímetros en ángulo recto, moxar cinco a diez minutos.- Y el 3-R = (tái Hsi).- se encuentra en el punto medio entre el maleolo interno y el tendón de Aquiles.- Punzar un centímetro en ángu1o recto, moxar cinco a diez minutos con cigarrillo.- Y el 67-V = (Chih Yin).- Localizado a un Fen del ángulo ungueal externo del 5º dedo del pié.- Punzar dos milímetros oblicuamente hacia la base del dedo.- Moxar cinco a diez minutos.

En las artralgias, artritis y artrosis del talón, están indicados los siguientes puntos:

41-E = (Hsieh Hsi).- Se localiza en la parte anterior del tobillo, en el punto medio entre los dos maleolos.- Punzar 1 a 2 centímetros en dirección al talón.- Moxar cinco minutos.- Y el 60-V = (Krun Lun).- Localizado en el pié, en la depresión entre el maleolo externo y el tendón de Aquiles.- Punzar un centímetro en ángulo recto.- Moxar cinco a diez minutos.- Y el 3-R, ya descrito.-

Pero para darle sentido a lo expuesto en este texto en lo que se refiere a los puntos descritos, habría que hablar de los doce meridianos que llevan los nombres de los órganos en los que ejercen influencia y de los que ya me ocupé en otras ocasiones (seis pares Yang y otros tantos Yin).- Son órganos o meridianos Yang los siguientes: Estómago (abreviado E); intestino delgado (ID); intestino grueso (IG); vesícula biliar (VB); vejiga (Y); triple recalentador (TR).-- Son órganos Yin, los siguientes: Pulmón (P); bazo (B); pericardio (PC); hígado (H); corazón (C); riñón (R).-

Otro apartado entre muchos de los que debería ocuparme y que por razón de tiempo y espacio sólo hago mera referencia es la teoría de la circulación energética, representada con un círculo, en el que aparecen los cinco elementos de la acupuntura y que es conocida por la relación madre-hijo:

Así se dice que la tierra, es hija del fuego y madre del metal.- Que el metal, es hijo de la tierra y madre del agua.- Que el agua es hija del metal y madre de la madera.- Que la madera, es hija del agua porque gracias a ella, crece el árbol y madre del fuego, porque gracias a la madera se produce éste.- El fuego, es hijo de la madera y madre de la tierra.

Como acabamos de ver, son cinco los elementos de la acupuntura según la tradición china: Fuego, Tierra, Metal, Agua y Madera que, reproduciéndose y aniquilándose permanentemente, dan lugar a una producción de energía sin fín, según la mencionada teoría.

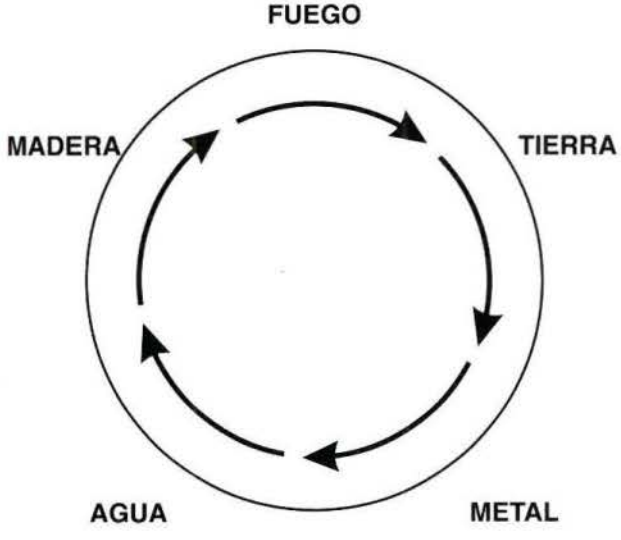

JUSTIFICACION:

Podría buscar de mil maneras el motivo que me invita a presentar este trabajo, pero creo que me he extendido demasiado y no quiero abusar de vuestra paciencia, por lo tanto doy una somera semblanza de la causa que me obliga a desplazarme a mi edad, allá donde tienen a bien los directivos de la Federación Española de Podólogos, de convocar cada Congreso.

-1º: Por motivos que no vienen al caso, tuve la oportunidad de comprobar en mi propia familia, la bonanza de la acupuntura.

-2º: Tuve la suerte de coincidir en un servicio sanitario, en el que ejercía mi profesión, con un profesor de acupuntura que me invitó a aprenderla, cuando vió el interés prestado por mí.

-3º: No quiero irme de esta bendita profesión, sin aportar algo positivo y ésta, puede ser mi última oportunidad de hacerlo.

-4º: Creo que cuando se aprende algo útil, es obligado transmitirlo a otros. De no hacerlo, podríamos estar pecando de egocéntricos, por no usar palabra más dura.

-5º y último: Si cuando presenté mi primer trabajo sobre el tema, no hubiera visto interés alguno en los compañeros a quienes iba dirigido, probablemente como mucho, hubiera repetido una vez mas, pero a la vista de lo contrario, según la correspondencia recibida, voy a seguir haciéndolo, mientras tenga fuerzas para ello.

CONCLUSIONES:

Siempre que hago este tipo de trabajos, a las conclusiones que llego son las mismas:

-1ª-: La facilidad de aprendizaje para la aplicación de las agujas; en solo unas horas, se pueden aprender los puntos útiles para paliar una dolencia.

-2ª: No tiene contraindicaciones por incompatibilidad. No sólo se puede, sino que se debe aplicar, en combinación con el tratamiento habitual.

-3ª: No hace falta hacer grandes gastos, para añadir la acupuntura a nuestra consulta; con unas agujas de un solo uso y un cigarrillo de moxa, se pueden hacer muchas aplicaciones.

-4ª: No hay ningún peligro en hacerla. Lo más grave que puede ocurrir, es que no haya éxito con algún paciente; pero ése es un riesgo que tenemos que correr, los que ejercemos alguna profesión relacionada con la sanidad.

-5ª: Teniendo en cuenta que hasta ahora, los pacientes que recurren a la acupuntura, son enfermos en los que ha fracasado la medicina tradicional (en raras ocasiones se usa como terapia de entrada); repito: Teniendo en cuenta pues, que se trata de casos rebeldes y que la media de éxitos esta cifrada en un noventa por ciento, creo que vale la pena probar.

-6ª: La quiropódia se nos va poco a poco y tenemos que demostrar por tanto que, conocemos técnicas que no están tan al alcance de esos intrusos que se nos están metiendo por rincones inimaginables.

TUMORACION PERIUNGUEAL. CASO CLINICO

* GARCIA CARMONA, Fº Javier
*MORENO DE CASTRO, Manuel
*LAZARO MARTINEZ, José Luis
**PEÑIN ARIAS, Sara
**SANTAMARIA REBOLLO, Esther

Resumen:

El caso clínico que presentamos a continuación describe el tratamiento quirúrgico llevado a cabo en una paciente que presentaba una lesión periungueal en el quinto dedo del pie. En este caso se practicó una biopsia de la lesión, siendo la única alternativa posible para complementar el diagnóstico clínico inicial.

Palabras Clave:

Cirugía; Tumor; Borde periungueal.

Abstract:

The clinical case presented, describes the surgery treatment performed in a patient with a periungual lesion in the fith toe. A biopsy of the lesion was practiced.

Keywords:

Surgery; Tumor; Periungual border

1. DESCRIPCION DEL CASO CLINICO. SERVICIO DE PATOLOGIA Y ORTOPEDIA

1.1. Anamnesis

Paciente de 50 años de edad y sexo femenino, que acudió por primera vez al Servicio de Patología y Ortopedia de la Clínica Universitaria de Podología con fecha 12 de enero de 2000, por presentar dolor digital, a nivel metatarsal y en el talón. Según refiere la paciente, el dolor es de tipo mecánico, describiéndolo como urente y localizándose en estas áreas tras caminar mucho o permanecer mucho tiempo en bipedestación.

Como antecedentes destacables, cabe reseñar que la paciente está siendo tratada farmacológicamente de hipercolesterolemia. Entre los antecedentes podológicos, refiere la paciente que se le clavan las uñas de ambos primeros dedos al mismo tiempo que presenta una herida de localización subungueal en el quinto dedo del pie izquierdo, por lo que se remitió al Servicio de Cirugía para su posterior evaluación y tratamiento, siendo esta patología el motivo del caso clínico que a continuación se presenta.

Antes de pasar a describir este caso clínico, nos parece interesante aportar brevemente los datos de la historia de exploración, para así tener una visión más completa y una información más detallada y complementaria de nuestra paciente, independientemente del motivo de esta publicación.

1.2. Exploración

A la palpación se detecta temperatura y pulsos (tibial posterior y pedio), compatibles con la normalidad. Como alteraciones digitales, cabe destacar que presenta cuarto dedo en mazo de carácter semirrígido, bilateral y quinto dedo en varo bilateral.

La paciente presenta un arco longitudinal interno aumentado, tanto en carga como en descarga. El arco longitudinal externo, se encuentra presente en carga. Según la fórmula digital, presenta pie egipcio. El apoyo global del pie es en supinación. La valoración del valgo de retropie es compatible con la normalidad. (Fig. 1)

En posición de decúbito prono, se ha neutralizado la articulación subastragalina, realizando movimientos de pronación, observándose que el antepie se encuentra en varo con respecto al retropie. En cuanto a la valoración articular en sedestación, encontramos una limitación de la flexión dorsal del tobillo en ambos pies. La eversión de la articulación subastragalina se encuentra disminuida.

* *Servicio de Cirugía. Clínica Universitaria de Podología.*
** *Residentes de primer año. Clínica Universitaria de Podología.*
Conferencia presentada en el XXXI Congreso Nacional de Podología (Valencia, octubre de 2000)

Fig. 1

En la exploración de la marcha se observa aumento del ángulo de Fick y supinación del antepie a nivel bilateral. El retropie permanece en inversión durante todas las fases de la marcha. El despegue digital, lo realiza con el segundo y tercer dedos.

1.3. Pruebas complementarias

1.3.1. Fotopodograma

Se observan huellas simétricas, apreciándose aumento de presión a nivel de 3ª, 4ª y 5ª cabezas metatarsales en ambos pies. Se detectan huellas ligeramente excavadas, supinación a nivel del retropie y ligera pronación de antepie. Apoyo continuado entre pulpejo del hallux y antepie, compatible con hiperextensión de éste en ambos pies. (Fig. 2)

Fig. 2a *Fig. 2b*

1.3.2. Radiodiagnóstico

Se realizan radiografías dorsoplantares de ambos pies.

a) Informe imagen radiológica:

- Densidad ósea normal o fisiológica

- Sesamoideo tibial en posición 4 (bilateral), observándose bipartito en el pie izquierdo.

- Forma de la cabeza del metatarsiano cuadrada (bilateral).

- Se observa pico óseo a nivel de la cara medial de la base de la falange distal del hallux de forma bilateral.

- Diástasis intercuneana (1º y 2º), compatible con hipermovilidad del primer radio.

- Superposición de las bases metatarsales (bilateral).

- Ligera desviación medial del astrágalo indicando posible pronación (bilateral).

b) Informe goniométrico:	Pie dcho.	Pie izqdo.
- Angulo Hallux Abductus	4º	5º
- Angulo Intermetatarsiano (1º-2º)	8º	10º
- Angulo Metatarsus Adductus	11º	10º
- Angulo Meschan	147º	144º

1.4. Juicio Diagnóstico

Los datos obtenidos en la exploración clínica y en las pruebas complementarias, son compatibles con metatarsalgia mecánica secundaria a antepie varo y a una insuficiencia del primer radio.

1.5. Tratamiento

Se recomienda ortosis plantar termoconformada compensadora y paliativa de la patología, junto a un calzado lo más fisiológico posible (pala y puntera alta y ancha, horma recta, contrafuerte y cambrillón resistentes y preferiblemente acordonado).

1.6. Observaciones

Se remite al Servicio de Cirugía para el tratamiento de las diferentes dermatopatías.

2. DESARROLLO DEL CASO CLINICO. SERVICIO DE QUIROPODOLOGIA Y CIRUGIA

2.1. Anamnesis

Paciente que acude al Servicio de Quiropodología remitido por el Servicio de Ortopedia y Patología, por presentar dolor en el borde medial de la uña del quinto dedo del pie izquierdo desde hace dos años aproximadamente. La afección se inició, según refiere la paciente, tras las vacaciones del verano del año 1998. Según ésta, notó molestias en el dedo, observándolo inflamado. Posteriormente se le infectó y es cuando acudió al médico de cabecera, el cual le administró tratamiento antibiótico remitiendo la infección local. Desde entonces la lesión no ha mejorado, sino que ha empeorado, produciéndole dolor acompañado de signos inflamatorios y tumefacción.

Llegados a este punto, no queremos reseñar el resto del interrogatorio o anamnesis, el cual complementa la historia quiropodológica, ya que los haremos posteriormente en la historia quirúrgica, por no parecer reiterativos en cuanto a la duplicidad de información.

Lo que sí nos parece interesante destacar dentro de los antecedentes podológicos de la paciente, es que ésta refiere que tuvo múltiples verrugas tanto en el dorso como en la planta de ambos pies, las cuales desaparecieron tras llevarse a cabo tratamiento quirúrgico mediante electrodesecación con bisturí eléctrico.

2.2. Exploración

Al observar la dermatopatía, podemos describirla como lesión de forma lobulada, localizada en el canal ungueal medial del quinto dedo del pie izquierdo, presentando el pedículo adherido al eponiquio ungueal.

Los bordes de la misma quedan perfectamente delimitados. Ésta presenta una formación hiperqueratósica a nivel superficial. Al deslaminarla, es cuando se aprecia con claridad el conjunto de la lesión. Su distribución es unilateral (en un solo pie). El color de la misma es rosado y rojizo en la base, sangrando con relativa facilidad. El tamaño es de aproximadamente de 3 mm, de consistencia blanda. La lesión es húmeda, superficial sin adherirse a planos profundos. Es muy dolorosa a la palpación y al roce con el calzado. (Fig. 3)

Fig. 3

2.3. Pruebas complementarias

2.3.1. Radiodiagnóstico

Aunque la paciente viene remitida de exploración, donde se le realizaron las preceptivas radiografías, se solicitan proyecciones específicas (dorsoplantares, laterales y oblicuas) del quinto dedo del pie izquierdo, con el fin de descartar patología ósea subyacente.

Se le realizan proyecciones específicas del 5º dedo tanto en visión dorsoplantar, lateral y oblicua. En la imagen radiológica se puede apreciar lo siguiente:

- Fusión de la falange media y distal del 5º metatarsiano (bilateral).

- Rotación de las falanges medial y distal del 5º dedo en varo (bilateral).

- Presencia de imagen ósea a nivel de la falange distal del 5º dedo del pie izquierdo, compatible con exóstosis u osteocondroma.

Fig. 4

El informe goniométrico de los ángulos y ejes en radiografía dorsoplantar, es el siguiente:

	Derecho	Izquierdo
- Angulo Metatarso-Falángico (5º)	3º	8º
- Angulo Intermetatarsiano (4º-5º)	8º	3º

c) Discusión informe radiológico

En base a las imágenes radiológicas estudiadas, no nos atrevemos a dar un diagnóstico certero de la patología en cuestión (borde medial de la falange distal del 5º dedo del pie izquierdo coincidente con lesión dermatológica localizada en el surco periungueal del borde medial de dicho dedo). Según este informe, podríamos hablar de signos radiológicos compatibles con presencia de exóstosis u osteocondroma. Con el cuadro que desarrollamos a continuación, pretendemos dar algunas pinceladas acerca del diagnóstico diferencial, a sabiendas de que el diagnóstico definitivo, se tendría que complementar con pruebas más específicas, como bien pudiera ser la resonancia magnética, o inclusive remitiendo una muestra lesional al laboratorio de anatomía-patológica, para su posterior análisis.

	EXOSTOSIS	OSTEOCONDROMA
CONCEPTO	Tumor benigno consistente en una formación ósea anormal y excesiva, a expensas del periostio, desarrollado en la superficie del hueso.	Tumor benigno constituido por tejido cartilaginoso hialino, que se forma a partir de tejido óseo o cartilaginoso.
EPIDEMIOLOGIA	Más frecuente en mujeres (proporción hombre-mujer de ½), especialmente pacientes entre 20 y 40 años.	Más frecuente en varones (proporción hombre-mujer de 2/1), especialmente menores de 20 años.
ETIOLOGÍA	El factor etiológico más común es la mineralización ósea subyacente e irritación perióstica, como consecuencia de un traumatismo agudo. Otras son de carácter crónico, como consecuencia del roce continuo o el calzado, debido a rotaciones anormales, anomalías en la longitud del dedo, calzado incorrecto e incluso la cauterización de una verruga.	Su etiología es básicamente congénita, de modo que está determinado que aparezca esta tumoración en una edad en concreto.
CLÍNICA	Dolor que puede ser incapacitante e incluso nocturno. Pueden aparecer lesiones en el lecho ungueal en zonas donde existe presión o roce con el calzado, tales como helomas periungueales, higromas, onicolisis o levantamiento de la placa ungueal, lo que favorece la entrada de agentes víricos como por ejemplo VPH. El crecimiento es lento, y raramente excede de 0,5 cm. de diámetro.	Suele ser asintomático, aunque en el pie aumenta la sintomatología ya que produce compresión vascular y nerviosa, puede llegar a producir isquemia e impotencia funcional, con su consiguiente reacción inflamatoria ya que la excrecencia del hueso hacia partes blandas produce bursitis. Produce, al igual que la exóstosis, alteraciones del aparato ungueal. Su crecimiento es variable, puede crecer mucho unas etapas y poco en otras.
LOCALIZACIÓN	Se localiza en la base proximal de las falanges, en especial del Hallux. Suele ser unilateral.	Raramente afecta al pie, siendo mas frecuente en zonas distales de tibia y fémur especialmente en zona metafisaria; y cuando se encuentra en el pie se localiza en la zona distal de las falanges presentando forma pediculada.
RADIOLOGÍA	La base está compuesta de hueso esponjoso, no existe interrupción de la cortical y se observa claramente del hueso tuberculado, en ocasiones se aprecia aumento de densidad de los tejidos adyacentes, mientras que en otras la densidad disminuye por existencia de un proceso infeccioso. La forma presenta una excrecencia puntiforme orientada hacia la uña aunque hay variedades en que la excrecencia es aplanada o redondeada. La imagen radiológica no coincide con la real, sino que es menor, esto es debido a que la lesión ósea está recubierta por un capuchón cartilaginoso radiotransparente no observable por medios radiológicos convencionales, pero sí mediante la resonancia magnética. Así mismo el tamaño del tumor no tiene porqué guardar relación con la sintomatología.	Se observa una esclerosis u osteocondensación, dando lugar a un aspecto algodonoso. Se observa aspecto pediculado. La imagen radiológica no coincide con la real, sino que es menor, esto es debido a que la lesión ósea está recubierta por un capuchón cartilaginoso radiotransparente no observable por medios radiológicos convencionales, pero sí mediante la resonancia magnética. Así mismo el tamaño del tumor no tiene porqué guardar relación con la sintomatología.
HISTOLOGÍA	El capuchón cartilaginoso que aparece es nuerofibroso, que es el mismo cartílago que aparece en procesos reparadores.	El capuchón cartilaginoso que aparece es hialino, que es el mismo cartílago que el del crecimiento normal de los huesos.

2.4. Juicio diagnóstico

Tras la preceptiva exploración clínica y radiológica, podemos afirmar que los signos y síntomas descritos podrían ser compatibles con verruga pédica con asentamiento en la región periungueal, aunque para llegar al diagnóstico definitivo, el posible diagnóstico anatomo-patológico, deberá correlacionarse siempre con el diagnóstico clínico.

2.5. Discusión

Esta lesión dérmica o dermatopatía, compatible con verruga pédica, podría estar producida por la infección del virus del papiloma humano (VPH) sobre el epitelio de la piel del lecho y del surco peringueal del quinto dedo del pie izquierdo, inoculado a través de pequeñas soluciones de continuidad en los tegumentos, debidas o provocadas por

el roce de este dedo con el calzado, como consecuencia de la rotación en varo del mismo (dando lugar a una fricción con el dedo adyacente) y a la presencia de una exóstosis u osteocondroma diagnosticado mediante la realización de radiografías (recordemos cuadro de diagnóstico diferencial).

Estas pequeñas soluciones de continuidad, se pueden originar por múltiples causas:

- Abrasiones superficiales producidas por rascado, roce o fricción.

- Microtraumatismos repetitivos producidos por actividades físicas, alteraciones biomecánicas y calzado inadecuado, las cuales pueden favorecer la entrada del virus.

2.6.Tratamiento

A la paciente se le propone como alternativa de tratamiento, una intervención consistente en la exéresis quirúrgica (biopsia-escisión) de la lesión.

3. HISTORIA QUIRURGICA. PRUEBAS COMPLEMENTARIAS

3.1. Introducción

A modo de prólogo diremos que la única arma con la que contamos para llegar al diagnóstico definitivo de esta lesión, es la biopsia de la misma, es decir, la extirpación de tejido del cuerpo vivo para establecer un diagnóstico anatomo-patológico que complemente el diagnóstico clínico.

En este proceso patológico, consideramos que la biopsia de la lesión, es un método de diagnóstico útil, cuando la clínica y las pruebas complementarias, o no están muy claras (como bien pudiera ser este caso), es decir presentan cierta ambigüedad clínica, o fallan por completo. También podemos afirmar acerca de esta técnica, que puede, en muchas ocasiones evitar un falso diagnóstico, o retrasar el diagnóstico de un proceso potencialmente importante. Del mismo modo, sabemos que un diagnóstico incorrecto, conlleva en la mayoría de las veces un tratamiento fallido y eso es algo que acontece casi a diario en las consultas de podología, sobre todo en el campo de las dermatopatías, aunque lo que nos salve, sea el hecho, de que la posible repercusión o magnitud de ese tratamiento fallido no sea lo suficientemente importante como para comprometer el estado de salud del paciente.

Asimismo, consideramos prioritario en nuestro Servicio de Cirugía, teniéndolo establecido de esta manera en el protocolo, enviar toda muestra resecada, escindida o biopsiada en el quirófano al laboratorio de anatomía patológica, con el fin corroborar o complementar el diagnóstico clínico o descartar una patología potencialmente importante, como anteriormente hemos referido.

Una vez realizada esta breve introducción al proceso quirúrgico queremos reseñar cuales son los objetivos de la cirugía en nuestro caso clínico:

- Realizar una biopsia con finalidad diagnóstica.

- Aliviar la sintomatología dolorosa que produce la lesión.

- Mejorar la calidad de vida de la paciente.

Una vez que la paciente acepta la intervención como alternativa de tratamiento, se inicia y pone en marcha el protocolo de actuación quirúrgica planificado por el Servicio de Cirugía, realizándose los siguientes estudios o valoraciones:

- Historia quirúrgica podológica.

- Valoración de enfermería.

- Pruebas preoperatorias: analítica sanguínea, electrocardiograma y exploración cardiológica.

- Exploración vascular de los MM.II.

- Análisis computerizado de la marcha (MUSGRAVE).

- Radiografías preoperatorias.

3.2. Historia quirúrgica podológica

Paciente de 51 años, 67 kg de peso, de sexo femenino que acude al Servicio de Cirugía para someterse a intervención quirúrgica consistente en la exéresis de una lesión dérmica localizada en el borde medial de la uña del quinto dedo del pie izquierdo.

Con respecto los antecedentes personales, podemos reseñar que la paciente refiere padecer hipercolesterolemia e hiperglucemia. No ha padecido hepatitis o enfermedad infecto-contagiosa.

Entre los antecedentes familiares cabe destacar que no existen antecedentes diabéticos. Su padre, según refiere, falleció a consecuencia de un prolapso aórtico y la madre presenta hipertensión arterial.

Con respecto a los antecedentes quirúrgicos, refiere que fue intervenida de hernia discal bajo anestesia general, hace ya varios años (sin precisar cuántos), sin presentar complicaciones y además le practicaron múltiples exéresis quirúrgicas (bisturí eléctrico) en la planta de ambos pies, por presentar lesiones verrucosas.

En cuanto a la medicación actual, precisa estar en tratamiento para la hipercolesterolemia, tomando Lopid® (gemfibrozilo más principios activos), 1 comprimido diario prescrito por su médico de cabecera. La hiperglucemia está controlada con dieta.

En el capítulo de alergias, la paciente comenta que en varias ocasiones ha manifestado pérdida de conocimiento durante varios minutos, tras haberle administrado determinados fármacos o vacunas. Presenta informe remitido por la Fundación Jiménez Díaz al respecto, en el cual podemos leer lo siguiente:

"Coincidiendo con la inyección de cualquier preparado, la paciente ha presentado una pérdida de conciencia que ha durado bastantes minutos e incluso alguna hora. Interrogada en éste sentido, ha sucedido con productos de composición antigénica muy diferente como vacunas antigripales y antibióticos.

Pruebas de provocación: en días sucesivos y con las precauciones de rigor, hemos dado por vía oral derivados de Penicilina G Potásica y también Amoxicilina, que ha tolerado muy bien. Luego hemos inyectado suero fisiológico, para control psicológico y posteriormente hemos inyectado una dosis importante de Penicilina G Sódica, por vía intramuscular profunda con perfecta tolerancia.

En definitiva, podemos afirmar que esta paciente, no tiene ninguna sensibilización medicamentosa y dado el carácter funcional de sus reacciones, deberá ser tratada

siempre por vía oral, a fin de evitar reacciones psicológicas, que incluso pueden revestir gravedad"

Después de revisar este informe, firmado por un facultativo de dicha fundación, no objetivamos ninguna contraindicación para la realización de la cirugía. Unicamente deberemos de tener especial cuidado a la hora de administrar el anestésico local, con el fin de que la paciente no manifieste ninguna "reacción psicológica" que conlleve con la pérdida de conciencia y las posibles complicaciones que esto puede acarrear.

Una vez finalizado el interrogatorio o ananmesis, informamos a la paciente sobre el proceso perioperatorio que vamos a iniciar: tipo de intervención, posibles riesgos y complicaciones potenciales, instrucciones y recomendaciones postoperatorias, pronóstico y evolución esperados, instauración de un tratamiento conservador una vez dada el alta postquirúrgica (ortosis de silicona). Una vez que la paciente ha sido convenientemente informada nos autoriza para la realización de la cirugía.

3.3. Valoración de Enfermería

Es realizada dicha valoración por la enfermera del servicio. Lo más destacable es reseñar que la comprensión de la experiencia quirúrgica es satisfactoria y el nivel de ansiedad del paciente es leve. Se reseña que no se precisan intervenciones de enfermería suplementarias, salvo los preceptivos cuidados intra y postoperatorios.

3.4. Exploración vascular

En dicha exploración cabe reseñar los siguientes datos:

- Presencia de telangiectasias en muslo de pierna derecha.
- Color de la piel normal.
- No hay presencia de edema.
- Temperatura de la piel normal.
- Palpación de pulsos (tibial posterior y pedio) dentro de la normalidad.
- Pruebas funcionales (arteriales y venosas) negativas.
- Índice T/B:
- Pie derecho: 1,18
- Pie izquierdo: 0,99

3.5. Pruebas preoperatorias:

- Exploración física dentro de la normalidad. Tensión arterial: 160/90 mm hg
- Analítica preoperatoria: valores elevados de glucosa (215 mg/100 ml) y colesterol total (313 mg/100 ml)
- ECG: datos compatibles con la normalidad.
- Según el informe cardiológico, no hay contraindicación médica para llevar a cabo la intervención quirúrgica.

3.6. Radiografías preoperatorias

Estas pruebas complementarias fueron realizadas e informadas con anterioridad, cuando la paciente acudió al Servicio de Exploración y Ortopedia y fue remitido al Servicio de Quiropodología, por lo que no creemos necesario incluirlas de nuevo.

3.7. Análisis computerizado de la marcha (MUSGRAVE)

Paciente de 51 años de edad y sexo femenino, que acude a Servicios Centrales de la Clínica Universitaria de Podología de la Universidad Complutense de Madrid para la realización de pruebas diagnósticas complementarias y postoperatorias de 6 meses tipo Musgrave.

Se realiza la exploración en dinámica mediante la captura de dos bloques de impresión en dinámica (de dos placas, 40 scans, para cada placa y con un retardo entre scan de 0 ms). (Fig. 5)



Fig. 5

Al observar la línea de carga en el pie derecho se aprecia un contacto de talón por su parte externa, recorre la línea media del pie y llega hasta 2ª cabeza metatarsal para despegar con el 1º dedo. Los centros de gravedad están bien repartidos en todas las fases de la marcha, deteniéndose más a nivel de la articulación astrágalo-escafoidea y antepie.

En el pie izquierdo la línea de progresión del centro de carga realiza el mismo recorrido que en el pie derecho, estando éste dentro de los parámetros fisiológicos. Al igual que en el pie derecho los centros de carga están bien repartidos en la fase de contacto de talón y medio-apoyo. En antepie hay una lenta transmisión de las cargas compatible con una ligera sobrecarga a ese nivel (cabezas metatarsales centrales).

3.7.1. Distribución de cargas

a) Pie derecho: En la imagen se refleja un aumento de apoyo en antepie, a nivel de cabezas metatarsales centrales y en la base de la falange proximal del hallux.

b) Pie izquierdo: Mayor presión localizada en cabezas metatarsales centrales.

3.7.2. Análisis de la marcha

Tanto en el pie derecho como en el izquierdo se observa un contacto de talón por la zona externa, ligero apoyo del borde externo del mediopie, apoyo de antepie (mayor presión en cabezas metatarsales centrales) y despegue digital con el 1º dedo, todo ello dentro de los límites normales. (Figs. 6 y 7)

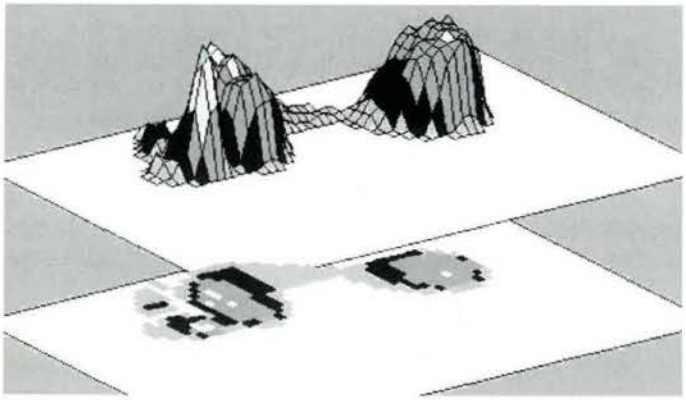

Fig. 6 Pie derecho.

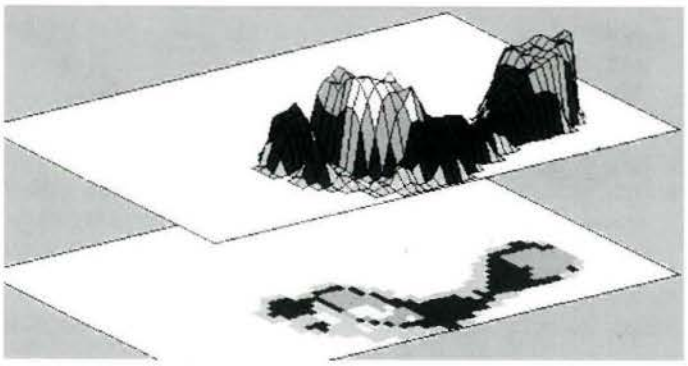

Fig. 7 Pie izquierdo.

4.PERIODO PERIOPERATORIO

4.1. Manejo Quirúrgico

En el caso que nos ocupa, nos encontramos a una paciente con niveles anormales de glucosa en sangre y colesterol total. Con respecto a la hiperglucemia, la paciente nos refirió en la historia quirúrgica, estar controlada solamente con dieta. En esta caso, los niveles de glucosa detectados fueron de 215 mg/100 ml, inferiores a la cifra de 220 mg/100 ml (valor orientativo), por lo que en esta situación puede continuar con su régimen habitual el día de la cirugía. Es aconsejable que se controle la glucemia antes y después de la cirugía, no siendo necesaria la cobertura insulínica. Se recomienda a la paciente control de la hiperglucemia por parte del endocrino.

Con respecto a la hipercolesterolemia, la paciente presenta niveles de colesterol total elevados (313 mg/100 ml) y aumento del LDL colesterol (241 mg/100 ml), en su analítica sanguínea. Como anteriormente hemos mencionado, ésta refiere estar en tratamiento con Lopid ® (comp. 900 mg). Este fármaco tiene propiedades liporreguladoras, reduciendo el colesterol total, el colesterol de las lipoproteínas de baja densidad (LDL), de las lipoproteínas de muy baja densidad (VLDL) y los triglicéridos, aumentando el colesterol de las lipoproteínas de alta densidad (HDL), reduciendo con ello la incidencia de enfermedad coronaria.

Realizamos a la paciente una serie de recomendaciones en cuanto al aumento del colesterol:

- Control del peso.
- Control de la presión sanguínea.
- No interrumpir la medicación prescrita.
- Control del nivel de lípidos sanguíneos.
- Seguir las instrucciones de su médico de cabecera.

En cuanto a los niveles de tensión arterial de nuestra paciente (160/90 mm Hg) encontramos una hipertensión ligera, clasificada según la severidad, en el caso de adultos no tratados farmacológicamente.

La situación de nuestra paciente, es que se encuentra entre los grupos de riesgo cardiovascular: hipertensión, hiperglucemia, hipercolesterolemia y ligera obesidad. Por tanto recomendamos la valoración de la hipertensión por parte de su médico de cabecera, ya que también encontramos antecedentes familiares de enfermededad cardiovascular (recordemos HTA en la madre y padre fallecido por problema cardíaco) y uno de los principales factores de riesgo asociados es el aumento de colesterol. En cuanto al manejo quirúrgico de esta paciente, tendremos que realizar una valoración de la tensión arterial pre y postoperatoria, para detectar posibles alteraciones.

Con respecto a las reacciones manifestadas por la paciente ante determinados compuestos farmacológicos (recordemos historia quirúrgica), deberemos de tener especial cuidado a la hora de administrar el anestésico local, con el fin de que la paciente no manifieste ninguna "reacción psicológica" que conlleve con la pérdida de conciencia y las posibles complicaciones que esto puede acarrear.

4.2. Fase preoperatoria inmediata

La paciente es citada con fecha de 25 de febrero de 2000 para intervención quirúrgica de carácter ambulatorio. La hora de llegada al servicio es a las 9:50 horas, acompañada por su marido. El estado emocional es de ligera ansiedad, no precisando ningún tratamiento. Se realiza la higienización previa de los pies de la paciente (aplicación de solución de yodo jabonoso).

Se toman las constantes vitales, por parte del personal de enfermería, siendo la tensión arterial de 150/90 mm Hg y la frecuencia cardíaca de 77 pulsaciones por minuto. La paciente refiere haber desayunado con normalidad.

Colocación del paciente en posición adecuada, vigilando su comodidad. Colocación del manguito de isquemia. Canalización de vía venosa periférica (suero fisiológico de mantenimiento). Monitorización de la paciente (ECG y frecuencia cardíaca). Antisepsia de la piel, delimitando la región anatómica a intervenir. Preparación del campo quirúrgico.

4.3. Fase intraoperatoria. Desarrollo de la técnica quirúrgica.

Una vez anestesiado el dedo mediante bloqueo digital (2,5 cc con clorhidrato de mepivacaína al 2 %), se procede a la realización de una segunda antisepsia de la piel con povidona yodada en solución alcohólica. Posteriormente se inicia la preparación del campo quirúrgico. Realizamos exanguinación del miembro a intervenir colocando la cinta de Esmarch. Elevamos el miembro 2 minutos aproximada-

mente y a continuación inflamos rápidamente el manguito hemostático situándolo a 260 mm Hg (Presión sistólica + 75-100 mm Hg). Finalmente se delimita del campo quirúrgico, comenzando la intervención propiamente dicha a las 10:50 horas:

Tiempos quirúrgicos:

- Diseño de la incisión con el lápiz quirúrgico. Incisión en gajo de naranja, con un primer corte sobre la lámina ungueal paralelo al eje longitudinal de la uña hasta llegar al eponiquio y un segundo corte semielíptico englobando la lesión dermatológica en su totalidad. (Fig. 8)

Fig. 8

- Corte longitudinal sobre la lámina ungueal de distal a proximal hasta llegar a eponiquio. Para ello utilizamos un alicate inglés. Posteriormente con la gubia deshechable, completamos el corte para pasar por debajo de la cutícula y avanzar en dirección proximal hasta escindir la matriz ungueal. Este paso quirúrgico que no podemos visualizar, se aprecia cuando notamos una disminución de la resistencia al avance de la gubia, seguida de una resistencia final que supone el cóndilo dorsal de la falange distal. (Fig. 9)

- Liberación de todas las adherencias ungueales tanto a nivel medial, lateral como por debajo del eponiquio.

- Avulsión parcial de la uña, clampando la uña escindida con un mosquito curvo o pinza Stieglitz, desprendiéndola tras rotar y traccionar suavemente hacia el extremo distal de la uña. (Fig. 10)

- Incisión semielípticia con el bisturí (hora número 15) de proximal a distal, comenzando a nivel de eponiquio y englobando toda la lesión dermatológica, incluyendo tejido sano, hasta llegar a la zona plantar, para finalizar el corte a nivel del extremo distal de la uña. (figura 11)

- Legrado de la matriz, lecho y canales ungueales. Este debe ser generoso, especialmente en la región matri-

Fig. 9

Fig. 10

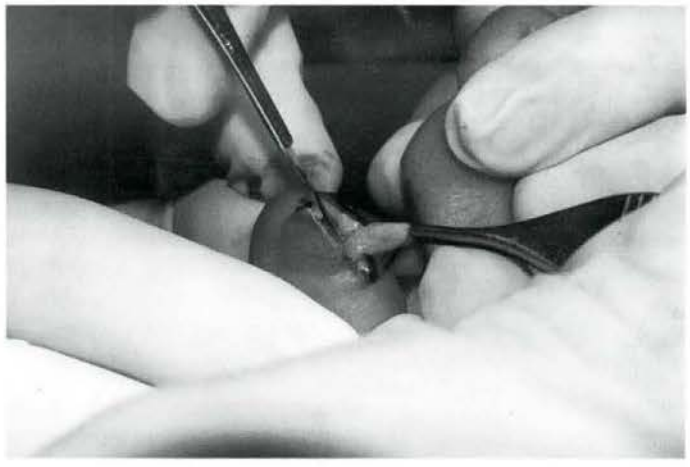

Fig. 11

cial, llegando incluso a raspar el periostio, asegurándonos que no queda ningún resto matricial.

- Osteotripsia de la cara medial de la falange distal con una fresa quirúrgica, limando y eliminando la lesión ósea subyacente (exóstosis/osteocondroma). (Fig. 12)

- Lavado con suero fisiológico de toda la herida quirúrgica.

- Aproximación de los bordes mediante sutura (Mirafil ® y Steri-Strep ®). (Fig. 13)

Fig. 12

Fig. 13

- Infiltración de corticoide (Celestone cronodose®) para evitar inflamación postoperatoria.

- Cura oclusiva con Linitul ® (apósitos de tul impregnado), Melolín ® (apósito absorbente no adhesivo), gasas estériles, venda de gasa y venda cohesiva.

4.4. Fase postoperatoria inmediata

La cirugía se da por finalizada a las 11:05 minutos. El tiempo de hemostasia ha sido de 25 minutos.

El equipo quirúrgico utilizado fue el siguiente: cangrejos, alicate inglés, mangos de bisturí, hojas deshechables (nº 15), gubias deshechables (nº 2) pinzas Adson, mosquito curvo, mosquito recto, pinza Stieglitz, cucharilla Martini, tijeras curvas, porta-agujas, equipo quirúrgico (fresa quirúrgica).

A la paciente se le facilitan tanto oralmente como por escrito las observaciones y recomendaciones postoperatorias. La medicación postoperatoria pautada a la paciente fue Algiasdin ® 400 mg (1/8 horas durante 3 días).

La lesión dermatológica biopsiada fue remitida al laboratorio de anatomía patológica para su posterior análisis e informe.

Tras no anotarse incidencias durante la intervención y después de permanecer en posición de Trendelemburg durante unos minutos, se coloca el calzado postquirúrgico a la paciente y se le acompaña al área de radiodiagnóstico para radiografía de control postoperatorio. La paciente es citada para la primera cura a las 48 horas.

4.5. Informe histopatológico

4.5.1. Macroscópico

"Formación nodular de 1,2 cm de aspecto hiperqueratósico, que se incluye en su totalidad para su estudio histológico".

4.5.2. Microscópico

"En los cortes estudiados se identifica una epidermis con intensa papilomatosis, hiperqueratosis, con focal paraqueratosis en columnas y amplias zonas de hipergranulosis con presencia de gránulos de queratohialina toscos. El estroma subyacente es fibroso denso.

4.5.3. Diagnóstico

Papiloma Malpighiano (compatible con papiloma viral).

4.6.Discusión del diagnóstico histopatológico

Como vemos en este caso, hay una correspondencia o correlación entre el diagnóstico clínico y anátomo-patológico. Con la biopsia de la lesión dermatológica, hemos podido establecer un diagnóstico anátomo-patológico que ha complementado el anterior diagnóstico clínico.

Los virus del papiloma humano, infectan de forma selectiva el epitelio de la piel y las mucosas. Las lesiones que el VPH ocasiona con más frecuencia en la piel se conocen con el nombre de verrugas. Estas manifestaciones causadas por el virus, no son verdaderamente una verdadera neoplasia, sino una lesión hiperplásica de la epidermis de origen infeccioso. Para la mayoría de autores, estas lesiones se encuadran dentro de los tumores epiteliales benignos. Las verrugas son tumores epileliales benignos de superficie revestidos por epitelio Malpighiano. Son lesiones que crecen a partir de las mucosas malpighianas o del epitelio pavimentoso no queratinizado.

La posible etiología de esta lesión fue descrita en la discusión del juicio diagnóstico (apartado 2.5).

La localización de estas verrugas en el surco ungueal puede afectar en su crecimiento a la matriz y al propio lecho ungueal. Son mucho menos frecuentes que en las manos y generalmente en el pie se suelen localizar en el primer dedo.

Las verrugas pueden producir un despegamiento de la lámina ungueal, cuando asientan en los bordes laterales

o son subungueales. Pueden ser dolorosas por compresión. También las verrugas periungueales pueden producir dolor e inflamación por agrietamiento y/o sobreinfecciones bacterianas.

En nuestro caso la lesión se localizaba en la uña del quinto dedo, siendo una aparición infrecuente. Esta producía dolor, principalmente por compresión aunque también la paciente refirió episodios de inflamación, incluso de infección local que fueron tratados con terapia antibiótica.

4.7. Fase postoperatoria mediata. Curas postquirúrgicas

4.7.1.1ª Cura (28/2/00):

- Material de curas: lavado de la herida con agua oxigenada; aplicación de Betadine ®; Melolín®; gasas estériles; venda de gasa y venda cohesiva.

- Observaciones: Buena evolución de la herida quirúrgica. La paciente no refiere haber manifestado dolor, aunque sí ligeras molestias en la cama. (Fig. 14)

Fig. 14

4.7.2. 2ª Cura (3/3/00):

- Material de curas: lavado de la herida con agua oxigenada; aplicación de Betadine ®; Melolín®; gasas estériles; venda de gasa y venda cohesiva.

- Observaciones: Retirada de Steri Strep ®. La paciente refiere aún pequeñas molestias en la cama.

4.7.3. 3ª Cura (7/3/00):

- Material de curas: Lavado con agua oxigenada; aplicación de Betadine ®; apósito adhesivo.

- Observaciones: Retirada de sutura. Buena evolución de la herida quirúrgica. Proponemos la realización de ortosis de silicona interdigital con el fin de evitar la fricción del 5º y 4º dedos del pie izquierdo.

4.7.4. 4ª Cura (15/3/00):

- Material de curas: Lavado con agua oxigenada; aplicación de Betadine ®; apósito adhesivo.

- Observaciones: La paciente refiere dolor y molestias a la palpación en la región eponiquial. Realizamos ortosis de silicona interdigital. Recomendamos revisión dentro de un mes.

4.8. Postoperatorio tardío. Alta definitiva

La paciente no volvió a revisión tal y como le recomendamos. Según tenemos establecido en el protocolo del Servicio de Cirugía, realizamos revisión del caso quirúrgico a los 6 meses, volviéndola a ver de nuevo con fecha 21 de septiembre de 2000.

Realizamos radiografía de control postoperatorio no encontrando signos de recidiva de patología ósea. La paciente refiere una notable mejoría. Tampoco encontramos signos de recidiva de la dermatopatía. La desaparición de la sintomatología dolorosa fue paulatina hasta la total desaparición y la ortosis de silicona fue utilizada por la paciente hasta el período estival, cuando hubo de cambiar el calzado.

Consideramos, por tanto, dar el alta definitiva a nuestra paciente. (Fig. 15)

Fig. 15

5. Conclusiones

-El diagnóstico clínico pododermatológico es a veces complicado debido a la ambigüedad de signos y síntomas.

- Siempre será conveniente utilizar pruebas complementarias que corroboren el juicio diagnóstico antes de aplicar un tratamiento incorrecto, ya que aunque en la mayoría de las ocasiones la repercusión no sea grave, a veces podemos correr el riesgo de enmascarar un proceso potencialmente peligroso.

- En este proceso patológico, consideramos que la biopsia de la lesión, resultó ser un método de diagnóstico útil, cuando la clínica y las pruebas complementarias no estaban muy claras. También podemos determinar, que esta técnica, puede, en muchas ocasiones evitar un falso diagnóstico, o retrasar el diagnóstico de un proceso potencialmente importante.

- Cualquier muestra resecada o escindida de tejido vivo dentro del quirófano, debe ser enviada para su análisis histológico por parte del servicio de anatomía-patológica, con el fin de corroborar o descartar un juicio diagnóstico y evitar posibles complicaciones de tipo médico-legal.

BIBLIOGRAFIA

1.- **ARRIBAS PLAZA MP, ROPA MORENO JM, GONZALEZ DIAZ JC, PASCUAL HUERTA J.** *Lesiones por el virus del papiloma humano (VPH) en el pie.* Rev. Esp. Podol., 2000; IX(3): 143-224

2.- **CAMACHO MARTINEZ F, DE DULANTO F.** *Cirugía dermatológica.* Madrid: Aula médica, 1995

3.- **CATENA TOLEDANO M, SERRANO GONZALEZ M, MORENO DE LA FUENTE JM.** *Exóstosis subungueales.* Podoscopio, 1999; 1(8): 3-13

4.- **CHEVROT A.** *Diagnóstico por imagen de las afecciones del pie.* Barcelona: Masson, 2000

5.- **FERRANDIZ C.** *Dermatología clínica.* Madrid: Mosby, 1996

6.- **FITZPACTRICK TB, JOHSON RA, WOLFF K.** *Atlas de dermatología clínica. 3ª ed.* México DF: McGraw Hill Interamericana, 1998

7.- **FORRESTER DM, KRICUN ME, KERR R.** *Imaging of the foot and ankle.* Maryland: Aspen publishers, 1988

8.- **GARCIA CARMONA FJ, JIMENEZ LEAL R, ALONSO MONTERO C, MORALES LOZANO R, MORENO DE CASTRO M, LAZARO MARTINEZ JL.** *Evaluación prequirúrgica en podología (1ª parte).* Rev. Esp. Podol., 1997; VIII(6): 321-327

9.- **GARCIA CARMONA FJ, JIMENEZ LEAL R, ALONSO MONTERO C, MORALES LOZANO R, MORENO DE CASTRO M, LAZARO MARTINEZ JL Y COLS.** *Evaluación prequirúrgica en podología (2ª parte).* Rev. Esp. Podol., 1997; VIII(8): 411-418

10.- **GARCIA CARMONA FJ, LAZARO MARTINEZ JL, MORENO DE CASTRO M, PRIETO MESON MJ, RODRIGUEZ TURIEL A.** *Protocolo de actuación en el Servicio de Cirugía de la Clínica Universitaria de Podología de la Universidad Complutense de Madrid.* Anuario 2000. Madrid: Federación Española de Podólogos, 1999

11.- **LAZARO OCHAITA P.** *Dermatología clínica.* Madrid: Meditécnica, 1993

12.- **LOPEZ S.** *Tumores comunes en el pie.* Rev. Esp. Podol., 1995; IV(4): 176-180

13.- **MONTAGNE J, CHEVROT A, GALMICHE JM.** *Atlas de radiología del pie.* Barcelona: Masson, 1984

14.- **PARDO MINDAN FJ, VAZQUEZ JF, ANTON L, FOLY M, ALIAGA L, MARIGIL MA Y COLS.** *Anatomía patológica general y especial de las neoplasias.* Barcelona: Científico-Médica, 1988

15.- *Sesiones Clínicas Podológicas 1998-1999.* Madrid: Clínica Universitaria de Podología. Universidad Complutense de Madrid y Federación Española de Podólogos, 2000

SESION CLINICA: QUERATODERMIA PALMOPLANTAR: DIAGNOSTICO DIFERENCIAL

* RAMOS BLANCO, L.
** GARCIA CARMONA, F.J.
** LAZARO MARTINEZ, J.L.
** MORENO DE CASTRO, M.

RESUMEN:

En esta sesión clínica se presenta el diagnóstico diferencial de las queratodermias palmoplantares, así como un caso clínico tratado en la Clínica Universitaria de Podología.

PALABRAS CLAVE:

Queratodermia palmoplantar; queratosis; hiperqueratosis; dermatología.

ABSTRACT:

In this article, the authors present the differential diagnosis of palmoplantar keratodermas. A clinic case is presented.

KEYWORDS:

Palmoplantar keratoderma; keratosis; hyperkeratosis; dermatology.

DEFINICION

Las queratodermias, constituyen un grupo de enfermedades, en su mayoría hereditarias, caracterizadas por un engrosamiento de las palmas y plantas como resultado de una excesiva formación de queratina, induciendo una hipertrofia del estrato córneo (hiperqueratosis). Su aparición es de forma variable, pudiéndose presentar de forma difusa, en bandas, en forma de lesiones puntiformes y circunscritas o focales; suele acompañarse de descamación y fisuras. Las queratodermias pueden ser transgrediens (afectan a otras regiones, no solo a plantas y palmas) y progrediens (tienen un carácter progresivo).

Debe de considerarse además, el amplio grado de variaciones interfamiliares en relación con la expresión fenotípica, la edad de comienzo y la severidad de cada caso.

Cuando se presentan en el pie y son de gran intensidad y severidad, pueden producirse grietas muy dolorosas, facilitando de esta forma la infección por gérmenes patógenos, dando lugar a grandes molestias y dificultades para la deambulación y para la utilización de un calzado adecuado.

CLASIFICACION

A. QUERATODERMIAS ADQUIRIDAS:

- Queratodermias traumáticas
- Queratodermia arsenical
- Queratodermia blenorrágica
- Queratodermia parasitaria
- Queratodermia eczemática
- Queratodermia psoriásica
- Queratodermia climatérica

B. QUERATODERMIAS CONGENITAS:

B.1. Autosómicas Dominantes:

- Síndrome de Unna-Thost (Tilosis)
- Síndrome de Vohwinkel (Queratodermia mutilante)
- Síndrome de Greither (Queratodermia progresiva)
- Queratodermia epidermolítica (tipo Vorner)
- Queratodermia y acroqueratoelastoidosis
- Queratodermia estriada (Brunauer-Fuhs)
- Poroqueratosis de Besnier (Queratosis punctata)
- Queratodermia punctata diseminada (Brauer-Buschke-Fisher)
- Queratosis puntiforme (Queratosis punctata)

* *Residente. Clínica Universitaria de Podología.*
** *Servicio de Cirugía. Clínica Universitaria de Podología.*

- Síndrome de Howel-Evans (Queratosis palmoplantar difusa)
- Paquioniquia congénita
- Poroqueratosis Mibelli

B.2. Difusas Autosómicas recesivas:

- Enfermedad o Mal de Meleda
- Síndrome de Papillon-Lefevre
- Síndrome de Richner-Hanhart (Tirosinemia óculocutánea)

DIAGNOSTICO DIFERENCIAL

1. SINDROME DE UNNA-THOST (Tilosis. Queratodermia palmoplantar generalizada. Queratosis difusa palmoplantar)

- HERENCIA: Autosómica dominante.
- INICIO: Primera infancia. Comienza precozmente y finaliza al 5º-6º mes.
- CUADRO CLINICO: Hiperqueratosis amarillenta palmoplantar lisa, uniforme y bien delimitada con bordes eritematosos. No transgrediens; no sobrepasa palmas y plantas. Mejora en parte después de los 50 años.
- HALLAZGOS: Hiperhidrosis; bromhidrosis; fisuras dolorosas y uñas engrosadas.
- ASOCIACIONES: Dedos en palillo de tambor; clinodactilia; acroosteolisis; Enfermedad de Charcot-Marie; retraso mental; parálisis espástica; cáncer esofágico; sordera, etc.

2. QUERATODERMIA MUTILANTE (Síndrome de Vohwinkel)

- HERENCIA: Autosómica dominante.
- INICIO: Infancia.
- CUADRO CLINICO: Queratodermia palmoplantar difusa y descamativa con bordes eritematosos (aspecto nido de abejas). Con los años, aparecen bridas anulares fibróticas constrictivas que llevan a la estrangulación progresiva y mutilación de los dedos a cualquier nivel. Se localizan en dorso de manos y pies. Es transgrediens. Se afectan codos y rodillas.
- ASOCIACIONES: Alopecia; sordera; lesiones bullosas en plantas de pies; parálisis espástica; miopatía; queratosis ictiosiforme generalizada.

3. QUERATODERMIA PALMO-PLANTAR PROGRESIVA (Síndrome De Greither)

- HERENCIA: Autosómica dominante.
- INICIO: Comienza en la infancia y progresa lentamente.
- CUADRO CLINICO: Progresa tardíamente hasta la segunda década. Hiperqueratosis en caras laterales y dorso de los pies. Es transgrediens y progrediens. Sobrepasa las superficies laterales de las plantas. Afecta también a codos y rodillas y manos. El aspecto clínico es verdaderamente verrucoso.
- ASOCIACIONES: No existen.

4. QUERATODERMIA PUNTIFORME (Queratosis punctata. Heloma Miliar)

- HERENCIA: Autosómica dominante.
- INICIO : 15-30 años.
- CUADRO CLINICO: Lesiones queratósicas circunscritas y duras. Puntiformes, redondeadas, de pocos milímetros de diámetro. No transgrediens. Dolor a la presión. Afectación palmoplantar.
- ASOCIACIONES: Onicogrifosis; estriación longitudinal de las uñas y otras distrofias ungueales.

(Figs. 1 y 2)

Fig. 1

Fig. 2

5. QUERATODERMIA ESTRIADA (Brunauer-Fuhs)

- HERENCIA: Autosómica dominante.
- INICIO : Segunda a tercera década.
- CUADRO CLINICO: Queratosis lineales o estriadas en palmas y zonas de presión en plantas. Las hiperqueratosis pueden presentar aspecto membranoso con helicotriquia. Se extienden periféricamente hacia los pliegues de la superficie volar de los dedos.
- ASOCIACIONES: Hipohidrosis; anomalías dentarias; leucoplasia bucal; retraso mental.

6. QUERATODERMIA "PUNCTATA" DISEMINADA (Brauer-Buschke-Fischer)

- HERENCIA: Autosómica dominante.
- INICIO: 2ª década de la vida. Más frecuente en varones.
- CUADRO CLINICO: Queratodermia difusa, puntiforme o lineal. Transgrediens. Afecta a la zona palmoplantar y superficies ventrales de los dedos.
- ASOCIACIONES: Distrofias u opacidades corneales.

(Figs. 3, 4 y 5)

7. SINDROME DE HOWEL-EVANS (Queratodermia palmoplantar difusa)

- HERENCIA: Autosómica dominante.
- INICIO: 5-14 años.
- CUADRO CLINICO: Queratosis en plantas y palmas. Maligniza a los 40-50 años.
- ASOCIACIONES: 70% carcinoma de células escamosas de esófago.

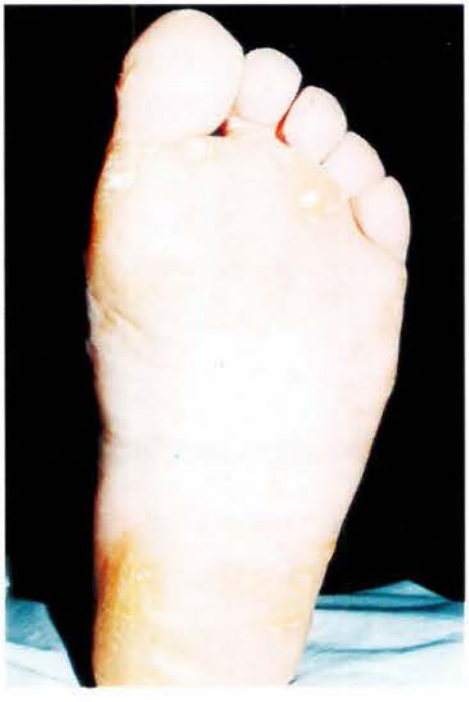

Fig. 3

Fig. 4

Fig. 5

8. QUERATODERMIA Y ACROQUERATOELASTOIDOSIS

- HERENCIA: Autosómico dominante.
- INICIO: Avanzada la infancia o adolescencia. Su aparición es esporádica.
- CUADRO CLINICO: Hiperqueratosis difusas y leves; hiperpigmentación; hiperhidrosis; pápulas lenticulares. Hiperqueratosis cupuliformes o verrucosas.

9. PAQUIONIQUIA CONGENITA

- HERENCIA: Autosómica dominante.
- ORIGEN: Infancia.
- CUADRO CLINICO: Engrosamiento o hipertrofia lámina ungueal. Hiperqueratosis palmoplantar, afectación de rodilla y codo; vesículas palmoplantares por traumatismo.

- ASOCIACIONES: Onicogrifosis; hiperhidrosis palmoplantar; queratosis leucoplasiformes de la mucosa oral.

10. POROQUERATOSIS MIBELLI

- HERENCIA: Autosómica dominante.
- ORIGEN: 5-10 años.
- CUADRO CLINICO: Aros hiperqueratósicos brillantes con atrofia central y bordes bien definidos. Transgrediens, y afecta dedos, tobillos, cara, cuello y membranas mucosas.

11. QUERATODERMIA EPIDERMOLÍTICA PALMOPLANTAR (De Vorner)

- HERENCIA: Autosómica dominante.
- INICIO: Nacimiento. Aparece en forma de eritema generalizado, descamación y formación ampollosa.
- CUADRO CLINICO: Progresivamente se va formando una hiperqueratosis generalizada e importante. Aspecto "rocoso". Transgrediens y progrediens.
- ASOCIACIONES: Malformaciones ungueales.

12. MAL DE MELEDA

- HERENCIA: Autosómica recesiva (endogamia).
- INICIO : Primera infancia.
- CUADRO CLINICO: En la primera infancia aparece eritema difuso en palmas y plantas y más adelante descamación y engrosamiento difusos. Borde eritematoso. Transgrediens. Las áreas afectadas tienden a agrandarse con los años. Afecta nudillos, rodillas y codos.
- ASOCIACIONES: Hiperhidrosis intensa; bromhidrosis; uñas distróficas; eczematización secundaria; dedos cortos y/o afilados; patología alveolodentaria; psiquismo alterado.

13. SINDROME DE PAPILLON-LEFEVRE (Queratodermia palmoplantar con periodontosis)

- HERENCIA: Autosómica recesiva.
- INICIO : 5 primeros años de vida.
- CUADRO CLINICO: Enrojecimiento y engrosamiento palmoplantar que se extiende al tendón de Aquiles. Severa en épocas frías (invalidante). Transgrediens y progrediens. Codos y rodillas.
- ASOCIACIONES: Hiperhidrosis; bromhidrosis; periodontosis; infecciones cutáneas; gingivitis; periodontosis; osteolisis de falanges distales; aracnodactilia; calcificaciones en la hoz del cerebro y tienda del cerebelo.

14. SINDROME DE RICHNER-HANHART (Queratodermia palmoplantar circunscrita; Tirosinemia oculocutánea)

- HERENCIA: Autosómica recesiva.
- INICIO : Infancia.
- CUADRO CLINICO: Hiperqueratosis dolorosas en zonas de apoyo palmoplantar en forma de placas o estrías. En pulpejos de dedos dificultan la deambulación. También zona prerrotuliana.
- ASOCIACIONES: Retraso mental; queratitis; leucoplasia mucosa oral; distrofias corneales; conjuntivitis; bradifalangia; oligopenia.

15. PITIRIASIS RUBRA PILARIS

A. Forma Congénita:

- HERENCIA: Autosómica dominante.
- INICIO :Niñez.

B. Forma Adquirida:

- ETIOLOGIA: Se asocia a infecciones faringoamigdalinas.
- INICIO: Edad media de la vida.
- CUADRO CLINICO: Enfermedad cutánea inflamatoria crónica. Pápulas hiperqueratósicas o placas eritematoescamosas de color anaranjado. Aparece primero en manos, cuero cabelludo y cara y posteriormente se hace generalizada.
- ASOCIACIONES: Distrofia ungueal; queratodermia palmoplantar en "sandalia".

16. ENFERMEDAD DE JADASSOHN LEWANDOWSKY (Subtipo de la Paquioniquia congénita debido a una mutación genética de la queratina K16)

- CUADRO CLINICO: Paquioniquia desde nacimiento. Queratodermia palmoplantar en forma de islotes córneos en puntos de presión. Formación ampollosa y queratosis folicular.
- ASOCIACIONES: Hiperhidrosis; uñas hipertróficas; lesiones leucoplasiformes de la mucosa.

17. ENFERMEDAD JACKSON-LAWLER (Subtipo de la Paquioniquia congénita debido a una mutación genética de la queratina K17)

- CUADRO CLINICO: Queratodermia palmoplantar y engrosamiento uñas. Quistes epidérmicos.
- ASOCIACIONES: No lesiones orales; pelo anormal; dientes natales presentes.

18. QUERATOLISIS PUNCTATA (Queratolisis plantar surcada. Queratolisis excavada)

- ETIOLOGIA: Infección bacteriana superficial de la capa córnea de la planta.
- CUADRO CLINICO: Depresiones puntiformes o erosiones superficiales de 1-3 mm. Color grisáceo, verdoso o marrón. Plantas y zonas de presión.
- ASOCIACIONES: Hiperhidrosis; bromhidrosis.

(Fig. 6)

19. ENFERMEDAD DE DARIER (Disqueratosis folicular)

- INICIO: Infancia o pubertad.
- CUADRO CLINICO: Pápulas verrucosas amarronadas en zonas seborreicas que dan lugar a la formación de grandes placas papilomatosas y vegetantes. Afecta palmas, mucosas y uñas.
- ASOCIACIONES: Queratosis folicular.

Fig. 6

20. ICTIOSIS VULGAR

- HERENCIA: Autosómico dominante.
- INICIO: Primera infancia (1-4 años).
- CUADRO CLINICO: Fina descamación pequeña y con tendencia a la sequedad. Afecta a la zona palmoplantar, espalda dorsal y sacra, superficie extensora extremidades.
- ASOCIACIONES: Trastornos psíquicos y neurológicos; alergias; alteraciones respiratorias.

21. ICTIOSIS LAMELAR CONGÉNITA NO AMPOLLOSA

- HERENCIA: Autosómico recesivo.
- CUADRO CLINICO: Eritema generalizado; hiperqueratosis con grandes escamas amarillentas. Afecta a la zona palmoplantar, zonas flexión y zona facial.
- ASOCIACIONES: Alteraciones ungueales; sistema nervioso anormal.

22. ERITRODERMIA CONGENITA AMPOLLOSA (Ictiosis hiperqueratósica epidermolítica)

- HERENCIA: Autosómico dominante.
- CUADRO CLINICO:

  Fase ampollar: eritema generalizado que dará lugar a la formación de ampollas.

  Fase hiperqueratósica: la ampolla se rompe dando lugar a la formación de escamas grandes delgadas y oscuras. Afecta a la zona palmoplantar, zonas flexión, cuello, codos y rodillas.
- ASOCIACIONES: Olor desagradable; frecuentes infecciones secundarias.

23. DERMATITIS PSORIASICA

- INICIO: Adulto
- CUADRO CLINICO: Eritroderma generalizado de escamas gruesas. Afecta zona palmoplantar, rodillas, codos y cuero cabelludo.

24. DERMATITIS EXFOLIATIVA

- CUADRO CLINICO: Precedida de alguna enfermedad cutánea específica.

25. DERMATITIS GENERALIZADA

- CUADRO CLINICO: Consecuencia de una dermatitis de contacto, atópica y seborreica. Erupción generalizada, roja y descamativa.

26. **DERMATITIS DE CONTACTO**

- INICIO: Más frecuente en adultos
- CUADRO CLINICO: Inflamación de la piel como consecuencia del contacto con un agente alérgeno. Placas eritematosas y escamosas en zona palmoplantar. Prurito.

27. DERMATOFITOSIS

- CUADRO CLINICO: La infección por hongos puede dar lugar a un engrosamiento de la piel con formación de grietas en la zona palmoplantar.

TRATAMIENTO

Toda la terapéutica, irá encaminada a mantener hidratada la capa córnea y a favorecer la eliminación y exfoliación de la misma. Para ello será importante tener en cuenta una serie de consideraciones:

a. Evitar excesiva ducha y baño (tras éste, se debe aplicar con la piel húmeda, leche hidratante o mejor vaselina o aceite.)

b. Utilizar jabones suaves de mínima irritación.

c. Mantener temperatura ambiental adecuada.

d. Evitar trabajos o situaciones que comporten ortostatismo o traumatizantes de las zonas de localización.

e. Si es posible, residencia en clima húmedo y cálido.

Un buen tratamiento requiere las siguientes pautas:

1. TRATAMIENTO QUIROPODOLOGICO:

a. Reducción de las placas queratósicas mediante deslaminación y fresado de las mismas.

b. Tratamiento de las fisuras si existen, colocación de apósito cuando sea necesario y el antibiótico adecuado cuando exista infección.

c. Si existe micosis ungueal, fresado de la lámina para favorecer la absorción del tratamiento farmacológico.

2. TRATAMIENTO FARMACOLOGICO:

a. Hidratación de la piel: aplicación de agentes tópicos como baños de aceites combinados con sustancias tales como ALFA y BETA tocoferol, provitamina A, ácidos grasos esenciales, fosfolípidos, esteroles, con efectos regeneradores de la piel. Además, preparados de Urea al 10% con acción emoliente sobre la capa córnea, la cual mantienen hidratada.

b. Sustancias queratolíticas: modifican el metabolismo epidérmico encontrándolas en gran variedad, por ejemplo:

- Ácido salicílico (2-6% ó 5-20% según autores) en un vehículo como puede ser el gel de propilenglicol (40-60%).
- Preparados de Urea al 20-40% en forma de ungüento, combinado con propilenglicol al 50%.
- Ácido retinoico por vía oral (1mg x Kg de peso x día) en forma de cápsulas. Localmente se aplican pomadas a base de ácido retinoico en concentraciones variables según la intensidad (formas leves al 0,025% e intensas al 0,4%; siendo lo habitual de 0,1-0,3%) durante algunas horas de forma oclusiva (Dermojuventus ®).
- La vitamina A es un retinol que ejerce influencia favorable sobre las lesiones cutáneas hiperqueratósicas, pero su acción terapéutica se consigue con dosis que pueden producir efectos secundarios. La falta de vitamina A impide la queratinización normal, por lo que podríamos considerar la avitaminosis A como causa o factor desencadenante.
- Corticoides tópicos, por su efecto antiproliferativo. Administración intralesional de una suspensión de acetato de triamcinolona (3-10 mg / ml) o aplicación tópica de cualquier corticoide potente con vendaje oclusivo (Cortisdin urea ®).
- Para formas más severas tenemos el Etretinato, derivado sintético análogo de la vitamina A, que posee un índice terapéutico mucho más favorable que el del retinol. Numerosos estudios confirman que este fármaco normaliza los procesos de renovación, diferenciación y queratinización de la piel en pacientes afectos de trastornos graves de la queratinización (Tigason ®).
- En la actualidad se conocen también varias fórmulas magistrales entre las cuales destacaremos el Ungüento de Whitfield (vaselina con ácido benzoico al 6% y ácido salicílico al 3%) con muy buenos resultados.

3. TRATAMIENTO ORTOPODOLOGICO:

Se realizará con el fin de distribuir las presiones, aliviando el dolor y evitando así la aparición de mayor queratosis plantar. El calzado también juega un papel importante y ha de ser dúctil, de suela flexible, con cambrillón estable y corte de iguales características.

4. TRATAMIENTO QUIRURGICO:

Existen autores que para casos graves recomiendan el tratamiento quirúrgico, ya sea mediante la extirpación o injerto. No obstante, son muy frecuentes las recidivas tras la aplicación de terapéutica quirúrgica.

PRESENTACION DEL CASO CLINICO

1. ANAMNESIS:

Paciente de 36 años de edad y sexo femenino que acude al Servicio de Quiropodología de la Clínica Universitaria de Podología con fecha 16 de junio de 1999 por presentar lesiones hiperqueratósicas plantares diagnosticadas hace aproximadamente 10 años de papilomas plantares y tratadas desde entonces como tales, mediante diferentes métodos terapéuticos sin conseguir ninguna mejoría aparente. (Fig. 7)

Fig. 7

Como antecedentes familiares, cabe destacar que su abuela materna presentaba lesiones similares y su marido fue tratado por presentar papilomas plantares (crioterapia) hace 2 años.

En cuanto a los antecedentes podológicos, la paciente refiere y aporta un informe clínico médico de noviembre de 1989, en el cual se constata que la paciente acude a consulta por presentar "desde hace año y medio, lesiones en plantas de pies múltiples y clínicamente identificables como papilomas plantares. Ha recibido tratamiento con antiverrugas Isdín ®. La exploración muestra a nivel de ambas plantas, múltiples lesiones queratósicas, puntiforme, muchas de ellas dolorosas a la compresión tangencial". Fue puesta en tratamiento con Fulcin ® (griseofulvina). Acudió a revisión dos veces posteriormente refiriendo cierta mejoría. Se prescribió la aplicación de Vaselina Salicílica al 10% para la eliminación de hiperqueratosis.

Desde el año 1996 estuvo siendo tratada simultáneamente por el Dermatólogo y el Podólogo, siéndole aplicados tratamientos encaminados a la resolución de las posibles lesiones papilomatosas. La paciente aporta un historial clínico de visitas periódicas semanales a estos profesionales, siendo tratada indiscriminadamente con diversos agentes terapéuticos (bleomicina, crioterapia, inmunoferón), sin que haya habido una mejoría de las afecciones dermatológicas, según ésta comenta. En mayo de 1996 le fue practicada una biopsia, prescrita por el dermatólogo, de lesión en planta de pie derecho (arco interno), siendo diagnosticada de "Verruga Viral". En noviembre de 1998, le practican una segunda biopsia, esta vez en el arco interno del pie izquierdo, con el mismo resultado anatomopatológico.

También refiere la paciente que en las palmas de las manos le han aparecido en forma de brotes, lesiones hiperqueratósicas múltiples, pequeñas y circunscritas, de color blanquecino, sin ningún motivo aparente.

No presenta alergias ni antecedentes personales de interés.

La paciente menciona que padece esta patología desde los 20 años aproximadamente.

2. EXPLORACION:

A la observación se detectan lesiones hiperqueratósicas múltiples en la zona plantar de ambos pies, preferentemente en zonas de presión. Es en estas zonas de presión, donde se observan lesiones más difusas (región metatarsal y borde externo del talón). En el centro del talón, es donde se concentran la mayoría de estas lesiones hiperqueratósicas, apareciendo circunscritas, múltiples, diseminadas y con carácter focal. Al mismo tiempo se observan dos lesiones hiperqueratósicas en la cara plantar-medial del primer dedo de ambos pies, debida a la rotación en valgo del primer dedo. Al deslaminar en el pie derecho, la lesión localizada bajo la 5ª cabeza metatarsal, se aprecia un núcleo hiperqueratósico. No existen signos de capilares trombosados. El paciente no manifiesta ninguna sintomatología dolorosa ni prurítica.

En la zona plantar del mediopié a nivel del arco interno, se observan en ambos pies, aunque con más claridad en el pie derecho, unas cicatrices quirúrgicas debidas a la biopsia realizada en los años 1996 y 1998. (Figura 8)

Fig. 8

Tampoco se observan signos inflamatorios ni eritema acompañando a las lesiones hiperqueratósicas. En las manos también se aprecian lesiones hiperqueratósicas múltiples, más pequeñas que en el pie, de color blanquecino y que no manifiestan ninguna sintomatología. No hay ninguna localización dermatológica en otra región del cuerpo (no transgrediens) y en principio la afección dermatológica no progresa (no progrediens). (Figura 9)

También constatamos, que no hay ninguna otra afectación o patología de carácter sistémico que pueda tener relación con la queratodermia.

3. JUICIO DIAGNOSTICO:

Signos y síntomas compatibles con queratodermia palmoplantar (queratodermia puntiforme).

Fig. 9

4. TRATAMIENTO:

Tratamiento quiropodológico: deslaminación de hiperqueratosis plantares y enucleación de helomas.

Se recomienda que tras la higiene diaria, se aplique con la piel húmeda, crema con contenido en urea, con acción emoliente sobre la capa córnea, la cual mantiene hidratada.

Al mismo tiempo se aconseja la aplicación local de pomadas a base de ácido retinoico (Dermojuventus ®) en cura oclusiva, recomendando la utilización de film transparente una vez aplicada la crema sobre la planta de ambos pies (preferentemente por las noches), cubierta por un calcetín de lana.

Por último se recomienda a la paciente, la visita periódica al podólogo para un seguimiento exhaustivo del caso clínico.

5. EVOLUCION:

Desde Junio del año 1999, la paciente acude periódicamente a la CUP para tratamiento quiropodológico. Lo más destacable de la evolución o el pronóstico del caso clínico desde la primera visita, es el siguiente:

- 4 meses: Recidiva de las lesiones. Se observan lesiones hiperqueratósicas con núcleos múltiples y diseminados.
- 6 meses: Se le prescribe fórmula magistral en cura oclusiva (film transparente) consistente en:

Vaselina: / Lanolina:	a.a.	50 %
Urea:		15 %
Acido Salicílico:		6 %
Triacinolona acetoide:		0,1 %

- 8 meses: Presenta las mismas lesiones hiperqueratósicas, pero ha habido una gran mejoría tras la aplicación diaria y constante de la formula magistral.

- Desde entonces, la paciente acude a consulta periódicamente para tratamiento quiropodológico.

6. RECOMENDACIONES:

- Tratamiento quiropodológico periódico.
- Hidratación rigurosa de la piel.
- Terapéutica farmacológica (fórmula magistral).
- Exploración biomecánica para valorar tratamiento con ortosis plantares.
- Remisión al Dermatólogo en caso de recidiva de lesiones en palmas de manos.

BIBLIOGRAFIA

1. **ALEMANY BAYES J:** *Queratodermias.* El Peu 1996; 131-33.
2. **ALEMANY BAYES J.:** *La queratodermia palmo-plantar de Thost Unna en España: trabajo de investigación y seguimiento histórico retrospectivo.* Podoscopio 1986; 15: 314-20.
3. **ARENAS R.:** *Dermatología. Atlas, diagnóstico y tratamiento. 2ª ed.* México: McGraw-Hill Interamericana; 1987. p. 276-77.
4. **ARMIJO M, CAMACHO F:** *Dermatología II. 2ª ed.* Madrid: Cea; 1988. p. 564-67.
5. **DELAURO TM.** *Keratotic lesions of the foot.* En: Harkless LB, editor. Podiatric dermatology. Philadelphia (PA): WB Saunders Company; 1996. Clinics in podiatric medicine and surgery, 13(1): 80.
6. **DOIA (2000):** "*Keratosis palmoplantaris - differential diagnoses*". Disponible en: URL:.http://www.dermis.net/doia/diagnose.asp?zugr=d&lang=e&diagnr=701130 &topic=dd
7. **DORADO BRIS JM, DAUDEN TELLO E.** *Dermatosis de origen genético.* En: Iglesias Díez L, Guerra Tapia A, Ortiz Romero PL. Tratado de dermatología. Madrid: Medicina 2000; 1994. p. 420-23.
8. **FERRANDIZ C.:** *Dermatología clínica.* Madrid: Mosby-Doyma; 1996. p.26-7.
9. **FITZPATRICK TB, JONSON RA, WOLF K, POLANO MK, SUURMOND D:** *Atlas de dermatología clínica. 3ª ed.* México: McGraw-Hill Interamericana; 1998.
10. **GARCIA PEREZ A.** *Dermatología clínica. 4ª ed.* Salamanca: Cervantes; 1987. p. 360-62.
11. **GIBBS RC.** *Skin diseases of the feet. 2nd ed.* St. Louis (MO): Warren H. Green; 1980.
12. **GUILLEN BARAONA C, BOTELLA ESTRADA R, SANMARTIN JIMENEZ O.** *Manual Jansen de enfermedades de la piel.* Barcelona: Masson; 1996.
13. **HELM T, SPIGEL GT, MC MAHON J, BERGFELD WF:** "*Striate palmoplantar Keratoderma: a clinical and ultrastuctural study*". Cutis [periódico en línea] Enero 1998; 61(1): 18-20. Disponible en: URL:http://www.ncbi.nlm.nih.gov/entrez/query.fcgi?CMD=Display&DB=PubMed
14. **HERVAS TAMARIT S:** *Trabajo de investigación sobre la queratodermia palmo-plantar de Thost-Unna en España: seguimiento histórico retrospectivo de dicho síndrome.* Rev Esp Podol 1986; 108: 17-24.
15. **HILTON M:** *Keratoderma.* Disponible en: URL:http://fohweb.macarthur.uws.edu.au/podiatry/keratode.htm
16. **LAZARO OCHAITA P.:** *Pregrado Dermatología. Tomo I.* Madrid: Luzán 5; 1987. p. 267-76.
17. **LAZARO OCHAITA P:** *Dermatología. Texto y atlas. 2ª ed.* Madrid: Meditécnica; 1993. p. 277-78.
18. **LUQUE BAREA MA:** *Procesos que cursan con queratodermia plantar severa: tratamiento con etretinato.* Salud del pie 1992; 4: 8-11.
19. **MASCARO JM:** *Claves para el diagnóstico clínico en dermatología. 2ª ed. Vol. I.* Barcelona: Doyma; 1992. p. 211-24.
20. **MASCARO JM:** *Claves para el diagnóstico clínico en dermatología. 2ª ed. Vol. II.* Barcelona: Doyma; 1992. p.285-88.
21. **MCCARTHY DJ, MONTGOMERY R, EDITORES:** *Podiatric Dermatology.* Baltimore (MD): Williams and Wilkins; 1986. p. 96-104.
22. **MORENO DE CASTRO M, GARCIA CARMONA FJ, LAZARO MARTINEZ JL:** *Queratodermias y queratolisis.* Salud del pie 1999; 24-25: 11-5.
23. **MORENO DE CASTRO M, GARCIA CARMONA FJ, LAZARO MARTINEZ JL, GONZALEZ JURADO MA:** *Algo más que hiperqueratosis.* Rev Esp Podol 1997; VIII(8): 446-50.
24. **MUÑOZ PASCUAL S, ORELLANA GARCIA C.:** *Desórdenes en la queratinización: queratodermia plantar. A propósito de un caso.* Podoscopio 1997; 36: 4-12.
25. **RASSNER G, STEINERT U:** *Atlas y texto de dermatología.* Barcelona: Mosby Doyma; 1994. p. 24-36.
26. **RODRIGUEZ VALVERDE E.** *Tratamiento general y ortopodológico de las queratodermias palmo-plantares.* Rev Esp Podol 1988; 119: 18-24.
27. **ROOK A, WILKINSON DS, EBLING FJ, CHAMPION RH.** *Tratado de dermatología.* Barcelona: Doyma; 1988.
28. **SAMITZ MH; DANA AS:** *Afecciones cutáneas de las extremidades inferiores.* Barcelona: Toray; 1974. p. 183-84.
29. **TOURAINE R, REVUZ J.** *Manual de dermatología clínica y venereología.* Barcelona: Masson; 1984. p. 78.
30. **YONG KWANG T:** "*Keratins in dermatology-An Update*". National Skin Centre Bulletin. An in house publication to promote education and research in dermatology 1996: V7(1). Disponible en: URL:http://www.nsc.gov.sg/bulletin/v7n1/a1.html

SPLENDID®
SPECIAL SHOES
MADE IN SPAIN

CALZADOS ESPECIALES PARA PIES ESPECIALES





El calzado más cómodo durante más horas.

Aceptan: PLANTILLAS, DEDOS GARRA, JUANETES, PIES EXTRA-ANCHOS.

CALZASALUD®

Calzados especiales para pies delicados.

Calzados de Señora y Caballero

SUPERCOMODOS

disponibles en 3 anchos diferentes.

Calzamos todo tipo de:

- Juanetes.
- Dedos garra, montados, etc.
- Pies doloridos.
- Pies extra anchos.
- Plantillas.

SECCIONES ESPECIALES PARA:

- Camareros/as
- Personal Sanitario
- Diabéticos
- Personal Religioso

ATENDEMOS LAS INDICACIONES DE LOS SEÑORES PODÓLOGOS.

C/. García de Paredes, 26
28010 MADRID • Tel. **914 476 614**

C/. Pedro III "El Grande", 38
46005 VALENCIA • Tel. **963 737 793**

C/. Jussepe Martínez, 4 (semiesq. Alfonso I)
50003 ZARAGOZA • Tel. **976 290 585**

PUBLICACIONES DE LA F.E.P.

Patología metatarso-digital

Desarrollo científico del Programa del XXII Congreso Nacional de Podología. Madrid
28 artículos; 17 videograbación (reseña); 11 pósters (reseña y reproducción)
Edita Federación Española de Podólogos-Comité Organizador del XXII Congreso Nacional de Podología, 1991.
301 páginas, Tela, 315 ilustraciones, blanco y negro; Tamaño 24x17 cm.;
ISBN 84-404-9481-5
Precio 3.000 Ptas.

El pie en los albores del siglo XXI

Edita Federacion Española de Podólogos
140 páginas.
Tela
Ilustraciones, blanco-negro y color
Tamaño 23x16,5 cm.
Precio 3.000 ptas.



Atlas de Cirugía del Pie

Edita Federación Española de Podólogos
I.S.B.N.: 84-605-3155-4 (Versión española)
290 páginas
Tela
Ilustraciones, blanco-negro
Tamaño 24,5x19 cm.
Precio 9.000 ptas.

Revista Española de Podología

Colección 1ª Epoca, años 1968 hasta 1989, 7 tomos: 35.000 ptas.

Colección 2ª Epoca, años 1990 hasta 1999 10 Tomos: 50.000 pts.

Tomos sueltos 1ª y 2ª Epoca: 6.000 ptas.

Revistas sueltas, unidad: 800 ptas

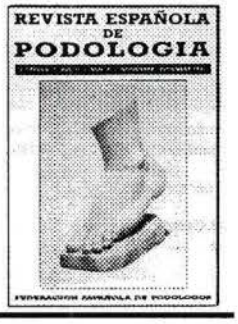



Guía Farmacológica en Podología

Edita Federación Española de Podólogos
© Federación Española de Podólogos.
272 páginas
Encuadernado con hilo vegetal y portadas en cartulina Tela
Tamaño 17x24 cm.
Precio 4.000 ptas.

Grandes Estrenos

SLIMER

Plantillas de Silicona EXTRA FINAS.
Muy delgadas. Talla única. Reducción del dolor en antepie y talón. Descanso.

VERSIL

Mezcla de siliconas especiales, con aceites minerales.
Ideal para DESCARGAS, ALMOHADILLADOS y en el tratamiento de VERRUGAS PLANTARES.

Histofreezer®

Agente crioterapéutico para el tratamiento de verrugas.

- Tan efectivo como el Nitrógeno líquido
- Bajo coste por tratamiento.
- Indoloro.

Pinky Gel

Pinky, de suave tejido elástico con una plantilla de GEL en su interior.
Disponible en 4 tallas.
Pie diabético. Pies doloros y delicados.

Herbitas
Productos Herbitas, S.L.

C/. Concha Espina 4, B. 46021 VALENCIA (Spain) • Tel.: 96 362 79 00 • Fax: 96 362 79 05 • http://www.herbitas.com • E-mail: herbitas@retemail.es

broker's 88

Correduría de Seguros

BENEFICIESE HOY DE NUESTRAS CONDICIONES ESPECIALES

SEGURO DE BAJA LABORAL

Le aseguramos unos ingresos fijos cuando se encuentre de baja por enfermedad o accidente, a través de compañías de gran solvencia y prestigio.

INDEMNIZACIÓN	PRIMAS MENSUALES			
Pesetas mensuales	*Franquicia 30 días*	*Franquicia 15 días*	*Franquicia 7 días*	*Sin franquicia*
150.000	1.417	2.208	2.650	4.583
300.000	2.833	4.417	5.300	9.167

Pueden contratarse desde 30.000 hasta 900.000 pesetas mensuales. Forma de pago mensual, trimestral, semestral o anual *SIN RECARGO* (recibo mínimo 5.000 ptas).

SEGURO ACCIDENTES-INVALIDECES PARCIALES

Cualquier accidente que afecte a sus manos, a sus dedos, a su vista o a su voz pondría en peligro el ejercicio de su profesión y sus ingresos. Por ello BroKer's 88 ha diseñado un seguro que le permitirá compensar dicha pérdida de ingresos.

PÉRDIDA O INVALIDEZ (según el siguiente baremo).

Dedo pulgar o índice	60.000.000	Dedo medio	54.000.000
Última falange (dedo pulgar o índice)	24.000.000	Pérdida de la visión, habla o audición	60.000.000

FALLECIMIENTO

Capital contratable desde 10 millones invalidez parcial, total y fallecimiento 10.745 ptas anuales.

OTROS SEGUROS

SEGUROS DE VIDA	*CONSULTAS*	*A.SANITARIA*	*HOGAR*	*VIH-SIDA*	*AUTO*
Tarifas exclusivas	25% descuento	Primas especiales	25% descuento	50% descuento	Tarifas especial

PIDA, SIN COMPROMISO, PRESUPUESTOS DE ÉSTOS U OTROS SEGUROS.

901 10 88 88

info@brokers88.es - www.brokers88.es

REVISTA ESPAÑOLA DE PODOLOGIA

2.ª EPOCA / VOL. XII / NUM. 2 / MARZO - ABRIL 2001

FEDERACION ESPAÑOLA DE PODOLOGOS

Ctra. Sant Boi, Km 2,8
08620 SANT VICENÇS DELS HORTS
(Barcelona)

CORREO A: Apartado, 12
Teléfono : 936 768 620
Telefax : 936 768 596

Para la **HIGIENE, CONFORT Y CUIDADO** de los pies

HIGIENE

PEUSEK - baño
Tratamiento **Antitranspirante** en polvo, mediante pediluvio.

SIN OLOR
SIN SUDOR

PEUSEK - hydro
Vaporizador líquido sin gas, **Antitranspirante**, para uso habitual.

SIN OLOR

PEUSEK - express
Desodorante en polvo, para calzado y pies.

CONFORT

SIN FATIGA

PEUSEK - Arcandol
Vaporizador líquido sin gas, **Refrescante-Tonificante**.

CUIDADO

SIN ASPEREZAS

PEUSEK - crem
Crema **Hidratante-Suavizante**, contra las durezas, callosidades y talones agrietados.

PRODUCTOS DE VENTA EN FARMACIAS

PEUSEK, S.A., ofrece a los **PODÓLOGOS**, el suministro gratuíto de:
Carnets para citas a pacientes y Bolsas papel para plantillas. Solicítelos por teléfono, fax o al Apartado de Correos.

RELAXBEL CREMA
Relajante y descongestiva
RELAXBEL SOLUCION
En envase pulverizador

- Mejora la microcirculación periférica.
- Reduce el cansancio y edemas en piernas y pies.
- Evita la formación de varices.
- Relajante post-deportivo.

LENSABEL CREMA
Hidratante y nutritiva

- Grietas por resecamiento
- Descamación en piernas y pies
- Cualquier problema de deshidratación dérmica.

BELENSA TALCO
Antitranspirante secante

- Hiperhidrosis
- Bromhidrosis
- Evita irritaciones mecánicas.
- Basta espolvorear el calzado.
- Absorbe sudor y mal olor.
- De amplio uso en el deporte.

BELENSA
ANTITRANSPIRANTE SPRAY
ANTITRANSPIRANTE CREMA
Antitranspirante, desodorante

- Hiperhidrosis
- Bromhidrosis
- Corrige alteraciones dérmicas debidas a la sudoración.
- Regula la transpiración.
- Con acción bactericida.

Lensa

Laboratorio de Especialidades Nacionales, S.A.
LENSA - c/ Potosí 2 - 08030 Barcelona - Spain

SPLENDID®
MADE IN SPAIN SPECIAL SHOES

CALZADOS ESPECIALES PARA PIES ESPECIALES

El calzado más cómodo durante más horas.

Aceptan: PLANTILLAS, DEDOS GARRA, JUANETES, PIES EXTRA-ANCHOS.

CALZASALUD®
Calzados especiales para pies delicados.

Calzados de Señora y Caballero

SUPERCOMODOS

disponibles en 3 anchos diferentes.

Calzamos todo tipo de:

- Juanetes.
- Dedos garra, montados, etc.
- Pies doloridos.
- Pies extra anchos.
- Plantillas.

SECCIONES ESPECIALES PARA:

- Camareros/as
- Personal Sanitario
- Diabéticos
- Personal Religioso

ATENDEMOS LAS INDICACIONES DE LOS SEÑORES PODÓLOGOS.

C/. García de Paredes, 26
28010 MADRID • Tel. **914 476 614**

C/. Pedro III "El Grande", 38
46005 VALENCIA • Tel. **963 737 793**

C/. Jussepe Martínez, 4 (semiesq. Alfonso I)
50003 ZARAGOZA • Tel. **976 290 585**

REVISTA ESPAÑOLA DE PODOLOGIA

ORGANO DE LA FEDERACION ESPAÑOLA DE PODOLOGOS

SUMARIO

TEMAS A REVISION

TRATAMIENTO PODOLOGICO INTEGRAL DE LA ARTRITIS REUMATOIDE 81

ORIGINALES

FISIOTERAPIA EN LAS AFECCIONES PODOLOGICAS: EL HALLUX VALGUS 75

SECUELAS POLIOMIELITICAS EN MIEMBROS INFERIORES 102

MARCHA INFANTIL 89

SESIONES CLINICAS U.C.M.

SINDROME DE MÜLLER-WEISS 97

CONSULTA DIARIA / CASOS PRACTICOS

TRATAMIENTO QUIRURGICO DE LAS HIPERQUERATOSIS PLANTARES RECIDIVANTES. CASO CLINICO 108

INSUFICIENCIA DEL V RADIO. CASOS CLINICOS 126

ANTEPIE VALGO ASOCIADO AL EQUINO. CASOS CLINICOS 133

COALICION TARSAL. A PROPOSITO DE UN CASO 140

Fisioterapia de las afecciones podológicas: El Hallux Valgus

Coalición tarsal: A propósito de un caso

PORTADA

PORTADA: HOSPITALARIO ATENDIENDO A UN PEREGRINO, SIGLO XV
CALIZA GRIS TOURNUS, 60x75x30 cm.
LYON, MUSEE TORIQUE, HÔTEL CRADAGNE.

REVISTA ESPAÑOLA DE PODOLOGIA

ORGANO DE LA FEDERACION ESPAÑOLA DE PODOLOGOS

Vehículo creado para promover y reforzar las relaciones entre los profesionales podólogos de España y divulgar los trabajos, comunicaciones, avances, noticias y todo lo relacionado o de interés para el podólogo y la Podología.

DIRECTOR
José Valero Salas

SUBDIRECTOR
Juan Antonio Moreno Isabel

REDACTOR JEFE
Manuel Moreno López

CONSEJO DE REDACCION
José Claverol Serra
Evaristo Rodríguez Valverde
Luis Martínez Gómez
Julio Escalante Rivas
José Luis Salcini Macías
Miguel Hernández de Lorenzo Muñoz
Elías D. González Pérez

CONSEJO DE ADMINISTRACION

Presidente
José Andreu Medina

Vicepresidente
José Valero Salas

Secretario General
Manuel Moreno López

Administrador General
Claudio Bonilla Sáiz

Consejeros
Juan Antonio Moreno Isabel
Sindulfo Iglesias Llaneza

COMISION CIENTIFICA

Guillermo Lafuente Sotillos
Montserrat Marugán de los Bueis
Alvaro Ruiz Marabot
Bernat Vázquez Maldonado
Pedro M. Galardi Echegaray
Luis J. Garcés Gallego
Carolina Alonso Montero
José Ramos Galván
Luis Martínez Camuña
Manuel Moreno de Castro
José Luis Lázaro Martínez
Francisco Javier García Carmona
Antonio Córdoba Fernández

AVISOS: La Redacción no se hace responsable de los contenidos de los artículos publicados en la Revista Española de Podología, de los cuales se responsabilizan directamente los autores que los firman.

La Redacción se reserva el derecho de reimprimir los originales ya publicados, bien en la propia R.E.P. o en otras publicaciones de su incumbencia.

Queda prohibida la reproducción total o parcial de los trabajos publicados, aún citando su procedencia, sin expresa autorización de los autores y la Redacción.

Redacción: San Bernardo, 74 - Tel. 91 531 50 44
Fax: 91 523 31 49 - 28015 MADRID

Impresión: RAYDA, S.L. - Fuendetodos, 14-16
Tel. / Fax: 91 463 16 12 - 28047 MADRID
Depósito Legal: B-21972-1976
ISSN-0210-1238. N.º de SVR-215

FISIOTERAPIA EN LAS AFECCIONES PODOLOGICAS: EL HALLUX VALGUS

*** BARCIA SEOANE, Miriam**
***RAPOSO VIDAL, Isabel**
****SOUTO CAMBA, Sonia**

RESUMEN:

El pie es una unidad anatomo-funcional compleja cuyas cualidades morfológicas excepcionales le confieren una gran capacidad de adaptación a situaciones tan diferentes como la bipedestación o la marcha. Este órgano de la estática y la dinámica registra una elevada prevalencia de patologías, bien estructurales o bien funcionales, que le afectan de forma primaria (pie plano, cavo, hallux valgus) o secundaria (diabetes, artritis reumatoidea), y que suelen presentar como denominador común, diversas alteraciones de mayor o menor gravedad a nivel del sistema músculo-esquelético (atrofia muscular, contracturas, degeneración cápsulo-ligamentosa, dolor).
En el tratamiento de las patologías del pie, al igual que ocurre a cualquier otro nivel articular, participan diversos profesionales sanitarios, si bien cada uno de ellos posee un ámbito de actuación diferenciado y concreto. El papel paliativo de la Fisioterapia en las alteraciones funcionales del pie se halla más difundido que su papel resolutivo o curativo: la Fisioterapia no sólo actúa sobre el dolor, la inflamación..., sino que es capaz de actuar sobre la deformidad y corregirla. Teniendo en cuenta esta premisa hemos diseñado el protocolo de tratamiento fisioterápico del Hallux Valgus que se expone en este texto.

ABSTRACT:

The foot is an anatomic functional complex whose qualities give a great capacity of adaptation during the stance and swing phase in the gait cycle. Primary pathologies like cavus or flatfoot, and secondary one as rheumatoid arthritis and diabetes affect the muscle skeletic system producing many alterations like muscular atrophy, sprains, degenerative joint disease, pain.

The health proffesionals that treat the foot pathologies have a concrete role. The physical therapist, not only acts on the pain and inflammation aspect, but also is capable to act on the deformity and correct it. Having in consideration this premise, the authors have desing a physical therapy protocol for the hallux valgus.

KEY WORDS:

Physical therapy. Functional re-learning. Hallux valgus.

PALABRAS CLAVE:

Fisioterapia, Reeducación Funcional, Hallux Valgus.

INTRODUCCION:

La Fisioterapia, pilar básico de la terapéutica junto con la Farmacología, la Cirugía y la Psicoterapia (WCPT, 1967), fue definida por la Asociación Española de Fisioterapeutas como "el arte y la ciencia que, a través de la aplicación de un conjunto de métodos, actuaciones y técnicas y de la aplicación, tanto manual como instrumental de medios físicos, cura, previene, recupera y readapta a las personas afectadas de disfunciones somáticas, psicosomáticas y orgánicas, o a las que se quiere mantener en un nivel adecuado de salud". Tal y como pone de manifiesto esta definición, todos los medios de la Fisioterapia, es decir, sus métodos y técnicas, se caracterizan por la utilización de diferentes modalidades de agentes físicos, con objetivos e indicaciones también diferentes. Se define un agente físico como "aquel material o acción que utiliza el fisioterapeuta para provocar una respuesta fisiológica que dé lugar a un resultado terapéutico"; es decir, la aplicación de un agente físico bien sea la electricidad, el frío, el calor o las ondas ultrasónicas, va a desencadenar la aparición de dos tipos de efectos:

- Efecto primario: que puede ser térmico, químico o eléctrico.
- Efecto secundario: que es aquella reacción fisiológica que se produce como consecuencia del efecto primario y que da lugar al efecto terapéutico buscado.

** Escuela Universitaria de Enfermería y Podología - Campus de Ferrol - Departamento de Fisioterapia. Universidad de A Coruña.*
***Escuela Universitaria de Fisioterapia. Departamento de Fisioterapia. Universidad de A Coruña.*

A través de la aplicación de determinados medios físicos efectuaremos el abordaje fisioterápico del Hallux Valgus.

ETIOPATOGENIA:

El Hallux Valgus es, junto con el pie plano, la deformidad más frecuente del pie (Viladot, 1997).

Aunque existen múltiples teorías acerca de las causas que condicionan su aparición, la mayor parte de los autores se decantan hacia la existencia de una combinación de factores intrínsecos o condicionantes y extrínsecos o desencadenantes en su etiopatogenia:

- Dentro de los factores intrínsecos, Viladot y cols. afirman que la asociación antepié egipcio - index minus favorece la aparición de la deformidad; así mismo hemos de tener en cuenta el factor sexo porque, aunque no existe evidencia clara de su relación con la aparición del hallux valgus, el 90% de los casos que acuden a cirugía son mujeres (Roper, B. A.; 1979).

- Como factor desencadenante "estrella" destacamos el calzado, tal y como se pone de manifiesto en los estudios de autores como Kato y Watanabe que constataron un incremento del número de pacientes con hallux valgus en la sociedad japonesa, en relación al aumento del uso de calzado de tacón; o Sim - Fook y Hodgson, que demostraron que la prevalencia del Hallux Valgus en China era 17 veces mayor en personas que usaban zapatos que en aquellas que caminaban descalzas.

  Son diversas las teorías sobre el modo de influencia del calzado en la génesis del hallux valgus; autores como Shine (1965) consideran únicamente el efecto mecánico de compresión de un calzado inadecuado, mientras que otros como Resch (1995) consideran el efecto inhibitorio sobre los movimientos de los dedos de cualquier tipo de calzado como base del desarrollo de la deformidad.

Si bien en su definición se hace referencia a la desviación en varo del primer metatarsiano y en valgo de las falanges proximal y distal del primer dedo (Mascaró, 2000), su anatomía patológica es mucho más compleja y se caracteriza por la aparición de una cadena de alteraciones, que no siempre tienen la misma intensidad ni proporcionalidad entre si, y que van a dar lugar a un verdadero "caos biomecánico" a nivel del primer radio. Así pues, además de la desviación del metatarsiano y las falanges en el plano transverso, se produce una pronación de los dos segmentos; la consecuencia más importante de dicha pronación es el cambio de orientación del sistema glenosesamoideo que pasa a situarse en el primer espacio intermetatarsiano, provocando dos disfunciones fundamentales: (Fig. 1)

- La supresión del sistema principal de apoyo del antepié en el suelo.

- Modificación de la orientación de las inserciones tendinosas y por tanto de las acciones de los músculos que se anclan a este nivel:

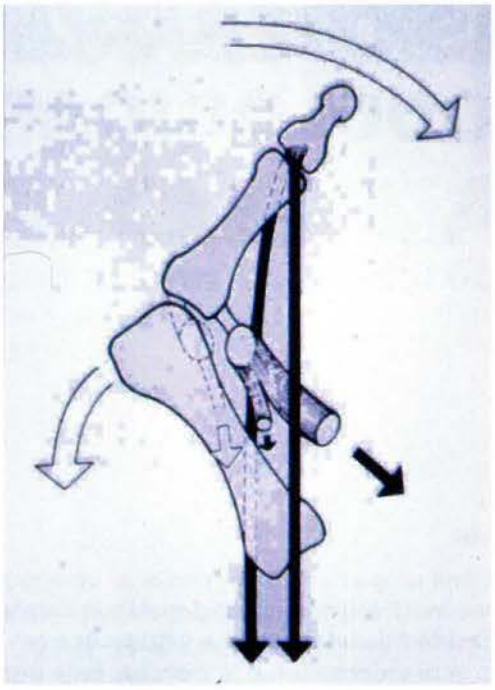

Fig. 1: Etiopatogenia del Hallux Valgus (Viladot, 2000).

- La inserción del abductor del primer dedo, que en condiciones normales se sitúa a nivel del borde interno de la base de la falange proximal del primer dedo siendo sus acciones abducción y flexión de la primera metatarsofalángica, se hace plantar, por lo que pierde su capacidad de abducción y se comporta únicamente como flexor.

- El aductor, cuyos cabos oblicuo y transverso se insertan en el borde externo de la base de la falange proximal del primer dedo produciendo la aducción y la flexión de la articulación metatarsofalángica del primer dedo, pierde su acción flexora al orientarse su inserción hacia el dorso, y se comporta como aductor puro, lo que contribuye a incrementar el valgo de las falanges.

- Los tendones del extensor y flexor largo del primer dedo se sitúan a modo de cuerda del arco que forman el metatarsiano y la falange.

Es este desequilibrio muscular, junto con las manifestaciones artrósicas que aparecen a nivel de la articulación metatarsofalángica y sus anexos lo que provoca la estructuración de la deformidad.

El dolor es otro de los signos que caracteriza al hallux valgus, y principal parámetro de indicación quirúrgica del cuadro. Su aparición no es constante en todos los casos ni a lo largo de todo el proceso; el dolor se atribuye en muchas ocasiones al roce de la exóstosis con el calzado, si bien se ha demostrado que existe una relación directa entre la hipermovilidad de la primera articulación metatarso-cuneiforme y el algia en esta deformidad (Ito, H et al, 1999). Su localización varía en función del grado de instauración del hallux valgus: por regla general, en estadíos iniciales aparece en forma de metatarsalgia a nivel de los metatarsianos centrales, mientras que, a medida que se estructura la deformidad, se desplaza hacia la cara medial de la articulación metatarsofalángica del primer dedo.

TRATAMIENTO DE FISIOTERAPIA:

Los objetivos del tratamiento de fisioterapia en el hallux valgus variarán en función de la fase de evolución en que se encuentre la patología y de los signos y síntomas que se pongan de manifiesto en la valoración funcional realizada previamente al tratamiento. El protocolo de valoración de fisioterapia del pie ha de incluir los siguientes apartados:

1. Anamnesis.
2. Valoración del dolor.
3. Valoración del pie en carga: que comprende el estudio de la huella plantar y la inspección visual del pie en los planos frontal, sagital y transversal, en busca de alteraciones en la alineación de los segmentos.
4. Valoración del pie en descarga: se lleva a cabo, en este apartado, una valoración visual, manual e instrumental de la piel, niveles articulares y musculatura implicada.
5. Valoración dinámica: estudiamos el comportamiento del pie durante la marcha.

Una vez recopilados los datos resultantes de la valoración, el fisioterapeuta ha de plantear los objetivos del tratamiento y seleccionar las técnicas fisioterápicas adecuadas para su consecución.

Tratamiento de Fisioterapia en la fase de instauración de la deformidad:

Se define como aquella fase en la que el hallux valgus es reductible parcialmente en carga y/o a través de la aplicación de maniobras de corrección pasiva, es decir, cuando aún no han aparecido signos degenerativos a nivel articular que condicionen la estructuración de la deformidad.

Los objetivos del tratamiento de fisioterapia en esta fase son:

1. Alivio del dolor
2. Resolución de la inflamación.
3. Reequilibración de las acciones musculares para la corrección de la deformidad.
4. Reeducación de la propiocepción y de la marcha.

Aunque podemos obtener analgesia a través de múltiples medios físicos, la electroterapia (uso de la corriente eléctrica) ha demostrado una gran eficacia y eficiencia para el alivio del dolor en los procesos que afectan al aparato locomotor (Fernández Cervantes, R; González Doniz, L; Riveiro Temprano, S; y cols., 1993). El estímulo externo provocado por la aplicación de la corriente analgésica actúa sobre la sensación dolorosa de tres formas posibles (Fernández Cervantes, R; 1993): (Figs. 2 y 3)

- Estimulando la liberación de endorfinas a nivel de la corteza cerebral.
- Bloqueando la transmisión del estímulo nociceptivo a nivel medular (Teoría del Gate Control; Melzac y Wall, 1969).
- Actuando directamente sobre la noxa o causa del dolor: es el caso, por ejemplo, de un proceso inflamatorio focalizado a nivel de la articulación metatarsofalángica; la aplicación de electroterapia analgésica va a provocar una reacción hiperémica local que contribuye a la eliminación de sustancias tóxicas que aparecen como consecuencia de la reacción inflamatoria y, por tanto, conduce a la resolución de la misma.

Fig. 2: Diferentes modalidades de electrodos para la aplicación de electroterapia.

Fig. 3: Ejemplo de aplicación de electroterapia analgésica a nivel de una deformidad en hallux valgus dolorosa.

Similar es la actuación de la Ultrasonoterapia (aplicación de ondas ultrasónicas) a nivel del foco inflamatorio, que, debido a su efecto mecánico sobre los tejidos, favorece el incremento de irrigación de la zona afectada. (Figs. 4 y 5)

Fig. 4: Cabezales para la aplicación de ultrasonoterapia.

Fig. 5: Ejemplo de aplicación de ultrasonoterapia en una deformidad en hallux valgus.

Son escasos los estudios que demuestran la eficacia del tratamiento de fisioterapia en la corrección de la deformidad del hallux valgus; Marchon efectuó un estudio publicado en 1998 en el que demuestra la corrección parcial de la deformidad de 5-9º en 30 mujeres no intervenidas, a través de la potenciación de la musculatura que se opone a la deformidad, tanto en carga como en descarga.

En base a lo propuesto por Marchon y otros autores, hemos diseñado el siguiente programa de kinesiterapia y propiocepción para la corrección de la deformidad del hallux valgus:

Programa de kinesiterapia en descarga:

- El fisioterapeuta corrige pasivamente los parámetros de la deformidad, y ejerce maniobras de tracción a nivel de la articulación metatarsofalángica, que tienen como objetivo la disminución de las presiones intraarticulares y la lubrificación de la articulación al estimular la secreción de líquido sinovial. (Fig. 6)

Fig. 6: Maniobra de tracción y corrección de la deformidad.

- Manteniendo dicha corrección, se solicita al paciente la contracción del abductor del primer dedo y del flexor corto, con el objetivo de conseguir el mantenimiento activo de la corrección. (Fig. 7)

Fig. 7: Contracción del abductor y flexor corto en posición de corrección.

- A todas estas maniobras de tratamiento local hemos de añadir aquellas otras maniobras de kinesiterapia analítica simple y específica destinadas al aumento o mantenimiento del rango de movilidad articular del resto de articulaciones del pie, incidiendo especialmente en la subastragalina y en las articulaciones del tarso y metatarso.

Programa de kinesiterapia en carga:

- Se posiciona el metatarsiano y la falange en posición corregida, y se solicita al paciente que mantenga activamente esta corrección a través de la contracción de la musculatura anteriormente entrenada. (Figs. 8 y 9)

Una vez reducida la deformidad en carga y en estática, comenzaremos la aplicación de estabilizaciones rítmicas a nivel del tronco del paciente, de modo que requerimos una contracción global de la musculatura del pie y del miembro inferior que le permita mantener el equilibrio, al mismo tiempo que mantiene la contracción del flexor corto y del abductor.

Figs. 8 y 9: Corrección de la deformidad en carga.

Fig. 9

Todas las maniobras en carga pueden ser aplicadas sobre superficies de diferentes texturas o consistencias, que provoquen estímulos exteroceptivos a nivel plantar.

La última fase del tratamiento requiere una reeducación de la marcha, alterada a causa del dolor y la deformidad; el objetivo final de la misma es que el paciente sea capaz de mantener la corrección en los diferentes apoyos del pie al caminar, incluso en la fase de impulso.

Tratamiento de Fisioterapia en la fase prequirúrgica:

Es aquella fase en que la deformidad está estructurada, es decir, no es reductible en carga ni a través de correcciones pasivas. En esta fase se intenta una terapia analgésica de rescate a través de la utilización de las técnicas anteriormente descritas. En caso de que consigamos la desaparición del dolor, podremos evitar la intervención quirúrgica.

En caso contrario, efectuaremos una preparación de los tejidos para su acondicionamiento óptimo con vistas a la cirugía; con ello se reduce el período de recuperación tras el acto quirúrgico, y la inflamación y dolor posteriores al mismo.

Tratamiento de Fisioterapia en la fase postquirúrgica:

Los objetivos de la Fisioterapia postquirúrgica en el hallux valgus son:

- Alivio del dolor.
- Resolución de la inflamación y el edema.
- Evitar la formación de adherencias cicatriciales o eliminarlas.
- Reeducación y potenciación muscular orientada al mantenimiento de la corrección quirúrgica.
- Reeducación de la propiocepción y de la marcha.

Cabe destacar en esta fase la importancia del tratamiento de la cicatriz; las adherencias a nivel de la cicatriz quirúrgica limitan la movilidad del segmento y ocasionan dolor. Aplicaremos fricciones transversales y aprovecharemos el efecto mecánico de la ultrasonoterapia para liberar dichas adherencias.

CONCLUSIONES:

Para **concluir**, me gustaría incidir en los siguientes aspectos:

- El abordaje fisioterápico precoz del hallux valgus, previo a la estructuración de la deformidad, es fundamental para conseguir la reducción de la misma. Sin embargo, los escasos pacientes afectados que acuden al fisioterapeuta, presentan deformidades estructuradas y dolores que generan impotencia funcional y serias alteraciones de la estática y la dinámica del pie.
- En este sentido, cobra especial importancia el trabajo en equipo del fisioterapeuta y el podólogo; es éste último el que efectúa un seguimiento estrecho de los pies del paciente y por tanto el profesional más adecuado para derivar a éste al fisioterapeuta. A la inversa, son numerosas las ocasiones en que el fisioterapeuta ha de dirigir al paciente al podólogo en caso de que éste necesite cuidados ortésicos o quiropodológicos. Todo ello con el objetivo final de evitar una intervención quirúrgica que va a suponer un importante trauma para unos tejidos ya deteriorados.
- Por otra parte, esta vía de colaboración facilita la realización de investigación clínica que confirme la eficacia de la Fisioterapia en el tratamiento del Hallux Valgus y otras afecciones podológicas, eficacia que se prevé por presentarse en patologías similares a otros niveles articulares. La publicación de los resultados de dichas investigaciones por parte de los profesionales de ambas disciplinas contribuirá, además, a incrementar la implantación social de las mismas.

BIBLIOGRAFIA

1. **KAPANDJI, I:** *"Fisiología Articular. Miembro Inferior"*. Ed. Panamericana; Madrid, 1997.
2. **MIRALLES MARRERO, MC:** *"Biomecánica Clínica del Aparato Locomotor"*. Ed. Massón; Barcelona, 1998.
3. **NUÑEZ SAMPER, M; LLANOS ALCAZAR, F:** *"Biomecánica, Medicina y Cirugía del pie"*. Ed. Massón; Barcelona, 1997.
4. **ALEXANDER, I:** *"El pie: exploración y diagnóstico"*. Ed. Jims; Barcelona, 1990.
5. **VILADOT, A Y COLS:** *"Quince lecciones sobre patología del pie"*. Ed. Toray; Barcelona, 2000.
6. **LELIEVRE, J; LELIEVRE, J.A.:** *"Patología del pie"*. Ed. Masson; Barcelona, 1987.
7. **VILADOT, A.:** *"Patología del antepie"*. Ed. Toray, S.A.; Barcelona, 1984.
8. **MERCADO, O.:** *"Atlas de cirugía del pie"*. Federación Española de Podólogos. Repr. Garval; Madrid, 1995.
9. **JAHSS, MH:** *"Disorders of the foot and ankle"*. Saunders Company; Philadelphia, 1991.
10. **ROOT, ML y cols.:** *"Exploración biomecánica del pie. Vol. I"*. Ortocen Ed.; Madrid, 1991.
11. **HUNT, GC:** *"Fisioterapia del pie y del tobillo"*. Ed. Jims; Barcelona, 1990.
12. **HERVEOU, C; MESSEAN, L:** *"Tecnique de reeducation et d'education propioceptive du genou et de la cheville"*. Maloine, S.A.; París, 1976.
13. **LAVIGNE, A.; NOVIEL, D.:** *"Trastornos estáticos del pie del adulto"*. Ed. Masson; Barcelona, 1994.
14. **CAILLIET, R:** *"Foot and ankle pain"*. F.A. Davies Company; Philadelphia, 1997.
15. **DUVRIES, HL; INMAAN, VT:** *"Cirugía del pie"*. Ed. Panamericana; Buenos Aires, 1992.
16. **BAUMGARTNER, R; STINUS, H:** *"Tratamiento ortésico - protésico del pie"*. Ed. Masson; Barcelona, 1997.
17. **BOURDIOL, RJ:** *"Pied et statique"*. Ed. Maisonneuve; París, 1980.
18. **KENDALL, FP; McCREARY, E:** *"Músculos: pruebas y funciones"*. Ed. Jims; Barcelona, 1985.
19. **DE DONCKER, E; KOWALSKI, C:** *"Cinesiologie et reeducation du pied"*. Ed. Masson; Barcelona, 1978.
20. **VARIOS AUTORES:** *"Enciclopedia Médico - Quirúrgica"*. Distribuye: Ed. Praxis Médica; Madrid, 1998.
21. **MARCHON, M:** *"Traitement kinesitherapique de l'hallux valgus"*. Kinesitherapie Scientifique, nº 375; Fevrier, 1998.
22. **RESCH, S:** *"Hallux Valgus. How I do it"*. Acta Orthop Scand 1996; 67 (1): 84-90.
23. **MIRALLES, RC y cols.:** *"Patología del pie descalzo"*. Jano, Junio, 1995.
24. **OLLER ASENSIO, A.:** *"Tratamiento integrado en las alteraciones estructurales del pie"*. El Peu 1998; 73: 425-432.
25. **FERNANDEZ CERVANTES, R:** *Lecciones magistrales sobre Electroterapia.* Asignatura Fisioterapia General. Escuela Universitaria de Fisioterapia de A Coruña, 1993.
26. **ROPER, BA:** *"Flat Foot"*. British Journal of Hospital Medicine, 1979: 4 (22), 355 - 357.
27. **MAS MOLINER, S y cols.:** *"Esquemas de Técnica Quirúrgica del Pie"*. Barcelona Quirúrgica, 1984: 2 (27), 80 - 101.
28. **MILSOM, P:** *"Foot Surgery: the podiatric option"*. Practitioner, 1995: 239 (1551), 396-402.
29. **TRNKA, HJ; ZEMBSCH, A et cols.:** *"Modified Austin Procedure for Correction of Hallux Valgus"*. Foot and Ankle International, 1997: 3 (18), 119-127.
30. **TREPMAN, E et al.:** *"Highlights of the Fourteenth Annual Summer Meeting of the American Orthopaedic Foot and Ankle Society"*. Boston, Massachusetts. July 24 - 26, 1998.
31. **ITO, H et al.:** *"Clinical Significance of Increased Mobility in the Sagital Plane in Patients with Hallux Valgus"*. Foot and Ankle International, 1999: 20 (1), 29-32.

TRATAMIENTO PODOLOGICO INTEGRAL DE LA ARTRITIS REUMATOIDE

* MARTINEZ CAMUÑA, Luis
* DOMINGUEZ MALDONADO, Gabriel
* MUNUERA MARTINEZ, Pedro V
* PALOMO TOUCEDO, Inmaculada C
* SALCINI MACIAS, José Luis

RESUMEN:

En el presente trabajo ofreceremos una visión global tanto de la afectación podal que se produce en la artritis reumatoide como de todos aquellos tratamientos que desde la Podología podemos ofrecer a los pacientes que padecen esta grave y a veces muy discapacitante enfermedad.

PALABRAS CLAVE:

Artritis, reumatoide, afectación podológica, tratamiento.

ABSTRACT:

We are presenting a global vision of feet affected by rheumatoid arthristis as well as the podiatric treatment applied.

KEY WORDS:

Arthritis, rheumatoid, podiatric affectation, treatment.

1.- INTRODUCCION.

La artritis reumatoidea (AR) constituye una patología sistémica, relativamente frecuente en la población, y con una afectación podal variada y muchas veces discapacitante.

El objetivo del presente trabajo es el de ofrecer una visión amplia de todos los instrumentos que tenemos a nuestro alcance para intentar combatir o paliar los efectos que sobre el pie tiene esta enfermedad, teniendo en cuenta la complementariedad de los mismos y la necesidad de integrar o combinar en muchos casos diferentes alternativas terapéuticas para conseguir el objetivo deseado.

2.- CONCEPTO E IMPORTANCIA DEL PROBLEMA.

Comenzaremos definiendo la AR como una enfermedad autoinmune de etiología desconocida caracterizada por un proceso inflamatorio no supurativo que afecta a la sinovial de numerosas articulaciones, con distribución simétrica, que cursa con dolor y dificultad para el movimiento, y en el que con frecuencia además hay afectación extraarticular y multisistémica.

La importancia de este problema en el ámbito podológico viene dada en primer lugar por su elevada prevalencia en la población adulta, afectando al 1-3% de la población adulta, con una incidencia tres veces mayor en mujeres y presentando por lo general un curso crónico con reactivaciones temporales del proceso inflamatorio agudo.

Nos interesa específicamente porque la afectación podal en la AR es enormemente frecuente, estimándose que entre el 80-100% de los pacientes con AR de larga evolución van a tener problemas en los pies derivados del proceso artrítico, siendo precisamente los pies la estructura donde la enfermedad debuta en un porcentaje importante de los casos. Así, Rana encontró afectación podal inicial en un 14,7% de los casos, mientras que en otro estudio realizado por Bukhari y otros este porcentaje se elevaba a un 38%. Por otro lado, resulta especialmente importante la detección precoz de la afectación podal en los pacientes artríticos, por cuanto la aparición de ésta en estadíos iniciales puede ser indicativo, según Priolo y otros, de una evolución más agresiva de la enfermedad.

Siendo por tanto una patología que nos podemos encontrar con bastante frecuencia en nuestra práctica clínica, nuestro interés se va a centrar en intentar evitar sus terribles efectos, que tanto a nivel del pie como en otras estructuras se traducen en destrucción articular, deformidades diversas, importantes discapacidades que pueden acabar

** Profesores Asociados. Departamento de Enfermería, Fisioterapia y Podología. Universidad de Sevilla.*
Dirección: Luis Martínez Camuña. Escuela Universitaria de Ciencias de la Salud. Area de Podología. Avda. Sánchez Pizjuan s/n Sevilla.

con el encamamiento total del paciente y, por último, muerte prematura.

3.- AFECTACION PODOLOGICA.

En cuanto a la afectación podológica, tanto antepié como retropié pueden verse implicados, por separado o conjuntamente.

Las primeras manifestaciones podales se dan en antepié, secundarias al proceso inflamatorio sinovial que caracteriza a esta afección. De este modo, la sinovitis de las articulaciones metatarsofalángicas se traducen clínicamente en la aparición de dolor e inflamación local. Este proceso inflamatorio termina habitualmente destruyendo el cartílago articular y afectando el hueso subcondral (Fig. 1).

Fig. 1. Destrucción del cartílago articular y del hueso subcondral.

Evolutivamente se produce un debilitamiento progresivo de los ligamentos colaterales que estabilizan estas AMTF. Este fenómeno acarrea la subluxación e incluso la dislocación completa de estas articulaciones, de manera que pueden observarse las bases de las falanges proximales acabalgadas por encima del cuello de los metatarsianos menores (Fig. 2).

Fig. 2. Subluxación o luxación completa de las articulaciones metatarsofalángicas.

Este proceso es el origen de una de las manifestaciones más típicas de la AR, cual es el desplazamiento distal de la almohadilla plantar (Fig. 3), dado que ésta se encuentra unida mediante una trama fibrosa a las bases de las falanges proximales, que al subluxarse traccionan distalmente del panículo adiposo, desplazándolo de su situación ideal bajo las cabezas metatarsales, que quedan completamente expuestas y desprotegidas, siendo origen de importantes y dolorosos helomas e IPK.

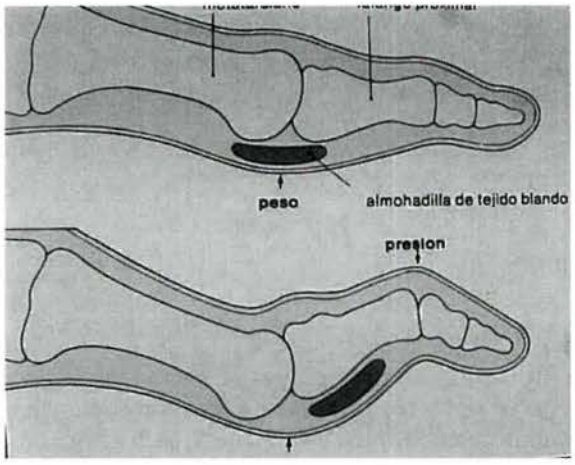

Fig. 3. Desplazamiento distal de la almohadilla plantar.

Estas subluxaciones además provocan un desequilibrio entre la musculatura intrínseca y extrínseca del pie, que se traduce en deformidades digitales en garra, dando lugar a nuevos puntos de fricción o sobrecarga tanto en el dorso de las articulaciones interfalángicas como en los pulpejos.

Por otro lado, el primer dedo se afecta de forma similar, desarrollándose habitualmente una deformidad en valgo, si bien también puede desplazarse en dirección dorsal o hacia varo.

Siendo bastante frecuente la aparición de HAV en pacientes artríticos, diversos estudios como los realizados por Mitchelson y Vidigal muestran que no es más frecuente que otras deformidades digitales, sugiriendo incluso Vidigal que la artritis no hace más que incrementar la severidad de un hallux valgus preexistente, y en cuya aparición intervienen otros muchos factores tales como la edad, el calzado o la marcha. En cualquier caso, se trata de una deformidad que aparece evolutivamente tarde, generalmente en pacientes con una duración del proceso de base superior a 3-10 años.

Además, la insuficiencia del primer metatarsiano que condiciona el HAV contribuye a la formación de las deformidades en los dedos menores, como ya demostró Mitchelson, el cual encontró una relación significativa entre la severidad del HAV y la aparición de dedos en martillo (Fig. 4).

Por lo que se refiere a la afectación de las estructuras del retropié, ésta es más tardía en el proceso evolutivo de la enfermedad, siendo afectadas fundamentalmente las articulaciones subastragalina, calcáneo-cuboidea y astrágalo-escafoidea, siendo con frecuencia bastante difícil que el paciente sepa identificar si el dolor procede de una u otra de

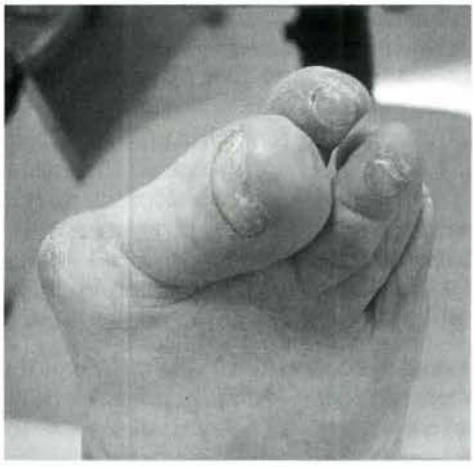

Fig. 4. Antepié reumatoideo con deformidades digitales diversas.

las citadas articulaciones. Diversos estudios como los de Calabro, Goldie o Belt indican que es la articulación astrágalo-escafoidea la más afectada y la que presenta más cambios erosivos secundarios al proceso reumatoideo en lo que al retropié se refiere, seguramente por ser una articulación con unas superficies articulares que permiten bastante movimiento (Fig. 5).

Fig. 5. Cambios erosivos en la articulación astrágalo-escafoidea.

Prácticamente en la mitad de los pacientes con AR se va a producir un aplanamiento del arco longitudinal interno, asociado a una deformidad en valgo, teniendo ambas situaciones en su génesis a la sinovitis de las articulaciones del mediopié y del retropié, que condiciona una laxitud ligamentosa que hace muy inestables a las articulaciones implicadas, provocando una pronación importante a nivel de la articulación subastragalina (retropié valgo) y subsiguientemente un desplazamiento medial y plantar del escafoides, con el consiguiente aplanamiento del arco longitudinal interno. A la producción de estas deformidades contribuyen además hechos tales como la frecuente afectación del tendón del tibial posterior (a veces con ruptura del mismo), los espasmos peroneales, la laxitud del seno del tarso o el posicionamiento en rotación externa que con frecuencia adoptan estos pacientes para disminuir el dolor en el antepié.

Aunque inicialmente estas deformidades no son rígidas, la ausencia de un tratamiento adecuado puede conducir a que queden establecidas de forma definitiva.

Prácticamente todos los estudios realizados son unánimes en afirmar que el valgo de talón es una condición que provoca dolor de forma casi constante en estos pacientes, más acentuado en el borde externo, por pinzamiento a nivel calcáneo-peroneo, de ahí la importancia que tiene el correcto control de esta alteración para aliviar sus molestias.

A esto se suma además el hecho de que la patología de retropié que estamos analizando va a provocar un agravamiento de la patología del antepié, que suele precederla en el tiempo. De hecho, diferentes trabajos como los de Platto o Keenan han demostrado que aquellos pacientes que presentan valgo de retropié padecen mayor dolor en el antepié que aquellos que no presentan este valguismo. Algunos autores como Root van más allá, y postulan que en la producción de las deformidades del antepié intervienen de forma decisiva alteraciones del retropié, fundamentalmente la pronación excesiva de la articulación subastragalina.

Por otro lado, la AR, como enfermedad sistémica, con frecuencia bastante invalidante, condiciona a veces largos periodos de encamamiento. En estas situaciones, si se asocia un compromiso subastragalino importante y no se toman las medidas preventivas oportunas, puede desarrollarse una deformidad en equinovaro rígida (Fig. 6).

Fig. 6. Deformidad en equinovaro rígida tras encamamiento prolongado.

A su vez, en la AR pueden producirse lesiones en tejidos blandos, tales como bursitis retrocalcáneas y tenosivitis, secundarias al mismo proceso de inflamación sinovial que afecta a las estructuras articulares.

Nos referiremos por último a la articulación del tobillo que, aunque afectada, suele ser la articulación de carga más resistente a esta enfermedad. De hecho, los daños en el tobillo suelen ser secundarios al estrés que resulta de un alineamiento anormal de la articulación subastragalina, apareciendo los cambios radiográficos en el tobillo en estadíos avanzados de la enfermedad, concretamente a partir al menos de los 7 años según un estudio realizado por Vainio.

4.- TRATAMIENTO INTEGRAL DE LA AR.

Los pacientes con AR por lo general saben bien que padecen una enfermedad sistémica crónica que, hoy por hoy, no tiene tratamiento curativo definitivo y que, muy al

contrario, evoluciona provocando un proceso doloroso, inflamatorio, con diversas deformidades articulares, que con frecuencia es muy invalidante y que les compromete seriamente su calidad de vida.

Pero, de igual forma, deben ser informados de la existencia de un amplio arsenal terapéutico, que permitirá al equipo multidisciplinar encargado de su atención poder modificar y retrasar en lo posible la evolución natural del proceso, controlar la sintomatología dolorosa e inflamatoria, y compensar, corrigiéndolas cuando sea posible, las diversas deformidades que sufran.

En este sentido, podemos diferenciar las siguientes modalidades terapéuticas en el abordaje del pie reumatoideo (Fig. 7):

Fig. 7. Tratamiento integral del pie reumatoideo.

- Medidas generales.
- Tratamiento farmacológico.
- Tratamiento físico.
- Tratamiento ortopodológico.
- Tratamiento quirúrgico.
- Tratamientos alternativos a la medicina "clásica".

4.1.- Medidas generales:

El paciente con AR debe observar una serie de medidas generales de carácter higiénico-dietético, que contribuirán decisivamente a evitar una evolución más desfavorable del proceso. Estas medidas suponen en no pocos casos adoptar nuevos modos de conducta y estilos de vida.

En primer lugar, hay que evitar en lo posible una vida agitada, con gran actividad física o con estrés psíquico. Deben evitarse trabajos que precisen de gran actividad física, bipedestación prolongada o que obliguen al trabajador a adoptar posturas inadecuadas y realizar movimientos repetitivos. En los periodos de poca inflamación es muy recomendable practicar algún ejercicio físico de forma habitual y sin cansarse, como montar en bicicleta, nadar o pasear.

Conviene dormir una media de 8-10 horas nocturnas, tras lo cual viene muy bien comenzar el día con un baño de agua caliente, medida eficaz para disminuir la rigidez articular matutina que caracteriza a esta enfermedad.

En los periodos de exacerbación del proceso inflamatorio es fundamental mantener reposo absoluto, dado que es en este momento cuando se producen de manera más acentuada las deformidades articulares. Por ello, es igualmente importante mantener este reposo en postura adecuada, manteniendo las articulaciones en su posición ideal, ayudándonos para ello si es necesario de dispositivos ortóticos. En estos periodos de reposo, resulta de especial interés mantener la movilidad articular y no perder tono muscular, para lo cual realizaremos respectivamente movilizaciones articulares pasivas y ejercicios isométricos de los músculos debilitados.

Es conveniente mantener una dieta equilibrada, porque si bien no hay ninguna dieta que modifique el curso de la artritis, si resulta importante evitar el sobrepeso o la pérdida ponderal acelerada, que respectivamente sobrecargue las articulaciones o comprometa la capacidad de las mismas para soportar el peso corporal.

Asimismo, resulta de especial interés para evitar o retrasar muchos de los problemas que aparecen en los pies de los pacientes con AR la utilización de un calzado adecuado. Conviene en primer lugar un zapato elástico pero firme, de materias nobles, evitando en lo posible los zapatos de plástico o material sintético. Deben además sujetar bien el talón, siendo para ello necesario que dispongan de un refuerzo posterior adecuado. Por último, para evitar zonas de presión o roce en el antepié, frecuentes debido a las deformidades digitales habituales en la AR, debemos recomendar zapatos de puntera ancha y empeine alto.

Por último, en el caso de que hayan aparecido manifestaciones podales secundarias a fenómenos de presión o roce, tales como hiperqueratosis, helomas, etc, el paciente debe acudir con frecuencia al podólogo para la eliminación de las mismas y para que instaure o propicie el tratamiento definitivo para cada situación, y del que nos ocuparemos más adelante. La no realización de estos cuidados quiropodológicos puede provocar la aparición de higromas y ulceraciones, que con frecuencia se sobreinfectan, complicando sobremanera la ya de por sí delicada situación de estos pacientes.

4.2. Tratamiento farmacológico.

El carácter crónico de la AR obliga a los pacientes que la padecen a mantener un tratamiento farmacológico de base, con frecuencia durante el resto de sus vidas.

Existen dos tipos de fármacos a emplear en el tratamiento de la AR (Fig. 8):

Fig. 8. Tratamiento farmacológico de la AR.

1.- Fármacos que "controlan" la enfermedad: se trata de drogas que se emplean para controlar y mejorar los síntomas cardinales de la AR, esto es, el dolor y la inflamación, pero no sirven en cambio para modificar la evolución de la enfermedad a largo plazo. En este grupo entran fundamentalmente los AINES y los corticoides. Se trata de un grupo de fármacos eficaces, de acción rápida, y que utilizados a las dosis adecuadas y con las indicaciones precisas, permiten en muchos casos mejorar la calidad de vida a largo plazo, superando los efectos secundarios que, como todos los fármacos utilizados durante largos periodos de tiempo, presentan y hay que considerar.

2.- Fármacos que "modifican" la enfermedad: van a actuar haciendo que la actividad de la enfermedad a largo plazo sea menor. No son útiles para tratar el dolor agudo y tardan en hacer efecto semanas e incluso meses. No son eficaces en el 100% de los casos y habitualmente se van prescribiendo de manera secuencial hasta encontrar aquel que sea más eficaz y mejor tolerado. En este grupo entran el metotrexato, las sales de oro, la cloroquina, la sulfasalacina, la D-penicilamina, la azatioprina, la ciclosporina, etc. Para conseguir la mayor eficacia es necesario un control estrecho por parte del reumatólogo y una total colaboración del paciente.

4.3. Tratamiento ortopodológico.

Un pilar fundamental del tratamiento del pie reumatoideo lo constituye el tratamiento ortopodológico. Este deberá ser aplicado en la práctica totalidad de los pacientes con AR de cierta evolución, aún en el caso de que no se hayan presentado manifestaciones podales importantes. Ya se comentó con anterioridad que prácticamente todos los pacientes con AR sufrirán en algún momento de la evolución de la enfermedad alguna alteración en sus pies relacionada con el proceso de base, que en muchos casos pueden ser evitadas o, al menos, minimizadas con un tratamiento ortopodológico preventivo.

Por supuesto, si ya se han establecido las deformidades típicas del proceso artrítico, el tratamiento ortopodológico se convierte en fundamental para permitir la deambulación del paciente, sobre todo en aquellos casos en que no es posible la realización de tratamiento quirúrgico alguno, bien por la negativa del paciente o por procesos intercurrentes que contraindiquen el abordaje quirúrgico.

Son numerosas las soluciones ortopédicas que podemos ofrecer a los pacientes reumatoideos (Fig. 9):

1.- Ortesis plantares: tratamiento ortopodológico por excelencia, lo desarrollaremos más adelante.

2.- Modificaciones ortopédicas del calzado: tratamiento complementario del anterior, que puede ser muy eficaz, y que posibilita al paciente la utilización de un calzado de serie, cuestión que dada la mayor incidencia de esta patología en el sexo femenino cobra especial importancia. Así, diversas modificaciones de la suela (balancín del dedo gordo, balancín metatarsiano,etc) y/o del tacón (tacones biselados, acolchados, etc) permiten mejorar significativamente la función y la aparición de sintomatología dolorosa.

3.- Calzado ortopédico: reservado fundamentalmente para pacientes con deformidades digitales muy severas, incompatibles con la utilización de un calzado de serie. Pueden utilizarse zapatos dotados con elementos elásticos fácilmente deformables (ej. Lycra) que permitan alojar los

Fig. 9. Tratamiento ortopodológico de la AR.

dedos deformados sin provocarles zonas adicionales de presión o roce. Y en último extremo, podemos recurrir a la elaboración de zapatos a medida a partir de moldes obtenidos del paciente, que sí permitirán, si son bien elaborados, una perfecta adaptación del pie.

4.- Ortesis de silicona: elementos ortésicos de amplio uso y que en este caso nos permiten proteger las áreas digitales más expuestas del roce o fricción con el calzado, evitando así la producción de dolorosos helomas (figura 10).

Fig. 10. Ortosis de silicona en antepié reumatoideo.

En cuanto al tratamiento con ortesis plantares, va a variar en función sobre todo del establecimiento o no de las deformidades. Así, en el caso de que aún no se hayan establecido hablaremos **de tratamiento ortopodológico preventivo**, cuyo objetivo será evitar el proceso deformante que podrá afectar a diversas articulaciones del pie. Por el contrario, si las deformidades ya se han establecido, hablaremos de **tratamiento correctivo** si no son muy rigidas y pretendemos restablecer la morfología normal de las estructuras afectadas, o de **tratamiento paliativo** si no hay posibilidad de conseguir regresión alguna en las deformidades.

En cualquier caso, los objetivos que perseguimos con la instauración de los soportes plantares son básicamente los mismos en las tres situaciones reseñadas, si bien

en la medida que las deformidades no hayan aparecido o no sean muy rígidas aún, podremos ser más agresivos y ambiciosos a la hora tanto de tomar el molde del pie (lo haremos en posición lo más corregida posible) como en la elección de materiales (termoplásticos para control estricto del retropié). Estos objetivos se pueden resumir en (Fig. 11):

Fig. 11 Resección capital panmetatarsiana + artroplastia 1ª AMTF.

1.- Control del valgo de retropié: proponemos para ello materiales termoplásticos compactos (tipo polipropileno) o resinas que nos aseguren un control estricto del retropié, mejorando así el dolor en esta zona y la función global del pie, pues ya comentamos en el apartado correspondiente que el dolor que refieren estos pacientes tanto a nivel de antepié como de retropié estaba directamente relacionado con el grado de valguismo que presentaban en el retropié. En deformidades muy establecidas y rígidas utilizamos a veces espumas de alta densidad, que si bien no nos proporcionan un control óptimo del retropié, sí aportan al paciente un mayor grado de confort.

2.- Evitar el aplanamiento del ALI: mediante un buen sostén de arco interno, empleando al igual que para el punto anterior un termoplástico, una resina o una espuma de alta densidad. Como ya se comentó antes, seremos más o menos agresivos en función de la rigidez de las deformidades.

3.- Amortiguar el antepié: ya se expuso anteriormente la mayor exposición de las cabezas metatarsianas por el desplazamiento de la almohadilla plantar. Con la ortesis intentamos de algún modo sustituir esa almohadilla, proporcionando un elemento amortiguador a las cabezas metatarsales. Para ello empleamos habitualmente espumas de mediana o baja densidad, en forma de elemento de cubierta si se trata de plantillas estratificadas, o integradas con el elemento termoplástico del retropié en el caso de plantillas monolaminares.

4.- Descargas selectivas: normalmente bajo alguna cabeza metatarsal que presente una sobrecarga importante.

4.4. Tratamiento físico.

La utilización de medios físicos para la mejora tanto del dolor como de la inflamación característicos del proceso artrítico constituye una medida muy eficaz y de creciente aceptación y utilización dentro del colectivo podológico.

De entre todos los medios o procedimientos físicos que pueden ser utilizados, vamos a destacar aquellos que nos parecen más efectivos en la remisión o mejora de los síntomas que afectan al pie en la AR:

1.- Calor: se ha mostrado como una medida eficaz para disminuir la rigidez articular matutina que caracteriza a esta enfermedad. En este sentido, se recomienda a estos pacientes que comienzen el día con un baño caliente, o la aplicación de calor selectivo entre 43-45ºC. Por otro lado, el calor también puede aliviar directamente el dolor actuando como un contrairritante, tal como describe la teoría del control de la puerta. Podemos asimismo utilizar el calor en forma de onda corta para el tratamiento del dolor debido a rigideces o espasmos musculares. Por último, podemos aplicar calor mediante la utilización de ultrasonidos, si bien este procedimiento será empleado preferentemente en los cuadros reumatoideos para la conducción de moléculas de una sustancia (antiinflamatorio, anestésico, etc) a las zonas lesionadas, denominándose fonoforesis esta forma de utilización de los ultrasonidos con fines terapéuticos.

Hay que decir en relación con el calor que la aplicación de temperaturas muy altas puede provocar reacciones inflamatorias o incluso acelerar la actividad de las enzimas que destruyen la articulación, de ahí que deba ser aplicado de forma selectiva y bajo la supervisión de personal cualificado.

2.- Iontoforesis: procedimiento muy eficaz en estos cuadros y que consiste en la utilización de corriente galvánica directa para conducir iones químicos de igual carga al interior del tejido subcutáneo. Los principales iones empleados son:

- Lidocaína: ungüento al 5%. Se administra bajo el polo positivo, siendo un analgésico de acción rápida pero de resultados poco duraderos.
- Cortisol (hidrocortisona): con inicio de acción más retardado pero con efecto más prolongado debido a la acción antiinflamatoria. También se administra bajo el polo positivo.

3.- Fortalecimiento de masas musculares: que se encuentran seriamente debilitadas por la falta de actividad y por el proceso inflamatorio de base. Si bien puede no emplear medios físicos para su desarrollo, lo hemos incluido en este punto por encuadrarse dentro de las medidas rehabilitadoras que deben emplearse en estos pacientes para mejorar sustancialmente su función. Estos ejercicios de fortalecimiento constituyen una medida de contrastada eficacia para la mejora del rendimiento de estos pacientes, siendo especialmente útiles los siguientes:

- Fortalecimiento de tibiales: colocando el pie en inversión.
- Fortalecimiento de intrínsecos: haciendo que el paciente intente separar y aproximar los dedos al máximo. Se intenta así que no se rompa el equilibrio entre músculos extrínsecos e intrínsecos, que condiciona como ya se explicó los dedos en garra típicos en estos pacientes.

4.5. Tratamiento quirúrgico.

Otra alternativa terapéutica que se muestra muy eficaz en el tratamiento del dolor y la discapacidad funcional que provocan las deformidades secundarias al proceso artrítico es la cirugía reconstructiva.

Con la aplicación de las técnicas quirúrgicas apropiadas se pretende conseguir el alivio o la desaparición del dolor, detener los fenómenos de destrucción articular, mejorar significativamente la función, proporcionar una mayor estabilidad a las articulaciones afectadas y, por añadidura, conseguir una notable mejoría estética.

Este abordaje quirúrgico puede aplicarse tanto al antepié como al retropié.

En relación al antepié, el tratamiento por excelencia es la reconstrucción capital panmetatarsiana, técnica que se muestra en este cuadro como la más eficaz, siendo su aplicación de elección frente a la de técnicas de corrección parcial (resección de una cabeza metatarsiana, osteotomía metatarsiana aislada, etc).

A la resección de las cabezas metatarsales de los radios menores se suman dos abordajes posibles de la primera articulación metatarsofalángica:

- Artroplastia de resección (Keller y técnicas afines)
- Artrodesis o fusión de la 1ª AMTF. Esta técnica se muestra más efectiva en el alivio del dolor y en la prevención de recurrencias tardías.

Por otro lado, cada vez más autores propugnan la realización de técnicas conservadoras, que no supongan la destrucción de la articulación ni el acortamiento de los metatarsianos, argumentándose para la defensa de estas técnicas una mejor conservación de la función del pie y de la extremidad inferior.

En relación al retropié, la técnica de elección es la artrodesis de la articulación o articulaciones afectas. Las más frecuentes son:

- Artrodesis aislada de la articulación astrágalo-escafoidea.
- Triple artrodesis (astrágalo-escafoidea, subastragalina y calcáneo-cuboidea).
- Artrodesis pantalar: artrodesis de todas las articulaciones del retropié y mediopié.

Además de todos estos procedimientos articulares y óseos, son varias las técnicas que pueden realizarse sobre tejidos blandos, tales como sinovectomías (en caso de sinovitis proliferativas no asociadas con erosiones óseas) o la extirpación de nódulos reumatoideos.

4.6. Tratamientos alternativos.

Dado el carácter crónico de la enfermedad y la ausencia de un tratamiento curativo eficaz, están tomando cada vez más protagonismo las terapias alternativas en el control y mejora de los síntomas que refieren estos pacientes, fundamentalmente el dolor y la inflamación. Si a esto unimos el desarrollo que han experimentado este grupo de terapias en los últimos tiempos, revistiéndose cada vez más del carácter científico del que, según sus detractores, adolecían, nos encontramos con que constituyen una alternativa terapéutica que, lejos de reservarse para aquellos casos en los que la medicina "tradicional" no presenta resultados eficaces, podría emplearse en prácticamente todos los pacientes como una terapia complementaria a las anteriormente expuestas, consiguiendo de ese modo en no pocos casos una mejora significativa en el estado del paciente con AR sin someter a éste a los efectos indeseables o agresivos de los tratamientos convencionales.

En este sentido, son innumerables las terapias alternativas susceptibles de ser empleadas con eficacia en los procesos artríticos, destacando las siguientes por su mayor utilización dentro del colectivo podológico y por la población en general:

• **Reflexología:** basada en la idea de que algunas zonas del cuerpo (microsistemas) reproducen el organismo en su totalidad, de tal manera que la acción sobre determinados puntos o áreas de estas zonas lograría un efecto sobre la estructura u órgano "reflejada" sobre la zona tratada.

• **Acupuntura:** técnica de amplia implantación y de demostrada eficacia en el tratamiento de muy diversas afecciones, siendo especialmente relevante su aplicación en el tratamiento del dolor.

• **Homeopatía:** se trata igualmente de una modalidad terapéutica de amplia implantación y que, basándose en dos principios fundamentales como son la ley de similitud (tratar enfermedades mediante sustancias que induzcan en individuos sanos síntomas análogos a los de la enfermedad que se quiere combatir) y el empleo de sustancias medicamentosas en dosis mínimas (infinitesimales) consigue magníficos resultados sin presentar los efectos indeseables de los fármacos "convencionales". Así, medicamentos homeopáticos tales como Arnica, Rhus toxicodendron o Pulsatilla han demostrado su eficacia en el tratamiento del dolor y la inflamación secundarias al proceso artrítico.

• Otros métodos tales como la **fitoterapia** (administración terapéutica de plantas medicinales), los **oligoelementos** (terapia catalítica) o la **mesoterapia** (administración de medicamentos alopáticos mediante multiinyecciones intradérmicas y/o subcutáneas superficiales sobre la zona afecta) han demostrado también su eficacia en el tratamiento de la sintomatología artrítica y vienen siendo aplicados igualmente cada vez en mayor medida por profesionales podólogos.

5.- CONCLUSIONES.

La artritis reumatoide constituye una patología sistémica, relativamente frecuente en la población general, responsable de gran número de deformidades podales en aquellos pacientes que la padecen, sobre todo en aquellos de largo tiempo de evolución.

Aunque actualmente no existe un tratamiento curativo definitivo, sí disponemos desde la Podología de una amplia batería de terapias, desarrolladas a lo largo del presente trabajo, que pueden contribuir en gran medida a mejorar la patología podológica del paciente y, por tanto, su calidad de vida.

Por ello, propugnamos la creación de equipos multidisciplinares, compuestos por todos aquellos profesionales que tienen algo que aportar al tratamiento de estos pacientes, y en los que la figura del Podólogo ocuparía un lugar preponderante por lo frecuente de la afectación podal en los mismos.

BIBLIOGRAFIA.

1. **BEGUERIA J, BELTRAN I, LOPEZ DE LACALLE Z.** *Acupuntura en Podología.* Revista Española de Podología 1991; 3 :122-26.
2. **BUKHARI M, BARRET J, HARISON B, SCOTT D, SILMAN D.** *Baseline characteristics of patients with rheumatoid arthritis who erode initially only in their feet.* Br J Rheum 1998; 37 Abstract supplement: 12.
3. **CABEZON AF.** *Los oligoelementos, terapéutica de apoyo en las metatarsalgias.* Revista Española de Podología 1991; 3: 118-21.
4. **CONDADO A, PEDROSA CS.** *Sistema musculoesquelético. Artropatrías.* En: Pedrosa CS. Diagnóstico por imagen. Tratado de Radiología Clínica. vol II. Madrid: Interamericana Mcgraw-Hill; 1989. p. 1463-1500.
5. **DEPARTAMENTO CIENTÍFICO PHINTER-HEEL.** *Fitoterapia.* Revista Española de Podología 1991; 3 :138-45.
6. **EDEIKEN J.** *Diagnóstico radiológico de las enfermedades de los huesos.* 3ª ed. Buenos Aires: Médica-Panamericana; 1984.
7. **GOLDMAN EP.** *Reumatología Podiátrica.* En: Robbins JM. Podología. Atención Primaria. Madrid: Médica Panamericana; 1995. p. 343-62.
8. **GOMEZ N, FERREIRO JL, IBAÑEZ J.** *Pie reumático inflamatorio: clínica y tratamiento médico.* En: Llanos LF, Acebes JC. Monografías médico-quirúrgicas del aparato locomotor. El pie. Barcelona: Masson; 1997. p. 97-101.
9. **GONZALEZ-CORROTO A.** *Introducción a la reflexología.* Revista Española de Podología 1991; 6: 289-92.
10. **GONZALEZ M, DEVONNE R, AYCART J.** *Tratamiento quirúrgico del antepié artrítico reumatoideo.* Revista Española de Podología 1996; 5: 267-74.
11. **HARRIS ED.** *Rheumatoid arthritis. Pathophysiology and implications for therapy.* New Engl J Med 1990;322:1277-89.
12. **HEIJDE D, LEEUWEN M, RIEL P, PUTTE L.** *Radiographic progression on radiographs of hands and feet during the first 3 years of rheumatoid arthritis measured according to Sharp´s method (van der Heijde modification).* J Rheumatol 1995;22:1792-6.
13. **KEENAN EAM, PEABODY T, GRONLEY JK, PERRY J.** *Valgus deformities of the feet and characteristics of gait in patients who have rheumatoid arthritis.* J Bone Joint Surg 1991; 73A: 237-247.
14. **KENT K.** *Foot orthoses. Principles and Clinical Applications.* Baltimore: Williams & Wilkins; 1990. p. 292-313.
15. **KLENERMAN L.** *The foot and ankle in rheumatoid arthritis.* Br J Rheumatol 1995;34:443-8.
16. **MARTORELL J, ESPINAR E.** *Pie reumático.* En: **Núñez-Samper M, Llanos LF**. Biomecánica, medicina y cirugía del pie. 1ª ed. Barcelona: Masson S.A.; 1997. p. 287-95.
17. **MITCHELSON J, EASLEY M, WIGLRY FM, HELLMANN D.** *Foot and ankle problems in Rheumatoid Arthritis.* Foot and Ankle International 1994; 15: 608-13.
18. **MOLINO JM.** *Medicamentos homeopáticos en la patología del pie.* Revista Española de Podología 1991; 3: 151-54.
19. **MOLINO JM.** *Medicamentos homeopáticos inyectables en la patología del pie.* Revista Española de Podología 1995; 1: 9-10.
20. **MOLINO JM.** *Mesoterapia y Bio-mesoterapia.* Revista Española de Podología 1991; 3:146-8.
21. **NORET G.** *Ortesis de descanso y antepie reumatoide.* Revista Española de Podología 1999; 2: 96-7.
22. **PLATTO MJ, O´CONNEL GP, HICKS JE, GERBER LH.** *The relationship of pain and deformity of the rheumatoid foot to gait and an index of functional ambulation.* J Rheumatol 1991; 18: 38-43.
23. **PRIOLO F, BACARINI L, CAMMISA M, CERASE A, FERRARA R, CASA-ALBERIGHI O.** *Radiographic changes in the feet of patients with early rheumatoid arthritis.* J Rheumatol 1997;24:2113-8.
24. **RANA AN.** *Rheumatoid arthritis, Other collagen diseases, and psoriasis of the foot.* En: **Jahhs MH**. *Disorders of the Foot and Ankle: Medical and Surgical Treatment, vol III.* Philadelphia: WB Saunders; 1991. p. 1719-1751.
25. **ROOT NL, ORIEN NP, WEED JH.** *Normal and abnormal function of the foot, clinical biomechanics,* vol 2. Los Angeles: Clinical Biomechanics Corporation Publishers; 1977. p.449-59
26. **RYCKEWAERT A.** *La poliartritis reumatoide.* En: **Marqués J.** *Tratado de enfermedades reumáticas.* Vol I. Barcelona: Jims; 1991. p. 239-66.
27. **SCUTELLARI PN, ORZINCOLO C.** *Rheumatoid artritis: sequences.* Eur J Radiol 1998; 27 suppl 1: S31-8.
28. **SUBOTNIK SI.** *Empleo de medicamentos homeopáticos en podología deportiva.* Revista Española de Podología 1991; 3: 131-2.
29. **TILLMANN K, HANSEN H, HOFMANN A.** *Pie reumático.* En: **Baumgartner R.** Barcelona: Masson; 1997. p. 82-87
30. **THOMPSON F, MANN R. Artrítides**. En: *Mann R. Cirugía del Pie.* 5ª ed. Buenos Aires: Médica-Panamericana; 1987. p. 197-223.
31. **VAZQUEZ G.** *Pie reumático.* En: **Vázquez G.** *Deformidades del pie. Tratamiento conservador.* México DF: Limusa; 1987. p.235-46.
32. **VELAZQUEZ C.** *Tratamientos de acupuntura en podo-geriatría.* Revista Española de Podología 1996; 8: 450-51.
33. **VELAZQUEZ L, MEJIAS M, CORDOBA A, MUNUERA PV, MORENO MC, MARTINEZ F, CASTILLO JM, RODRIGO G.** *Investigación sobre reflexología podal.* Revista Española de Podología 1999; 4: 200-4.
34. **VILADOT A.** *El antepié en los reumatismos inflamatorios.* En: **Viladot A.** *Patología del antepié.* Barcelona: Toray; 1984. p.327-43.
35. **VILADOT R, CLAVELL S, COHI O.** *Calzado "sin costuras" para pies poliartríticos.* En: **Viladot R, Cohí O, Clavell S.** *Ortesis y prótesis del aparato locomotor.* Barcelona: Masson; 1987. p. 277-80.
36. **WATSON W.** *Manifestaciones clínicas de la artritis reumatoide.* En: **Scott JT**. *Tratado de Reumatología.* Barcelona: Salvat S.A.; 1983. P. 292-329.
37. **WIENER-OGILVIE S.** *The foot in rheumatoid artritis.* The Foot 1999; 9(4): 169-74.

MARCHA INFANTIL

* PASCUAL GUTIERREZ, Roberto
** LOPEZ ROS, Paloma
* ALONSO MONTERO, CAROLINA

RESUMEN.

El niño antes de empezar a caminar presentará un proceso evolutivo que le permitirá desde arrastrarse por el suelo hasta la posibilidad de un gateo previo al inicio de la marcha. Este inicio de la marcha se realizará en un periodo comprendido entre los 11 y los 17 meses.

El niño al primer año de vida es capaz de mantenerse de pie y andar, al principio con ayuda para posteriormente empezar a conseguir una marcha estable, desde este primer año hasta los seis años se van a producir cambios evolutivos la marcha del niño que le permitirán realizar una marcha independiente y adulta.

En este trabajo hemos intentado realizar un estudio evolutivo de la marcha del niño haciendo hincapié a los factores fisiológicos correspondientes a cada edad según la marcha sin olvidarnos de otros factores asociados al desarrollo neuromuscular que permitirá al niño saltar, correr o incluso subir y bajar escaleras.

PALABRAS CLAVE.

Gateo, adquisición de la marcha, marcha infantil, desarrollo neuromuscular.

ABSTRACT

The child before walking will present a development process that will allow him, from the moment he begins to drag himself along the floor up to the possibility of creeping before he starts to walk. The initiation of the walking process will occur at any time between the age of 11 and 17 months.

During the first year of his life the infant is able to stand upright and walk, with a little help at first and later on achieve a stable walk. Between the 1st. And the 6th year of life, many development changes will take place in the child's walk which will help him to achieve an independent and adult-like walk.

In this paper we have tried to study the development of child's walking process, highlighting the physiological factors involved at each age, without overlooking other factors associated with neuro-muscular development that will allow the child to jump, run or even climb up and down the stairs.

KEY WORDS

Crawl, acquisition of gait, child gait, motor development.

1.- Introducción.

La adquisición de los primeros pasos en el ser humano en relación con otros mamíferos es muy tardía ya que mamíferos como el caballo o la vaca lo adquieren a las dos semanas de vida, pero la diferencia con éstos es que el hombre es capaz de adquirir la posición bípeda.

La marcha se ha definido de muchas maneras, desde Ducruet[1] que la define como un medio de locomoción en el cuál nunca desaparece un apoyo del suelo hasta otros autores que la definen como una serie de movimientos alternativos y rítmicos de las extremidades y del tronco que determinan un desplazamiento hacia delante del centro de gravedad[1].

Los primeros estudios de la marcha relatan del siglo XVII por medio de Borelli[2], y ya más actuales, sobre el año 1907[2], son los estudios diferenciales de la marcha humana diferencial según el sexo y el estudio de la marcha del niño, tema que abordaremos en profundidad.

El niño es capaz de caminar independientemente aproximadamente medio mes más tarde de la edad que empieza a hablar[3], pero esta relación no es proporcional según la evolución de Gessel.

2.- Desarrollo del niño.

El desarrollo del niño está íntimamente relacionado con la maduración del sistema nervioso central[4] y es evolutivo y en dirección craneocaudal[4,5,6] siguiendo la ley cefalocaudal de Coghill[2].

La secuencia de desarrollo es la misma en todos los niños[4] pero varía de un grado de un niño a otro. Las características de motricidad del recién nacido son[5]: hipotonía del eje corporal, hipertonía de las extremidades que se encuen-

* *Profesor Interino Titular. Universidad Miguel Hernández. Elche.*
** *Podóloga.*
CORRESPONDENCIA: Roberto Pascual Gutiérrez. Departamento de Psicología de la Salud. Facultad de Medicina. Carretera Alicante-Valencia Km. 87 - 03550 San Juan. Alicante.

tran en flexión y movimientos simétricos y aparentemente desordenados de las extremidades.

El recién nacido no es capaz de controlar ningún segmento de su cuerpo, su evolución ha sido perfectamente estudiada por Gessel[2] (Fig. 1) y son imprescindibles para conocer las etapas de adquisición de la marcha y a grandes rasgos son:



Fig. 1: Evolución del recién nacido según Gessel.

- Hacia los 3 meses la adquisición del control de la cabeza en postura vertical o en procúbito con aparición de la lordosis cervical.
- Entre el quinto y sexto mes el niño es capaz de despegar la cabeza en decúbito dorsal.
- A finales de sexto mes el niño es capaz de presentar movimientos activos de ayuda cuando se le dispone en una posición de sentado y la cabeza ya no se cae.
- Aproximadamente al octavo mes el niño es capaz de posicionarse sentado con la espalda erecta.
- Posteriormente el niño es capaz e conseguir la posición de pie que se realiza en tres etapas:

1. Reflejo de enderezamiento estático del recién nacido que desaparece al segundo mes de vida pero que no le permite ponerse de pie porque no puede soportar el peso de su cuerpo.
2. A partir del sexto mes comienza a enderezarse sobre sus piernas y a las nueve se mantiene parado sin lordosis lumbar y con báscula pélvica.
3. Hacia los doce meses aparece la lordosis y se mantiene derecho con un apoyo mínimo o incluso sin sostén.

El siguiente paso de la evolución del niño es la adquisición de la marcha que posteriormente desarrollamos.

El niño es capaz de sentarse a los 6 meses, mantenerse de pie a los 9-10 meses[5], caminar con ayuda a los 12 meses e independientemente de los 14[6] a 18 meses.

3.- Adquisición de la marcha.

La primera señal de la marcha se produce tempranamente cuando se le coge en el aire de las axilas y se le inclina hacia delante provocando en el niño el movimiento alternativo de los miembros inferiores que McGraw[2] considera como una marcha primitiva, André Thomas[2] como una marcha automática y normalmente se conoce como el "staccato"[2,6,7], que no permite al niño ni andar ni sostener su peso corporal y que desaparece aproximadamente a los dos o tres meses.

3.1 Fase previa: gateo.

La evolución va desde arrastrarse con la manos y el abdomen pegado al suelo hasta ser capaz de gatear con las manos y rodillas, todas las fases del gateo no son estándar sino que varían con mucha facilidad debido a su asimetría del tono muscular[8] de los niños. La evolución a grandes rasgos es: (Fig. 2)

1. Pivotar en círculos con el abdomen pegado al suelo.
2. Moverse hacia delante con 1 o 2 pasos con el abdomen en el suelo.
3. Balanceo rítmico hacia atrás y delante sobre manos y rodillas.
4. Movimientos ocasionales sobre manos y rodillas.
5. Gateo propio sobre el abdomen aproximadamente a los 4 meses[8].
6. Gateo sobre las manos y rodillas a los 7 meses[8].
7. Mantenerse de pie, postura que el niño intenta a las 24 semanas si su madre se lo permite pero no es capaz de soportar su peso, y sí a las 36 semanas.



Fig. 2: Movimientos previos a la fase de gateo.

Esta es la evolución normal del niño aunque antes de gatear o levantarse puede trasladarse de otras formas[4], las más comunes son:

- Desplazarse rodando.
- En decúbito supino elevando las nalgas y progre-

sar por medio de una serie de golpes en el suelo con las nalgas.

- Avanzar a trompicones o arrastrándose, que puede ocasionar un retraso en la marcha.
- Gatear hacia atrás.

Existen una serie de factores biomecánicos y psicológicos que intervienen en el desarrollo del gateo, principalmente la dimensión corporal ya que un niño delgado gatea antes que un niño obeso[8] y la fuerza desarrollada en los miembros superiores[8].

Aproximadamente el 82%[9] de los niños gatean sobre las manos y rodillas de forma atípica o típica, otros, aproximadamente el 9% lo realizan desde una posición en sedestación, un 1% arrastrándose sobre el abdomen en decúbito prono y otro 1% rodando sobre sí mismo, datos obtenidos de un estudio realizado por Robson[9] que llegó a la conclusión que lo cuatro últimos tipos presentaban un retraso en la adquisición de la postura bípeda y de la adquisición de la marcha. Además observó que sólo el 7% de los niños empezó a caminar sin una fase de gateo previa.

Antes de iniciar la marcha del niño se produce la fase de gateo, la etapa de comienzo de este gateo es muy diversas, los autores[4,5,6,7,14] engloban desde los 8 meses hasta los 12. Para que se produzca cualquiera de estos dos gateos es necesario la potencia de los miembros superiores, balanceo y coordinación por lo que el torso debe estabilizar mientras la cadera progresa. Primero se produce el gateo típico[6] o estandar[8] en la que el niño avanza sobre las manos y rodillas sin apoyo en el suelo[4].

El ***gateo típico o estándar*** se caracteriza por ser cuadrúpeda, se apoya las manos y las rodillas alternando segmentos del mismo lado; se produce el avance del lado derecho y posteriormente el avance del lado izquierdo. En esta fase desaparece la abducción de la cadera y al empezar a realizar la anteversión del muslo acercándolo a la columna fisiológicamente empieza a conformarse la lordosis lumbar. (Fig. 3)



Fig. 3: Gateo típico o estándar.

Posteriormente coloca de forma intermitente un pie en el suelo[4] para después realizar el gateo atípico[6] o de oso[8] aproximadamente entre las 48 semanas y el año.

El ***gateo atípico***[6] o "bear"[8] (Fig. 4) se caracteriza por el apoyo de las manos y la flexión o anteversión del muslo. En esta fase aparece el impulso con la paleta digital plantar. Esta fase del gateo es muy importante para la formación de la curvatura lumbar, además de darle mayor estabilidad para posteriormente obtener la bipedestación. Hay muchas variables en los gateos de los diferentes niños.

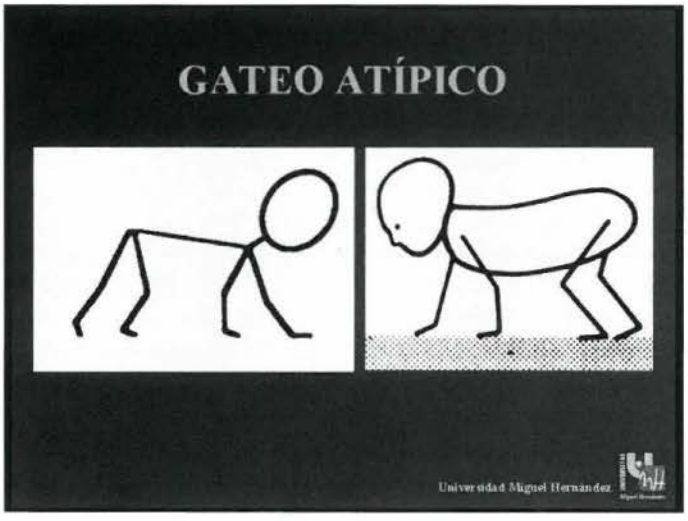

Fig. 4: Gateo atípico o de "bear".

El gateo es una etapa importante porque es la etapa de la vida donde por primera vez el niño adquiere los movimientos de simultaneidad en los 3 planos espaciales[10]. Cuando el niño tiene la suficiente fuerza tenderá a la bipedestación, ese será el momento en que el niño tendrá la coordinación y la fuerza muscular adecuada, con lo que no conviene forzar la marcha del niño[4,7].

3.2 La marcha del niño.

La marcha del niño se caracteriza por[6]:

- aumento de la base de sustentación.
- hiperflexión de las articulaciones de la rodilla y de la cadera.
- los brazos se encuentran extendidos, elevados y en aducción.
- los movimientos son activos.
- falta de estabilidad.

El comienzo de la marcha no es un proceso estático, sino dinámico que comprende un periodo según los autores, desde los trece meses y medio hasta los 17 meses[2,3,6,7] con 15 meses de promedio[7], considerando un retraso de adquisición de la marcha si un niño no ha comenzado a caminar a los 18 meses[3], que puede ser debida a:

1. Retraso de la mielinización.
2. Defectos congénitos.
3. Problemas biomecánicos.

4. Retraso mental.

5. Problemas neuromusculares.

La mayoría de los niños caminan entre los 11 y 15[7] meses de edad como se puede ver en la siguiente bibliografía:

11,2 meses Sutherland[7].

11,3 meses Denver Developmental Screening Test de 1967.

11,7 meses Bayley Scale of Infant Development de 1969.

12 meses Revised Denver de 1981.

15 meses Nelson Textbook of pediatrics.

Un año.

Al principio del año el niño camina con un poco de ayuda[2] y aproximadamente a los 14 meses[1] el niño es capaz de andar sin apoyo. La marcha del niño al año se caracteriza por presentar una cadencia de paso rápida[6,12], aproximadamente con 85-90 ciclos por metro[13], con pasos cortos[4,6,12] irregulares[4] e inseguros, la velocidad de la marcha es aproximadamente la mitad de la del adulto. La fase de apoyo es mucho más larga que la de oscilación[2].

El niño mantiene una postura con los codos, cadera y rodilla flexionados[4,13] y los movimientos contrarios de los brazos todavía no están presentes, aproximadamente a finales de este primer año[7,12] el 68% de los niños presentan estos movimientos recíprocos. Existe un aumento de la base de sustentación[1,2,6] y el apoyo del pie se realiza sin el apoyo del talón[6,7,12], es la fase en la que el niño anda de puntillas.

Empezará la marcha con el tronco ligeramente inclinado hacia delante por el desplazamiento anterior del centro de gravedad propio de esta edad y con una línea progresiva irregular[4,6,12] estando proyectado hacia delante. El apoyo unipodal es corto[6,13] debido a su inestabilidad, lo que le produce caídas tanto hacia delante y atrás como hacia los lados[1]. La distancia entre los talones es aproximadamente de 15 a 20 centímetros[1], en estática, disminuyendo un poco en dinámica, manteniéndose esta distancia hasta los cuatro años[2] por una distancia de 6 cm que tiene el adulto en su marcha. Los brazos se encuentran muy separados del cuerpo para[1,2,4,6,13] y en flexión dorsal[2,4] mantener el equilibrio frontal.

En comparación con la marcha del adulto se observan diferencias, se presenta una mayor flexión de la rodilla en la fase de balanceo así como el aumento de la flexión de la cadera, la inclinación de la pelvis y abducción de la cadera[6,7], disminuyendo la flexión dorsal y tendencia a la plantarflexión[6,7,12] casi apoyo digitígrado en el apoyo de talón y raramente se produce el apoyo de talón a esta edad[2], aproximadamente a finales de este primer año[7] el niño empieza a conseguir el apoyo del talón.

Se produce una rotación excesiva de la pelvis[6,7], el fémur, la tibia y el pie en ambas fases. Se observa que la flexión dorsal del tobillo está disminuida en la fase estante. La rodilla del miembro que apoya puede estar en flexión o extensión[2] sin presentar predominancia por ninguna de las posturas.

A esta edad el niño camina con las rodillas flexionadas en todo el ciclo[7] causada por la ineficaz fuerza de contracción de los músculos flexores plantares[7,12] y va desapareciendo esta flexión progresivamente y a finales del primer año ya se queda sólo en el 75%[7,12]. Esta flexión mantenida de las rodillas está causada por la rectitud de los flexores de la cadera y hasta que el niño pueda compensar con la inclinación anterior de la pelvis y la formación de la lordosis debe flexionarlas para mantener el centro de gravedad dentro de la base de sustentación[12]. (Fig. 5)

Fig. 5: Marcha característica al año.

Todas estas variaciones son en función de la adaptación del cuerpo a la marcha independiente. A finales de este primer año el niño controla bien su eje corporal con el pasaje del tono en flexión de los primeros meses a la sinergia funcional en extensión y va adquiriendo un buen dominio de la marcha.

A nivel muscular en este primer año de edad observaremos que la actividad muscular es muy débil[2], incluso el 50 a 80% del peso del cuerpo debe ser soportado por los miembros inferiores por la ausencia de actividad muscular. En la fase de apoyo del miembro los músculos que más actúan son el bíceps femoral, el recto anterior, tibial anterior, vasto externo y glúteo mayor, observándose que los músculos flexores dorsales(12) del pie están inactivos.

El niño a esta edad tiende a levantar y bajar los pies cómo si fuesen unidades funcionales no relacionadas[3] e independientes. Anda con los pies hacia dentro como mecanismo compensatorio[12] para evitar que la línea de gravedad quede fuera de la base de sustentación.

A partir del momento en el cuál el niño es capaz de dar dos o tres pasos sólo, el esquema de actividad muscular se modifica progresivamente cada día, hasta alcanzar en dos o cuatro semanas de experiencia una autonomía de veinte pasos y a un esquema de activación recíproca de los músculos de las piernas.

Dos años.

Es la etapa más activa de la vida[6]. A partir de esta edad empieza a disminuir la inclinación anterior de la pelvis[6,13] y la rotación externa de la cadera. La marcha del niño a los dos años se caracteriza porque puede cambiar de dirección parándose previamente y el apoyo lo realiza con el talón[6,13].

En estos dos años desaparece la flexión mantenida de las rodillas en la marcha[7] y presenta una movilidad de flexo extensión de rodillas normal[12]. La fase estante está disminuida y el movimiento de los tobillos no supera el 50%[7] del rango de su movilidad lo que le produce una disminución en el control de esta articulación.

Empieza a existir el movimiento coordinado de la cintura escapular y pélvica[6,7,12] aproximadamente sobre el 92% que se observa con toda la claridad a partir de los 4 años con disminución de la cadencia de paso[6,13] y aumento de la base de sustentación y de la velocidad por alargamiento del paso producido por la presencia existencia de mayor estabilidad. Por la mielinización que se produce a esta edad se produce un control de la función muscular lo que produce mayor estabilidad y la disminución del desplazamiento hacia delante del cuerpo y permitiendo bajar el centro de gravedad.

La marcha a esta edad según Sutherland (Fig. 6) se caracteriza por cuatro puntos básicos[7] como son la existencia de la fase de apoyo de talón, el movimiento recíproco de la cintura escapular y pélvica casi en su totalidad, la extensión completa de rodilla y la disminución de la abducción y rotación externa de la cadera y la persistente ausencia de cualquiera de estos condicionantes en un niño de 2 años debe ser considerado como un posible riesgo de marcha patológica

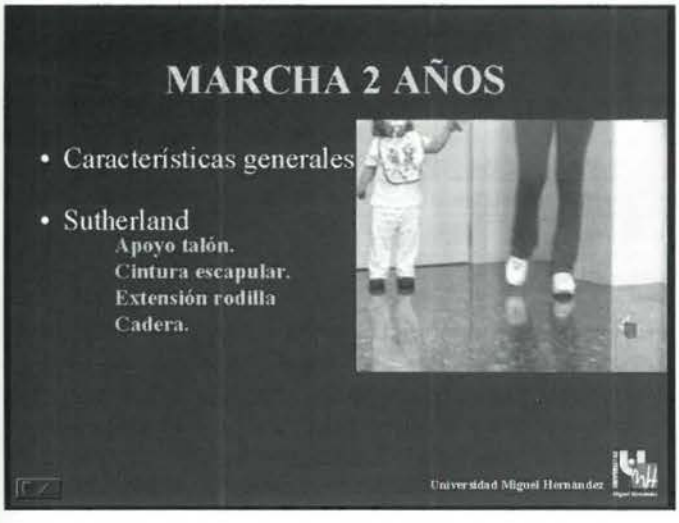

Fig. 6: Marcha a los dos años, condicionantes de Sutherland.

El rango de movilidad a esta edad difiere poco con la marcha del niño a los 7 años[7,12].

Al final de este segundo año el niño corre[4,15] sin caerse[5] y en su caso se levanta sólo, sube y baja escaleras peldaño por peldaño[4,14], saltar con los 2 pies juntos[4] y pararse de puntillas[4,14], además el niño es capaz de andar hacia atrás[4,14] por imitación. En esta edad se observan los primeros signos de literalidad[5] como por ejemplo al golpear un balón.

Tres años.

La marcha del niño a los tres años se asemeja más a la marcha del adulto. A esta edad se observan los movimientos recíprocos de los brazos en un 98%[7,13] de los niños pero no todavía en su totalidad, que no existían al año y se produce la disminución de la base de sustentación en dinámica que es la misma que la del adulto. Disminuye la cadencia de paso pero aumenta la velocidad. El niño ya corre y cambia la dirección de la marcha y no se cae con frecuencia.

En comparación con la marcha del adulto se observa un aumento de la flexión dorsal del pie en la fase estante y se observará la madurez del sistema musculoesquelético cuando la musculatura del tobillo produzca la flexión plantar necesaria para aumentar el paso. La angulación de las articulaciones de la cadera y de la rodilla son las mismas que la del adulto.

La marcha madura se produce cuando existe un control sobre la musculatura del tobillo para aumentar la flexión plantar. Sutherland[7] hace referencia que a los tres años se produce la marcha madura ya que se ha producido el desarrollo satisfactorio tanto a nivel neurológico con la mielinización[12], a nivel biomecánico con los cambios esqueléticos necesarios, a nivel psicológico con el aprendizaje motor y a nivel ambiental permitiendo el desarrollo del niño.

El niño es capaz de ir en triciclo[4,5,14] (Fig. 7), caminar de puntillas, pararse sobre un solo pie[4] y saltar horizontalmente y de correr[15] perfectamente sin caerse, subir escaleras con alternancia de miembros[4,14,15] y bajar escaleras con dos pies en cada escalón[4,14].

Fig. 7: Niño de 3 años de edad montado en triciclo.

Cuatro años.

Entre los tres y cuatro años se produce un aumento de la longitud de paso con disminución de la cadencia y aumento de la velocidad[12] causadas por el aumento de la longitud de las extremidades, la estabilidad de las estructuras de la cadena cinética y la mayor duración de la fase estante.

Se mantiene de pie en un solo pie[5] y es capaz de bajar escaleras alternando los pies[4,6], correr de puntillas, galopar y empieza a dar saltos, bajar escaleras sin apoyo[15]. Todos los niños de esta edad muestran los movimientos recíprocos de la cintura escapular[7].

Cinco años.

Los niños menores de esta edad reflejan diferencias cinéticas[12] como la disminución de la magnitud total de la fuerza de reacción con el suelo causado principalmente por tres razones, tanto la longitud del pie en relación al tamaño del cuerpo como el aumento de la superficie de apoyo por la presencia de un ALI insuficiente y al menor peso corporal.

En esta edad el niño es capaz de saltar a la pata coja sobre ambos pies[4]

Seis años.

La marcha del niño a los seis años se caracteriza por ser una marcha madura con aumento de la cadencia de paso y la misma velocidad[6]. A esta edad la marcha es muy parecida a la marcha adulta con los miembros superiores estirados y el paso se encuentra acompañado del movimiento del miembro superior contralateral. Existe una sincronía perfecta entre las dos cinturas.

Siete años.

A pesar que la marcha a esta edad ya se considera como la marcha adulta todavía se observan diferencias, sobre todo asociadas a las diferencias de estatura como son la cadencia y la velocidad, que en este caso es menor y el aumento todavía de la rotación horizontal de la pelvis y la flexión de la cadera, pero las curvas de desplazamiento segmentario tiene el mismo aspecto[13].

3.3. Comparativa con la marcha adulta.

Para que se produzca una marcha estable parecida a la de los seres humanos es necesario tanto la madurez completa del sistema nervioso central como el cumplimiento de una serie de requisitos[12]:

- Estabilidad durante el apoyo que se consigue con la integridad del sistema músculo esquelético y la madurez y control del sistema visual, vestibular y propioceptivo.
- La existencia de progresión producida por la caída del cuerpo hacia delante.
- La conservación de la energía mediante el control del desplazamiento del centro de gravedad.

Una de las pocas características semejantes de la marcha de la infancia con la marcha madura del adulto es la asimetría[12,16] relacionada con la lateralidad en la actividad muscular registrada durante la marcha en los dos miembros en los parámetros de tiempo y longitud del ciclo de la marcha. Esta simetría se observa en todo el mundo pero si sobrepasa el 10%[16] de diferencia entre ambos miembros se considera patológica.

Iman[1] sostiene que existen dos condicionantes para la marcha como son las fuerzas de reacción continuas del suelo que soportan el cuerpo y los movimientos periódicos de cada pie desde una posición de soporte o apoyo a la siguiente en sentido de progresión.

A groso modo la marcha del niño se produce con un aumento de la base de sustentación, cadera y rodillas flexionadas, los brazos elevados en extensión y separados el cuerpo con movimientos muy enérgicos. Con la maduración neuromuscular (Fig. 8) la base de sustentación disminuye, los movimientos son más suaves, empieza a observarse los movimientos recíprocos de los miembros superiores, y la velocidad y anchura de paso aumenta.

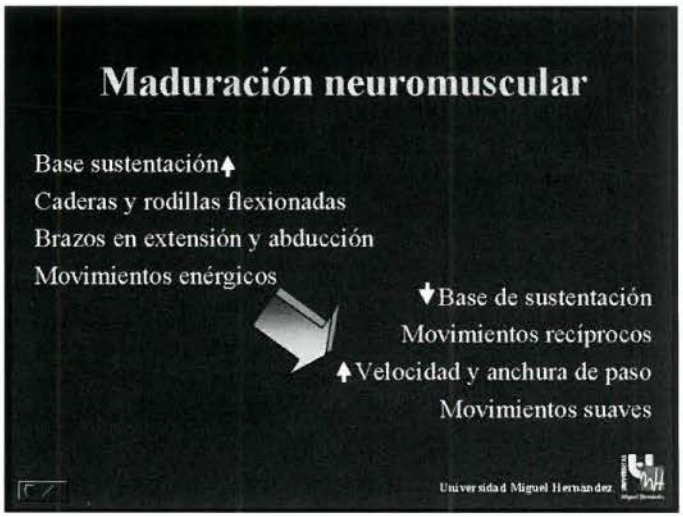

Fig. 8: Maduración del sistema neuromuscular.

La marcha madura se adquiere según los autores de los 5 a los 7 años[6,7,12,13].

La evolución de la marcha del niño según la edad queda reflejada en el siguiente cuadro realizado entre los datos obtenido de Michaud[6] y Preis[17].

Concepto/edad	1 Año	2 Años	3 Años	4-5 Años	6 Años
Apoyo de talón contralateral (%)	10	16	18	16	11
Despegue digital contralateral (%)	49	49	51	50	51
Fase estante. (%)	31	33	33	37	40
Despegue digital. (%)	67	65	64	61	60
Longitud del paso. (cm)	42	56	66	81	98
Velocidad (cm/s)	60	70	80	105	140
Cadencia de paso (pasos/min).	1550	149	148	155	160

4. Estudios.

Adolph y colaboradores[8] realizaron un estudio con 29 niños para evaluar las fases de gateo, de ellos uno sólo no gateó de ninguna forma y empezó a caminar directamente. Encontraron dos tipos de gateo distintos, los "belly crawlers" y los "hands and knee crawlers (HAK)", del primero observaron 15 casos y del segundo 13, observando que los que no presentaban la fase de gateo sobre el abdomen empezaban a caminar antes pero los que presentaban primeramente la fase de "belly" y posteriormente la de "HAK" fueron más hábiles en la realización del gateo que los segundos.

Robson[9] intentó establecer en un estudio la relación de los movimientos del niño antes de andar con la edad en la que adquiriría la marcha. El tipo básico que presentaba el 83% de los niños pasa por una fase de sentado y posterior gateo, incorporación y la marcha, presentando un desarrollo normal sin presencia de hipotonía muscular, que en el caso de existir se observaría una fase intermedia de "creepper" o "roller" con retraso en la adquisición de la marcha y por últi-

mo el grupo menos común que era el grupo que no gateaba y pasaba directamente a incorporarse y andar, un 7%.

Sutherland y cols[7] con 186 niños entre los 1 y 7 años analizaron la marcha encontrando que:

- Desde los 2 años las rotaciones en el plano sagital son muy similares y parecidas a las del adulto.
- Los niños menores de dos años tenían gran flexión de rodilla y flexión dorsal de tobillo en la fase estante.
- A partir de los 18 meses los movimientos recíprocos de los brazos y la elevación del choque de talón se observan.
- Los indicativos de la madurez de la marcha son: la velocidad, cadencia y anchura de paso y la fase de apoyo unipodal.
- A medida que el niño se hace mayor adquiere una disminución de la cadencia de paso y un aumento de la velocidad y anchura de paso.

Estableciendo según estos criterios que la marcha madura, no la adulta, se adquiere a los 3 años.

En otro estudio se establecen otros datos de interés relacionados con la adquisición de la marcha y el desarrollo psicomotriz del niño como son la edad media en que el niño es capaz de sostenerse de cuclillas, correr, andar de puntillas o andar de talones. En el caso de las cuclillas el 95% de los niños de 1 año son capaces de permanecer en esta postura, sobre la carrera aproximadamente el 30% lo hace durante el primer año, el 78% al año y medio, el 97% a los 2 años; la posibilidad de andar de puntillas al año son el 15% subiendo en medio año hasta el 65% y a partir de los 2 años pueden todos los niños; en contraposición vemos que durante el primer año de edad los niños que pueden caminar de talones baja al 10% subiendo hasta el 60% a partir de 2 años y medio, el 80% a los 3 años y todos a los 4 años.

Davis y colaboradores[18] realizaron un estudio 351 niños sanos de diversas razas y ambos sexos comparando la posición que mantiene el niño acostado, en supino o prono, comparándola con el desarrollo psicomotriz el niño según varios parámetros como eran: sentarse, mover objetos, arrastrarse sin gatear, gatear, levantarse y caminar independientemente. Estableció un criterio de clasificación de niños que cambiaban de postura durante su evolución basado en el mayor tiempo de estancia en una posición llegando a la conclusión que los niños que dormían en posición prona presentaban un adelantamiento respecto a los que yacían en posición supina en los aspectos de arrastrarse, sentarse, gatear y ponerse de pie pero no en la edad en la que el niño era capaz de caminar independientemente.

Este autor estableció este estudio para buscar las diferencia de desarrollo que pueden existir en un niño según la posición de dormir y permanecer en la cuna despierto, ya que la Asociación Americana de Pediatría recomienda dormir los niños en posición supina porque disminuye el riesgo del síndrome muerte súbita SIDS, pero el autor teoriza que la posición prona respecto a la supina va a permitir al niño adquirir una individualidad y movilidad del los miembros superiores y una relación con el medio ambiente que le rodea que no le va a permitir la postura supina pero con un riesgo mayor de SIDS. Los resultados establecen que la postura prona para la cuna ayuda al niño a desarrollarse primeramente, sobre todo en los movimientos a que requieran el desarrollo de los miembros superiores como es la posibilidad de arrastrarse, rodar, o incluso gatear y sentarse pero la diferencia con la adquisición de la marcha independiente es nula ya que en este caso no influye tanto el miembro superior sino el desarrollo musculoesquelético del miembro inferior con lo cual se sigue considerando la posición óptima la supina pero recomendando permanecer al niño el máximo tiempo posible en postura prona para que desarrolle su relación con el medio ambiente y su desarrollo motor superior e inferior.

McGraw[19] y colaboradores realizaron un estudio con 20 niños obesos y no obesos para establecer la existencia de diferencias en la marcha según el peso del niño, llegando a las siguientes conclusiones:

- La fase de apoyo bipodal es mayor en los obesos.
- Se observa una disminución de la estabilidad en los obesos.
- Mayor oscilación lateral y medial en los obesos.
- Ausencia de coeficiente de frecuencia que sugiere que la inestabilidad observada en los obesos está causada por el exceso de peso más que por la subyacente inestabilidad postural.

Una de las patologías de la marcha más comunes son la marcha en aducción y abducción o denominada "toeing-in" y "out-toeing"[20,21] que viene determinada por el ángulo de Fick dinámico o ángulo de progresión del pie FPA. Esta alteración fue estudiada por Ho y colaboradores[20] a partir de 86 niños sanos de edad preescolar, entre los 5 y 6 años, que ya poseen una marcha madura que tras analizar su FPA observó que el 68% presentaba un FPA normal aproximadamente unos 15-16º, el 21% presentaba un FPA mayor de 20º y el restante 11% presentaba un FPA menor de 8º. Sobre estos pacientes analizando informáticamente su marcha según los parámetros de velocidad, cadencia, longitud y anchura de paso se observó que el grupo con la marcha en "toeing-in" presentaba la mayor velocidad y cadencia de paso sin diferencias en los otros parámetros, patología que presenta una posibilidad de corrección espontánea hasta los 8 años no así la marcha en "toeing-out". Así mismo se reforzaba la condición de que los niños que presentan "toeing-in" tienen una velocidad de marcha mayor que el resto, dato que se puede observar en los atletas de velocidad y en estos casos no se considera una patología sino una adaptación al medio.

5.- Conclusiones.

Varios autores[6,7,12,13,22] describen en 5 puntos la evolución de la marcha del niño hasta la adquisición de la marcha adulta:

- Duración del apoyo monopodal: 32% al año, 35% a los 4 años y 6 meses, 38% a los 7 años y 39% en el adulto. Aumenta de forma rápida en los primeros 2,5 años y disminuye su evolución hasta los 7 años[12].
- El apoyo bipodal de la marcha disminuye con la edad[17].
- La velocidad de marcha aumenta rápidamente de 1 a 3 años y 6 meses[7,12,17] y después más lentamente; a los 7 años todavía es inferior a la del adulto.

- La cadencia decrece progresivamente con la edad[7] sin seguir un patrón determinado y siendo muy variable su comportamiento[12,17].
- La longitud de paso aumenta no aumenta en relación con la edad[7] sino con la longitud de las piernas y la estatura, los jóvenes gradualmente ganan grados de flexión de la cadera con lo que dan pasos más largos, produciendo un porcentaje mayor en la marcha de apoyo unipodal. Crecen rápidamente hasta los dos años y medio para luego hasta los siete años evolucionar lentamente[12]
- La relación entre la amplitud de la pelvis medida a nivel de las espinas ilíacas anterosuperiores y la distancia entre el centro de los tobillos que desde los 3 años y medio hasta los 7 años se mantiene casi constante.

Tras el conocimiento de estos factores evolutivos de la marcha del niño cabe resaltar que nuestra función en estos casos es la de la observación, Figura 9 observaremos la adquisición de la marcha y analizaremos según los parámetros fisiológicos esta marcha.

Fig. 9: Observación de distintas fases de la evolución de la marcha del niño.

BIBLIOGRAFIA

1. **DUCRUET R.** *Marcha normal y patológica.* Masson, Barcelona. 1972
2. **TAILLARD W, BLANC Y.** *Anatomía y fisiología de la marcha, de la posición sentada y de pie.* Enciclopedia Médico Quirúrgica. Elseiver, Paris. 1988, 14: 1-25.
3. **NORLIN R, ODENRICK P, SANDLUND B.** *Development in gait in normal children.* J. Efiatric Orthopaedics. 1981, 1: 261-266.
4. **ILLINGWORTH R.** *Desarrollo del lactante y el niño.* Churchill Livingstone. Gran Bretaña, 1992: 89-133.
5. **GRENEIR B, GOLD F.** *Manual del desarrollo del niño y sus enfermedades.* Masson. Barcelona, 1988: 30-43.
6. **TACHDJIAN M.** *The child´s foot.* Saunders Company; Philadekphia, 1987: 44-69.
7. **SUTHERLAND D, OLSHEN R, COOPER L, WOO S.** *The development of mature gait.* J Bone and joint surgery. 1980, 62(A): 336-353.
8. **ADOLPH K, VERIJKEN B, DENNY M.** *Learning to crawl. Child development,* Octubre 1998, volumen 68(5): 1299-1312.
9. **ROBSON P.** *Prewalking locomotor movements and their use in predicting standing and walking.* Child:care, health and development. 1984, 10:317-330.
10. **GOMEZ J, MOROS J, SAENZ P, GARDEÑES S.** *Estudio cinesiológico de la marcha a cuatro patas en el niño de seis a quince meses.* Rehabilitación, q989, volumen 23(3): 178-183.
11. **SIEGEL A, BURTON R.** *Effects of baby walkers on motor and mental development in human infants.* Developmental and Behavioral Pediatrics, 1999; 20(5): 355-361.
12. **CARRERE A.** *La marcha en la infancia. Rev de Ortopedia y traumatología.* 1996 Volumen 40: 187-194.
13. **PLAS F, VIEL E, BLAN Y.** *La marcha humana: cinesiología, dinámica, biomecánica y patomecánica.* Masson: Barcelona; 1996: 138-145.
14. **THELEN E.** *Learning to walk: ecological demands and phylogenetic constrains.* Advances in Infancy Research. 1984, 3: 213-260.
15. **DUTHIE R, BENTLEY G.** *Cirugía ortopédica de Mercer.* Medici, Barcelona, 8ª ed. 1987: 23-25.
16. **TODD F, LAMOREUX L, SKINNER S, JOHANSON M, HELEN R, ASHLEY R.** *Varations in the gait of normal children. A graph applicable to the documentation of abnormalities.* Journal Bone and Joint Surgery American, 1989; 71(2): 196-204.
17. **PREIS S, KLEMMS A, MÜLLER K.** *Gait analisys by measuring ground reaction forces in children: changes to an adaptative gait pattern between the ages of one and five years.* Develpmental madicine and child neurology, 39:228-233.
18. **DAWS B, MOON R, SACHS H, OTTOLINI M.** *Effects of sleep position on infant motor development.* Pediatrics, 1988, vol 102(5): 1135-1140.
19. **MCGRAW B, MCCLENEGHAN B, WILLIAMS H, DICKERSON J, WARD D.** *Gait and postural stability in obese and nonobese prepubertal boys.* Arch-Phys-Med-Rehabilitation. 2000. Abril; 81(4): 484-489.
20. **HO C, LIN Y, SU F, LIN S.** *Foot progresion angle and ankle joint complex in preschool children.* Clinical biomechanics, 2000, 15: 271-277.
21. **SCHUTTE L, NARAYANAN U, STOUT J, SELBER P, GAGE J, SCHWARTZ M.** *An index for quantifying deviations from normal gait.* Gait and posture, 2000, volumen 11: 25-31.
22. **ASSAIANTE C, AMBLARD B.** *Visual factors in the child gait: effects on locomotor skills.* Perceptual and motor skills, 1996, 83: 1019-1041.
23. **OEFFINGER D, BRAUCH B, CRANFILL S, HISLE C, WYNN C, HICKS R, AUGSBURGER S.** *Comparasion of gait with and without shoes in children.* Gait Posture, 1999, volumen 9: 95-100.

SESION CLINICA: SINDROME DE MÜLLER WEISS

* PEÑIN ARIAS, S.
**RIVERA SAN MARTIN, G.

RESUMEN

La sesión clínica presentada a continuación, expone el caso de una paciente de 61 años de edad, con dolor a nivel de la zona externa del tobillo izquierdo de dos años de evolución. Tras realizar una serie de radiografías, se observó la presencia de disminución del espacio articular entre calcáneo y cuboides, y astrágalo y escafoides, lo que nos hizo pensar en una posible coalición, que posteriormente fue descartada debido a la presencia de otros signos compatibles con el síndrome de Müller-Weiss.

PALABRAS CLAVE

- Osteonecrosis avascular. Escafoides.

ABSTRACT

This work shows the case of a patient with lateral ankle pain for two years. After taking several radiographys, we noticed a narrowed joint between calcaneous and cuboid, and talus and navicular; which made us think about a coalition. This pathology was later rejected after noticing other signs.

KEY WORDS

- Avascular osteonecrosis. Navicular.

INTRODUCCION

El Síndrome de Müller-Weiss o escafoiditis tarsiana del adulto puede definirse como la necrosis avascular del escafoides.

Se conoce poco sobre las causas que pueden desarrollar este cuadro clínico pero se ha apuntado como factores que pueden verse relacionados con su desarrollo el estrés crónico, lesiones traumáticas, el uso prolongado de esteroides o enfermedades reumáticas subyacentes como el lupus eritematoso sistémico o la artritis reumatoidea.

Viladot señala que podría ser la evolución de la enfermedad de Koëhler a largo plazo, cuando esta no se trata o se realiza un abordaje terapéutico inadecuado. En estos casos, existiría alteraciones en la transmisión de fuerzas a través del escafoides que terminarían por desencadenar el cuadro patológico que se observa en el escafoides.

Clínicamente se caracteriza por la presencia de dolor sordo de tipo mecánico y de instauración progresiva. A medida que evoluciona la patología, el pie progresa hacia un mayor aplanamiento y en el mediopié se producen crecimientos óseos proliferativos que pueden irritar la rama nerviosa del peroneo profundo a su paso por esta región. Los pacientes referirán en estos casos dolor irradiado y urente; sin embargo su signo clínico patognomónico es la presencia de un talón en varo asociado al pie plano.

La valoración radiológica del pie mediante proyecciones D/P y laterales proporciona signos sugestivos de esta patología. No obstante en los casos que ofrezcan dudas diagnósticas, especialmente con coaliciones del tarso, donde estaría indicado la realización de un TAC.

En la proyección D/P se aprecia disminución de los valores de Kite, y sobre todo una imagen del escafoides en forma de coma. Este presenta un adelgazamiento importante de su porción lateral acompañado de esclerosis, y en las formas típicas de una línea de fractura. La cabeza astragalina pierde también su morfología y pueden verse signos de degeneración articular a nivel de la articulación astragaloescafoidea.

En la proyección lateral observamos presencia de signos degenerativos en articulación astrágaloescafoidea, pérdida morfológica de la cabeza astragalina donde puede existir un talus beak, y pérdida de la morfología del escafoides presentando reducción del diámetro anteroposterior y un trazo de fractura oblicuo con una inclinación entre 45º-60º según Viladot y Rochera.

** Diplomada en Podología. Podóloga Interna Residente de la CUP de la UCM.*
***Diplomado en Podología. Prof. Ayudante del Dpto. de Enfermería. Servicios Centrales de la CUP de la UCM.*

CASO CLINICO

ANAMNESIS

Motivo de consulta

Paciente de 61 años de edad, sexo femenino, que acude al Servicio de Patología y Ortopedia de la Clínica Universitaria de Podología, con fecha 21 de septiembre de 2000 refiriendo dolor en la zona externa del tobillo izquierdo de 2 años de evolución que se exacerba con la deambulación y bipedestación prolongada.

Antecedentes médico-quirúrgicos

- Actualmente se encuentra en tratamiento con clorhidrato de trimetazidina.
- Utiliza medias de compresión elástica.

Antecedentes podológicos

- Ha utilizado diversas plantillas para el dolor pero sin obtener resultados satisfactorios.

Calzado

Acude a consulta con un calzado convencional tipo mocasín sin contrafuerte ni cambrillón. Relata que suele utilizar este tipo de calzado de calle habitualmente, porque es con lo único que puede andar.

Al examen del calzado no se observan desgastes, ni deformaciones de interés en ninguno de los dos zapatos.

EXPLORACION FISICA

Visión antero-posterior

A la inspección se observa un hallux extensus bilateral, un ligero hallux adductus valgus bilateral, 2º dedo en martillo bilateral, 3º, 4º, y 5º dedos en garra y rotados en varo en pie izquierdo, 5º dedo rotado en varo en pie derecho, onicogrifosis en el hallux bilateral, tipo de pie griego, y conformación muscular simétrica a nivel de ambas piernas.(Fig. 1.)

Fig. 1 Visión antero/posterior.

Visión medial

Se aprecia un ligero aplanamiento del ALI en carga, una tumefacción no inflamatoria en la región dorsomedial del mediopié bilateral, y edema perimaleolar y retromaleolar. (Figs. 2 y 3).

Fig. 2 Visión medial pie dcho.

Fig. 3 Visión medial izdo.

Visión posterior

Ambos talones se encuentran en ligero varo, que aumenta al colocarse de puntillas. (Fig.4)

Fig. 4 Visión posterior bilateral.

Movilidad articular

Presentaba limitación de la flexión dorsal de tobillo con rodilla extendida y flexionada.

La eversión y la inversión de la ASA eran normales en el pie derecho, y en el pie izquierdo la inversión era normal y la eversión estaba limitada. Se percibió crepitación a nivel interno a la maniobra de inversión en el pie izquierdo.

FOTOPODOGRAMAS

Informe de la huella

Se trata de una huella plana de primer grado, se observa apoyo del pulpejo de todos los dedos, existe un apoyo continuado del pulpejo de 3º, 4º y 5º dedo del pie izquierdo con el antepié, lo que es compatible con garra digital, el pulpejo del 2º dedo se encuentra adelantado, Apoyo continuado del pulpejo del hallux con el antepié en pie izquierdo, compatible con un posible hallux extensus. La huella se sitúa muy próxima al contorno en la zona lateral, además se observa convexidad a nivel de la apófisis estiloides, lo que es compatible con supinación. (Fig. 5).

Fig. 5 Fotopodograma.

RADIOLOGIA

Informe de la imagen

• Dorsoplantar

Se observa un index minus bilateral, posición del sesamoideo tibial 3 en el pie derecho y 4 en el izquierdo, superposición de las bases de los metatarsianos centrales a nivel bilateral, lo que es compatible con supinación, desviación del escafoides hacia medial y astrágalo hacia lateral, lo que es compatible con supinación de retropié bilateralmente, adelgazamiento de la zona lateral del escafoides mayor en el pie izquierdo, aumento de la densidad en la zona lateral del escafoides de forma bilateral, diástasis intercuneometatarsiana bilateral, y aplanamiento de la cabeza del astrágalo en el pie izquierdo.(Fig. 6).

• Lateral

Presencia de picos óseos en cara plantar del calcáneo en el pie izquierdo, compatible con espolón, y a nivel dorsal de la cabeza del astrágalo y del escafoides de forma bilateral. Se observa el seno del tarso abierto, rotación externa de la articulación TPA, y visualización completa del cuboides y 5º del metatarsiano a nivel bilateral, lo que es compatible con supinación. Se aprecia 2º dedo en martillo a nivel bilateral. La línea de Meary se encuentra angulada hacia plantar, lo que es compatible con supinación. (Figs. 7 y 8).

Fig. 6 Rx D/P en carga bilateral.

Fig. 7 Rx Lateral en carga pie dcho.

Fig. 8 Rx Lateral en carga pie izdo.

• Oblicua

Se observa una disminución del espacio articular en la articulación calcáneocuboidea, y astrágaloescafoidea en el pie izquierdo.(Figs. 9 y 10)

Fig. 9 Rx oblicua lateral pie dcho.

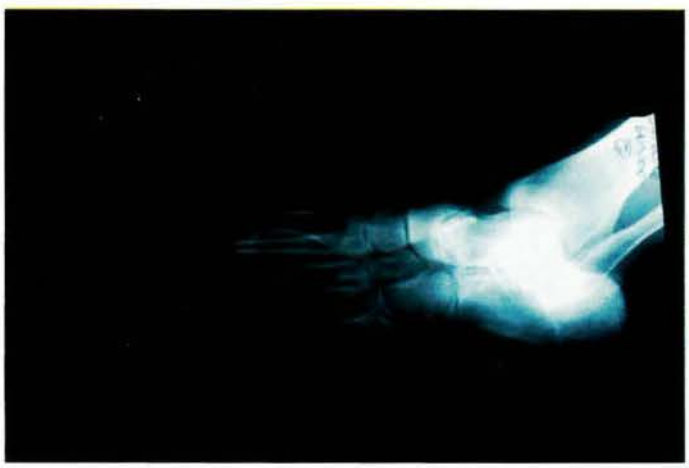

Fig. 10 Rx oblicua lateral pie izdo.

Informe goniométrico

• Dorsoplantar

	Derecho	Izquierdo
Divergencia astrágalocalcanea	7°	0°
Talonavicular	80°	76°
Intermetatarsal (1° y 2°)	9°	15°
Metatarso aducto	14°	11°

• Lateral

	Derecho	Izquierdo
Inclinación del calcáneo	26°	16°
Inclinación del astrágalo	28°	33°
Inclinación del primer metatarsiano	14°	18°
CBI	136°	127°

EXPLORACION DE LA MARCHA

Durante la marcha se pudo observar una limitación del movimiento en la articulación subastragalina, un varo de la articulación subastragalina en todas las fases de la marcha, la longitud del paso corto, limitación de la flexión dorsal en la fase de balanceo, y un escaso movimiento de pronación durante la fase de apoyo completo del pie.

DIAGNOSTICO DIFERENCIAL

- Fracturas del escafoides.
- Procesos reumáticos.
- Coalición.

En este caso debido a los signos radiológicos puede confundirse el síndrome de Müller-Weiss con la coalición, ya que el resto de las patologías fueron descartadas al principio de la exploración.

	Etiología	Signos y síntomas	Radiología
Coalición	• Fallo de la segmentación mesénquina primitivo • Hereditario	• Pronación • Limitación inversión • Edema • Espasticidad peronea • Comienzo insidioso del dolor	• Pico óseo zona dorsal en cabeza astrágalo • Obliteración del espacio articular en coalición ósea, cortical irregular en coalición cartilaginosa o fibrosa. • Espacio art. Astrágaloescafoideo respetado.
Müller-Weiss	• Necrosis avascular • Estrés crónico • Lesiones traumáticas • Enfermedad subyacente	• Supinación • Tumefacción a nivel del mediopié • Dolor incapacitante • Edema e inflamación	• Pico óseo en zona dorsal cabeza astrágalol • Aspecto lateral escafoides comprimido y esclerótico • Protusión y fragmentación dorsal escafoides • Espacio art. astrágalo-escafoideo disminuido o ausente • Degeneración articulaciones adyacentes

JUICIO DIAGNOSTICO

Los signos y los síntomas observados son compatibles con el síndrome de Müller-Weiss. Aunque para un diagnóstico más certero habría que realizar un TAC, que este caso no se llevó a cabo porque tratamiento seria el mismo.

TRATAMIENTO

Objetivos

- Proporcionar una mayor superficie de apoyo que distribuya de modo más fisiológico la totalidad de las cargas, en la parte dorsal del pie, liberando de presiones este nivel.
- Aportar seguridad en la marcha.
- Disminuir sintomatología dolorosa, sin ninguna expectativa correctora.
- Proporcionar equilibrio y estabilidad al pie, suficiente como para desarrollar una marcha que se aproxime a la normalidad, evitando desequilibrios y posiciones anómalas a nivel de todo el aparato locomotor.

Tratamiento

El tratamiento consistió en una plantilla ortopédica Termoconformada con rectificación de ambos bordes, un ALI + 3 mmm, y un ALE + 3 mmm para estabilizar al pie, y una barra retrocapital central.

Calzado recomendado

Se recomendó un calzado con las siguientes características:

- Calzado con un tacón de base ancha y altura no superior a los 2-3 cm.
- Dotado de un buen cambrillón, o en su defecto de una cuña corrida para evitar que la suela ceda a este nivel permitiendo un descenso del mediopié durante la marcha.
- Contrafuerte rígido.
- Calzado con cierre acordonado para adaptarse mejor al pie.

Agradecimientos

Queremos expresar nuestro agradecimiento a D. Angel Orejana, jefe del Servicio de Patología y Ortopedia de la C.U.P., por su asesoramiento durante la realización de este trabajo. Y a D. Javier Pascual por su ayuda en la exploración, y en el diagnóstico de esta paciente.

BIBLIOGRAFIA

1. **JHASS MJ:** *Disorders of the Foot and Ankle:* Medical and Surgical management: Vol I. 2ª. WD Sounders Company. Philadelphia, 1991: (38) 921-938.
2. **BOC SF; FELDMAN G:** *Bilateral Spontaneous Avascular Necrosis of the Navicular.* Journal of the American Podiatric Medical Association. 1998 jun; 1 (88): 41-44.
3. **READE B; ATLAS G; DISTAZIO J; KRULJAC S:** *Mueller-Weiss Syndrome:* An Uncommon Cause of Midfoot Pain. The Journal of Foot and Ankle Surgery. 1998 nov/dic; 6 (37): 535-539.
4. **HELSTAD PE; RINGSTROM JB; ERDMANN BB; JACOBS PM; JULSRUD MJ:** *Bilateral Necrosis in a Pole Vaulter.* Journal of the American Podiatric Medical Association. 1996 nov; 11 (86): 551-554.
5. **HALLER J; SARTORIS DJ; RESNICK D; PATHRIA MN; BERTHOTY D; HOWARD B ET AL:** *Spontaneous Osteonecrosis of the Tarsal Navicular in Adults:* Imaging Finding. AJR. 1998 agust; 151: 355-358.
6. **Giannestras NJ:** *Trastornos del Pie:* Ed. Salvat. Barcelona, 1979: 574-575.
7. **LELIEVRE J; LELIEVRE JF:** *Patología del Pie.* 4ª. Ed. Masson. Barcelona,1982: 454-457.
8. **LELIEVRE J; LELIEVRE JF:** *Patología del Pie.* 4ª. Ed. Masson. Barcelona,1982: 353-360.
9. **CONSENTINO, R:** *Miembros Inferiores.* Ed. Librería el Ateneo. Buenos Aires, 1992: 457.
10. **JHASS MJ:** *Disorders of the Foot and Ankle:* Medical and Surgical management: Vol I. 2ª. WD Sounders Company: Philadelphia, 1991: (38) 921-938.
11. **MCGLAMARY ED; BANKS AS; DOWNEY MS:** *Foot Surgery:* Vol II. 2ª. Baltimore; 1992: (63) 1520-1529.

SECUELAS POLIOMIELITICAS EN MIEMBROS INFERIORES

* GARCIA BLAZQUEZ, Francisco Javier D.P.
VELA ROMERA, Alejandro D.P.
MALAGA GIL, Jesús D.P.
NUÑEZ FELTRER, Julio D.P.

RESUMEN

Aunque la poliomielitis ha dejado de ser una patología de elevada incidencia debemos tener en cuenta que aún existen pacientes con secuelas provocadas por la enfermedad.

Hemos abordado este tema en base a un caso clínico, realizando en primer lugar un repaso sobre las generalidades de la enfermedad, para después centrarnos en la afectación podológica de la paciente, la anamnesis, exploración, juicio diagnóstico y tratamiento.

PALABRAS CLAVES

Poliomielitis, pie cavo, dismetria.

ABSTRACT

Although poliomyelitis is very rare nowadays, there are patients suffering the sequelae of this pathology. We are presenting a clinical case of a patient affected of poliomyelitis going through exploration, diagnosis and treatnent.

KEY WORDS

Poliomyelitis, cavus foot, dysmetria.

1) POLIOMIELITIS. INTRODUCCION.

DEFINICION: Enfermedad infecciosa sistémica grave, causada por los **Poliovirus** (enterovirus) de afectación muy variable que con frecuencia afecta al sistema nervioso central y a veces se complica con parálisis, también llamada **parálisis infantil y enfermedad de Heine-Medin**.

AGENTE INFECCIOSO: Los **poliovirus** son del género de los *Enterovirus*, familia *Pícotnaviridae* (RNA).

Hay tres tipos de virus:

1- Es el tipo más frecuente, productor de casos aislados y epidemias.

2- Es el menos frecuente.

3- Es de posición intermedia,

Los **seres humanos** constituyen el único huésped natural y **reservorio** de los Poliovirus.

PATOGENIA: La puerta de entrada es la **Rinofaríngea** o *entérica*. Los virus se implantan en el intestino y los tejidos linfoides cercanos, después pasa a los **ganglios linfáticos** (dando fase subclínica). Desde aquí se puede diseminar a los tejidos **reticuloendoteliales** y en caso de que se produzca una replicación origina una viremia mayor que coincide con la forma abortiva. A partir de aquí, a través de los *nervios periféricos*, llega a la **sustancia gris del SNC** y produce una **necrosis extensa** que desemboca en una **Parálisis**.

CARACTERISTICAS ANATOMOPATOLOGICAS: El poliovirus afecta fundamentalmente a las **neuronas motoras y autosómicas**, cuya destrucción se acompaña de **infiltración de leucocitos** (por una inflamación) en las meninges. La distribución es casi siempre la misma: la **sustancia gris** del asta anterior de la médula: **núcleos motores** de la protuberancia; **bulbo**.

EPIDEMIOLOGIA: En 1900 en Europa, debido a la mala higiene, el virus se encontraba muy extendido, y los niños recibían anticuerpos de las madres portadoras (ya que casi todo el mundo había sido infectado) Durante los 4 ó 5 primeros meses recibían inmunidad, y durante este tiempo, era frecuente que se infectaran. No enfermaban, pero **producían sus propios anticuerpos**.

Cuando se introdujeron los hábitos higiénicos, **disminuyeron** las cepas del virus y la **inmunidad**. Sin embargo en determinados brotes cogía a la población sin defensa ante esta enfermedad.

En la actualidad, en nuestro medio, la **vacunación es obligatoria**, por lo tanto los casos nuevos de enfermedad son prácticamente nulos. por lo que la mayoría de pacientes que acuden a consulta suelen ser adultos que padecieron la enfermedad en la infancia y presentan secuelas.

* *Profesor de la Escuela de Podología de Plasencia.*

FACTORES DE RIESGO: Influyen diferentes factores como son:

Edad, sexo y embarazo: Antes de la pubertad, el número de casos entre hombres y mujeres es el mismo: pero, la parálisis es más frecuente en varones. Entre adultos, las mujeres son más propensas (aumenta la incidencia en embarazadas).

El estado de **inmunodeficencia**, el **ejercicio estenuante**, los **traumatismos**, la **amigdalectomía** y los **factores genéticos**, son otros de los factores de riesgo.

CLINICA: La clínica depende de la **gravedad de las lesiones** y no de su localización, ya que casi siempre es la misma.

Periodo de **incubación** es de 9-12 días (5-35) hasta que aparecen los primeros síntomas: y de 11-17 (intervalo 8-36) hasta el inicio de la **parálisis**.

Las manifestaciones por infección de poliovirus varían desde la **enfermedad inaparente** hasta la **parálisis grave y muerte**.

1) **Infección Inaparente**: Es el 95% de los casos. El diagnóstico se saca sólo por el aislamiento de virus en heces u orofaringe o por elevación de anticuerpos.

2) **Poliomielitis Abortiva**: Es el 4-8% de los casos. Corresponde a la primera onda febril, junto con cefalea, dolor de garganta, anorexia y dolores musculares. El examen físico revela sólo *faringitis eritematosa*. Esta enfermedad dura 2-3 días: no se puede distinguir clínicamente de otras infecciones, sólo se sospecha cuando hay epidemia.

3) **Poliomielitis no Paralítica**: Difiere de la anterior por la presencia de signos de irritación meníngea. Es indistinguible de la *meningitis aséptica* por otros enterovirus. Dura 4-5 días acompañada del síndrome meníngeo típico, El pronóstico es favorable y el paciente se cura a los pocos días.

4) **Poliomielitis Paralítica**: La distribución es asimétrica (las piernas son más vulnerables que los brazos). Es el 0,1% de todas las infecciones por poliovirus. *Sólo una pequeña parte de los afectados por poliomielitis* **no paralítica** *pasan a ser* **paralítica**. Aparece a los 1-5 días después de la enfermedad febril. Se producen paresias y parálisis flácidas en la musculatura toracoabdominal (si la afectación es bulbar, con, o sin encefalitis).

   La forma **Bulbar** afecta a pares craneales y con menos frecuencia a faringe y laringe (tiene peor pronóstico).

   La forma **Espinal** produce parálisis toracoabdominal y extremidades (suelen afectar al principio varias extremidades, las que afectan al tronco son menos frecuentes).

DIAGOSTICO: Se procede al aislamiento e identificación del agente etiológico. Suelen aislarse en muestra de heces (o por demostración de anticuerpos específicos).

Hay que hacer un **diagnóstico diferencial** entre las **diferentes meningitis** y con otras enfermedades por enterovirus.

TRATAMIENTO: No existen agentes antivirales específicos para el tratamiento de la poliomíelitis. Por lo tanto el manejo es de sostén y sintomático.

En la fase aguda de la poliomielitis paralizante, los pacientes deben ser hospitalizados. El reposo en cama es esencial para prevenir el aumento de la parálisis. También se suele poner una tabla debajo del colchón (para aliviar el dolor dorsal interno) y una tabla en ángulo recto con el colchón (para evitar una deformidad en caída del pie). Las compresas húmedas y calientes son útiles para aliviar el dolor y el espasmo. La fisioterapia debe realizarse una vez que ha cesado la progresión de la parálisis.

El mayor desafío es el manejo de los problemas que amenazan el tracto respiratorio. La parálisis de los músculos respiratorios exige ventilación mecánica antes de que se desarrolle hipoxia. Los respiradores de tanque han sido reemplazados por ventiladores de presión positiva, que permiten un acceso más fácil al paciente.

La acumulación de secreciones en la faringe en la poliomielítis bulbar leve sino se acompaña con parálisis respiratoria espinal, puede manejarse con drenaje postural y aspiración. La parálisis bulbar grave requiere intubación traqueal. La debilidad o parálisis de la vejiga puede requerir cateterismo.

PREVENCION, VACUNAS: En la actualidad se disponen de dos tipos de vacunas, las inactivas y las atenuadas.

Las vacunas inactivas son suspensiones concentradas y equilibradas de los 3 tipos de poliovirus muertos por uno o varios antisépticos. Se administran por vía subcutánea en 3 inyecciones entre la 1ª y 2ª se dejan transcurrir entre 3 y 5 semanas y entre la 2ª y 3ª unos 7 meses. Se puede poner una 4ª que refuerza en grado de protección. La inmunidad que se confieren es esencialmente de tipo humoral, con lo que si bien se logra proteger el sistema nervioso y prevenir la parálisis, no se impide la multiplicación de virus poliomielítico salvaje en células intestinales y su posterior propagación.

Las vacunas con poliovirus atenuados tienden a utilizarse más, su inmunidad es más sólida y duradera. Presenta ventajas sobre la vacuna inactiva, su administración es por vía oral, requiere menor cantidad de virus (disminuye su coste) y se adquiere una inmunidad que impide la reproducción de virus en el intestino. La inmunidad de estas vacunas atenuadas no es solo serológica sino también celular.

La vacuna atenuada contribuirá a la erradicación definitiva de la enfermedad, ya casi conseguida en los países desarrollados.

EVOLUCION Y PRONOSTICO: En las primeras semanas se establece una **atrofia de los músculos paralizados. Disminuyen los reflejos** cutáneo y tendinoso.

Sólo en algunos casos desaparecen las parálisis producidas por la enfermedad. En general, *la parálisis que no desaparece al año, persiste indefinidamente.*

La **letalidad** difiere mucho según epidemias y *aumenta con la edad.*

En la forma **Abortiva**, el cuadro dura de 48-72 horas. Es de evolución benigna pero conviene vacunar.

En la forma **meníngea**, pueden durar entre 1-2 semanas. No dejan secuelas y produce inmunidad contra el virus infectante.

En la forma **paralítica**, la enfermedad es infecciosa y parasitaria. La forma Espinal no tiene riesgos para la vida: la respiratoria y la bulbar sí.

La **Espinal** comienza con fiebre, dolor de cabeza. vómitos y náuseas. El enfermo está intranquilo e irritable por el dolor. Tiene retracción de isquiotibiales y extensores. La parálisis aparece al 3-4 día. El último músculo afectado es el de menor gravedad.

2) MOTIVO DE CONSULTA

Paciente de 74 años de edad, sexo femenino, acude al servicio de Patología podológica de la Clínica Universitaria de Podología, con fecha de 19 de enero del 2000 por presentar dolor en cadera izquierda, en menor grado en la izquierda y gran inestabilidad en la marcha.

En el pie derecho presenta cavo neurológico por poliomielítis en grado severo. En el momento de la consulta no refiere dolor en el miembro afectado por poliomielítis. El dolor de la cadera derecha se irradia desde los pies. Refiere dolor en la 1ª articulación metatarsofalángica, 2º dedo y zona plantar del pie izquierdo.

Fig. 1

2.1) Antecedentes Médico-Quirúrgicos.

- Poliomielitis a los 4 años.
- Osteoporosis y osteopenia en tratamiento actual.
- Reflujo gastroesofágico.
- Infecciones de vías respiratorias altas.

2.2) Antecedentes personales.

- Estilo de vida sedentario.
- Incapacidad funcional para la marcha.
- Cuadros depresivos: el paciente no colaboradora en el tratamiento (ejemplo: se niega a llevar bastón).

2.3) Antecedentes familiares.

- Hermana falleció por diabetes.

2.4) Antecedentes podológicos.

- Tratamiento con órtesis plantar y calzado a medida desde la infancia, actualmente no utiliza órtesis plantar pero sí zapato a medida.
- Utilizó aparato de marcha en la infancia.
- Silicona para el 2º dedo del pie izquierdo.
- Masoterapia podal.

3) EXPLORACION

3.1) Calzado

- Calzado a medida, tipo Derby con suela de cuero muy rígida y tacón de 3 centímetros sin modificaciones externas.
- Desgastes en suela izquierda en centro y puntera en suela derecha en lado interno.
- El contrafuerte del zapato derecho deformado hacia interno compatible con talón valgo.
- El empeine del zapato izquierdo presenta una deformación debido al H.A.V., aumento del balancín anterior.

3.2) Bipedestación

- Presenta incapacidad funcional, lo que hace imposible la valoración de la marcha.
- Alteraciones circulatorias: ausencia de vello, aumento de temperatura, enrojecimiento, venas varicosas.
- Sensación de frío en los pies. Pie griego.
- Alteraciones digitales.-

  - <u>Pie izquierdo:</u>
  - H.A.V.
  - -Garra rígida 2' dedo.
  - -4º y 5º dedos en varo.
  - Hiperqueratosís en 5ª articulación metatarsofalángica, bunion y pulpejo del 4º dedo.
  - <u>Pie derecho:</u>
  - Deformidad en garra de todos los dedos.
  - ABD del Hallux.
  - Hiperqueratosis en dorso de 4º y 5º dedo, talón y zona plantar de 1ª MTF.
  - Talón: valgo de talón bilateral
  - Longitud pie izquierdo 26 cm. y pie derecho 19,7 cm.

3.3) Exploración articular.

<u>Pie izquierdo:</u>

- Dolor en 1ª MTF irradiado al dorso del dedo.
- Dolor a la palpación de la base de la uña del primer dedo.

Fig. 2

- Dolor en zona medial del pie.
- Dolor a la FD del 4º dedo.
- Dolor a la movilización de 2º a 5º dedo.
- Dolor en zona plantar de 2º Meta.
- Dolor en 2º espacio intermetatarsal.
- Molestias a la extensión digital.
- Molestias a la FD de tobillos.
- Molestias en zona submaleolar.

Pie derecho:

- Dedos en garra con deformidad rígida.
- No refiere molestias.

3.4) Valoración de dismetría

Distancia suelo hueco poplíteo:

- Derecho 44 cm.
- Izquierdo 46,5 cm.

4) PRUEBAS COMPLEMENTARIAS

4.1) Fotopodograma

Pie izquierdo: Signos compatibles con supinación:

- Apoyo del istmo disminuido
- Sobrecarga en 1ª, y 5ª cabeza metatarsal.
- Aumento del apoyo de talón.

Pie derecho:

- Apoyo de talón muy aumentado.
- Apoyo de primer meta.
- Ausencia de apoyo de primer meta.
- Huella perforada.

4.2) Radiología

Osteoporosis y degeneración articular.

Pie derecho:

• Atrofia de todos los huesos.

D/P

- Signos radiológicos compatibles con:
- 5º dedo en varo.
- Garra de 2º a 5º dedo.
- Superposición de falange proximal de primer dedo con la cabeza del primer meta.

Lateral

- Verticalización del calcáneo.
- Aumento de inclinación de los metas respecto al suelo.
- Horizontalización del astrágalo.
- Dorso giboso a nivel de art. Cuneometatarsal.
- Alteraciones digitales en garra.

• Signos compatibles con pie cavo neurológico.

Pie izquierdo:

D/P

- 4º y 5º dedos rotados en varo.
- Primer dedo en ABD y valgo.
- Exóstosis a nivel medial de la cabeza del primer meta.
- Sesamoideo adelantado y en posición 5.

Lateral

- Espolón calcaneo (sin sintomas).
- Deformidad digital del 2º dedo en garra.

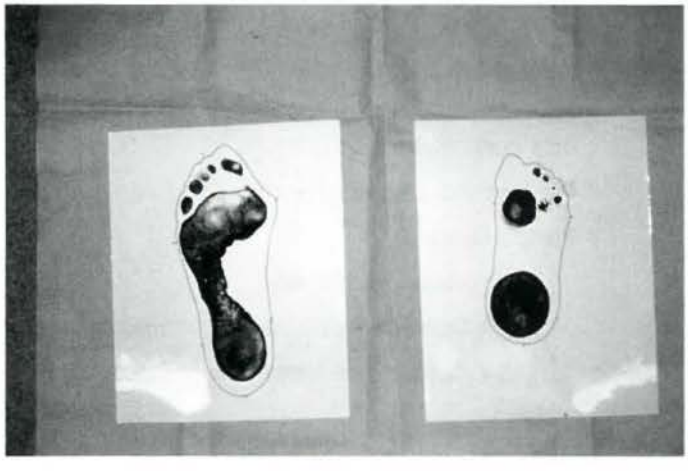

Fig. 3

4.2.1.) Informe goniométrico

- D/P	Derecho	Izquierdo
- Meschan (148º)	176º	156º
- HAV (0º-15º)	-	48º
- MTF 5º (8º-10º)	15,º	11º
- Subluxación astrágalo-escafoidea	-	74º

Lateral

CBI (115º)	89º	128º
CBE (145º-147º)	98º	144º
Inclinación del calcáneo (20º)	68º	26º
Inclinación del astrágalo (20º)	Horizontalizado	26º>

4.3) Densitometría

- Osteopenia de la columna lumbar.
- Osteopenia del cuello femoral derecho.

Fig. 4

5) JUICIO DIAGNOSTICO

1 Sobrecarga articular generalizada del pie izquierdo cansado por la insuficiencia del miembro inferior derecho, que es el afectado por la poliomielitis y presenta un pie más corto y menor longitud que el miembro contralateral.

2 Dismetria real: miembro inferior derecho 2,5 cm más corto que el izquierdo.

3 Pie derecho: pie cavo neurológico.

4 Pie izquierdo:

- Valgo de retropié.
- Dolor generalizado por sobrecarga.
- Aumento de tensión de la fascia.

6) TRATAMIENTO

- Objetivos

1 Compensar o eliminar el dolor. Evitar sobrecargas.

2 Aumentar la funcionalidad. Buscar confort.

3 Aliviar o prevenir lesiones dérmicas es zonas de presión.

4 Preservar el pie izquierdo (es el pie más funcional).

5 Aumentar la estabilidad en la marcha.

6 Lograr que la paciente colabore en el tratamiento.

- Tratamiento ortopédico.

A Pie derecho: plantilla ortopédica termoconformada de baja densidad, con A.L.I. de apoyo y piezas de relleno para procurar un apoyo uniforme. La posibilidad de compensar parcialmente la dismetría habrá que valorarla en función del estado de la columna de la paciente y de las repercusiones que el alza pudiera tener sobre la misma y el resto del aparato locomotor.

Fig. 5

B Pie izquierdo: P.O termoconformado de baja densidad.

1. A.L.I de apoyo: buscamos relajar la fascia y evitar una pronación excesiva del talón.
2. Pieza retrocapital de descarga de 1ª, 2ª y 3ª cabeza con altura máxima en 1ª y 2ª.
3. Utilizamos materiales de baja densidad ya que presenta dolor generalizado en la planta del pie.

C. Calzado.

- Es indispensable que el calzado de la paciente sea hecho a medida pues, presenta una gran diferencia de longitud entre un pie y el otro (izquierdo 26 cm, derecho 19,7 cm).
- De horma lo más recta posible, con un buen contrafuerte para evitar desviaciones de talón y con capacidad suficiente para introducir pie y plantilla.
- Acordonado y de materiales nobles.
- Tacón no muy alto (2-4 cm máximo) y de base ancho.
- En el pie derecho podríamos valorar la posibilidad de incluir un balancín en el zapato para facilitar despegue.

D. Apoyo psicológico.

Debemos procurar la colaboración de la paciente y el cumplimiento del tratamiento.

Teniendo en cuenta que padece cuadros depresivos valorar la posibilidad de remitirla al médico. Una mejoría de su estado anímico sería un factor positivo para conseguir el objetivo de nuestro tratamiento, por ejemplo para convencerla de la necesidad del uso del bastón.

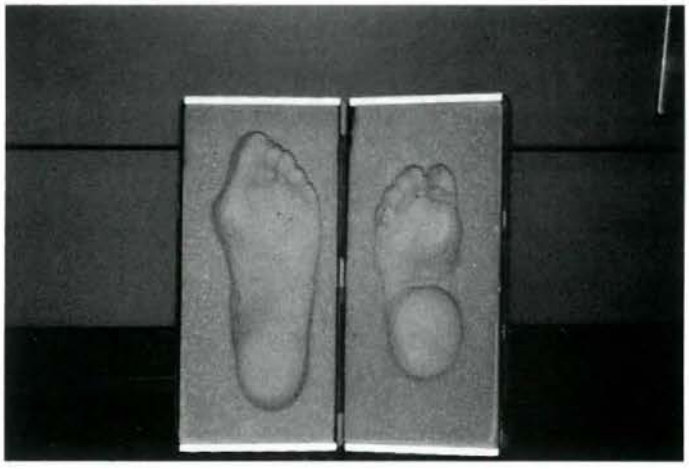

Fig. 6

BIBLIOGRAFIA

1.- *Patología del pie.* **JEAN LELIEVRE.**

2.- *Ortopedia, principios y aplicaciones.* **S TUREK.**

3.- *Enfermedades infecciosas.* **MANDELL, DOUGLAS, BENNETT.**

4.- *Enfermedades infecciosas y parasitarias.* **VERONESI.**

5.- *Tratado de infecciones en pediatría.* **FEIGIN, CHERRY.**

TRATAMIENTO QUIRURGICO DE LAS HIPERQUERATOSIS PLANTARES RECIDIVANTES. CASO CLINICO

*** GARCIA CARMONA, Fco. Javier**
***MORENO DE CASTRO, Manuel**
***LAZARO MARTINEZ, José Luis**
****CASTEJON MORCILLO, Carmen**
****MORENO PEREZ, Esther**

RESUMEN:

En este artículo pretendemos exponer el seguimiento y la evolución de un caso clínico intervenido en la Clínica Universitaria de Podología, el cual presentaba hiperqueratosis plantares recidivantes. En esta ocasión, se propuso la alternativa de tratamiento quirúrgico, al no remitir la sintomatología dolorosa por medio de terapeútica conservadora. Antes de desarrollar los criterios quirúrgicos a tener en cuenta, tendremos que hablar de la posible etiología de la lesión, estableciendo en función de las indicaciones, el procedimiento quirúrgico a realizar.
En este trabajo además de presentar el caso clínico, se pretende hacer una breve revisión bibliográfica de las queratosis plantares en todos sus aspectos: etiológico, clínico y las bases de su tratamiento quirúrgico.

PALABRAS CLAVE:

Cirugía podológica; Hiperqueratosis plantar recidivante

ABSTRACT:

The clinical case presented, describes the surgery treatment performed in a patient with intractable plantar queratosis.

KEYWORDS:

Podiatric surgery; Intractable plantar keratosis

1. INTRODUCCION

Las queratosis plantares recidivantes o intratables (Intractable plantar keratosis -IPK- en terminología inglesa), son lesiones dérmicas que suelen aparecer en la zona del antepie, localizándose o situándose principalmente bajo una prominencia ósea como son las cabezas metatarsianas.

Este tipo de queratosis suele ser la causa más frecuente de metatarsalgia en el ámbito podológico.

En el esquema que desarrollamos a continuación, clasificamos los factores etiológicos que pueden dar lugar a la aparición de metatarsalgias, siendo en éste, donde encuadramos las queratosis plantares recidivantes.

Como todos sabemos, la metatarsalgia, es aquella sintomatología dolorosa, manifestada en la región metatarsal plantar. Los factores desencadenantes que pueden producir esta alteración, los podemos clasificar en:

1. Metatarsalgia como reflejo de una enfermedad sistémica:
   - 1.1. Neuropatías periféricas (Diabetes Mellitus)
   - 1.2. Enfermedades articulares degenerativas (Artritis reumatoidea y Enf. de Freiberg)
   - 1.3. Insuficiencia vascular
2. Metatarsalgias consecutivas a desórdenes funcionales o biomecánicos:
   - 2.1. Hipermovilidad del primer radio (Hallux Abductus Valgus)
   - 2.2. Hallux rigidus
   - 2.3. Deformidades digitales (garra y martillo)
3. Metatarsalgias producidas por patología específica del pie
   - 3.1. Afecciones de tejidos blandos
     - 3.1.1. Hiperqueratosis plantares recidivantes
     - 3.1.2. Quistes de inclusión

** Servicio de Cirugía Clínica Universitaria de Podología.*
*** Residentes de 2º año. Clínica Universitaria de Podología.*
NOTA: Conferencia presentada en el XXXI Congreso Nacional de Podología (Valencia, Octubre de 2000).

3.1.3. Reacciones a cuerpos extraños

3.1.4. Poroqueratosis

3.1.5. Verrugas plantares

3.2. Afecciones óseas

3.2.1. Anormalidades en la parábola metatarsal

Como vemos, la metatarsalgia, comprende una colección de diferentes diagnósticos, con una gran variedad de agentes etiológicos. Después de excluir todas estas posibles causas de dolor en el antepie, será fundamental realizar un diagnóstico diferencial de las metatarsalgias, para con ello desarrollar un adecuado plan de tratamiento.

En el caso que nos ocupa, nos encontramos ante una metatarsalgia producida por una hiperqueratosis plantar recidivante. Más tarde hablaremos de los factores que pueden conducir a la aparición de estas dermatopatías, planteando un tratamiento y desarrollando la evolución y el pronóstico de nuestro paciente.

La mayoría de los autores coinciden en señalar que el tratamiento quirúrgico de estas afecciones, no debe ser el de primera elección. Antes hemos de agotar otras vías de tratamiento como el desbridamiento de la lesión, el tratamiento ortopodológico y las recomendaciones en cuanto al calzado. Solamente cuando fallan estas alternativas, entonces habremos de plantear la solución quirúrgica, consistente en la realización de osteotomías metatarsales.

2. BREVE RESEÑA HISTORICA

Desde los inicios del siglo XX, fecha del comienzo de la cirugía metatarsal, han sido muchos los autores y las técnicas descritas para el tratamiento de estas afecciones dermatológicas. A modo de resumen quisiéramos hacer una breve reseña de la evolución de la cirugía metatarsal.

El primer autor que nos habló de la cirugía metatarsal, fue Meisenbach en 1916. Empleaba un osteotomo, sobre la diáfisis del hueso, a una distancia de 3 cm desde la articulación metatarso-falángica, en aquellos casos en los que existían hiperqueratosis rebeldes. En 1917, Davis describió la resección de la cabeza metatarsiana para el tratamiento de helomas aislados bajo la tercera cabeza metatarsiana. Mau en 1940, extirpaba un trozo de hueso trapezoidal dorsiflexor en la metáfisis proximal y fijaba la osteotomía con una sutura metálica, generalmente en casos de pies cavos. En 1948, Dickson defendió la resección del radio y la amputación del dedo en los casos de verrugas intratables localizadas bajo las cabezas metatarsianas. La lesión también era igualmente escindida. Para la mayoría de los autores de la época no había distinción entre las verrugas plantares y las hiperqueratosis intratables. Borggrene, en 1949 realizó la misma técnica de Mau, pero en la región metafisaria de la cabeza metatarsal.

Autores como McKeever en 1952 presentó la realización de una osteotomía acortadora para el tratamiento de lesiones plantares hiperqueratósicas consistente en un enclavijamiento del cuello del metatarsiano dentro de la cabeza metatarsiana sin fijación interna. DuVries en 1953, introdujo la condilectomía plantar para el tratamiento de estas lesiones, técnica que resultó muy popular hasta finales de los años setenta. Giannestras en 1954, presentó su "osteotomía de deslizamiento", consistente en una osteotomía en doble "L" a nivel de la diáfisis del metatarsiano, con la finalidad de provocar un acortamiento del mismo. En 1958, este mismo autor modificó su técnica, procediendo a la realización de la osteotomía en la zona metafisaria proximal. Ambos procedimientos eran realizados con fijación interna con sutura tipo "Catgut", siendo posteriormente inmovilizado con una escayola durante 4 semanas con unos porcentajes de éxito de un 90,5 % y un 92,5 % respectivamente.

Tanto Addante como Davidson en 1970 y 1971, respectivamente, describieron procedimientos de osteoclasis del cuello metatarsal sin fijación, favoreciendo la carga temprana del pie para que de esta forma la cabeza metatarsiana se elevara al nivel que permitieran las fuerzas reactivas del suelo. Ninguno de estos autores especificó el éxito obtenido. Sgarlato en 1971 describió una ostetomía dorsal en cuña de cierre a nivel de la base del metatarsiano con varios métodos de fijación interna para el tratamiento de queratosis plantares secundarios a un antepie valgo.

Graver en 1973 introdujo la realización de una osteotomía en forma de "V" en el plano transverso llevada a cabo en la metáfisis distal con el apéx de la "V" proximal. Su objetivo era minimizar el movimiento del fragmento distal en el plano transverso. Dicho fragmento era desplazado manualmente permitiendo la curación sin fijación interna y la deambulación inmediata con un calzado postquirúrgico. Ese mismo año, Jacoby describió un procedimiento similar, pero con el ápex de la "V" orientado distalmente, evitando la incursión y afectación de la cápsula articular, al mismo tiempo que confiriendo estabilidad al fragmento distal y disminuyendo el riesgo de fibrosis articular. Jacoby también utilizó en el postoperatorio ortosis rígidas para controlar la biomecánica del pie.

Bartel en 1977, describió una osteotomía dorsal en cuña de cierre en el cuello del metatarsiano, utilizando fresas para realizar la osteotomía. Del mismo modo en 1983, Kuwada y colaboradores presentaron una modificación de la técnica de Suppan (resección de un trozo de hueso en la metáfisis distal) en la cual realizaban una ostetomía dorsal en cuña de cierre a nivel de la metáfisis distal, preservando el córtex plantar y realizando al mismo tiempo, la excisión de la lesión plantar.

En 1980, Jiménez publicó una osteotomía oblicua doble en el cuello quirúrgico del metatarsiano. La técnica llevaba asociada una fijación con aguja Kirschner.

3. GENERALIDADES SOBRE LAS QUERATOSIS PLANTARES RECIDIVANTES

3.1. Definición

Las hiperqueratosis plantares recidivantes, son dermatosis caracterizadas por una anomalía de la producción de queratina del estrato córneo de la piel, en la cual se produce una hipertrofia de dicho estrato, generalmente en la zona plantar del pie, localizándose bajo una prominencia ósea que suele ser la cabeza metatarsiana. También se pueden localizar en zonas de distribución anormal de carga.

Con frecuencia, una queratosis plantar intratable es una complicación de una simple hiperqueratosis.

3.2. Aspecto clínico

Podemos diferenciar dos tipos de presentaciones clínicas mecánicamente inducidas, que pueden aparecer debajo de las cabezas de los metatarsianos menores.

El primer tipo se presenta como una lesión aislada, concéntrica, localizada bajo la cabeza de un metatarsiano o una excrecencia ósea. Hay algunos autores[16] que afirman que no solamente se localizan bajo una cabeza metatarsal, sino sobre un cóndilo plantar (cóndilo lateral que es el más prominente) de dicha cabeza. Cuando hablemos de la etiología, veremos la disconformidad que otros autores manifiestan con respecto a la afirmación anterior.

Esta lesión, es una lesión discreta, pequeña, con bordes bien definidos y núcleo central cuando es deslaminada. Para los autores americanos, ésta es la verdadera *queratosis plantar recidivante.* (Fig. 1)

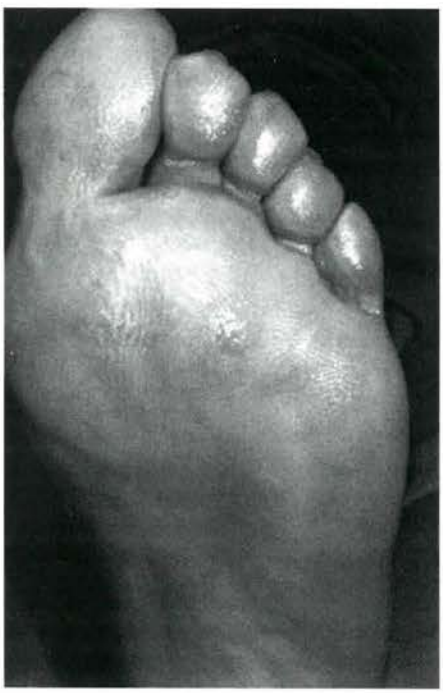

Fig. 1

Aunque luego hablemos de la etiología, podemos adelantar que este tipo de lesiones son debidas primariamente a adaptaciones rígidas, estructurales o deformidades óseas que afectan bien a los metatarsianos o las estructuras adyacentes o vecinas.

El segundo tipo son queratosis difusas, que pueden englobar varias cabezas metatarsianas. Estas son mayores que las primeras, no tienen bordes definidos ni núcleo central cuando son deslaminadas. (Fig. 2)

En cuanto a su etiología, se relacionan primariamente con una funcionalidad anormal del pie o de la extremidad inferior. La zona donde se encuentra el aumento de presión o de sobrecarga, puede no adaptarse a los cambios deformantes provocados por este aumento y de esta forma producirse como mecanismo de defensa una queratosis simple. Si esto no es controlado, las llamadas fuerzas deformantes, pueden ocasionalmente conducir a cambios adaptativos, que podrían ser las causa de las queratosis plantares recidivantes.

Fig. 2

Existe otra forma de clasificar este tipo de lesiones según aparecen o se manifiestan en la fase de apoyo plantar durante el ciclo de la marcha, o bien en la fase propulsiva.

Las primeras son lesiones más dolorosas con el paciente en estática, mientras que las segundas son más dolorosas a la deambulación.

Las primeras se creen que son debidas a un metatarsiano estructuralmente plantarflexionado. En este caso habrá que realizar una palpación de esta cabeza con respecto a las demás en un plano frontal, mientras el pie se mantiene en posición neutra. Esta plantarflexión podría identificarse en una radiografía axial de sesamoideos, aunque no sería una imagen real. La lesión en este primer ejemplo, se localiza siempre bajo la cabeza del metatarsiano.

Las lesiones observadas durante la fase propulsiva, se localizan clínicamente más distal a la cabeza del metatarsiano. Pueden ser debidas a una longitud anormal del metatarsiano, produciendo a su vez una anormalidad en la parábola metatarsal. Esto puede visualizarse en una proyección dorsoplantar.

En el caso que nos ocupa, realizamos una radiografía dorsoplantar con testigo par poder evaluar la posible localización de la lesión con respecto a la cabeza metatarsiana (Figs. 3 y 4)

3.3. Etiología

Se han descrito multitud de causas que pueden provocar el desencadenamiento de estas lesiones tan dolorosas, por lo que será de suma importancia para el tratamiento, determinar la etiología que produce dicha lesión.

Hay varias teorías que hablan sobre las causas de las queratosis plantares intratables. El primero que habló de

Fig. 3

Fig. 4

ellas fue DuVries, el cual opinaba que la etiología radicaba en la existencia de un cóndilo plantar hipertrófico (normalmente el cóndilo lateral, como anteriormente habíamos adelantado). Para este autor, esto es lo que supuestamente causa la irritación de la piel plantar que a su vez produce la formación de queratosis. Esta teoría es discutida por otros autores como *Mercado*[16], que opina que esto sería así si el metatarsiano se encontrara dispuesto paralelo al suelo. La diáfisis metatarsal, no yace paralela al aspecto plantar del pie (al suelo), sino que se encuentra angulada. Debido a este ángulo de declinación (diferente para cada metatarsiano), incluso si los cóndilos fueran hipertróficos, estarían rotados fuera de su sitio. Por ello el soporte del peso, lo realiza el metatarsiano en el tercio anterior de su cabeza.

Aparte de estas teorías, podemos encontrar un cierto número de factores etiológicos directamente involucrados en la formación de las queratosis plantares. Uno de estos factores es el desplazamiento anterior de la almohadilla grasa. A veces, en determinadas digitopatías (dedos en garra o en martillo), se produce la contracción de las estructuras músculo-tendinosas, provocando el desplazamiento anterior de la almohadilla. Debido a la falta de protección bajo la cabeza metatarsal, se produce la queratosis por el aumento de presión.

Otro de los factores relacionados íntimamente con la producción de la queratosis plantar, es un radio metatarsal plantarflexionado. En condiciones normales, una cabeza metatarsal flexionará dorsalmente cuando se aplica presión plantar, produciéndose un desplazamiento con respecto a las demás cabezas. Un metatarsiano plantarflexionado, supondrá una sobrelevación de la piel plantar con respecto al resto. Cuando aplicamos presión plantar, no se desplaza dicho metatarsiano, mientras que los demás metatarsianos dorsiflexionarán con total normalidad. Las cabezas metatarsianas, deben dorsiflexionar con normalidad cuando el pie está en carga. Estas tienen que ajustarse a la superficie del suelo, de tal modo que se produzca una distribución correcta del peso. Cuando un radio está flexionado plantarmente, ha de soportar la mayor parte del peso del cuerpo, produciéndose la queratosis plantar.

Por último, deberemos citar como otra de las causas o factores etiológicos productores de la lesión, la presencia de un metatarsiano alargado que altere el patrón de longitud normal de los metatarsianos, produciéndose una sobrecarga que de lugar a la aparición de la queratosis.

Además de estos factores etiológicos, señalados como los más importantes, hay otras causas descritas por autores como Pontious y colaboradores[20]. Entre éstas encontramos:

- Hipertrofia de los cóndilos plantares.
- Cabezas metatarsianas deformadas.
- Lesiones yatrogénicas inducidas.
- Cambios o alteraciones producidas por deformidades como el Hallux Abductus Valgus.
- Enfermedades articulares degenerativas.
- Fracturas metatarsianas previas.
- Dedos en garra o martillo asociados a subluxaciones o dislocaciones metatarso-falángicas.
- Presencia de huesos accesorios bajo cabezas metatarsianas.

3.4. Evaluación clínica

Determinar que la sintomatología del paciente, es el resultado de una lesión plantar puede ser un proceso relativamente sencillo. Aún así, identificar la etiología después de la aparición de la lesión, es la clave para formular un diagnóstico adecuado y por consiguiente un correcto plan de tratamiento.

En primer lugar, se deberá establecer un diagnóstico diferencial entre lesiones de carácter hiperqueratósico, pro-

ducidas por posibles anomalías estructurales o funcionales y otro tipo de lesiones, como verrugas plantares, quistes de inclusión, poroqueratosis, etc. Adicionalmente, la presencia de factores sistémicos pueden determinar o encubrir patologías que contribuyan a su formación, así como existencia de enfermedades neuromusculares progresivas, artropatías de carácter inflamatorio y diabetes mellitus entre otras.

Una vez que se ha establecido que la lesión ha sido mecánicamente inducida, el examen biomecánico del paciente es necesario para determinar las causas funcionales o estructurales responsables de la aparición de la lesión. Esto debería incluir un exhaustivo examen de la morfología del pie en posición neutra, prestando mayor atención a los dedos y cabezas metatarsianas, así como al alineamiento de estas en los planos frontal, sagital y transverso.

Además debe hacerse un examen comparativo de ambos pies y piernas para encontrar diferencias en talla y tamaño.

El rango de movilidad articular de pies y tobillos debe ser evaluado tanto en calidad como en magnitud, debiendo también prestarse atención al balance muscular de todos la musculatura del pie.

La palpación de las cabezas metatarsianas y dedos debe realizarse para valorar patrones de longitud, posibles contracturas, al mismo tiempo que examinar la reductibilidad de la lesión.

El paciente debe ser explorado en todas las fases de la marcha, observándolo de una forma global y objetiva. El análisis de la marcha debe hacerse para determinar si existen desviaciones en alguno de los planos del movimiento, así como las posibles compensaciones que puedan producirse. Si es posible este análisis, se llevará a cabo mediante un estudio computerizado de las presiones, que nos aportará una información más detallada sobre la distribución de peso en la planta del pie, así como el tiempo de cada fase, que será evaluado junto al examen clínico.

Finalmente, es de suma importancia, atender a las características del calzado que suele utilizar el paciente, evaluando los posibles desgastes, las deformidades que pueda presentar y observando posibles vicios posturales.

3.5. Evaluación radiológica

El propósito de la evaluación radiológica es confirmar o descartar el juicio clínico y determinar la etiología de la lesión. Las proyecciones necesarias para una evaluación apropiada son, las dorsoplantares, laterales, oblicuas y axiales de sesamoideos. Para obtener la máxima cantidad de información de estas proyecciones, deben realizarse en carga y con la angulación de Fick que presente el paciente.

Las lesiones pueden ser marcadas con un testigo, para determinar su localización respecto a las estructuras óseas, tal y como hablábamos cuando nos referíamos al aspecto clínico de estas lesiones.

Desde la proyección dorsoplantar, podemos determinar la relación que existe entre la lesión y las cabezas metatarsianas, descubriendo otras posibles alteraciones, como subluxaciones metatarsofalángicas, presencia de cambios osteodegenerativos, cuerpos extraños, fracturas antiguas, etc. También observaremos la conformación de la parábola metatarsal, la longitud, el tamaño de las cabezas metatarsianas, así como la posición y el tamaño de los sesamoideos, la presencia de huesos accesorios bajo las cabezas metatarsianas y posibles cambios adaptativos del pie.

La proyección lateral muestra la relación en el plano sagital de los dedos y los metatarsianos, la posición del sesamoideo tibial y su tamaño, la densidad ósea y de las partes blandas, de la pronación y cambios adaptativos óseos.

La proyección axial, nos revelará el tamaño y posición en el plano frontal, de los sesamoideos, la posición de las cabezas metatarsianas y el tamaño de sus cóndilos plantares, así como la densidad del tejido blando bajos las cabezas metatarsianas. Esta proyección es de gran ayuda en aquellos pacientes que han sufrido previamente cirugía de metatarsianos o fracturas a dicho nivel.

Las proyecciones oblicuas, nos aportarán información acerca del tamaño y posición que presentan los cóndilos plantares de los metatarsianos afectados.

Autores como Graf y colaboradores[20], han demostrado que los ultrasonidos pueden ser utilizados para evaluar la posición en flexión plantar de las cabezas metatarsianas, así como determinar el grado de corrección quirúrgica necesario para un adecuado realineamiento del metatarsiano o metatarsianos descendidos. Con esta prueba complementaria, también podríamos ver la corrección postquirúrgica que se ha conseguido.

4. INTRODUCCION AL TRATAMIENTO DE LAS QUERATOSIS PLANTARES RECIDIVANTES

El tratamiento de primera elección para las queratosis plantares recidivantes debe ser incruento, de carácter conservador. Este se orientará al desbridamiento de la lesión, la colocación de ortosis acomodativas y/o funcionales y la calzadoterapia. Siempre que se pueda, encaminaremos el tratamiento hacia un control funcional (ortosis rígidas). Cuando el tratamiento conservador falla, estará indicado el tratamiento quirúrgico, consistente en la realización de osteotomías metatarsales, la cuales pueden tener, según hemos visto, variadas formas y localizaciones, amén de continuar con el tratamiento ortopodológico paliativo y/o funcional.

Los objetivos básicos del tratamiento quirúrgico se engloban en los siguientes apartados:

- Establecimiento de una normal función en carga de los metatarsianos.
- Realineamiento de la parábola metatarsal.
- Reducción de la hipertrofia del cóndilo plantar, de la cabeza metatarsiana o ambos.
- Preservación de la articulación metatarso-falángica.
- Preservación función digital y rango de movimiento articular.

La intervención quirúrgica, además de osteotomías metatarsales específicas (acortamiento, elevación, remodelación, etc.), puede implicar además otras técnicas como artrodesis, artroplastias, recolocación de la articulación metatarso-falángica para disminuir las fuerzas digitales retrógradas, etc. Además estas cirugías, pueden ser

combinadas con otras cirugías del antepie, dependiendo de las deformidades combinadas que el paciente pueda presentar.

5. DESARROLLO DEL CASO CLINICO

5.1. Anamnesis

Paciente de 54 años de edad y sexo masculino que acude al servicio de Cirugía de la Clínica Universitaria de Podología, con fecha 26 de Enero de 2000, por presentar hiperqueratosis plantares recidivantes de treinta años de evolución, siendo remitido por un compañero podólogo.

Con respecto al interrogatorio, el paciente refiere que dicha afección provoca mucho dolor, manifestado a nivel plantar, bajo la tercera cabeza metatarsal en ambos pies y en el borde interno del talón derecho.

El dolor es un dolor incapacitante, de tipo mecánico, puntual que aparece principalmente cuando el paciente camina mucho, o después de la jornada laboral al final del día. La profesión del paciente es la de pintor en una cadena de montaje, por lo que pasa mucho tiempo en bipedestación y soportando peso.

Entre los antecedentes familiares cabe destacar, según refiere el paciente, que su padre padecía de la misma afección, mientras que su hijo, también acude a consulta acompañando al padre, por presentar los mismos signos y síntomas que éste, pero con menor intensidad y repercusión.

Con relación a los antecedentes médico-quirúrgicos, el paciente menciona que no se encuentra en tratamiento con ninguna medicación y cita que no presenta ninguna alergia conocida. Según refiere, tiene alto el nivel de colesterol, el "azúcar" y las transaminasas.

Como antecedentes podológicos, el paciente nos relaciona que ha acudido con cierta periodicidad al podólogo, para el tratamiento de las lesiones. También refiere que en ocasiones le aplicaron sustancias queratolíticas (no sabe especificar que clase de éstas) en varias curas oclusivas y tras el mantenimiento de éstas durante una semana aproximadamente, volvía a acudir al podólogo para que le fueran deslaminadas las lesiones, lo cual según relata, resultaba siempre muy doloroso.

Este mismo profesional, le realizó varios tipos de plantillas no habiendo encontrado mejoría con ninguna de ellas. Al analizar estas plantillas vemos que las primeras eran de cuero por elementos, con almendra central, arco longitudinal interno y talonera. Otras plantillas, presentaban fenestración a nivel de la tercera cabeza metatarsal, siendo éstas las únicas con las que notó una leve mejoría, aunque al poco tiempo de utilizarlas, esta mejoría desapareció. También ha llevado plantillas termoconformadas con barra retrocapital, que el paciente dice que no llegó a utilizar durante más de dos semanas consecutivas, debido al dolor que le producían.

Con respecto al análisis del calzado con el que acude a consulta, lleva calzado de piel muy fina, flexible, sin contrafuerte ni cambrillón y con suela gruesa de goma, sin apenas sujeción al pie.

El paciente nos comenta que su pretensión no es que se le realice un tratamiento quiropodológico, sino que se lleve a cabo una exploración de sus pies para determinar cual es la causa de su problema y con ello intentar buscar una solución definitiva, por lo que se deriva al paciente al Servicio de Patología y Ortopedia.

5.2. Exploración

A la inspección de la piel se observa una lesión dérmica a nivel del dorso del pie derecho compatible con una verruga vulgar. También se aprecian lesiones hiperqueratósicas a nivel del borde medial del talón y queratosis plantar en la tercera cabeza metatarsal a nivel bilateral. Esta lesión se encuentra aislada, es pequeña y concéntrica y con los bordes bien definidos. (Figs. 5 y 6) Además de esto, el paciente presenta hiperqueratosis localizadas en el borde medial del hallux del pie izquierdo.

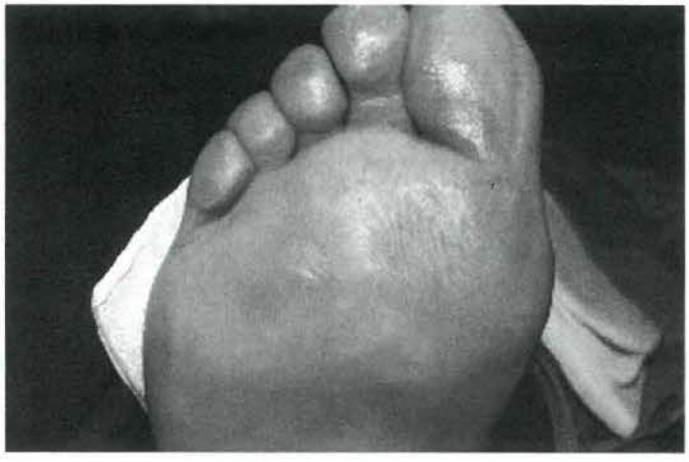

Fig. 5

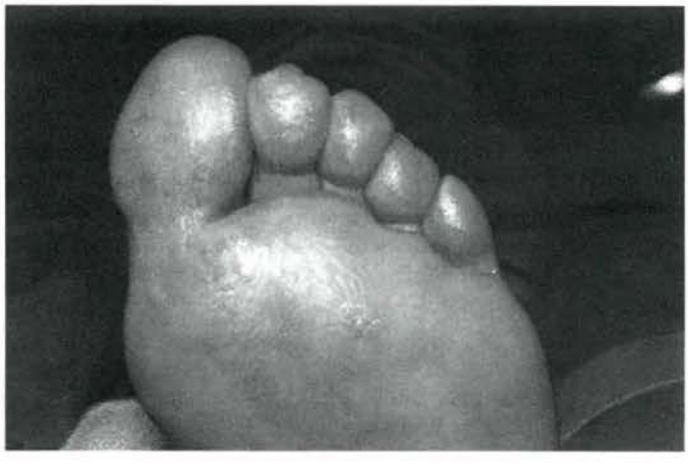

Fig. 6

La fórmula digital es griega, presentando como alteraciones digitales quintos dedos varos con carácter bilateral, cuarto dedo en mazo, tendencia a la garra de todos los dedos con ligero Hallux interfalángico. (Fig. 7)

En bipedestación se aprecia que el arco longitudinal interno está disminuido en carga y se observa una protuberancia ósea a nivel de la primera articulación metatarsocuneana.

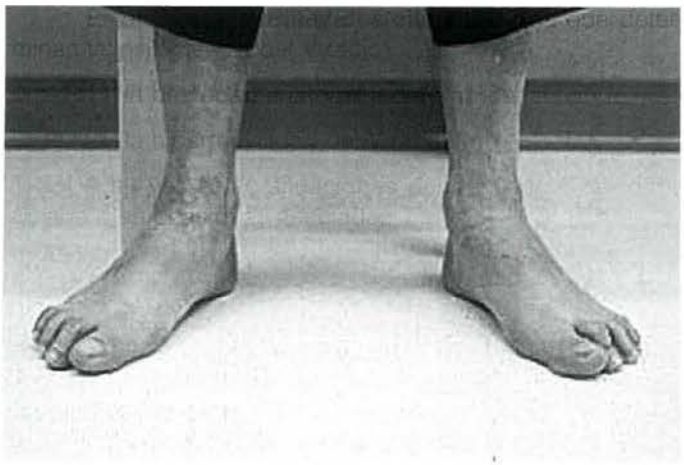

Fig. 7

En una visión posterior con el paciente en bipedestación, vemos que el talón derecho presenta una desviación de 7º en valgo y el talón izquierdo de 4º en valgo. (Fig. 8)

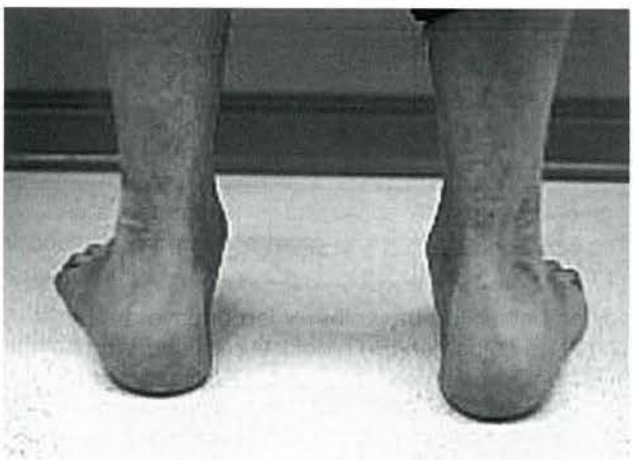

Fig. 8

Al colocar al paciente en decúbito prono y neutralizar la articulación subastragalina y realizar pronación de la articulación mediotarsiana, vemos que el antepie se encuentra en una posición neutra respecto a la posición del retropie.

En esta misma posición, cuando aplicamos presión plantar sobre la tercera cabeza metatarsiana, aparte de provocar mucho dolor, vemos que esta no se desplaza, mientras que los demás metatarsianos dorsiflexionan con total normalidad. Por tanto podemos encontrarnos con un tercer metatarsiano plantarflexionado de forma estructural. Luego habremos de confirmar o descartar esto con el diagnóstico radiológico. También observamos un desplazamiento anterior de la almohadilla grasa plantar, palpando la cabeza metatarsiana directamente por debajo de la lesión.

Tras esto, se le hace al paciente una valoración articular del pie, donde encontramos:

- Limitación de la flexión dorsal del tobillo de forma bilateral.
- Limitación de la eversión de la articulación subastragalina.
- Ligera limitación de la inversión en la articulación de Chopart del pie derecho.
- Limitación de la eversión a nivel de Chopart del pie derecho.
- Flexión dorsal de los metatarsianos centrales muy limitada.
- Flexión plantar del primer metatarsiano rígida en el pie izquierdo y semirrígida en el pie derecho.

En el estudio de la marcha, vemos que el paciente realiza una marcha antiálgica en bloque. En el pie izquierdo, el apoyo de talón parte de una posición neutra, avanzando en eversión durante todas las fases de la marcha. Se produce una garra generalizada de los dedos al hacer despegue digital.

5.3. Pruebas complementarias

5.3.1. Fotopodograma

En el estudio de los contornos se observa que el borde interno es convexo (en mayor medida en el pie izquierdo) y el externo es cóncavo. Se aprecian huellas perforadas en ambos pies. El antepie se encuentra pronado, (en mayor grado en el pie derecho). Hay un aumento de presión importante sobre la tercera cabeza metatarsal a nivel bilateral. Ausencia de apoyo del cuarto dedo y disminución en el apoyo del primer y tercer dedo del pie derecho. (Figs. 9 y 10)

5.3.2. Radiodiagnóstico

a) Informe radiológico:

Se realizan proyecciones dorsoplantares, laterales y oblicuas en carga de ambos pies.

En las proyecciones dorsoplantares, se puede apreciar una superposición de las falanges de 2º, 3º y 4º dedos, *index minus* (patrón metatarsal), primera cabeza metatarsal de forma cuadrada. Desviación en abducción de la falange proximal de tercer y cuarto dedos. Engrosamiento de la cortical del segundo metatarsiano compatible con sobrecarga (todo ello de manera bilateral). También observamos un

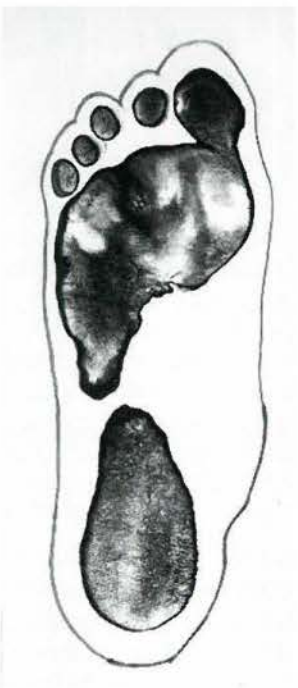

Fig. 9

Fig. 10

aumento de la separación entre 4º y 5º metatarsianos, así como una desviación del tercio distal del quinto metatarsiano en abducción.

Con respecto a la parábola metatarsal, vemos que no se cumple los parámetros normales (1 < 2 > 3 > 4 > 5), ya que el tercer metatarsiano es más largo que el primero, por lo tanto podemos hablar de un tercer metatarsiano elongado. *(ver Figs. 3 y 4)*

En la radiografía lateral, vemos una imagen compatible con espolón calcáneo bilateral, dorso giboso a nivel de la primera articulación cuneo-metatarsal en ambos pies. Leves irregularidades óseas en la tuberosidad posterior del calcáneo y en la zona dorsal de la falange proximal del segundo dedo, flexión plantar de la falange medial y distal del mismo, compatible con dedo en garra bilateral. Lo más destacable en esta radiografía es que el tercer metatarsiano se encuentra en marcada flexión plantar encontrándose éste en un plano inferior al primer y al quinto metatarsiano, observándose una mayor osteocondensación en esa área. (Figs. 11 y 12)

Las radiografías oblicuas laterales, así como la axial de sesamoideos se realizan para comprobar si el cóndilo plantar del tercer metatarsiano es realmente hipertrófico. En la proyección axial, lo que podemos apreciar, en el pie derecho, es que el tercer metatarsiano se encuentra en una posición de flexión plantar con respecto al resto de los metatarsianos. Esta imagen no es realmente valorable, ya que la radiografía se realiza en descarga debido a la imposibilidad del paciente para mantenerse de pie durante el tiempo de disparo. (Fig. 13)

b) Informe goniométrico:

	Pie derecho	Pie izquierdo
- Angulo inclinación calcáneo	34º	30º
- Angulo inclinación astrágalo	17º	20º
- Angulo inclinación 1er meta	20º	26º
- Angulo Costa-Bartani interno	118º	116º

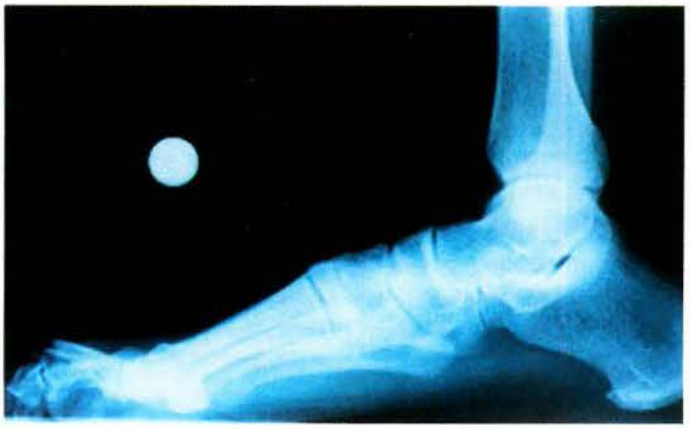

Fig. 11

Fig. 12

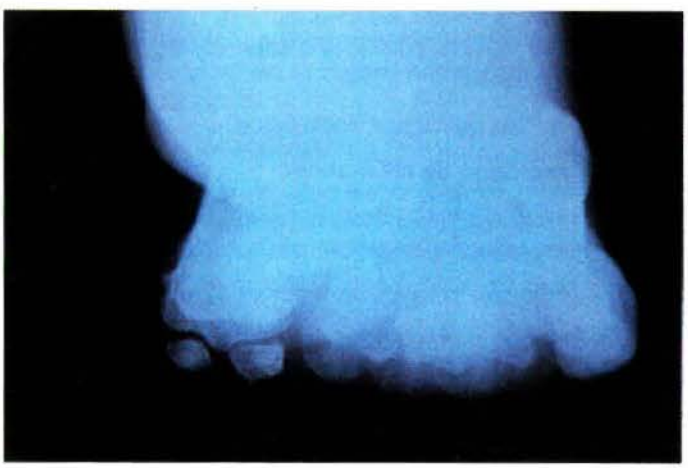

Fig. 13

	Pie derecho	Pie izquierdo
- Angulo Costa-Bartani externo	132º	132º
- Angulo de divergencia ast-cal	25º	36º
- Angulo de Meschan	130º	134º
- Angulo intermetatarsiano (1º y 2º)	12º	9º
- Angulo hallux abductus	10º	12º
- Posición del sesamoideo tibial	5	4

5.4. Juicio diagnóstico

Según los datos obtenidos tanto en la clínica como en las pruebas complementarias, el paciente presenta una *queratosis plantar recidivante* en la zona subcapital del tercer metatarsiano debido a la flexión plantar estructural que manifiesta este metatarsiano y a la mayor longitud de éste con respecto al primero.

Una vez llegados a este juicio diagnóstico, se deriva al paciente al Servicio de Cirugía de la Clínica Universitaria de Podología, con el objeto de estudiar y valorar las posibles alternativas quirúrgicas que existen.

6. HISTORIA QUIRURGICA

6.1. Introducción

En el Servicio de Cirugía, al paciente se le explican las posibles alternativas quirúrgicas existentes. En primer lugar se habla de la posible realización de una osteotomía metatarsiana, consistente en el acortamiento y dorsiflexión del tercer metatarsiano. También se menciona la posibilidad de resecar la lesión dermatológica en una posterior intervención si la sintomatología y la lesión no remiten con esta intervención. Al mismo tiempo, se deja claro al paciente de la necesidad de instaurar un nuevo tratamiento ortopodológico tras la intervención. Se mencionan los posibles riesgos que puede acarrear este tipo de cirugía, así como las complicaciones potenciales.

Se informa al paciente acerca de todo lo que acontecerá en el proceso perioperatorio, invitándole a cuestionar cualquier duda o pregunta que tenga que realizar.

Una vez que el paciente es puesto al corriente de la experiencia quirúrgica, éste acepta la intervención como alternativa de tratamiento, iniciándose y poniendo en marcha el protocolo de actuación quirúrgica planificado por el Servicio de Cirugía, el cual lleva a cabo los siguientes estudios o valoraciones:

- Historia quirúrgica podológica.
- Valoración de enfermería.
- Pruebas preoperatorias: analítica sanguínea, electrocardiograma y exploración cardiológica.
- Exploración vascular de los MM.II.
- Análisis computerizado de la marcha (MUSGRAVE).
- Radiografías preoperatorias.

6.2. Historia quirúrgica podológica

Paciente de 54 años, 86 kg de peso, de sexo masculino que acude al Servicio de Cirugía para someterse a intervención quirúrgica de carácter ambulatorio consistente en la osteotomía elevadora/acortadora del tercer metatarsiano de ambos pies.

Con respecto los antecedentes personales, no encontramos ninguno de importancia. El paciente no ha padecido hepatitis o enfermedad infecto-contagiosa.

Entre los antecedentes familiares cabe destacar que no existen antecedentes diabéticos. Su padre, según menciona el paciente, falleció a consecuencia de una embolia y tras padecer varios infartos de miocardio.

Con respecto a los antecedentes quirúrgicos, tampoco hallamos datos relevantes, salvo la mención de una intervención consistente en la resección quirúrgica de una lesión dermatológica en región glútea y algunas extracciones de piezas dentarias. Según cita, no presentó ninguna complicación.

En cuanto a la medicación, no refiere estar en tratamiento con ningún medicamento.

En el capítulo de alergias, el paciente alude no presentar alergias conocidas.

En relación con los hábitos higiénico-alimenticios, el paciente comenta que consume vino durante las comidas y tabaco, un paquete al día aproximadamente.

6.3. Valoración de Enfermería

Es realizada dicha valoración por la enfermera del servicio. Lo más destacable es reseñar que la comprensión de la experiencia quirúrgica ha sido satisfactoria y el nivel de ansiedad del paciente es leve. Se apunta que no se precisan intervenciones de enfermería suplementarias, salvo los preceptivos cuidados intra y postoperatorios.

6.4. Exploración vascular

En dicha exploración cabe destacar los siguientes datos:

6.4.1. Anamnesis:

- Existencia de hormigueos en zona perimaleolar.
- Presencia de edema al final del día.
- Tiempo prolongado de pie, debido a la actividad que realiza en el trabajo.

6.4.2. Inspección:

- Coloración normal de la piel.
- Onicogrifosis en el primer dedo de ambos pies.
- Xerosis en la zona perimaleolar de ambos pies.
- Presencia de hiperqueratosis y helomas.

6.4.3. Palpación:

- Temperatura normal aunque un poco disminuida en los talones.
- Ausencia de vello.
- Palpación de pulsos (tibial posterior y pedio) dentro de la normalidad, salvo el pulso del tibial posterior en el pie izquierdo, que aunque siendo palpable, se encuentra disminuido.
- Pruebas funcionales (arteriales y venosas) negativas.
- Indice T/B:
    - Pie derecho: 1,14
    - Pie izquierdo: 1,11

6.5. Pruebas preoperatorias

- Exploración física dentro de la normalidad. Tensión arterial: 140/80 mm Hg
- Analítica preoperatoria: valores ligeramente elevados de glucosa (127 mg/100 ml).

- ECG: datos compatibles con la normalidad.
- Según el informe cardiológico, no hay contraindicación médica para llevar a cabo la intervención quirúrgica.

6.6. Radiografías preoperatorias

Estas pruebas complementarias fueron realizadas e informadas con anterioridad, cuando la paciente acudió al Servicio de Exploración y Ortopedia.

Aún así, se piden radiografías dorsoplantares de ambos pies en carga, con testigo colocado sobre la lesión hiperqueratósica para establecer la correlación de la lesión con las partes óseas, viendo que esta se encuentra bajo la cabeza del tercer metatarsiano.

6.7.Análisis computerizado de la marcha (MUSGRAVE)

Paciente de 54 años de edad y sexo masculino, que acude a Servicios Centrales de la Clínica Universitaria de Podología de la Universidad Complutense de Madrid para la realización de pruebas diagnósticas complementarias y preoperatorias tipo Musgrave.

Se realiza la exploración en dinámica mediante la captura de dos bloques de impresión en dinámica (de dos placas, 45 scans, para cada placa y con un retardo entre scan de 18 ms).

Al observar la línea de carga en el pie derecho se aprecia un contacto de talón por la zona central, llevando la línea hacia medial, pasando por la 2ª cabeza metatarsal y despegando con el 1º dedo. Los centros de gravedad a nivel de la articulación astrágalo-escafoidea aparecen muy agrupados, compatible con una lenta transferencia de cargas a dicho nivel. Seguidamente traslada estos centros hacia el antepie concentrándose más en la 1ª cabeza metatarsal. (Fig. 14)



Fig. 14

En el pie izquierdo la línea de progresión del centro de carga se desplaza idénticamente al pie derecho, contacto de talón por su zona central, apoyo medio más marcado en la articulación astrágalo-escafoidea y despegue por el 1º dedo, siendo también el mayor apoyo en la 1ª cabeza metatarsal. La velocidad de movimiento también presenta las mismas características.

6.7.1. Distribución de cargas

a) Pie derecho: La carga se distribuye en antepie y retropie, siendo en la 1ª cabeza metatarsal donde recibe la máxima carga.

b) Pie izquierdo: La carga en este pie también es más marcada en la 1ª cabeza metatarsal. Cabe destacar que en las dos huellas no existe apoyo medio.

6.7.2. Análisis de la marcha

En el conjunto de las dos huellas podemos llegar a la conclusión de que son huellas simétricas. Contacto de talón por su borde central, pronación brusca a nivel de la articulación astrágalo-escafoidea y sin llegar a apoyar el mediopie. El despegue digital se realiza dentro de los limites normales pero con un aumento de presión de la 1ª cabeza metatarsal en ambos pies.

7. DESARROLLO DE LA TECNICA QUIRURGICA

7.1. Fase preoperatoria inmediata

El paciente es citado con fecha de 3 mayo de 2000 para intervención quirúrgica de carácter ambulatorio. Llega acompañado por su mujer e hijo, para el posterior traslado al domicilio particular.

El estado emocional es de ligera ansiedad, no precisando ninguna intervención de enfermería, ni medicación preoperatoria.

Se realiza la higienización previa de los pies del paciente aplicando solución de yodo jabonoso.

Se toman las constantes vitales por parte del personal de enfermería, siendo la tensión arterial de 160/110 mm Hg y la frecuencia cardíaca es de 103 pulsaciones por minuto. El paciente refiere haber desayunado con total normalidad. Se coloca al paciente en posición adecuada, vigilando su seguridad y comodidad. Se coloca el manguito de isquemia en ambos pies. Se canaliza una vía venosa periférica (suero fisiológico de mantenimiento). Monitorización del paciente (Electrocardiograma y frecuencia cardíaca). Por último se procede a la antisepsia de la piel con solución alcohólica de povidona yodada hasta la zona maleolar, delimitando posteriormente la región a intervenir. Preparación del campo quirúrgico.

7.2. Fase intraoperatoria

Con respecto al bloqueo anestésico, se realiza un bloqueo de Mayo de las ramas digitales a nivel de la 3ª articulación metatarsofalángica bilateral con clorhidrato de mepivacaína al 3%. (Fig. 15)

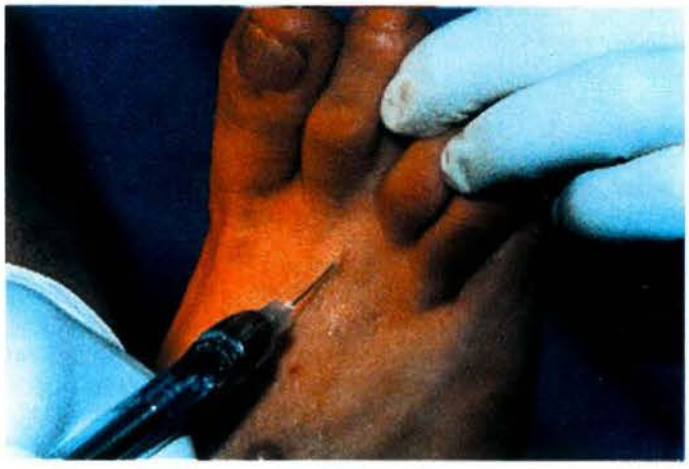

Fig. 15

Posteriormente se procede a la realización de una segunda antisepsia de la piel con solución alcohólica de povidona yodada. Después se inicia la preparación del campo quirúrgico. Realizamos exanguinación del miembro a intervenir con la cinta de Esmarch. Elevamos dicho miembro durante aproximadamente 2 minutos para conseguir un campo quirúrgico totalmente exangüe. A continuación inflamos rápidamente el manguito hemostático situándolo a 260 mm Hg (Presión sistólica + 75-100 mm Hg). Finalmente se delimita el campo quirúrgico, para dar comienzo a la intervención

7.3. Procedimiento quirúrgico propuesto

Osteotomía elevadora y acortadora del tercer metatarsiano de ambos pies.

El procedimiento quirúrgico se basa en la técnica descrita por Kuwada y colaboradores en 1983, consistente en la realización de una osteotomía dorsiflexora distal en cuña de cierre, para el tratamiento de este tipo de lesiones. Estos autores describen la técnica, conservando intacto el córtex plantar del metatarsiano y a veces realizan la exéresis de la lesión plantar. (Fig. 16)

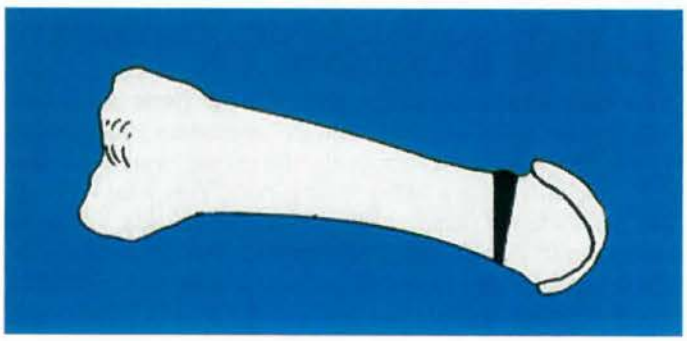

Fig. 16

7.4. Desarrollo de la técnica quirúrgica

7.4.1. Pie derecho:

Se realiza una incisión lateral al tendón del extensor común de los dedos de aproximadamente 4,5 cm en el tercer espacio intermetatarsal, extendiéndose hacia el espacio interdigital para exponer la tercera cabeza metatarsiana. (Fig. 17) Procedemos a realizar una disección por planos, ligando los vasos superficiales. Profundizamos en la incisión diseccionado dermis y tejido celular subcutáneo. (Fig. 18) Una vez que abordamos la articulación metatarsofalángica, se realiza una capsulotomía y una posterior exposición de la articulación, utilizando para ello la parte roma del mango del bisturí, con el fin de no lesionar la almohadilla plantar.

Posteriormente, una vez liberada la articulación, introducimos el elevador de McGlamry con el mismo cuidado, con el fin de exponer la cabeza metatarsiana para proceder a la realización de la osteotomía (Fig. 19). Después de marcar y diseñar la línea de osteotomía distal se mide con cuidado el hueso a reseccionar. Esto depende de la cantidad de hueso que debamos de acortar y elevar el metatarsiano.

Con una sierra sagital se incide cuidadosamente sobre la línea de osteotomía distal, (situada en el cuello

Fig. 17

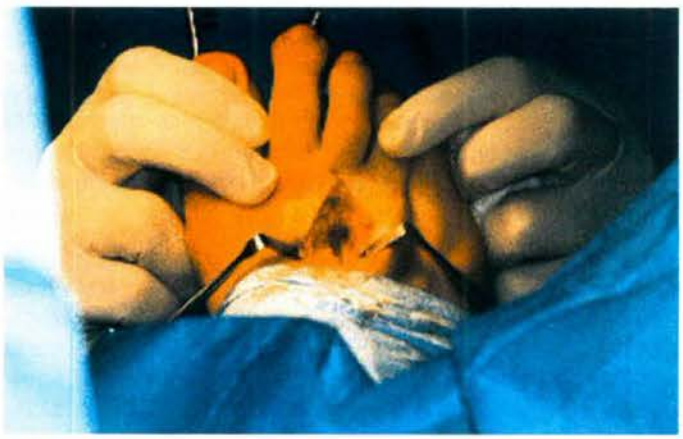

Fig. 18

Fig. 19

quirúrgico del metatarsiano, lo más cercana al hueso esponjoso), manteniendo la hoja perpendicular al eje longitudinal de la diáfisis, en un plano frontal de dorsal a plantar, sin realizar la fragmentación o ruptura del córtex plantar. Posteriormente, se hace un segundo corte oblicuo al eje longitudinal de la diáfisis, angulando la sierra sagital y resecando la menor cantidad de hueso posible. (Fig. 20)

Una vez realizada esta cuña de cierre dorsal, intentamos recolocar la cabeza dorsal y proximalmente con el ele-

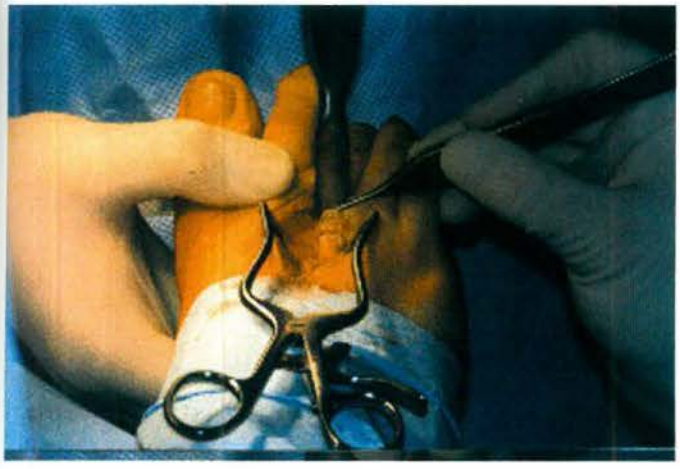

Fig. 20

vador de McGlamry, hacia su nueva posición. En este momento se realiza el paso más importante de la intervención. La cabeza se mantiene posicionada contra la diáfisis y una vez conseguido el nivel apropiado de corrección, se introducen dos agujas Kirschner (1.2 mm) cruzadas oblicuas al eje longitudinal del metatarsiano de dorsal a plantar, cerrando por completo la osteotomía. (Fig. 21)

Fig. 21

Se realiza control radiológico mediante fluoroscopio, para asegurar la total estabilización de la osteotomía.

Por último se procede a la sutura por planos de la herida quirúrgica. La cápsula se sutura en un solo plano, con sutura reabsorbible de 3/0 Dexon®. Posteriormente se sutura otro plano, que es el tejido celular subcutáneo con el mismo tipo de sutura. Después, se realiza una sutura subcuticular con sutura reabsorbible de 4/0 Dexon®. Por último se procede a la sutura de la piel con puntos sueltos utilizando Mirafil® de 4/0.

Antes de proceder a la realización de la cura oclusiva, infiltramos unos 2 cc de corticoide (Celestone cronodose®) para evitar la inflamación postoperatoria.

Para finalizar la intervención sobre el pie derecho, se procede a realizar la cura postquirúrgica.

7.4.2. Pie izquierdo

El procedimiento planteado inicialmente consistía en realizar una osteotomía elevadora y acortadora, de la misma manera que se procedió con el pie derecho. Más tarde, esta técnica fue modificada intraoperatoriamente al fragmentarse la cabeza metatarsal.

En primer lugar y pasando a describir la técnica, se realiza una incisión lateral al tendón del extensor común de los dedos, de aproximadamente 4,5 cm en el tercer espacio intermetatarsal, profundizándose hacia este espacio para exponer la cabeza metatarsiana.

Se retraen los tendones dorsales. Una vez que abordamos la articulación metatarsofalángica, se realiza una capsulotomía y una posterior exposición de la articulación, utilizando para ello la parte roma del mango del bisturí, con el fin de no lesionar la almohadilla grasa plantar.

Posteriormente, introducimos el elevador de McGlamry, con el fin de exponer la cabeza metatarsiana, para proceder a la realización de la osteotomía. La zona de osteotomía se marca cuidadosamente con un osteotomo.

Utilizamos de igual forma el equipo quirúrgico, empleando una sierra sagital. Con ésta, se incide cuidadosamente sobre la línea de osteotomía distal, en un plano frontal de dorsal a plantar, intentando no fragmentar el córtex plantar. Posteriormente, se hace un segundo corte oblicuo al eje longitudinal de la diáfisis, angulando la sierra sagital y resecando la menor cantidad de hueso posible. En este caso, como anteriormente habíamos apuntado, se fracturó el córtex plantar, por lo que produjo accidentalmente una osteoclasis del cuello quirúrgico del metatarsiano.

En un primer momento se colocaron dos agujas Kirschner cruzadas al igual que en el otro pie, pero tras control radiológico mediante fluoroscopio y debido a la inestabilidad de la osteotomía, procedimos a la fijación intramedular mediante una aguja Kirschner (1.2 mm) de distal a proximal, desde el pulpejo del tercer dedo, hasta la zona de unión de la osteotomía.

Por último se procedió a la aproximación de los bordes mediante sutura. Se realizó una sutura por planos de la misma manera que en el pie derecho. De la misma manera, procedimos antes de finalizar a la inyección de corticoide, antes de proceder a la colocación de la cura oclusiva.

7.5. Fase postoperatoria inmediata

Como material de cura se utilizó en primer lugar un antiséptico sobre la herida (Orsan®, solución alcohólica de povidona yodada). Posteriormente se aplicó Linitul® (apósitos de tul impregnado), Melolín® (apósito absorbente no adhesivo), gasas estériles, venda de gasa y venda cohesiva.

El vendaje que se utiliza es un vendaje semicompresivo, que facilitará la necesaria protección de la herida quirúrgica.

El equipo quirúrgico que se utilizó fue el siguiente: cangrejos, mangos de bisturí (hojas del nº 15), pinzas Adson (7 x 7 dientes), tijeras planas, mosquitos, separadores Senn-Müller, elevador de McGlamry, equipo eléctrico (sierra sagital, fresas, introductor de agujas), porta-agujas, alicate de ortonixia.

Al finalizar la intervención se le administra al paciente una hoja de recomendaciones postquirúrgicas, donde se

reseñan la terapia farmacológica que deberá seguir. Como terapia se pautaron los siguientes fármacos:

- Orbenín® 500 mg (cloxacilina), 1/8 horas durante 10 días.
- Algiasdín® 400 mg (ibuprofeno), 1/8 horas durante 3 días.
- Nolotil® (metamizol magnésico), en caso de dolor.

Al mismo tiempo se le comunican también oralmente todas estas recomendaciones: pies en alto durante las primeras 24 horas, utilización en todo momento del calzado postquirúrgico y no mojar ni cambiar el vendaje.

Tras no anotarse incidencias durante la intervención y después de permanecer en posición de Trendelemburg durante unos minutos, se toman de nuevo las constantes vitales, siendo la tensión arterial de 160/110 mm Hg y la frecuencia cardíaca de 73 latidos por minuto. Posteriormente se coloca el calzado postquirúrgico al paciente y se le acompaña al vestuario para cambiarse. Por último se deriva al paciente al área de radiodiagnóstico para la realización de radiografía de control postoperatorio. Se realizan radiografías dorsoplantares para evaluar el grado de corrección quirúrgica y la adecuada fijación de la osteotomía. (Figs. 22 y 23)

Se cita al paciente para próxima cura postquirúrgica a las 48 horas.

7.6. Fase postoperatoria mediata. Curas postquirúrgicas

1ª Cura (5/5/00):

- Material de curas: Se lleva a cabo el lavado de la herida con agua oxigenada, Betadine®, Melolín®, gasas, venda de gasa y venda cohesiva.
- Observaciones: Se ha producido un sangrado más abundante en el pie izquierdo. El paciente refiere ligeras molestias, escozor y picor. (Fig. 24)

Fig. 22

Fig. 23

Fig. 24

2ª Cura (9/5/00):

- Material de curas: Se lleva a cabo el lavado de la herida con agua oxigenada, Betadine®, Melolín®, gasas, venda de gasa y venda cohesiva.
- Observaciones: Se observa buena evolución de la herida.

3ª Cura (12/5/00):

- Material de curas: La cura se realiza lavando la herida con agua oxigenada, aplicación de Iruxol mono®, Melolín®, gasas, venda de gasa y cohesiva.
- Observaciones: Se observa que la herida del pie derecho ha sangrado. El paciente refiere que se tropezó en las escaleras de su casa. Se procede a la retirada de los puntos de sutura.

4ª Cura (16/5/00):

- Material de curas: Se lava la herida con agua oxigenada, Betadine®, Melolín®, gasas, venda de gasa y venda cohesiva.
- Observaciones: Se evidencia maceración de la herida quirúrgica; presencia de exudado en la herida del pie derecho. El paciente sufre de hiperhidrosis. Ligeras molestias en el pie derecho al ponerse en bipedestación.

5ª Cura (19/5/00):

- Material de curas: Se utiliza el mismo material que las anteriores curas.
- Observaciones: Maceración de la herida. Picor en el dorso del pie derecho.

6ª Cura (23/5/00):

- Material de curas: Se utiliza el mismo material que las anteriores curas.
- Observaciones: Maceración de la herida. No hay dolor.

7ª Cura (26/5/00):

- Material de curas: Desbridamiento de la herida; limpieza con agua oxigenada, Betadine®, Melolín®, gasas y venda cohesiva.
- Observaciones: Se observa dehiscencia de los bordes de la herida del pie derecho. Presencia de exudado; se toma una muestra para el cultivo microbiológico.

8ª Cura (31/5/00):

- Material de curas: Limpieza con suero fisiológico y agua oxigenada. Aplicación de Iruxol Mono® y apósito adhesivo.
- Observaciones: El resultado del cultivo da positivo a *S. aureus*. Un día antes se inició el tratamiento antibiótico con Augmentine® 500mg (1/8 horas durante dos semanas) y se recomienda la realización de curas oclusivas durante una semana con Iruxol Mono® pomada hasta la próxima visita. Se realizan radiografías dorsoplantares de control retirándose las agujas. El paciente refiere un episodio de gota con dolor intenso y punzante en la cabeza del primer metatarsiano del pie izquierdo.

9ª Cura (7/6/00):

- Material de curas: Lavado con suero fisiológico. Aplicación de Varihesive® (apósito hidrocoloide).
- Observaciones: Dehiscencia de los bordes de la herida. Presencia de esfalcelos.

10ª Cura (13/6/00):

- Material de curas: Lavado con suero fisiológico. Aplicación de Varihesive®.
- Observaciones: Buena evolución de la herida, aunque persiste la dehiscencia de bordes y maceración de la misma.

11ª Cura (20/6/00):

- Material de curas: Lavado con suero fisiológico. Aplicación de Varihesive®.
- Observaciones: Se evidencia una mejoría en la cicatrización y epitelización de la herida, mayor en el pie derecho. En el pie izquierdo se evidencia presencia de esfalcelos. (Figs. 25 y 26)

Fig. 25

Fig. 26

- Se realiza análisis computerizado de la marcha, con la finalidad de establecer elementos comparativos con el análisis preoperatorio. Se toman moldes para realización de plantillas termoconformadas acomodativas, las cuales serán revisadas transcurridos seis meses de la intervención.

12ª Cura (27/6/00):

- Material de curas: Lavado con suero fisiológico. Cura oclusiva con Iruxol mono®. Apósito adhesivo.
- Observaciones: Adecuada evolución de la herida. Cierre por segunda intención de la misma. Se recomiendan curas oclusivas con Iruxol mono.

13ª Cura (4/7/00):

- Material de curas: Lavado con suero fisiológico. Cura oclusiva con Iruxol mono®. Apósito adhesivo.
- Observaciones: Buena evolución de la herida. Se aconseja seguir curando con Iruxol mono.
- Se aplica tratamiento ortopodológico consistente en plantilla termoconformada acomodativa, con arco longitudinal interno fisiológico, cazoleta baja reforzada, pieza retrocapital de 1º a 5º (máxima altura tercer metatarsiano) y pieza subcapital 1º-2º y 4º-5º.

14ª Cura (25/7/00):

- Observaciones: Buena adaptación de las plantillas. El paciente se puede calzar con normalidad. El dolor ha desaparecido. Persiste todavía la inflamación de la zona intervenida. La herida ha epitelizado por completo aunque se aprecia una cicatriz hipertrófica. Le damos el alta definitiva. Volveremos a revisar al paciente a los seis meses.

7.6.1. Análisis computerizado de la marcha (6 semanas aproximadamente)

Paciente de 54 años de edad y sexo masculino, que acude a Servicios Centrales de la Clínica Universitaria de Podología de la Universidad Complutense de Madrid para la realización de pruebas diagnósticas complementarias y postoperatorias de 6 semanas tipo Musgrave.

Se realiza la exploración en dinámica mediante la captura de dos bloques de impresión en dinámica (de dos placas, 45 scans, para cada placa y con un retardo entre scan de 18 ms). (Fig. 27)

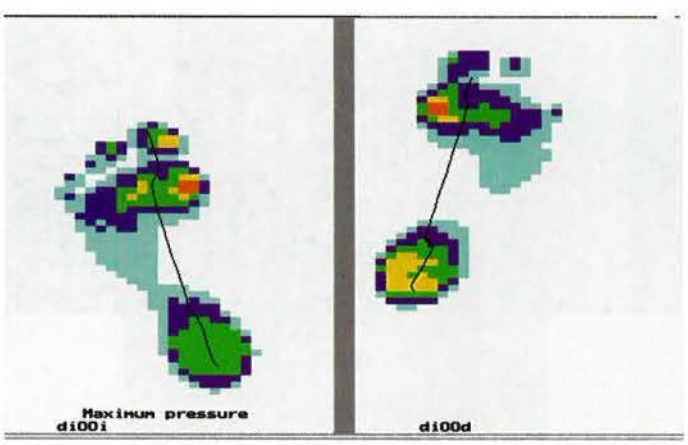

Fig. 27

Al observar la línea de carga en el pie derecho nos encontramos que el contacto de talón se realiza a nivel externo, la línea se dirige hacia medial, pasando por la 2ª cabeza metatarsal y despegando por el 1º dedo. Los centros de gravedad están muy agrupados a nivel de la articulación astrágalo-escafoidea, lo que nos indica un retardo en esa fase de medio apoyo. Seguidamente los centros de carga están más dispersos pues su transferencia es rápida hacia el antepie, donde se aprecia un apoyo localizado a nivel de 1ª y 2ª cabeza metatarsal.

En el pie izquierdo la línea y centro de carga describe el mismo recorrido que en el pie derecho, aunque a su paso por la articulación astrágalo-escafoidea es ligeramente más rápida.

a) Distribución de cargas

Pie derecho: las cargas están localizadas en antepie y retropie, sin llegar a apoyar el mediopie. Su máxima presión está localizada en la 1ª cabeza metatarsal.

Pie izquierdo: antepie y retropie soportan el peso, aunque el mediopie realiza un ligero apoyo la máxima carga la soporta la 1ª cabeza metatarsal como en la anterior huella.

b) Análisis de la marcha

En ambas huellas se observa un contacto de talón por su borde externo, pronación brusca de retropie, ausencia de apoyo medio, dirigiendo toda su carga al antepie, más concretamente a la 1ª cabeza metatarsal y despegue digital correcto.

7.7. Fase postoperatoria tardía

Transcurridos 6 meses desde la intervención, el paciente es citado para revisión postquirúrgica. Este nos manifiesta una desaparición gradual de la sintomatología dolorosa y una buena adaptación a las plantillas ortopédicas que se colocaron en el periodo postoperatorio mediato. El objetivo principal del tratamiento ortopédico en este estadio es acomodar al pie, dándole sustentación en toda la superficie plantar y descargando el tercer metatarsiano. Para ello, colocamos una barra retrocapital (con máxima altura en tercer metatarsiano) y piezas subcapitales (1º y 2º; 4º y 5º), alcanzando nuestro fin, tanto en la fase de apoyo plantar (pieza retrocapital) como en la fase de despegue digital (piezas subcapitales). Por lo tanto, no pretendemos con ello establecer ningún tipo de corrección, al menos de momento. Se le comunica al paciente que en la próxima revisión (1 año) modificaremos este tratamiento, una vez que haya desaparecido por completo la lesión dermatológica, previniendo posibles metatarsalgias de los radios adyacentes por transferencia de cargas.

A la observación de la planta del pie, vemos que la lesión dermatológica prácticamente ha desaparecido, en comparación con la imagen preoperatoria (Fig. 28 y 29). El calzado que utiliza nuestro paciente, es mucho más adecuado que el que presentaba preoperatoriamente. Observamos que se puede calzar con total normalidad y que el dolor que antes de intervenirse le incapacitaba, en este momento y debido a su casi completa desaparición, le permite realizar una vida normal y la integración de nuevo a su trabajo ha sido total y absoluta.

Realizamos tal y como tenemos establecido en nuestro protocolo, un nuevo análisis computerizado de la marcha, con el objetivo de establecer nuevos elementos comparativos entre el preoperatorio, el postoperatorio mediato (6 semanas) y el postoperatorio tardío (6 meses), para con ello poder estudiar y valorar la modificación que la cirugía ha producido en la marcha del paciente y la necesidad de evaluar el tratamiento ortopodológico.

Además de esto, realizamos radiografías dorso-plantares y laterales de nuestro paciente en carga con el objeto de establecer parámetros comparativos pre y postoperatorios y analizar el proceso de reparación ósea en el pie

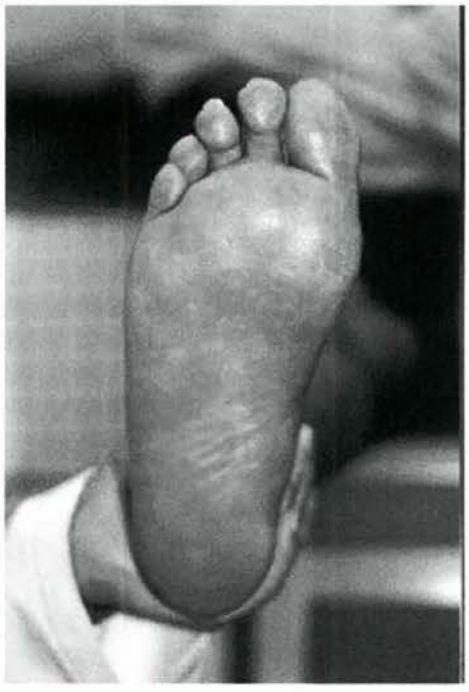

Fig. 28

Fig. 30

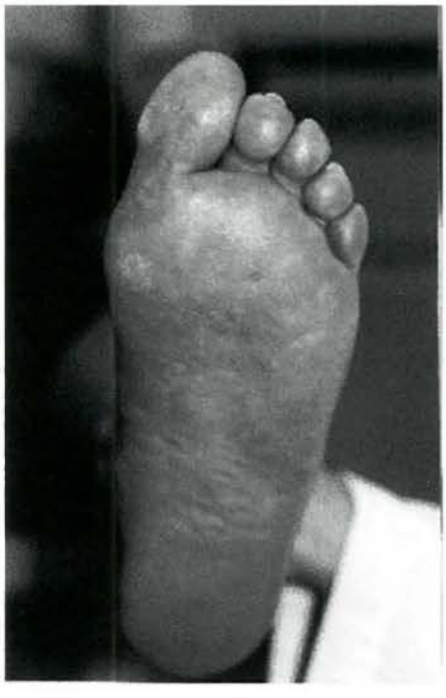

Fig. 29

Fig. 31

izquierdo, el cual, si recordamos, a buen seguro se ha debido de desarrollar de forma anómala debido a la ruptura del córtex plantar producida intraoperatoriamente y a la necesidad de realizar fijación intramedular. (Figs. 30 y 31)

7.7.1. Informe radiológico

Al observar la imagen radiológica de la radiografía dorsoplantar, vemos que en el pie derecho apenas se nota la línea de ostetotomía en el cuello quirúrgico del metatarsiano. Al mismo tiempo apreciamos la realineación de la parábola metatarsal, debido al acortamiento del metatarsiano, consiguiendo normalizar la longitud del mismo. En el pie izquierdo se observa una hipertrofia del callo de fractura debido al retardo en la osificación por la osteoclasis accidental, sumado al hecho de que se tratara de hueso cortical. En este pie, se ha producido un mayor acortamiento del tercer metatarsiano con repecto al segundo y al cuarto y deberemos de tener especial atención a la posibilidad de que se produzcan metatarsalgias en estos radios por transferencia de cargas. En la radiografía lateral de ambos pies observamos la dorsiflexión quirúrgica producida con el objetivo de corregir esa plantarflexión rígida que presentaba el tercer metatarsiano.

Es en este momento, transcurridos 6 mese de la cirugía, cuando podemos considerar cumplidos los objetivos que en un principio nos planteamos con la realización de la cirugía, puesto que el paciente ha mejorado su calidad de vida, pero debemos tener presente que el control ortopédico es fundamental para evitar posibles complicaciones a largo plazo.

8. CONSIDERACIONES A TENER EN CUENTA RESPECTO A LAS TECNICAS REALIZADAS

8.1. La localización de la osteotomía es de suma importancia. Cuanto más podamos acercarnos al hueso esponjoso de la cabeza metatarsal para realizar la osteotomía, mejor será la cicatrización ósea.

8.2. Si realizamos la osteotomía demasiado distal, corremos el riesgo de situar el corte dentro de los cóndilos metatarsales.

8.3. Estas técnicas no están indicadas en procesos de artritis reumatoidea, procesos de osteoporosis y artrosis.

8.4. El instrumento utilizado para la osteotomía deberá ser una sierra oscilante o sagital. Esto proporcionará un corte nivelado y regular, que permitirá el deslizamiento suave y la colocación de la cabeza en la posición adecuada.

8.5. Dejar intacta la corteza plantar del metatarsiano para asegurar la continuidad en la vascularización ósea y una adecuada reparación de la fractura quirúrgica.

9. POSIBLES COMPLICACIONES POSTQUIRURGICAS

9.1. Recurrencia de la lesión y los síntomas.

9.2. Desarrollo de lesiones por transferencia a los metatarsianos adyacentes debido a una sobreelevación o acortamiento del metatarsiano o a una inadecuada liberación de estructuras blandas.

9.3. Pérdida del rango de movimiento de la articulación metatarso-falángica como resultado de una elevación excesiva del metatarsiano o por cambios degenerativos del área osteotomizada.

9.4. Pérdida de la función digital: ausencia de empuje digital y síndrome del dedo flotante.

9.5. Contracción de la articulación metatarso-falángica (dedos en garra y martillo).

9.6. Dehiscencia de la herida quirúrgica, debido a la presión de la aguja Kirschner sobre el lugar de la incisión, a la excesiva maceración y a la separación de bordes de los tejidos superficiales.

9.7. Infecciones postquirúrgicas como consecuencia de inflamación excesiva y hematoma.

9.8. Desordenada curación del hueso debido al desarrollo de una mala unión, retraso en la unión o no-unión.

10. CONCLUSIONES

La metatarsalgia comprende una gran colección de diagnósticos que se manifiestan mediante un dolor en el antepie. Una cuidadosa valoración clínica y un examen físico adecuado, son esenciales para establecer un juicio diagnóstico específico e instaurar el tratamiento adecuado.

Habrá un gran porcentaje de casos que mejorarán o se resolverán mediante un tratamiento conservador. Existen diferentes alternativas quirúrgicas, si los métodos terapéuticos conservadores que utilizamos fallan.

Además de tener en cuenta lo anteriormente mencionado, es necesario destacar, que tras una cirugía es imprescindible valorar los aspectos biomecánicos derivados de la misma, así como de las posibles alteraciones patológicas que el paciente pudiera presentar antes de la cirugía. En estos casos es recomendable la utilización de ortesis plantares para neutralizar y compensar esos efectos, siendo recomendable realizar el estudio biomecánico del paciente con anterioridad y posterioridad al tratamiento quirúrgico. El tratamiento ortopodológico mejorará y acelerará el proceso de recuperación. Es por ello que se trate de un complemento clave.

BIBLIOGRAFIA

1.- **ARAOLAZA LAHIDALGA JJ.** *Tratamiento radical de heloma plantar recalcitrante: osteotomía del metatarsiano por la técnica de mínima incisión.* Rev Esp Podol 1987; 109: 10-11

2.- **AYCART TESTA J, GONZALEZ SANJUAN M.** *Metatarsalgia: técnica M.I.S.* Rev Esp Podol 1991; II(2): 69-76

3.- **AYCART VIJUESCA L.** *Otra alternativa M.I.S al tratamiento quirúrgico de la hiperqueratosis plantar recidivante (IPK).* Rev Esp Podol 1990; I(4): 137-140

4.- **DUTHUE RB, BENTLEY G.** *Cirugía ortopédica.* Barcelona: Medici, 1987: 467-473

5.- **HELAL B, ROWLEY D, CRACCHIOLO A, MYERSON M S.** *Surgery of disorders of the foot and ankle.* London: Martin Dunitz, 1996: 346-347; 877-888

6.- **HERVAS TAMARIT S.** *Metatarsalgias específicas: ¿condilectomía plantar por M.I?.* Podoscopio, 1992; I(5): 27-31

7.- **HETHERINGTON VJ.** *Metatarsalgia and Lesser Metatarsal Surgery.* En: Hetherington VJ. Hallux Valgus and Forefoot Surgery. New York: Churchill Livingstone, 1994: 440-449

8.- **HUTCHINSON BL.** *Cirugía de los metatarsianos menores.* En: Butterworth R, Dockery GL. Atlas a color y texto de cirugía del antepie. Madrid: Ortocén, 1992: 111-136

9.- **IDUSUYI OB, KITAOKA HB, PATZER GL.** *Oblique metatarsal osteotomy for intractable plantar keratosis: 10-year follow-up.* Foot Ankle Int 1998 Jun; 19(6): 351-355

10.- **JAHSS MH.** *Disorders of the foot and ankle:* medical and surgical management. 2ª ed. Philadelphia : W. B. Saunder, 1991: 1274-1280

11.- **JIMENEZ AL, McGLAMRY ED, GREEN DR.** Lesser ray deformities. En: McGlamry ED. Comprehensive textbook of foot surgery. 2ª ed. Baltimore: Williams and Wilkins, 1987: 57-113

12.- **LAZARO MARTINEZ JL, GARCIA CARMONA FJ, MORENO DE CASTRO M:** *Elección topográfica de la osteotomía en la cirugía de los radios menores.* Rev Esp Podol, 2000; XI (2): 111-115

13.- **LEVENTEN EO, PEARSON SW**. *Distal metatarsal osteotomy for intractable plantar keratoses.* Foot Ankle, 1990 Apr; X(5): 247-251

14.- **MANN RA.** *Cirugía del pie.* Buenos Aires: Médica Panamericana, 1987: 237-241

15.- **McGLAMRY ED, JIMENEZ AL, GREEN DR.** *Lesser Ray Deformities.* En: McGlamry ED, Banks AS, Downey MS. Comprehensive Texbook of Foot Surgery. 2ª Ed. Vol II. Baltimore: Williams and Wilkins, 1992: 808-819

16.- **MERCADO O.A.** *Atlas de cirugía del pie.* Vol. I. Cirugía del antepie. Madrid: Federación Española de Podólogos, 1995: 57-113

17.- **PASCUA SAN MIGUEL L.** *Helomas plantares: tratamiento conservador y quirúrgico.* Podoscopio, 1988; II (12): 320-324

18.- **PASCUAL HUERTA J, GARCIA CARMONA FJ, LAZARO MARTINEZ JL, MORENO DE CASTRO M, RIVERA SAN MARTIN G.** *Sesión Clínica: Planificación preoperatoria en un paciente quirúrgico.* Rev Esp Podol, 1999; 10 (2): 101-112

19.- **PEDOWITZ W.J.** *Distal oblique osteotomy for intractable plantar keratosis of the middle three metatarsals.* Foot Ankle, 1988 Aug; 9(1): 7-9

20.- **PONTIOUS J, LANE GD, MORITZ JC, MARTIN W.** *Lesser metatarsal V-osteotomy for chronic intractable plantar keratosis.* Retrospective analysis of 40 procedures. J Am Podiatr Med Assoc, 1998 Jul; 88(7): 323-331

21.- **VILAR FUSTER J:** *Osteoclasis metatarsal y acortamiento digital.* Rev Esp Podol, 1991; II (4): 169-174

22.- **WATSON A, ANDERSON RB, HODGES DAVIS W.** *Metatarsalgia.* En: Kelikian A. Operative treatment of the foot and ankle. Stamford: Appleton and Lange, 1999: 117-126

INSUFICIENCIA DEL V RADIO: CASOS CLINICOS

* CASTILLO LOPEZ, José Manuel
*LAFUENTE SOTILLOS, Guillermo
*RAMOS GALVAN, José
*SALCINI MACIAS, José Luis
** RODRIGUEZ JIMENEZ, Alicia

Fig. 1 V Radio: V meta+V dedo.

RESUMEN:

Características morfofuncionales del V radio.

El V radio entendido como 5º metatarsiano y 5º dedo forma una unidad morfofuncional independiente.

Estas características funcionales no sólo vienen determinadas por la relación con el resto de articulaciones del pie, sino que a su vez la insuficiencia del V radio influye notablemente en la alteración de los patrones de normalidad en la biomecánica del pie.

Ambos segmentos, 5º metatarsiano y 5º dedo, unidos en la articulación M.T.F. y por las diferentes estructuras miotendinosas cumplen la función principal y singular de estabilizador lateral del pie, siendo pieza fundamental en esta función la apófisis estiloides del quinto metatarsiano.

Por ello y a diferencia del resto, el 5º metatarsiano descarga el peso que recibe desde su base, y no sobre la cabeza, soportando esta pocas fuerzas retrógradas, siendo el único metatarsiano que contacta con el suelo por su base.

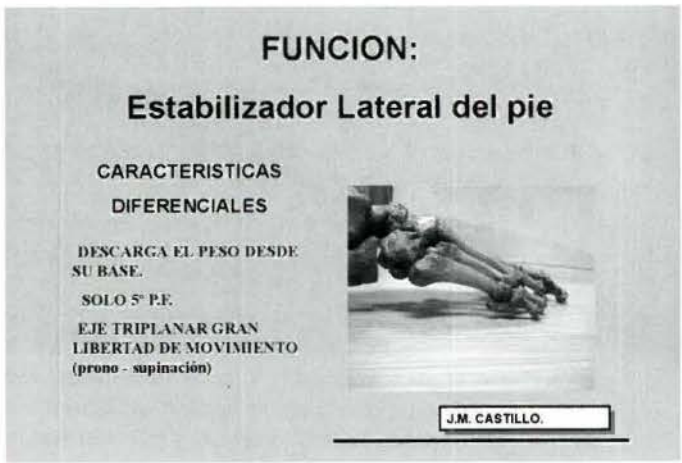

Fig. 2 Función: Características anatómicas.

Anatómicamente preparado para esta función es el metatarsiano en menor flexión plantar, con solo 5 grados con respecto al suelo, y con gran libertad de movimiento. Debido a que únicamente posee una carilla articular medial que lo relaciona con el 4º metatarsiano, y a la libertad de movimiento que le atribuye la articulación de Lisfranc.

El eje del V radio es un eje triplanar con la misma orientación espacial que el eje de la A.S.A., se dirige de dorsal, medial, distal hacia plantar, lateral y proximal. Dotando al quinto radio de movimientos de pronación y supinación.

Su base, mucho mayor que su cabeza, es robusta y se prolonga hacia atrás y hacia fuera.

** Profesores de la E.U.P., de Sevilla.*
*** Diplomada en C. de la Educación.*
CORRESPONDENCIA: José Manuel Castillo López. C/ Pablo VI, 45. Mairena del Alcor 41510, Sevilla

Forma junto con el cuboides un sistema trabecular específico en el denominado tercer sistema o sistema transverso. Se caracteriza por el gran entrecruzamiento de haces externos a nivel de la estiloides, análoga anatómicamente la tabeculación transversa del tarso, justificado por la función de transmitir fuerzas transversales, además de las longitudinales.

Llama la atención el gran desarrollo de la cortical diafisaria, estas características revelan el doble juego de fuerzas que realiza la estiloides: apoyo central del arco externo, y servir de base a las líneas de tracción que ocasiona la contracción del P.L.C.

En contraposición la epífisis distal se encuentra poco desarrollada y su sistema trabecular poco denso. Esta solo realiza fuerzas longitudinales y de flexión, y nunca en sentido transverso, por lo cual carece, al igual que el resto de las epífisis metatarsales, de trabéculas transversas.

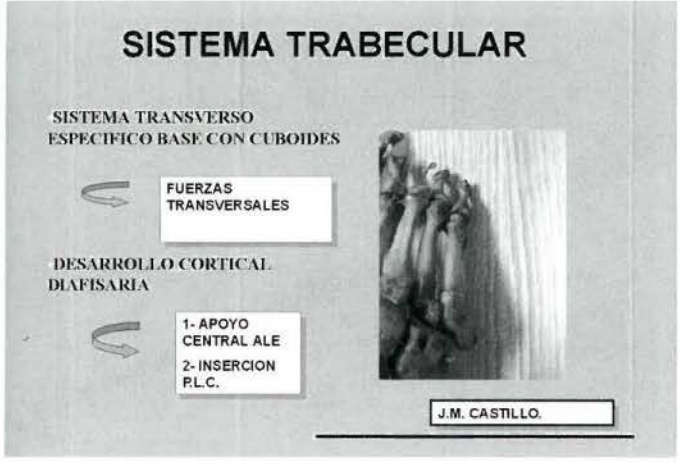

Fig. 3 Sistema travecular.

La articulación del cuboides tiene especial interés en la patomecánica del 5º radio, presenta en su cara lateral una tuberosidad en sentido plantar que actúa transmitiendo cargas en ese sentido hacia la apófisis estiloides.

A nivel plantar sus dos tuberosidades sirven de corredera para el P.L.L., optimizando la acción del mismo como de punto de apoyo para evitar la luxación dorsal y en consecuencia la disfunción de este músculo.

En dinámica al llegar las cargas al cuboides, cuando debe comenzar la pronación, la contracción del P.L.L. provoca un desplazamiento craneal del cuboides sobre la base del V metatarsiano. Así descarga sobre la estiloides la mayor parte de la carga que recibe del calcáneo, disipándose las fuerzas por tracción a través de la fascia plantar.

Es por ello que cuando la supinación se retrasa, el cuboides ya elevado por la contracción del P.L.L se encuentra en una posición inadecuada para transmitir las cargas hacia el resto del antepié, provocando una descompensación biomecánica. En algunos, casos compensada por la tracción forzada del P. Anterior y el bostezo articular, se favorece la inestabilidad del V metatarsiano, y en consecuencia su abducción para conseguir apoyos más laterales.

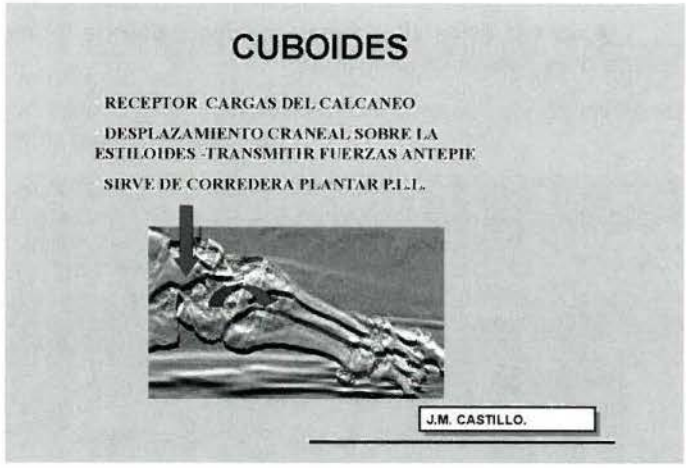

Fig. 4 Cuboides.

El quinto dedo forma la parte distal del segmento, y posee igualmente características singulares. Es frecuente encontrarnos con la fusión de la falange media con la distal, particularidad que según los estudios estadísticos recientes, supera el 50 % de los casos de quintos dedos patológicos. Morfológicamente el 5º dedo adopta una posición en garra más acentuada que los demás. Contribuye a dar estabilidad al antepíe y disminuir las presiones con el apoyo del pulpejo. Durante la fase de despegue la contracción del dedo mejora el estímulo propioceptivo y el equilibrio.

INSUFICIENCIA DEL V RADIO: CONCEPTO

El quinto radio se considera insuficiente cuando alguna alteración anatómica o biomecánica provoca una inadecuada estabilización lateral del pie.

Esta circunstancia influye directamente en el comportamiento compensador del retropié y en el paso armónico de la carga desde el V hasta el I radio en la fase de despegue.

En el momento del impulso los metatarsianos se sitúan como prolongaciones del eje de la pierna, el tiempo y la intensidad del apoyo de los mismos, es directamente proporcional a su longitud u orientación. Por lo tanto la brevedad del V metatarsiano o una orientación espacial inadecuada en el momento inicial de la propulsión, provoca la sobrecarga del metatarsiano contiguo más largo, por salto de presión o efecto de rueda dentada, sobrecarga del primer metatarsiano por un mecanismo antiálgico, o incluso alteraciones articulares y torsionales a distancia debido a la inestabilidad articular que desencadena.

Esta disfunción a su vez no solo trae consecuencias patológicas a nivel del propio radio, sino que, provoca alteraciones patomecánicas del resto de articulaciones del pie, manifestándose por la compensación de la A.S.A. y/o deformidades articulares en el antepíe.

Entendemos que hay dos circunstancias que determinan la insuficiencia del V radio:

1ª- la brevedad anatómica del 5º metatarsiano.

2º- la hipermovilidad del V radio.

A su vez estas situaciones pueden darse de forma aislada o en ocasiones asociadas.

Fig. 5 Insuficiencia V radio.

Para determinar estos casos hay que conocer los patrones de normalidad tanto radiológicos como funcionales del V radio.

- La brevedad del V radio y su oblicuidad se valora con una proyección D-P del antepíe, teniendo como referencia al IV metatarsiano. Fundamentalmente analizaremos dos tipos de ángulos: el ángulo intermetatarsal IV y V, que nos indica la abducción relativa del quinto metatarsiano y la divergencia entre las cabezas de los mismos. Los valores normales varían según los autores, si bien actualmente se toma como referencia los valores de Fallat y Buckholtz que oscila alrededor de 6 º.
- Y en segundo lugar la curva metatarsal de I - II- IV y V meta para valorar la brevedad anatómica del V metatarsiano.
- Para explorar la movilidad del V radio determinaremos la amplitud en F.D. y F.P. teniendo como referencia la cabeza del IV meta. Ambos movimientos deben ser iguales en amplitud.

HIPERMOVILIDAD DEL V RADIO: CASOS CLINICOS

SECUENCIA PATOMECANICA

La hipermovilidad del V radio asociada a pies pronadores es responsable de la formación del Juanete de Sastre por causas mecánicas, debido fundamentalmente a la inestabilidad que aporta al antepié durante la fase de propulsión de la marcha.

Esta situación de hipermovilidad se observa en muchas ocasiones en antepies supinados.

Fig. 6 Brevedad del V meta.

Fig. 7 V hipermovil.

Como mecanismo de formación, es la inestabilidad del antepíe la que provoca la subluxación en pronación del quinto radio cuando recibe las fuerzas de reacción contra el suelo.

La hipermovilidad del V radio asociada en algunos casos a V cortos favorece aún mas la pronación A.S.A por antepiés varos y la formación del juanete de Sastre.

EXPLORACION CLINICA

El paciente suele acudir a consulta por dolor a nivel del V metatarsiano, en la A.M.T.F. causada por el roce continua del calzado sobre la bursa del juanete de sastre, o por un síndrome de sobrecarga de los metatarsianos centrales.

Estudio Articular

Es frecuente que además del Juanete de Sastre, el paciente presente H.A.V.

Coincide en estos pacientes, una gran capacidad de inversión de la A.M.T. frente al poco rango de movimiento de eversión, muchas veces causada por una insuficiencia del P.L.L.

Fig. 8 hipermovidad V radio.

Fig. 9 A.M.T.

Para el análisis del V radio es importante la exploración del movimiento antes comentada. Teniendo en cuenta que tanto la F.D como la F. P. deben ser iguales, se determina un V hipermovil cuando encontramos un amplio rango de movimiento en los dos sentidos.

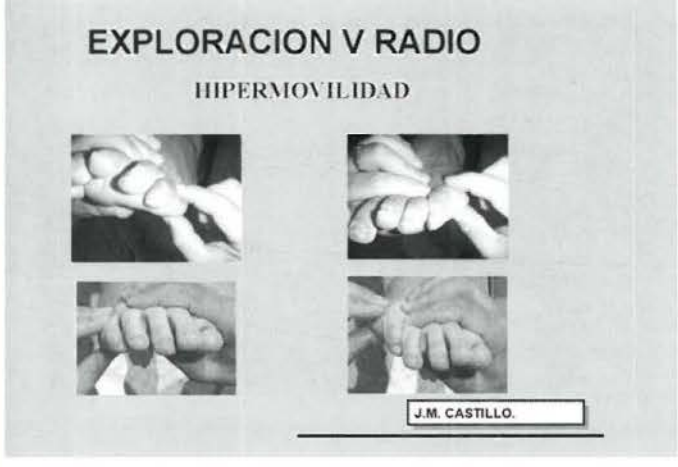

Fig. 10. Exploración V Radio.

Estudio dinámico y de Presiones

El estudio de las huellas muestra signos claros de pronación de retropié como pico de talón y valgo subastragalino. Y la sobrecarga de metatarsianos centrales asociado a la supinación del antepíe.

En el estudio dinámico coincide un patrón pronador de retropié, con una desviación medial de la carga, segundo de una gran inestabilidad del antepíe cuando entramos en la fase de propulsión.

Es en este momento cuando se produce ese salto de presiones de V o IV y V metatarsianos hacia los centrales, provocándose un síndrome de sobrecarga de los mismos.

El déficit de apoyo del primer metatarsiano suele ser común, sobretodo cuando la insuficiencia del P.L.L. es patente en estos pacientes.

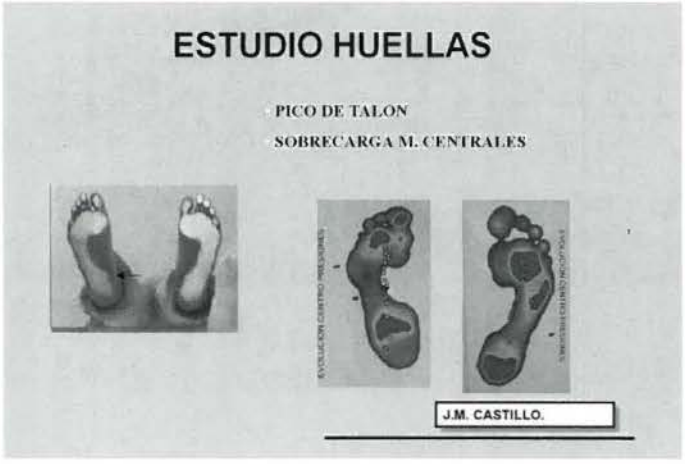

Figs. 11 y 12 Estudio de huellas y dinámica.

Fig. 12

TRATAMIENTO

El tratamiento de elección varia según el caso, pero como guión podemos plantear dos tipos diferentes: la com-

pensación ortopodológica, y el tratamiento quirúrgico de la deformidad. Ambos tratamientos son complementarios en la mayoría de los casos.

La ortosis plantar debe evitar la pronación excesiva y conseguir estabilizar el antepié ferulizando el quinto meta.

Para ello utilizamos el P-3 mm el cual rebasa la cabeza del V metatarsiano y así evitamos el efecto inestabilidad y mejoramos los apoyos a nivel del antepié. La ortosis se completa con un alargo integrado por calor de E.V.A de alta densidad.

Fig. 13 Tratamiento.

Prueba de tratamiento

En la prueba del tratamiento es importante verificar que el polipropileno quede bien ajustado al ALI y que cubra discretamente el recorrido del V meta para evitar la luxación en los casos de V hipermóviles. Por otro lado el alargo de E.V.A. nos permite ver sobre el podoscopio como se han reequilibrado las cargas en el antepié.

El tratamiento quirúrgico viene a corregir la deformidad adquirida y la mayoría de las veces no es un tratamiento causal. Por ello , al igual que en el H.A.V. el tratamiento ortopodológico suele complementar al quirúrgico.

La cirugía del Juanete de Sastre es muy variada, y en términos generales va encaminada a disminuir la anulación entre IV y V metatarsianos, alinear el V dedo con el meta y eliminar la exóstosis capital con la correspondiente bursitis.

Si la calidad articular lo permite debe preservarse la A.M.T.F. para no restar funcionalidad después de la intervención.

En este caso se trata de un paciente joven con buena movilidad articular con 14 grados de desviación intermetatarsal, a quien se le realizó una osteología correctora aproximadora tipo Austin fijada con agujas de Kishner, eliminación de la exóstosis y toilet articular, restableciendo la alineación del dedo.

Siempre que se realicen osteotomías correctoras hay que tener presente la exploración biomecánica del quinto radio, puesto que podemos ayudar a corregir una excesiva F.P. D.F. y mejorar la secuencia dinámica del paciente.

Fig. 14 Cirugía del J. de Sastre. Austin con fijación externa.

- **BREVEDAD ANATOMICA DEL V METATARSIANO: CASOS CLINICOS**

SECUENCIA PATOMECANICA

Como hemos comentado, la brevedad del V metatarsiano es otra situación que provoca la insuficiencia del V radio. Un V meta corto asociado a pies con poca capacidad de pronación A.S.A. provoca patrones en varo.

Cuando la carga es recibida desde el cuboides a la apófisis estiloides, el quinto radio debe ser punto de inicio de la pronación del antepíe en el despegue.

En los casos de 5º cortos al verticalizarse el metatarsiano, la cabeza en F.P. máxima no es capaz de alinearse con la del 4º. Lo que supone una interrupción del traspaso armónico de las cargas en el antepíe. Si la A.S.A. no permite un rango de movimiento en pronación suficiente o tenemos un varo subastragalino claro, el desplazamiento lateral de las cargas en el proceso dinámico estará asegurado.

Es frecuente este patrón en pies cavos, entidad que favorece aún mas el varo por la inestabilidad que supone la ausencia de apoyo.

Fig. 15 V radio Corto.

EXPLORACION CLINICA

Estos pacientes suelen acudir a consulta por dolores a nivel del ALE, o helomas bajo la cabeza del V o IV y V meta. El patrón en varo y la poca capacidad de pronación hacen que se provoque un déficit en la función amortiguadora de pie sufriendo las zonas sobrecargadas fuertes picos de impactos, que no son capaces de disipar.

Pueden aparecer deformaciones como juanete de sastre y con gran frecuencia un V dedo varo

Estudio articular

La exploración articular subastragalina revela poca capacidad pronatoria o e algunos casos poca movilidad.

En general la mediotarsiana suele tener un alto rango de movimiento de supinación, y en ocasiones el I radio se encuentra en una fuerte F.P. intentando conseguir un apoyo medial del antepié.

Fig. 16 Exploración articular.

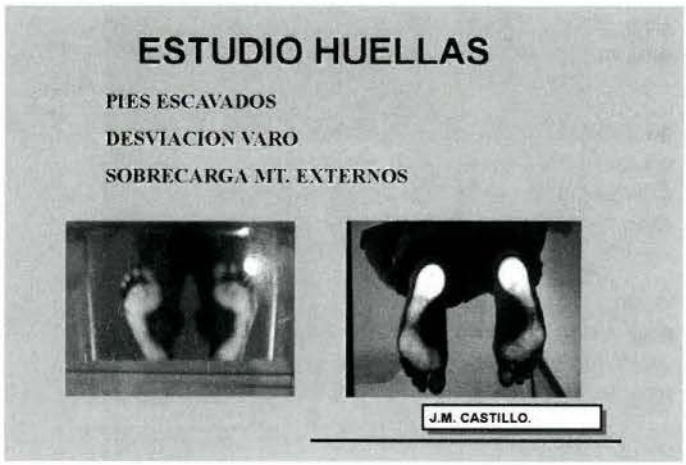

Figs. 17 y 18 Estudio de huellas y dinámica.

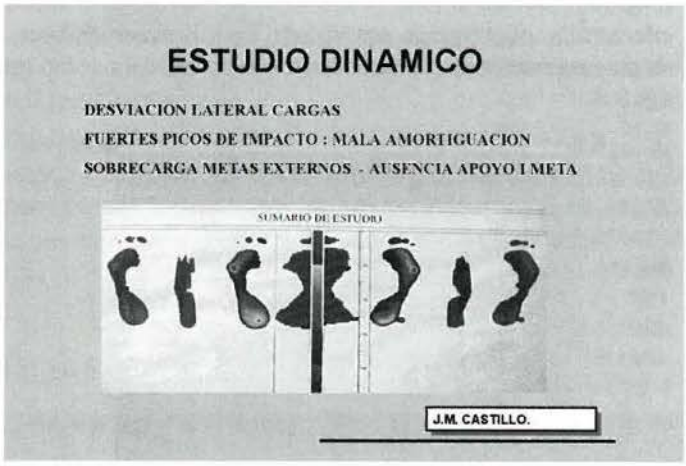

Fig. 18

Estudio Dinámico y de presiones

El estudio dinámico y de presiones de estos pies muestran como las cargas se desvían en varo en todo el proceso de la marcha, y es únicamente el la parte última del despegue cuando las presiones se desplazan hasta los metatarsianos medios para terminar con la propulsión.

Los signos de sobrecarga de V y IV metatarsianos son claros, así como de la zona externa del talón que permanece demasiado tiempo soportando la carga, debido al déficit de pronación.

TRATAMIENTO

El tratamiento en estos casos sigue siendo doble, por un lado el quirúrgico para corregir la deformidad adquirida y por otro lado el ortopodológico.

La compensación ortopodológica debe impedir la fuga de presiones hacia el lado externo del pie, mejorar los apoyos y conseguir que el pie utilice la capacidad pronatoria que tenga.

Los materiales que utilizamos siguen siendo el polipropileno y las E.V.A. también se feruliza el V metatarsiano para conseguir alargarlo y alinearlo con el IV.

Si tenemos el caso de que V y IV metas son cortos y la sobrecarga principal se encuentra bajo la cabeza del IV meta, ferulizamos ligeramente al IV puesto que se trata de una sobrecarga por transferencia.

El polipropileno debe dar buen sostén de arco externo, muy ajustado a la apófisis estiloides, y como hemos comentado permitir el mayor grado de pronación posible.

Para conseguir esto es necesario que en la toma de moldes forcemos el pie en máxima pronación.

Si el patrón en varo es muy llamativo puede reforzarse todo el ALE con un postin de recorrido externo de E.V.A de alta densidad.

Prueba de tratamiento

Como en los anteriores casos es importante que la prueba del tratamiento verifique los objetivos de la ortosis y que muestre la mejoría en la distribución de las cargas.

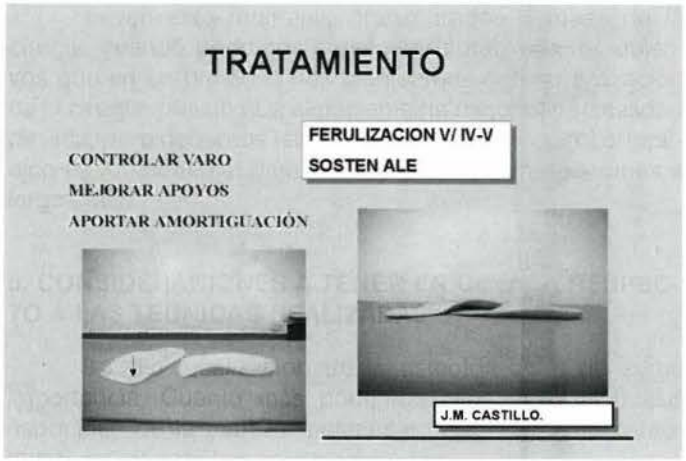

Fig. 19 Tratamiento.

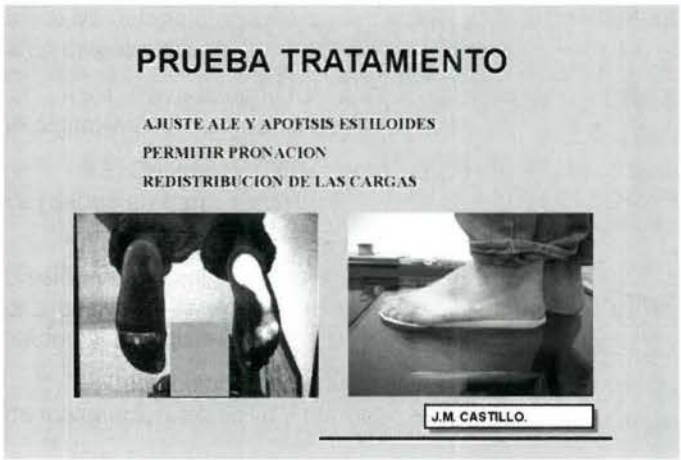

Fig. 20 Prueba de tratamiento.

CONCLUSIONES

1. La insuficiencia del V radio va a provocar diferentes mecanismos compensadores tanto del antepié como de la A.S.A.

Estos mecanismos van a contribuir a aportar estabilidad en la dinámica, pero van a dar como resultado sobrecargas de tipo mecánicas a nivel metatarsal y alteraciones torsionales principalmente.

2. Es por ello que creemos necesario incorporar a los protocolos de exploración, tanto biomecánicos como prequirúrgicos, un apartado de estudio clínico y/o radiológico del V radio.

3. por último, resaltar la importante función que desempeña como elemento estabilizador e iniciador del reparto de cargas en el antepié en el despegue.

BIBLIOGRAFIA

1.- **ATECA QUERO, R.; VALERO SALAS, J.:** *Biomecánica y patomecánica del quinto dedo y del quinto metatarsiano(apuntes).* R.E.P.

2.- **VALERO SALAS, J.:** *Cirugía del Juanete de sastre.* R.E.P. nº 8, 95.

3.- **VALERO SALAS, J.:** *Tratamiento Quirúrgico del síndrome de sobrecarga del quinto meta.* R.E.P. nº 4, 95

4.- **BIOMECANICA ARTICULAR Y SUSTITUCIONES PROTESICAS.** *Instituto de Biomecánica de Valencia.* Valencia, 1998.

5.- **KAPANDJI, I. A.:** *Cuadernos de fisiología articular.* Vol. 2. Toray-Masason, S.A. 3ª edición, 1977.

6.- **KUWADA, G.T.:** *Cirugía de los dedos menores.* En BUTTER-WORTH, R. Y DOCKERY, G. L.: Atlas a color y texto de cirugía del antepie. Ortocen editores, Madrid, 1992.

7.- **GENIS, D.:** *Trastornos de la marcha.* Actualizaciones medicas Grupo farmacéutico URIACH nº 42 marzo 97.

8.- **GIANNESTRAS, NICOLAS J.:** *Trastornos del pie.* Salvat. Barcelona, 1979.

9.- **LAFUENTE SOTILLOS, G.:** *Implicaciones mecánicas y funcionales de la patología del antepie.* R.E.P., 2ª Epoca, vol. IX nº 5 Julio - Agosto 98.

10.- **OLLER ASENSIO, A.:** *Influencia del pie en el sistema rotacional del eje fémoro-tibial.* R.E.P. nº 8, 1995.

11.- **RODRIGUEZ VALVERDE, E.:** *Ortopodología aplicada.* Experiencias. Podospecial, S.A..-División Editorial. Barcelona, 1989.

12.- **RUEDA, M.:** *Podología Dinámica. Análisis del impulso.* R.E.P. nº 1, 90.

13.- **RUEDA, M.; UEDA, A.; ALONSO, J.:** *Reflexiones sobre la patología metatarsal.* Monografías Podológicas Aragonesas II. Zaragoza, 87.

14.- **RUEDA SANCHEZ, M.:** *El examen clínico podológico.* Monografías Podológicas Aragonesas I. Zaragoza, 84.

ANTEPIE VALGO ASOCIADO AL EQUINO: CASOS CLINICOS

*** CASTILLO LOPEZ, José Manuel**
*** LAFUENTE SOTILLOS, Guillermo**
*** RAMOS GALVAN, José**
***SALCINI MACIAS, José Luis**
**** RODRIGUEZ JIMENEZ, Alicia**

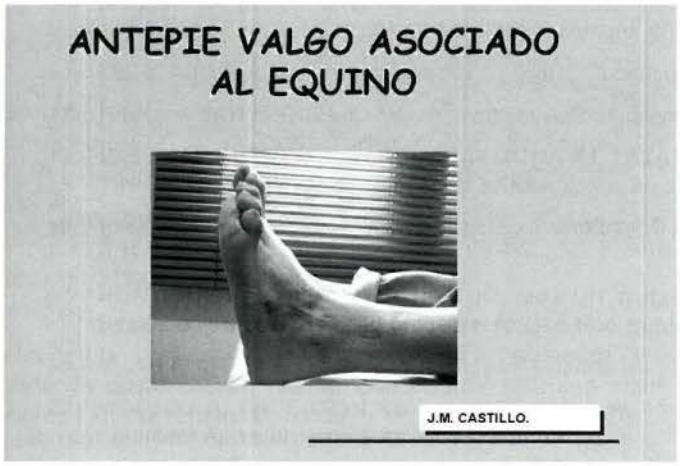

Fig. 1 antepié Valgo Asociado Al Equino

INTRODUCCION

Por antepié valgo entendemos el posicionamiento estructural en valgo de todo el conjunto del antepié con respecto a la articulación A.S.A., siendo esta situación irreductible. En ambos casos clínicos se trata de un antepié valgo secundario unilateral, el primero a un politraumatismo y el segundo a una poliomielitis Esta entidad patológica sumada a la actitud en equino, compensadora de una dismetría de EEII, trae como consecuencia la sobrecarga de todo el conjunto metatarsal, y especialmente del primer metatarsiano. La marcha invertida que supone el equino junto con la inestabilidad del antepié provoca que se pierda la armonía en la distribución de las cargas. Creándose así fuertes picos de impactos en puntos muy concretos de la zona metatarsal con los consiguientes problemas de tipo dermatológico y articular que aparecen.

Biomecánicamente las estructuras musculares van a intentar estabilizar el pie, hecho que aunque pretenda compensar la alteración biomecánica, tiende a cronificar las lesiones articulares debido a las contracturas musculares permanentes que esta situación de estrés provoca.

Por lo tanto el tratamiento que proponemos no esta dirigido a "enderezar " este tipo de pies, sino a acomodarlo e intentar prevenir las alteraciones articulares mejorando los apoyos y proporcionando estabilidad antero posterior.

PALABRAS CLAVES

Pie equino funcional, antepié valgo, dismetría, compensación, sobrecarga mecánica.

CASO CLINICO -1

El paciente acude a nosotros manifestando fuertes dolores en el antepié izquierdo a nivel plantar, dorsal, y en los dedos.

Es una persona joven con antecedentes de dos sucesos politraumáticos en la extremidad inferior izquierda.

Intervenido un total de doce veces entre pie y pierna, entre ellas transposiciones, alargamientos tendinosos, artroplastias a nivel de medio y antepié, e injertos de piel.

Desde entonces presenta como secuelas un pie izquierdo bastante rígido, con malos apoyos, y una dismetría real de miembro inferior izquierdo de 2 cm.

Habiendo utilizado diferentes plantillas, ninguna de las cuales tenia en cuenta la dismetría, con mal resultado.

** Profesores de la E.U.P., Sevilla*
*** Diplomada en C. de la Educación.*
CORRESPONDENCIA: José Manuel Castillo López. Pablo VI, 45. Mairena del Alcor. 41510 Sevilla.

Sufre fuertes dolores lumbares y cervicales que se han intensificado en los últimos cuatro meses.

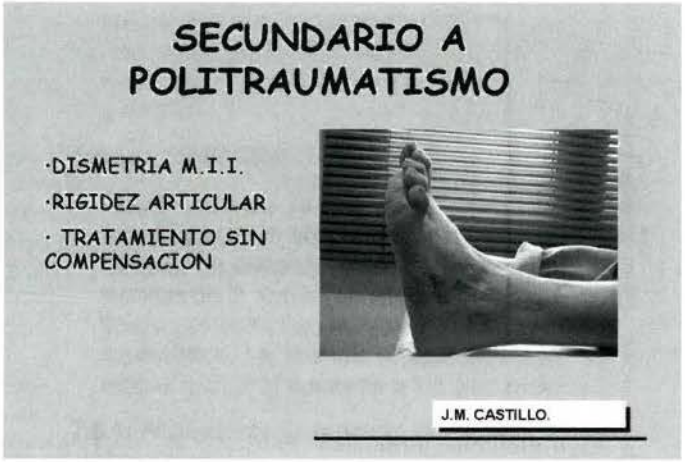

Fig. 2 Secundario a politraumatismo.

EXPLORACION

El paciente presenta un pie derecho funcional, sin signos de sobrecarga y de morfología normal.

El pie izquierdo (afectado por el politraumatismo), manifestaba claros signos de sobrecarga del primer metatarsiano, con inflamación, rubor y dolor importante en toda la banda metatarsal, especialmente en la 1ª M.T.F.

También presenta garras proximales rígidas del primer al quinto dedo, debido a una fuerte retracción de los extensores.

El estudio articular de este pie muestra una movilidad global muy limitada, siendo especialmente llamativa la rigidez de la A.S.A. y Lisfranc.

El análisis de la rodilla y de la cadera izquierda muestran una movilidad articular y patrones rotacionales dentro de la normalidad.

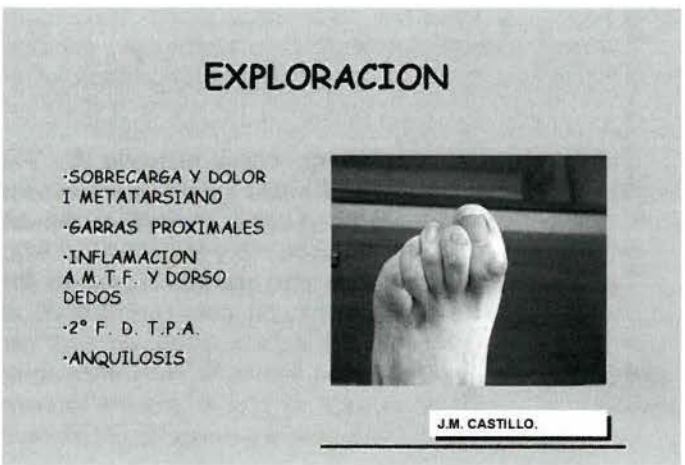

Fig. 3 Exploración.

En cuanto al nivel muscular, se determina una atrofia y disfunción de la musculatura eversora e inversora.

Una gran retracción del sistema Aquíleo calcáneo plantar, consiguiendo una F.D. de la T.P.A. máxima asistida de 5º, hecho que de por sí condiciona el equino.

El antepié como venimos comentando está fijado en pronación con el primer radio en flexión plantar, y una retracción importante del P.L.L.

Fig. 4 Estudio muscular.

En el estudio de la dismetría se determina una diferencia de 1,5 cm a favor de la extremidad derecha, realizándola con cinta métrica desde cresta iliaca anterosuperior hasta maleolo interno. Lo cual se ratifica en bipedestación a nivel de pliegues y hombros.

Curiosamente esta medida disminuye si partimos desde el ombligo, lo cual nos puede estar indicando la implicación de la pelvis y la columna como mecanismo compensador de la dismetría.

Se aprecia a en la columna una giba dorsal derecha, y una actitud escoliótica clara.

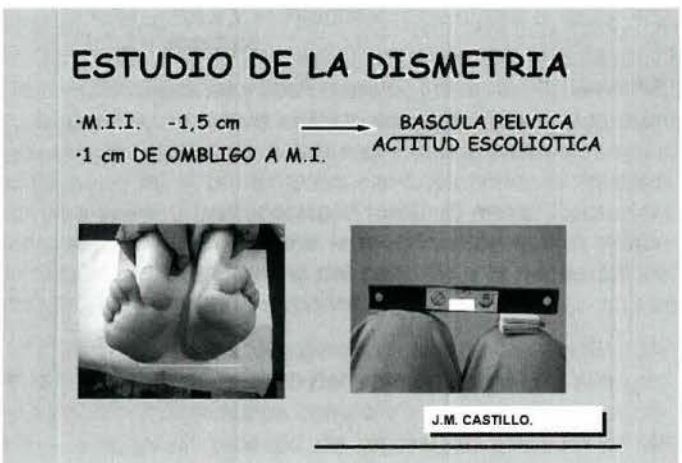

Fig. 5 Estudio de la dismetría.

El estudio de las huellas confirma la importante sobrecarga que sufre el metatarso, especialmente el primer metatarsiano, con ausencia del apoyo de los pulpejos de los dedos, y un contacto muy leve del talón.

En el análisis biomecánico de la marcha se observa una clara cojera, compensada por la hiperflexión de la rodilla del miembro más largo, con un acortamiento del tiempo del ciclo oscilante del miembro más corto.

En cadena cinética cerrada la extremidad izquierda presenta un proceso invertido, en el que el contacto de talón es posterior en el tiempo al del antepié.

Haciendo el calcáneo un apoyo muy leve, la carga la recibe violentamente a la zona metatarsal, progresando en equinismo en fase de pie plano al suelo, tratando éste de evitar un desplazamiento demasiado grande del eje de gravedad.

Es el primer metatarsiano el gran sufridor de esta circunstancia, debido al equino y a la situación pronada del antepié.

El traspaso fisiológico y armónico de la carga desde el 5º metatarsiano hasta el primero, es sustituido en este caso por un enclavamiento violento del primer metatarsiano, justificado por la perdida de equilibrio entre tíbiales y peroneos.

La atrofia del tibial anterior frente a la hipertonía del P.L.L., apreciándose en un último instante un movimiento antiálgico de supinación del antepié.

Además de lo expuesto, el paciente realiza una marcha con un leve patrón rotador externo y un aumento de la base de sustentación, con lo que contrarresta esa insuficiente F.D. del tobillo izquierdo, y proporciona estabilidad.

Fig. 6 Estudio dinámico y de presiones.

DIAGNOSTICO

Antepié valgo asociado al equino postraumático.

TRATAMIENTO

Para el tratamiento ortopodológico, tomamos los moldes en espuma fenólica en carga neutra, sin modificar la actitud que toma el pie teniendo en cuenta la rigidez del mismo.

Confeccionamos para el pie izquierdo una ortosis plantar de polipropileno de 3 mm retrocapital, muy ajustada a la morfología del pie, al que se añade un alargo integrado de E.V.A. de 3mm de media densidad, y un alza en forma de cuña desde talón hasta la zona retrocapital, de 11 a 0 mm de alta densidad, compensando así la dismetría y el equinismo. En la parte delantera bajo la cubierta colocamos una cuña de antepié valgo desde 2º a 5º metatarsiano de 0 a 3 mm de E.V.A. de alta densidad. Además, y para proporcionar un efecto de absorción de impactos, añadimos una pieza de P.P.T. de 3 mm bajo todo el antepié hasta los dedos, para conseguir así el apoyo de los pulpejos de los dedos.

En el pie derecho se confecciona una ortosis de polipropileno retrocapital de 3mm, pulido a 1mm en talón, con un alargo integrado por calor de E.V.A. de 3 mm de media densidad, con el objeto de dar confort y descanso al pie.

Quedando la compensación de la dismetría en 1cm.

Por otro lado se le aconsejan diferentes tipos de ejercicios de estiramiento para la musculatura posterior de la pierna, e intentar ganar grados de flexión dorsal.

Figs. 7 y 8 Tratamiento.

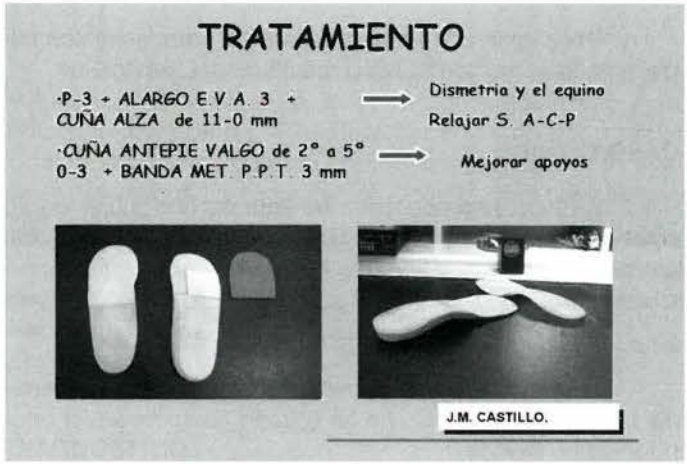

Fig. 8

PRUEBAS COMPLEMENTARIAS

Para confirmar el alcance de la dismetría se le realiza una RX A-P de caderas en carga y total extensión de rodillas.

En ella se determina una diferencia de 2 cm de altura entre la cabeza femoral derecha y la izquierda.

Considerando un tratamiento evolutivo, decidimos dejar la compensación inicial de 1 cm, debido al tiempo de evolución y a la poca reversibilidad de las lesiones vertebrales. Las contracturas musculares que la espalda y pelvis han sufrido.

Lógicamente tienden a mantener la deformación y ha hacerla más irreversible con el paso de los años.

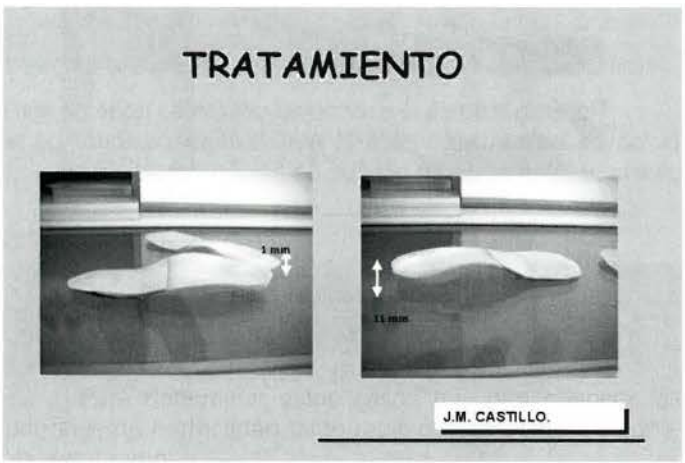

Fig. 9 Pruebas Complementarias.

EVOLUCION

Pasados tres meses se realiza la revisión del tratamiento comprobando que el dolor y la inflamación del antepié izquierdo han desaparecido. También se observa como la F.D. del tobillo ha ganado 6 grados, debido a la relajación de los gemelos.

Manifestando el paciente una mejora sustancial en las molestias vertebrales.

Decidimos por tanto mantener la compensación inicial a venida cuenta del buen resultado del tratamiento.

CASO CLINICO -2

En este segundo caso se trata de una mujer de 26 años de edad que acude por dolor bajo la primera M.T.F. del pie izquierdo.

Cuenta como antecedentes de interés haber sufrido en su niñez poliomielitis, y espina bífida.

Diagnosticada de dismetría de extremidad izquierda de 1 cm desde la niñez, no ha llevado compensación ortopodológica alguna.

Debido a las secuelas poliomelíticas, le realizaron una tenotomía del extensor propio del primer dedo (el cual

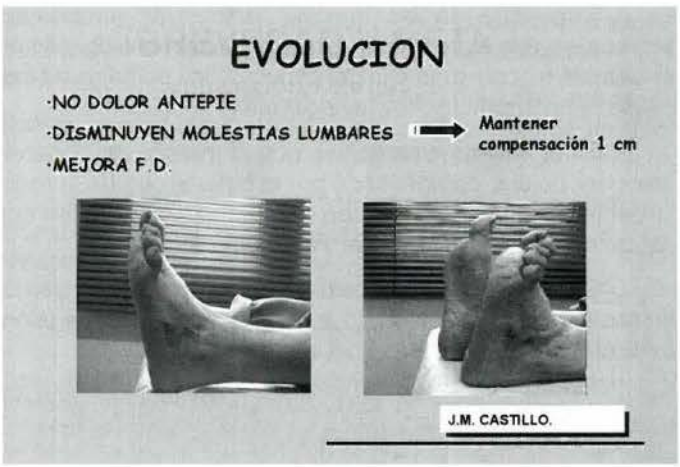

Fig. 10 Evolución.

según comenta estaba en hiperextensión) junto con un alargamiento suponemos del tendón de Aquiles por la posición "caída" del pie.

La poliomielitis afectó, como en la mayoría de los casos, al tibial anterior.

Provocando la parálisis del mismo, la hipotonía de la musculatura posterior de la pierna, y debido a esta insuficiencia del tibial anterior la hipertrofia del extensor propio y el P.L.L. como musculatura antagonista.

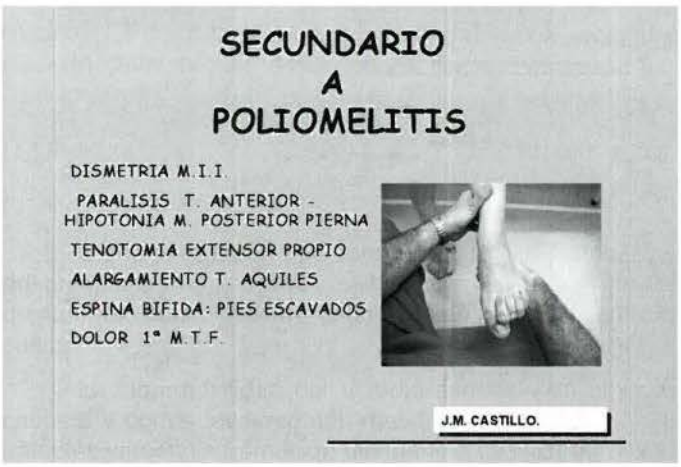

Fig. 11 Secundario a poliomielitis.

EXPLORACION

Se trata de unos pies escavados, en lo cual tiene mucho que ver la espina bífida, sin ninguna otra alteración morfológica para el pie derecho.

En el pie izquierdo nos encontramos con un antepié fijado en pronación con el primer dedo totalmente flácido y un primer radio en flexión plantar, con signos claros de sobrecarga mecánica del primer metatarsiano.

Los patrones rotacionales y la movilidad articular de la cadera y rodilla son normales,

Destacar en el pie izquierdo la limitación de la flexión dorsal de la T.P.A. cuyo movimiento máximo asistido es de 10 º correspondiendo para el pie derecho en 14º.

Fig. 12 Estudio Articular.

A nivel de la A.S.A. y A.M.T. los movimientos asistidos son buenos, pero cuando los realiza de manera autónoma se observa una clara incapacidad para invertir el antepié, por la parálisis del tibial anterior y la hipertonía secundaria del P.L.L.

A simple vista se observa una clara asimetría muscular, a nivel de gemelos y tobillo.

Por último el primer radio está en F.P. y el V es hipermovil en ambos pies.

Fig. 13 Estudio Muscular.

El estudio de la dismetría determina 1 cm menos para el miembro izquierdo, a nivel de pliegues, caderas, y con cinta métrica.

Posteriormente esta diferencia se comprueba en la Rx A-P de caderas en carga.

Figs. 14 y 15 Estudio de la dismetría. Rx A-P Caderas en carga.

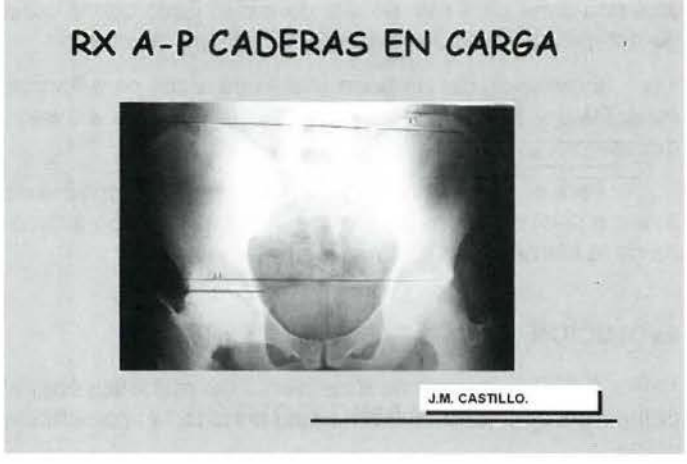

Fig. 15

En el estudio dinámico y de las huellas se confirma la sobrecarga del antepié izquierdo debido al equinismo y del primer metatarsiano por la situación en valgo. En cadena cinética cerrada se observa un leve contacto de talón inmediato al apoyo del antepié, repitiéndose en este caso la marcha invertida.

Pero, a diferencia del anterior y debido a la falta de apoyo por los pies cavos, ambos pies tiene tendencia al varo y sufren una gran inestabilidad.

DIAGNOSTICO

antepié valgo asociado al equino secundario a poliomielitis.

Fig. 16 Estudio de las huellas.

Fig. 18

TRATAMIENTO

Para la compensación biomecánica confeccionamos unas ortosis plantares, a partir de molde de moldes en E. fenólica dejando pronar el pie afectado.

Se utiliza un polipropileno de 3 mm con un alargo de E.V.A. de 3mm de alta densidad integrado por calor, y como alza una cuña de 4 mm de alta densidad junto con la cuña de antepié valgo de 0 a 2 mm de 2º a 5º metatarsiano.

Intentando dar un buen sostén de arcos para aportar estabilidad y por otro lado acomodar la posición en valgo del antepié.

Para el pie derecho se pule a 1mm el Polipropileno de 3 mm a nivel de talón. Quedando la compensación estimada de la dismetría en 5 mm.

EVOLUCION

A los tres meses de tratamiento las molestias bajo el primer metatarsiano habían desaparecido, y comentaba como

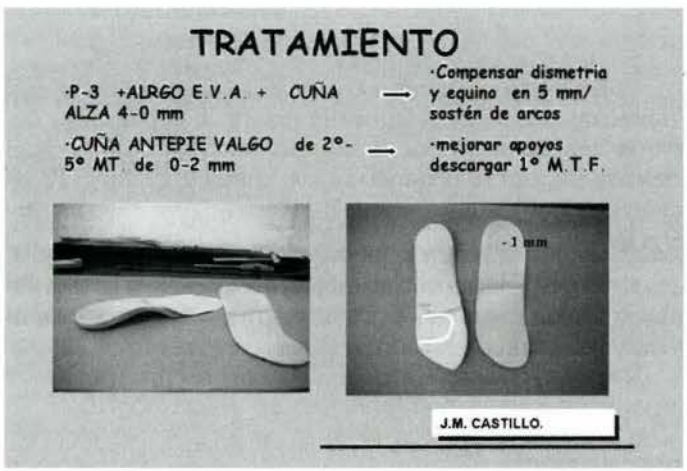

Figs. 17 y 18 Tratamiento y prueba de tratamiento.

Había mejorado el cansancio en las piernas. Dando por bueno el tratamiento ortopodológico.

DISCUSION: PROBLEMATICA DE LAS COMPENSACIONES DE LAS DISMETRIAS

Para finalizar quería comentar la problemática actual que surge a la hora de compensar una dismetría de extremidades inferiores.

Cuando actuamos en el pie para compensar una dismetría, debemos tener en cuenta no solo las actitudes que el pie adquiere para compensarla, equino-valgo-varo, etc., sino también tener en cuenta los demás mecanismos que implican a las rodillas, pelvis y columna.

El problema surge en cuantificar la medida exacta.

Es importante no pasarnos en la compensación del equino con la cuña, y para ello debemos hacer pruebas añadiendo pequeños suplementos bajo el talón, hasta que observemos el apoyo del mismo en el podoscopio.

Debemos tener en estas pruebas especial atención a la reacción de la rodilla en dinámica, la cual se flexionará sí hipercorregimos el equino.

Como profesional sanitario debemos saber explorar no solo el pie sino también el resto de articulaciones del miembro inferior y espalda y tener claro los patrones de normalidad.

Para nosotros los puntos fundamentales a valorar para cuantificar la compensación de la dismetría son:

- La reversibilidad y evolución de las lesiones.
- La edad y condición física del paciente.
- Actuar según las sensaciones que experimenta el paciente a lo largo del tratamiento evolutivo.

BIBLIOGRAFIA

1.- **BIOMECANICA ARTICULAR Y SUSTITUCIONES PROTESICAS**. *Instituto de Biomecánica de Valencia*. Valencia, 1998

2.- **GARCIA, J.; HERNANDEZ, O.:** *S. de isquiotibiales cortos.* R.E.P. 2º Epoca, vol. IX nº 1 enero - febrero 98.

3.- **GENIS, D.:** *Trastornos de la marcha.* Actualizaciones medicas Grupo farmacéutico URIACH nº 42 marzo 97.

4.- **LAFUENTE SOTILLOS, G.:** *Implicaciones mecánicas y funcionales de la patología del antepié.* R.E.P., 2ª Epoca, vol. IX nº 5 Julio - Agosto 98.

5.- **PALMA BRAVO A; RIBAS HERNANDEZ, E.:** *Pie postraumático: propuesta de tratamiento ortopodológico.* R.E.P. 2ª Epoca, vol. IX nº 2 Marzo - Abril 98.

6.- **GIANNESTRAS, NICOLAS J.:** *Trastornos del pie.* Salvat. Barcelona, 1979.

7.- **RODRIGUEZ VALVERDE, E.:** *Ortopodología aplicada.* Experiencias. Podospecial, S.A..-División Editorial. Barcelona, 1989.

COALICION TARSAL: A PROPOSITO DE UN CASO

*** LOPEZ ROS, Paloma**
**** PASCUAL GUTIERREZ, Roberto**

RESUMEN.

Entendemos por coalición tarsal aquel pie que presenta una sinóstosis congénita o falta de segmentación entre dos o más huesos del tarso. La deformidad resultante va a ser casi siempre un pie plano rígido. Los signos y síntomas varian en función del grado, de la edad y del paciente. Por eso a continuación desarrollaremos el caso de una paciente la cual acude a consulta por dolor en su pie izquierdo y que siendo tratada por pie plano desde la infancia, sin mejoría, nunca fue diagnosticada de coalición tarsal. En la actualidad ha sido diagnosticada y tratada por coalición tarsal.

PALABRAS CLAVE.

Coalición tarsal, pie plano rígido, espasmo peroneo, coalición astrágalo-calcánea medial.

ABSTRACT.

Tarsal coalition is a congenital synostosis or failure of segmentation between two or more tarsal bones. The resulting deformity is usually a rigid flatfoot. The symptons vary depending on the degree of the deformity, age and other characteristics of the patient. We are presenting the case of a patient suffering of pain on her left foot that was previously treated of a flatfoot since her childhood with no improvement. She was never diagnosed of tarsal coalition. Presently she has been diagnosed of a tarsal coalition and is being treated accordingly.

KEY WORDS.

Tarsal coalition, rigid flatfoot, peroneal spasm, calcaneonavicular coalition

1- INTRODUCCION.

1.1. Definición

Patología congénita caracterizada porque se establece una unión entre dos o más huesos del tarso[1,2,3,4].

Ha sido descrita desde 1755 por Buffón[1] que probablemente, fue el primero en reconocer la coalición tarsal. Desde entonces. Cruveilhiert[1] en 1829, informó del primer ejemplo del que se tiene constancia de coalición calcaneonavicular; Zuckerkand[1] fue el primero en dar la sinóstosis talonavicular en 1880. Heiple y Lovejoy[1] describieron puentes bilaterales talocalcáneos, uno completo y otro incompleto, en el esqueleto de un indio precolombino encontrado en Ohio y que databa de 1000 d.C. Sus informes documentan la existencia de esta anomalía desde los tiempos antiguos.

Sin embargo hasta 1948, no se informa de la correlación entre puente talocalcaneal medio y pie espástico peroneal por Harris y Beath[1,3].

1.2. Clasificación:

Teniendo en cuenta varios autores[1,5,6] la clasificación más completa es la siguiente:

1- Según su anatomía patológica:

- Sinóstosis es la unión que se produce a través de tejido fibroso.
- Sincondrosis es la unión que se produce a través de tejido cartilaginoso.
- Sindesmosis es la unión que se produce a través de tejido fibroso.

2- Por la forma:

- Completa cuando un puente óseo conecta el talo y el calcáneo.
- Incompleta; una masa de hueso proyectada desde el talo está unida a una masa de hueso proyectada desde el sustentaculum tali por un plato de tejido fibroso o cartílago.
- Rudimentaria encontramos que solo está presente un elemento del puente, es decir la masa ósea se proyecta hacia abajo desde la superficie medial posterior del cuerpo del talo hasta el sustentaculum tali.

3- Por su localización:

- Astrágalo-Calcánea.

** Podóloga.*
*** Profersor Interino Titular Universidad Miguel Hernández. Elche.*
Conferencia presentada en el XXXI Congreso Nacional de Podología. Valencia.
CORRESPONDENCIA: C/ Ronda Norte, 23, 8º A-2 - 30009 Murcia.

- Calcáneo-Escafoidea.
- Calcáneo-Cuboidea.
- Cuboide-Escafoidea.

1.3. Etiología.

La causa exacta de esta patología es desconocida[1,3,5,7,8,9]. Pero existen varias teorías, la mas utilizada dice que esta patología es debido a un fallo en la diferenciación del mesénquima primitivo[1,5,6] con el resultado de la no formación de las articulaciones, lo que podemos confirmar porque también se puede observar en pies fetales. Otra de las teorías hace referencia a la existencia de huesos intertarsales accesorios dentro de huesos tarsales[1,7,9,10] adyacentes principales, sin embargo, esta teoría no es aceptable ya que falla a la hora de explicar la presencia de la coalición tarsal en el feto. Hay varios estudios pero sin conclusiones claras.

Es hereditario y autosómico dominante[1,4,5,6,11]. En la bibliografía hay varios casos en los que varios miembros de la misma familia tenían coalición tarsal según los estudios realizados por Leonard[1] con 31 familias las cuales habían sido tratadas de pie plano peroneal espástico y coalición tarsal.

Puede ocurrir como una anomalía aislada o asociada como por ejemplo a fusiones a nivel del carpo. Pero sin embargo, Leonard[1] en exámenes clínicos y radiográficos no encontró ninguna anormalidad del carpo en 69 pacientes con coalición tarsal. A pesar de la similitud en el desarrollo del carpo y del tarso la aparición de la patología parece no estar relacionada. Ocasionalmente las coaliciones tarsales forman parte de un síndrome general. Apareciendo coaliciones tarsales múltiples o masivas[1,4,12].

Su incidencia exacta es desconocida[1,4,5,6,11,12,13] porque los estudios realizados se han basado en determinados segmentos de población como niños, soldados etc.... Probablemente se da en el 1%[1,4,9] de la población, siendo las más frecuente la Astrágalo-Calcánea y Calcáneo-Escafoidea en un 50%[1,14]. En el 50% posee un carácter bilateral[1,4,11,15]. No tiene ninguna preferencia en función de la raza, pero sí en cuanto al sexo, siendo mayor en el hombre[1,4,11,16,17].

2.CASO CLINICO

2.1. Anamnesis

Paciente de 57 años de edad, sexo femenino y raza blanca que acude a consulta por presentar un dolor submaleolar peroneal, en el pie izquierdo y dolor en la 4ª y 5ª articulación metatarsofalángica que se acentúa en dinámica. Además refiere aplanamiento progresivo del pie izquierdo. Su actividad laboral varía de sedentarismo a muy activo.

Entre sus antecedentes médico-quirúrgicos cabe destacar: una hipercolesterolemia que se encuentra en tratamiento postmenopaúsico desde hace unos años, actualmente se encuentra en tratamiento con vasodilatadores por insuficiencia auditiva, padece lumbalgia crónica con episodios de dolor agudo.

2.2. Antecedentes podológicos.

La paciente está en tratamiento por pie plano desde la infancia sin mejoría con ortesis plantar de distintos tipos hasta la actualidad. En la infancia una coalición es asintomática[1,6,8,11] y sumado a que en una radiografía la unión no se observa, hace más difícil su diagnóstico. Puede existir una pequeña limitación del movimiento pero no tan marcada como en el adulto ya que su unión es cartilaginosa y en el adulto ósea1.

El aplanamiento del pie izquierdo mas que el del pie derecho lo achacó a una herida que tuvo inciso contusa a nivel plantar subescafoideo a los 4 años.

Actualmente lleva en ambos pies una ortesis plantar media de polietileno duro realizado con corrección y en semicarga. Para su confección se uso una técnica de aplicación directa.

2.3.Aparición del dolor.

La paciente presenta un dolor crónico desde hace 6 u 8 años cuando recibió una contusión en el pie izquierdo, el dolor está localizado a nivel submaleolar externo, en el recorrido del peroneo lateral corto y en la articulación de Lisfranc a nivel externo dorsal. El dolor en una coalición será de tipo mecánico en coaliciones avanzadas podrá ser de tipo difuso en reposo y no se localiza a punta de dedo.

Las coaliciones tarsales pueden ser asintomáticas durante toda la vida[1,7,12] y ser diagnosticada de forma casual en una simple radiografía. Por ejemplo, en el estudio de 23 pacientes con coalición tarsal. Jack[1] encontró 5 pacientes (el 22% de los casos) libres de síntomas. Leonard[1] se sorprendió muchísimo al encontrar que ninguno de los 38 parientes próximos de los pacientes con coalición tarsal había sentido ningún síntoma en lo referente a sus pies. O ser sintomáticas, cuando lo son, éstas no duelen antes de los 16 años ya que la aparición depende de la osificación (12-16 años).Como demuestran unos estudios publicados en 1977 por Jayakumar y Cowe[11].

Aparte de la edad de osificación también influyen otros factores; como es la creciente presión y tensión ejercidas sobre el pie debidas al mayor tamaño corporal, a una contusión, alguna actividad fuera de lo normal (andar 10 Km en un día cuando habitualmente sólo anda uno), actividad física, esguince de tobillo que fuerza la articulación...etc.

Como conclusión podemos decir que de niño no duele y en el adulto está determinada por una serie de factores los cuales ya hemos hecho referencia anteriormente.

En el caso de la paciente, aunque siempre noto molestias con aplanamiento progresivo en el pie izquierdo, el dolor crónico le aparece a partir de una contusión el cual sería su factor externo determinante para la aparición del dolor.

2.4. Exploración

Ante una coalición vamos a encontrar una serie de características en su exploración[1,4,11]:

- Valgo de talón
- Pie plano rígido
- Movilidad articular disminuida
- Espasmo peroneo

La biomecánica del pie está alterada en la coalición tarsal, (al no existir la articulación), los movimientos que ésta no puede realizar los intenta compensar el resto de las articulaciones. Por eso el escafoides se va desplazando gra-

dualmente hacia dorsolateral sobre la cabeza del astrágalo, causando una eversión progresiva y una desviación en valgo del calcáneo. Los músculos peroneales disminuyen de tamaño sin espasticidad verdadera, ya que su origen no es neurológico. Estos pueden desarrollarse durante el curso de la enfermedad, en los casos severos el extensor largo común de los dedos puede estar también involucrado. El espasmo muscular puede ocurrir intermitentemente o presentarse continuamente en diferentes grados de severidad; la hiperactividad lo aumenta y el descanso lo alivia. Al intentar colocar el calcáneo en varo los tendones peroneales nos lo impiden y tiran de la parte anterior del pie para la abducción, este movimiento causa un gran dolor al paciente. Este espasmo peroneo también se le denomina en forma de "cuerda de guitarra".

El pie plano rígido viene determinado por el grado de valgo y el espasmo de los peroneos. El grado de valgo tiene grandes variaciones; puede ser muy marcada o tan pequeño que pase desapercibido, por lo tanto el espasmo peroneo y grado de pie plano también.

La restricciones de movimiento en la articulación subtalar y del tarso medio es el hallazgo físico característico. También vamos a encontrar frecuentes esguinces, por la pérdida de la función de la ASA de adaptarse al terreno. Y la limitación de la flexión dorsal pues el calcáneo no posee su amplitud de movimiento chocando así el escafoides y astrágalo, al realizar la flexión dorsal, con manifestaciones radiografía.

El síntoma más común es el dolor en el área subtalar o del tarso medio del pie afectado. Esta aumenta con la actividad y disminuye con el reposo.

Como conclusión podemos explicar la evolución de esta patología en el siguiente esquema:

↓ Disminución del movimiento.

↓

Valgo de talón variable.

↓

Pie plano - espasmo peroneo - abducción de antepié.

↓

Dolor subtalar, peroneal y con la actividad.

Una vez entendido esto, **¿encontramos estos síntomas al explorar a la paciente?**

1 El grado de valgo, el cual no corrige a la maniobra de ponerse de puntillas. (Fig. 1)

2 Aplanamiento progresivo que la paciente nos refiere, y observamos sobre todo si comparamos un pie con otro, el cual no corrige a la maniobra de flexión dorsal del hallux. (Figs. 2 y 3)

3 El dolor en el recorrido de los peroneos que aumenta con la actividad, la imposibilidad de colocar el calcáneo en una posición de varo por el gran dolor que refiere la paciente.

4 Limitación a la flexión dorsal (FD) de la articulación tibioperoneastragalina (TPA) activa y pasiva con la rodilla en extensión en pie izquierdo y ausencia del rango articular de la articulación astrágalo-calcánea y mediotarsiana del mismo pie, compensado con un movimiento de rotación de toda la pierna. (Fig. 4)

5 En la exploración de la marcha observamos un paso corto, un ángulo de Fick aumentado, un aumento de la base de sustentación, limitación a la FD de la articulación TPA, despegue en bloque y un paso corto.

Fig. 1. Visión posterior de ambos pies de la paciente en bipedestación.

Fig. 2 Cara medial del pie derecho con el paciente en bipedestación.

Fig. 3 Cara medial del pie izquierdo con el paciente en bipedestación.

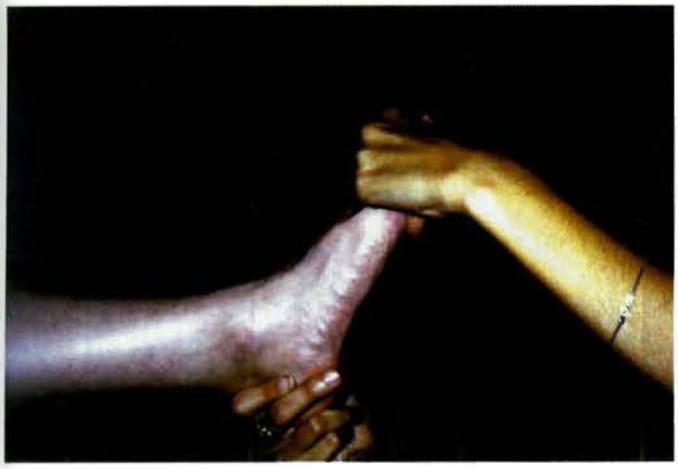

Fig. 4 Movilidad articular disminuida.

Fig. 5 Radiografía lateral del pie izquierdo, en la que se observa los signos característicos de una coalición.

2.5. Pruebas complementarias

La principal prueba complementaria a realizar seria una radiología simple, en segundo lugar una tomografía axial computerizada en aquellos casos en los que una radiología simple no nos aporte mucha información. Luego podríamos realizar otras pruebas, como puede ser una resonancia magnética en aquellos casos donde la coalición no está completamente osificada y no existe mucho dolor. En casos excepcionales el uso de una Gammagrafia, con TC^{99} en el que de observa un aumento de la captación del isótopo en la zona de la coalición o el uso de una artrografía pueden ser útiles para nuestro diagnóstico. Aunque siempre teniendo en cuenta que las dos últimas nunca seria la prueba de elección y que la Gammagrafia por si sola no diagnostica nada y la artrografía es una prueba muy invasiva.

El tipo de radiología simple varia de acuerdo con el tipo de coalición ante la cual nos encontremos. Así por ejemplo, ante una coalición calcáneo-escafoidea las proyecciones a realizar serian una radiografía lateral y una oblicua a 45º. En el caso de una coalición astrágalo-escafoidea, nos aportaría más información una radiografía lateral y dorso-plantar. En el caso de esta paciente, al sospechar de una coalición astrágalo-calcánea las proyecciones a realizar fueron una radiografía lateral y una axial de calcáneo o Harris-Beath.

A/ Radiografía Lateral

Se le realizó una radiografía lateral en carga de ambos pies (Fig. 5). En su pie izquierdo pudimos ver los signos radiológicos característicos de una coalición tarsal astrágalo-calcánea. Se observa mejor si la comparamos con el otro pie donde se encuentra la articulación definida y la ausencia de estos signos (Fig. 6). Estos varían en intensidad dependiendo del tipo de coalición, si el puente intertarsal es completo o incompleto y de la edad del paciente. Los signos a encontrar son:

1 signo de media luna: banda redondeada esclerótica alrededor del sustentaculum tali, por debajo del maleólo externo. Se produce por la incidencia de un rayo transversal a la cara inferior del sustentaculum tali, el cual está hipertrofiado por la coalición[1].

2 cuello del astrágalo hipoplásico, debido a una disfunción o incompetencia mecánica de la articulación de Chopart.

Fig. 6 Radiografía lateral del pie derecho con el paciente en bipedestación.

3 osteofitos en la articulación de Chopart: el cambio secundario más destacado es una prominencia la superficie dorsal y lateral de la cabeza del astrágalo adyacente a la articulación astrágalo-escafoidea. No hay otras señales de artritis degenerativa. No hay cambios hipertróficos sobre el escafoides, el espacio del cartílago articular no está disminuido. Y no hay esclerosis subcondral asociada o cambios óseos. la causa de la prominencia del astrágalo se debe a los continuos microtraumatismos elevadores del astrágalo como respuesta a una anormal biomecánica de la articulación; no es un proceso degenerativo artrítico verdadero aunque puede desarrollarse más tarde en los casos mantenidos sin tratamiento durante largo tiempo.

   Outland y Murphy[1] propusieron que la prominencia del astrágalo es producida por la fricción de la parte dorsal del escafoides con la cabeza del talo durante la dorsiflexión.

4 aunque no están en esta paciente, podemos observar osteofitos en la articulación tibioperoneo-astragalina.

Informe goniométrico

	DERECHO	IZQUIERDO
Inclinación M1	17º	24º
Inclinación astrágalo	21º	25º
C.B.I.	136º	146º
C.B.E	152º	164º
Inclinación calcáneo	16º	9º

B/ Radiografía Dorsoplantar.

Se la realizó una radiografía dorsoplantar en carga de ambos pies. No se observan grandes anomalías o signos los cuales nos hagan sospechar de una coalición astrágalo-calcánea. Por eso hemos de tener presente que según el tipo de coalición debemos realizar una proyección u otra, ya que no siempre se observa en todas las proyecciones. Para este caso lo mejor es en DP y axial. (Fig 7)

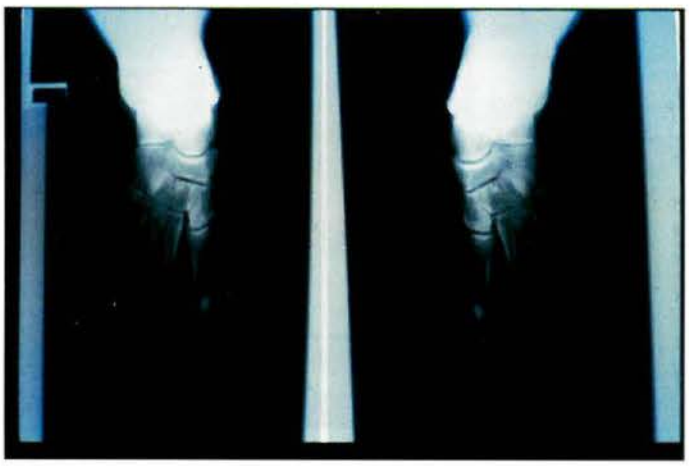

Fig. 7 Radiografía dorso plantar de ambos pies con el paciente en bipedestación.

C/ Proyección axial de calcáneo o Harris-Beath

En condiciones normales vemos dos líneas radiopacas, una interna que corresponde con el espacio articular medio y otra al posterior. Las cuales son paralelas.

En una coalición medial veremos una continuidad del hueso trabecular entre el sustentaculum tali y el talo, haciendo desaparecer el espacio del cartílago en la vista axial. Cuando la coalición es fibrosa o cartilaginosa una línea radiolúcida separa el sustentáculum tali del talo; los márgenes de esta línea radiolúcida son irregulares y existe ausencia de cortical.

En una coalición las 2 líneas pueden no existir o la carilla de la parte posterior esta normal y la otra inclinada. (Fig. 8)

2.6. Tratamiento.

El tratamiento varía acorde con el tipo de coalición, la edad del paciente, el grado de deformidad, el grado de invalidez causada por el dolor y el espasmo muscular.

Cuando la coalición es asintomática el tratamiento irá encaminado a estabilizar la asa para evitar el movimiento y esos factores externos que la convertían en sintomática.

Fig. 8 Radiografía axial de calcáneo del pie izquierdo.

Cuando es sintomática, el objetivo del tratamiento será evitar el dolor en la medida de lo posible, se tratará de estabilizar con una plantilla mejorando la calidad de vida del paciente. En etapas más agudas se le recomendará reposo, tratamiento con AINES e incluso está indicado el uso de férulas o tobillera. No se sabe si la manipulación bajo anestesia tiene algún valor, no se recomienda la inyección de corticoesteroides. Braddock[1] estudió la historia de 28 pacientes con pie plano espástico peroneal, algunos de estos pacientes fueron tratados con manipulación bajo anestesia (cirugía), una férula (escayola) por debajo de la rodilla o una órtosis. La mitad de estos pacientes continuaron teniendo síntomas menores durante muchos años pero sólo el 10% estaban incapacitados con dolor persistente y requirieron tratamiento con cirugía. Pero lo mas interesante de este estudio fue que lo síntomas más severos eran en aquellos pacientes sin anomalías tarsales aparentes que en los que era obvio la existencia de una barra intertarsal. Esto supuso la realización de un estudio mas en profundidad mediante tomografía axial computerizada, la cual reveló coaliciones parciales y ocultas.

Como última opción y en casos de mucho dolor se recomendará un tratamiento quirúrgico que consistira en hacer una triple artrodesis de los huesos del tarso estabilizando el pie en supinación en aquellos pacientes los cuales presenten cambios degenerativos. El dolor desaparece pero el pie queda muy mal funcionalmente por lo que tendría que llevar una plantilla el resto de su vida. Y la realización de una reserción para pacientes de menos de 16 años y sin cambios degenerativos.

Objetivo: mejorar la calidad de vida.

Tratamiento instaurado:

Se le realiza una plantilla ortopédica termoconformada de EVA de baja densidad, el molde del pie del paciente fue tomado mediante espuma fenólica con el paciente en carga. En ella se busco estabilizar la articulación astrágalo-

calcánea mediante cazoleta, sin rectificar el arco longitudinal interno. Ortesis instaurada: (Fig. 9)

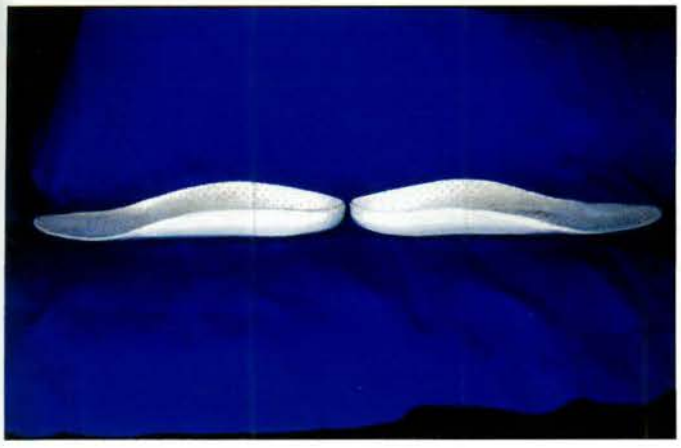

Fig. 9 Primer tratamiento instaurado. Ortesis plantar termoconformada.

1ª Capa: EVA 40-32mm

2ª Capa: refuerzo más cazoleta media reforzada 2 cm posterior, aleta externa prolongada retrocapital, ALI sin rectificar.

3ª Capa: pieza retrocapital de látex de media densidad con altura máxima en 2º MTF de 7 mm en el pie derecho, ya que presenta sobrecarga metatarsal central.

4ª Capa: estabilizar más forro inferior.

Evolución (4 meses) → la paciente no nota alivio, deforma la plantilla con presencia de grietas en la zona posterior de la cazoleta y además refiere que "le falta apoyo a nivel del ALI".

Tratamiento nuevo → Se buscó estabilizar la articulación por medio de la elevación del arco longitudinal interno en vez de la cazoleta y un material mas duro. a los 4 meses la paciente nota bastante mejoría. (Fig. 10)

También se le recomienda el uso de calzado fisiológico estable con contrafuerte resistente, tacón bajo y ancho, con sujeción en el empeine (acordonado o similar), suela de cuña o enfranque resistente, horma recta o mínima aducción y suela flexible, pero indeformable.

2.7. Diagnóstico Diferencial

Ante un paciente el cual sospechamos que presenta una coalición tarsal, debemos realizar un diagnóstico diferencial con una serie de patologías, las cuales, en clínica presentan cierta similitud. Debemos enfocarlo desde diversos puntos de vista, el primero haciendo referencia a aquellas patologías que presentan pie plano adquirido como son:

- Por hiperlaxitud: asociado a Síndromes (Down, Ehrlers-Danlos, Marfan) o esenciales.

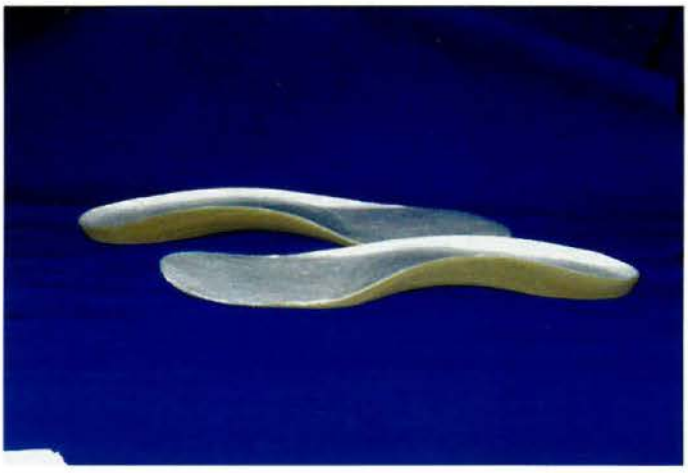

Fig. 10 Segundo tratamiento instaurado. Ortesis plantar termoconformada.

- Por imbalance muscular como la contractura del tríceps sural, tibial posterior, escafoides accesorios, lesión neurológica y enfermedad neuromuscular.
- Por problemas artríticos como en la artritis reumatoide y reumatismos seronegativos.
- Traumática.

También con las patologías asociadas al pie plano congénito como el astrágalo vertical congénito y el calcáneo valgo. Así como de aquellas patologías cuya marcha es en abducción como por ejemplo las torsiones tanto femorales como tibiales.

3.- CONCLUSIONES.

Las coaliciones tarsales producen pies planos valgos rígidos, aunque a veces causan pies cavos, pero su incidencia es menor, y su diagnóstico por medio de radiografía es bastante simple sin tener que ayudarnos de técnicas de diagnóstico por imagen más invasivas o más caras, y un signo identificativo de estas coaliciones es la posibilidad de comparación de las radiografías de los dos pies ya que esta comparación nos dará más información sobre la coalición que si analizamos sólo la radiografía del pie que presenta la lesión ósea.

Habiendo sido este el caso, que tras un tratamiento desde la infancia de pies planos nunca se la había diagnosticado de colaición tarsal, fenómeno patológico que se observa claramente con la comparación simple de las radiografías laterales a nivel del tálamo y el seno del tarso del pie sano y del pie que presentaba un pie plano.

AGRADECIMIENTOS.

Quisiéramos agradecer a Beatriz Alija, Estefanía Guillén, Cristina Carrillo y Ainara Rodríguez por su ayuda prestada en la realización previa de este trabajo y por último a Almudena Fernández.

BIBLIOGRAFIA

1- **TACHDJIAN MO.** *The Child´s Foot.* Philadelphia: WB Saunders Company; 1989.

2.- **KUMAI T, TAKAKURA Y, AKIYAMA K, HIGASMIYAMA I, TAMAI S.** *Histopathologycal study of nonosseous tarsal coalition.* Foot Ankle Int 1998 Aug; 19(8): 525-31.

3.- **KULIK SA, CLANTOR TO.** *Tarsal Coalition.* Foot and Ankle Int 1996 May; 17(5): 286-96.

4.- **EHRLICH MG, ELMER EB.** *Tarsal Coalition.* Jahss MH, editor. Disorders of the foot & ankle: Medical and Surgical Management: Vol I. 2ª Ed. Philadelphia: WD Sounders Company; 1991.

5.- **STEVEN A,KULIK M, THOMAS O.** *Tarsal coalition.* Foot and Ankle International, 17(5);1996:286-296.

6.- **SAKELLARIOU A, CLARIDGE RJ.** *Orthopedics,*1999 Nov, 22(11):1066-1063.

7.- **LOWY LJ.** *Pediatric Peroneal Spastic flatfoot in the absence of coalition: A suggested Protocol.* J Am Podiatric Med Assoc 1998 Apr; 88 (4): 181-91.

8.- **ESPINAR SALOM E.** *Coaliciones tarsianas.* En: Nuñez-Samper M, Llanos Alcazar LF, editores. Biomecánica, medicina y cirugía del pie. Barcelona: MASSON SA; 1997. p. 154-159.

9.- **KNAPP HP, TAVAKOLI M, LEVITZ SJ, SOBEL E.** *Tarsal Coalition in an adult with varus feet.* J Am Podiatr Med Assoc 1998 Jun; 88(6): 295-300.

10.- **ROCHERA VILASECA R.** *Pie Plano.* En: Nuñez-Samper M, Llanos Alcázar LF, editores. Biomecánica, medicina y cirugía del pie. Barcelona: MASSON SA; 1997. p. 184-201.

11.- **LEPOW GM, VALENZA PL.** *Flatfoot Overview.* En: Lepow GM, editor. Flatfoot and Flatfoot Surgery. Clinics in Podiatric Medicine July 1989; 477-489.

12.- **BUCKHOLZ JM.** *Peroneal Spastic Flatfoot.* En: McGlamry EA, editor: Fundamentals of Foot Surgery. Baltimore: Williams and Wilkins; 1987. p. 337-344.

13.- **DUTOIT M.** *Talocalcaneal Bar Resection.* J Foot Ankle Surg 1998 May-Jun; 37(3): 199-203. cav

14.- **MCCREA JD.** *Pediatric Orthopedics of the Lower Extremity: An instructional Handbook.* New York: Futura Publishing Company, Inc; 1985.

15.- **ROCHERA VILASECA J, BOSCH AGUILA.** *Pie plano.* Jano 1985; 664-M.

16.- **ROOT HL, ORIEN WP, WEED JH.** *Normal and abnormal function of the foot: clinical biomecanics*: volumen II. Los Angeles: Clinical Biomechanics Corporation; 1977.

17.- **NETTER**. *Sistema músculo esquelético.* Tomo 8(2), Ed:Masson-salvat medicina 1995:98-99.

Grandes Estrenos

SLIMER

Plantillas de Silicona EXTRA FINAS.
Muy delgadas. Talla única. Reducción del dolor en antepie y talón. Descanso.

VERSIL

Mezcla de siliconas especiales, con aceites minerales.
Ideal para DESCARGAS, ALMOHADILLADOS y en el tratamiento de VERRUGAS PLANTARES.

Histofreezer®

Agente crioterapéutico para el tratamiento de verrugas.

- Tan efectivo como el Nitrógeno líquido
- Bajo coste por tratamiento.
- Indoloro.

Pinky Gel

Pinky, de suave tejido elástico con una plantilla de GEL en su interior.
Disponible en 4 tallas.
Pie diabético. Pies doloroses y delicados.

Herbitas
Productos Herbitas, S.L.

C/. Concha Espina 4, B. 46021 VALENCIA (Spain) • Tel.: 96 362 79 00 • Fax: 96 362 79 05 • http://www.herbitas.com • E-mail: herbitas@retemail.es

broker's 88

Correduría de Seguros

BENEFICIESE HOY DE NUESTRAS CONDICIONES ESPECIALES

SEGURO DE BAJA LABORAL

Le aseguramos unos ingresos fijos cuando se encuentre de baja por enfermedad o accidente, a través de compañías de gran solvencia y prestigio.

INDEMNIZACIÓN	PRIMAS MENSUALES			
Pesetas mensuales	*Franquicia 30 días*	*Franquicia 15 días*	*Franquicia 7 días*	*Sin franquicia*
150.000	1.417	2.208	2.650	4.583
300.000	2.833	4.417	5.300	9.167

Pueden contratarse desde 30.000 hasta 900.000 pesetas mensuales. Forma de pago mensual, trimestral, semestral o anual *SIN RECARGO* (recibo mínimo 5.000 ptas).

SEGURO ACCIDENTES-INVALIDECES PARCIALES

Cualquier accidente que afecte a sus manos, a sus dedos, a su vista o a su voz pondría en peligro el ejercicio de su profesión y sus ingresos. Por ello BroKer's 88 ha diseñado un seguro que le permitirá compensar dicha pérdida de ingresos.

PÉRDIDA O INVALIDEZ (según el siguiente baremo).

Dedo pulgar o índice	60.000.000	Dedo medio	54.000.000
Última falange (dedo pulgar o índice)	24.000.000	Pérdida de la visión, habla o audición	60.000.000

FALLECIMIENTO

Capital contratable desde 10 millones invalidez parcial, total y fallecimiento 10.745 ptas anuales.

OTROS SEGUROS

SEGUROS DE VIDA	*CONSULTAS*	*A.SANITARIA*	*HOGAR*	*VIH-SIDA*	*AUTO*
Tarifas exclusivas	25% descuento	Primas especiales	25% descuento	50% descuento	Tarifas especial

PIDA, SIN COMPROMISO, PRESUPUESTOS DE ÉSTOS U OTROS SEGUROS.

901 10 88 88

info@brokers88.es - www.brokers88.es

REVISTA ESPAÑOLA DE PODOLOGIA

MONOGRAFICO
CIRUGIA PODOLOGICA

2.ª EPOCA / VOL. XII / NUM. 3 / MONOGRAFICO MAYO 2001

FEDERACION ESPAÑOLA DE PODOLOGOS

RELAXBEL CREMA
Relajante y descongestiva
RELAXBEL SOLUCION
En envase pulverizador

- Mejora la microcirculación periférica.
- Reduce el cansancio y edemas en piernas y pies.
- Evita la formación de varices.
- Relajante post-deportivo.

LENSABEL CREMA
Hidratante y nutritiva

- Grietas por resecamiento.
- Descamación en piernas y pies.
- Cualquier problema de deshidratación dérmica.

BELENSA TALCO
Antitranspirante secante

- Hiperhidrosis.
- Bromhidrosis.
- Evita irritaciones mecánicas.
- Basta espolvorear el calzado.
- Absorbe sudor y mal olor.
- De amplio uso en el deporte.

BELENSA
ANTITRANSPIRANTE SPRAY
ANTITRANSPIRANTE CREMA
Antitranspirante,desodorante

- Hiperhidrosis.
- Bromhidrosis.
- Corrige alteraciones dérmicas debidas a la sudoración.
- Regula la transpiración.
- Con acción bactericida.

Lensa

Laboratorio de Especialidades Nacionales, S.A.
LENSA - c/ Potosí 2 - 08030 Barcelona - Spain

MADE IN SPAIN

SPLENDID®
SPECIAL SHOES

CALZADOS ESPECIALES PARA PIES ESPECIALES



El calzado más cómodo durante más horas.



Aceptan: PLANTILLAS, DEDOS GARRA, JUANETES, PIES EXTRA-ANCHOS.

CALZASALUD®
Calzados especiales para pies delicados.

Calzados de Señora y Caballero

SUPERCOMODOS

disponibles en 3 anchos diferentes.

Calzamos todo tipo de:

- Juanetes.
- Dedos garra, montados, etc.
- Pies doloridos.
- Pies extra anchos.
- Plantillas.

SECCIONES ESPECIALES PARA:

- Camareros/as
- Personal Sanitario
- Diabéticos
- Personal Religioso

ATENDEMOS LAS INDICACIONES DE LOS SEÑORES PODÓLOGOS.

C/. García de Paredes, 26
28010 MADRID • Tel. **914 476 614**

C/. Pedro III "El Grande", 38
46005 VALENCIA • Tel. **963 737 793**

C/. Jussepe Martínez, 4 (semiesq. Alfonso I)
50003 ZARAGOZA • Tel. **976 290 585**

PUBLICACIONES DE LA F.E.P.

Patología metatarso-digital

Desarrollo científico del Programa del XXII Congreso Nacional de Podología. Madrid
28 artículos; 17 videograbación (reseña); 11 pósters (reseña y reproducción)
Edita Federación Española de Podólogos-Comité Organizador del XXII Congreso Nacional de Podología, 1991.
301 páginas, Tela, 315 ilustraciones, blanco y negro; Tamaño 24x17 cm.;
ISBN 84-404-9481-5
Precio 3.000 Ptas.

El pie en los albores del siglo XXI

Edita Federacion Española de Podólogos
140 páginas.
Tela
Ilustraciones, blanco-negro y color
Tamaño 23x16,5 cm.
Precio 3.000 ptas.



Atlas de Cirugía del Pie

Edita Federación Española de Podólogos
I.S.B.N.: 84-605-3155-4 (Versión española)
290 páginas
Tela
Ilustraciones, blanco-negro
Tamaño 24,5x19 cm.
Precio 9.000 ptas.

Revista Española de Podología

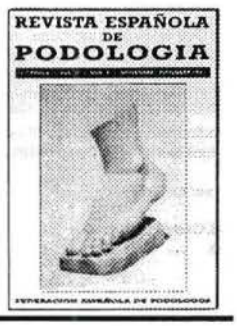

Colección 1ª Epoca, años 1968 hasta 1989, 7 tomos: 35.000 ptas.

Colección 2ª Epoca, años 1990 hasta 1999 10 Tomos: 50.000 pts.

Tomos sueltos 1ª y 2ª Epoca: 6.000 ptas.

Revistas sueltas, unidad: 800 ptas

Guía Farmacológica en Podología

Edita Federación Española de Podólogos
© Federación Española de Podólogos.
272 páginas
Encuadernado con hilo vegetal y portadas en cartulina Tela
Tamaño 17x24 cm.
Precio 4.000 ptas.

REVISTA ESPAÑOLA DE PODOLOGIA

ORGANO DE LA FEDERACION ESPAÑOLA DE PODOLOGOS

S U M A R I O

TEMAS A REVISION

RADIOLOGIA QUIRURGICA EN EL HALLUX ABDUCTUS VALGUS 166

ARTROSCOPIA DE LAS ARTICULACIONES METATARSOFALANGICAS. ULTIMOS AVANCES 186

ORIGINALES

MATRICECTOMIA TOTAL UNGUEAL. MODIFICACION DE LA TECNICA ZADIK 155

ANALISIS RADIOLOGICO DE LOS SESAMOIDEOS POST-OPERACION DE HALLUX VALGUS 159

CONSULTA DIARIA / CASOS PRACTICOS

TECNICA DE AUSTIN-AKIN. ESTUDIO RETROSPECTIVO RADIOLOGICO DE 10 CASOS 178

CIRUGIA EN LA ENFERMEDAD DE FREIBERG. A PROPOSITO DE UN CASO 200

FRACTURAS DE CALCANEO. A PROPOSITO DE DOS CASOS CLINICOS 190

FE DE ERRATAS

En la Revista 2ª Epoca, Vol. XII, Num. 2, de Marzo-Abril, 2001 en el artículo Secuelas Poliomielíticas en miembros inferiores, como autor aparece:

GARCIA BLAZQUEZ, Francisco Javier

Cuando debe ser:

GARCIA BLAZQUEZ, Francisco Manuel

Matricectomía total ungueal. Modificación de la técnica de Zadik

P O R T A D A

PORTADA: HOSPITALARIO ATENDIENDO A UN PEREGRINO, SIGLO XV
CALIZA GRIS TOURNUS, 60x75x30 cm.
LYON, MUSEE TORIQUE, HÔTEL CRADAGNE.

REVISTA ESPAÑOLA DE PODOLOGIA

ORGANO DE LA FEDERACION ESPAÑOLA DE PODOLOGOS

Vehículo creado para promover y reforzar las relaciones entre los profesionales podólogos de España y divulgar los trabajos, comunicaciones, avances, noticias y todo lo relacionado o de interés para el podólogo y la Podología.

DIRECTOR
José Valero Salas

SUBDIRECTOR
Juan Antonio Moreno Isabel

REDACTOR JEFE
Manuel Moreno López

CONSEJO DE REDACCION
José Claverol Serra
Evaristo Rodríguez Valverde
Luis Martínez Gómez
Julio Escalante Rivas
José Luis Salcini Macías
Miguel Hernández de Lorenzo Muñoz
Elías D. González Pérez

CONSEJO DE ADMINISTRACION

Presidente
José Andreu Medina

Vicepresidente
José Valero Salas

Secretario General
Manuel Moreno López

Administrador General
Claudio Bonilla Sáiz

Consejeros
Juan Antonio Moreno Isabel
Sindulfo Iglesias Llaneza

COMISION CIENTIFICA

Guillermo Lafuente Sotillos
Montserrat Marugán de los Bueis
Alvaro Ruiz Marabot
Bernat Vázquez Maldonado
Pedro M. Galardi Echegaray
Luis J. Garcés Gallego
Carolina Alonso Montero
José Ramos Galván
Luis Martínez Camuña
Manuel Moreno de Castro
José Luis Lázaro Martínez
Francisco Javier García Carmona
Antonio Córdoba Fernández

AVISOS: La Redacción no se hace responsable de los contenidos de los artículos publicados en la Revista Española de Podología, de los cuales se responsabilizan directamente los autores que los firman.

La Redacción se reserva el derecho de reimprimir los originales ya publicados, bien en la propia R.E.P. o en otras publicaciones de su incumbencia.

Queda prohibida la reproducción total o parcial de los trabajos publicados, aún citando su procedencia, sin expresa autorización de los autores y la Redacción.

Redacción: San Bernardo, 74 - Tel. 91 531 50 44
Fax: 91 523 31 49 - 28015 MADRID

Impresión: RAYDA, S.L. - Fuendetodos, 14-16
Tel. / Fax: 91 463 16 12 - 28047 MADRID
Depósito Legal: B-21972-1976
ISSN-0210-1238. N.º de SVR-215

MATRICECTOMIA TOTAL UNGUEAL. MODIFICACION DE LA TECNICA DE ZADIK

* MORILLAS SUAREZ, Carmen
*MARTOS MEDINA, Dionisio

INTRODUCCION

La patología ungueal sigue siendo una de las causas más frecuentes de visita al podólogo, es el caballo de batalla, coincidimos con el estudio estadístico de la CLINICA PODOLOGICA DE LA U.B.[1]

En el se habla de un 43,2% siendo la ONICOCRIPTOSIS, la primera en incidencia 35,6%. cifra que pensamos puede verse aumentada teniendo en cuenta el clima y la orografía de la ciudad.

Los tratamientos que los podólogos ofrecemos son cada vez menos cruentos y más estéticos, aunque a veces no es posible la reconstrucción estética siendo otros elementos los que prevalecen como es la resolución de un problema acuciante y de una forma definitiva. Tal es el caso que hoy traemos a este Congreso.

TRATAMIENTOS QUIRURGICOS UNGUEALES

- Resección de la espicula ungueal sobrante
- Matricectomias parciales
- Matricectomias totales

Las matricectomias totales a pesar de ser una de las primeras técnicas quirúrgicas descritas en el tratamiento del pie humano, en la bibliografía podológica,[2] Pensamos que sólo se debe recurrir a ello cuando exista un fracaso o una yatrogenia de otras técnicas.

Explicándole al paciente cual va a ser el resultado y el porqué de la elección de la técnica. Con especificación en el consentimiento informado.

Indicaciones de La M. Total.	ONICOGRIFOSIS
	YATROGENIAS
	TRAUMATISMOS
	MICOSIS CRONICAS

ESTUDIO DEL CASO

El caso que nos ocupa es una paciente de 14 años, que desde los 4 años sufre onicocriptosis, dato que nos hace sospechar que se tratase de una onicocriptosis congénita. Habiendo sufrido todo tipo de tratamientos conservadores y quirúrgicos, incluidas dos extracciones totales de la lamina ungueal.

Tanto la paciente como sus padres de entrada nos solicitan que acabemos definitivamente con el problema de la uña, demandándonos una amputación falángica si es precisa.

Nos encontramos con una uña umbilicada con ausencia de borde libre, con una clara panhipertrofia labial, siendo la parte distal de la uña la que más problemas da en este momento, provocando dolor continuo e infecciones locales. Se aprecia ligera hiperextensión de la falange distal con ligero engrosamiento del borde distal libre, por lo que sospechamos pueda tratar de del inicio de una exóstosis.

Fig. 1

1 Revista Española de Podología. 2º época/ vol. X /num. 7/MONOGRAFICO NOVIEMBRE 1999.
2 Cirugia pediátrica, Steven M. Krych.Podologia Atención Primaria.Robbins.

** Podólogos. Conferencia presentada al XXXI Congreso Nacional de Podología (Valencia, octubre de 2000).*

Fig. 2

En el estudio radiológico se aprecia una clara exóstosis. Confirmándose nuestra sospecha. Debido al historial y consecuentemente de haber tenido largos periodos el borde distal libre de uña (dos ablaciones totales en 1 año) el periostio haya sufrido, produciéndose una excrecencia en el proceso de reconstrucción del mismo,(consecuente al roce del calzado, pequeños traumatismos y posiblemente la anatomía del dedo)

DISTINTAS TECNICAS

Desde un principio nos queda claro que la técnica ha de ser quirúrgica y que la uña debe ser sacrificada. Por lo tanto practicaremos una MATRICECTOMIA TOTAL, estudiamos varias técnicas, nos dilataríamos en el tiempo si intentásemos referir todas las técnicas existentes, por lo que nos limitamos a referir algunas.

Queda claro que los objetivos son: la onicocriptosis y la exóstosis.

TECNICA DEL DR. EARL KAPLAN

Se resecciona la placa ungueal realizando dos incisiones a cada lado de los canales ungueales extendiéndose 1,5 cm por detrás del eponiquio. El colgajo eponiquial formado es cuidadosamente separado y retraído. Se practican dos incisiones por fuera de los canales ungueales y una tercera incisión en la parte distal del dedo. Esta técnica si permite extirpar una exóstosis pero estimamos que el periodo de cicatrización será muy largo, ya que será por segunda intención, puesto que el hueso queda totalmente expuesto. Por lo que la desestimamos.

TECNICA MINI-KAPLAN

Es una modificación de Mercado sobre la Técnica Kaplan.

En la que una vez extraida la uña, se realiza un colgajo eponiquial, a fin de extirpar la matriz ungueal. Esta técnica está más indicada para los dedos pequeños, aparte de que no nos facilita la extirpación de la exóstosis, por lo que tampoco creemos que sea la más adecuada.

TECNICA DE SYMES

Esta técnica fue descrita en un principio por Hukill (1870) y revisada por Lapidus (1933) (imagenes en pagina 152 Podología F. Weinstein)

Es el tratamiento más radical para la distrofia de la uña implica el levantamiento quirúrgico de la uña entera, lecho, rodetes ungueales, matriz y resección de la mitad de la falange distal.

Esta técnica a pesar de ser muy útil por su efecto correctivo, presenta algunas desventajas, como son el acortamiento del dedo del pie, creando un muñón terminal bulboso, el potencial fracaso de la sutura al desprenderse el colgajo flexible plantar, formación de cicatriz hipertrófica, y posible aparición de un quiste epidermoide, pudiendo presentar unos resultados estéticos inaceptables.

TECNICA DE OWENS (1962)

Consiste en una modificación de Winograd practicando la escisión de los bordes invertidos medial y lateral de la uña, la técnica es similar a la de Kaplan con la variante de que permite la escisión de los labios ungueales laterales, pero no nos soluciona el problema del borde libre de la uña.

TECNICA DE JONES (1965)

Utiliza un injerto del dorso del pie y colocado sobre la superficie dorsal desnuda, estimamos que esta técnica podía dar problemas cicatriciales, por lo que es desestimada.

TECNICA DE WHITNEY (1968)

Practica una ablación total y extirpa la matriz ungueal a través de una incisiones laterales y hacia atrás, es una variante de la técnica mini-kaplan.

TECNICA OSTEOTRIPSICA.

Consiste en un raspado de la matriz ungueal con un micromotor o lima manual, con ella no se puede tratar el problema de la hipertrofia de los bordes ungueales ni el de la exóstosis, por lo que es descartada en este caso.

Fig. 3

Fig. 4

TECNICA DEL ALCOHOL FENOL

Es obvio que todas las técnicas que no nos dejen el periostio libre no nos van a servir, por ello también descartamos esta técnica.

Analizando todas estas técnicas y otras encontradas similares a las aquí expuestas, pensamos que las opciones pueden serlas técnicas:

Kaplan, Syme o Zadik. Por lo que proponemos la técnica que Zadik modificó de la técnica Syme, por ser menos mutilante que la Syme y de más rápida cicatrización que la técnica Kaplan.

TECNICA DE ZADIK 1950.

Zadik propugnaba la obliteración del lecho ungueal del dedo gordo sin acortamiento de la falange distal.

Aunque la originalidad se le ha atribuido a Zadik, la técnica fue descrita por Quenu en 1887, revisada posteriormente por Wilson en 1944. Es la que vamos a desarrollar

Todas estas técnicas expuestas erradicarían la uña de forma definitiva pero no la exóstosis por lo que la técnica seleccionada es la TECNICA DE ZADIK, por los criterios siguientes.

SELECCION DE LA TECNICA DE ZADIK

1º La niña y los padres demandan una solución definitiva, propuesta esta técnica y explicado que hay que sacrificar la estética y que la uña desaparecerá, lo aceptan. Y así se refleja en el consentimiento informado.

2º Debido a las dos ablaciones en un periodo de un año, que al estar el borde distal libre de uña y con el rozamiento lógico del calzado se ha podido producido una estimulación perióstica consecuente a la tumefacción que palpamos. Por lo que elegimos esta técnica a fin de que nos deje visualizar la calidad y estructura del hueso.

3º Pensamos que con esta técnica erradicaremos el problema de forma definitiva abordando la exóstosis, procurando una recuperación corta (15 días), no hay acortamiento de la falange y como ya he dicho la paciente no solamente esta de acuerdo en sacrificar la uña si no que es lo que desea.

DESARROLLO DE LA MISMA

Se realizan los controles analíticos, radiológicos y exploratorios pertinentes, No hallando patologías que impidan la técnica quirúrgica. Se obtiene el consentimiento informado y se procede a la realización de la misma:

- Se realiza bloqueo anestésico con lidocaina al 2% sin adrenalina
- Suavemente se despega el eponiquio.
- Se realiza una incisión en forma de H, coincidiendo la barra de la H en la zona eponioquial.
- Se liberan los rodetes hipertróficos.
- Se escisiona el borde distal, diseccionándolo y echándolo hacia atrás.
- Se avulsiona la uña entera, liberándola con la ayuda de bisturí del 15.
- Una vez el lecho ungueal libre se realiza una exhaustiva limpieza del mismo, legrándolo al completo incidiendo en la zona matricial.
- Se lava con solución salina.
- Se libera el periostio con ayuda de un bisturí del 15 o una gubia.
- Una vez que se ve el hueso expuesto se lava abundantemente con solución salina.
- Se aborda la exóstosis dorsal y se legra con lima manual depurando al máximo el lecho ungueal.
- Se envia a anatomía patológica la exóstosis extraida.
- Se vuelve a lavar con solución salina.
- Se aproxima el borde distal a proximal con un primer punto de sutura doble o colchonero con material no reabsorvible de 4-0.
- Se continua cerrado las incisiones con la misma sutura.
- Se aplica un vendaje mullido, se vigila la herida a las 48 horas.

Fig. 5

Fig. 6

Fig. 7

- Los puntos se pueden retirar pasados 10 ó 15 días.

Resultado de anatomía patológica Metaplasia fibrocartilaginosa osificante.

CONCLUSIONES

El resultado de la técnica es muy gratificante, consiguiendo el objetivo primordial, que es la erradicación del problema ungueal de la paciente. La cicatrización es rápida permitiendo la deambulación a partir de las 24 horas de la intervención.

Se da de alta provisional a los 20 días y se revisa a los seis meses.

Aunque ya he dicho que tuvimos que sacrificar la estética la paciente quedo gratamente satisfecha.

Proponemos esta técnica en casos similares, por la sencillez de la misma y su buen resultado.

Quedando claro que la elección de esta técnica fue porque nos encontrábamos ante una uña umbilicada ausente de borde libre y con una exóstosis dorsal.

BIBLIOGRAFIA

1.- **E FONSECA CAPDEVILA; J.C. MORENO JIMENEZ.** *Patología Ungueal.* Jarpyo Ediciones, S.A. 1994 - Madrid.

2.- **D.A.R. DE BERKER; R. BARAN; R.P.R. DAWBER.** *Manual de enfermedades de las uñas y su tratamiento.* (E.D.I.M.S.A.) 1998 Madrid.

3.- **JOAQUIN YAGÜE DE PAZ.** *Onicocriptosis y exostosis subungueales. Relaciones e incidencias entre ambas patologías.* Casos clínicos. Patología Metatarso-Digital, XXXI Congreso Nacional de Podología, Madrid 1990.

4.- **STEVEN M., KRYCH.** *Cirugía Podiatrica.* Atenció Primaria. Robbins. Editorial Médica-Panamericana. 1995.

5.- **HIDALGO RUIZ, SONIA.** *Clasificación de las Patologías Ungueales.* Estadistica de la Clínica Podológica de la Universidad de Barcelona. Revista Española de Podologia. 2ª época. Volumen X. nº 7. Monográfico Noviembre 1999.

6.- **OLLER ASENSIO, ANTONIO.** *Onicomalias.* Revista Española de Podología. 2ª época. Volumen III. nº 7. Monográfico Patología Cutánea del pie. 1992.

7.- **ALBIOL FERRER, JOSE Mª; GIRALT DE VECIANA, ERIC; MARUGAN DE LOS BUEIS, MONTSERRAT; NOVEL MARTI, VIRGINIA; OGALLA RODRIGUEZ, JOSE MANUEL; VALERO SANTIAGO, LIDIA;ZALACAIN VICUÑA, JOSE ANTONIO.** *Lamina Ungueal.* Revista Española de Podología. Epoca 2ª. Volumen II. nº 6 Septiembre-Octubre 1991.

8.- **JOSE ANTONIO TEATINO.** *Nuevas aplicaciones del Cianocrilato en podología. (figura 6).* Revista Española de Podología. 2ª Epoca. Volumen X. nº 8. Noviembre-Diciembre 1999.

9.- **O.A. MERCADO.** *Atlas de Cirugía del Antepié.* Capítulo 2. Cirugía de la Uña. (Fig. 2-1E)(Fig. 2-3B)(Fig. 2-4B)(Fig. 2-4F)(Fig. 2-5E)(Fig. 2-5G)(Fig. 2-5H)(Fig. 2-7B). Federación Española de Podólogos. Copyright 1995.

10.- **DIONISIO MARTOS MEDINA.** *Manual de Procedimientos en Cirugía del Antepié.* Cirugía Ungueal. 29-X-1998.

11.- **IRVING YALE.** *Onicología.* Podología Médica. Editorial J.I.M.S. 1978.

12.- **PODOLOGIA.** Wenstein, F. Ed. Salvat 1970

ANALISIS RADIOLOGICO DE LA POSICION DE LOS SESAMOIDEOS POST-OPERACION DE HALLUX VALGUS

* GONZALEZ SAN JUAN, Manuel
* AYCART TESTA, Javier

RESUMEN

Se ha realizado un estudio retrospectivo para evaluar si el aparato sesamoideo se mueve en relación con el antepié en la cirugía del hallux abductus valgus. Entre 1992 y 2000, se trataron quirúrgicamente 144 pacientes (199 pies). Se calcularon las medidas preoperatorias y postoperatorias de los ángulos del antepié obteniendo los siguientes resultados medios: ángulo del hallux abductus de 33.89º corregido hasta 7.23º, ángulo intermetatarsal de 16.54º corregido a 5.20º, posición del sesamoideo tibial de 5.03 corregida a 3.31, y distancia entre el sesamoideo tibial y el II metatarsiano de 20.79 cambiada a 21.64; de hecho, fue ésta la única medida que no se alteró significativamente por la cirugía, por lo que no influye en el aumento en la posición del sesamoideo tibial. Por tanto, la corrección en la posición de los sesamoideos es un resultado directo de la desviación lateral de la cabeza metatarsiana, inducida quirúrgicamente sin ayuda alguna del cambio posicional del aparato sesamoideo relativo al resto del antepié.

ABSTRACT

A retrospective study was conducted to evaluate whether the sesamoid apparatus moves in relation to the forefoot in hallux abductus valgus surgery. From 1992 to 2000, 144 patients (199 feet) were treated by surgical correction. Preoperative and postoperative measurements of forefoot angles were calculated with the following mean results obtained: hallux abductus angle of 33.89º corrected to 7.23, intermetatarsal angle of 16.54º corrected to 5.20º, tibial sesamoid position of 5.03 corrected to 3.31, and tibial sesamoid-second metatarsal distance of 20.79 changed to 21.64; in fact, this was the only measurement that was not significantly affected by the surgery, so it does not affect the improvement of tibial sesamoid position. Therefore, the correction in sesamoid position is a direct result of the lateral deviation of the metatarsal head, surgicaly induced without any aid from positional change of the sesamoid apparatus relative to the rest of the forefoot.

PALABRAS CLAVE

Cirugía del hallux abductus valgus. Aparato sesamoideo. Posición del sesamoideo tibial.

KEY WORDS

Hallux abductus valgus surgery. Sesamoid apparatus.Tibial sesamoid position.

INTRODUCCIÓN

Cuando llega a nuestra consulta un paciente con Hallux Abductus Valgus (HAV) y decidimos tratarlo realizando algún tipo de osteotomía correctora de la deformidad, son varios los factores que hemos de valorar.

El paciente mide su problema según duele la deformidad, molesta con el calzado, y también según se complica su vida en el periodo postoperatorio con discapacidad, absentismo laboral, inflamación y secuelas posibles. Los hallazgos clínicos y radiológicos, muestran la magnitud en la deformidad para la que escogeremos una técnica quirúrgica.

Los podólogos escogemos alguna entre las osteotomías del I metatarsiano, basilares, metafiso-diafisarias y distales. Con las proximales se corrigen deformaciones graves y de larga duración, para lo que los pacientes utilizan escayolas hasta dos meses y tardan en volver a la normalidad no menos de tres o cuatro. Las complicaciones más habituales de estas osteotomías son la migración dorsal del fragmento distal de la osteotomía, el acortamiento del hueso y el hallux varus. Complicaciones que disminuyen cuando el paciente permanece inmovilizado el tiempo necesario.

Los juanetes de menor entidad vienen corrigiéndose con osteotomías distales, más simples, desde el punto de vista técnico, y que disminuyen el previsible periodo postoperatorio. Con certeza, la osteotomía distal más utilizada es la de Austin y sus múltiples modificaciones; tradicionalmente se dirigía a corregir ángulos intermetatarsianos de hasta quince grados. Las modificaciones realizadas en la técnica

* *Podólogo*
Clinica Ortocen. Madrid

de Austin permiten compensar ángulos del complejo articular proximal, elevatus del I metatarsiano, hallux limitus y ángulos intermetatarsianos grandes.

Los importantes cambios ocurridos en los sistemas de salud obligan a los profesionales a buscar soluciones para los nuevos problemas, y así obtener la satisfacción, y la mínima discapacidad del paciente.

La correcta elección de la técnica quirúrgica emana de la evaluación del paciente, que incluye un profundo conocimiento anatómico, biomecánico y de la función del pie y extremidad inferior. La evaluación radiológica del HAV pretende enfocarse hacia las relaciones estructurales y de posición de sus partes. Para estudiar la elección de la técnica quirúrgica, hay descritos varios parámetros radiográficos que, considerados de modo conjunto, permiten identificar los mejores protocolos quirúrgicos. Entre estos datos, algunos son principales para entender la naturaleza de la deformidad y la elección de técnica, sin embargo, otros sólo resultan observaciones interesantes. Equilibrando la importancia de estos datos radiológicos con la realidad clínica y las posibilidades quirúrgicas, hallaremos las técnicas que mejor se desarrollen en nuestras manos.

Las medidas generalmente consideradas como las más significativas para evaluar el HAV pueden resumirse al ángulo del hallux abductus (HA), el ángulo intermetatarsal (IM) y la posición del sesamoideo tibial (PST). La posición y la función del aparato sesamoideo es un componente fundamental del HAV. Todos conocemos la ventajosa posición en que se situan el sesamoideo fibular y las estructuras capsulares plantar-laterales, tras la migración lateral de los sesamoideos. El grado de desplazamiento del aparato sesamoideo puede ser una indicación importante del componente dinámico en la deformación del HAV. La relajación incompleta de los tejidos blandos plantar-laterales de la primera articulación metatarsofalángica (AMF) pudiera aumentar en índice de recurrencia en la corrección del HAV. Generalmente se acepta que el músculo abductor del hallux es la fuerza dinámica más importante en el desarrollo y propagación de la deformidad del HAV. La contractura de este músculo y de otras estructuras periarticulares, hacen que el aparato sesamoideo se desplace lateralmente desde la cabeza metatarsiana contribuyendo aún más a la progresión en la deformidad. Si el cirujano se equivoca en la relajación de estos tejidos blandos laterales, no podrá devolver el aparato sesamoideo a su posición bajo la primera cabeza metatarsiana, aumentando sus porcentajes de recurrencia.

Dicho lo dicho, parecería normal que la importancia de la posición de los sesamoideos antes y después de la cirugía tuviese la debida relevancia en los estudios que a este efecto se vienen realizando, y sin embargo, apenas hay notas precisas de la posición de los sesamoideos, no ya frente a la bisectriz del I metatarsiano como respecto a otra estructura del antepié que pudiera servir para comparar la posición de los sesamoideos previa y posterior a la cirugía. Debería tratarse de una referencia que no se altere como consecuencia de la cirugía sobre el primer radio.

También hemos señalado la categoría de las maniobras quirúrgicas tendentes a colocar el aparato sesamoideo debajo del I metatarsiano -donde estuvo antes de desarrollarse el HAV-, nos queda la duda de cuanta corrección, de la observada en las radiografías, corresponde a ia translación del fragmento distal de la osteotomía y cuánta obedece a cualquier otra causa menos manifiesta; causa que podría estar enmascarada por el traslado de la porción ósea, y por la costumbre de medir la posición del sesamoideo tibial con la única referencia de la bisectriz del I metatarsiano. Estas reflexiones nos pedían buscar algún punto del antepié, fuera del primer radio desde el cual comparar los sesamoideos en el preoperatorio y en el postoperatorio.

El propósito de este estudio es localizar una referencia anatómica en el antepié para comparar la situación preoperatoria de los sesamoideos y la existente tras la intervención del HAV, de este modo hallaríamos el grado de desplazamiento real que tiene lugar para el aparato sesamoideo y su significación en la efectiva corrección de la deformidad del HAV.

MATERIALES Y METODOS

Todas las radiografías utilizadas en este trabajo han sido tomadas en carga, de cada pie por separado, en ángulo y base de marcha.

Para su estudio, las radiografías se colocan en el negatoscopio de modo que, para el pie derecho, su hallux quede a la derecha del pie; en el caso del pie izquierdo, su hallux quedará a la izquierda del pie.

Seguidamente presentamos los diferentes parámetros radiográficos que vienen utilizándose para estudiar la naturaleza del HAV y que asociados con la elección de las técnicas quirúrgicas sirven para protocolizar nuestras cirugías.

El ángulo IM se determina a partir de las bisecciones longitudinales de cada metatarsiano, midiendo a continuación el ángulo que forman [1].

La bisección longitudinal de los metatarsianos I y II se determina, para cada hueso, trazando una línea que conecte el punto medio de la recta definida entre los dos córtex en el ensanche distal diafisario con el punto medio de la recta definida entre los dos córtex en el ensanche proximal diafisario.

Para medir el IM en las radiografías postoperatorias hay que tomar en consideración el nuevo eje longitudinal que produce la corrección quirúrgica del I metatarsiano. La nueva bisectriz se mide entre el mismo punto de referencia proximal (punto medio de la recta definida entre los dos córtex en el ensanche proximal diafisario), y el punto medio entre los dos extremos de la superficie articular en la cabeza metatarsiana, correspondientes con la proyección articular de la base de la primera falange.

El ángulo HA se mide a partir de las bisecciones longitudinales del I metatarsiano y la primera falange [1]. La bisección longitudinal de la falange se determina trazando una línea que conecte el punto medio de la recta definida entre los dos córtex en el ensanche distal diafisario con el punto medio de la recta definida entre los dos córtex en el ensanche proximal diafisario.

La PST preoperatoria se define según la descripción de Haas, y viene determinada en relación con la bisección longitudinal del I metatarsiano. Este eje se determina trazando una línea desde el punto medio de la recta definida entre los dos córtex en el ensanche distal diafisario, hasta el punto medio de la recta definida entre los dos córtex en el ensanche proximal diafisario [2].

La PST postoperatoria se define de modo análogo a la anterior. Sin embargo, la corrección quirúrgica del I metatar-

siano produce un nuevo eje longitudinal. La nueva bisectriz se mide entre el mismo punto de referencia proximal (punto medio de la recta definida entre los dos córtex en el ensanche proximal diafisario), y el punto medio entre los dos extremos de la superficie articular en la cabeza metatarsiana, correspondientes con la proyección articular de la base de la primera falange. Ambas PST se determinan en radiografías dorsoplantares tomadas en carga, en ángulo y base de apoyo.

Definimos la "Distancia del sesamoideo tibial al II metatarsiano" como la medida del espacio localizado entre el borde lateral del sesamoideo tibial y la bisectriz del II metatarsiano, incidiendo perpendicularmente a la misma.

Se seleccionaron los pacientes con clínica y evidencia radiográfica de HAV de entre los operados en Ortocén por los autores, quienes intervinieron en exclusiva y en la totalidad de las cirugías. Todas las técnicas quirúrgicas incluían McBride modificado, conservando el sesamoideo fibular, y osteotomía del I metatarsiano. El trabajo sobre hueso era una osteotomía distal metafisaria (Austin modificado) u osteotomía de base con cuña de cierre. Todas los pacientes en que se hubiese realizado alguna cirugía sobre los metatarsianos menores, al tiempo de la cirugía del HAV o en otro momento, fueron rechazados para esta ocasión. Para la inclusión en el estudio hacía falta un seguimiento radiológico mínimo de 21 días.

Para medir todos los parámetros radiográficos descritos se marcaron, con rotulador de punta fina blanco y la ayuda de un negatoscopio, catorce puntos en cada una de las radiografías por estudiar (figs. 1 y 2). Las radiografías se colocaron en el negatoscopio de modo que para el pie derecho el hallux quedara a la derecha del observador y en el caso del pie izquierdo, a la izquierda. Los catorce puntos corresponden a :

1. Cortical izquierda del ensanche distal diafisario de la falange proximal del hallux.
2. Cortical derecha del ensanche distal diafisario de la falange proximal del hallux.
3. Cortical izquierda del ensanche proximal diafisario de la falange proximal del hallux.
4. Cortical derecha del ensanche proximal diafisario de la falange proximal del hallux.
5. Cortical izquierda del ensanche distal diafisario del I metatarsiano.

En los postoperatorio, borde izquierdo del cartílago articular metatarsal distal.

6. Cortical derecha del ensanche distal diafisario del I metatarsiano.

En los postoperatorio, borde derecho del cartílago articular metartasal distal.

7. Cortical izquierda del ensanche proximal diafisario del I metatarsiano.
8. Cortical derecha del ensanche proximal diafisario del I metatarsiano.
9. Cortical izquierda del ensanche distal diafisario del II metatarsiano.
10. Cortical derecha del ensanche distal diafisario del II metatarsiano.
11. Cortical izquierda del ensanche proximal diafisario del II metatarsiano.
12. Cortical derecha del ensanche proximal diafisario del II metatarsiano.
13. Borde medial del sesamoideo tibial.
14. Borde lateral del sesamoideo tibial.

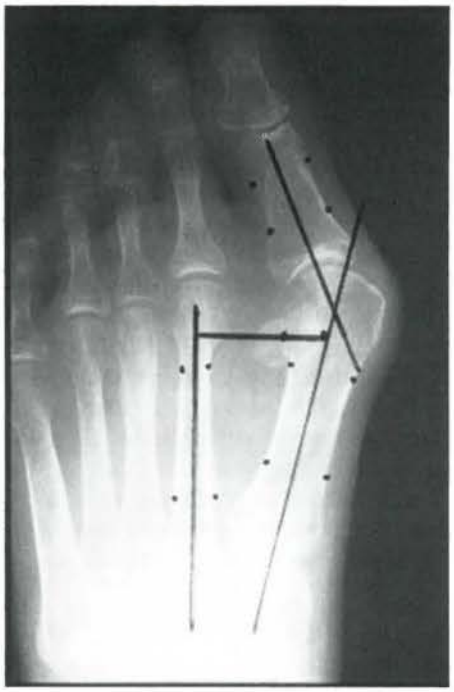

Figura 1. Radiografía dorsoplantar preoperatoria de una paciente en quien se realizó un tratamiento quirúrgico para corregir un hallus abductus valgus mediante una osteotomia distal. Pueden observarse las líneas de referencia.

Figura 2. Radiografía dorsoplantar postoperatoria de la paciente anterior. Pueden observarse las líneas de referencia del control postoperatorio.

La referencia a la derecha o izquierda de los huesos obedece a una sistematización del proceso de obtención de datos según los solicita el programa informático elaborado ad hoc . El programa informático pide conocer en un primer momento el pie que se está explorando, en función de nuestra respuesta transforma los conceptos izquierda o derecha a medial o lateral, según corresponda.

Las radiografías se colocaron sobre una tableta digitalizadora para definir coordenadas de los catorce puntos predeterminados, y siguiendo su secuencia numérica. Los datos obtenidos se procesaron mediante un programa informático creado en lenguaje pascal. El programa calcula para cada radiografía el ángulo IM, el ángulo HA, la PST y la distancia entre el sesamoideo tibial y el II metatarsiano, los valores obtenidos constan en un archivo, o documento de texto, listos para ser importados a una hoja de cálculo.

Como paso previo al estudio de la muestra, se tanteó la posibilidad de que distintos exploradores marcasen los puntos con diferentes niveles de destreza y ello pudiese afectar a las medidas obtenidas. Para confirmar la coincidencia o discrepancia entre las medidas obtenidas por diferentes personas, tres exploradores (dos podólogos y un biólogo) marcaron las mismas diez radiografías, cinco preoperatorias y cinco postoperatorias. El análisis estadístico de los resultados obtenidos estableció la correlación entre las variables de esta distribución. Para ello se determinó el coeficiente de correlación entre los exploradores. Se trata de un índice que informa de la magnitud y la dirección de la correlación. La magnitud viene indicada por el valor absoluto del coeficiente mientras que el signo determina la dirección. El valor del coeficiente de correlación oscila entre -1 y 1.

- Cuando el coeficiente de correlación es próximo a 1, la correlación es fuerte y directa, es decir, que al aumentar una variable, se produce el aumento de la otra en una relación que tiende a ser perfecta.
- Cuando el coeficiente de correlación es próximo a -1, la correlación es fuerte e inversa, es decir, que al aumentar una variable, se produce la disminución de la otra en una relación casi perfecta. No sería un resultado aceptable para nuestros exploradores; hubiera indicado que alguno de los exploradores era significativamente menos preciso que los otros.
- Cuando el coeficiente de correlación es próximo a 0, no existe relación lineal entre los valores, la correlación es muy débil y las variables están muy poco relacionadas.

Planteamos tres hipótesis a partir de las medidas de los parámetros radiográficos de nuestra muestra. Para aceptar o rechazar estas hipótesis de trabajo utilizaremos un contraste de hipótesis paramétricas que determine si es sensato rechazar (o aceptar) la hipótesis de que el valor de un parámetro desconocido se sitúe en una determinada región del espacio paramétrico que nosotros definamos. Es decir que mediante un determinado test dividamos el espacio muestral (conjunto de todas las posibles muestras) en dos regiones: una región de rechazo de Ho (hipótesis de rechazo), y una región de aceptación de H0.

En este tipo de estudios conviene considerar el nivel de significación a; éste se definiría como la máxima probabilidad de cometer un error, es decir de rechazar la hipótesis cuando no se debe. De este modo, como utilizaremos un nivel de significación de 0.01, la posibilidad de cometer un error a la hora de rechazar una hipótesis sería del 1% y por lo tanto la probabilidad de que nuestro contraste sea correcto sería del 99%.

El modelo de distribución empleado será el de una distribución normal ya que las variables utilizadas coinciden con dicho modelo y además el tamaño de la muestra utilizado es mayor de 30 en cada una de las hipótesis realizadas.

Así, el contraste de hipótesis paramétricas, nos permitirá determinar si son o no rechazables las siguientes hipótesis:

Hipótesis 1: "La distancia del sesamoideo tibial al II metatarsiano postoperatoria es diferente a la preoperatoria"

$$Ho: \mu \neq \mu_o \text{ (conocida } \sigma)$$

$$R = \left\{ \left| \bar{x} - \mu_o \right| < Z_{\alpha/2} \frac{\sigma_d}{\sqrt{n}} \right\}$$

Hipótesis 2 y 3: "Los ángulos IM y HA en el postoperatorio, son mayores o iguales a los obtenidos en el preoperatorio"

$$Ho: \mu \geq \mu_o \text{ (conocida } \sigma)$$

$$R = \left\{ \left| \bar{x} - \mu_o \right| < Z_{\alpha} \frac{\sigma_d}{\sqrt{n}} \right\}$$

Donde: μ=x: serían los valores postoperatorios.
μ_o: serían los valores preoperatorios.
Z_a Y $Z_{a/2}$ son valores obtenidos de la tabla de distribución normal.
n: tamaño muestral, número de casos.

Dos podólogos realizaron la toma de datos. Se diferenciaron dos grupos en la muestra, el llamado inmediato, que corresponde a aquellos casos con seguimiento radiográfico entre los 21 y los 100 días, y el de largo plazo, con seguimiento radiográfico entre los 21 días y los 7 años y 6 meses; en este grupo de largo plazo sólo se estudiaron las radiografías postoperatorias de más de 101 días. Se realizó esta diferenciación para definir la importancia que el paso del tiempo después de la cirugía pudiese aportar a los resultados.

RESULTADOS

Entre los casos seleccionados mediante criterios de evidencia clínica y radiológica de HAV, intervenidos con relajación del aparato sesamoideo y osteotomía del I metatarsiano, se encontró un total de 144 sujetos, 134 mujeres y 10 hombres. Los pacientes tenían entre 17 y 79 años, con una edad media de 57.4 años. De los 199 pies intervenidos, 102 fueron derechos y 97 izquierdos.

El coeficiente de correlación entre los exploradores, preoperatorio, postoperatorio y medio para todo el experimento, queda reflejado en la Tabla I.

Los 199 pies operados se separaron en dos grupos, aquellos cuyo postoperatorio totalmente documentado tenía seguimiento hasta los 100 días, llamados inmediatos, y los que tenían documentación postoperatoria plena desde los 101 días hasta el tiempo máximo seguido, llamados de largo plazo. Los resultados de estas agrupaciones se encuentran en las tablas II, casos con postoperatorio inmediato, y III, casos con postoperatorio de largo plazo.

En la Tabla II, respecto a la hipótesis 1 se concluye que existe suficiente evidencia estadística, al nivel de significación de 0.01, para rechazar la hipótesis nula, es decir, para aceptar que tras el intervalo de tiempo a corto plazo (21-100 días de postoperatorio), no se produce una variación de la distancia del sesamoideo tibial al II metatarsia-

no. En la misma tabla II, respecto a las hipótesis 2 y 3 la conclusión es que existe suficiente evidencia estadística, al nivel de significación de 0.01, para rechazar la hipótesis nula, es decir, para aceptar que tras el intervalo de tiempo a corto plazo (21-100 días de postoperatorio), se produce una disminución de los ángulos HA e IM.

De un modo análogo, en la Tabla III, y sobre la hipótesis 1 se concluye que existe suficiente evidencia estadística, al nivel de significación de 0.1, para rechazar la hipótesis nula, es decir, para aceptar que tras el intervalo de tiempo a largo plazo (101-2735 días de postoperatorio), no se produce una variación de la distancia entre el sesamoideo tibial y el II metatarsiano. Esta misma tabla III, concluye en lo concerniente a las hipótesis 2 y 3 que existe suficiente evidencia estadística, al nivel de significación de 0.01, para rechazar la hipótesis nula, es decir, para aceptar que tras el intervalo de tiempo a largo plazo (101-2735 días de postoperatorio), se produce una disminución de los ángulos HA e IM.

TABLA I Coeficiente de correlación entre exploradores

MEDIDA	HA	IM	SESAM - II	PST	GLOBAL
	0,99	0,99	0,96	1,00	0,99
PREOPERATORIA	0,98	0,78	0,99	1,00	0,99
POSTOPERATORIA	1,00	0,84	0,95	1,00	0,99

Abreviaturas: HA, ángulo del hallux abductus; IM, ángulo intermetatarsiano; sesam-II, distancia entre el sesamoideo tibial y el II metatatarsiano; PST, posición del sesamoideo tibial.

TABLA II Casos quirúrgicos con seguimiento a corto plazo, entre los 21 y los 100 días

				HA	IM	SESAM - II	PST	DIAS POST-OP
CASOS								
70		**MEDIA PRE-OP**		33,89	16,54	20,79	5,03	
	DESDE	**MEDIA POST-OP**		7,23	5,20	21,64	3,31	47
DERECHO	21/09/92	**DIFERENCIA**		-26,66	-11,34	0,85	-1,71	
32	**HASTA**	**DESVIACION TIPICA**		13,12	4,19	4,29		
IZQUIERDO	21/06/00							
38		**RANGO PRE-OP**	**MAXIMO**	65,82	34,79	27,86	7	
			MINIMO	5,73	5,15	14,33	2	
		RANGO POST-OP	**MAXIMO**	26,86	14,24	31,37	5	91
			MINIMO	-17,81	-4,07	11,58	3	21
HIPOTESIS DE RECHAZO								
"Varía la distancia sesamoideo tibial - II metatarsiano"						**FALSO**		
"Aumentan o permanecen iguales los ángulos IM y HA"				**FALSO**	**FALSO**			

Abreviaturas: días post-op, tiempo después de la cirugía; HA, ángulo del hallux abductus; IM, ángulo intermetatarsiano; sesam-II, distancia entre el sesamoideo tibial y el II metatatarsiano; PST, posición del sesamoideo tibial; pre-op, preoperatorio; post-op, postoperatorio

TABLA III Casos quirúrgicos con seguimiento a largo plazo, entre los 101 y los 2735 días

				HA	IM	SESAM - II	PST	TIEMPO DE POST-OP
CASOS		**MEDIA PRE-OP**		32,80	15,22	20,41	5,02	
129	**DESDE**	**MEDIA POST-OP**		7,16	4,20	20,64	3,43	437
DERECHO	21/09/92	**DIFERENCIA**		-25,64	-11,02	0,23	-1,58	
70	**HASTA**	**DESVIACION TIPICA**		11,33	3,43	2,10		
IZQUIERDO	12/06/00							
59		**RANGO PRE-OP**	**MAXIMO**	57,68	23,7	28,5	7	
			MINIMO	1,19	5,31	15,24	3	
		RANGO POST-OP	**MAXIMO**	23,97	13,51	27,61	6	2735
			MINIMO	-19,81	-2,82	12,03	1	108

HIPOTESIS DE RECHAZO			
"Varía la distancia del sesamoideo tibial - II metatarsiano"			**FALSO**
"Aumentan o permanecen iguales los ángulos HA y IM"	**FALSO**	**FALSO**	

Abreviaturas: días post-op, tiempo después de la cirugía; HA, ángulo del hallux abductus; IM, ángulo intermetatarsiano; sesam-II, distancia entre el sesamoideo tibial y el II metatatarsiano; PST, posición del sesamoideo tibial; pre-op, preoperatorio; post-op, postoperatorio

DISCUSION

Hay pocos estudios comparativos de información radiográfica preoperatoria y postoperatoria tendentes a evaluar la eficacia de las técnicas quirúrgicas del HAV.

Lüthje realizó un seguimiento a largo plazo de su resultados con osteotomías basilares del I metatarsiano [3]. Intervino 52 pies. El ángulo medio del HA era 30º en el preoperatorio y 24º postoperatoriamente con una reducción del 20%. El ángulo IM medio fue 14º en el preoperatorio y 10º en el postoperatorio, con una reducción media del 29%. Midió la distancia entre las cabezas del I y II metatarsianos; antes de la cirugía su medida media era 13 mm y después, 11 mm; sin embargo, el autor despreció este resultado por entender que el acortamiento del I metatarsiano debido a la osteotomía invalidaba su significado que, a su entender, era mejor reflejado por el ángulo IM. La posición de los pacientes para hacer las radiografías fue un decúbito supino con rodillas flexionadas, por ello resulta razonable esperar distintos resultados si la manera de realizar las radiografías ha sido también distinta. En la técnica quirúrgica de partes blandas se hizo una plicatura del músculo abductor y una tenotomía del músculo adductor, en la AMF. El exámen de seguimiento se realizó a los 4.6 años de media [3]. En comparación con nuestros resultados, Lüthje obtuvo un 58% menos de corrección que estos autores para el HA, y un 41% menos, también, para la corrección del IM.

Un interesante estudio comparativo del HAV antes y después de la cirugía es el que hicieron Bryant y Singer en 42 casos de uno de ellos [4]. Las radiografías se hicieron en carga, las postoperatorias se realizaron a las 10 semanas de media. La técnica realizada fue la de Austin con fijación mediante aguja enterrada única. Se excluyeron los casos en que se había realizado una transferencia del adductor, aceptando sólo los que conllevaban una tenotomía del mismo. Las radiografías se tomaron siguiendo los patrones podológicos habituales [5]. Los resultados obtenidos para el ángulo del HA fueron en el preoperatorio 25.2º y en el postoperatorio, 10.9º. Para el ángulo IM, antes de la cirugía, 12º y después, 6.8º. La PST pasó de 4.6 en el preoperatorio a 2.4 en el postoperatorio. Estos resultados han sido mejorados por los nuestros en un 22% para el HA y en un 26% para el IM; sin embargo, la corrección del PST fue superior a la nuestra en un 14%.

En otro estudio a largo plazo se hizo una osteotomía distal tricorreccional con una rama plantar larga, una cuña dorsal corregía el ángulo del complejo articular proximal; la fijación se obtuvo mediante tornillo de compresión [6]. Selner y cols operaron 121 pies corrigiendo el HA desde 26º a 11.6º; el IM desde 14.5º a 5.7º y la PST desde 4.74 a 1.87. Las radiografías se tomaron según protocolo en Podología y las postoperatorias se hicieron a los 6 meses. La cirugía de partes blandas cierra la cápsula y centraliza el aparato sesamoideo sin explicar cómo. Mientras nuestro estudio mejora a éste en el HA en un 24% y en el IM un 8%, la PST del grupo de Selner se corrige un 27% más que la nuestra.

Judge y cols han publicado una exhaustiva investigación sobre el efecto de la cirugía del HAV en el aparato sesamoideo, presentando un parámetro al que han llamado distancia entre el sesamoideo tibial y el segundo metatarsiano [7]. Tres investigadores intervinieron 25 pies cada uno mediante las técnicas de McBride modificada, y una osteotomía del I metatarsiano metafisaria, diafisaria o basilar; en todos los casos se realizó un relajación lateral de partes blandas en la articulación metatarsofalángica. Las radiografías se tomaron según es habitual en los protocolos de cirugía podológica, las radiografías postoperatorias se realizaron entre un mes y 7.6 meses después de la

cirugía. Redujeron el ángulo del HA desde los 24.6º hasta los 7.4º; el ángulo IM bajó desde 12.1º hasta 4.1º; la PST disminuyó desde 4.9 del preoperatorio, hasta 2.7 después de la cirugía; y por último, la distancia del sesamoideo tibial al segundo metatarsiano apenas varió una décima de milímetro. La comparación entre el trabajo de Judge y el nuestro arroja los siguientes resultados: obtenemos mejor resultado para la HA en un 9% y para la IM en un 2,5%, siendo mejor su corrección para la PST en un 11%.

Presentamos un trabajo donde se alcanza una significativa fiabilidad del método analítico, acreditada por los altos porcentajes obtenidos en la correlación entre exploradores, y que se expresa en la tabla I. El programa informático permite una precisión en la toma de datos para las mensuraciones, no hallada en los estudios previos analizados. La cirugía disminuye los parámetros del HA, IM y PST en 26º, 11º y 1.7; la distancia entre el sesamoideo tibial y el II metatarsiano aumenta ligeramente en 0.85 mm, en el seguimiento inmediato, aunque se estabiliza en 0.23 mm a largo plazo. La revisión estadística de este concepto muestra, en las tablas II y III, que el aparato sesamoideo no se mueve después de la cirugía, y lo hace con un nivel de significación de 0.01.

Al igual que Judge, entendemos que el aparato sesamoideo se encuentra solidario a las estructuras plantares blandas. Su traslación respecto al eje longitudinal del I metatarsiano se debe, sólo, a la migración lateral del fragmento distal del metatarsiano originada por la osteotomía, cambio evidenciado por la alteración de la PST, en 1.7 posiciones, de las siete de Hass [2]. De estos resultados se desprende la inutilidad aparente de la liberación lateral de partes blandas. Esfuerzo baldío, de tomar en cuenta los resultados de otros autores como Sener y su equipo, quienes alcanzan una mejoría de la PST un 44% mayor que la nuestra "cerrando la cápsula y centralizando el aparato sesamoideo" [6]. Aún más de lo mismo, Bryant y Singer consiguen semejantes resultados a los de estos autores para la PST postoperatoria, mediante una "modificación estandarizada de la técnica de Austin"[4].

En el estudio macroscopico de las muestras hemos identificado algunas anomalías estructurales preexistentes y que no han sido consideradas entre los criterios de inclusión, aunque bien pudieran particularizar algunos resultados. Por ello, los autores estudian en la actualidad interpolar los datos presentados en este trabajo, con los hallazgos que puedan encontrarse en población con Metatarsus Adductus.

Comparados los seguimientos inmediato y de largo plazo, no se aprecian diferencias significativas en los resultados. Consideramos por ello de limitada utilidad para la determinación de las medidas radiológicas más importantes en los postoperatorios del HAV, los estudios radiológicos de más de 100 días después de la cirugía.

AGRADECIMIENTO

Claudio Sánchez Tembleque, biólogo, por su contribución a este estudio.

BIBLIOGRAFIA

1. **SCHUBERTH JM:** *Técnicas quirúrgicas del primer radio.* En R. Butterworth y GL Dockery (eds): Atlas a Color y Texto de Cirugía del Antepié. Madrid, Ortocén Editores, 1992, pag 195-236.
2. **HASS M:** *Radiographic and biomechanical considerations of bunion surgery.* En Gerbert J (ed): Textbook of Bunion Surgery. Mt Kisco, NY, Futura Publishing, 1981, pag 23-62.
3. **LÜTHJE P:** *Long-Term Results of Proximal Metatarsal Osteotomy in Hallux Valgus.* JAPMA vol 80 nº 6, 304-306, 1990.
4. **BRYANT AR, SINGER KP:** *Review of Radiographic Measurements Following Austin Bunionectomy.* JAPMA vol88 nº6, 290-294, 1998.
5. **LAPORTA G, MELILLO T, OLINSKI D:** *X-ray evaluation of Hallux abducto valgus deformity.* JAPA 64: 544, 1974.)(Hass M: "Radiographic and Biomechanical Consideration of Bunion Surgery", en Textbook of Bunion Surgery, editado por J Gerbert, Futura Publishing, Mount Kisco, NY, 1981.
6. **SELNER AJ, KING SA, SAMUELS DI, SELNER MD, RILEY J:** *Tricorrectional Bunionectomy for Hallux Abducto Valgus. A Comprehensive Outcome Study.* JAPMA vol 89 nº4, 174-182, 1999.
7. **JUDGE MS, LAPOINTE S, YU GV, SHOOK JE, TAYLOR RP:** *The Effect of Hallux Abducto Valgus Surgery on the Sesamoid Apparatus Position.* JAPMA vol 89, nº11/12, pag, 551-559, 1999.

RADIOLOGIA QUIRURGICA EN EL HALLUX ABDUCTUS VALGUS

* GARCIA CARMONA, FJ
* MORENO DE CASTRO, M
* LAZARO MARTINEZ, JL
** RIVERA SAN MARTIN, G
***FERNANDEZ MORATO, D

RESUMEN:

La evaluación radiológica será fundamental a la hora de establecer los criterios quirúrgicos en la cirugía del Hallux Abductus Valgus. Asimismo, será igualmente importante estandarizar unos protocolos radiológicos que garanticen el máximo rigor tanto en la determinación de las indicaciones quirúrgicas, como en la cuantificación del grado de corrección alcanzado mediante la cirugía.

ABSTRACT:

Radiological evaluation is essential to establish surgery criterion in Hallux Abductus Valgus surgery. It is also important to standardize radiological procedures to guarantee proper surgery procedures as well as the evaluation of the correction obtained after surgery.

PALABRAS CLAVES:

Cirugía, Radiología, Hallux Abductus Valgus.

KEYWORDS:

Surgery, Radiology, Hallux Abductus Valgus.

1. INTRODUCCION

El estudio y la observación radiológica es un instrumento indispensable y de vital importancia en la evaluación del hallux abductus valgus.

Será siempre fundamental, establecer una correlación entre los distintos signos radiológicos y la evaluación clínica realizada en cada paciente preceptivo de cirugía, a la hora de instaurar un adecuado diagnóstico y un correcto plan de tratamiento.

El rigor objetivo en el análisis de la anatomía radiológica previa a la cirugía, reducirá si cabe errores de procedimiento y evitará sorpresas imprevistas.

Los hallazgos radiológicos serán determinantes en ocasiones, a fin de establecer las indicaciones quirúrgicas y las posibles alternativas. Para ello habremos de definir y estandarizar las diferentes proyecciones radiológicas, con el objeto de disminuir las posibilidades de sesgo a la hora de cuantificar y cualificar dichos hallazgos.

Hay muchas posiciones en las que el pie puede ser radiografiado, pero desde el punto de vista de la planificación prequirúrgica, solamente serán requeridas unas cuantas. Las proyecciones dorso-plantares, laterales, oblicuas y axiales permitirán una adecuada valoración previa, en la mayoría de los procedimientos en cirugía del mediopié y antepié.

La literatura inglesa y en menor medida la castellana, está repleta de información concerniente a las diferentes medidas goniométricas realizadas en el pie. En la Clínica Universitaria de Podología (CUP) de la Universidad Complutense de Madrid, se establecieron en su día, unos protocolos de actuación radiológica, así como de las distintas mediciones llevadas a cabo previas a la cirugía en los casos de hallux abductus valgus, con el objeto de establecer las indicaciones quirúrgicas específicas, así como cuantificar el grado de corrección obtenido con la cirugía y establecer elementos comparativos pre y postquirúrgicos.

2. PROTOCOLO DE EXPLORACION RADIOLOGICA

Como hemos comentado anteriormente, para la mayoría de las técnicas quirúrgicas sobre antepié, las proyecciones dorsoplantares, laterales y axiales, aportarán la

** Servicio de Cirugía. Clínica Universitaria de Podología.*
*** Servicios Centrales. Clínica Universitaria de Podología.*
Profesores del Departamento de Enfermería. Universidad Complutense de Madrid.
**** Residente. Clínica Universitaria de Podología.*

información suficiente para establecer las indicaciones quirúrgicas. Estas mismas proyecciones, habrán de ser realizadas en el período postoperatorio, para con ello, permitir valorar el grado de corrección quirúrgica y evaluar el proceso de curación ósea.

Será importante, establecer unas pautas estandarizadas, para minimizar el porcentaje de error a la hora de objetivar los signos radiológicos. Por tanto habremos de definir las diferentes técnicas a utilizar, así como los diferentes métodos de medición radiológica (como luego comentaremos), con la finalidad de actuar con unos criterios comunes y unificados. En esta estandarización, describiremos la posición del paciente, la distancia foco-placa y la angulación del foco de rayos x.

En primer lugar, habremos de hablar de la *proyección dorsoplantar*. Esta proyección debería ser realizada con el ángulo y base de marcha del paciente, con el fin de proporcionar al observador, la más objetiva representación del pie en su posición fisiológica.

La proyección dorsoplantar, tal y como se ha protocolizado en la CUP, se realiza con el paciente en bipedestación, con el pie a radiografiar sobre el chasis, el cual estará en posición horizontal sobre el suelo. Se coloca el pie de tal modo, que el eje medio del mismo, quede paralelo a los extremos laterales de la placa radiográfica. El foco se angula 15º y se incide éste sobre las cabezas metatarsales, para una mejor visualización de la deformidad objeto del presente trabajo, aunque normalmente se incide sobre el aspecto lateral del escafoides. La distancia foco-placa será de 90 cm.

Esta proyección, permitirá la visualización de la mayoría de las estructuras del pie y la densidad de los tejidos blandos adyacentes, aunque el tercer hueso cuneiforme y la porción proximal tanto del astrágalo como del calcáneo, se mostrarán menos visibles por el solapamiento de las estructuras óseas. (Fig. 1)

Fig. 1

La *proyección lateral*, se realiza con el paciente en carga, con un pie a cada lado de la placa, la cual se encuentra perpendicular al suelo, apoyando ligeramente el arco interno sobre el chasis, sin modificar la posición normal del pie. El tubo de rayos de coloca paralelo a la línea del suelo, siendo la distancia foco-placa de 90 cm. El rayo es incidido sobre la parte lateral del pie a nivel del cuboides y tercera cuña.

La proyección lateral nos permitirá la visualización del hallux, primer metatarsiano, el aspecto plantar del quinto metatarsiano y cuboides, la primera cuña, escafoides, astrágalo, calcáneo y el tercio distal de la tibia y el peroné. (Fig. 2)

Fig. 2

La *proyección axial de sesamoideos* se realiza con el paciente en carga con ligera flexión de la rodilla y una flexión dorsal máxima de las articulaciones metatarsofalángicas. El chasis se coloca perpendicular al suelo. El tubo de rayos se dispone paralelo a la línea del suelo, siendo la distancia foco-placa de 90 cm. El rayo se incidirá sobre la superficie postero-inferior del calcáneo. También se puede colocar al paciente, sobre todo en aquellos en los que les sea difícil mantener la posición anterior, en decúbito prono, con flexión dorsal de las articulaciones metatarsofalángicas y apoyando los dedos sobre la placa que se encuentra en posición horizontal sobre el suelo, mientras que el foco se dispone perpendicular al plano del suelo. (Fig. 3)

Fig. 3

Esta proyección nos permitirá la visualización de los cóndilos plantares de los metatarsianos menores y la posición de los sesamoideos con respecto al aspecto plantar de la cabeza metatarsiana y la cresta intersesamoidea. También se puede evaluar la posición en un plano sagital de los metatarsianos menores además de la posición de los sesamoideos en un plano frontal, así como la integridad de la cresta.

Autores como *Laporta, Melillo y Hetherington*[12], ponen en duda la validez de la proyección axial de sesamoideos con el paciente en bipedestación, ya que según estos refieren, se produce un enmascaramiento de la deformidad, debido a que la actuación de las fuerzas retrógradas del suelo, hacen que ésta, aparezca menos severa de lo que en realidad es. Esta proyección, solamente tendrá cierto valor en la evaluación de la deformidad y la presencia de cambios osteodegenerativos en el aparato sesamoideo, que puedan acelerar el proceso patológico.

Las *proyecciones oblicuas*, tanto lateral como medial, se utilizan menos en la evaluación prequirúrgica del hallux abductus valgus. El paciente se coloca en sedestación (descarga), con el pie angulado 45° sobre la placa, que se encuentra en posición horizontal sobre el suelo. Se apoyará el borde lateral o medial sobre la placa, dependiendo del tipo de proyección que queramos obtener. El tubo de rayos se dispone perpendicular a la línea del suelo. La distancia foco-placa será de 90 cm. El rayo incidirá sobre el cuboides si apoyamos el borde interno del pie y sobre el escafoides si se apoya el borde externo del pie.

La proyección medial es útil para visualizar el aspecto lateral del pie. Esta permite una buena visualización de las falanges, metatarsianos, sesamoideos, cuboides, tercera cuña, astrágalo y calcáneo. Será de utilidad en el diagnóstico de fracturas, cóndilos metatarsales hipertróficos y coaliciones calcáneo-escafoideas. La proyección lateral será útil para visualizar las estructuras mediales del pie y es adecuada para la evaluación de fracturas del sesamoideo tibial.

3. GONIOMETRIA Y PARAMETROS RADIOLOGICOS

Antes de pasar a describir las mediciones angulares realizadas en este trabajo y los parámetros radiológicos estudiados, queremos en primer lugar definir un concepto comúnmente utilizado, como es el concepto de "*goniometría*". La goniometría se define como la "Determinación de los ángulos, especialmente aquellos del arco de movimiento de una articulación".

De la gran variedad de medidas angulares propuestas por los diferentes autores y descritas en la literatura, para la evaluación preoperatoria del pie, solamente unas cuantas tendrán un valor eminentemente práctico. A continuación pasaremos a desarrollar las mediciones y parámetros que consideramos importantes para el estudio de la deformidad, tanto en radiografía dorsoplantar, lateral y axial de sesamoideos, intentando complementar esta información con la significación quirúrgica que cada parámetro tiene a la hora de establecer las indicaciones y los criterios prequirúrgicos.

3.1. Parámetros radiológicos en radiografía dorsoplantar:

3.1.1. Angulo del *Metatarsus Adductus (MA)*

Este ángulo describe la posición relativa de los metatarsianos con respecto al retropié. Es el ángulo formado por la intersección de dos ejes; la bisección longitudinal del segundo metatarsiano (eje medio), con una línea perpendicular al eje medio del tarso. El eje medio del segundo metatarsiano, se determina trazando una línea que una la bisectriz de la anchura proximal de la diáfisis (metáfisis proximal) y la bisectriz de la anchura distal de la diáfisis (metáfisis distal) de este segundo metatarsiano.

Para trazar el eje medio del tarso, se tomarán varios puntos de referencia. Un punto distal, en el aspecto medial de la primera articulación metatarso-cuneiforme y un punto proximal en el aspecto medial de la articulación astrágalo-escafoidea. Estos dos puntos en el aspecto medial del pie, se habrán de unir mediante una recta, obteniéndose la bisectriz que determinará el punto medio.

En el aspecto lateral del pie, también se tomarán dos puntos de referencia. Uno distal en el aspecto lateral del cuboides y otro proximal en el aspecto lateral del cuboides (articulación calcáneo-cuboidea). De la misma forma, habremos de unir esos puntos mediante una recta, al tiempo que se halla la bisectriz determinando el punto medio.

Una vez tenemos los dos puntos medios, tanto en el aspecto medial como lateral del pie, los unimos mediante una recta la cual determinará el eje medio del tarso. Posteriormente trazaremos una perpendicular a este eje medio del tarso. El ángulo formado por la intersección del eje medio del segundo metatarsiano y la perpendicular al eje medio del tarso, será el ángulo del *metatarsus adductus*. (Fig. 4)

Fig. 4

Valores normales:

Se considera normal cuando los valores son menores a 15° en pies de tipo recto. A medida que el ángulo se incremente, será más significativa la desviación medial del primer metatarsiano. Un pie con un ángulo fisiológico será considerado un pie recto, mientras que un pie con un incremento de este ángulo, será considerado un pie aducido.

Significación quirúrgica:

El ángulo MA es importante en la determinación de otras mediciones goniométricas como el ángulo intermetatarsiano, el ángulo del hallux abductus y el ángulo del complejo articular proximal (PASA). El valor del ángulo MA puede condicionar la elección de la técnica quirúrgica. Será importante llevar a cabo una adecuada valoración prequirúrgica de esta medición, en los casos de hallux abductus valgus juvenil. Un pie con metatarsus adductus tendrá tendencia a desarrollar más rápidamente la deformidad de hallux abductus valgus, que un pie de tipo recto. Según los autores estudiados, un pie con metatarsus adductus y hallux abductus valgus, supone un mayor reto a la hora de llevar a cabo una corrección quirúrgica.

3.1.2. *Angulo Intermetatarsiano o Metatarsus Primus Adductus*

Este ángulo representa la desviación medial del primer metatarsiano con respecto al segundo. De los distintos métodos referenciados en la bibliografía para determinar esta medición, hemos tomado como referencia el descrito por *Hardy y Clapham*[17] en 1951. Según estos autores, el ángulo intermetatarsiano es el formado por la intersección de dos ejes; la bisección longitudinal del primer metatarsiano, con la bisección longitudinal del segundo. El eje medio del primer metatarsiano se determina trazando una línea que una la bisectriz de la anchura proximal de la diáfisis (metáfisis proximal) y la bisectriz de la anchura distal de la diáfisis (metáfisis distal) de este metatarsiano. El eje medio del segundo metatarsiano de realizará de la misma forma. (Fig. 5)

Fig. 5

Valores normales:

En un pie recto se consideran de 8 a 12°, mientras que en un pie aducido se consideran entre 8 y 10°. *Weissman*[11], considera ideal un valor de 8°, mientras que valores en torno a los 14° son aceptables, en un pie de tipo recto.

Significación quirúrgica:

Cuando se produce un incremento del ángulo IM, tendremos lo que se denomina un *metatarsus primus adductus*. Cuando aparece un metatarsus primus de forma congénita, se ha asociado tradicionalmente como factor etiológico primario en muchos casos de hallux abductus valgus. La presencia de esta entidad patológica, aporta un componente de severidad en la deformidad y un grado de dificultad añadida para la corrección quirúrgica.

El valor del ángulo IM, se ha tomado como guía para determinar la severidad y la progresión de la deformidad.

La relación de la posición de los metatarsianos en el plano transverso, es una de las más importantes a la hora de seleccionar la técnica quirúrgica más apropiada. Se van a diferenciar numerosos procedimientos quirúrgicos según la afectación ósea en el hallux abductus valgus. Dichos procedimientos van a ser agrupados en dos categorías: procedimientos orientados al tratamiento de afectación ósea en cabeza y cuello del metatarsiano y técnicas descritas sobre la base y diáfisis del metatarsiano.

Si el ángulo IM es mayor de 15°, se debería considerar la realización de osteotomías proximales (base / diáfisis) del metatarsiano para conseguir una mayor corrección quirúrgica, mientras que si el citado ángulo es menor de 15°, valoraremos la necesidad de realizar osteotomías distales (cabeza / cuello).

A menudo un Hallux Abductus Valgus moderado, puede presentarse con un ángulo IM entre 8° y 12°, siendo estos casos los más recurrentes a la hora de realizar determinados procedimientos quirúrgicos. También se puede presentar una deformidad importante con ángulos IM relativamente pequeños en casos de pies adductus.

El ángulo IM también puede ser reducido ligeramente, al conseguir disminuir las fuerzas retrógradas o reactivas del suelo sobre la articulación metatarsofalángica.

Es preciso recordar que el ángulo del hallux abductus (como posteriormente veremos), puede determinar la significación de este ángulo IM.

Un pie de tipo aducido, requerirá procedimientos proximales (base / diáfisis), en menor medida que un pie de tipo recto.

Autores como *Yu y Dinapoli*[11], describen fórmulas empíricas para medir el verdadero ángulo IM en pies aducidos.

(IM verdadero = IM medido + MA medido - 15)

Quizás sea el ángulo intermetatarsiano el más controvertido a la hora de establecer una adecuada medición goniométrica postoperatoria. La experiencia nos muestra que es complicado trazar la bisección del primer metatarsiano, tras procedimientos quirúrgicos proximales y / o distales del metatarsiano, ya que éste a veces, adopta una forma arqueada o de "C". Una vez revisada la bibliografía más reciente al respecto, que pudiera aportar algo de luz a esta cuestión, llegamos a la conclusión de que la forma más idónea de medir este ángulo postoperatoriamente era la descrita por *Schneider y Knahr*[16], en un estudio de 1998 publicado en la revista Foot and Ankle International. En dicho estudio se revisan cinco diferentes métodos para trazar el eje del primer metatarsiano. Según los autores, el método mas apropiado para trazar este eje, con el cual medir el ángulo intermetatarsiano, es aquel en el que se traza una línea que unirá el centro de la superficie articular de la cabeza metatarsiana y el centro de la carilla articular de la base del primer metatarsiano. (Fig. 6) Nosotros hemos adoptado este método de valoración

Fig. 6

goniométrica del ángulo intermetatarsiano, teniendo en cuenta que la forma de trazar el eje del primer metatarsiano, condicionará la medición de todos los ángulos que tengan como protagonista dicho eje, además lógicamente de ayudarnos a objetivar el grado de corrección quirúrgica del ángulo IM, lograda en el período postoperatorio y comparada con la valoración goniométrica preoperatoria. Aún así, pensamos que los valores postoperatorios no deben ser mensurables durante el período postoperatorio mediato, debido a que el propio proceso de reparación y curación ósea puede dar valores engañosos en la medición, siendo más significativa ésta, transcurrido al menos un año de la intervención.

3.1.3. Angulo *Metatarso-falángico o Hallux Abductus*

Este ángulo representa la posición en un plano transverso del Hallux con relación al eje medio del primer metatarsiano. Es el ángulo formado por la intersección de la bisección longitudinal del primer metatarsiano y la bisección longitudinal de la falange proximal.

La bisección del primer metatarsiano ya la conocemos, mientras que la bisección de la falange proximal se determinará trazando una línea que conecte la bisectriz de la anchura de la diáfisis distal y la bisectriz de la anchura de la diáfisis proximal en la falange proximal del hallux. (Fig. 7)

Fig. 7

Valores normales:

Están entre los 10 y 15°. La medida cuantifica la desviación lateral del hallux en un hallux abductus valgus.

Significación quirúrgica:

Esta medición tradicionalmente, ha sido el primer método de cuantificación de la desviación en abducción en el hallux abductus valgus.

Será siempre importante, determinar que la desviación angular cuantificada, puede ser el resultado de una deformidad posicional (partes blandas), estructural (osteocartilaginosa) o combinada (posicional y estructural), a la hora de establecer las indicaciones quirúrgicas.

Autores como *Laporta, Melillo y Hetherington*[12], han clasificado los distintos estadios patológicos, según la cuantificación goniométrica:

- HA normal < 16° (en un pie de tipo recto)
- HA moderado 17° a 25°
- HA severo > 25°
- Articulación metatarsofalángica subluxada si HA > 35°

Dependiendo de esta cuantificación, habremos de establecer las indicaciones quirúrgicas orientadas a la realización de procedimientos distales (cabeza / cuello), siempre y cuando el ángulo IM no se halle severamente incrementado (p. ej. *Técnica de Austin, Técnica de Reverdin, etc.*). Además, podremos combinar procedimientos proximales (base / diáfisis) y distales (cabeza / cuello), cuando el ángulo IM esté aumentado, así como también el ángulo HA.

3.1.4. Angulo del *Complejo Articular Proximal* (PASA en literatura inglesa)

Define la posición del cartílago articular efectivo del aspecto distal de la cabeza del primer metatarsiano. Para trazar este ángulo, se han de tomar dos puntos en la carilla distal de la cabeza metatarsiana. Uno será medial y otro lateral, los cuales representarán, el cartílago articular efectivo de la superficie articular de la cabeza del primer metatarsiano. Ambos puntos se unen mediante una recta. Posteriormente se traza una línea perpendicular al eje medio del primer metatarsiano, que a su vez corte la línea que unía los puntos medial y lateral de la superficie articular de la cabeza, a nivel del punto lateral de la misma. Este valor goniométrico, representa el ángulo del complejo articular proximal. (Fig. 8)

Hay otra forma de medir el ángulo PASA, que es trazando una perpendicular a la línea que une los puntos medial y lateral del cartílago articular efectivo, midiéndose en relación con el eje diafisario del primer metatarsiano.

Valores normales:

Oscilan entre los 5.7° y los 7.5°, aunque a menudo se pueden considerar normales los valores comprendidos entre los 0° y 10°, dependiendo de la posición en el plano transverso del primer metatarsiano.

Significación quirúrgica:

El ángulo PASA, determina el componente estructural de la deformidad. A medida que progresa la patología, se

Fig. 8

Fig. 9

produce una evolución de la desviación funcional de la superficie articular, hacia una desviación estructural del cartílago articular efectivo. Esta medición, se utiliza para cuantificar la adaptación estructural de la primera articulación metatarsofalángica. La verdadera adaptación de la superficie articular de la cabeza del metatarsiano, es una deformidad importante que debe ser tenida en cuenta a la hora de obtener una aceptable corrección quirúrgica.

El principal inconveniente, que pone en serias dudas la validez de esta medición, es la dificultad para definir la extensión del cartílago articular efectivo de la cabeza metatarsiana en una radiografía. Muchos autores, cuestionan la eficacia de esta medición justificando, que la única objetivación válida es la intraoperatoria.

Ahora bien, desde el punto de vista académico y científico, se trata de otra valoración más que nos aportará datos a tener en cuenta, a la hora de establecer elementos comparativos pre y postquirúrgicos.

El aumento significativo de este ángulo, corroborado intraoperatoriamente, justificaría la necesidad de realizar procedimientos distales sobre la cabeza y / o cuello del primer metatarsiano, del tipo de osteotomías en cuña de cierre (p. ej. *Técnica de Reverdin*), además de otras técnicas combinadas, como la *Técnica de Austin*, las cuales podrían producir una desrotación del cartílago articular, como componente del propio procedimiento quirúrgico.

3.1.5. Angulo del *Complejo Articular Distal* (DASA en literatura inglesa)

Este ángulo cuantifica la posición de la base de la falange proximal, con respecto a su diáfisis. Para trazarlo, se han de tomar dos puntos en la carilla proximal de la base de la falange. Uno medial y otro lateral, que representen al igual que en la medición anterior, el cartílago articular efectivo de la misma. Se unirán dichos puntos mediante una recta. La perpendicular a dicha recta en su intersección con la bisección longitudinal de la falange proximal formará este ángulo. (Fig. 9)

Valores normales:

Se sitúan en torno a los 5.2, considerándose normal entre 0-5. Este ángulo probablemente sea una adaptación de la posición del Hallux y no contribuya al desarrollo de la deformidad.

Significación quirúrgica:

El ángulo DASA, determina otro componente estructural de la deformidad. Mientras que el ángulo PASA, detecta anormalidades estructurales de la cabeza del metatarsiano, el DASA señala estas anormalidades en la base de la falange proximal.

Autores como *Kaschack y Laine*[9], señalan que este ángulo probablemente sea adaptativo, y no contribuya al desarrollo del hallux abductus valgus.

Cuando se observa un aumento del ángulo DASA, se establecerán indicaciones de procedimientos a nivel de la base de la falange proximal del hallux (p. ej. *Técnica de Akin Proximal*).

A menudo, en la evaluación radiográfica de esta medición, se obtienen valores falseados, debido a la existencia de una rotación significativa en valgo del hallux, por tanto habremos de tener este factor en cuenta, a la hora de objetivar esta medición. Esta cuestión, podría ser una explicación razonable, de la infrecuencia del hallazgo radiológico de valores anormales en esta medición. Otros elementos a tener en cuenta en la medición del DASA, son la longitud de la falange proximal y la posible presencia de angulaciones distales anormales (ángulo interfalángico), a la hora de establecer las indicaciones quirúrgicas. Ante una falange proximal larga, se habrá de optar por procedimientos acortadores de la misma (p.ej. *Técnica de Akin Cilíndrico*), mientras que deformidades detectadas a nivel de la diáfisis distal, asociadas a un aumento del ángulo interfalángico, indicarán la necesidad de emplear técnicas a ese nivel (p. ej. *Técnica de Akin Distal*).

3.1.6. Angulo del *Hallux Abductus Interfalángico*

Representa la desviación lateral del Hallux a nivel de la articulación interfalángica. Este ángulo se mide a partir de la intersección de la bisección longitudinal de la falange proximal y la falange distal. La bisección de ambas falanges, se halla según lo referido con anterioridad en la descripción del ángulo HA. (Fig. 10)

Valores normales:

Oscilan entre los 0° y 10°. El incremento de este ángulo produce una desviación lateral del Hallux que puede ser clínicamente significativa.

Fig. 10

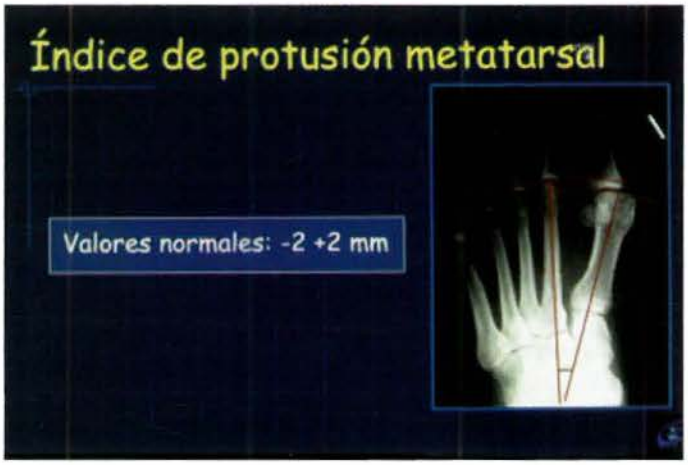

Fig. 11

Significación quirúrgica:

Esta deformidad, no afecta directamente a la función de la 1ª articulación metatarsofalángica. Cuando se produce un aumento de este ángulo, se puede presentar una deformidad estructural tanto de la cabeza de la falange proximal, como de la base de la falange distal. La corrección descrita en este caso, es la osteotomía en la cabeza de la falange proximal (p. ej. *Técnica de Akin Distal*).

Aunque se utilicen las osteotomías en la base de la falange proximal, para corregir un HAI o un DASA anormales, éstas han sido descritas mayoritariamente como un procedimiento más, dentro del tratamiento quirúrgico del hallux abductus valgus.

Como anteriormente reseñábamos, la determinación de una deformidad, no debe ser realizada en base a la exploración radiológica. En todos los casos, la medición debería correlacionarse con el examen clínico. La rotación en valgo del hallux, tiende a distorsionar la proyección radiográfica, obteniéndose valores falseados menores a lo que en realidad corresponden. Además, cualquier flexión del hallux, conjuntamente con una rotación en valgo, dará valores falseados en el ángulo HAI. Esto a veces puede provocar una sobrecorrección quirúrgica de la deformidad produciéndose un hallux varus.

3.1.7. *Indice de Protusión Metatarsal*

Establece la diferencia de longitud entre el primer y el segundo metatarsiano. Para esta medición, utilizamos el método propuesto por *Hardy y Clapham*[17] en 1951. Tomando como referencia el ángulo intermetatarsiano, se trazan dos arcos de semicircunferencia, a partir de la intersección de la bisección del primer y el segundo metatarsiano. El primer arco, será el trazado tomando como referencia el punto más distal de la bisección longitudinal del primer metatarsiano, a nivel de la cabeza metatarsiana. El segundo arco se trazará tomando como referencia, el punto más distal de la bisección longitudinal del segundo metatarsiano, también a nivel de la cabeza. La diferencia de longitud entre los dos arcos, determinará la distancia o el índice de protusión metatarsal. (Fig. 11)

Valores normales:

El rango normal varía entre +2 y -2 mm. Los valores positivos, nos indicarán la presencia de un primer metatarsiano más largo, encontrándonos con el denominado *index plus*, mientras que los valores negativos, nos indicarán la presencia de un primer metatarsiano más corto que el segundo, es decir un *index minus*. La tercera posibilidad, es que no exista diferencia de longitudes entre ambos metatarsianos, siendo el primer metatarsiano igual de largo que el segundo, encontrándonos con un *index plus-minus*.

Significación quirúrgica:

Una excesiva longitud del primer metatarsiano, puede ser un factor etiológico en el desarrollo de un hallux abductus valgus o un hallux limitus. Esto a menudo se asocia a un incremento del ángulo intermetatarsiano y del hallux abductus. Este tipo de deformidad, será preceptiva de procedimientos quirúrgicos que engloben osteotomías acortadoras del metatarsiano. De la misma manera, un metatarsiano excesivamente corto, se asocia a metatarsalgia en la segunda articulación metatarsofalángica. La aparición de un metatarsiano corto, aunque es un hallazgo relativamente habitual, se ha considerado tradicionalmente, como una contraindicación para la realización de osteotomías correctoras de la deformidad.

Desde el punto de vista de la cirugía, en procedimientos quirúrgicos acortadores (en casos de index plus) del metatarsiano, habremos de considerar la plantarflexión del mismo, para prevenir la pérdida de empuje del metatarsiano contra el suelo provocada por el propio acortamiento. De la misma manera los procedimientos alargadores (en casos de index minus) del metatarsiano, podrían crear una compresión exagerada en la articulación metatarsofalángica en su rango de movimiento articular. Según autores como *Palladino*[14] *y Laporta y colaboradores*[12], en casos de primer metatarsiano corto, es preferible utilizar procedimientos plantarflexores, que alargadores del metatarsiano, debido a que la compresión, puede dar lugar al desarrollo de un hallux limitus.

A veces podemos encontrarnos con la presencia de un metatarsus primus elevatus, como componente del hallux abductus valgus, asociado a un primer metatarsiano hipermóvil. También la aparición de esta entidad clínica y radiológica, puede deberse a una yatrogenia o complicación, consecutiva a la realización de procedimientos sobre la base del metatarsiano.

Para finalizar, diremos, que a la hora de establecer las indicaciones quirúrgicas, cualquier procedimiento de osteotomía realizado sobre hueso, producirá un acortamiento del mismo, no sólo debido a la propia resección ósea realizada, sino al movimiento vibratorio de la sierra quirúrgica que sumado a lo anterior, da lugar a un mayor acortamiento.

3.1.8. *Posición del Sesamoideo Tibial*

Este método fue descrito por *Haas*[11] en 1981, el cual determinó el desplazamiento lateral del aparato sesamoideo, basado en la posición del sesamoideo tibial. Este parámetro, se utiliza en ocasiones para decidir la necesidad de la sesamoidectomía lateral o fibular, durante la corrección del hallux abductus valgus. La posición del sesamoideo tibial se cuantifica con relación a la bisección longitudinal del primer metatarsiano. Se han definido 7 posiciones en las cuales nos podemos encontrar el sesamoideo, situado de medial a lateral. (Fig. 12)

Fig. 12

Valores normales:

Se consideran *posiciones normales* las que van de la situación 1 a la 3. En los casos en los que el sesamoideo se encuentre en una posición 5 o mayor, podría estar indicada la sesamoidectomía fibular o lateral.

Significación quirúrgica:

Dado que el hallux abductus valgus representa una deformidad progresiva, la posición del sesamoideo tibial, permite al explorador obtener un método de documentación y cuantificación de dicha progresión.

Proporcionalmente a la actuación de las fuerzas deformantes laterales que van subluxando la articulación metatarsofalángica, así se irá desviando y subluxando el aparato sesamoideo.

Muchos autores indican la realización de sesamoidectomía fibular, cuando la posición del sesamoideo tibial es igual o mayor a 4. Según *Landers*[11], la adecuada disección quirúrgica, la liberación de las contracturas laterales, la transferencia del tendón abductor y la adecuada capsulorrafia, disminuye en mucho, la necesidad de realizar la sesamoidectomía fibular.

Autores como *Palladino*[14] *y Kaschack y Laine*[9], no recomiendan el uso de la posición del sesamoideo tibial como guía para establecer las indicaciones de la realización de una sesamoidectomía fibular. Señalan la necesidad de corroborar la exploración, mediante la realización de una proyección axial de sesamoideos.

Autores ya reseñados como *Laporta, Melillo y Hetherington*[12], establecen unas indicaciones quirúrgicas a la hora de realizar la sesamoidectomía fibular:

- Cuando hay presencia de sesamoideos con cambios artríticos.
- Cuando existe presencia de sesamoideo fibular fusionado al aspecto lateral de la cabeza del metatarsiano.
- Cuando no se pueden recolocar o reposicionar los sesamoideos bajo la cabeza del primer metatarsiano.

Estos autores, no aconsejan la realización de la proyección axial de sesamoideos a la hora de establecer las indicaciones quirúrgicas, puesto que con la posición del paciente en dorsiflexión máxima de las articulaciones metatarsofalángicas para la obtención de la proyección, se produce el efecto de las fuerzas reactivas del suelo, que hacen que la posición de los sesamoideos aparezca menos severa de lo que en realidad es.

Para otros autores como *Landers*[11], además de las indicaciones descritas anteriormente, se añaden aquellos casos en los que existe una deformidad irreductible y muy severa y un aplanamiento de la cresta y del cóndilo lateral. Este autor, al contrario que los anteriores, sí defiende la realización de radiografía axial de sesamoideos para la evaluación de la deformidad.

Nuestra opinión al respecto, es que la proyección axial de sesamoideos debe realizarse con el paciente en decúbito prono con el fin de evitar el efecto descrito por Laporta y colaboradores. Además, la exploración radiológica (posición del sesamoideo tibial en radiografía dorsoplantar y proyección axial de sesamoideos) deberá siempre en este caso complementar la exploración clínica a la hora de establecer las indicaciones quirúrgicas en el caso de la sesamoidectomía fibular.

3.1.9. Posición de la articulación metatarso-falángica

Piggot[17] en 1960, describió que la abducción del hallux podría ser el resultado del desplazamiento lateral de la articulación, estableciendo la relación entre ambas superficies articulares. En base a este método, se toman como referencia las líneas que hemos utilizado a la hora de determinar los ángulos PASA y DASA, que significaban el cartílago articular efectivo (orientación del cartílago articular) tanto de la cabeza del metatarsiano como de la base de la falange. Según esto, podemos encontrarnos con tres situaciones radiológicas diferenciadas, que establecen una valoración cualitativa de la relación entre estas superficies articulares. En primer lugar, hablaremos de articulación congruente, cuando ambas líneas son paralelas. Nos encontramos con una articulación desviada cuando las líneas se cortan en un punto situado fuera de la articulación metatarso-falángica. Y en un tercer caso, hablaremos de articulación subluxada cuando las líneas se cortan en un punto dentro de la propia articulación. (Fig. 13)

Fig. 13

Patrón normal:

Una articulación metatarsofalángica normal debería ser congruente. A menudo, tal y como encontramos clínica y radiológicamente, la existencia de una articulación congruente, no garantiza unas condiciones de normalidad.

Significación quirúrgica:

Como anteriormente hemos comentado, la posición de la articulación metatarsofalángica debería representar una valoración cualitativa del grado de contracción de las estructuras músculotendinosas tanto en una articulación desviada como subluxada. La presencia de una de las dos situaciones clínicas, debería indicar la necesidad de realizar procedimientos sobre partes blandas, además de los procedimientos óseos convenientes, si la pretensión es preservar o recuperar si es posible, la integridad de la articulación.

La presencia de articulaciones subluxadas, representan deformidades con rápida evolución y progresión (p. ej. en los casos de artritis reumatoidea) siendo difícil no ya preservar la integridad de la articulación, sino la propia función articular.

3.1.10. *Forma de la cabeza metatarsiana*

En una radiografía dorso-plantar podemos encontrarnos con tres patrones radiológicos, según sea la forma de la cabeza metatarsal. Esta puede ser *redonda, cuadrada y crestada*.(Fig. 14)

Fig. 14

Patrones normales:

Aunque esta valoración es cualitativa y no cuantitativa, no podemos hablar de un patrón de normalidad, ya que en este caso, la cabeza redonda es la que más se asocia a la deformidad objeto del presente trabajo.

Significación quirúrgica:

Esta evaluación radiológica, se utiliza para valorar la estabilidad que la forma de la cabeza, puede tener en el plano transverso.

De esta manera, la cabeza redondeada es considerada la menos estable de las tres en el plano transverso, aunque sea la más frecuente y la que se asocia con más frecuencia al hallux abductus valgus. En estos casos, la técnica quirúrgica a utilizar, se dirigirá principalmente a la remodelación del hueso hipertrófico formado en la cabeza metatarsiana. La cabeza cuadrada es difícilmente encontrada en un hallux abductus valgus, siendo la más estable en el plano transverso, asociándose a deformidades como el hallux limitus. La cabeza crestada es la más rara de las tres y probablemente pueda tratarse de la cresta plantar intersesamoidea, la cual es visualizada en aquellos casos en los que el metatarsiano se encuentre dorsiflexionado.

3.1.11. Forma de la articulación cuneometatarsiana

La forma de la articulación cuneometatarsiana, es clasificada según tres patrones radiológicos en una radiografía dorso-plantar. Esta puede ser oblicua, redonda o cuadrada. (Fig. 15)

Fig. 15

Patrones normales:

No hay parámetros de normalidad.

Significación quirúrgica:

El tipo de articulación cuneometatarsiana determinará la presencia de un *metatarsus primus adductus*. La forma redonda de esta articulación, al igual que la forma redonda de la cabeza metatarsal, puede ser considerada la más flexible y la preceptiva de correcciones sobre tejidos blandos. Una articulación cuadrada, no permitirá que el primer metatarsiano se desplace hacia la línea media del cuerpo, por tanto no se asocia a esta deformidad, siendo la más

estable. Una articulación oblicua, se relaciona con la presencia de un metatarsus primus adductus y un incremento del ángulo intermetatarsiano. En este caso, estarían indicadas las osteotomías en la base del metatarsiano, para reducir el ángulo intermetatarsiano.

3.2. Parámetros radiológicos en radiografía lateral:

3.2.1. Angulo de declinación metatarsal del primer radio

El primer metatarsiano es biseccionado tomando dos puntos proximales y dos distales a nivel de la diáfisis del mismo. Se trazan los puntos medios mediante la bisectriz, y se dibuja una línea que una esos puntos medios. Este será el eje medio del primer metatarsiano en un plano sagital. Además tomaremos como segundo eje de referencia, la superficie del suelo en la radiografía lateral. El ángulo de declinación lateral, será el formado por la intersección de estos dos ejes: eje medio del primero con el eje del suelo. (Fig. 16)

Fig. 16

Valores normales:

Los valores normales representan los 20°.

Significación quirúrgica:

Esta evaluación, probablemente no contribuya claramente al establecimiento de las indicaciones quirúrgicas preoperatorias, pero debería determinar una correlación entre los signos clínicos y otras mediciones goniométricas, acerca de la posición del primer metatarsiano en el plano sagital. Probablemente, el conjunto de signos clínicos y radiológicos, ofrezcan las indicaciones precisas a la hora de indicar osteotomías plantarflexoras o dorsiflexoras, en función de la posición del metatarsiano en este plano sagital.

Este ángulo, se utilizará como base en la comparación de la evaluación postoperatoria con respecto a la preoperatoria, con el fin de evaluar los cambios obtenidos en el plano sagital.

3.2.2. Línea de Meary-Tomeno, Línea astrágalo-metatarsal, Angulo de Meary o Angulo de declinación astragalina.

El ángulo está formado por la intersección entre el eje lateral del astrágalo y la bisección longitudinal del primer metatarsiano. Se realiza la bisección del cuello del astrágalo, tomando dos puntos proximales y distales. Posteriormente se trazan los puntos medios mediante la bisectriz, y se dibuja una línea que una esos puntos medios. En condiciones normales el eje lateral del astrágalo y el eje del primer metatarsiano deben ser coincidentes, es decir no deben formar ángulo. Con esta valoración radiográfica, objetivaremos la posición de la cabeza metatarsiana con respecto al eje del astrágalo. (Fig. 17)

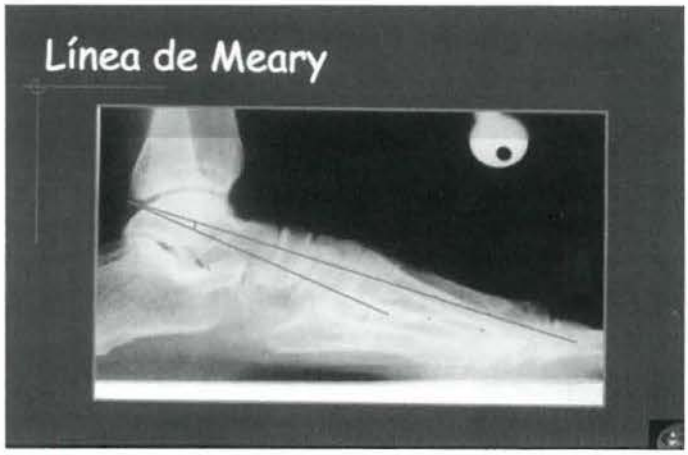

Fig. 17

Valores normales:

Los valores normales se consideran entre los 0° y los 14°. Si se produce intersección entre los dos ejes, indicará el ápex de la deformidad, particularmente en los casos de pie cavo. En un pie de tipo recto, el eje del astrágalo coincidirá con el eje del primer metatarsiano. En un pie pronado, el eje del astrágalo pasará por debajo del eje del primer metatarsiano, al contrario que los pies cavos / supinados, donde el eje del astrágalo pasará por encima del eje del metatarsiano.

Significación quirúrgica:

Cuando la bisección lateral del astrágalo pasa a través de la cabeza metatarsiana, la posición del primer metatarsiano en el plano sagital es interpretada como normal. Cuando la línea pasa por debajo de la cabeza metatarsiana, el primer radio se encuentra dorsiflexionado. Por el contrario, cuando la línea pasa por encima de la cabeza metatarsiana, el primer radio se encontrará plantarflexionado. Esta evaluación se encuentra limitada, ya que aunque podamos valorar la posición del metatarsiano en un plano sagital con respecto al retropié, no tenemos referencia de la posición de éste con respecto al resto de metatarsianos. Esta medición es válida, cuando se utiliza en conjunción con el resto de valoraciones clínicas y radiológicas, con respecto a la posición del metatarsiano en el plano sagital, a la hora de establecer las indicaciones quirúrgicas sobre procedimientos plantarflexores o dorsiflexores del metatarsiano.

3.3. Radiografía axial de sesamoideos o proyección de Walter-Müller

Con este tipo de proyección, se pretende evaluar la posición de los sesamoideos en el plano frontal. Al mismo

tiempo se evaluará la integridad de la cresta intersesamoidea, así como la posible erosión sufrida por el desplazamiento y subluxación lateral del sesamoideo tibial. Observaremos la condición de la articulación sesamoideo-metatarsal y la presencia de cambios osteotodegenerativos. También con esta proyección se evaluarán los cóndilos plantares de los metatarsianos menores, así como la posición en el plano sagital de éstos. Además podremos observar la rotación en varo o en valgo del hallux relativa al plano transverso. (Fig. 18)

Fig. 18

Patrón normal:

En condiciones normales los sesamoideos se han de presentar articulados, bajo sus respectivos surcos, con la superficie plantar de la cabeza del primer metatarsiano, sin observarse signos de desviación lateral. La cresta no debe encontrarse erosionada. Un espacio articular normal, se debería presentar sin cambios osteodegenerativos.

Significación quirúrgica:

Para algunos autores, como anteriormente exponíamos, la proyección plantar de sesamoideos, es el mejor método para evaluar la posición de éstos. Otros autores, no piensan lo mismo, debido a que la posición en dorsiflexión máxima de los dedos al obtener la radiografía en carga, hace que la deformidad aparezca menos severa de lo que en realidad es.

Según nuestra opinión, esta proyección no es sino una exploración radiológica más, la cual deberá ser siempre correlacionada con la exploración clínica, además de otras valoraciones radiográficas, como la posición del sesamoideo tibial en una radiografía dorsoplantar, a la hora de establecer las indicaciones quirúrgicas ante una posible sesamoidectomía fibular o lateral.

Esta determinación quirúrgica dependerá del grado de subluxación de los sesamoideos, de la presencia de cambios degenerativos en la articulación metatarsosesamoidea, de la existencia de un sesamoideo fibular fusionado al aspecto lateral de la cabeza del metatarsiano y de la imposibilidad de reposicionamiento o recolocación de los sesamoideos bajo la cabeza del primer metatarsiano, con un procedimiento de capsulorrafia.

4. CONCLUSIONES

La evaluación radiológica, es un elemento indispensable y útil, para establecer las indicaciones y criterios quirúrgicos a la hora de determinar el procedimiento o la técnica específica en cada caso de Hallux Abductus Valgus, así como para objetivar el grado de corrección quirúrgica alcanzado con cada procedimiento.

Pero como también hemos apuntado en el desarrollo de este trabajo, la evaluación radiológica deberá siempre corroborar lo ya observado en la exploración clínica, estableciéndose siempre una correlación entre ambas.

Será de igual manera importante, trabajar con unas pautas radiológicas estandarizadas, tanto en las diferentes proyecciones como en las mediciones goniométricas, con el objeto de consensuar y unificar criterios y disminuir con ello la variabilidad y la posibilidad de error o sesgo en la medición.

BIBLIOGRAFIA

1. **ALONSO MONTERO C, GARCIA CARMONA FJ, JIMENEZ LEAL R, MORALES LOZANO R.** *Valoraciones longitudinales en el primer radio en radiografía dorsoplantar.* Rev Esp Podol 1997; VIII (2): 71-7.
2. **ALONSO MONTERO C, GARCIA CARMONA FJ, JIMENEZ LEAL R, OREJANA GARCIA AM, GONZALEZ FERNANDEZ ML.** *Mediciones y valores angulares en la primera articulación metatarsofalángica en radiografía dorsoplantar.* Rev Esp Podol 1997; VIII (1): 26-32.
3. **BOBERG JS, NENNI JJ, TAMBURRI SA, CHANG TJ.** *Hallux set angle: a new radiographic measurement for hallux valgus.* J Am Podiatr Med Assoc 1994; 84: 250-57.
4. **BRYANT A, TINLEY P, SINGER K.** *A comparison of radiographic measurements in normal, hallux valgus and hallux limitus feet.* J Foot Surg 2000; 39(1): 39-43.

5. **CHEVROT A.** *Diagnóstico por imagen de las afecciones del pie*. Barcelona: Masson; 2000. p. 25-36, 213-17.
6. **GAMBLE FO.** *Clinical foot roentgenology*. 2nd ed. Huntington (NY): Robert E. Krieger; 1978.
7. **GREEN RICHARDSON E, GRAVES SC, MCCLURE T, BOONE T.** *First metatarsal head-shaft angle: a method of determination*. Foot Ankle 1993; 14(4): 181-85.
8. **JONHSON RE.** *Podiatric radiology*. En: Levy LA, Hetherington VJ, editores. Principles and practice of podiatric medicine. New York (NY): Churchill Livingstone; 1990. p. 231-71.
9. **JUDGE MS, LAPOINTE S, YU GV, SHOOK JE, TAYLOR RP**. *The effect of hallux abducto valgus surgery on the sesamoid apparatus position*. J Am Pod Med Assoc 1999; 89(11/12): 551-59.
10. **KASCHAK TJ, LAINE W**. *Surgical Radiology*. En: Oloff-Solomon J, editor. Radiology of the foot and ankle. Philadelphia (PA): WB Saunders Company; 1988. Clinics in Podiatric Medicine and Surgery, 5(4). P. 797-829.
11. **KRICUN ME.** *The normal foot.* En: Forrester DM, Kricun ME, Kerr R. Imaging of the normal foot and ankle. Rockville (MD): Aspen; 1988. p. 25-43.
12. **LANDERS P.** *Introduction and evaluation of Hallux Abductus Valgus.* En: McGlamry ED, Banks AS, Downey MS, editores. Comprehensive textbook of foot surgery. Vol I. 2nd ed. Baltimore (MD): Williams and Wilkins; 1992. p. 459-68.
13. **LAPORTA DM, MELILLO TV, HETHERINGTON VJ.** *Preoperative assestment in Hallux Valgus*. En: Hetherington VJ, editor. Hallux Valgus and forefoot surgery. New York (NY): Churchill Livingstone; 1994. p. 107-23.
14. **MONTAGNE J, CHEVROT A, GALMICHE JM.** *Atlas de radiología del pie*. Barcelona: Masson; 1984. p. 50-65.
15. **PALLADINO SJ.** *Preoperative evaluation of the bunion patient: etiology, biomechanics, clinical and radiographics assessment*. En: Gerbert J, editor. Textbook of bunion surgery. 2nd ed. Mount Kisko (NY): Futura Publising; 1991. p. 1-87.
16. **SARAGAS NP, BECKER PJ**. *Comparative radiographic analysis of parameters in feet with and without hallux valgus.* Foot Ankle Int 1995; 16(3): 139-43.
17. **SCHNEIDER W, KNAHR K.** *Metatarsophalangeal and intermetatarsal angle: different values and interpretation of postoperative results dependent on the technique of measurement*. Foot Ankle Int 1998; 19(8): 532-36.
18. **SHEREFF MJ.** *Radiographic analysis of the foot and ankle*. En: Jahss MH. Disorders of the foot and ankle. Medical and surgical management. Vol I. 2nd ed. Philadelphia (PA): WB Saunders Company; 1991. p. 91-108.
19. **VALERO J.** *Biomecánica y patomecánica del primer radio.* Anuario 1993. Madrid: Federación Española de Podólogos; 1993.
20. **WEISSMAN SD.** *Radiology of the foot*. 2nd ed. Baltimore (MD): Williams and Wilkins; 1989. p. 66-90, 106-37.
21. **WILSON DW.** *Hallux valgus and rigidus*. En: Helal B, Rowley DI, Cracchiolo A, Myerson MS. Surgery of disorders of the foot and ankle. London: Martin Dunitz; 1996. p. 303-33.

TECNICA DE AUSTIN-AKIN. ESTUDIO RETROSPECTIVO RADIOLOGICO DE 10 CASOS

* GARCIA CARMONA, F.J.
* MORENO DE CASTRO, M.
* LAZARO MARTINEZ, J.L.
** RIVERA SAN MARTIN, G.
*** FERNANDEZ MORATO, D.
*** SANTAMARIA REBOLLO, E.

RESUMEN:

En este trabajo se presenta un estudio retrospectivo radiológico de diez casos (17 pies), intervenidos en la Clínica Universitaria de Podología, mediante la técnica de Austin-Akin.

ABSTRACT:

This paper present a retrospective radiological study of ten cases (17 feet) that were operated in the Clínica Universitaria de Podología, using the Austin-Akin procedure.

PALABRAS CLAVES:

Cirugía, Radiología, Hallux Abductus Valgus.

KEYWORDS:

Surgery, Radiology, Hallux Abductus Valgus.

A. Objetivo general:

El objetivo de este trabajo es realizar un estudio retrospectivo de diez casos clínicos intervenidos de *Hallux Abductus Valgus*, mediante la técnica de *Austin-Akin*.

B. Objetivos específicos:

a. Definir y estandarizar el método de proyección radiológica para la realización de radiografía dorso-plantar.

b. Establecer protocolo de estudio de parámetros radiológicos y mediciones goniométricas en radiografía dorso-plantar tanto en el período preoperatorio como en el postoperatorio.

c. Objetivar el grado de corrección mediante estudio radiológico, alcanzado por medio de la técnica de Austin-Akin para la corrección del hallux abductus valgus.

d. Cuantificar el acortamiento que se produce en el primer metatarsiano tras la cirugía.

e. Describir los signos radiológicos más frecuentes en este tipo de deformidad.

f. Determinar las indicaciones quirúrgicas radiológicas, para la técnica de Austin-Akin.

C. Metodología:

Se estudian diez casos clínicos (17 pies) intervenidos quirúrgicamente en la Clínica Universitaria de Podología (CUP) de *Hallux Abductus Valgus*. La técnica quirúrgica empleada en todos los casos fue la técnica de Austin-Akin.

D. Evaluación:

Se establecerán cuadros comparativos pre y post-quirúrgicos, objetivándose el grado de corrección alcanzado mediante la técnica quirúrgica empleada, describiendo los signos radiológicos que con más frecuencia se asocian a este tipo de deformidad y determinando en la medida de lo posible, las indicaciones quirúrgicas para la técnica de Austin-Akin.

1. INTRODUCCION

Existen muy pocos estudios podológicos publicados en lengua castellana, no solo en el ámbito de la cirugía

* *Servicio de Cirugía. Clininca Universitaria de Podología.*
** *Servicios Centrales. Clínica Universitaria de Podología. Profesores Departamento de Enfermeria. Universidad Complutense de Madrid.*
*** *Residente. Clínica Universitaria de Podología.*

podológica en general, sino en el contexto global de la podología como disciplina de las Ciencias de la Salud. Aún hoy en día, la literatura podológica existente en lengua castellana es un campo virgen, poco desarrollado y continuamos de hecho, bebiendo de las fuentes de los autores norteamericanos en un intento de extrapolar sus conocimientos y experiencias.

En este sentido, nuestra humilde intención es aportar los resultados que vamos obteniendo en la Clínica Universitaria de Podología de la Universidad Complutense de Madrid, para con ello contribuir de la mejor forma posible al desarrollo de una literatura podológica en castellano, además de poder ser una referencia válida a otros compañeros podólogos y que sirva al mismo tiempo de acicate a otros muchos, que con más experiencia y bagaje que el nuestro, puedan hacernos conocedores de los resultados obtenidos en el ejercicio diario de la profesión.

Después de esta breve pero necesaria introducción, nos vamos a centrar en el motivo de nuestro trabajo. Como anteriormente hemos referido, la razón de esta publicación, es realizar un estudio retrospectivo de diez casos clínicos intervenidos de Hallux Abductus Valgus, mediante la técnica de Austin-Akin.

Para ello, llevamos a cabo una valoración comparativa pre y postoperatoria de una serie de parámetros radiológicos y mediciones goniométricas, mediante la realización de radiografías dorsoplantares en carga, siguiendo pautas descritas por los mismos autores en el artículo *"Radiología quirúrgica en el Hallux Abductus Valgus"*.[9]

En este estudio, solamente nos hemos basado en los parámetros radiológicos observados en radiografía dorsoplantar, por ser la que mayor riqueza aporta, en cuanto los signos radiológicos se refiere. Esta proyección, tal y como se protocolizó en la CUP, se realiza con el paciente en carga sobre el chasis, angulando el foco 15° e incidiéndolo sobre las cabezas metatarsales, para una mejor visualización de la deformidad objeto del presente estudio.

La técnica quirúrgica utilizada para la corrección del Hallux Abductus Valgus, como anteriormente hemos reseñado, fue la técnica de Austin-Akin. Quizás sea ésta, una de las más utilizadas en el campo de la cirugía podológica por su versatilidad y sus buenos resultados. Originariamente, la técnica de Austin fue descrita en 1981, como una osteotomía transposicional en forma de "V" en la cabeza del primer metatarsiano.

El procedimiento utilizado en este estudio, fue el descrito por Boberg y colaboradores[3]. Está técnica, incluye una osteotomía transposicional en forma de "V", una capsulotomía lateral de la articulación metatarsofalángica, una tenotomía del tendón abductor a nivel del aspecto lateral de la base de la falange proximal, una capsulorrafia medial de la articulación metatarsofalángica y una fijación con aguja Kirschner de la osteotomía. Además esta técnica, se combinó con el procedimiento de Akin para el tratamiento de deformidades estructurales a nivel del Hallux. Esta fue descrita por el Dr. O.F. Akin en 1925, como un procedimiento que incluía la resección de la exóstosis medial del primer metatarsiano y una porción de la base de la falange proximal. El procedimiento utilizado en este estudio, ha sido el descrito por Bonk JH[4] . Este incluye la osteotomía en cuña de cierre en la base de la falange proximal (Akin Proximal) y la fijación con aguja Kirschner de la osteotomía.

2. MATERIALES Y METODOS

En el presente estudio se seleccionaron aleatoriamente diez casos clínicos (17 pies) intervenidos en la Clínica Universitaria de Podología por presentar Hallux Abductus Valgus sin ningún criterio de exclusión. De los 17 pies, 9 fueron derechos y 8 izquierdos. La proporción según sexos fue, de 8 mujeres y 2 hombres. La media de edad de los casos seleccionados fue de 48 años años, situando el rango entre los 19 y los 66 años.

Los criterios quirúrgicos para la realización de cirugía incluían dolor, incapacidad para una deambulación normal, dificultad para utilizar un calzado adecuado y presencia de deformidad moderada o severa.

Los criterios radiológicos para la realización de cirugía incluían, ángulo hallux abductus de 21° o mayor, un ángulo intermetatarsiano de 8° o mayor y subluxación lateral de los sesamoideos.

Para este estudio se utilizaron proyecciones radiológicas dorso-plantares, siguiendo el protocolo anteriormente establecido. Se realizaron radiografías preoperatorias y postoperatorias, transcurridos 6 meses de la intervención.

Se evaluaron los siguientes parámetros radiológicos pre y postoperatoriamente:

a. Angulo Intermetatarsiano.

b. Angulo Metatarsus Adductus.

c. Angulo Hallux Abductus.

d. Angulo Interfalángico.

e. Angulo PASA.

f. Angulo DASA.

g. Indice de Protusión Metatarsal.

h. Posición del Sesamoideo Tibial.

i. Posición de la Articulación Metatarso-falángica.

j. Forma de la Cabeza Metatarsiana.

k. Forma de la Articulación Metatarso-cuneana.

La metodología en la cuantificación de los valores goniométricos y la determinación de los parámetros radiológicos, se llevó a cabo siguiendo el protocolo instaurado en la Clínica Universitaria de Podología (*"Radiología Quirúrgica en el HAV"*)[9]. Unicamente queremos recordar que para trazar la bisección o el eje medio del primer metatarsiano en radiografía dorso-plantar, y con ello valorar todos ángulos directamente implicados, tomamos como referencia el método propuesto por *Schneider y Knahr*[22], el cual describe la bisección del primer metatarsiano, realizando una línea que une el centro de la superficie articular de la cabeza metatarsiana y el centro de la carilla articular de la base del primer metatarsiano. El resto de mediciones y parámetros radiológicos fueron evaluados según el mencionado protocolo. (Fig. 1)

Se determinaron los valores medios pre y postquirúrgicos, estableciéndose los rangos de valores mínimos y máximos, al mismo tiempo que se objetivó el grado de corrección alcanzado. Indistintamente, en aquellos parámetros radiológicos cualitativos, se establecieron porcentualmente, los patrones que con más frecuencia acompañan a este tipo de deformidad.

Fig. 1

También se cuantificó el acortamiento del primer metatarsiano, producido por la técnica quirúrgica realizada.

3. RESULTADOS

Los resultados obtenidos en el estudio, analizándolos por separado, fueron los siguientes:

3.1. Angulo Intermetatarsiano:

3.1.1. Valores medios:

Nota: Hemos considerado el valor normal los 10°. (Fig. 2)

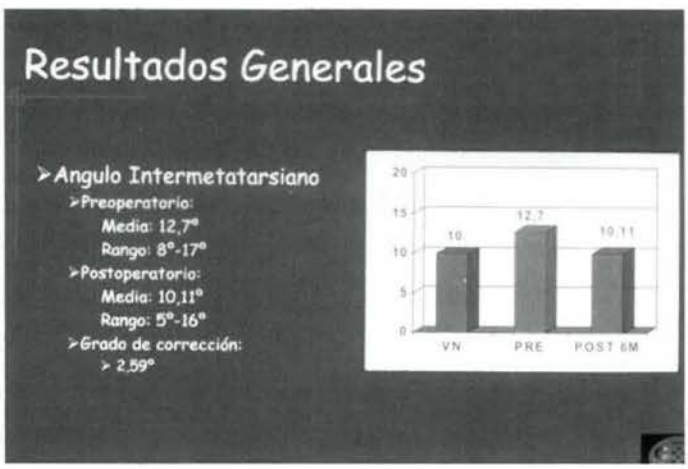

Fig. 2

	Media	Rango
Preoperatorio	12,7°	8°-17°
Postoperatorio	10,11°	5°-16°
Grado de corrección	2,59°	

3.2. Angulo del Metatarsus Adductus

3.2.1. Valores medios:

Nota: Hemos considerado el valor normal los 15°. (Fig. 3)

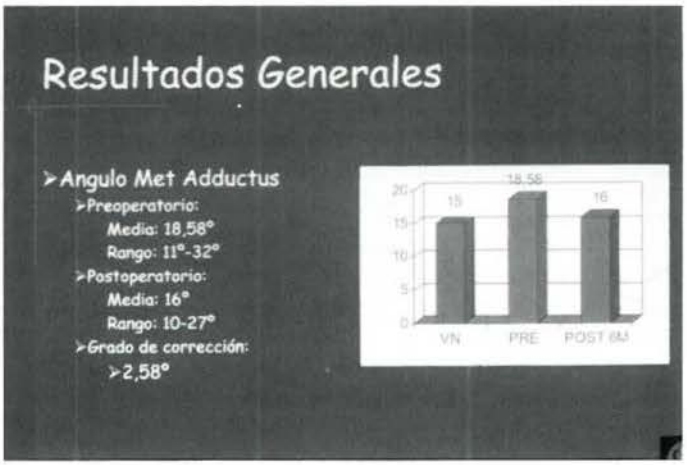

Fig. 3

	Media	Rango
Preoperatorio	18,58°	11º-32°
Postoperatorio	16°	10º-27°
Grado de corrección	2,58°	

3.3. Angulo del Hallux Abductus

3.3.1. Valores medios:

Nota: Hemos considerado el valor normal los 15°. (Fig. 4)

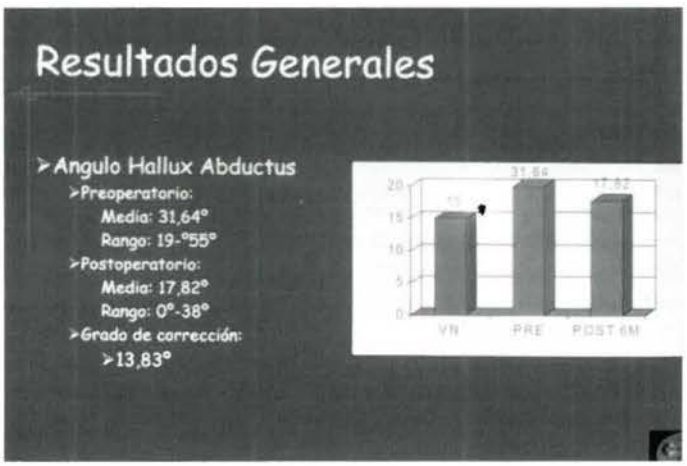

Fig. 4

	Media	Rango
Preoperatorio	31,64°	19º-55°
Postoperatorio	17,82°	0º-38°
Grado de corrección	13,83°	

3.4. Angulo del cartílago articular proximal (PASA en literatura inglesa)

3.4.1. Valores medios:

Nota: Hemos considerado el valor normal los 10°. (Fig. 5)

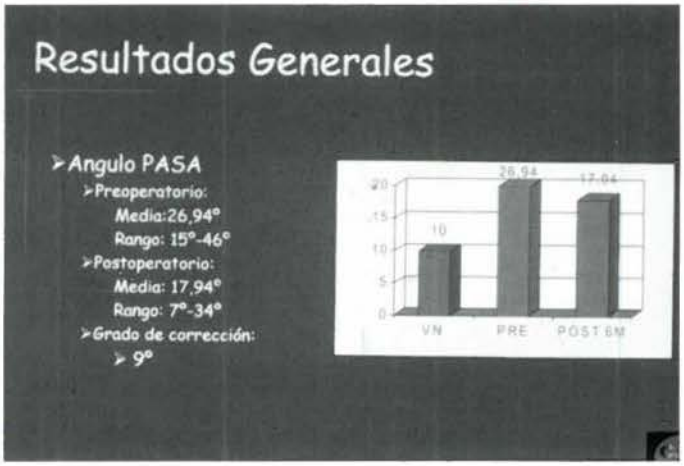

Fig. 5

	Media	Rango
Preoperatorio	26,94°	15°-46°
Postoperatorio	17,94°	7°-34°
Grado de corrección	9°	

3.5. Angulo del complejo articular distal (DASA en literatura inglesa)

3.5.1. Valores medios:

Nota: Hemos considerado el valor normal los 5°. (Fig. 6)

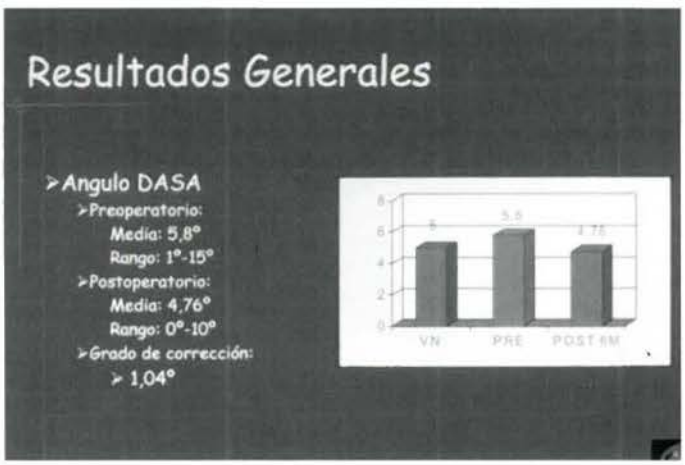

Fig. 6

	Media	Rango
Preoperatorio	5,8°	1°-15°
Postoperatorio	4,76°	0°-10°
Grado de corrección	1,04°	

3.6. Angulo Interfalángico

3.6.1. Valores medios:

Nota: Hemos considerado el valor normal los 10°. (Fig. 7)

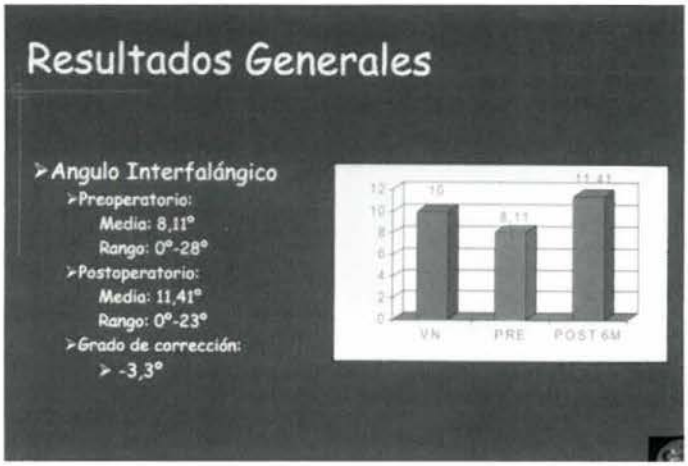

Fig. 7

	Media	Rango
Preoperatorio	8,11°	0°-28°
Postoperatorio	11,41°	0°-23°
Grado de corrección	-3,3°	

3.7. Indice de Protusión Metatarsal

3.7.1. Valores medios:

Nota: Hemos considerado el valor normal los 0 mm, siendo los valores positivos los correspondientes a index plus, mientras que los negativos, son los correspondientes a index minus. (Fig. 8)

Fig. 8

	Media	Rango
Preoperatorio	1,52 mm	-3 a 10 mm
Postoperatorio	-3,4 mm	-11 a 4 mm
Grado de corrección	4,92 mm	

3.7.2. Porcentaje de incidencia: (Fig. 9)

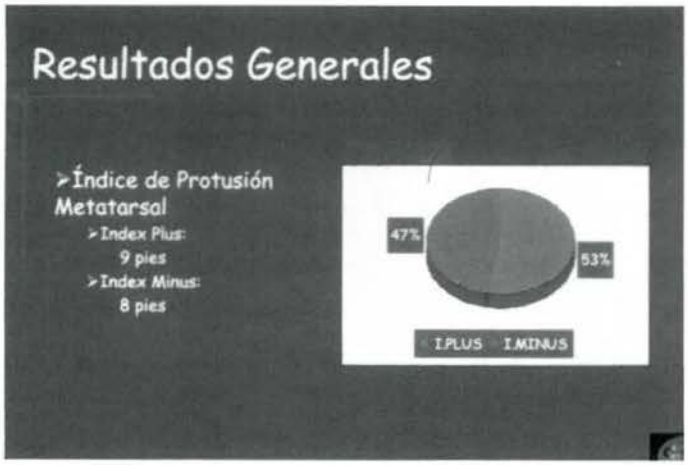

Fig. 9

3.8. Posición del Sesamoideo Tibial

3.8.1. Valores medios:

Nota: Hemos considerado el valor normal la posición 3. (Fig. 10)

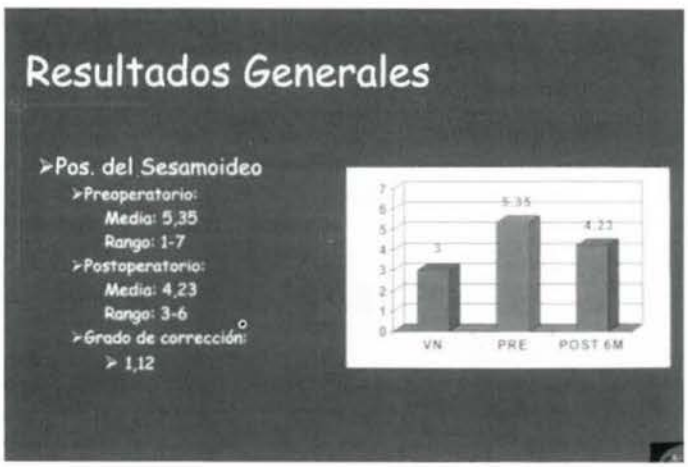

Fig. 10

	Media	Rango
Preoperatorio	5,35	1-7
Postoperatorio	4,23	3-6
Grado de corrección	1,12	

3.9. Posición Articulación Metatarso-falángica

3.9.1. Valores medios:

Nota: Hemos considerado la posición normal, la posición 1, correspondiente a una articulación de tipo congruente. La posición 2 representa una articulación desviada, mientras que la posición 3, representa una articulación subluxada. (Fig. 11)

	Media
Preoperatorio	2,58
Postoperatorio	1,52
Grado de corrección	1,06

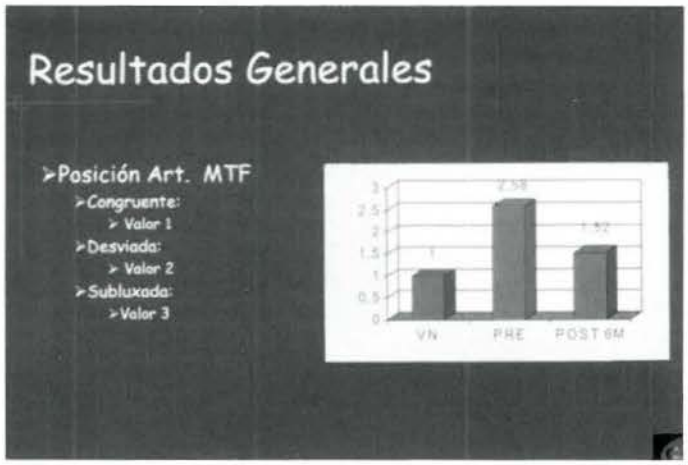

Fig. 11

3.9.2. Porcentaje de incidencia: (Fig. 12)

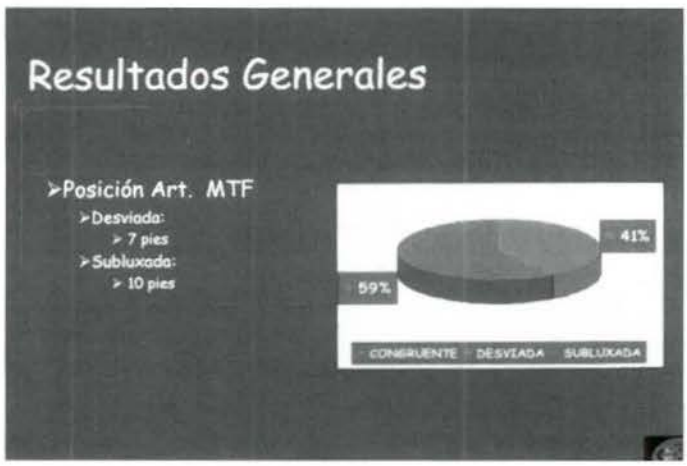

Fig. 12

3.10. Forma Articulación Metatarso-cuneana

3.10.1. Porcentaje de incidencia: (Fig. 13)

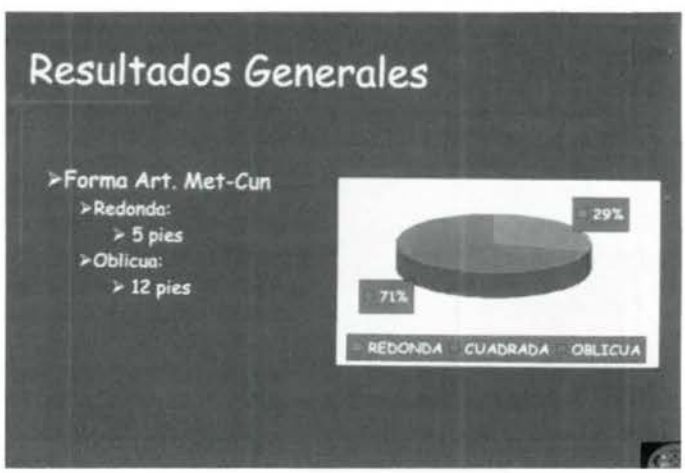

Fig. 13

3.11. Forma de la cabeza del metatarsiano

3.11.1. Porcentaje de incidencia: (Fig. 14)

Fig. 14

3.12. Grado de acortamiento del metatarsiano:

Para determinar el grado de acortamiento del primer metatarsiano, se ha utilizado la fórmula descrita por *Mitchell*[11] en 1958, consistente en: (Fig. 15)

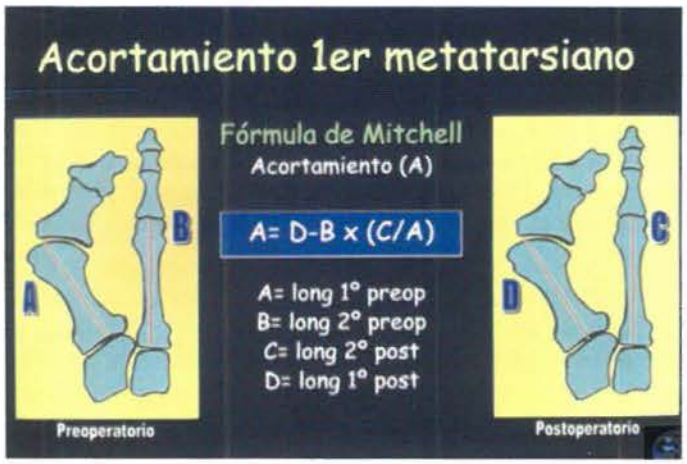

Fig. 15

$$S = D - B \times (C/A)$$

Donde:

- S, es el grado de acortamiento del metatarsiano (en mm).

- A, es la longitud del segundo metatarsiano preoperatoriamente.

- B, es la longitud del primer metatarsiano postoperatoriamente.

- C, es la longitud del segundo metatarsiano postoperatoriamente.

- D, es la longitud del primer metatarsiano postoperatoriamente.

	Media	Rango
Acortamiento 1er meta	-3,8 mm	-1 mm a -9,5 mm

4. CONCLUSIONES

PARAMETROS	CORRECCION	SIGNOS RADIOL.
Angulo IM	2,59º	Disminución
Angulo Met Add	2,58º	Disminución
Angulo HAV	13,83º	Disminución
Angulo IF	-3,3º	Aumento
Angulo PASA	9º	Disminución
Angulo DASA	1,04º	Disminución
Indice Protusión Met	4,92 mm	Acortamiento del meta Relat. frecuente Index Plus
Posición Sesamoideo	1,12	Reposición
Posición Art. MTF	1,06	Recolocación
Forma cabeza		Todas Redondas
Posición Art. CUN-MET		Más frecuente Oblicua

Los resultados obtenidos en este estudio reflejan claramente el grado de corrección obtenido tras la cirugía en todos los parámetros radiológicos estudiados, salvo en el caso del ángulo interfalángico.

Con respecto al *ángulo intermetatarsiano*, los autores consultados, refieren que si el valor de este ángulo es mayor de 15º, se debería considerar la realización de osteotomías proximales (base / diáfisis) del metatarsiano. Por el contrario, si el ángulo es menor de 15°, estaría indicada la realización de osteotomías distales (cabeza / cuello). En nuestro estudio el valor medio del ángulo IM, se sitúa en los 12,7°. Según esto, los autores consideran, que los criterios quirúrgicos para realizar osteotomías distales del metatarsiano, se han de establecer con ángulos intermetatarsianos entre 8 y 15º, ya que el grado de corrección medio que se obtiene al realizar una osteotomía transposicional de la cabeza del primer metatarsiano, es de 2,59°.

Con respecto al ángulo del *metatarsus adductus*, casualmente se ha obtenido un grado de corrección similar al ángulo IM. Este ha sido de 2,58°, situando el valor medio en los 18,58º. Los autores consideran, que la realización de osteotomías distales del metatarsiano, con ángulos metatarsus adductus entre 15° y 20°, tienen buen pronóstico y hay menor riesgo de recidivas. Los valores situados por encima de los 20°, que determinan un pie totalmente aducido, suponen un mayor reto a la hora de llevar a cabo una corrección quirúrgica, porque tiene peor pronóstico, presentándose inclusive, pies totalmente aducidos con ángulos intermetatarsianos poco aumentados, lo cual determinará un mayor índice de recurrencia o recidiva de la deformidad.

El ángulo del *hallux abductus* ha representado tradicionalmente el primer método de cuantificación de la desviación en abducción en el hallux abductus valgus. En nuestro estudio, según la clasificación de *Laporta, Melillo y Hetherington*[4], hemos encontrado:

- 5 casos (29,41 %) de HA moderado (17° a 25°).
- 7 casos (41,17 %) de HA severo (> 25°).
- 5 casos (29,41 %) de HA con articulación subluxada (> 35°).

El grado de corrección ha sido de 13,83°, situándose el valor medio en 31,64°. Con respecto a esta angulación, los autores determinan que los criterios quirúrgicos para la realización de osteotomías distales del primer metatarsiano, siempre que el ángulo IM sea menor de 15°, se indican con ángulos HA entre 19° y 33°.

Con respecto al ángulo del *complejo articular proximal* (PASA), aunque desde el punto de vista radiológico sea cuestionable su validez, va a determinar la adaptación estructural de la primera articulación metatarsofalángica. El aumento significativo de este ángulo, justificaría la necesidad de realizar procedimientos distales sobre cabeza / cuello del metatarsiano. En este estudio, el grado de corrección obtenido ha sido de 9°, siendo el valor medio 26,94°. Aún con este grado de corrección, el valor medio alcanzado en el postoperatorio es de 18,11°, situándose muy por encima de los 10° que representan los valores normales. Esto puede tener varias lecturas. La primera es que con la técnica de Austin-Akin, no se consiga la suficiente reorientación postquirúrgica del cartílago articular efectivo, teniendo que considerarse la realización de otras técnicas (Reverdin) es casos de ángulos PASA muy aumentados. La segunda lectura, es poner en duda la validez de la medición radiográfica ya que la relatividad de esta cuantificación, hace plantearnos intraoperatoriamente la técnica quirúrgica, que es cuando realmente objetivamos la verdadera extensión del cartílago articular efectivo.

Algo similar ocurre con el ángulo del *complejo articular distal* (DASA). Esta valoración determina anormalidades estructurales en la base de la falange proximal. En ocasiones se obtienen valores falseados de esta medición, debido a la existencia de una rotación significativa en valgo del hallux, dando lugar al inusual hallazgo de valores anormales en esta cuantificación. En nuestro caso, se corrobora esta afirmación, ya que los valores medios obtenidos se sitúan en 5,8°, mientras que los valores normales se sitúan en los 5° (5,2° para autores como Kaschak y Laine[15]). No obstante el grado de corrección alcanzado, es de 1,04°, situando el grado medio postoperatorio en los límites de la normalidad. También se habrá de tener en cuenta en esta evaluación radiológica, la longitud de la falange proximal y las posibles angulaciones a nivel de la articulación interfalángica, para determinar las indicaciones quirúrgicas, a la hora de realizar procedimientos quirúrgicos sobre la falange proximal.

Es con respecto al *ángulo interfalángico*, el único parámetro radiológico en el que no se ha obtenido corrección, sino un aumento del mismo con respecto a los valores medios preoperatorios. En este estudio se ha producido un aumento medio de 3,3°. Las consecuencias que se pueden derivar de ello, aunque dicho aumento no sea significativo, puesto que los valores medios postoperatorios (11,41°) son discretamente superiores a los 10° considerados como normales (algunos autores consideran normales hasta 14°), sean posiblemente derivadas, de la indicación inadecuada de la técnica Akin. Quizás pueda deberse a un error en el que caemos muchos profesionales a la hora realizar siempre una serie de técnicas quirúrgicas estandarizadas y pautadas, que tienen resultados excelentes, con un abanico amplio de posibilidades quirúrgicas y que resuelven la mayoría de los casos. Por ello, será conveniente en cada caso, valorar la necesidad de emplear otras técnicas quirúrgicas orientadas a unas indicaciones quirúrgicas mucho más específicas y precisas.

Con respecto al *índice protusión metatarsal*, aunque los valores medios preoperatorios, indiquen la existencia de un index plus (1,52 mm de diferencia), los valores porcentuales nos muestran que la diferencia entre index plus e index minus, es levemente significativa (53% frente a un 47%). Los valores medios postoperatorios, indican la existencia de un index minus (-3,4 mm), debido al acortamiento que las osteotomías provocan en el hueso. El grado de acortamiento medio que se ha producido mediante esta técnica ha sido de 4,92 mm. Como sabemos, cualquier osteotomía realizada sobre hueso, produce un acortamiento en la longitud del mismo, más significativo en huesos largos como son los metatarsianos, no sólo por la cantidad de hueso resecado u osteotomizado, sino por el acortamiento que se produce debido a la vibración de la sierra quirúrgica, que habremos de sumarlo con lo anterior. Si comparamos estos resultados con los hallados según la *fórmula descrita por Mitchell*[11], obtenemos un acortamiento medio de -3,8 mm (-1 mm a -9,5 mm).

Otro de los parámetros estudiados ha sido *la posición del sesamoideo tibial*. Según el método descrito por *Haas* en 1981[9], en radiografía dorsoplantar, a partir de la posición 3, se considera valor patológico. En el estudio, se comprueba que gracias a la técnica quirúrgica utilizada, ha habido una recolocación o reposición de los sesamoideos. La posición del sesamoideo tibial se utiliza para establecer las indicaciones a la hora de realizar la sesamoidectomía fibular. Autores como *Landers*[9], señalan que la adecuada disección quirúrgica, la liberación de las contracturas laterales, la transferencia del tendón del abductor y la adecuada capsulorrafia, disminuye la necesidad de realizar la sesamoidectomía fibular y supone una recolocación de los sesamoideos.

Con respecto a la posición de la articulación metatarsiana, según el método descrito por *Piggot* en 1960[9], se extrae del estudio, el mayor porcentaje de articulaciones subluxadas (59%) que desviadas (41%), no encontrándose ningún caso que presente una posición congruente de dicha articulación. La posición de la articulación metatarsofalángica, representa la valoración cualitativa del grado de contractura de las estructuras músculotendinosas, tanto en la posición desviada como subluxada. Ello indica la necesidad de combinar procedimientos sobre partes blandas, además de los procedimientos óseos a realizar. En el estudio se determina que ha habido una recolocación de la articulación metatarsofalángica, ya que si los valores medios preoperatorios establecen un mayor grado de articulaciones desviadas-subluxadas (2,58), en el postoperatorio observamos que los valores medios, indican que nos encontramos ante articulaciones congruentes-desviadas (1,52).

En cuanto a la forma de la cabeza metatarsiana, hay una relación directa entre la deformidad y el hallazgo de una cabeza redonda. El 100% de los casos estudiados, presenta una cabeza de tipo redonda. La técnica quirúrgica se dirigirá en muchos casos, a remodelar el hueso hipertrófico formado en la cabeza metatarsiana.

Por último, la forma de la articulación cuneometatarsiana, determinará la presencia de un metatarsus primus adductus. En el estudio se extrae que la forma más frecuente, es la forma oblicua en un 71% de los casos, mientras que la forma redonda se presenta en un 29% de los casos. Es significativa la nula presencia de articulaciones cuadradas, las cuales no se relacionan directamente con la deformidad.

BIBLIOGRAFIA

1.- **ALONSO MONTERO C, GARCIA CARMONA FJ, JIMENEZ LEAL R, MORALES LOZANO R.** *Mediciones y valores angulares en la primera articulación metatarsofalángica en radiografía dorsoplantar.* Rev Esp Podol 1997; VIII(1): 26-32.

2.- **ALONSO MONTERO C, GARCIA CARMONA FJ, JIMENEZ LEAL R, OREJANA GARCIA AM, GONZALEZ FERNANDEZ ML.** *Valoraciones longitudinales y angulares en el primer radio en radiografía dorsoplantar.* Rev Esp Podol 1997; VIII(2): 71-7.

3.- **BOBERG J, RUCH JA, BANKS AS.** *Dystal metaphyseal ostetotomies in hallux abducto valgus surgery.* En: McGlamry ED, editor. Comprehensive textbook of foot surgery. Vol I. Baltimore (MD): Williams and Wilkins; 1987. p. 173-84.

4.- **BONK JH.** *Phalangeal osteotomy for hallux valgus.* En: Hetherington VJ, editor. Hallux valgus and forefoot surgery. New York (NY): Churchill Livinsgtone; 1994. p. 137-46.

5.- **BRYANT A, SINGER K.** *Review of radiographic measurements following Austin Bunionectomy.* J Am Pod Med Assoc 1998; 88(6): 290-94.

6.- **BRYANT A, TINTLEY P, SINGER K.** *A comparison of radiographic measurements in normal, hallux valgus and hallux limitus feet.* J Foot Ankle Sur 2000; 39(1): 39-43.

7.- **COUGHLIN MJ.** *Hallux valgus in men: effect of the distal metatarsal articular angle on hallux valgus correction.* Foot Ankle Int 1997; 18(8): 463-70.

8.- **COUGHLIN MJ, CARLSON RE.** *Treatment of hallux valgus with an increased distal metatarsal articular angle: evaluation of double and triple first ray osteotomies.* Foot Ankle Int 1999; 20(12): 762-69.

9.- **GARCIA CARMONA FJ, MORENO DE CASTRO M, LAZARO MARTINEZ JL, RIVERA SAN MARTIN G, FERNANDEZ MORATO D.** *Radiología quirúrgica en el hallux abductus valgus.* Rev Esp Podol. En prensa 2001.

10.- **GOFORTH P, MARTIN J.** *Eighteen-month retrospective study of Austin Bunionectomy using single screw fixation.* J Foot Ankle Surg 1993; 32(1): 69-74.

11.- **HANS-JÖRG T, MÜLBAUER M, ZEMBSCH A, HUNGEFORD M, RITSCHL P, SALZER M.** *Basal closing wedge osteotomy for correction of hallux valgus and metatarsus primus varus: 10- to 12- year follow up.* Foot Ankle Int 1999; 20(3): 171-77.

12.- **HANS-JÖRG T, ZEMBSCH A, WIESAUER H, HUNGEFORD M, SAZER M, RITSCHL P.** *Modified Austin procedure for correction of hallux valgus.* Foot Ankle Int 1997; 18(3): 119-27.

13.- **JOHNSON RE.** *Podiatric radiology.* En: Levy LA, Hetherington VJ, editores. Principles and practice of podiatric medicine. New York (NY): Churchill Livingstone; 1990. p. 231-71.

14.- **JUDGE MS, LAPOINTE S, YU GV, SHOOK JE, TAYLOR R.** *The effect of hallux abducto valgus surgery on the sesamoid apparatus position.* J Am Pod Med Assoc 1999; 89(11/12): 551-59.

15.- **KASCHAK TJ, LAINE W.**: *Surgical Radiology.* En: Oloff-Solomon J, editor. Clinics in Podiatric Medicine and Surgery. Radiology of the foot and ankle. Philadelphia (PA): WB Saunders Company; 1988.

16.- **LANDERS P.** *Introduction and evaluation of hallux abductus valgus.* En: McGlamry ED, Banks AS, Downey MS, editores. Comprehensive textbook of Foot Surgery. Vol. 1. 2nd ed. Baltimore (MD): Williams and Wilkins; 1992. p. 459-68.

17.- **LAPORTA DM, MELILLO TV, HETHERINGTON VJ.** *Preoperative assestment in Hallux Valgus.* En: Hetherington VJ, editor. Hallux Valgus and Forefoot Surgery. New York (NY): Churchill Livingstone; 1994. p. 197-23.

18.- **LAU J, DANIELS T.** *Effect of increasing distal medial closing wedge metatarsal osteotomies on the distal metatarsal articular ankle.* Foot Ankle Int 1999; 20(12): 771-76.

19.- **MONTAGNE J, CHEVROT A, GALLUCHE JM.** *Atlas de radiología del pie.* Barcelona: Masson; 1984.

20.- **OLOFF LM, BOCKO AP.** *Application of distal metaphyseal osteotomy for treatment of high intermetatarsal angle bunion deformities.* J Foot Ankle Surg 1998; 37(6): 481-89.

21.- **PALLADINO SJ.** *Preoperative evaluation of the bunion patient: etiology, biomechanics, clinical and radiographic assestment.* En: Gerbert J, editor. Textbook of Bunion Surgery. 2nd ed. Mount Kisco (NY): Futura Publishing; 1991. p. 1-87.

22.- **SCHNEIDER W, KNAHR K.** *Metatarsophalangeal and intermetatarsal angle: different values and interpretation of postoperative results dependent on the technique of measurement.* Foot Ankle Int 1998; 19(8): 532-36.

23.- **SHEREFF MJ.** *Radiographic analysis of the foot and ankle.* En: Jahss MH. Disorders of the foot and ankle. Medical and surgical management. Vol. 1.2nd ed. Philadelphia (PA): WB Saunders; 1991. p. 91-108.

24.- **WEISSMAN SD.** *Radiology of the foot.* 2nd ed. Baltimore (MD): Williams and Wilkins; 1989. p. 106-37.

ARTROSCOPIA DE LAS ARTICULACIONES METATARSOFALANGICAS. ULTIMOS AVANCES

*** PEREZ CARRO, Luis**
****ANDREU MEDINA, José**

INTRODUCCION HISTORICA

El uso del artroscopio en la articulación metatarsofalángica fue descrito originalmente por Watanabe en 1986[1]. Lundeen publicó en la literatura podiátrica en 1987 su experiencia en 11 artroscopias en esta articulación[2]. Barlet describió en 1988 el uso del artroscopio en el desbridamiento de una osteocondritis disecante de la cabeza del primer metatarsiano[3]. Finalmente Ferkel y Van Buecken describen perfectamente la técnica y publican la primera serie larga de tratamientos mediante esta técnica en 1991[4]. Nuestro grupo de trabajo comienza con esta técnica en 1995 y publicamos en 1999 la primera artrodesis artroscópica de la articulación metatarsofalángica del primer dedo descrita en la literatura, así como la primera sesamoidectomía artroscópica[5,6].Actualmente estamos trabajando con la articulación metatarsofalángica del segundo dedo en modelos de trasplante de cartílago de la rodilla en enfermedad de Freiberg (Mosaicoplastia) y extirpaciones artroscópicas de la base de la falange proximal en esta misma enfermedad.

INDICACIONES

Tenemos dos tipos de indicaciones para realizar este tipo de cirugía en el pie: Diagnósticas y terapéuticas. Las indicaciones diagnósticas incluyen dolor persistente, tumefacción, rigidez articular o bloqueos. Las indicaciones terapéuticas incluyen condromalacia, sinovitis, lesiones osteocondrales, osteofitos, cuerpos libres, rigidez articular, artrodesis, sesamoidectomías, y enfermedad de Freiberg.

Las contraindicaciones incluyen la presencia de infección, edema severo y estado vascular pobre.

VIAS DE ABORDAJE

Hay tres vías de abordaje o portales utilizados normalmente en la cirugía artroscópica de la primera articulación metatarsofalángica: Dorsomedial, dorsolateral, y medial.

La vía **dorsomedial** está situada justo medial al extensor largo del dedo gordo a nivel o ligeramente distal a la interlínea articular. Al establecer esta vía hay que tener cuidado para evitar el daño de la rama cutánea medial dorsal del nervio peroneo superficial.

La vía **dorsolateral** está situada justo lateral al extensor largo y generalmente no hay riesgo de lesión nerviosa debido a que el nervio propio digital yace debajo del ligamento metatarsal transverso.



Fig. 1: Equipo de artroscopia: Cámara, fuente de luz y óptica de 2.4 mm

** Doctor*
*** Podólogo*
CORRESPONDENCIA: Luis Pérez Carro - Avda. Estadio, 17 D - 3º Izd. - 39005 Santander - e-mail: carro@mundivia.es

Fig. 2: Artroscopia de la primera articulación metatarsofalángica. Tracción con venda de gasa .

La vía **medial** se realiza a través de la cápsula medial a medio camino entre el aspecto dorsal y plantar de la articulación y se realiza generalmente bajo visión directa. Al establecer esta vía hay que tener extremado cuidado para no lesionar el nervio y la arteria plantar digital.

En el resto de las articulaciones utilizaremos una vía dorsomedial y dorsolateral, salvo en el quinto metatarsiano en que podremos utilizar también una vía lateral.

EQUIPO QUIRURGICO Y INSTRUMENTACION

A causa del pequeño tamaño de estas articulaciones utilizaremos material motorizado de 2.9 mm. y 2 mm., el equipo habitual de artroscopia con cámara y fuente de luz y ópticas de 2.4 mm. y 1.9 mm. Así mismo precisamos de aparato de tracción y agarradedos para realizar la distracción articular aunque esta también se puede hacer con venda de gasa. El instrumental adicional consta de palpador y pinzas tipo basket. También es útil el uso de pequeñas cucharillas. El peso habitual para realizar la distracción es de 3-5 kilogramos.

Fig. 3: Artroscopia de la segunda articulación metatarsofalángica. Introducción de suero para comprobar la situación intraarticular. La salida de fluido por la vía contraria confirmará la buena posición de las vías de trabajo.

Fig. 4: Artrosis avanzada de la primera articulación metatarsofalángica.

Describimos a continuación las nuevas técnicas que hemos desarrollado para realizar la artrodesis artroscópica y la sesamoidectomía artroscópica

ARTRODESIS ARTROSCOPICA DE LA PRIMERA ARTICULACION METATARSOFALANGICA

La artrodesis de la primera articulación metatarsofalángica es un procedimiento bien establecido para el tratamiento de la enfermedad degenerativa articular avanzada que es refractaria al tratamiento conservador. El método tradicional de tratamiento para realizar la artrodesis de la primera articulación metatarsofalángica requiere una exposición global con visualización directa mediante artrotomía para limpiar de todo cartílago hialino las zonas a fusionar hasta llegar a hueso sangrante. Nuestra técnica artroscópi-

Fig. 5: Fresa de 2.7 mm a nivel de la articulación metatarsofalángica del primer dedo realizando la extirpación del hueso subcondral avascular subyacente desde el portal dorsomedial. Optica en portal dorsolateral. Base de la falange en la parte superior de la foto y cabeza del metatarsiano en la parte inferior.

Fig. 6: Resultado postoperatorio inmediato donde se puede visualizar la posición de los tornillos transarticulares.

Fig. 8: Sesamoideo bipartito doloroso sin respuesta a tratamiento conservador.

ca ofrece las ventajas de una disección mínima y una recuperación potoperatoria más corta en comparación con la cirugía abierta con resultados estéticos y funcionales excelentes.

Técnica: Paciente en decúbito supino bajo tracción con 3-5 kilogramos. Bajo control isquémico con torniquete se realiza una incisión en el portal dorsolateral e introducimos una óptica de 2.7 mm. 30° oblicua en la articulación. Procedemos a continuación a desbridar todo el cartílago articular y el hueso subcondral avascular subyacente mediante un full-radius de 2mm y una fresa de 2,7 mm. a través del portal dorsomedial y medial. Durante este desbridamiento se tiene cuidado especial para mantener el contorno óseo de la articulación (Concavidad de la falange y convexidad de la cabeza metatarsal) y de no extirpar demasiado hueso. La fusión se posiciona en rotación neutra, 15º de valgo y 20° de dorsiflexión. En esta posición la fusión es fijada internamente usando dos tornillos corticales AO de 4 mm. bajo control fluoroscópico. Postoperatoriamente el paciente es dado de alta en el mismo día y realiza una inmovilizacion en yeso en descarga durante 2 semanas. Posteriormente realiza carga talar en una zapatilla postoperatoria obteniéndose la fusión en unas 8 semanas de promedio comenzando entonces el paciente a realizar una actividad normal progresivamente.

Fig. 7: Fusión conseguida a las 8 semanas postoperatorias.

SESAMOIDECTOMIA MEDIAL ARTROSCOPICA

La sesamoidectomía artroscópica de la primera articulación metatarsofalángica es un procedimiento clásico para el tratamiento de sesamoiditis y osteocondritis refractarias a tratamiento conservador. También puede ser realizada en casos de infección secundaria a neuropatía diabética y en casos de nouniones de las fracturas de estos huesos. El método tradicional de tratamiento realiza una vía clásica medial con artrotomía. La extirpación artroscópica tiene las siguientes ventajas en comparación con la cirugía abierta: Permitir una estancia hospitalaria más corta, menos dolor postoperatorio y rigidez, mejores resultados cosméticos, reducción del período de rehabilitación postoperatorio, disminución de la morbilidad y retorno más temprano al trabajo.

Técnica: Paciente en decúbito supino bajo tracción con 3-5 kilogramos. Bajo control isquémico con torniquete se realiza una incisión en el portal dorsolateral e introducimos una óptica de 2.7mm 30º oblicua en la articulación. A continuación se establece el portal dorsomedial bajo visua-

lización directa y el portal medial. Se realiza desbridamiento del cartílago hialino del sesamoideo mediante una fresa de 2 mm, de distal a proximal, teniendo cuidado de no dañar las inserciones del flexor corto y del resto del complejo sesamoideo. El dedo se inmoviliza en ligero varo durante 3 semanas para prevenir la deformidad en hallux valgus.

Fig. 9: Fresa intraarticular en el portal medial extirpando la parte proximal del sesamoideo bipartito. Cabeza de metatarsiano en blanco por encima de la fresa.

Fig. 10: Resultado postoperatorio tras la extirpación del sesamoideo.

BIBLIOGRAFIA

1.- **WATANABE M, ITO K, FUJI S.** *Equipment and procedures of small-joint arthroscopy.* In Watanabe M, ed.Arthroscopy of small joints. New Jork: Igaku-Shoin,1986:3.

2.- **LUNDEEN RO.** *Arthroscopic approachs to the joints of the foot.* J Am Podiatr Med Assoc 1987;77:451.

3.- **BARTLETT DH.** *Arthroscopic management of osteochondritis dissecans of the first metatarsal head.* Arthroscopy 1988;4:51.

4.- **FERKEL RD, VAN BUECKEN K.** *Great toe arthroscopy: Indications, technique and results.* Presentado en Arthroscopy Association of North America, San Diego, Abril 1991.

5.- **CARRO LP, VALLINA BB.** *Arthroscopic metatarsophalangeal joint arthrodesis.* Arthroscopy 1999:15:215.

6.- **CARRO L.P., LLATA JE., AGUEROS JA.** *Arthroscopic medial bipartite sesamoidectomy of the great toe.* Arthroscopy 1999:15:321.

FRACTURAS DE CALCANEO. A PROPOSITO DE DOS CASOS CLINICOS.

*SUAREZ MENDEZ, Juan Manuel

RESUMEN

En este trabajo, se presenta una revisión de las fracturas de calcáneo, sus clasificaciones, diagnóstico radiológico y tratamiento. El artículo concluye con la exposición de dos casos clínicos de pacientes que sufrieron fracturas de calcáneo al caer desde una altura considerable.

ABSTRACT

In this article, the author presents a review of the calcaneal fractures, its classifications, radiologic diagnosis and methods of treatment. The article concludes with two case studies of patients that fracture their calcaneus after a fall from a considerable height.

PALABRAS CLAVE

Calcáneo. Fractura. Extraarticular. Intraarticular. Tomografía computarizada (TC)

KEY WORDS

Calcaneus. Fracture. Extra-articular. Intra-articular. Computerized tomography.

INTRODUCCION

El calcáneo es el hueso de mayor tamaño en el tarso y el que se fractura con mayor frecuencia [12]. El calcáneo consta de hueso cortical y de hueso esponjoso. El hueso esponjoso contiene trabéculas de tracción que se dirigen hacia la tuberosidad posteroinferior del calcáneo y la articulación calcaneocuboidea, [6] y trabéculas de compresión que converge para mantener las carillas articulares anterior y posterior [14]. A esta estructura se le une la presión hidrostática interósea que posee el calcáneo, lo que le permite que sea fácilmente comprimido cuando impacta en el suelo después de una caída, creando una perdida de la funcionalidad dinámica y provocando la destrucción ósea [6,28]. Otras estructuras importantes que se afectan por este traumatismo son las carillas articulares y el sustentaculum tali, que están íntimamente relacionadas con el canal del tarso y con el paquete neurovascular respectivamente, mientras que por el aspecto lateral del calcáneo pasan los tendones de los peroneos laterales. En el calcáneo existe un área débil en la que no hay trabéculas y a la que se denomina "triangulo neutral" o "triangulo de Ward" [12] que cuando se le aplica excesivo estrés ocasiona que ocurran ciertas fracturas [3,27] (Fig. 1). Esta se localiza debajo del extremo anterior de la carilla posterior del calcáneo, a través de la cual suele discurrir una la línea primaria de las fracturas intraarticulares.

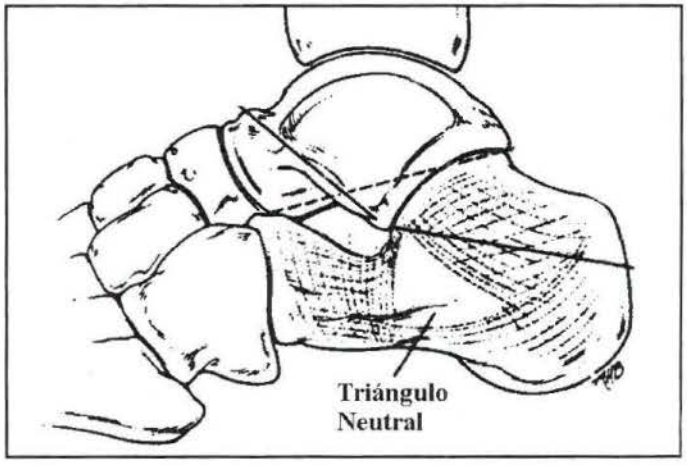

Fig. 1 - Imagen lateral del calcáneo mostrando su arquitectura.

El traumatismo produce ciertos cambios en la estructura del calcáneo como la pérdida de altura, el aumento en

* *D.P.M. / Podólogo*
Correspondencia: Calle San Miguel 27, 1-C - 50001 Zaragoza
www.podologiaweb.com
podologo@hotmail.com

la anchura del hueso, disminución en su longitud, destrucción de la carilla posterior y de la prominencia de la pared lateral (13). Los mecanismos de lesión más comunes son la caída de al menos unos cuatro metros de altura o durante un accidente de automóvil. Existen otras formas que producen fracturas de calcáneo como una contracción violenta del complejo triceps-sural [19] (Fig. 2).

Fig.2 - Fractura de calcáneo por impacto provocando destrucción del aspecto posterior del calcáneo.

INCIDENCIA

- Las fracturas de calcáneo representan aproximadamente el 60% de los traumas en el tarso [1,2,29].
- Las fracturas de calcáneo representan un 1 -2 % de todas las fracturas del cuerpo diagnosticadas [4,12,20].
- Aproximadamente un 7% son unilaterales [4].
- Suelen ocurrir en personas entre los 30 y los 50 años, siendo los varones los más afectados en proporción de 5:1 [2,4,23].
- Un 75% de las fracturas del calcáneo son debidas a caídas de una altura de 4 metros de media [4].
- Al 10% de personas con fracturas de calcáneo, se les asoció con fracturas de algún segmento de la columna vertebral siendo la lumbosacral la mas frecuente [4].
- Casi un 26% de estos pacientes tienen alguna otra lesión en las extremidades a causa del accidente [4].
- Las fracturas extraarticulares que suceden en el cuerpo del calcáneo representan un 20% de todas las fracturas del calcáneo [1,3].
- Según Rowe, las fracturas de la tuberosidad posterior del calcáneo representan un 3% de todas las fracturas de calcáneo [24].
- Según Essex-Lopresti, las fracturas intraarticulares representan un 75% de las fracturas de calcáneo [1,15,25].
- Según Nade et.al., un 20% de los pacientes se acogen a la baja laboral por un periodo de entre tres y cinco años [4,14].

DIAGNOSTICO

Cada fractura suele tener una presentación particular dependiendo del lugar en que se haya producido. La amamnesis y posterior evaluación del paciente son factores determinantes para lograr un diagnóstico diferencial.

Clínicamente, el paciente suele presentar, si la caída ha sido reciente, un fuerte dolor en el talón. También aparece un área equimótica inferior a los maleolos y que muchas veces se extienden al aspecto plantar del talón. Esta señal patológica es conocida por el "signo de Mondor" [27]. En un paciente evaluado, tras haber transcurrido seis horas desde el traumatismo, el aspecto lateral del pie estará sumamente inflamado y los pliegues de la piel habrán desaparecido [14]. La formación de ampollas de fracturas es debido una la inflamación de tejidos que retrasarán la intervención quirúrgica. Muchos pacientes no suelen prestar la importancia debida a estas fracturas o son evaluados y tratados incorrectamente lo que hace difícil una segunda evaluación y un tratamiento adecuado.

Las fracturas de tibia, fémur y cadera, y la compresión de vértebras lumbares, deben de ser consideradas cuando se produce una fractura de calcáneo debido a una caída [1,23] (Fig.3). Las lesiones de tejido blando, como la compresión del canal del tarso y lesiones de tendones flexores y peroneos, son altamente probables con este tipo de fracturas.

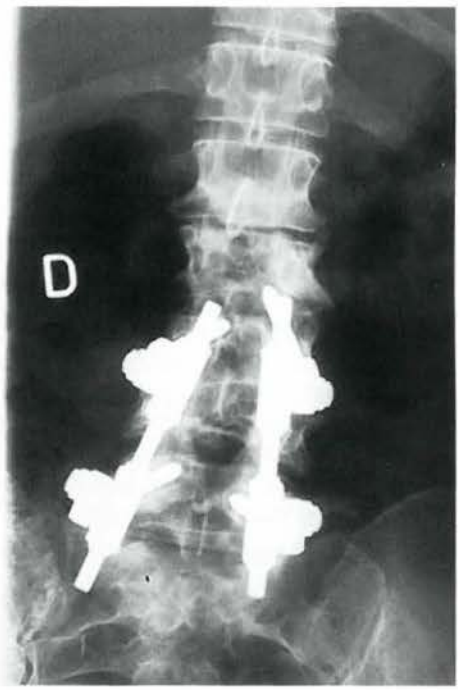

Fig. 3 - Fractura de vértebas debido a caída.

La integridad del calcáneo se valorará a través de la interpretación radiológica y las mediciones angulares. El uso de las radiográficas y de la tomografía computarizada es esencial para el diagnostico correcto del tipo de fractura.

RADIOLOGIA

Para lograr una identificación concreta de las fracturas que se hayan producido hay que utilizar todos los métodos de diagnóstico disponibles. La interpretación de la depresión articular del calcáneo se hace mediante la medida de dos ángulos en la radiografía lateral. Estos ángulos son los de Bohler y el de Gissane (Fig. 4).

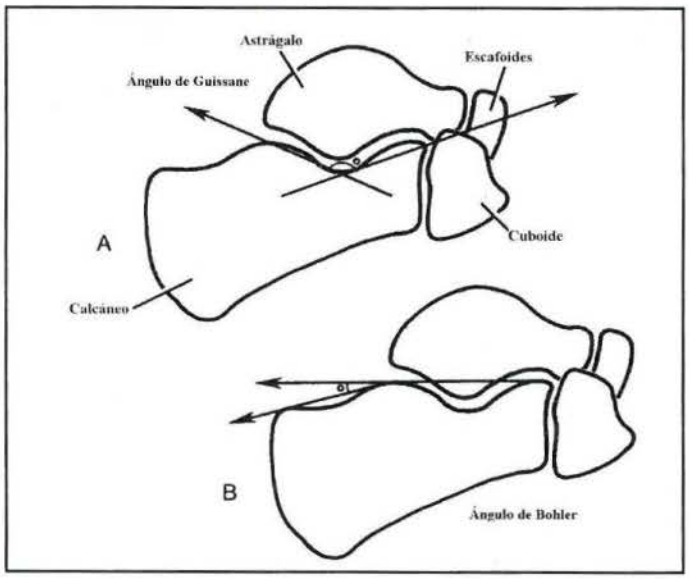

Fig. 4 - Diagrama demuestra ángulos de Bohler y Guissane.

En 1931, Bohler [3,6,14,22] describió el ángulo que lleva su nombre, también llamado "ángulo tuberosidad - articulación"para medir la relación entre el calcáneo y el astrágalo. Este se mide en el plano sagital y está formado por una línea que une el punto más alto de la superficie articular posterior con el punto más alto de la tuberosidad posterior del calcáneo y por la línea que une el punto más alto de la carilla posterior del calcáneo con el punto más alto del tubérculo o proceso anterior. Normalmente este ángulo debe medir entre 20° y 40°. Este ángulo suele ser más agudo en pacientes con pie cavo por lo que se recomienda siempre obtener una radiografía del pie contralateral para evitar un diagnóstico incorrecto. Una lesión causada por depresión de la articulación subastragalina hará que este ángulo disminuya [1,25].

En 1947, Gissane [3,14,25] describió un ángulo para mostrar una relación entre las carillas posterior, media y anterior del calcáneo. A este ángulo se le llama ángulo de Gissane (ángulo crucial) y está formado por líneas que bordean la región del calcáneo donde la carilla lateral del astrágalo descansa. Este ángulo se forma por la cortical antero lateral y el margen posterior de la carilla posterior interrelacionando las carillas posterior, media y anterior. Los valores normales están entre 120° y 140°. La lesión causada por la depresión de la articulación subastragalina que originará la línea primaria de las fracturas intraarticulares provocará un aumento de este ángulo.

Se deben realizar varias proyecciones radiográficas del pie y tobillo para poder diagnosticar con mayor eficacia el traumatismo ocurrido. Todo examen radiológico debe incluir una radiografía del pie contralateral para comparar el pie afectado. La radiografía dorso-posterior evalúa la articulación calcáneocuboidea; y si existe fractura, se apreciará la extensión de la línea de fractura hasta dicha articulación. La radiografía lateral evalúa la depresión de la articulación subastragalina, el proceso anterior del calcáneo, la tuberosidad posterior y la carilla posterior; también sirve para evaluar los ángulos de Bohler y Gissane. La imagen de una fractura intraarticular muestra una pérdida de altura de la carilla posterior con una disminución del ángulo de Bohler y un aumento del ángulo de Gissane [14]. La radiografía oblícua medial evalúa la articulación calcáneo-cuboidea y es ideal para examinar la tuberosidad anterior del calcáneo, mientras que la vista axial (Harris-Beath) del calcáneo evalúa el contorno de la cortical lateral y la posibilidad de desplazamiento de algún fragmento.

Las radiografías de Broden [20,25] nos sirven para evaluar la carilla posterior del calcáneo. Las imagenes se realizan colocando el pie en rotación interna y tomando varias imagenes en ángulos de 10°, 20°, 30°, 40° desde la vertical hacia el maleolo lateral. Mientras que la imagen en un ángulo de 10° muestra el aspecto posterior de la carilla articular posterior, la imagen tomada a 40° nos deja ver la porción anterior de la carilla [14].

El uso de la tomografía computarizada ha sido de gran ayuda al suministrar una información más especifica y detallada sobre las fracturas que no podían ser obtenidas con las radiografías convencionales [21]. El detalle tridimensional que se obtiene gracias a ella, ayuda al cirujano a preparar la técnica mas adecuada para estabilizar el calcáneo. Con la llegada de la TC se comenzó a prestar más atención a la carilla articular anterior y media del calcáneo y a la articulación calcáneocuboidea [18].

La tomografía computarizada (Fig. 5) produce imagenes en dos planos, el coronal o verticofrontal y el axial. Mientras que la imagen coronal está orientada perpendicular a la carilla posterior del calcáneo, la axial está paralela al suelo. El plano coronal ayuda a visualizar la carilla articular subastragalina, la altura del calcáneo y el sustentaculum tali [25]. El plano coronal ayuda a evaluar la carilla articular, mientras que en el plano transverso se puede observar el cuello del astrágalo, la articulación astrágalo navicular y la calcaneocuboidea [5,7,14]. La imagen en el plano transverso o axial visualiza la articulación astrágalo-escafoidea, calcáneocuboidea y el cuello del astrágalo [7].

Fig. 5 - Imagen coronal mostrando fractura de calcáneo.

CLASIFICACION

Las clasificaciones de fracturas del calcáneo se basan en diferenciar si son intra o extraarticulares y si hay afectación de la articulación subastragalina Este articulo mencionará dos de las clasificaciones más usadas, la clasificación Rowe y la Essex-Lopresti. La clasificación Rowe se usa para fracturas extra e intraarticulares, mientras que la clasificación de Essex-Lopresti se usa para las intraarticulares que a su vez reemplaza la Rowe 4 y 5 [1] .

Clasificación Rowe [21] (Fig. 6)

- 1 A - fractura de la tuberosidad medial
- 1 B - fractura del sustentaculum tali
- 1 C - fractura del tuberosidad anterior
- 2 A - fractura de la tuberosidad postero superior
- 2 B - fractura en avulsión de la tuberosidad postero superior
- 3 - fractura extraarticular del cuerpo del calcáneo
- 4 - fractura intraarticular del cuerpo del calcáneo sin depresión (Fig. 7)
- 5 - fractura intraarticular del cuerpo del calcáneo con depresión

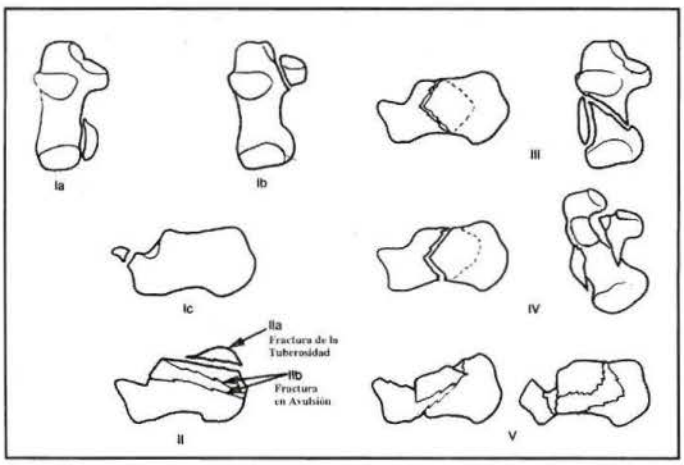

Fig. 6 - Clasificación Rowe.

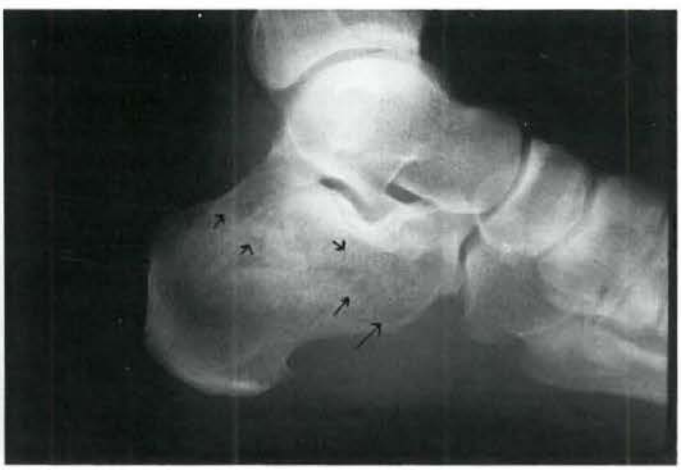

Fig. 7 - Rowe IV.

La fractura de la tuberosidad anterior del calcáneo es causada debido a una inversión aguda del pie y puede ser extra o intraarticular asociada a la articulación calcáneocuboidea [23,26]. La fractura es del tipo de avulsión debido a la tensión del ligamento en Y de Chopart, el ligamento cervical y el ligamento anular externo del tarso. El tratamiento será la de inmovilización de la extremidad 4-6 semanas y si al cabo de 6 meses no se aprecia consolidación ósea el fragmento deberá ser extraído.

Clasificación Essex - Lopresti [12,28] (Fig. 8)

- Tipo A: Forma de lengua
- Tipo B: Depresión articular

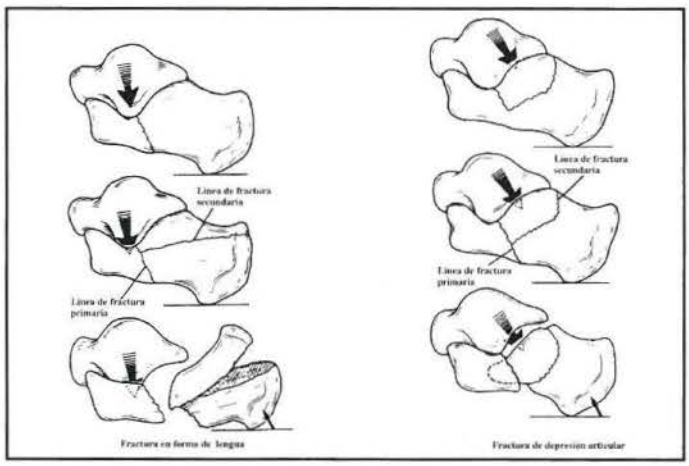

Fig. 8 - Clasificación Essex - Lopresti.

Las fracturas intraarticulares son las más frecuentes y llegan a producir un grado mayor de invalidez que las extraarticulares. Essex-Lopresti [6,18] propuso esta clasificación basándose en la localización de la línea secundaria de fractura. Ambas líneas de fractura están íntimamente relacionadas con el triángulo neutral. Essex-Lopresti describió la línea de fractura principal como aquella que se dirige desde el vértice del ángulo de Guissane (anterior a la carilla posterior del calcáneo) hacia el aspecto plantar del calcáneo [18,21]. La línea primaria de fractura intraarticular se produce por la transmisión de fuerzas del proceso lateral del astrágalo cuando impacte sobre la zona neutral del calcáneo [29]. Mientras que la segunda línea (la que diferencia las fracturas) se produce dependiendo de la dirección de las fuerzas y de la posición del pie cuando ocurre la caída. La línea que describe la fractura en "forma de lengua" viaja desde el ángulo crucial hacia la tuberosidad posterior del calcáneo creando un fragmento óseo que dependiendo de su tamaño puede afectar la inserción del tendón de Aquiles. Mientras que la línea que describe la fractura de depresión articular hace un giro hacia el aspecto superior de la carilla posterior produciendo un aumento en el ángulo de inclinación causando que el calcáneo se dorsiflexione con relación al suelo propiciando las fracturas de depresión articular. Mientras que una disminución del ángulo propicia la fractura en forma de lengua [21].

Según Thoren, la fractura en tipo de lengua es ocasionada cuando el pie impacta en el suelo en una posición plantarflexionada o plantígrada, mientras que la fractura de depresión articular se forma cuando el pie impacta en el suelo en una posición dorsiflexionada [1,21].

TRATAMIENTO

El objetivo de cualquier tratamiento de la fractura de calcáneo es el de restaurar la congruencia de la carilla posterior del calcáneo si ha sido afectada, restaurar el ángulo de Bohler y restablecer la anchura ósea. Debido a las posibles complicaciones, las fracturas de calcáneo se deben manejar con sumo cuidado y extremando todo tipo de precauciones. El tratamiento quirúrgico de las fracturas de calcáneo dependerá de varios factores entre los que se encuentran la edad, el peso, la actividad física del paciente entre otros. Otros factores son la localización de la fractura, el tamaño de ésta y si el fragmento fracturado está o no desplazado. También es importante conocer el tiempo transcurrido entre el momento del trauma hasta la llegada a urgencias. El período ideal para lograr una mejor reducción interna ósea es entre las 6 - 12 horas post-traumáticas y esto es así porque se controla mejor la inflamación. La mayor inflamación sucede durante el segundo y tercer día, y la intervención quirúrgica deberá esperar hasta que ésta disminuya. La reparación de este trauma no debe retrasarse más de dos semanas ya que la reparación ósea comenzó. Dependiendo de estos factores, el cirujano podiatra usará los medios disponibles y su experiencia para lograr una precoz recuperación del paciente.

Uno de los aspectos a considerar en el momento de evaluar que tipo de cirugía seguir (abierta o cerrada) es el daño ocurrido a los tejidos blandos del área y si éstos están comprimidos entre fragmentos fracturados. Bohler, en 1931, era partidario de usar el método de reducción cerrada con la introducción de agujas para manipular y acercar los fragmentos fracturados y de este modo reducir el ángulo tuberosidad-articulación [3,9].

Hoy en día se utiliza una modificación de este método para las fracturas "forma de lengua" que afectan a la tuberosidad posterior del calcáneo, las que una vez manipuladas con agujas percutáneas y con la ayuda de un fluoroscopio se procede a inmovilizar la extremidad con una escayola. Varios autores están de acuerdo en que es necesario ese tipo de manipulación como primer paso para restaurar la funcionalidad subastragalina [13,17].

Usualmente, cuando el fragmento fracturado no abarque la articulación subastragalina y no haya sido desplazado, el tratamiento consta en inmovilizar la extremidad por un tiempo que rondará entre las cuatro a seis semanas. Cuando existen fragmentos desplazados, y teniendo en cuenta las posibles lesiones de los tejidos blandos, una reducción abierta con o sin fijación interna será necesaria (Fig. 9 y 10). Cuando sucede una fractura intraarticular la finalidad principal es la restaurar el área de contacto entre el calcáneo y el astrágalo [9].

Según varios autores, cuanto más pronto se comience el proceso de rehabilitación del pie, más disminuirán las posibilidades de complicaciones tales como artritis y atrofia muscular. Para aligerar el proceso de consolidación ósea, se ha comenzado a usar un tipo de cemento esponjoso para llenar los espacios óseos afectados por la fractura; el cual ha tenido gran aceptación por su eficacia al proveer una estabilidad estructural ósea [16].

La artrodesis de la articulación subastragalina está reservada para cuando la primera intervención no haya ofrecido los resultados óptimos esperados y el paciente esté sufriendo dolores debido a artrosis degenerativa que es causada en la articulación subastragalina [8,10,11,20].

Fig. 9 - Resultado de una exostectomía de gran parte del calcáneo.

Fig. 10 - Fijación de una fractura tipo lengua con manipulación del aspecto posterior del calcáneo.

COMPLICACIONES

Cualquier cirugía conlleva la posibilidad de complicaciones como el retraso de la consolidación ósea, dolor crónico, edema, formación de exóstosis, osteoartritis, fibrosis periarticular, tendinitis, perdida de la función de los tendones peroneos laterales debido a la destrucción de la pared lateral [20,29], necrosis avascular, "mal-unión", "no-unión", infección y la más común de las complicaciones posquirúrgicas que es la artritis subastragalina post-traumática [8,10,27] (Fig. 11). La complicación neurológica más común es el daño a los nervios cutáneos sensoriales siendo el nervio sural el más afectado. Otras complicaciones neurológicas son la compresión del tibial posterior, parestesias y distrofia refleja simpática [14].

Tratamientos como fisioterapia, infiltraciones con esteroides, antiinflamatorios no esteroideos, tratamientos ortopodológicos y el uso de bitotures son suficientes para mantener al paciente libre de dolores.

Fig. 11 - Exostosis en el aspecto plantar tras una intervención por servicio de traumatología.

Fig. 13 - Imagen oblicua medial del pie izquierdo.

CASO CLINICOS

- **Primer caso**

El 2 de junio de 1995 se presenta en urgencias un paciente latino de 34 años de edad con intensos dolores en ambos tobillos. El médico de guardia llama al servicio de podiatría para que valoren el caso. El podiatra de guardia realiza una evaluación médica del paciente en la que se destaca una inflamación de ambos tobillos, "signo de Mondor" en el pie izquierdo, estado neurovascular intacto, ninguna evidencia de ampollas de fractura. El paciente relata una caída mientras limpiaba su balcón El podiatra ordena una serie de radiografías (Figs. 12-15) y una tomografía computarizada (Figs. 16-18). Del estudio radiológico se concluye que el paciente sufre de una fractura Essex-Lopresti del tipo depresión articular en el calcáneo izquierdo y una fractura osteocondral supero externa y del pilar tibial en el pie derecho. Al paciente se le coloca una férula de compresión y se le hospitaliza para una precoz intervención quirúrgica.

Fig. 14 - Imagen AP del tobillo derecho mostrando la fractura osteocondral del astrágalo.

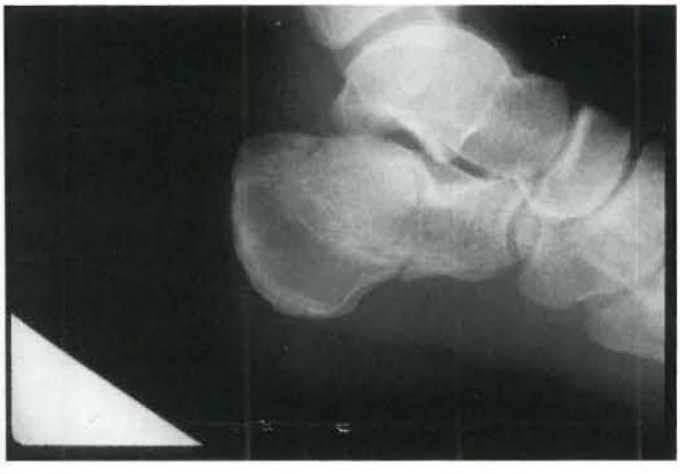

Fig. 12 - Imagen de líneas de fracturas del pie izquierdo.

Fig. 15 - Fractura del pilar tibial del pie derecho.

Fig. 16 - TC coronal mostrando las fracturas.

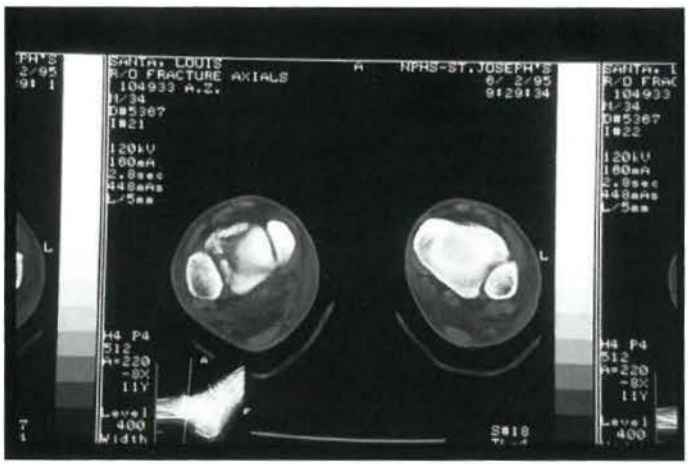

Fig. 17 - TC axial mostrando la fractura del pilar tibial.

Fig. 18 - TC axial mostrando las fracturas intraarticulares.

Una vez en el quirófano y anestesiado se le colocan dos torniquetes neumáticos son puestos a nivel del muslo. El torniquete izquierdo se infla primero a 350 mmHg. El pie izquierdo se interviene por el aspecto lateral del calcáneo haciéndole una incisión curvilínea de 6 cm. a través del tejido subcutáneo. Toda estructura neurovascular se identifica y protege. Una vez llegado al calcáneo, nos encontramos que el tejido ha sido invadido por un gran hematoma. Después de limpiar el área vemos las dimensiones de la fractura causada al calcáneo. Se continúa la disección y se comienza a manipular el calcáneo para remover fragmentos óseos. Se introduce un injerto óseo en el área del defecto intracalcaneal y se hace uso del fluoroscopio para examinar el aspecto del calcáneo.

Tras lograr una reducción adecuada se procede a colocar una placa semitubular en el aspecto lateral del calcáneo usando tornillos para hueso esponjoso (Figs. 19 y 20). El área se irriga con suero fisiológico y se introduce un drenaje TLS. El tejido subcutáneo es suturado con vicryl de #3-0 y en la piel se usa grapas. El pie se venda usando adaptic impregnado en betadine, gasas, Kling, Kerlix y un vendaje compresivo. El torniquete se desinfla después de dos horas.

Fig. 19 - Imagen postoperatoria del pie izquierdo.

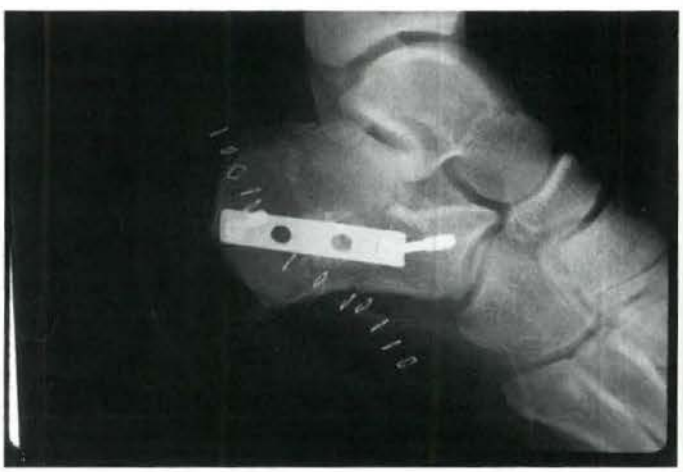

Fig. 20 - Imagen sagital postoperatoria del pie izquierdo.

Siguiendo el protocolo hospitalario, el equipo podiátrico se cambia de vestimenta estéril y se infla el torniquete del muslo derecho a 350 mmHg. Se procede a hacer una incisión curvilínea de 5 cm. en el aspecto anteromedial del tobillo. La incisión se profundiza tomando precaución con las estructuras neurovasculares. Al llegar a la cápsula se nota un gran hematoma. Se continúa con la disección hasta penetrar en la articulación. En este momento se procede a colocar el pie en posición de flexión plantar para visualizar mejor la articulación. Se limpia la articulación de los fragmentos óseos fracturados. La articulación se irriga con suero fisiológico y se continúa examinando el área para remover mas fragmentos. Se introduce un drenaje del tipo TLS y se comienza a suturar el tejido subcutáneo con vicryl #3-0 y la piel con nylon #4-0. El área se cubre de la misma manera que en el tobillo izquierdo. Se desinfla el torniquete tras 72 minutos.

El paciente es llevado al área posquirúrgica donde lo estabilizaran para luego ser llevado a una habitación del hospital. Despues que el drenaje se retira, se le da de alta con una escayola. Tras meses en tratamiento fisioterapéutico, el paciente regresó a su vida laboral con mínimas molestias que se aliviaban con AINEs.

- **Segundo caso**

El 18 de abril de 1995 se presenta a urgencias un paciente negro de 33 años de edad con síntomas de estar bajo los efectos de narcóticos y con un fuerte dolor en el tobillo izquierdo. El podiatra de guardia lo entrevista y el paciente comenta que se cayó en mala posición mientras saltaba por encima de una verja esa misma mañana. El estado del tobillo no era tal como para pensar que el accidente hubiera ocurrido esa mañana, aunque existía un "signo de Mondor", el pie estaba inflamado y el movimiento del tobillo era muy limitado. Se obtienen radiografías (Figs. 21 y 22) y una tomografía computarizada (Figs. 23 y 24) del área afectada. El estudio radiológico demuestra la destrucción del calcáneo izquierdo. Se coloca al paciente en una férula de compresión y se ingresa para una próxima intervención quirúrgica en espera de que desaparecieran los efectos de las drogas consumidas.

Fig. 22 - Imagen lateral mostrando las fracturas.

Fig. 23 - TC coronal mostrando las fracturas.

Fig. 21 - Imagen del aspecto posterior del calcáneo.

Fig. 24 - Imagen axial mostrando la destrucción ósea.

El 20 de abril de 1995 se procede a intervenir al paciente y como al del primer caso se procede a suministrarle anestesia general y se le coloca un torniquete neumático a nivel del muslo y se infla a 350 mmHg. Se procede a hacer una incisión de 7 cm. en forma de "S". Procediendo con cautela se identifica el nervio sural y las otras estructuras neurovasculares. La cápsula del calcáneo es resecada con un elevador periosteal. Una vez llegado al hueso descubrimos que las líneas de fracturas han sido fusionadas y que no había manera de proseguir con la cirugía. Se procedió a irrigar el área y suturar la cápsula con vicryl #2-0, el tejido subcutáneo con vicryl #3-0 y el subcuticular con vicryl #5-0. El pie fue vendado como en el primer caso. El tiempo de la operación fue de 50 minutos. Como nota curiosa descubrimos, tras entrevistar a un familiar, que el paciente se accidentó varias semanas atrás y que debido al alto consumo de drogas no había tenido dolor alguno hasta el día que se presentó en urgencias. A este paciente se le intentó convencer para que acudiera a fisioterapia y a la clínica de podiatría para hacerle un tratamiento ortopodológico, pero no regresó.

CONCLUSION

Las fracturas de calcáneo son las más incapacitantes de todas las ocasionadas en el pie debido a su complejidad y difícil manejo. Un diagnóstico temprano de las fracturas de calcáneo es fundamental para lograr el tratamiento adecuado y la pronta recuperación del paciente. Las nuevas herramientas de diagnóstico hacen más fácil visualizar el lugar exacto de la fractura, pero lamentablemente muchos centros no las tienen debido al alto costo lo que imposibilita que muchas veces se trate al accidentado correctamente. Una vez conocido el tipo de fractura se procede a comenzar con el tratamiento adecuado ya sea una inmovilización o una intervención quirúrgica al paciente para lograr una fijación de los fragmentos fracturados y devolver la integridad ósea.

AGRADECIMIENTOS

El autor desea expresar su agradecimiento a D. Manuel Moreno de Castro, profesor de la UCM, por la recopilación de bibliografía y a D. José Valero Salas por su excelente dedicación como director de la REP, logrando mantener contra viento y marea una publicación de una altura profesional envidiable por muchos.

BIBLIOGRAFIA

1. **RUCH, J.A., TAYLOR, G.C.:** "*Calcaneal Fractures*" en Comprehensive Textbook of Foot Surgery, 2da. Ed., pp.1543-1572, editado por McGlamry, E.D., Banks, A., Downey, M.S., Williams & Wilkins. Baltimore. 1992.
2. **SPECTOR, E.E.:** *Fractures of the calcaneus.* JAPMA. 65 (8): 789-800, 1975.
3. **NAHMIAS, M.C., DUDZINSKI, R.T.:** *Intra-articular comminuted calcaneal fractures: A brief review and case presentation.* JAPMA.78(2): 87-91, 1988.
4. **COHEN, M.C.:** *Surgical management of the acute calcaneal joint depression fracture:* The VAMC Miami experience. JFAS. 35(1): 2-12, 1996.
5. **TECHNER, L.M., EANNACE, R.J.:** *Computerized tomography in the evaluation of old calcaneal fractures.* JAPMA. 77(5): 243-245, 1987.
6. **KALISH, S.R.:** *The conservative and surgical treatment of calcaneal fractures.* JAPMA. 65 (9): 912-926, 1975.
7. **ZIMA, H, AQUINO, M.D.:** *The CAT scan: An aid in evaluating calcaneal fractures.* JFS. 25(4): 270-272, 1986.
8. **CHANDLER, J.T., BONAR, S.K., ET.AL.:** *Results of in situ subtalar arthrodesis for late sequelae of calcaneus fractures.* Foot & Ankle International. 20(1): 18-24, 1999.
9. **MULCAHY, D.M., MCCORMACK, D.M., ET.AL.:** *Intra-articular calcaneal fractures: Effect of open reduction and internal fixation on the contact characteristics of the subtalar joint.* Foot & Ankle International. 19(12): 842-848, 1998.
10. **FLEMISTER, A.S., INFANTE, A.F., ET.AL.:** *Subtalar arthrodesis for complications of intra-articular calcaneal fractures.* Foot & Ankle International. 21(5): 392-399, 2000.
11. **COUGHLIN, M.J.:** *Calcaneal fractures in the industrial patient.* Foot & Ankle International. 21(11): 896-905, 2000.
12. **SABRY, F.F., EBRAHEIM, N.A., ET.AL.:** *Internal architecture of the calcaneus: Implications for calcaneus fractures.* Foot & Ankle International. 21(2): 114-118, 2000.
13. **PARK, I., SONG, K., ET.AL.:** *Displaced intra-articular calcaneal fracture treated surgically with limited posterior incision.* Foot & Ankle International. 21(3): 195-205, 2000.
14. **SANDERS, R.:** *Displaced intra-articular fractures of the calcaneus.* JFAS. 82-A(2): 225-249, 2000.

5. **EBRAHEIM, N.A., ELGAFY, H., ET.AL.:** *Calcaneus fractures with subluxation of the posterior facet.* Clinical Orthopaedics and Related Research. 377: 210-216, 2000.

16. **THORDARSON, D.B., HEDMAN, T.P., ET.AL.:** *Superior compressive strength of a calcaneal fracture construct augmented with remodelable cancellous bone cement.* JBJS. 81-A(2): 239-246, 1999.

17. ***Tornetta, P.:*** *Percutaneous treatment of calcaneal fractures.* Clinical Orthopaedics and Related Research. 375: 91-96, 2000.

18. **MIRIC, A., PATTERSON, B.:** *Pathoanatomy of intra-articular fractures of the calcaneus.* JBJS. 80-A (2): 207-211, 1998.

19. **PALEY, K.J., MILEM, C.A., ET.AL.:** *Severe displacement of a calcaneal apophyseal fracture.* JFAS. 33(2): 180-183, 1994.

20. **COHEN, M.:** *The surgical dilemma of the malunited calcaneal joint depression fracture: The VAMC Miami Experience.* JFAS. 35(2): 134-143, 1996.

21. **FRANKEL, J.P., ANDERSON, C.D.:** *The use of a calcaneal reconstruction plate in intra-articular calcaneal fractures.* JFAS. 35(4): 318-330, 1996.

22. **SAXENA, A., WEDDINGTON, J.:** *New radiographic angle to assess intra-articular calcaneal fractures.* JFS. 28(3): 200-203, 1989.

23. **MARCINKO, D.E., FIELD, N.:** *Fractured anterior calcaneal process.* JFS. 27(1): 43-46, 1988.

24. **KALLA, T.P., KOMINSKY, S.J.:** *A calcaneal fracture from a fall or a fall from a calcaneal fracture?* JFS. 31(5): 446-449, 1992.

25. **BORN, C.T., TAHERNIA, A.D.:** *"Imaging of calcaneal fractures"en Imaging of the Foot and Ankle.* Clinics in Podiatric Medicine and Surgery. 14(2): 337-355, 1997.

26. **BERNSTEIN, S.A.:** *"Late sequelae of calcaneal fractures"en Reconstructive Surgery of the Foot and Ankle.* Clinics in Podiatric Medicine and Surgery. 17(1): 81-95, 2000.

27. **BUDDECKE, D.E., MANDRACCHIA, V.J.:** *"Calcaneal fractures"en Foot and Ankle Trauma.* Clinics in Podiatric Medicine and Surgery. 16(4): 769-791, 1999.

28. **LEWIS, G.:** *Biomechanics as a basis for management of intra-articular fractures of the calcaneus.* JAPMA. 89(5): 234-246, 1999.

29. **SARAZIN, L.:** *"Fracturas y Luxaciones del Pie"en Diagnóstico por Imagen de las Afecciones del Pie.*1era Ed., pp.183-186. Editado por Chevrot, A., Masson S.A. Barcelona. 2000.

CIRUGIA EN LA ENFERMEDAD DE FREIBERG: A PROPOSITO DE UN CASO

* SOLA NOLLA, José Antonio. D.P.

Se trata de una cirugía, no excesivamente complicada en su técnica. Y si se es cuidadoso en su ejecución, se conseguirá que una articulación anquilosada y artrósica, se convierta en una articulación funcionalmente correcta, con lo cual mejoraremos tanto la dinámica como la biomecánica del pie afectado.

RESUMEN

Se ha desarrollado un trabajo de acercamiento al tratamiento quirúrgico de la enfermedad de Freiberg, haciendo especial hincapié en la propia iniciativa del podólogo en el momento de elegir la técnica quirúrgica, basándonos:

1. En los protocolos y premisas quirúrgicas desarrollados acerca del tema.

2. En nuestra experiencia podológica y experiencia quirúrgica.

INTRODUCCION

La enfermedad de Freiberg, no es una de las patologías más frecuentes en mi consulta, y cuando aparece, raras veces es el motivo de la visita. Suelen ser hallazgos casuales de la exploración manual o radiólogica, y que al preguntar al paciente sobre ellas en la anamnesis no suele referir sintomatología.

Cuando las manifiesta, la clínica suele ser metatarsalgias dorsales, consecuencia de la exóstosis que siempre aparece en esa cara y como consecuencia del roce con el zapato. Raras veces aparece una metatarsalgia plantar (como sucedió en este caso) y cuando sucede es debido a

* *Tortosa, octubre de 2000.*

la hipertrofia que la propia enfermedad produce en la cabeza del metatarsiano. Aunque en gente joven suele ser lo más habitual.

A continuación, haremos un breve repaso de la anatomía, etiología, clínica y tratamiento de esta enfermdad, La mayor parte de los autores, coinciden en describirla como una epifisitis de las cabezas del 2º - 3º - 4º metatarsiano y la consideran como una osteocondrosis más frecuente en el pie. Su etiología aunque no del todo conocida, se considera consecuencia de una deficiencia vascular, que provoca la necrosis de la cabeza del metatarsiano afectado. Las causas suelen ser principalmente:

- De tipo mecánico, como sobrecargas y traumatismos repetidos.
- Patologías infecciosas que provocan la alteración.
- Embolias arteriales, etc.

Puede presentarse igual en los dos sexos, tanto antes, como después, del cierre epifisiario; y por tanto de la finalización del crecimiento óseo, y como nota común provocando una isquemia ósea.

Este hecho será primordial, en el momento de la elección del tratamiento. Este será siempre conservador en pacientes jóvenes, reservando el tratamiento quirúrgico para las personas adultas que realmente lo precisen.

Radiologicamente se observarán gran cantidad, de osteofitos y secuestros periarticulares; así como aplastamiento de la cabeza metatarsal y de la base de la falange implicada, y una zona de hiperdensidad subcondral.

Como posibles tratamientos quirúrgicos se describen los siguientes:

- Limpieza de la zona osteofitica, así como la remodelación de la cabeza metatarsal y de la base de la falange implicadas. Todo ello, con o sin perforamiento subcondral.
- Resección parcial o artroplastia total de la cabeza metatarsal, en cuyo caso casi todos los autores coinciden en la necesidad de colocar un implante, para evitar un dedo flotante como yatrogenia.

En este apartado es preciso realizar una observación:

- En una cabeza tan mal vascularizada como esta sería un error practicar cualquier tipo de osteotomía.

Por supuesto cualquier tratamiento quirúrgico se acompañará después del pertinente tratamiento ortopodológico.

PRESENTACION DEL CASO

EXPLORACION Y ANAMNESIS:

Paciente de 67 años. Que acude a nuestra consulta debido a la presencia de una exostosis dorsal en 2º MTT., muy dolorosa al contacto con el zapato y que en la última época se ve agravada por molestias en la cara plantar del pie.

A la exploración se observa bloqueo y anquilosamiento articular en la 2ª articulación metatarso-falángica, así como gran hipertrofia en la base y cabeza afectados.

Sin antecedentes podológicos de interés, las paciente nunca había sido visitada por un especialista, por lo que tampoco había recibido ningún tipo de tratamiento. Se planteo a la paciente el tratamiento quirúrgico como mejor alternativa, la paciente accedió, y se paso a realizar el protocolo pre-quirúrgico.

- Exploración dermica: Todos los parámetros de: coloración, temperatura, elasticidad, hidratación, etc.... eran normales.
- Exploración vascular: Tanto el pulso de la arteria tibial posterior como el de la arteria pédia eran correctos.
- Exploración radiológica: Se solicita RX dorsoplantar y RX de perfil del pie izquierdo en carga.
- D-P: Se observa gran deformidad articular y numerosos osteofitos, y secuestros óseos; así como el aumento de la densidad cortical consecuencia del infarto óseo y su posterior revascularización, en las dos caras articulares afectadas. Curiosamente y en el estado radiológico actual (ya que no se dispone de RX anteriores para comprobar la evolución de la E.F.), la formula digital es griega, pero la MTT esta más cerca de un índex plus-minus que de un índex minus. Lo cual sería significativo en el momento de plantearse la etiología de este caso; en el que probablemente no sería la mecánica su unica causa.
- Lateral: Se observa la enorme exóstosis dorsal en la 2ª articulación Metatarso-Falángica; un sesamoideo medial hipertrófico, un espolón de calcáneo (asintomatico actualmente). Y en las dos proyecciones numerosas exóstosis y picos óseos en múltiples articulaciones que demuestran la existencia de un proceso artrósico evidentemente, y por tanto en este caso podriamos incluirla en un grado cuatro de evolución: el de osteoartritis metatarso falángica, es decir el más avanzado, aunque sin el hundimiento de la cabeza metatarsal.

En cuanto a la analitica se solicita bioquímica hemograma y pruebas de coagulación con resultados y valores normales.

PROPUESTA DEL PROCEDIMIENTO QUIRURGICO A LA PACIENTE Y SUS OBJETIVOS.

Se le explicó a la paciente en que consistiría la cirugía. Se practicaría bajo anestesia local, y que se trataba una limpieza articular así como de la remodelación de la cabeza metatarsal y la base de la falange de los radios afectados. Teniendo como principal objetivo restablecer en la mayor medida posible, el movimiento, la funcionalidad articular y la desaparición del dolor.

PROCEDIMIENTO QUIRURGICO:

Preparación del campo y anestesia: Este apartado fue el habitual en cualquier cirugía del pie; lavado del pie con solución antiséptica y posterior pincelación con povidona yodada.

La anestesia que se practicó fue el bloqueo en 1º y 2º espacio intermetatarsales utilizando una mezcla de Mepivacaina al 1% 4,5 c.c. y dexametasona 0,5 c.c. como corticoide.

Se practicó hemostasia (siempre la utilizo) y se pinceló y preparó de nuevo el campo quirúrgico.

TECNICA QUIRURGICA

Se practicó una incisión en forma de S (ya que será la que nos permitirá mayor amplitud de campo en función de la longitud de la incisión). En este caso lo más interesante fue la disección cuidadosa del aparato extensor así como de la cápsula para su posterior reconstrucción ya que se encontraban completamente fibrosados y unidos todos los tejidos entre ellos.

Se practicará una capsulotomia en T, en lugar de la lineal que habitualmente realizamos en ART. Metatarsofalángicas menores, con el fin de, una vez terminada la limpieza y remodelación articular aconseguir la mejor reconstrucción de la articulación posible.

Una vez disecada la cápsula procedemos a la limpieza de los osteofitos periarticulares liberándolos de todas sus adherencias.

Continuaremos con la exostectomias dorsal del metatarsiano en la que se utiliza el escoplo y el martillo. Posteriormente se realiza la remodelación lateral y medial de la cabeza mediante la sierra sagital. Y terminamos remodelando la base de la falange.

Finalmente con el drill fresamos todas las caras que habíamos trabajado.

Anteriormente se comentó que existía un problema de sobrecarga metatarsal plantar, debido a un cóndilo muy hipertrófico. En este caso se decidió practicar una condilectomía plantar como tratamiento.

El resultado de la limpieza quirúrgica es el que se ve en las siguientes diapositivas en las que se aprecia cómo la articulación recupera una apariencia de normalidad anatómica en la que hay un espacio articular anteriormente inexistente.

Seguidamente realizamos la reconstrucción de la cápsula articular con los dos colgajos de los que se disponia. Este momento al igual que el de la disección, serán básicos para alcanzar nuestros objetivos de recuperación funcional y biomecánica. Finalmente se realiza la sutura del tejido celular subcutáneo y piel.

En el resultado postquirúrgico inmediato se muestra el recorrido de la articulación metatarso falángica tanto en flexión dorsal como en flexión plantar que antes era inexistente.

CUIDADOS Y REVISIONES POST-QUIRURGICOS

Serán los habituales en cualquier cirugía del pie; primera cura a las 48 h. Se retiran los puntos a los 14 días.

Después control semanal hasta el mes y medio en que se da el alta quirúrgica y se pasa al tratamiento ortopodológico. Que en este caso fueron unos soportes plantares de resina y foam.

DISCUSION

Terminada la cirugía y comprobando el resultado postoperatorio radiológico, puede apreciarse la excesiva base de falange en sus caras medial y lateral que pueden hacer pensar que la acción quirúrgica en este punto ha sido insuficiente. Yo creo también que hubiese sido necesaria una resección más generosa en esa zona, pero atendiendo al resultado postoperatorio referido a la paciente, y comprobando por nosotros mismos, podemos asegurar una vez más que la visión radiológica no coincide con el resultado postoperatorio, y que la paciente se daba más que satisfecha con este último.

BIBLIOGRAFIA

1.- **O.A. MERCADO.** *Atlas de Cirugía del Pie.* F.E.P. Madrid 1995. Pag. 180-182.

2.- **J. VALERO**. *Cirugía en Podología. Importancia de las recisiones en cirugía del antepie*. F.E.P. Asociación Vasco-Navarra 1990. Pag. 189-211.

3.- **A. VILADOT Y COLABS.** *Diez lecciones sobre patología del pie*. Ed. Toray, S.A. Barcelona -2ª reimpresión 1984. Pag. 178-180.

4.- **R. BUTTER WORTH; G.L. DOCKERY.** *Cirugía del antepie*. Ortocén S.A. Madrid 1992 Pag. 123.

5.- **A. NUÑEZ SAMPER; LUIS F. LLANOS ALCAZAR**. *Biomecánica medicina y cirugía del pie*. Masson S.A. Barcelona 1997 Pag. 124, 137 y 315.

Grandes Estrenos

SLIMER

Plantillas de Silicona EXTRA FINAS.
Muy delgadas. Talla única. Reducción del dolor en antepie y talón. Descanso.

VERSIL

Mezcla de siliconas especiales, con aceites minerales.
Ideal para DESCARGAS, ALMOHADILLADOS y en el tratamiento de VERRUGAS PLANTARES.

Histofreezer®

Agente crioterapéutico para el tratamiento de verrugas.

- Tan efectivo como el Nitrógeno líquido
- Bajo coste por tratamiento.
- Indoloro.

Pinky Gel

Pinky, de suave tejido elástico con una plantilla de GEL en su interior.
Disponible en 4 tallas.
Pie diabético. Pies dolorosos y delicados.

Herbitas
Productos Herbitas, S.L.

(Spain) • Tel.: 96 362 79 00 • Fax: 96 362 79 05 • http://www.herbitas.com • E-mail: herbitas@reter

broker's 88
Correduría de Seguros

BENEFICIESE HOY DE NUESTRAS CONDICIONES ESPECIALES

SEGURO DE BAJA LABORAL

Le aseguramos unos ingresos fijos cuando se encuentre de baja por enfermedad o accidente, a través de compañías de gran solvencia y prestigio.

INDEMNIZACIÓN	PRIMAS MENSUALES			
Pesetas mensuales	*Franquicia 30 días*	*Franquicia 15 días*	*Franquicia 7 días*	*Sin franquicia*
150.000	1.417	2.208	2.650	4.583
300.000	2.833	4.417	5.300	9.167

Pueden contratarse desde 30.000 hasta 900.000 pesetas mensuales. Forma de pago mensual, trimestral, semestral o anual *SIN RECARGO* (recibo mínimo 5.000 ptas).

SEGURO ACCIDENTES-INVALIDECES PARCIALES

Cualquier accidente que afecte a sus manos, a sus dedos, a su vista o a su voz pondría en peligro el ejercicio de su profesión y sus ingresos. Por ello BroKer's 88 ha diseñado un seguro que le permitirá compensar dicha pérdida de ingresos.

PÉRDIDA O INVALIDEZ (según el siguiente baremo).

Dedo pulgar o índice	60.000.000	Dedo medio	54.000.000
Última falange (dedo pulgar o índice)	24.000.000	Pérdida de la visión, habla o audición	60.000.000

FALLECIMIENTO

Capital contratable desde 10 millones invalidez parcial, total y fallecimiento 10.745 ptas anuales.

OTROS SEGUROS

SEGUROS DE VIDA	*CONSULTAS*	*A.SANITARIA*	*HOGAR*	*VIH-SIDA*	*AUTO*
Tarifas exclusivas	25% descuento	Primas especiales	25% descuento	50% descuento	Tarifas especial

PIDA, SIN COMPROMISO, PRESUPUESTOS DE ÉSTOS U OTROS SEGUROS.

901 10 88 88

info@brokers88.es - www.brokers88.es

REVISTA ESPAÑOLA DE PODOLOGIA

2.ª EPOCA / VOL. XII / NUM. 4 / MAYO - JUNIO 2001

FEDERACION ESPAÑOLA DE PODOLOGOS

Ctra. Sant Boi, Km 2,8
08620 SANT VICENÇS DELS HORTS
(Barcelona)

CORREO A: Apartado, 12
Teléfono : 936 768 620
Telefax : 936 768 596

Para la **HIGIENE, CONFORT Y CUIDADO** de los pies

HIGIENE

SIN OLOR
SIN SUDOR

PEUSEK - baño

Tratamiento **Antitranspirante** en polvo, mediante pediluvio.

PEUSEK - hydro

Vaporizador líquido sin gas, **Antitranspirante**, para uso habitual.

SIN OLOR

PEUSEK - express

Desodorante en polvo, para calzado y pies.

CONFORT

SIN FATIGA

PEUSEK - Arcandol

Vaporizador líquido sin gas, **Refrescante-Tonificante**.

CUIDADO

SIN ASPEREZAS

PEUSEK - crem

Crema **Hidratante-Suavizante**, contra las durezas, callosidades y talones agrietados.

PRODUCTOS DE VENTA EN FARMACIAS

PEUSEK, S.A., ofrece a los PODÓLOGOS, el suministro gratuíto de:
Carnets para citas a pacientes y Bolsas papel para plantillas. Solicítelos por teléfono, fax o al Apartado de Correos.

broker's 88

Correduría de Seguros

BENEFICIESE HOY DE NUESTRAS CONDICIONES ESPECIALES

SEGURO DE BAJA LABORAL

Le aseguramos unos ingresos fijos cuando se encuentre de baja por enfermedad o accidente, a través de compañías de gran solvencia y prestigio.

INDEMNIZACIÓN	PRIMAS MENSUALES			
Pesetas mensuales	*Franquicia 30 días*	*Franquicia 15 días*	*Franquicia 7 días*	*Sin franquicia*
150.000	1.417	2.208	2.650	4.583
300.000	2.833	4.417	5.300	9.167

Pueden contratarse desde 30.000 hasta 900.000 pesetas mensuales. Forma de pago mensual, trimestral, semestral o anual *SIN RECARGO* (recibo mínimo 5.000 ptas).

SEGURO ACCIDENTES-INVALIDECES PARCIALES

Cualquier accidente que afecte a sus manos, a sus dedos, a su vista o a su voz pondría en peligro el ejercicio de su profesión y sus ingresos. Por ello BroKer's 88 ha diseñado un seguro que le permitirá compensar dicha pérdida de ingresos.

PÉRDIDA O INVALIDEZ (según el siguiente baremo).

Dedo pulgar o índice	60.000.000	Dedo medio	54.000.000
Última falange (dedo pulgar o índice)	24.000.000	Pérdida de la visión, habla o audición	60.000.000

FALLECIMIENTO

Capital contratable desde 10 millones invalidez parcial, total y fallecimiento 10.745 ptas anuales.

OTROS SEGUROS

SEGUROS DE VIDA	*CONSULTAS*	*A.SANITARIA*	*HOGAR*	*VIH-SIDA*	*AUTO*
Tarifas exclusivas	25% descuento	Primas especiales	25% descuento	50% descuento	Tarifas especial

PIDA, SIN COMPROMISO, PRESUPUESTOS DE ÉSTOS U OTROS SEGUROS.

901 10 88 88

info@brokers88.es - www.brokers88.es

SPLENDID®
MADE IN SPAIN SPECIAL SHOES

CALZADOS ESPECIALES PARA PIES ESPECIALES



El calzado más cómodo durante más horas.

Aceptan: PLANTILLAS, DEDOS GARRA, JUANETES, PIES EXTRA-ANCHOS.

CALZASALUD®

Calzados especiales para pies delicados.

Calzados de Señora y Caballero

SUPERCOMODOS

disponibles en 3 anchos diferentes.

Calzamos todo tipo de:

- **Juanetes.**
- **Dedos garra, montados, etc.**
- **Pies doloridos.**
- **Pies extra anchos.**
- **Plantillas.**

SECCIONES ESPECIALES PARA:

- **Camareros/as**
- **Personal Sanitario**
- **Diabéticos**
- **Personal Religioso**

ATENDEMOS LAS INDICACIONES DE LOS SEÑORES PODÓLOGOS.

C/. García de Paredes, 26
28010 MADRID • Tel. **914 476 614**

C/. Pedro III "El Grande", 38
46005 VALENCIA • Tel. **963 737 793**

C/. Jussepe Martínez, 4 (semiesq. Alfonso I)
50003 ZARAGOZA • Tel. **976 290 585**

REVISTA ESPAÑOLA DE PODOLOGIA

ORGANO DE LA FEDERACION ESPAÑOLA DE PODOLOGOS

S U M A R I O

TEMAS A REVISION

QUINTO DEDO SUPRADUCTUS 227

PIE CAVO 234

MASOTERAPIA DE RELAJACION EN PODOLOGIA 237

ORIGINALES

PATOMECANICA Y TRATAMIENTO DE LA INSUFICIENCIA DEL MUSCULO PERONEO LARGO 248

SESIONES CLINICAS U.C.M.

ABSCESO PLANTAR-INTERDIGITAL 215

CONSULTA DIARIA / CASOS PRACTICOS.

ENFERMEDAD DE FREIBERG. A PROPOSITO DE UN CASO 256

CAUSAS Y CONSECUENCIAS DEL HALLUX RIGIDUS. CASO CLINICO 222

REPERCUSIONES DEL ALCOHOLISMO EN LA SALUD DEL PIE: CASO CLINICO 242

Sesión clínica: Absceso plantar-interdigital

Enfermedad de Freiberg. A propósito de un caso.

P O R T A D A

PORTADA: PIE RELICARIO DE SANTIAGO. NAMUR (BELGICA),
COUVENT DES SOEURS DE NOTRE - DAME,
TRÉSOR D'HUGO D'OIGNIES
(FOTO: M. H. PIRON, NAMUR)

REVISTA ESPAÑOLA DE PODOLOGIA

ORGANO DE LA FEDERACION ESPAÑOLA DE PODOLOGOS

Vehículo creado para promover y reforzar las relaciones entre los profesionales podólogos de España y divulgar los trabajos, comunicaciones, avances, noticias y todo lo relacionado o de interés para el podólogo y la Podología.

DIRECTOR
José Valero Salas

SUBDIRECTOR
Juan Antonio Moreno Isabel

REDACTOR JEFE
Manuel Moreno López

CONSEJO DE REDACCION
José Claverol Serra
Evaristo Rodríguez Valverde
Luis Martínez Gómez
Julio Escalante Rivas
José Luis Salcini Macías
Miguel Hernández de Lorenzo Muñoz
Elías D. González Pérez

CONSEJO DE ADMINISTRACION

Presidente
José Andreu Medina

Vicepresidente
José Valero Salas

Secretario General
Manuel Moreno López

Administrador General
Claudio Bonilla Sáiz

Consejeros
Juan Antonio Moreno Isabel
Sindulfo Iglesias Llaneza

COMISION CIENTIFICA

Guillermo Lafuente Sotillos
Montserrat Marugán de los Bueis
Alvaro Ruiz Marabot
Bernat Vázquez Maldonado
Pedro M. Galardi Echegaray
Luis J. Garcés Gallego
Carolina Alonso Montero
José Ramos Galván
Luis Martínez Camuña
Manuel Moreno de Castro
José Luis Lázaro Martínez
Francisco Javier García Carmona
Antonio Córdoba Fernández

AVISOS: La Redacción no se hace responsable de los contenidos de los artículos publicados en la Revista Española de Podología, de los cuales se responsabilizan directamente los autores que los firman.

La Redacción se reserva el derecho de reimprimir los originales ya publicados, bien en la propia R.E.P. o en otras publicaciones de su incumbencia.

Queda prohibida la reproducción total o parcial de los trabajos publicados, aún citando su procedencia, sin expresa autorización de los autores y la Redacción.

Redacción: San Bernardo, 74 - Tel. 91 531 50 44
Fax: 91 523 31 49 - 28015 MADRID

Impresión: RAYDA, S.L. - Fuendetodos, 14-16
Tel. / Fax: 91 463 16 12 - 28047 MADRID
Depósito Legal: B-21972-1976
ISSN-0210-1238. N.º de SVR-215

SESION CLINICA: ABSCESO PLANTAR-INTERDIGITAL

* RIVERO OBRA, María del Carmen
** GARCIA CARMONA, Fº Javier
*** MORENO DE CASTRO, Manuel
*** LAZARO MARTINEZ, José Luis

RESUMEN:

Se presenta en esta sesión clínica un caso de lesión dermatológica crónica de 4 meses de evolución tratada previamente sin advertir ninguna mejoría evidente. Se aconseja tras la exploración clínica, la realización de pruebas complementarias con el fin de descartar patología de partes blandas.

ABSTRACT:

A chronic dermatological lesion of four months of evolution, previously treated and without evident recovery is presented. After a clinical exploration, complementary tests are recommended.

PALABRAS CLAVE:

Dermatología; Abceso plantar; Psoriasis

KEY WORDS:

Dermatology; Plantar access; Psoriasis.

DESARROLLO DEL CASO CLINICO

1. MOTIVO DE CONSULTA:

Paciente de 40 años de edad y sexo femenino que acude al Servicio de Quiropodología de la Clínica Universitaria de Podología con fecha 12 de diciembre de 2000 por presentar absceso en el 4º espacio interdigital y plantar entre 4ª y 5ª cabezas metatarsales del pie izquierdo, de 4 meses de evolución.

2. ANAMNESIS:

Refiere que con anterioridad a la lesión que nos muestra, a nivel de la 4ª y 5ª cabezas metatarsales presentaba una hiperqueratosis eccematosa, sobreelevada rodeada de eritema que le producía dolor pero no prurito, clavándose accidentalmente una aguja en esa misma zona en julio de 2000. Además comenta que unos días antes de venir a consulta se intentó limpiar la zona con unas tijeras comunicándose dos de los orificios plantares que presentaba.

Ha sido tratada de la misma lesión cuatro veces en el servicio de urgencias de un hospital público, mediante incisión de la misma bajo anestesia local (en dos ocasiones) y la colocación de drenaje en el espacio interdigital, a nivel del dorso del pie. La tercera vez que acude a urgencias, la lesión se abre sola y drena un exudado "blanco" de consistencia viscosa. Se le realizan curas locales con Iruxol Neo® [1], prescribiéndosele terapia antibiótica y antiinflamatoria. El resultado obtenido tras estas intervenciones según refiere la paciente, es que la no-mejoría de la lesión.

Entre los antecedentes personales de la paciente, cabe destacar que padece psoriasis desde hace 16 años tras su primer embarazo. Actualmente está tratándose con Diproderm® [2]. Entre sus familiares también hay casos de psoriasis. Presenta lesiones en el dorso de las manos, a nivel de las articulaciones metacarpofalángicas y en las superficies de extensión de las extremidades (codos y rodillas). Estas lesiones se manifiestan en placas eritematosas bien delimitadas y cubiertas por varias capas de escamas finas y nacaradas. (Fig. 1)

Entre los antecedentes quirúrgicos, la paciente refiere que ha sido intervenida de amigdalectomía. Entre los hábitos, cabe destacar que es fumadora; alrededor de un paquete diario de tabaco. No presenta alergias conocidas. Manifiesta no haber tenido ningún tipo de enfermedad infecciosa sistémica anterior y presentar una analítica dentro de

[1] *Clostridiopeptidasa, enzimas proteolíticas y neomicina.*
[2] *Betametasona.*

* *Residente. Clínica Universitaria de Podología.*
** *Profesor Asociado. Departamento Enfermería. Servicio de Cirugía. Clínica Universitaria de Podología*
*** *Profesor Ayudante. Departamento Enfermería. Servicio de Cirugía. Clínica Universitaria de Podología.*

Fig. 1

la normalidad. En la actualidad no sigue ningún tratamiento para la resolución de la lesión dérmica.

La paciente no tiene animales domésticos pero menciona que corta frecuentemente el pelo en casa a sus hijos.

La paciente acude a consulta, presentando los siguientes informes médicos:

3. PRIMER INFORME DE URGENCIAS (14/08/2000):

Tras 20 días de producirse el pinchazo con la aguja, acudió al servicio de urgencias el 14 de agosto de 2000, presentando una zona abscesificada interdigital entre 4º y 5º dedos del pie izquierdo, evidenciándose además a la exploración una región edematosa perilesional con reacción hiperqueratósica en la región plantar. No se evidencian alteraciones óseas a nivel radiológico. Se inicia drenaje del absceso y se deja gasa en la cavidad para evitar el cierre prematuro. Se diagnostica un absceso post-herida. Tratamiento aplicado:

- Curas oclusivas periódicas (la 1ª a las 48 horas)
- Mantener Orbenin®[3] hasta cumplir 10 días.
- Mantener Diclofenaco®[4].
- Control evaluativo por un médico de atención primaria.

4. SEGUNDO INFORME DE URGENCIAS (7/09/2000):

El 7 de septiembre de 2000 (22 días después) la paciente vuelve a acudir al servicio de urgencias por presentar de nuevo el absceso en el 4º espacio interdigital del pie izquierdo. Se aplica anestesia con Scandinibsa®[5] al 2%, limpieza con Betadine®[6] y agua oxigenada, y drenaje del absceso. Tratamiento mediante:

- Curas diarias con Betadine® y agua oxigenada en Centro de Salud.
- Ciprofloxacino 500 mg 1c/12h durante 7 días.
- Nolotil®[7] 1c/6h si hay dolor.

5. TERCER INFORME DE URGENCIAS (27/09/2000):

El 27 de septiembre de 2000 (20 días después) de nuevo vuelve al servicio de urgencias por presentar una región inflamatoria, edematosa, tumefacta y dolorosa en la zona interdigital del pie izquierdo. Ahora la zona es flemonosa, no existiendo ninguna zona fluctuante drenable. Pauta seguida:

- Augmentine®[8] 875mg 1c/8h durante 10 días.
- Diclofenaco® 1c/8h durante 5 días.
- Volver al servicio de urgencias si la evolución es tórpida o si aparece una zona fluctuante para tomar cultivo de la misma.

6. CUARTO INFORME DE URGENCIAS (1/11/2000):

El 1 de noviembre de 2000 (35 días después) acude de nuevo a urgencias evidenciándose un absceso interdigital entre 4º y 5º dedos del pie izquierdo, presentando tumefacción con edema, calor y rubor en antepié y planta. Se aprecian 3 orificios por donde drena material purulento en la planta del pie. También aparece una herida incisa con absceso interdigital entre 4º y 5º dedos. Tratamiento:

- Cítase en ambulatorio con cirujano.
- Curación todos los días en ambulatorio.
- Limpieza con Betadine® y suero fisiológico, y vendaje.
- Si hay empeoramiento del estado general o fiebre acudirá de nuevo a urgencias.

7. PRIMERA CONSULTA PODOLOGICA (12/12/2000):

A la observación se detectan dos abscesos a nivel plantar entre 4ª y 5ª cabezas metatarsales del pie izquierdo, que se prolongan al 4º espacio interdigital. A la palpación aparece dolor agudo y punzante. La forma de la lesión es alargada y profunda, presentando bordes irregulares, distribución regional en áreas de presión e intertriginosa, unilateral y asimétrica. Disposición lineal, coloración normal, no presenta olor, consistencia dura, temperatura fría y sensibilidad dolorosa. (Fig. 2) (Fig. 3)

Además se aprecian hiperqueratosis en borde medial de la articulación interfalángica del hallux bilateral, subcapital en 1ª cabeza metatarsal bilateral, metatarsianos centra-

[3] *Cloxacilina*
[4] *Diclofenaco sódico*
[5] *Clorhidrato de mepivacaína*
[6] *Povidona yodada*
[7] *Metamizol magnésico*
[8] *Amoxicilina, ácido clavulánico, sacarosa*

Fig. 2

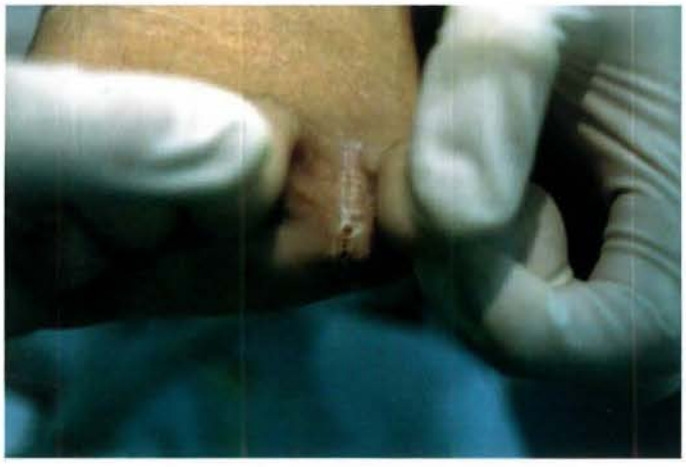

Fig. 3

les del pie derecho y en el perímetro posterior del talón bilateral. Presenta un heloma duro bajo 5ª cabeza metatarsal del pie derecho y un heloma miliar a nivel plantar y posterior del arco longitudinal interno del pie izquierdo.

7.1. Pruebas Complementarias:

- En la radiografía que la paciente trae a consulta no se aprecia ninguna patología ósea subyacente.
- Se recomienda la realización de estudio ecográfico a nivel del cuarto espacio interdigital y se realiza cultivo del exudado para valorar una posible infección.

7.2. Juicio Diagnóstico Previo:

Signos y síntomas comunes a abscesos a nivel plantar entre 4ª y 5ª cabezas metatarsales del pie izquierdo que se prolongan al 4º espacio interdigital, compatibles con los diagnósticos diferenciales que a continuación desarrollamos.

7.3. Hipótesis Diagnósticas previas a las Pruebas Complementarias:

- Lesión psoriásica con infección secundaria a un traumatismo.
- Poroqueratosis.
- Dishidrosis con sobreinfección bacteriana.
- Enfermedades que cursan con infección por *Sthapylococcus aureus*.
- Absceso cutáneo por inoculación directa.
- Quiste epidérmico/epitelial.
- Intertrigo infectado.
- Ulcera con infección secundaria.

7.3.1. Psoriasis

La psoriasis constituye un trastorno eritematoescamoso frecuente de etiología desconocida. Se trata de una afección hiperproliferativa benigna de carácter crónico, a menudo hereditario y en ocasiones asociadas a alteraciones de las articulaciones y las uñas. Generalmente se caracteriza por placas de color rojo simétricas y bien definidas, que presentan una descamación gruesa y plateada, si bien se han descrito diversos subtipos morfológicos. *(En las ilustraciones siguientes se presenta un caso de psoriasis con afectación del pie)* (Figs. 6 y 7)

Fig. 6

Fig. 7

- Clínica: se aprecia una capa córnea anormal que produce escamas con aspecto plateado debido a

depósitos de aire en la misma. Color rojo vívido por dilatación capilar de las papilas dérmicas alargadas. En cuanto al grado de afectación, es posible la aparición de la psoriasis en una única región, como el cuero cabelludo, las manos, las plantas de los pies, los genitales, las articulaciones o las uñas, sin que haya otra región afectada. El trastorno puede resultar bastante estable hasta un momento en el que de pronto se torna agresivo y doloroso; puede ser asintomático o tremendamente pruriginoso y molesto.

- Psoriasis palmo-plantar: Cuando las lesiones se presentan exclusivamente en palmas y plantas, el diagnóstico puede resultar más difícil, especialmente si no hay signos de afectación en ninguna otra parte. En el caso que nos ocupa, no se aprecian lesiones bien definidas ni simétricas (en la planta del pie), ni tiene un color rojo intenso. Tampoco evidenciamos la presencia de escamas amarillentas sobre la lesión. No se aprecian vesículas ni lesiones pustulosas (Diagnóstico diferencial con psoriasis pustulosa de palmas y plantas), aunque en este caso, sí que se aprecian fisuras. Habrá que realizar el diagnóstico diferencial con el *eccema crónico hiperqueratósico o dermatitis de contacto crónica*, pues a veces la aparición de placas típicas hiperqueratósicas, semejantes a callosidades, fisuradas, pueden asemejarse con los citados cuadros clínicos.
- La psoriasis suele tener colonización de las placas por *Staphylococcus* mayor de la normal.

7.3.2. Poroqueratosis de Mibelli:

Dermatosis epidérmica que cursa con lesiones anulares, queratósicas e hiperpigmentadas únicas o múltiples, de evolución crónica.

- Forma clásica no pruriginosa:
  - Cara, tronco, extremidades, genitales, palmas, plantas, mucosas, incluso uñas.
  - Placas anulares queratósicas e hiperpigmentadas, color café o rojizo, bordes elevados y centro atrófico. De 4 - 20cm.
  - Comienzo como pápulas queratósicas, frecuente prurito.
  - Fenómeno de Köebner e influencia tardía de la luz solar que aumenta la pigmentación y el prurito.
  - No produce síntomas generales. Originan neoplasias en un 7%.
- Forma diseminada superficial no actínica:
  - Placas pequeñas múltiples.
  - Formas que no se ajustan por completo a la forma clásica.

7.3.3. Dishidrosis:

Dermatosis de causa desconocida en la que intervienen factores como trastornos de sudoración y atopía. Se caracteriza por erupción vesicular recurrente en palmas de las manos y plantas de los pies. Es más frecuente en las épocas de lluvia o calor.

- Clínica: dermatosis palmo-plantar y en las caras laterales de los dedos. Aparecen vesículas de aparición súbita, no eritematosas, engastadas en la epidermis. Si confluyen forman ampollas. No se suelen romper, evolucionan por resorción y por brotes. Dejan un collarete de escamas de 1-3mm. Puede dar lugar a lesiones eritemato-escamosas con liquenificación. Puede que no haya prurito. Las pústulas indican una infección secundaria.

7.3.4. Enfermedades que cursan con infección por *Staphylococcus aureus*:

Infección bacteriana	Características
Eczema infectado	Aspecto: Exudado. Costras. Inflamación. Causas: rascado persistente. Esteroides tópicos.
Impétigo (no bulloso	Aspecto: Vesículas transitorias. Lesiones exudativas con costras amarillas. Eritema. Afecta principalmente la cara y las extremidades, en los niños Causas: Reacción local entre organismos invasores y neutrófilos produciendo una división de la epidermis superficial con lesiones bullosa.
Impétigo (bulloso)	Aspecto: eritema y ampollas que se rompen dejando costras superficiales. Puede existir aclaramiento central. Afecta la cara, las nalgas y las extremidades en niños y adultos. Causas: igual que el impétigo no bulloso.
Forúnculos y Antrax (Carbuncos)	Aspecto: nódulo inflamatorio que afecta los folículos pilosos y que desarrolla una pústula. Induración sensible con inflamación intensa seguida de necrosis. Cicatriza con fibrosis. Es más común en adolescentes durante el invierno. Varios forúnculos pueden juntarse para formar un carbunco (ántrax). Causas: posible anemia y fatiga. Lesión mecánica producida por la ropa.
Foliculitis	Aspecto: extremidades inferiores (foliculitis crónica). Causas: enfermedad subyacente (diabetes). Infección precipitada por lesiones mecánicas, cremas de brea y vendajes oclusivos.
Ectima	Aspecto: inicialmente pueden aparecer ampollas (se inicia con pústulas o vesículas pequeñas sobre base eritematosa seguida de una costra dura y adherente que se desprende difícilmente). Aparece una costra adherente seguida de una lesión ulcerada purulenta con eritema en induración circundantes, que cicatriza lentamente. Aparece generalmente en extremidades inferiores. Causas: lesiones mínimas. Más común en individuos debilitados.
Erisipela	Aspecto: áreas bien definidas de eritema (muy sensibles, no edematosas). Pueden formarse vesículas. Localizaciones comunes: pared abdominal en lactantes y extremidades inferiores y cara en adultos. Puede observarse una zona de piel erosionada que constituye la vía de entrada. Causas: edema linfático e inflamación grave debidos a toxinas bacterianas

7.3.5. Absceso cutáneo por inoculación directa (explicado más adelante)

7.3.6. Quiste epidérmico (explicado más adelante)

7.3.7. Intertrigo infectado:

- Inflamación cutánea producida por el roce, humedad y retención del sudor que predispone a una infección bacteriana.
- Frecuente en áreas intertriginosas como en los surcos interdigitales de los pies.

7.3.8. Ulcera con infección secundaria:

Ulcera traumática: Aparece en tejidos desvitalizados por irritación mecánica, instrumentación imprudente, presión por calzado mal adaptado, tensión ocupacional, lesión repentina severa o anormal distribución del peso.

Si tiene infección secundaria suele ser pequeña, profunda y bordeada de piel dura, de crecimiento lento. Exudado purulento.

7.4. Tratamiento sintomático: (Fig. 4)

- Se deslamina la lesión y se cura con agua oxigenada y Midacina®[9].
- Volver a consulta pasados 7 días.
- Se recomienda remitir al Servicio de Patología.

Fig. 4

8. SEGUNDA REVISION QUIROPODOLOGICA (19/12/2000)

Después de siete días, la paciente acude de nuevo a consulta:

Observaciones: la herida ha evolucionado positivamente, aunque sigue persistiendo la fisura o grieta. El cultivo resultó positivo a S. aureus (sensible a amoxicilina, penicilina, amoxicilina/clavulánico). La profundidad de la grieta es menor. Se encuentra a la espera de cita para estudio ecográfico. (Fig. 5)

[9] *Neomicina, gramicidina, acetónido de fluocinolona.*

Fig. 5

Tratamiento: continuar con las curas locales con Midacina® hasta después de vacaciones. Se remite al servicio de radiodiagnóstico para realizar radiografía dorso-plantar del pie izquierdo con incidencia en las cabezas metatarsales para descartar la presencia de posibles cuerpos extraños.

9. TERCERA REVISION QUIROPODOLOGICA (12/01/2001)

Transcurridos veinticuatro días desde la anterior revisión, se constata:

Observaciones: La paciente refiere que hace una semana se abrió la herida y drenó un líquido sero-sanguinolento siendo precedido de mucho dolor. Se aprecia que el tamaño de las fisuras es mayor.

Pruebas Complementarias:

- En la radiografía dorso-plantar no se observan alteraciones de carácter óseo, ni presencia de cuerpos extraños.
- La paciente acude a consulta con el informe de la ecografía músculo-esquelética realizada el 10 de enero de 2001: *"Exploramos espacio interdigital entre el 4º y el 5º del pie izquierdo, a nivel superficial, y prácticamente en la unión metatarsofalángica, donde la induración de la paciente. Evidenciándose a dicho nivel una imagen redondeada muy hipoecogénica, de 1,1cm, indeterminado, desde el punto de vista ecográfico, pudiendo corresponder desde una pequeña colección, bien seromatosa o purulenta, sin poder descartar otras etiologías."*

Tratamiento: desbridamiento de las lesiones. Se limpia la zona con suero fisiológico y se realiza cura oclusiva con Iruxol Neo®. Se recomiendan curas diarias realizadas por la propia paciente con suero fisiológico y aplicación de Iruxol Neo® en forma oclusiva hasta volver a consulta tras 4 días para sopesar las alternativas terapéuticas.

10. CUARTA REVISION QUIROPODOLOGICA (16/01/2001)

Observaciones: se aprecia queratinización de las fisuras mayor de lo normal en el tiempo de evolución, 4 días. Las fisuras presentan un aspecto muy similar a la 1ª revisión podológica. No se aprecian signos de infección.

Tratamiento: desbridamiento de la lesión, limpieza con suero fisiológico e Iruxol Neo® en cura oclusiva. Se recomienda continuar con las curas diarias.

Tratamiento propuesto: se recomienda descartar un cuadro de psoriasis plantar antes de proponer tratamiento quirúrgico de la lesión, en caso de tratarse de lesión quística.

11. DIAGNOSTICO DIFERENCIAL

- Psoriasis palmo-plantar (ya referida anteriormente)
- Absceso cutáneo por inoculación directa
- Tumores quísticos
    - Quiste dermoide
    - Quiste epidermoide
    - Quiste epitelial
    - Quiste sebáceo
    - Quiste sinovial
    - Leiomioma

11.1. Absceso cutáneo por inoculación directa:

Colección de pus localizada en una cavidad formada por la disgregación de tejidos; causada por una supuración profunda en los tejidos, órganos o espacios limitados. El absceso cutáneo es el que se produce en el tejido celular subcutáneo.

- Uno de los mecanismos más comunes de infección es la inoculación directa (p.ej. pinchazos)
- Microorganismos más frecuentes en infecciones cutáneas: *S. Aureus* (valorar siempre la situación global de la infección y del paciente).
- Tener en cuenta las enfermedades coexistentes o situaciones de inmunosupresión.

Clínica:

- Inflamación: dolor, calor, rubor y tumor.
- Fluctuación: característica más típica del absceso (disminuye o desaparece en abscesos a tensión).
- También síntomas generales; generalmente fiebre.

11.2. Tumores quísticos:

Debemos tener en cuenta que todos estos tipos de quistes se pueden desarrollar en otras partes del organismo; es por eso que en la bibliografía no los encontramos como específicos del pie.

A. **Quiste dermoide:** se desarrollan de restos embrionarios. Salen en cuello, ceja y sacro.

B. **Quiste epidermoide:** es de origen anexial folicular, derivados de la parte distal del folículo piloso.

C. **Quiste epitelial:** son debidos a la introducción de cuerpos extraños, los cuales arrastran hacia el interior pequeños segmentos de epitelio. Existe una determinada predisposición en determinadas profesiones, por ejemplo los peluqueros.

D. **Quiste sebáceo:** provocado por la retención del producto sebáceo de un folículo y su dilatación.

E. **Quiste sinovial:** de contenido mucoso, compuestos por ácido hialurónico producido por las células sinoviales y cuya cápsula está compuesta de fibras compactas de colágeno.

F. **Leiomioma:** tumor quístico benigno del tejido muscular liso.

12. JUICIO DIAGNOSTICO

- Signos y síntomas compatibles con quiste epitelial/absceso cutáneo por inoculación directa, aunque no puede descartarse la presencia de una psoriasis plantar.

13. PROPUESTA DE TRATAMIENTO FINAL

- El tratamiento irá orientado en función del diagnóstico definitivo.

14. DISCUSION

- Tras la discusión del caso en Sesión Clínica, se determinaron las siguientes pautas de actuación:
- Petición de estudio consistente en la realización de resonancia nuclear magnética en la zona lesional, para descartar lesión quística, mucho más fiable y concluyente que la ecografía, aunque más caro y dependiente de la consideración médica.
- Remisión de informe clínico podológico al dermatólogo, queriendo ser parte interesada de las decisiones y consideraciones adoptadas por éste, con el objeto de descartar la aparición de lesiones psoriásicas en la zona afectada.
- Remisión de informe clínico podológico a la paciente, pidiéndole ser informados de la respuesta tanto de su médico de atención primaria como del dermatólogo.
- En función del diagnóstico definitivo, posibilidad de abordaje quirúrgico, como antes mencionábamos.

15. CONCLUSIONES

- Será siempre fundamental realizar una anamnesis detallada y concreta acerca del inicio y evolución de la lesión así como de la variabilidad de manifestaciones clínicas con sintomatología común, para con ello poder realizar un diagnóstico lo más certero posible.
- Las pruebas complementarias utilizadas en nuestro caso clínico tales como el cultivo microbiológico, estudio radiográfico y ecográfico pueden ser

de mucha utilidad pero no son pruebas concluyentes en cuanto al diagnóstico definitivo de la lesión. Sería deseable tener una resonancia magnética de la región para poder complementar el diagnóstico.

- Deberá planificarse correctamente el tratamiento adecuado según el diagnóstico definitivo para así poder evitar recidivas.
- En este caso creemos fundamental complementar la actuación podológica con una atención dermatológica por la relación directa entre una patología de carácter sistémico como es la psoriasis y la lesión dermatológica que la paciente presenta.

BIBLIOGRAFIA

1.- **ALONSO GUILLAMON J, RUEDA SANCHEZ M, RUEDA SANCHEZ A.** *El quiste sinovial en el pie.* Rev Esp Podol 1991; II(2): 63-6.

2.- **ALONSO GUILLAMON J.** *Quistes epidérmicos en el pie.* Rev Esp Podol 1989; 121: 16-23.

3.- **ARENAS R.** *Dermatología. Atlas: Diagnóstico y Tratamiento.* 2ª Ed. México DF: McGraw-Hill Interamericana; 1996.

4.- **FERRANDIZ C.** *Dermatología Clínica.* Madrid: Mosby; 1996.

5.- **GIRALT DE VECIANA E, NOVEL MARTI V, OGALLA RODRIGUEZ JM, ZALACAIN VICUÑA AJ.** *Tratamiento quirúrgico de los tumores quísticos más frecuentes en podología.* Rev Esp Podol 1995; VI(6): 297-99.

6.- **GUILLEN BARONA C, BOTELLA ESTRADA R, SANMARTIN JIMENEZ O.** *Manual Janssen de Enfermedades de la Piel.* Barcelona: Masson; 1996.

7.- **Hill MJ.** *Trastornos cutáneos.* Barcelona: Mosby-Doyma Libros; 1996.

8.- **LAZARO OCHAITA P.** *Dermatología: Texto y Atlas.* Madrid: Meditécnica; 1993.

9.- **LOPEZ CORRAL JC.** *Actuación de Enfermería ante las Ulceras y Heridas.* 3ª Ed. Madrid: E.U. Enfermería, Fisioterapia y Podología. Universidad Complutense; 1993.

10.- **MASCARO JM:** *Claves para el diagnóstico clínico en dermatología.* 2ª Ed. Barcelona: Doyma; 1992.

11.- **MCCARTHY J, MONTGOMERY R.** *Podiatric Dermatology.* Baltimore: Wilson & Wilkins; 1986.

12.- **MILLS J, SALBER PR, HO MT, TRUNKEY DD.** *Diagnóstico y Tratamiento de Urgencias.* México (DF): El Manual Moderno; 1987.

13.- **MORENO GONZALEZ A, VARGAS CASTRILLON E, GASSENT BALAGUER C, LAREDO VELASCO L, PRIETO YERRO C.** *Guía Farmacológica en Podología.* Madrid: Federación Española de Podólogos; 1999.

14.- **QUINTANA GOMEZ JL, MORELL SIXTO ME.** *Actuación clinicoterapéutica ante abscesos cutáneos.* Jano 1996; 1156(9-11): 601-3.

15.- **SAMITZ MH, DANA AS.** *Afecciones cutáneas de las extremidades inferiores.* Barcelona: Toray; 1974.

16.- **SHELL GF.** *Surgical Problems. Family medicine: Principles and Practice.* Nueva York (NY): Springer-Verlag; 1988.

17.- **YALE I.** *Podología Médica.* Barcelona: Jims; 1978.

CAUSAS Y CONSECUENCIAS DEL HALLUX RIGIDUS. CASO CLINICO

* MAROTO ARRANZ, Segundo

CASO CLINICO

ANAMNESIS:

Datos personales: Paciente de 82 años, sexo femenino y raza blanca que acude al servicio de Patología y Ortopedia de la clínica Universitaria de Podología con fecha 2 de Diciembre de 1999.

Motivo de consulta: La paciente refiere dolor en ambos pies, siendo especialmente molesto en la cabeza del 5º Metatarsiano (Bilateral), manifestando también una ligera molestia en el talón derecho al apoyarlo, así como dolor en la espalda.

Antecedentes Medico-quirúrgicos: La paciente presenta una inmovilización del tobillo derecho como consecuencia de una triple fractura.

Antecedentes Personales: Simplemente destacar que la paciente realiza gimnasia habitualmente (periodo durante el cual la molestia aumenta progresivamente).

Prótesis, ortesis y otras ayudas preclínicas: La paciente lleva una ortesis plantar con una pieza retrocapital de 2º, 3º, 4º y 5º metatarsianos, en la que la descarga principal se encuentra en el 5º metatarsiano.

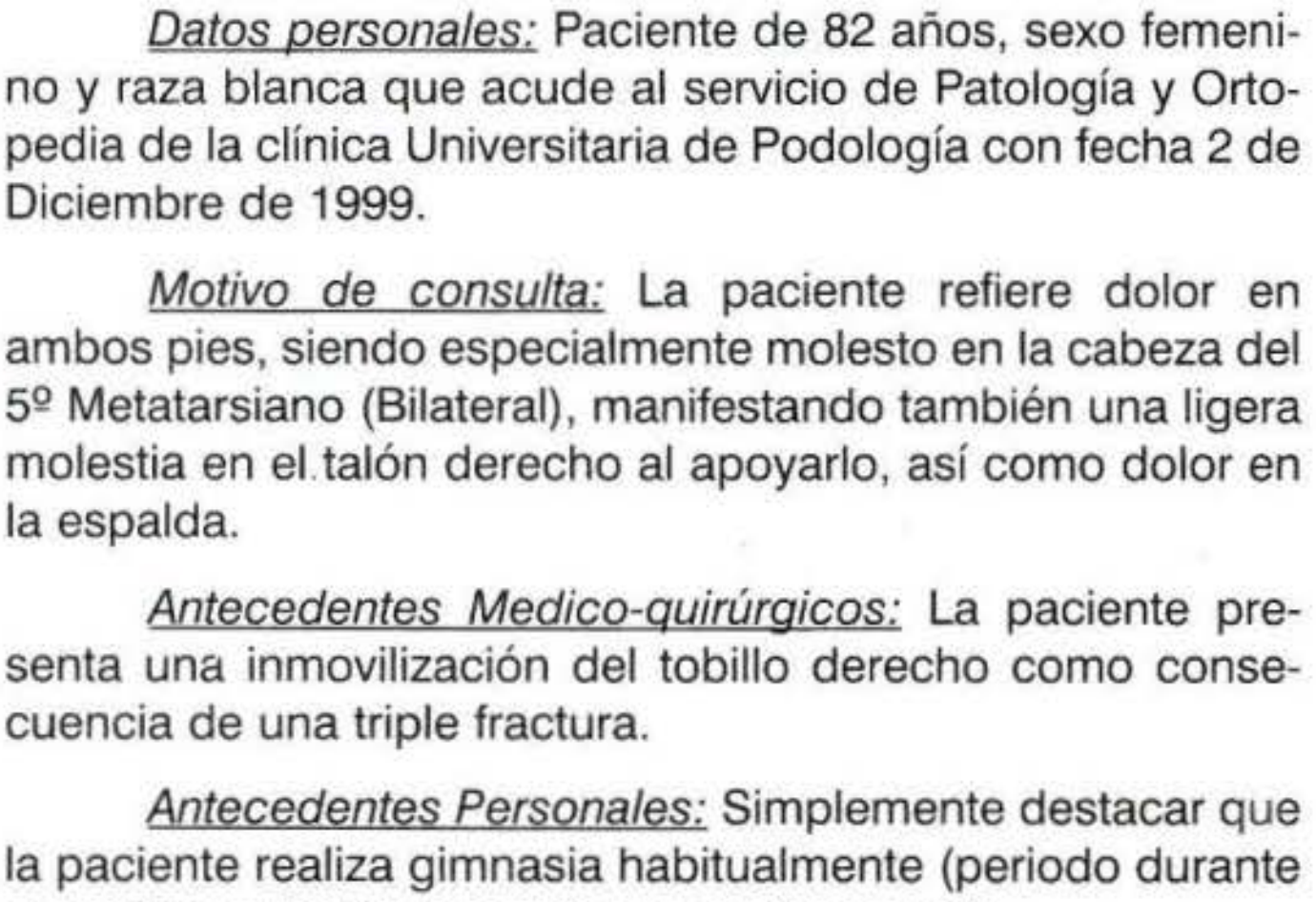

Fig. 1

Actitud y postura: En bipedestación la paciente adelanta el pie derecho, lo que como consecuencia provoca una sobrecarga del pie izquierdo.

Desgastes del calzado: Principalmente se observará:

- En el tacón a nivel del borde externo
- A nivel del antepié encontramos principalmente:

1. Desgaste del borde antero interno.
2. Desgaste en el borde externo a nivel de la cabeza del 5º metatarsiano.

EXPLORACION:

Bipedestación: A la exploración del miembro inferior en bipedestación se aprecia que la pierna derecha está mas adelantada que la izquierda, con una disminución de perímetro superior de la misma, provocando una sobrecarga del pie izquierdo.

La temperatura y aspecto de la piel es normal, sin presencia de alteraciones vasculares.

Visión dorsal: En una visión dorsal presenta un pie griego bilateral con ángulo de Fick normal en pie izquierdo y aumentado en pie derecho.

- *Pie Izquierdo:* Como alteraciones digitales se observa en el pie izquierdo una prominencia a nivel dorsomedial, un primer dedo infraabductus, así como 2º, 3º, 4º y 5º dedos en garra . También observamos 4º y 5º dedos en varo, así como un heloma duro dorsal en los mismos.
- *Pie Derecho:* El pie derecho presenta eritema dorsomedial a nivel de 1ª cabeza metatarsal y heloma duro dorsal en 4º dedo, así como una ausencia de apoyo y garra de 2º, 3º, 4º y 5º dedos (observándose esto en clínica) e hiperextensión del 2º dedo.

Visión medial: En una visión medial se aprecia prominencia dorsomedial de la 1ª articulación metatarsofalángica y arco longitudinal interno ligeramente disminuido bilateral.

---

* *Podólogo.*

Visión plantar (en sedestación): A la exploración en sedestación y visión plantar se aprecian hiperqueratosis en articulación interfalángica del primer dedo bilateral, hiperqueratosis de metatarsianos centrales e hiperqueratosis en 5ª cabeza metatarsal en ambos pies.

En el pie izquierdo se observa heloma duro en el pulpejo del tercer dedo e hiperqueratosis en el talón.

Movilidad articular: Existe una ausencia de flexión plantar y flexión dorsal a nivel de la articulación tibioperoneoastragalina en el pie derecho.

También se observa una limitación de la Flexión dorsal de la 1ª articulación metatarsofalángica bilateral.

EXPLORACION DE LA MARCHA

En una *visión general y primaria* la paciente presenta una marcha rígida, inestable y claramente compensatoria de la falta de movilidad del tobillo del pie derecho.

Es una marcha enlentecida, con pasos cortos.

Se evidencia una sobrecarga del pie izquierdo.

Se trata de una marcha de condición lateral descargando su peso mediante una supinación en la parte externa del pie.

En el pie derecho:

- Realiza un apoyo en bloque del pie derecho.
- Presenta una rotación externa del miembro.
- Presenta un ángulo de Fick aumentado.

PRUEBAS COMPLEMENTARIAS

Fotopodograma:

En general se observa una carga mayor en el pie izquierdo.

El itsmo está ligeramente aumentado en el pie izquierdo.

Existe una disminución de apoyo del primer dedo del pie derecho.

Se observa una disminución de apoyo del segundo dedo bilateral.

La distancia del pulpejo al antepié está disminuido.

Existe una disminución de presión a nivel de la cabeza del primer metatarsiano.

También está aumentada la distancia de la huella al contorno a nivel interno bilateral.

Se observa un aumento de presión a nivel de la cabeza del 3º metatarsiano del pie izquierdo y del 5º metatarsiano del pie derecho.

Existe una convexidad externa bilateral.

Por último se observa una prominencia interna del pie izquierdo a nivel del retropié.

Podoscopio

Se observan los mismos signos que en el fotopodograma a excepción de:

- Ausencia de apoyo de 2º, 3º, 4º, 5º, dedos del pie derecho.
- Aumento de presión en metatarsianos centrales bilateral.
- Aumento de presión del pulpejo del 3º dedo del pie izquierdo.

Radiología

1.- DORSOPLANTAR

Se observa osteopenia generalizada.

Disminución del espacio articular de las articulaciones interfalángicas.

Se observan 4º y 5º dedos en varo bilateral.

Aumento de la cortical en las falanges proximales de 2º, 3º, 4º dedos bilateral.

Osteofitos marginales con condensación periférica en la primera articulación metatarsofalángica del pie izquierdo.

Disminución del espacio articular de la primera articulación metatarsofalángica del pie izquierdo.

Los sesamoideos se encuentran hipertrofiados en ambos pies y en posición 3-4 en el pie izquierdo y en posición 2 en el pie derecho.

La cabeza del primer metatarsiano del pie izquierdo aparece aplanada formando una estructura acampanada con la falange proximal.

Se observa ligera exóstosis medial de la cabeza del primer metatarsiano bilateral.

Los signos radiográficos referidos a la primera articulación metatarsofalángica son compatibles con hallux rígidus.

Aumento de la cortical lateral del primer metatarsiano bilateral.

Fig. 2

Fig. 3

Fig. 5

Fig. 4

Fig. 6

Aumento de la cortical de 2º, 3º, 4º, 5º metatarsianos bilateral.

Existe un acercamiento del 2º y 3º metatarsianos compatibles con metatarsus próximus bilateral.

Superposición de bases metatarsales compatible con supinación bilateral.

Superposición de falanges en ambos pies.

Picos óseos o irregularidades óseas a nivel medial del escafoides y 1º cuña compatible con un proceso óseo degenerativo bilateral.

Por último se observa un ligero aumento óseo en el borde lateral del cuboides del pie derecho compatible con un cuboides accesorio a valorar en la radiografía lateral.

Fig. 7

2.- LATERAL

Se observa un tornillo de compresión a nivel de la articulación tibioperonea inferior del pie derecho como con-

Fig. 8

Fig. 9

secuencia de la anteriormente citada artrodesis practicada en la paciente.

El espacio articular de la articulación tibioperoneo-astragalina es prácticamente inexistente con osteofitos a nivel anterior y posterior de la articulación en el pie derecho.

Se evidencia el seno del tarso compatible con supinación bilateral.

El calcáneo presenta un borde irregular en su parte posterior bilateral.

Aparición de un pico óseo a nivel del tubérculo interointerno del calcáneo compatible con espolón calcáneo en el pie derecho.

Se observan osteofitos en la articulación astrágalo-escafoidea sobre todo en el pie derecho y en la articulación escafo-cuneana bilateral compatibles con un proceso degenerativo articular.

El cuboides y el 5º metatarsiano son visibles de forma bilateral compatibles con supinación.

Presencia de un hueso accesorio del cuboides u osperoneum en el pie derecho.

Se observa una prominencia ósea a nivel dorsal de la primera cabeza metatarsal del pie izquierdo.

Por último se observa una flexión plantar de las articulaciones interfalángicas del resto de dedos compatible con deformidad digital de dedos en garra.

3.- ESTUDIO GONIOMETRICO

D/P	Drcho.	Izdo.
- Meschan	136º	135º
- Metatarsofalángico hallux	20º	22º
- Intermetatarsal I-II	7º	15º
Lateral		
- Costa Bartani interno	127º	127º
- Costa Bartani externo	147º	147º
- Inclinación astrágalo	26º	32º
- Inclinación calcáneo	18º	18º
- Inclinación I metatarsiano	22º	19º

JUICIO DIAGNOSTICO

Se observa un inmovilidad articular tibioperonea - astragalina del pie derecho.

Signos compatibles con espolón de calcáneo del pie derecho.

Clínica y signos radiológicos compatibles con hallux rígidus bilateral.

Clínica compatible con metatarsalgia bilateral del 5º metatarsiano en ambos pies.

Signos compatibles con artrosis generalizada en ambos pies.

CONCLUSION

Presenta una artrodesis a nivel de la articulación tibioperonea inferior del pie derecho produciendo inmovilidad total tibioperonea-astragalina con una disminución de movilidad en el resto de articulaciones produciendo una marcha plantígrada.

Esto produciría una gran tensión en la fascia provocando microtraumatismos a nivel del tubérculo interointerno lo que podría ser causa de la formación del espolón y las molestias a nivel de talón.

También presenta hallux rigídus bilateral lo que disminuiría la movilidad de la 1ª articulación metatarsofalángica haciendo que el paciente desplace su carga a la parte externa mediante una supinación, sobrecargando sobre todo el 5º metatarsiano, que es donde mayor dolor refiere.

Por ultimo es importante citar la artrosis que presenta la paciente, que disminuiría la movilidad y podría influir en el dolor generalizado.

TRATAMIENTO

Estará encaminado a facilitar y compensar las deficiencias mecánicas que presenta.

Será un tratamiento paliativo, compensador, que dé seguridad y estabilidad a la marcha del paciente.

Ortesis plantar

Arco longitudinal interno modificado o adelantado para dar mayor apoyo al primer metatarsiano y facilitar la propulsión a ese nivel.

Descarga metatarsal con pieza retrocapital en 2º,3º,4º y 5º metatarsianos para la metatarsalgia.

Pieza externa consistente en un arco longitudinal externo para compensar la supinación.

Talonera corta para relajar la fascia, para tratar las molestias del talón al apoyar.

Modificación externa en el calzado citada en el siguiente apartado.

Calzado adecuado

De horma lo suficientemente ancha y larga para el pie del paciente.

Con una altura suficiente en la parte de los dedos como para que éstos puedan moverse.

Acordonado para que dé sujección y estabilidad al paciente.

Con un cambrillón adecuado para dar estabilidad.

Con contrafuerte considerable para sujetar el talón.

Con un tacón ancho de unos 2-3 cm de altura y preferiblemente de goma para que tenga un papel amortiguador en la fase de apoyo.

Con una modificación externa consistente en un balancín o barra de Thomas en el pie derecho, a nivel de la articulación metatarsofalángica realizando el papel de una falsa articulación, favoreciendo la marcha haciendo posible un pie más dinámico.

BIBLIOGRAFIA

1.- **MYERSON, M.** *Current theraphy in foot and ankle surgery*. Baltimore: Mosby; 1993, p. 105-108

2.- **JASH, M.H.** *Disorders of the foot and ankle.* Medical and surgical management, volume II. New York: W.B Saunders company; 1994, p. 2614-2623.

3.- **REGNAULD, B.** *The foot. Pathology, aetiology, semiology, clinical investigation and therapy*. Berlin, Heidelberg, New York, Tokio: Springer Verlag; 1986, p. 335-350.

4.- **MC GLAMARY, E.D, DOWNEY, M.S, BANKS, A.S.** *Comprehensive textbook of foot surgery,* volume I, 2nd edition. Baltimore, Maryland: Williams & Wilkins; 1992

5.- **VILADOT, A.** *Quince lecciones sobre patología del pie.* Barcelona; ediciones Toray; 2000

6.- **LELIEVRE, J.** *Patología del pie.* Barcelona: Masson; 1993

7.- **ALEXANDER, I.J.** *El pie, exploración y diagnóstico.* Barcelona: Jims; 1992

8.- **NUÑEZ-SAMPER, M, LLANOS ALCAZAR L.F.** *Biomecánica, medicina y cirugía del pie.* 2ª edición: Barcelona: Masson; 2000.

9.- **CAILLIET , R.** *Síndromes dolorosos de tobillo y pie*. 2ª edición. México: El manual moderno S.A. de C.U; 1985.

10.- **LLANOS ALCAZAR L.F, ACEBES CACHAFEIRO J.C.** *El pie.* Barcelona: Masson S.A.; 1997.

11.- **LEVY, L.A, HETHERINGTON, V.J.** *Principles and practice of podiatric medicine.* Churchill Livingstone; 1990

5º DEDO SUPRADUCTUS

* HIDALGO RUIZ, Sonia

RESUMEN

En este artículo se combina un pequeño recordatorio anatómico del 5º dedo junto a la recopilación bibliográfica de las técnicas quirúrgicas del 5º dedo supraductus.
La visión anatómica del 5º dedo pretende reflejar los diferentes elementos anatómicos que nos podríamos encontrar tras realizar las incisiones que posteriormente utilizaremos para desarrollar las técnicas quirúrgicas.
La revisión bibliográfica nos permite adentrarnos en el estudio de 15 técnicas y sus variantes ofreciéndonos un abanico de posibilidades en la resolución quirúrgica, de esta patología.

PALABRAS CLAVE

Supraducción, 5ª articulación metatarso-falángica, extensor largo de los dedos, abductor del 5º dedo, z-plastia.

ABSTRACT

This paper presents an anatomical review of the fifth toe and a summary of surgical procedures for a supraductus fifth toe. The anatomical vision of the fifth toe pretends to reveal the different anatomical elements that could be found after the incisions used in surgical procedures. The bibliografical review will permit us to study the different surgical procedures for this pathology.

KEY WORDS

Supraduction, fifth metatarsofalangeal, extensor longus, abductor fifth toe, z-plastia.

INTRODUCCION

Se define 5º dedo supraductus a la superposición del 5º dedo sobre el 4º.

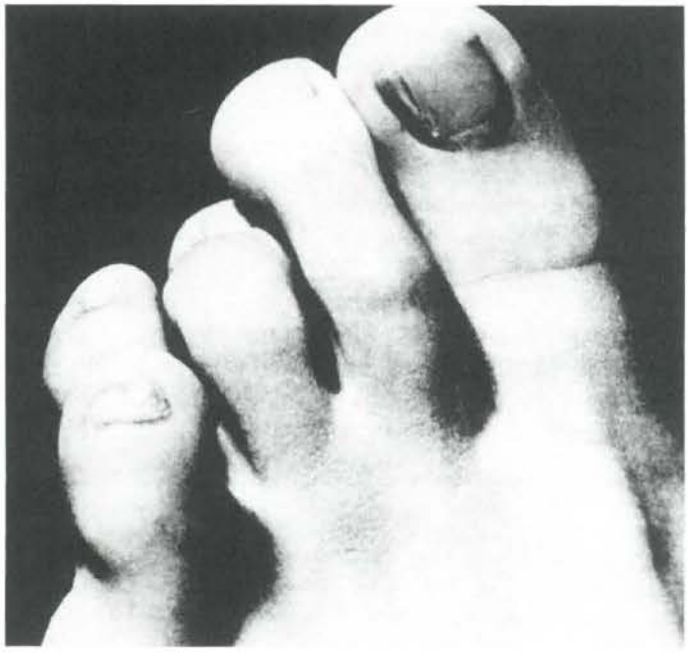

Fig. 1 Quinto dedo supraductus

Es de origen congénito aunque pueden darse algunos casos adquiridos asociados normalmente a la formación del Juanete de Sastre.

Se produce por una contracción del extensor largo del 5º dedo, el dedo suele ser más corto y se coloca en aducción rotando externamente, cabalga sobre el 4º dedo y llega a una subluxación o luxación de la articulación metatarso-falángica.

Externamente pueden producirse helomas dorsales y dorsolaterales, la uña suele estar deformada debido a los roces soportados por su posición.

Plantarmente la cabeza del 5º metatarsiano puede presentar hiperqueratosis ya que la transmisión de fuerzas es anómala por la subluxación o luxación con respecto a la falange.

** Prof. Ayudante Escuela de Podología. Plasencia.*
CORRESPONDENCIA: C/. Capitán Cortés, 3 - 06280 Fuentes de León (Badajoz).

La piel de la base del dedo se vuelve tensa y junto a la cápsula se va contrayendo cosa que permite mantener la deformidad.

Clasificación:

A) 5º dedo supraductus simple: está presente en el niño, se caracteriza por su reductibilidad.

B) 5º dedo supraductus severo: evolución del anterior. Se producen contracciones del extensor de la cápsula, de los ligamentos y del tendón del abductor de una manera irreducible en el 5º dedo.

Como he indicado en la definición del principio el 5º supraductus se caracteriza por la superposición del dedo por ello tendremos que diferenciarlo del dedo varo y del juanete de sastre ya que en ocasiones estas patologías están combinadas entre sí.

1. TRATAMIENTOS

Ateniéndonos a la clasificación de los tipos de dedo supraductus podemos encontrarnos con dos tipos de tratamientos:

1.1) Tratamiento conservador: solo aplicable en casos de reductibilidad o sea en el 5º dedo supraductus simple.

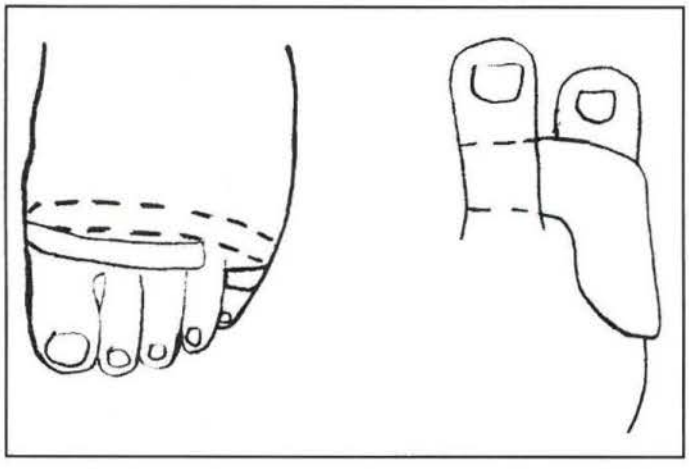

Fig. 2 Vendaje y silicona

- Entablillados de tracción y cabestrillos de goma para alinear el dedo con el metatarsiano.
- Vendajes adhesivos.
- Manipulaciones rehabilitadoras.
- Siliconas.

1.2) Quirúrgico: se aplica en casos más severos, cuando falla o no se desea continuar con el tratamiento conservador.

Los tratamientos quirúrgicos son múltiples pero antes de entrar a fondo me he permitido realizar un pequeño recuerdo anatómico para poder saber que es lo que nos podemos encontrar tras nuestras incisiones.

2. ANATOMIA

En la patología a estudio se haya involucrado el 5º radio considerando este el conjunto funcional y anatómico formado por el 5º metatarsiano y el 5º dedo, por ello realizaré una descripción de sus diferentes componentes.

2.1. HUESOS

5º Metatarsiano: hueso de forma prismático-triangular alargado con una cara dorsal y 2 plantares. Está ligeramente torsionado, así su cara dorsal tiende a hacerse interna en su parte anterior.

De la base destaca un gran relieve óseo llamado apófisis estiloides ubicado en su zona lateral externa. Se articula con cuboides, formando parte de la articulación de Lisfranc, mediante una carilla triangular y con el 4º metatarsiano por medio de una carilla lateral

Su cabeza es aplanada transversalmente y se articula con la falange proximal del 5º dedo.

1ª falange o falange proximal: de forma cilíndrica con cavidad glenoidea para articularse con la cabeza del metatarsiano y una extremidad anterior o cabeza para articularse a las siguientes.

2ª falange o falange media: forma similar a la anterior pero con una cavidad glenoidea dividida en 2.

3ª falange o falange distal: de forma triangular con una cara superior lisa que forma el lecho ungueal y una cara inferior más rugosa para el pulpejo del dedo.

Se considera una falange en vías de desaparición por su poco desarrollo y por haber perdido su función prensil presente en los primates.

2.2. ARTICULACIONES.

Articulación metatarsofalángica: es una condiloartrosis.

Las superficies articulares son la cabeza del metatarsiano, aplanada transversalmente, con una carilla articular lisa y uniforme, más extensa por la región plantar que por la dorsal, y la cavidad glenoidea de la falange, ensanchada hacia abajo y atrás por un fibrocartílago glenoideo.

Como medios de unión existen la cápsula fibrosa que se inserta por la parte superior e inferior de los perímetros de las carillas articulares, y también los ligamentos laterales interno y externo insertados en los tubérculos laterales de las falanges. También la refuerza la cincha formada por el ligamento transverso del metatarso del cual se habla en el apartado 2.6.

Los movimientos que permite la articulación son de flexión, extensión e inclinación lateral, tanto interna como externa, circunducción y rotación.

Articulaciones interfalángicas: son trocleartrosis.

Las superficies articulares son la cabeza de la falange proximal con la cavidad glenoidea de la medial, y cabeza de la medial con cavidad glenoidea de la distal.

Los medios de unión son la cápsula fibrosa y dos ligamentos laterales interno y externo.

Los movimientos que permite son los de flexo-extensión, ligeros movimientos de lateralidad, en virtud de los cuales pueden inclinarse hacia dentro o fuera.

2.3. MUSCULOS.

Extensor largo de los dedos: el tendón de este provinente de la pierna se divide y pasa por debajo del ligamento transverso y cruzado para dirigir uno de sus 4 tendones a la falange medial y distal del 5º dedo.

Produce la flexión dorsal y eversión tanto del pie como del 5º dedo.

Peroneo anterior: es un tendón que se desprende del extensor largo antes de pasar por debajo del ligamento cruzado dirigiéndose al borde externo del pie e insertándose en la extremidad proximal del 5º metatarsiano.

Peroneo lateral corto: Su tendón procedente de la pierna se dirige hacia atrás para pasar por el canal peroneal por detrás del maléolo pasa por cuboides para insertarse en la apófisis estiloides del 5º metatarsiano.

En ocasiones de este tendón principal sale otro que se fusiona con el extensor largo de los dedos.

Produce pronación del pie ayudando a la flexión plantar.

Flexor largo de los dedos: sus fibras provenientes de la pierna terminan en un tendón que se coloca en el surco maleolar interno para ir a cruzar la cara superficial del flexor largo del 1º en donde se divide en 4 tendones uno de los cuales va a parar a la falange distal del 5º dedo para producir su flexión plantar que junto a la de los otros dedos provoca la supinación.

Flexor corto de los dedos: viene desde calcáneo se divide en 4 tendones uno de los cuales se insertará a través de 2 lengüetas en la falange media del 5º dedo provocando la flexión tanto de estas como de las falanges proximales.

Interóseos externos o dorsales: son 4 músculos en el 5º radio no tiene inserción pero si origen ya que poseen un fascículo que se origina en la mitad dorsal del 5º metatarsiano por su zona medial.

Producen la separación del 5º radio con respecto a los otros.

Interóseos internos o plantares: son 3 músculos. Uno de ellos se origina en la base y el lado medial del cuerpo del 5º metatarsiano para insertarse en la falange proximal por su zona medial.

Producen la aproximación del 5º radio hacia los otros, junto al oponente pone el dedo en aducción.

Lumbricales: son 4 músculos. El que nos interesa se origina en el tendón del flexor largo de los dedos se extiende medialmente por el 5º dedo hasta insertarse en la falange proximal de este y en las expansiones del músculo extensor largo de los dedos.

En el 5º dedo produce una flexión de la falange proximal y extensión de la medial y distal.

Flexor corto del 5º dedo: se origina en la aponeurosis plantar y en la vaina del tendón del peroneo lateral largo y en la cara plantar de la base del 5º metatarsiano para insertarse en la cara plantar parte lateral de la 1ª falange del 5º dedo produciendo su flexión.

Oponente del 5º dedo: a veces se confunde con el anterior músculo ya que su origen es el mismo, pero su inserción es la mitad externa del 5º metatarsiano ayudando en la aducción junto con el interóseo plantar.

Abductor del 5º dedo: viene desde el calcáneo y la apófisis estiloides del 5º metatarsiano para insertarse en la falange proximal del 5º dedo en su parte lateral.

Su función es la de la separación, ayudando en la flexión del 5º dedo.

2.4.INERVACION.

Los nervios a tener en cuenta en el estudio del 5º radio son

Nervio plantar externo: a través de sus nervios plantares digitales, propios y comunes se encarga de la sensibilidad plantar del 5º radio y de la porción más distal de su cara dorsal.

Nervio safeno externo: se encarga de la inervación sensitiva por el dorso del 5º radio.

Por otra parte los nervios que inervan a los músculos anteriormente descritos son:

Nervio peroneo: extensor largo de los dedos, peroneo anterior y peroneo lateral corto.

Nervio tibial: flexor largo de los dedos.

Nervio plantar externo: lumbricales , inter óseos, oponente, flexor propio y abductor del 5º dedo.

Nervio plantar interno: Flexor corto de los dedos.

2.5. IRRIGACION.

Plantarmente el 5º radio presenta dos arterias colaterales, la rama externa procede de la arteria plantar externa que forma el arco arterial profundo, y la rama interna colateral de una de las 4 arterias interóseas en las que se bifurca la arteria plantar externa.

La arteria arcuata (ramo desprendido de la pedia) da origen a las arterias interóseas dorsales que recorren el 4º espacio intergital para dividirse en 2 ramos colaterales dorsales. Por su parte posterior da un ramo perforante que se anastomosa con el arco arterial profundo y otro ramo perforante posterior que desemboca en la arteria interósea plantar.

La anastomosis de las interóseas plantares y dorsales originan en la proximidad de las raices de los dedos nudos arteriales interdigitales que facilitan el aporte de sangre a los dedos por la parte plantar y dorsal.

El sistema venoso superficial se inicia mediante una red plantar que discurre por el tejido celular subcutáneo de la región plantar. Esta red drena hacia los márgenes del pie, constituyendo las venas marginales que se unen al arco venoso dorsal formando las venas interdigitales.

El arco venoso del dorso del pie y la vascularización del borde externo y por tanto del 5º radio se produce por la vena safena externa o menor.

2.6.ELEMENTOS COMPARTIMENTALES.

Todos los elementos anatómicos descritos se encuentran localizados en una serie de compartimentos.

- Aponeurosis: la aponeurosis plantar superficial, se divide en

5 radios uno de los cuales va a parar al 5º dedo con un tejido fibroso relativamente compacto separado por tejido más laxo.

A nivel distal se halla un refuerzo transversal que forma el ligamento transverso superficial, más distalmente en la comisura de los dedos se encuentra el ligamento natatorio.

Existe también un ligamento transverso profundo que une la base de la cabeza metatarsiana, y discurre desde el 5º metatarsiano hasta el ligamento glenoideo.

Entre ambos ligamentos, unos tabiques verticales dividen esta porción en celdillas. Unas, colocadas debajo del 5º metatarsiano contienen los tendones flexores y otras situadas en la porción inferior del espacio intermetarsal contienen los vasos los nervios, los tendones lumbricales y una vaina tendinosa de los mismos.

El espacio íntermetatarsal se encuentra limitado por las caras de hueso, recubiertas por unas láminas fibrosas que unen la aponeurosis plantar, en este espacio están los interóseos dorsales y plantares.

La aponeurosis dorsal está mucho menos desarrollada. Tiene una expansión en el dorso del metatarsiano, para el paso del tendón extensor. Superficialmente pasan las arterias dorsales.

- Tejido celular subcutáneo: prácticamente no existe en la porción dorsal. En la planta se encuentra muy desarrollado y englobado por unas bridas fibrosas que unen la piel a la aponeurosis.

En su interior se encuentran bolsas serosas que en el cuarto espacio terminan por detrás del ligamento transverso.

- Piel: rodea toda la zona, es delgada en la porción dorsal y más gruesa en la plantar con una capa córnea muy desarrollada.

3.TECNICAS OUIRURGICAS

A la hora de recopilar las técnicas quirúrgicas he decidido plasmar sólo aquellas que se limitan a la patología a tratar. Puede parecer que falten algunas técnicas (Viladot, Yale ...) que si bien resuelven nuestro problema van encaminadas más a otras patologías como es el Juanete de Sastre.

Cabe destacar también la necesidad de un buen prequirúrgico que nos puede evitar problemas posteriores y que puede también orientamos en la técnica a elegir.

3.1.LANTZOUNIS (AÑO 1940)

Se efectúa una incisión de unos 5 cm. de longitud sobre la articulación metatarsofalángica. Se separa el extensor largo del 5º y se divide distalmente. Se inciden el periostio de los dos tercios proximales de la la falange, la cápsula metatarsofalángica y el periostio del cuello de metatarsiano, para llevar a cabo una cuidadosa reflexión subperióstica dorsal, medial y lateralmente mediante disección cortante.

El tendón del extensor se sutura en el cuello del 5º metatarsiano con sutura de catgut crómico del 0. Se luxa el dedo para exponer las estructuras capsulares. Con una pequeña aguja curva y cortante, y el catgut crómico del 0, se coloca una sutura de colchonero en el colgajo periostiocapsular empezando desde su borde lateral y proximal a la cabeza metatarsiana, debajo de ésta hasta la porción proximal de colgajo medial, y de ahí al colgajo medial distalmente y, por último, bajo la base de la falange a la porción distal del colgajo lateral.

El dedo es reducido y flexionado plantarmente. La tensión que ejerce la cápsula con el periostio estabiliza el dedo así no hacen falta ni férulas ni entablillados para sostener el dedo. Al sexto día se permite la deambulación. Las suturas cutáneas realizas con dermalón se extraen a los 14 días de la intervención.

3.2. LAPIDUS (AÑO 1942)

Se realizan 2 incisiones:

-1ª incisión: desde la cara dorsal de la falange media de 5º hasta el lado externo de la 5ª articulación metatarso-falángica en forma de palo de hochey.

-2ª incisión: en la mitad de la diafisis del 5º metatarsiano. Se utiliza para seccionar el tendón del extensor largo.

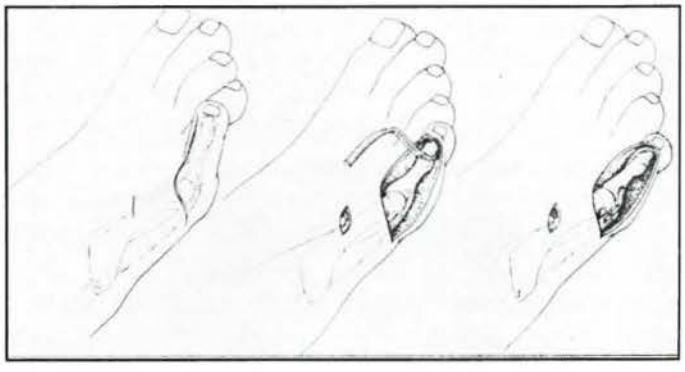

Fig. 3. Técnica de Lapidus

El extremo distal del tendón se extrae a través de la 1ª incisión y se pasa por un túnel perforado en la parte proximal de la 1ª falange desde el lado interno al externo. La parte libre del tendón con el abductor del 5º dedo.

Se sutura y se inmoviliza el dedo durante 6 semanas.

Es una técnica muy cruenta por ello se reserva en caso de fracaso o recurrencia de otras.

3.3. STAMM (1942) -WILSON (AÑO 1953)

Es una aplastia V/Y. Para ello realiza una incisión en forma de V sobre la base de la 5ª falange proximal, seccio-

na el extensor y la cápsula dorsal de la 5ª metatarsofalángica y se coloca el dedo en flexión plantar, al tirar de la incisión se transforma en una Y, y es así como se sutura.

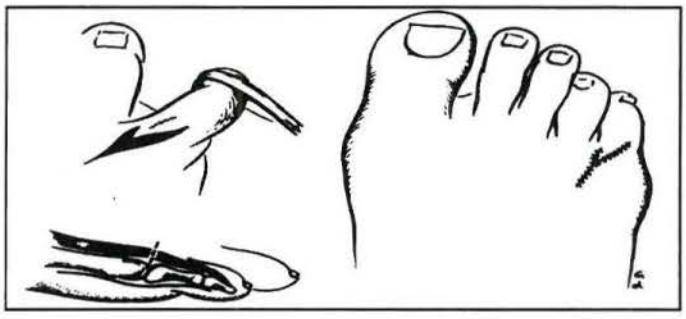

Fig. 4. Técnica de Stamm-Wilson.

3.4. MCFARLAND (AÑO 1953)

Realiza una incisión cutánea dorsal, de forma longitudinal sobre la articulación metatarsofalángica. El tendón del extensor se desdobla mediante una incisión en peldaño de escalera. Seguimos con una capsulotomía interna y dorsal en la articulación metatarsofalángica, en ocasiones reseca la base de la 1ª falange, la intervención acaba con una sindactilia entre el 4º y 5º dedos con una resección de una lengüeta cutánea la cara latero-dorsal de los dedos vecinos.

3.5 RUIZ- MORA (AÑO 1954)

Comienza realizando una incisión elíptica algo medial, en la cara plantar del dedo. Se hace la disección por planos y una vez llegados a la falange proximal la resecciona. Se sutura la piel transversalmente recolocando el dedo.

El paciente llevara vendaje compresivo corrector durante 2 semanas y a las 6 ya puede andar.

Está indicada en el caso de que haya una gran retracción de la articulación metatarsofalángica con luxación de esta, teniendo en cuenta que el dedo pasa a ser pasivo y deformado.

3.6. DUVRIES

Realiza una incisión longitudinal en el 4º espacio intermetatarsal de unos 2 cm. de distal a proximal hasta llegar a la cabeza del 5º metatarsiano.

Posteriormente realiza una tenotomía del extensor y una capsulotomía. La cápsula se divide transversalmente, se liberan adherencias y el ligamento lateral interno se secciona.

El 5º dedo se coloca en flexión plantar y algo lateralizado, se formarán en la piel dos arrugas llamadas orejas de perro que posterionnente se extirpan. En esta nueva posición se realiza la sutura que se quitará a las 2 semanas, se mantiene un vendaje adhesivo manteniendo la corrección durante 8 semanas cambiándolo una vez por semana.

3.7. MERCADO

5º dedo supraductus simple.

Fig 5. Técnica de Mercado para 5º dedo supraductus simple.

-1ª incisión sobre el tendón del extensor largo de los dedos a nivel del cuerpo metatarsal. El 5º dedo se flexiona plantarmente y se realiza tenotomía del extensor.

-2ª incisión en forma de Z en la base del dedo, a través de esta incisión se corta el ligamento capsular contraído de la articulación metatarsofalángica.

-3ª y 4ª incisiones de fonna transversales semielípti cas en la cara plantar del dedo, seccionando la cuña de piel formada.

El 5º dedo se flexiona plantarmente hacia la posición deseada y la cuña se cierra usando una sutura de colchonero horizontal. Las heridas de la parte superior del pie son suturadas mediante Z-plastia.

5º dedo supraductus severo.

-1ª incisión dorsal que se extiende desde el cuerpo metatarsal y se bifurca alrededor de la base formando asi una incisión en forma de Y.

La incisión se profundiza ligando los vasos para evitar hematomas post-quirúrgicos. La incisión se separa para exponer el tendón extensor contraído y el ligamento en forma de capucha que se secciona junto al extensor.

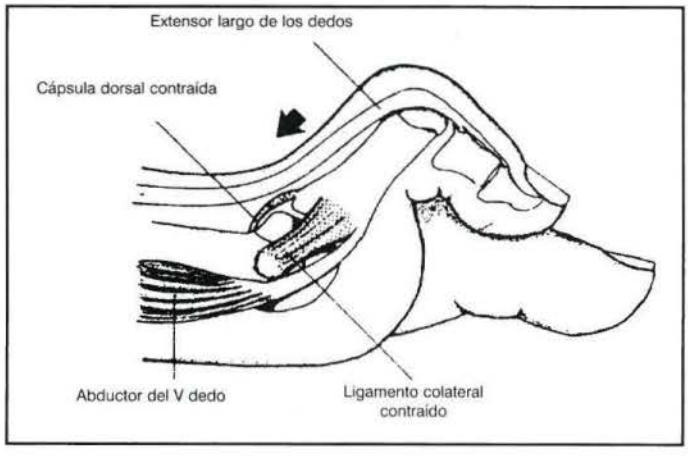

Fig.6 Técnica de Mercado para el 5º supraductus Severo.

El tendón contraído del abductor del 5º dedo se expone y se realiza una tenotomía. La cápsula se separa cuidadosamente y los ligamentos colaterales de esta se liberan.

La cabeza metatarsal se extrae de la herida para asegurar que todos los tejidos contraídos han sido liberados.

Una cuña de piel plantar se resecciona, se sostiene el dedo en una posición corregida y la incisión plantar se cierra con suturas simples de nylon 5-0.

Los tejidos y la cápsula dorsal son suturados con Dexon 3-0. La herida se cierra con suturas simples de nylon 5-0. El dedo se venda en una posición plantarflexionada para mantener la corrección.

3.8. ZANOLI, AZZINI, NEGRI Y CIUCCARELLI (AÑO 1959)

Seccionan el extensor del 5º dedo y suturan el cabo proximal al tendón del cuarto dedo.

Después de la capsulotomia de la 5ª metatarsofalángica, hacen pasar el extremo distal hacia dentro y luego por debajo de la cabeza metatarsal para suturarlo con el abductor del 5º dedo.

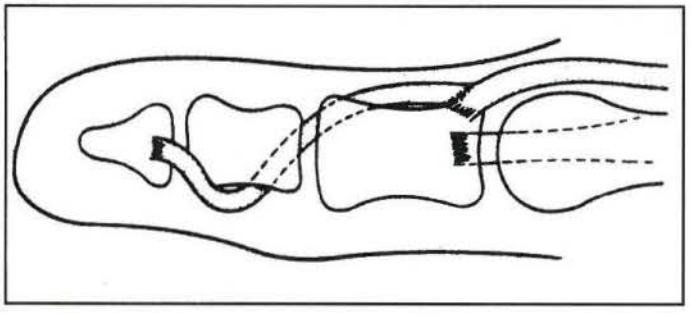

Fig.7. Técnica de Zanoli, Azzini, Negri y Ciuccarelli.

Variantes:

- Alier: para neutralizar la retracción cutánea dorsal, añade a esta técnica una incisión en la comisura plantar en forma de raqueta.
- Dubois: hace una larga incisión plantar longitudinal, buscando que tenga un efecto retráctil y que mantenga en posición el dedo.

3.9. KELLIKIAN (1965)

1ª incisión en el dorso del 4º espacio intermetatarsal próxima a la articulación metatarsofalángica, discurre plantarmente la incisión adelante y curvada hacia la almohadilla plantar donde acaba justamente pasada la piel interdigital.

2ª y 3ª incisiones que son un par de cortes paradigitales a lo largo de los lados adyacentes del 4º y 5º dedos. Se empiezan en la cumbre de los dedos y se unen en la incisión inicial medial.

4ª y 5ª incisiones son otro par de cortes que se hacen empezando en el punto distal de las primeras incisiones paradigitales y van a parar a la incisión medial.

Así se forman 2 triángulos que servirán para realizar una capsulotomía y tenotomía de la 5ª articulación metatarsofalángica y posteriormente sindactilizar 4º y 5º dedos.

En casos severos se puede añadir una sección total o parcial de la falange proximal.

3.10. BUTLER (1968) COCKIN (1986)

- 1ª Incisión dorsal en forma de raqueta.
- 2ª Incisión plantar lateralizada que es 0,5 cm más larga que la dorsal.

Se expone el tendón del extensor para seccionarlo identificando el paquete neurovascular y se diseca la cara lateral de la articulación. Se divide la cápsula sobre sus superficies dorsal, dorsomedial y dorsolateral. Si existen retracciones se habrá de liberar la porción plantar de la cápsula.

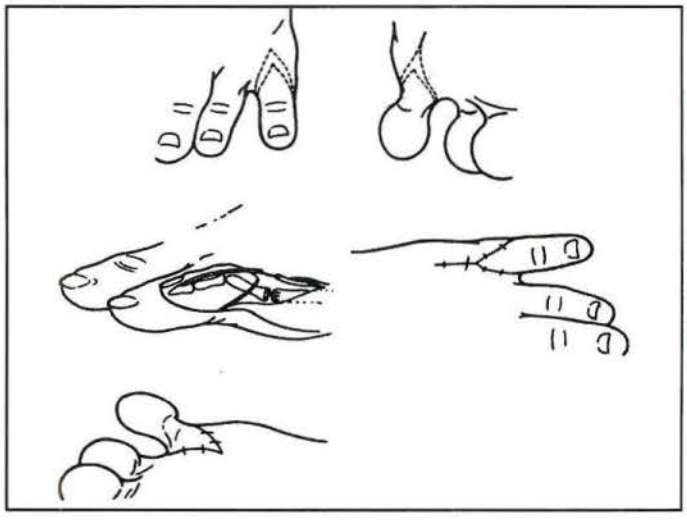

Fig.8. Técnica de Butler y Cockin.

Se cierra 1º la incisión plantar y luego la dorsal, las suturas se quitan en 2 semanas. Se puede deambular a partir de los 10 días una vez la incisión cutánea está cicatrizada.

3.11. CHAPCHAL / D. WAIGAND

Realizan una abertura de la articulación interfalángica para resecar la cabeza de la falange media. Tras la sutura directa de la piel coloca un vendaje compresivo para fijar la posición del dedo.

En otra técnica descrita efectúa una incisión en V que después suturará en Y. La articulación metatarsofalángica se abre y se resecan los 2/3 de la falange proximal, lo cual permite la alineación correcta. En casos persistentes alargan en Z el tendón del extensor largo o simplemente realiza una tenotomía.

3.12. BARNETT FERGUSON

La técnica comprende una Z-plastia en la dirección del segmento cutáneo corto, el alargamiento de los tendones extensores y una capsulotomía de la articulación meta-

tarsofalángica. Al finalizar el acto quirurgico, el dedo debe hallarse en una posición normal sin necesidad de férula.

3.13. MARCEL FÈVRE

Describe un alargamiento por una Z-plastia o en V/Y de la piel retraída. Se alarga el extensor acortado y hace una capsulotomia. A continuación reposiciona la falange.

3.14. MAX LANGE

Hace una incisión longitudínal a nivel del lado externo del 5º dedo. Reseca la porción proximal de la primera falange y alarga en Z el tendón del extensor. Hecho esto, se corrige la subluxación del dedo a nivel de la articulación metatarsofalángica.

3.15. ADAMS

Esta técnica comprende:

- relajación de la piel interna tensa mediante una plastia en Z.
- Acotamiento de la falange proximal por escisión de una determinada longitud de hueso de la diáfisis.
- Transposición del tendón del flexor largo del quinto dedo alrededor del lado externo para unirlo a la expansión extensora.
- Acortamiento de la piel en la parte inferior y externa por escisión de una elipse y cierre en hendidura.

BIBLIOGRAFIA

1.- **ADAMS, J.C.** *"Técnicas clásicas en cirugía ortopédica"*. Ediciones Toray, Barcelona 1988.

2.- **BERGES, M.J.; COLOMA, A.; URIBE.** *"Cirugía del quinto radio"*. Tesina fin de carrera, Barcelona 1995.

3.- **BUTTERWORTH, R.; DOCKERY.** *"Atlas a color y texto de cirugía de antepié"*. Editorial Ortocen, Madrid, 1ª edición española, 1992.

4.- **CARMONA NAVARRO, J.** *"Tratamiento quirúrgico del 5º dedo supraducto"*. Revista Salud del Pie, nº 14, 1er trimestre del 1995.

5.- **CHAPCHAL, G.; WAIGAND, D.** *"Terapéutica ortopédica"*. Editorial Salvat, 1993.

6.- **DUVRIES, H. L.** *"Cirugía del pie"*. Editorial Interamericana, S.A., I' edición, 1960.

7.- **DUVRIES, H. L.; MANN.** *"Cirugía del pie"*. Editorial Panamericana, Buenos Aires, 1987.

8.- **JUAN LOPEZ, J.L.** *"Quinto dedo supraductus"*. Revista Salud del pie, nº 17, 4º trimestre del 1995.

9.- **MERCADO, O.A.** *"Atlas de Cirugía del Pie"*. Edita Federación Española de Podólogos, Madrid 1995.

10.- **NICOLAS J. GIANNESTRAS. M. D.** *"Trastornos del pie"*. Salvat Editores. 1ª edición, 1979.

11.- **LELIEVRE, J.; LELIEVRE, J. F.** *"Patología del pie"*. Editorial Toray-Masson., Barcelona, 1980.

12.- **LLANOS,, L. F; NUÑEZ, M.** *"Biomecánica, medicina y cirugía del pie"*. Editorial Masson.

13.- **ORTS LLORCA, F.** *"Anatomía Humana"*. Editorial científico Médica, Barcelona 1983.

14.- **SOBOTA, J.** *"Atlas de Anatomía Humana"*. Editorial Panamericana 19ª edición volumen 2, 1990.

15.- **VALERO SALAS, J.** *"Cirugia del quinto dedo"*. Revista Española de Podología, nº 6, septiembre- octubre 1995.

16.- **VALERO SALAS, J.** *"Tratamiento quirúrgico del síndrome de sobrecarga del quinto metatarsiano"*. Revista Española de Podología, nº 4, mayo-junio 1995.

17.- **VILADOT, A.** *"Patología del antepié"*. Editorial Toray, 3ª edición, 1984.

PIE CAVO

* SEGURA RUIZ, Emilio J.

Una definición clara y simple de pie cavo es aquel que presenta un marcado aumento del arco longitudinal interno, y la consiguiente manifestación de unos determinados signos clínicos.

Los pilares anterior y posterior se aproximan uno junto al otro, exagerando aún mas el cavo y provocando una contractura en la zona media del pie, ya que el SCAP está en excesiva tracción con la consiguiente pérdida de la capacidad amortiguadora.

Hay muchas clasificaciones de pie cavo, pero la mayoría de los autores coinciden en la clasificación etiológica atendiendo a tres grupos:

- Pie cavo neurológico En todos estos casos se encuentra arreflexia tendinosa, ataxia, abolición de la sensibilidad, nistagmo bilateral, Babinski positivo y otros trastornos cerebelosos.
  - Pie cavo de origen neurológico o neuromuscular:
    - Enfermedad muscular
    - Distrofias musculares
    - Miopatias
  - Afecciones de los nervios periféricos y raíces lumbosacras
    - Enfermedad de Charcot Marie Tooth
    - Disrafismo
    - Poliomelitis
    - Tumores intraespinales
    - Enfermos saturninos
    - Miosistis con la formación de pies cavos blenorrágicos
  - Alteración del Cuerpo neuronal
    - Poliomelitis
    - Siringomielia
  - Enfermedad de los Tractos Largos y Central
    - Ataxia de Friedreich
    - Ataxia de Roussy Lewy
    - Enfermedad cerebelosa
    - Parálisis cerebral
- Pie cavo de origen congénito, entre los que se incluyen:
  - Pies Zambos residuales
  - Artrogriposis
  - Asociaciones a otros síndromes
- Pie cavo producido por traumatismos, entre los que se destaca:
  - Síndrome compartimental postraumático
  - Quemaduras graves
  - Mala consolidación
  - Posturas viciosas en pies fracturados.

Con este pequeño recordatorio sobre el pie cavo, se da paso al caso clínico de la siguiente ponencia.

CASO CLINICO

Anamnesis

Paciente de sexo femenino, raza blanca, y 25 años de edad, que acude al servicio de Patología y Ortopedia de la Clínica Universitaria de Podología, el 15 de Marzo del año 2000, como consecuencia de un dolor en la zona plantar de ambos pies.

Entre los antecedentes personales, familiares y médico-quirúrgicos no destaca nada de interés podológico para este caso.

Exploración

Con el paciente en sedestación se observa a la inspección de la cara dorsal del pie:

- Coloración normal de la piel con un eritema a consecuencia del roce del calzado en el dorso del pie izquierdo.
- La vascularización es normal siendo los pulsos permeables.

* *Podólogo.- Conferencia presentada al XXXI Congreso Nacional de Podología (Valencia, octubre de 2000).*
CORRESPONDENCIA: C/ Ramón y Cajal, 25 - 02005 Albacete.

- El canon de los dedos es Egipcio.
- La falange distal del hallux se encuentra en hiperextensión en ambos pies.
- El ángulo de Fick se encuentra cerrado.

En cuanto a la inspección de la cara plantar de ambos pies se localizan los siguientes puntos dolorosos:

- I, II y III cabeza metatarsal.
- En la fascia plantar, siendo dolorosa en todo su recorrido, se observa el llamado signo de la cuerda de guitarra a la flexión dorsal del hallux.

Así mismo, hay presencia de hiperqueratosis en los siguientes puntos de ambos pies:

- Zona plantar de la cabeza de los metatarsianos.
- Zona lateral del primer dedo.
- Talón.

A la bipedestación del paciente, se puede observar que las rótulas están convergentes. A la palpación, hay dolor de éstas, de forma bilateral.

En la visón posterior se ve una clara asimetría en la masa muscular, e importante prominencia del tendón de Aquiles por retracción de éste.

En la cara medial del pie se observa el aumento del arco longitudinal interno. Además observamos la ausencia de apoyo del primer dedo, estando éste en hiperextensión. Estos signos se presentan de forma bilateral.

En la visión de la cara lateral, mencionar que arco longitudinal externo se encuentra normal, pero sin embargo la base del V metatarsiano es prominente en ambos pie para encontrar apoyo.

Mientras en la cara posterior de la pierna se observa la importante prominencia del tendón de Aquiles, previamente mencionada, se destaca que el pie derecho presenta 3º de valgo, mientras que el pie izquierdo presenta 2º de valgo.

A la valoración de la movilidad articular, se destaca la disminución de la FD, especialmente en el pie izquierdo, por la retracción del tendón de Aquiles. También crepitación al movilizar la A.S.A. por el tope óseo presente en el cuello del Astrágalo. En el resto de articulaciones de ambos pies la movilidad está dentro de los límites normales.

La valoración dinámica realizada a nuestro paciente se ve una marcha antiálgica debido al dolor que presenta en la zona plantar y en la base de las cabezas metatarsales.

En principio hay pronación del antepié, con la consiguiente sobrecarga del primer metatarsiano, por la verticalización del mismo. Posteriormente hay una supinación provocada. Los tiempos de apoyo del borde externo son mayores. La alteración de apoyo de la zona media se debe al aumento de la bóveda plantar interna. En descarga podemos ver ausencia de apoyo lateral, mientras que en carga si que se puede ver ya que hay tendencia a supinar. El retropié aparece con ligero valgo, pero posteriormente pasará a varo.

Pruebas complementarias

Reflexoscopio:

Se observa lo siguiente:

- Supinación del antepie, de forma bilateral, de forma más acusada en el pie izquierdo.
- Prominencia en la zona media del borde lateral, debido a la apófisis estiloides.
- Sobrecargas en los siguientes puntos:
- Talón.
- III, IV, Y V metatarsianos.
- Ausencia de apoyo de los dedos del pie izquierdo.

Fotopodograma:

Pie Derecho:

- Huella ligeramente excavada.
- Sobrecargas en los siguientes puntos:
    - Pulpejo del primer dedo.
    - Cabeza del primer metatarsiano.
    - Borde externo del talón.
- Aumento de distancia del pulpejo al contorno del hallux.

Pie Izquierdo:

- Huella excavada, de forma notablemente más marcada.
- Ausencia de apoyo en los siguientes puntos:
    - Quinto dedo.
    - Ligero apoyo de 2º, 3º y 4º dedos.
- Aumento de distancia del pulpejo al contorno del Hallux.

Radiodiagnóstico

GONIOMETRIA DORSOPLANTAR

	P. IZQUIERDO	P. DERECHO
A. MTF 5º DEDO	6°	4°
A. INTERMETATARSAL AL	8°	7°
A. MET. ADD	10°	14°
A. MESCHAN	154°	152°

GONIOMETRIA LATERAL

	P. IZQUIERDO	P. DERECHO
A. CBI	113°	120°
A.CBE	124°	137°
A. Inc. Astrágalo	26°	29°
A. Inc. Calcáneo	37°	28°
A. Inc 1º Meta	27°	25°

En la imagen que se obtiene en la proyección dorsoplantar, se observa lo siguiente:

- Engrosamiento de las corticales de las falanges proximales de II a V metatarsiano, causadas por una sobrecarga.

- Esclerosis subcondral de la articulación metatarsofalángica.
- Rotación de las cabezas metatarsales.
- Los sesamoideos se encuentran adelantados y en la siguiente situación:
    - Pie Izquierdo: Posición 2.
    - Pie Derecho: Posición 1.
- Rotación del 5º dedo en varo
- Engrosamiento de las corticales de los metatarsianos, desde I a V.
- Superposición de las bases de los metatarsianos.
- Diástasis Intermetatarsales.

En la imagen de la proyección lateral, se observa lo siguiente:

- Verticalización del astrágalo, más pronunciada en el pie izquierdo.
- Clara visualización del V metatarsiano, y de la articulación calcáneo-cuboidea.
- Pico óseo en la zona dorsal del cuello astragalino.
- Falange distal del hallux en flexión dorsal. Este signo es mayor en el pie izquierdo.
- Gibosidad cuneanometatarsal compatible con dorso giboso

Presunción diagnóstica

Los signos compatibles con la clínica, imágenes radiológicas, imágenes de las huellas, y estudio de la marcha, nos hacen pensar que nos encontramos ante un pie cavo, más acentuado en el pie izquierdo, con fascitis plantar. Además, la paciente presenta una metatarsalgia de ambos pies, y retracción del SCAP.

Tratamiento

El tratamiento ortopédico prescrito a la paciente tendrá los siguientes objetivos:

- Evitar la progresión de la deformidad.
- Paliar la sintomatología dolorosa y la fatiga.
- Conseguir una correcta distribución de las cargas.
- Corregir las alteraciones que se presentan durante la marcha.
- Aumentar la calidad de vida de la paciente, es decir, favorecer la práctica deportiva en las mejores condiciones.

El tratamiento ortopédico consiste en plantilla ortopédica termoconformada con los siguientes elementos, para la plantilla ortopédica del pie izquierdo los componentes serán:

- ALI fisiológico modificado, para descargar la zona, y dar apoyo a la fascia plantar, debido a la retracción que ésta presenta. Esta pieza será la principal, ya que este ha sido el problema por el que la paciente ha venido a consulta.
- Pieza retrocapital de II a V metatarsiano con máxima altura de 5 mm.
- Aleta externa: Para dar estabilidad durante la marcha.

A consecuencia del dolor que presenta en el pie izquierdo, se considera que el tratamiento ira enfocado a evitar las posibles alteraciones del pie derecho, ya que sobre este pie recae todo el peso. En consecuencia, el tratamiento será de plantilla ortopédica termoconformada con los siguientes elementos:

- ALI fisiológico modificado de la paciente, para dar apoyo a la zona y relajar la fascia.
- Pieza retrocapital de II a V metatarsiano con máxima altura de 5 mm.
- Pieza subcapital para la hiperextensión del primer dedo.

Recomendaciones

CALZADO

Se recomienda a la paciente que utilice un calzado adecuado para la realización de cada actividad específica, tanto de la vida diaria como, deportiva, y que este cumpla unas características determinadas:

- Contrafuerte rígido.
- Refuerzos Laterales.
- Acordonado.
- Pala alta y ancha.
- Tacón moderado.

REHABILITACION:

Realización de ejercicios, tanto pasivos como activos para potenciar la musculatura extensora, para evitar que la garra de los dedos aumente.

BIBLIOGRAFIA

1.- **CONSENTINO R.** *Miembros inferiores: semiología con consideraciones clínicas y terapéuticas.* El Ateneo. 1992.
2.- **IAN J.** *El pie exploración y diagnóstico.* Ediciones Jims. 1992.
3.- **LELIEVRE J.** *Patología del pie.* Masson.1970.
4.- **MICHAEL O SEIBEL.** *Función del pie.* Ortocen. 1994.
5.- **ROBBINS.** *Podología. Atención primaria.* Editorial Médica Panamericana. 1995.
6.- **RODRIGUEZ VALVERDE, E.** *Pie Cavo.* Revista Española de Podología. 1994.
7.- **VILADOT PERICE, A.** *Quince lecciones sobre patología del pie.* Toray. 1989.

MASOTERAPIA DE RELAJACION EN PODOLOGIA

* FERNANDEZ SEGUIN, Lourdes Mª.
* ALGABA DEL CASTILLO, José.
* DOMINGUEZ MALDONADO, Gabriel.

RESUMEN

El masaje es una técnica terapéutica cuya utilización va encaminada a la consecución de diferentes efectos. Es empleada en muchas disciplinas médicas, y en el ámbito podológico muchos profesionales la han integrado en su protocolo de actuación.
En el siguiente artículo recogemos una serie de maniobras con las cuales pretendemos conseguir básicamente un efecto de relajación. Además de la actuación local, la masoterapia a nivel del pie produce una relajación general del paciente; por ello su aplicación, combinada con otros tratamientos podológicos, va a resultar muy benefeciosa para lograr el objetivo terapéutico marcado.

PALABRAS CLAVES

Podología, masaje, relajación.

ABSTRACT

Applying massotherapy on feet produces a general relaxation of the patient apart from local action, therefore it will be of great help when used with other podological treatments.

KEY WORDS

Podiatry, massage, relaxation.

INTRODUCCION

El masaje es una técnica manual basada fundamentalmente en la transmisión de efectos analgésicos, sedantes y/o estimulantes del terapeuta al paciente.

El masaje, o masoterapia, está comprendido dentro de la cinesiterapia, esto es, dentro de la terapéutica por el movimiento.

La asociación de masaje en Podología y la reflexoterapia podal es muy frecuente; sin embargo son diversos los tipos de masaje que podemos emplear directamente sobre el pie y que no tienen una relación directa con la reflexología: masaje de relajación, técnicas de drenaje linfático, masaje deportivo, masaje transverso profundo de Cyriax, masaje del periostio o técnica de Vogler, técnicas de origen oriental, etc.

Con el masaje actuamos sobre piel, sistema músculoligamentoso, aparato circulatorio, tejido adiposo y tejido nervioso.

Podemos incluir el masaje como una técnica más después de la quiropodia. Así, adelantaremos la sensación de bienestar y relajación que va a experimentar el paciente cuando apoye el pie en el suelo. El mismo objetivo perseguimos al actuar sobre aquellas personas que debido a exigencias laborales permanecen largas horas en pie. Sobre ellas, el masaje consigue dos efectos más: uno terapéutico, ya que favorecemos el retorno venoso y linfático, y otro preventivo evitando, con las movilizaciones que de él se derivan, deformaciones articulares futuras que se verían aceleradas sobre todo si el calzado empleado no es el adecuado.

INDICACIONES Y CONTRAINDICACIONES DE LA MASOTERAPIA

El masaje actúa sobre los sistemas músculoligamentoso, vascular y nervioso además de piel, esqueleto y articulaciones. También presenta importantes efectos psicológicos sobre el paciente.

Las técnicas de masoterapia se utilizarán siempre que queramos relajar y restablecer el tono muscular, favorecer el retorno circulatorio sanguíneo y linfático, eliminar puntos dolorosos y aumentar la movilidad articular, siendo un elemento terapéutico muy eficaz.

Sin embargo, tan importante como conocer sus indicaciones es saber en qué casos el masaje está contraindicado. Resumimos en los siguientes:

- Lesiones y afecciones cutáneas (eczemas, abscesos, foliculitis...).

* *Profesores Asociados de Podología, Departamento de Enfermería, Fisioterapia y Podología. Universidad de Sevilla.*
CORRESPONDENCIA: Lourdes Mª. Fernández Seguín. E.U. Ciencias de la Salud. Avda. Sánchez Pizjuán, s/n. C.P. 41009 Sevilla.

- Problemas vasculares importantes (flebitis, tromboflebitis, varices complicadas...).
- Inflamaciones agudas e infecciones de todo tipo.
- Afecciones cardiacas y renales.
- Tumores y calcificaciones en partes blandas (lipomas, ganglión, dermatofibroma...).
- Zonas con falta de sensibilidad. Así, en pacientes diabéticos la presión ejercidas en áreas anestésicas puede dar lugar a la aparición de úlceras si además el masaje se realiza sobre zonas óseas.

¿COMO SE DEBE REALIZAR EL MASAJE?

MANOS DEL TERAPEUTA

Es importante que la temperatura de nuestras manos sea similar a la de la piel del paciente. Las manos deben estar relajadas, adaptándose siempre a la anatomía del pie. Las uñas se mostrarán cortas, limadas y limpias y los dedos libres de anillos.

Durante el tiempo que dure el masaje no debemos perder el contacto de nuestras manos con el pie del paciente.

RITMO

Se confiere un ritmo uniforme. Los movimientos rítmicos y suaves son origen de ondas de relajación que se difunden por todo el cuerpo.

PRESION

La presión ejercida sigue una linea de superficial a profunda, propiciando de esta forma la adaptación de los barorreceptores cutáneos a las distintas maniobras. Comenzaremos con fricciones superficiales (effleurage), compaginando presión y ritmo con el fin de aprovechar la relajación progresiva que se produce. Tras un tiempo de actuación se continúa con amasamientos (petrissage) o fricciones profundas y volveremos a realizar maniobras suaves para finalizar.

TIEMPO

En el ámbito de la Podología y dependiendo de la finalidad con la que utilicemos estas maniobras, el tiempo de actuación es variable.

Si empleamos el masaje como una técnica más dentro del protocolo de quiropodia, será el podólogo el que estime el tiempo necesario para conseguir la relajación del paciente. Si lo utilizamos con fines terapéuticos se protocoliza una duración de tres minutos por cada zona muscular o área a tratar; sin embargo, según la sensibilidad del paciente, tipo de lesión, técnica empleada, etc, este tiempo está sujeto a variaciones.

DIRECCION

Siempre será en sentido centrípeto, es decir, en dirección al corazón para favorecer el retorno venoso y linfático al tiempo que eliminamos productos de desecho.

MEDIO DESLIZANTE

El empleo de cremas o aceites van a permitir el deslizamiento de nuestras manos por la piel del paciente. Cualquier sustancia hipoalergénica es útil para conseguir el objetivo marcado.

Se pueden utilizar preparados que ofrecen frescor y relajación al paciente, cremas o geles que facilitan la reabsorción de edemas y exudados, pomadas antiinflamatorias...Estas sustancias además de permitir desplazar nuestras manos suavemente sobre el pie van a ofrecer otros efectos terapéuticos; tan sólo deberemos tener presente que el paciente no sea alérgico a ninguno de sus componentes.

DESARROLLO

La masoterapia es un recurso terapéutico que cada profesional utiliza con unos fines determinados. Para ello intercalará, según los requerimientos de cada caso, las diferentes técnicas que existen: effleurage, petrissage, fricciones, golpeteos (tapotement), vibraciones...

A continuación proponemos una serie de maniobras de actuación en diferentes regiones del pie con el fin de conseguir un efecto de relajación.

INICIO DEL TRATAMIENTO

- El tratamiento se inicia practicando roces superficiales con el objetivo de relajar y explorar los tejidos blandos. Las fricciones son suaves y siempre en sentido ascendente, desde dedos a tobillos, utilizando los pulgares por el dorso del pie y el resto de los dedos por la planta. (Fig. 1)

Fig. 1

Con el mismo fin podemos deslizar la palma de una de nuestras manos por la zona dorsal y la palma de la otra por la zona plantar. (Fig. 2)

Fig. 2

- Continuamos con fricciones circulares en los bordes laterales de los pies, aumentando la presión ejercida para provocar relajación de estructuras más profunda. (Fig. 3)

Fig. 3

MASAJE DE DEDOS

- Realizamos una tracción de la falange distal de cada dedo y con nuestro pulgar e índice (a modo de pinza) nos deslizamos desde la zona más distal hasta raíz de dedos. (Fig. 4)

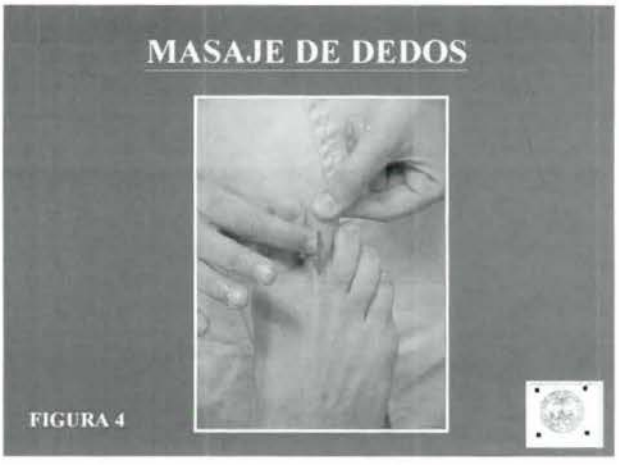

Fig. 4

- Colocamos las eminencias tenares de nuestras manos sobre cara dorsal y plantar de la cabeza del V metatarsiano. Desde esta posición realizamos movimientos circulares pequeños desplazándonos hacia la cabeza del I metatarsiano. Los movimientos no son paralelos, es decir, cuando masajeamos sobre zona dorsal, la mano de la zona plantar se prepara para realizar un nuevo círculo; son movimientos coordinados.

Este tipo de masaje ayuda a reducir la deformidad de los dedos en garra en los casos que esto sea posible. (Fig. 5)

Fig. 5

MASAJE SOBRE LA PLANTA DEL PIE

A diferencia del dorso, la planta del pie engloba gran cantidad de tejidos blandos. Bajo una espesa capa aponeurótica se observan tres compartimentos musculares bien delimitados. Por este motivo, el masaje debe ser más enérgico y duradero a este nivel.

- Comenzamos con las mismas fricciones realizadas al inicio del tratamiento pero de manera más profunda.

- Con los pulgares ejercemos un movimiento de fricción circular, presionando cuando movemos los dedos en dirección al talón. Actuaremos sobre zona interna, media y externa. (Fig. 6)

Fig. 6

-Aumentaremos la profundidad del masaje si empleamos la segunda articulación metacarpofalángica para realizar el movimiento, esto es, realizar el masaje con los nudillos. Mientras tanto la otra mano sujeta los dedos del pie realizando una ligera flexión dorsal. (Fig.7)

MASAJE EN ESPACIO INTERMETATARSAL

- Una vez realizadas todas las maniobras anteriores podemos acceder a las partes blandas situadas entre los metatarsianos. Para ello localizamos los cuerpos de los

Fig. 7

metatarsianos y situamos nuestros dedos pulgares (uno por delante del otro) en el espacio interdigital. Aplicamos suaves presiones ascendentes llegando hasta la linea articular de Lisfranc. Realizaremos este masaje en los cuatro espacios intermetatarsianos. (Fig. 8)

Fig. 8

- Proseguimos con deslizamientos entre las cabezas metatarsales con el fin de movilizar las estructuras blandas situadas entre ambas. (Fig. 9)

MASAJE DEL TENDON DE AQUILES

Al ser una estructura poco vascularizada debemos evitar toda maniobra de presión sobre el tendón. Por ello el masaje consistirá en fricciones en sentido ascendente por sus caras laterales colocando nuestros pulgares tanto en zona medial como lateral (Fig. 10). Alternaremos con movilizaciones del tendón a fin de liberar cualquier posible adherencia que exista en planos más profundos (Fig. 11).

CONCLUSIONES

El masaje del pie constituye un recurso del que se puede valer el podólogo para potenciar el efecto terapéutico de sus actuaciones profesionales. En concreto, las maniobras descritas en este trabajo van a ayudarnos a la consecución de un estado de relajación general del paciente tras el acto podológico, así como de las estructuras implicadas en el mismo.

La aplicación del masaje aportará beneficios sobre los pies de nuestros pacientes, quienes nos demandarán

Fig. 9

Fig. 10

Fig. 11

este servicio tras la realización de otro tipo de actuaciones podológicas, tales como la quiropodia; así podrán desarrollar sensaciones como relajación de tejidos habitualmente sometidos a tensión, aumento de la vitalidad, favorecimiento del retorno venoso, etc.

Por ello proponemos que toda actuación podológica ante la cual la masoterapia no esté contraindicada sea complementada con las técnicas aquí descritas. Además, animamos a todos los profesionales a avanzar en este campo que nos sirve, no sólo de ayuda, sino como una terapia fundamental en Podología por si misma.

BIBLIOGRAFIA

1.- **RODRIGUEZ, R.** *Fundamentos históricos de la masoterapia*. Revista Fisioterapia, vol. 21, monográfico 2, 1999.

2.- **BOIGEY, M.** *Manual de masaje*. 3ª edición. Barcelona: Masson; 1993.

3.- **CANAMASAS, S.** *Técnicas manuales: masoterapia*. Barcelona: Masson; 1993.

4.- **MEJIAS M, RAMOS J.** *Introducción a la masoterapia, aplicación en podología*. Revista Salud del pie.1997, 21; pg 6-13.

5.- **SASTRE, S.** *Fisioterapia del pie*. Universidad de Barcelona. 1991.

6.- **VIÑAS, F**. *La linfa y su drenaje manual*. Barcelona: Integral; 1993.

REPERCUSIONES DEL ALCOHOLISMO EN LA SALUD DEL PIE: CASO CLINICO

* PEREZ GALEY, Tomasa María
** GARRES ARAGÜES, Nuria
* RAMOS ORTEGA, Javier
* PINEDA BASCON, Bárbara

RESUMEN

El planteamiento de este estudio surgió por nuestras inquietudes en ampliar el campo de la Podología, relacionando ésta con el consumo de alcohol, aumentando así nuestro conocimiento del enfermo alcohólico.
Los procedimientos básicos utilizados han sido toda una gama de textos desde diferentes perspectivas (médica, sociológica, psicológica...), hasta llevarnos a la valoración de un caso clínico para poder corroborar todos los patrones del alcohólico.
Como resultados más destacados: los trastornos podológicos como relación causal directa del consumo de alcohol.
Entre las conclusiones principales resaltaríamos la necesidad de que estos pacientes sean tratados por podólogos, ya que encajan perfectamente dentro del concepto "pie de riesgo".
Y para finalizar, hacer hincapié en un aspecto importante de interés para el colectivo podológico: la integración en los equipos multidisciplinares de los centros de salud integral. Incorporándonos así al conjunto de profesionales que dan respuestas a las necesidades de los pacientes y desarrollan el conjunto de funciones y tareas propias de Atención Primaria y de Atención Especializada.

PALABRAS CLAVE

Alcoholismo, Salud Pública, Atención Primaria, Educación para la Salud, factores de riesgo, pie de riesgo, soporte social.

1. INTRODUCCION

El término alcoholismo fue introducido en la literatura médica por HUSS, en el siglo pasado. Una de las definiciones mas difundidas de alcoholismo es la formulada, en 1960, por Jellinek: "Todo uso de bebidas alcohólicas que perjudica de cualquier forma al individuo, a la sociedad o a ambos". Su inconveniente es que no menciona la principal característica del alcoholismo: la dependencia (sensu stricto).

La OMS que tiene catalogada la enfermedad alcohólica en el epígrafe 303 del glosario de enfermedades entre las no transmisibles ha sustituido el término ALCOHOLISMO por el de síndrome de dependencia del alcohol, en la 9ª revisión de la clasificación internacional de enfermedades.



Fig. 1. - Campaña publicitaria. Federación Andaluza de Alcohólicos Rehabilitados.

** Estudiante de 3º curso. Diplomatura de Podología. Escuela Universitaria de Ciencias de la Salud. Universidad de Sevilla.*
*** Maestra diplomada en Educación Especial. Estudiante de 3º curso. Diplomatura de Podología. Escuela Universitaria de Ciencias de la Salud. Universidad de Sevilla.*
COORDINADOR: José Ramos Galván. Profesor Titular. Departamento de Enfermería, Fisioterapia y Podología. Universidad de Sevilla.
CORRESPONDENCIA: Tomasa María Pérez Galey. Departamento de Enfermería, Fisioterapia y Podología. E.U.CC.S. Universidad de Sevilla. Avda. Sánchez Pizjuán s/n. 41009 Sevilla.

En España el consumo de alcohol está muy arraigado en los patrones de comportamiento social. Esta práctica, perjudicial para la salud, no debe ser considerada como forma de comportamiento aislada, sino como parte de una vida cultural y social integrada por un conjunto de factores interactivos.

En la actualidad, el consumo de alcohol constituye un importantísimo problema de salud pública que ocasiona un elevado coste sanitario a la comunidad, lo que justifica sobradamente la necesidad de la puesta en marcha de medidas de lucha antialcohólica.

El consumo de bebidas alcohólicas lleva implícito una serie de factores socioambientales: individuales y sociales. En cuanto al primero, habrá que tener en cuenta la relación edad-sexo, personalidad, ocupación, etc.; respecto a los factores sociales van a ser determinantes de su consumo la disponibilidad del alcohol y los factores geográficos, culturales y económicos, estos últimos muy interrelacionados.

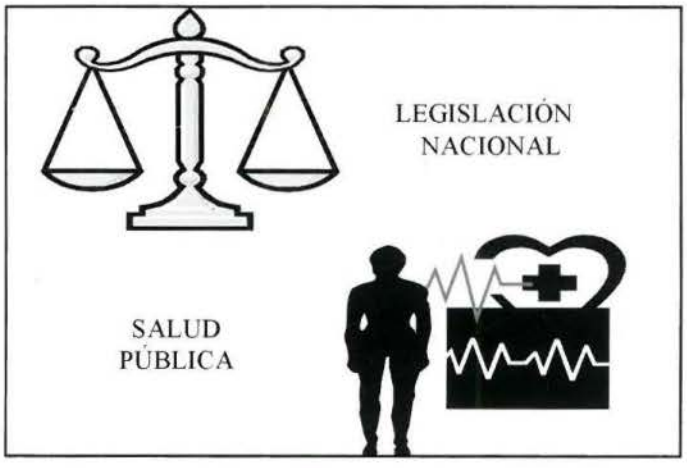

Fig. 2.- Relación Legislación-Salud Pública.

Los individuos dependientes del alcohol o grandes bebedores presentan un exceso de riesgo de mortalidad, cuando se les compara con los no bebedores, debemos tener en cuenta que su única fuente de energía es el alcohol, que aporta 7,1 kcal/grs.

Debido a ello, van a presentar una serie de problemas de salud como enfermedades cardiovasculares, digestivas, descompensaciones nutricionales y metabólicas, alteraciones sexuales y reproductivas, y por último trastornos neurológicos y musculares, siendo éstos la norma, e interesándonos como podólogos la neuropatía y miopatía alcohólica, por sus manifestaciones clínicas.

Hacemos especial mención a los trastornos podológicos, que presentan las siguientes características:

- Es frecuente observar en los enfermos cirróticos cambios cutáneos cuya patogenia no está bien conocida, como son las arañas cutáneas vasculares, telangiectasias, eritema plantar y uñas blanquecinas carentes de lúnula; también destacamos alteraciones de los reflejos, en el pie se manifiesta con hiporreflexia o arreflexia aquílea.

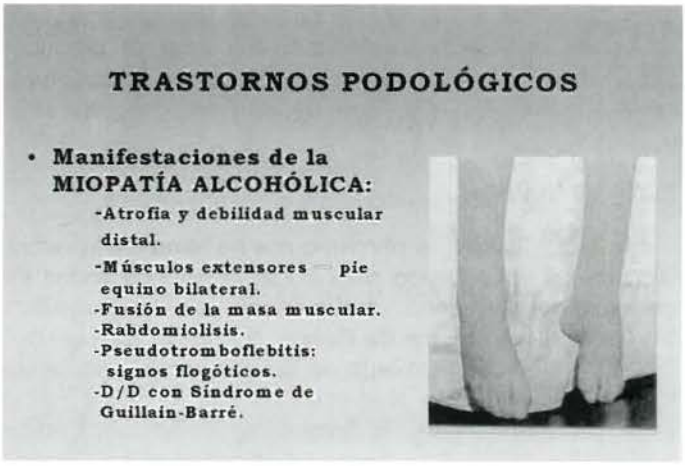

Fig. 3.- Manifestaciones de la Miopatia Alcohólica.

- En cuanto a las manifestaciones de la neuropatía alcohólica; las parestesias (hormigueo, acorchamiento, sensación de andar sobre goma, etc.) se localizan, sobre todo, en piernas y más en la parte distal. Con frecuencia, las disestesias, adquieren el carácter de urente o quemante en la planta de los pies (burning feet). Aproximadamente al cabo de 1-3 meses sobrevienen las parálisis, que pueden afectar a los nervios distales de piernas y pies, en estos últimos se afectan especialmente los músculos extensores, dando lugar a un pie equino bilateral. Al hilo de estas manifestaciones, los trastornos tróficos polineuríticos a parte de la fusión de las masas musculares, pueden consistir en frecuentes ulceraciones plantares y digitales de tipo necróticoatónico vascular. La piel queda fina y lisa (glossy skin), las uñas aparecen afiladas y se desarrolla osteítis y osteoporosis.

Fig. 4.- Manifestaciones de la neuropatía alcohólica.

- El consumo abusivo de alcohol durante el embarazo está asociado al síndrome de la fetopatía alcohólica cuyas manifestaciones a destacar para nuestro interés son: anomalías mayores estructurales como luxación de cadera, pie zambo; retraso en el crecimiento.

- Las observaciones del podólogo José Manuel Álvarez Vila(1) le conducen a sospechar que el HAV tiene una

gran incidencia en la mayoría de estos pacientes, además de señalar que las malformaciones articulares se producen por un descenso en los minerales tales como el calcio, magnesio, fosfatos, etc., y también de vitaminas del grupo B.

2. CASO CLINICO.

El estudio del alcoholismo nos ha llevado a la valoración de un caso clínico para poder corroborar todos los patrones del alcohólico, ya que encaja perfectamente dentro del concepto de **pie de riesgo**: *"cualquier pie patológico que independientemente de su etiología presente una alteración y limitación progresiva de sus funciones. Estas restricciones afectarían a la estructura osteoarticular y partes blandas, la movilidad y sensibilidad propioceptiva, dando como resultado un trastorno general del equilibrio tanto estático como dinámico"*.

Fig. 5.- Cronologia de las pautas seguidas.

2.1.Anamnesis: se trata de un paciente natural de Sevilla, de 36 años; alcohólico en proceso de rehabilitación, 7 meses; de complexión gruesa, 183 cms de altura, 94 Kg de peso; divorciado; con trabajo temporal y nivel cultural y económico medio-alto.

Destacan los siguientes antecedentes patológicos:

- Enfermedad cardiovascular: antecedentes de HTA, trastornos hemodinámicos, y tres trombosis venosas en intervalos de 1 año, resueltas mediante 3 cateterismos por vía femoral.
- Alteraciones digestivas: vómitos tras la ingesta de alcohol debido a gastritis crónica, hígado graso, flatulencias y pólipos en el colon.
- Enfermedades infecciosas: en su infancia sufrió varicela, paperas, sarampión y neumonía a los 12 años; no presentó tuberculosis ni hepatitis, y tampoco refirió enfermedades de transmisión sexual;
- Trastornos neurológicos y musculares: presentaba apnea obstructiva del sueño, indicó parestesias en miembros inferiores con predominio del izquierdo, y claudicación intermitente.
- Trastornos nutricionales y metabólicos: alimentación no equilibrada, hipovitaminosis del grupo B, no diabetes, trastornos hematológicos, según el índice de masa corporal, I.M.C., pertenece al grado I: sobrepeso.
- Trastornos psiquiátricos: ansiedad, depresión, insomnio, no ludópata, trastornos de la personalidad. Visita al psicólogo cada mes y medio, no presentó alucinaciones y padeció el síndrome de abstinencia aunque no alcanzó el delirium tremens.
- Comienzo y evolución de su enfermedad: durante la adolescencia (14-15 años) inicia el consumo de alcohol, preferentemente cerveza, aumentado escalonadamente la ingesta, siendo a partir de los 28 años cuando empieza su adicción al alcohol, primero con Whisky y más tarde sustituyó éste por un combinado (ginebra con cola). Llegando a consumir diez combinados para sentirse ebrio, con intervalos de 10 horas.
- Otros datos de interés: no alérgico, fuma más de un paquete de cigarrillos diarios; durante su etapa de adicción al alcohol sufría de parestesias; deficiencia auditiva en oído derecho; había intentado dejar de beber en anteriores ocasiones visitando asociaciones como "Alcohólicos Anónimos" en otra ciudad; hospitalizado en 4 ocasiones; implantación de una válvula en la vena cava a nivel del esternón; vista cansada.
- Tratamiento farmacológico actual: naltrexona clorhidrato en días alternos; fluoxetina clorhidrato, 2 veces al día; warfarina sódica, 1 vez/día tomando media pastilla 2 días a la semana y el resto tres cuartos; reforzante vitamínico del grupo B complejo vitamínico; Vitamina E.

Respecto a los antecedentes podológicos: bromhidrosis; durante el servicio militar indicó que padeció constantes algias en los pies, esguince en pie izquierdo y onicocriptosis, a pesar de lo cual no visitó a un podólogo.

Sus antecedentes familiares son: el fallecimiento de sus padres se produjo como consecuencia de un IAM siendo la edad de defunción del padre a los 68 años y la de la madre a los 58 años, la cual también padeció de trombosis venosas. Su abuelo por línea materna era alcohólico.

2.2.Exploración:

Fig. 6.- Protocolo exploratorio.

• **Inspección:** uñas engrosadas, en palillo de tambor, carentes de lúnula y amarillentas; piel fina y brillante con presencia de telangiectasias y arañas vasculares; ausencia de vello; petequias; eritema plantar; herida en la falange distal del primer dedo del pie derecho; fórmula digital egipcia y pies longilíneos; apreciamos la disminución del cuidado personal de los pies, con maceración de los espacios interdigitales; pies edematosos principalmente el izquierdo, pues denotamos estasis venoso en la zona supramaleolar interna.

- **Palpación:** la temperatura era notablemente más caliente en el pie izquierdo y sin incidencia patológica en los relieves óseos.
- **Percusión:** arreflexia aquílea en ambos pies aunque aumentada en pie izquierdo y presencia de reflejo rotuliano.
- **Exploración articular:** flexión dorsal de la TPA limitada, primer radio dorsal flexionado, destacando en general una ligera disminución en los rangos de movilidad. No presenta dismetría.
- **Exploración muscular:** Dentro de los patrones de normalidad.
- **Exploración neurológica:** sensibilidad térmica anulada bajo la cabeza del 5º metatarsiano del pie izquierdo; sensibilidad táctil ligeramente disminuida; sensibilidad dolorosa normal.
- **Exploración vascular:** pulsos pedio y tibial posterior presentes en pie derecho y ausentes en el izquierdo por lo que empleamos el doppler; test de relleno capilar normal en pie derecho y patológico en pie izquierdo, tensión arterial 120/90 mm Hg.
- **Estudio de la marcha:** aumento del ángulo de Fick, marcha plantígrada y pronación de retropié alargada.
- **Exploración complementaria:** doppler y radiografía.

2.3.Diagnóstico:

Pie de alto riesgo y cavo inestable.

Fig. 7.- Diagnóstico.

2.4.Tratamiento:

- Ortosis plantares envolviendo el ALE, realizadas con un termoplástico compacto (polipropileno de 3 mm.), integrado completo con espuma de polietileno de 2 mm.
- Recomendamos ácido bórico y óxido de zinc.
- Quiropodia.
- Educación para la Salud podológica.

Fig. 8.- Tratamiento.

3. PREVENCION DE LOS PROBLEMAS RELACIONADOS CON EL ALCOHOL.

La prevención de los problemas relacionados con el alcohol es particularmente compleja dada la multiplicidad de factores que influyen en su aparición y progresión, pero puede esquematizarse en los clásicos 3 niveles de prevención:

Fig. 9.- Prevención y Alcohol.

Prevención primaria.

Tras estudios epidemiológicos se deduce que el alcohol es un factor de riesgo de muchos problemas de salud y las estrategias de prevención deben incluir la disminución del consumo.

Las medidas se centran en dos objetivos generales:

- Limitar la facilidad de acceso a las bebidas alcohólicas y para alcanzar este objetivo se emplean mayoritariamente medidas legislativas.
- Mejorar el nivel de información de la población sobre los problemas relacionados con el alcohol, y crear con ello actitudes y pautas de conductas positivas ante las bebidas alcohólicas. El medio para alcanzar este objetivo es el uso de medidas informativas y educativas.

Prevención secundaria.

El primer paso en cualquier programa de prevención secundaria es la criba del consumo de alcohol para lo cual se utilizan una serie de cuestionarios de frecuencia-cantidad de consumo. Actualmente se consideran como criterios diagnósticos los señalados por la American Psychiatric Association en el DSM-III-R.

Al bebedor excesivo que no cumple los criterios de dependencia establecidos en el DSM-III-R (2) se le realizará educación sanitaria informándole de los riesgos que corre y aconsejándole la disminución de la ingesta o abstención.

Prevención terciaria.

La prevención terciaria va encaminada al tratamiento y asistencia social de los pacientes con problemas relacionados con el alcohol, sintomáticos, así como de sus familias, pues también necesitan atención médica, psicológica y social, para paliar los efectos negativos de la presencia del paciente dependiente del alcohol en su seno.

CONCLUSIONES

- La necesidad de que estos pacientes puedan ser tratados por podólogos es muy necesaria si tenemos en cuenta que se trata de un pie de riesgo. Además la figura del podólogo se puede considerar como soporte social, prestando nuestra asistencia desde dentro de sus comunidades.

- Transmitir el mensaje de la OMS referente alcohol, "cuanto menos mejor", ya que el alcohol puede ser el inicio de una secuencia de conductas adictivas.

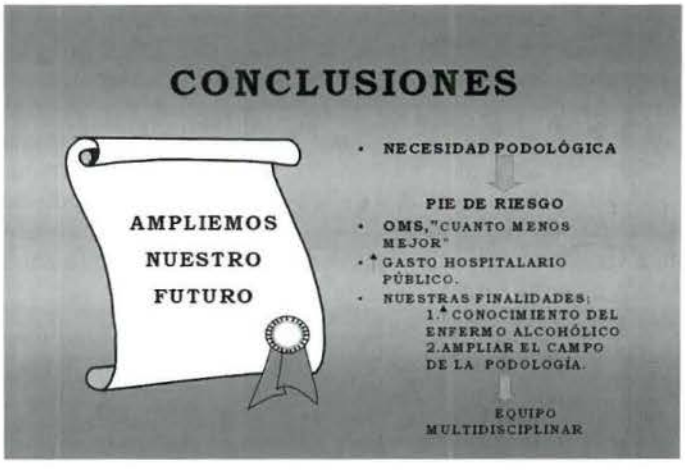

Fig. 10. - Conclusiones.

- Resaltar el aumento del gasto hospitalario público atribuible al alcohol, pues genera costes importantes en consultas médicas, hospitalización, etc.

- Por último, nuestra finalidad es llamar la atención para el mejor conocimiento del enfermo alcohólico y abrir el campo de la Podología aún más; intentando que se oferten nuestros servicios dentro de la Salud Pública e integrarnos en los equipos multidisciplinares de Atención Primaria participando en las campañas de Prevención.

AGRADECIMIENTOS

Al Área de Podología del Departamento de Enfermería, Fisioterapia y Podología de la Universidad de Sevilla.

A la Asociación de Alcohólicos Anónimos de Sevilla.

A los filólogos Ginés Bernal Ros y Virginia Garres Aragüés por la traducción de numerosos artículos en lengua inglesa.

Y a nuestras respectivas familias por el apoyo mostrado.

BIBLIOGRAFIA

1.- **ALVAREZ VILA, J.M.** *El alcoholismo y su incidencia en las afecciones del pie.* Podoscopio 1988 Marzo-Abril II; 8: 225-232.

2.- **CUMBRERAS DE DIOS, M. A.** *Pautas Clínico - Terapeúticas en Atención Primaria para el año 2000.* Editorial Du-Pont Pharma, S.A.; 2000: 87-99.

3.- **ESPADALER, J.M. ET AL.** *Atlas práctico para el médico general.* Barcelona: Editorial Salvat; 1986.

4.- **FARRERAS Y ROZMAN.** *Medicina interna.* Madrid: Editorial Harcourt Brace de España S.A.; 1995: 1527-37, 1569-70, 1611-12, 2597.

5.- **FLOREZ J.** *Farmacología humana.* Barcelona: Editorial Masson, S.A. 1997: 574-78.

6.- **GALVIN, V.F.** *El consumo de alcohol aumenta el riesgo de padecer cáncer de mama.* Tribuna 1993 Septiembre: 64-66.

7.- **HOLDSTOCK L, DE WIT H.** *Individual differences in the biphasic effects of ethanol.* Alcohol Clin Exp Res. 1998 Dec; 22(9):1903-11.

8.- **JOHNSON-GREENE D, ADAMS KM.** *Impaired upper limb coordination in alcoholic cerbellar degeneration.* Arch Neurol. 1997 Apr; 54(4): 436-9.

9.- **KHAIRA HS, CODDINGTONA T, DREW A, ROBERTS PN, IMRAY CH.** *Patellar tendon bearing orthosis-application as adjunctive treatment in healing of lower-limb tissue loss.* Eru J Vasc Endovasc Surg 1998 Dec; 16(6): 485-8.

10.- **KISHI T, KITANIC M, UEGAKI J, NAGANUMA R.** *Alcoholic myopathy: evaluation with magnetic resonance imaging-a case study.* Alcohol Clin Exp Res. 1997 Dec; 21(9): 1730-1.

11.- **MARTINEZ NAVARRO, F. ET AL.** *Salud pública.* Getafe (Madrid): Editorial Mc Graw - Hill - Interamericana de España, S. A. U; 1997: 659-77.

12.- **MENDIVE, J.M.** *Manual de Medicina Clínica Preventiva.* Editorial MT. 2000: 120-26.

13.- **NETTER, F.H.** *Sistema Nervioso (Trastornos neurológicos y neuromuscular)* Tomo 1.2. Barcelona: Editorial Salvat; 1987: 214, 237.

14.- **ONO D, OISM, TAKASU T.** *Central and peripheria motor conduction time in chronic alcoholics with polyneuropathy and/or spasticity.* Funct Neurol. 1999. Jan-Mar; 14(1): 29-36.

15.- **PIEDROLA GIL, G.** *Medicina preventiva y salud pública.* Barcelona: Editorial Salvat; 1988: 1000-11.

16.- **PROMOCION DE LA SALUD.** *Glosario*. Ginebra: Organización Mundial de la Salud; 1998.

17.- **ROBBINS.** *Podología en Atención Primaria.* Editorial Médica Panamericana S.A.; 1995: 48-50.

18.- **SERENKO, A.F. ERMAKOV U.V.** *Higiene social y organización de la salud pública.* Editorial Mir Moscú.

www.silk.nih.gov/silk/niaaa1/publication/gtfspan.htm

www.faar.es/OMS.htm

www.msc.es/salud/epidemiologia/alcohol/carta_EU.htm

www.msc.es/salud/epidemiologia/alcohol/cifras%5Fdatos.htm

www.msc.es/salud/epidemiologia/alcohol/consideraciones.htm

www.msc.es/salud/epidemiologia/alcohol/consumo.htm

www.msc.es/salud/epidemiologia/alcohol/efectos

www.msc.es/salud/epidemiologia/alcohol/legislacion.htm

www.nida.nih.gov/Infofax/Enseñanzas-Sp.html

PATOMECANICA Y TRATAMIENTO DE LA INSUFICIENCIA DEL MUSCULO PERONEO LARGO

* MUNUERA MARTINEZ, Pedro V.
* DOMINGUEZ MALDONADO, Gabriel.
* PALOMO TOUCEDO, Inmaculada C.
* MARTINEZ CAMUÑA, Luis.
** CASTILLO LOPEZ, José Manuel.

RESUMEN.

En este trabajo hacemos un breve repaso de la anatomía del músculo Peroneo Largo, así como de sus funciones, sobre todo desde el punto de vista de la biomecánica de la marcha. Exponemos también las consecuencias del mal funcionamiento de este músculo, y en este sentido analizamos como esto podría desencadenar o contribuir al desarrollo de alteraciones a nivel proximal, como la inestabilidad del pie en el plano frontal, y a nivel más distal, en el primer radio, como son el hallux limitus y/o el hallux abductus valgus. Así mismo ofrecemos algunas posibilidades de tratamiento de las mismas desde el punto de vista de la compensación ortopodológica.

PALABRAS CLAVE.

Peroneo Largo, biomecánica, insuficiencia, patomecánica, tratamiento ortopodológico.

ABSTRACT

We are presenting a brief review of the Peroneus longus muscle anatomy and its functions during gait. The consequences of its malfunctioning and some possibilities of treatment.

KEY WORDS

Peroneus longus, biomechanics, insufficiency, pathomechanics, orthopodological treatment.

INTRODUCCION.

El Peroneo Largo, junto con el Peroneo Corto, son los dos músculos que forman el grupo muscular externo de la pierna. Puesto que los dos son laterales, el adjetivo "lateral" se podría suprimir de sus respectivos nombres. Así, en lugar de llamarlos Peroneos Laterales Corto y Largo, los llamaremos Peroneo Corto y Peroneo Largo. Existe un tercer peroneo, el cual es inconstante, pero éste no pertenece al grupo externo de la pierna, sino al anterior, de ahí que se le conozca con el nombre de Peroneo Anterior. Cabe la posibilidad de que exista otro músculo peroneo, independientemente de los tres ya mencionados. Se trata de un músculo accesorio que se localiza en el compartimento externo de la pierna, que aparece con una frecuencia que varía entre el 10 y el 22% de la población[5, 33]. Su terminología es confusa, pero Trono y cols (1999)[33] tras realizar una revisión de la literatura existente sobre el mismo decidieron que su nombre más adecuado era el de Cuarto Peroneo ("Peroneus Quartus"). De manera que, aun estando presente este músculo accesorio del compartimento externo de la pierna, seguimos creyendo que no habría posibilidad de confusión si suprimimos el adjetivo "lateral" de los nombres del Peroneo Corto (PC) y del Peroneo Largo (PL).

ANATOMIA.

El PL, como su nombre indica, es el más largo de los peroneos y también el más superficial de los dos peroneos laterales. Se inserta proximalmente mediante tres cabezas[17, 31, 34]:

* *Profesores Asociados de la Escuela de Podología de la Universidad de Sevilla.*
** *Diplomado en Podología.*
COORDINADOR: D. Guillermo Lafuente Sotillos, Profesor Titular del Departamento de Enfermería, Fisioterapia y Podología de la E.U. de CC de la Salud de la Universidad de Sevilla.
CORRESPONDENCIA: Departamento de Enfermería, Fisioterapia y Podología. E.U. de Ciencias de la Salud. Avda. Sánchez Pizjuán, s/n. 41009 Sevilla.

- La más superior se inserta en la cara anteroexterna del peroné y en ocasiones también en el cóndilo externo de la tibia.
- La más inferior lo hace en el borde externo del peroné, en su mitad superior.
- La tercera, localizada entre las dos anteriores, se inserta en el tercio superior del borde anterior del peroné y en el tabique que lo separa de los músculos extensores.

Su vientre muscular termina en un largo tendón que comparte vaina sinovial con el tendón del PC hasta que pasan por el retináculo peroneo, donde esta vaina se bifurca en dos independientes[5]. El tendón del PL discurre por detrás del tendón del PC y ambos pasan por el surco retromaleolar externo, el cual se convierte en un túnel osteofibroso limitado anteriormente por la cara posterior del peroné, y posteriormente por el ligamento peroneoastragalino posterior y el retináculo peroneo superior[5]. A este nivel, es cuando el tendón del PL cambia de dirección por primera vez. Luego cruza oblicuamente la cara lateral del calcáneo (separado del tendón del PC por el tubérculo de los peroneos), cruza la cara lateral del cuboides y emerge de su vaina para pasar bajo él por un canal formado por una ranura en el cuboides y el gran ligamento plantar[5, 34]. Es en este momento cuando el tendón del PL cambia de dirección por segunda vez. Hasta aquí hemos visto que este tendón pasa por tres poleas: el surco retromaleolar externo, el tubérculo de los peroneos y el canal del cuboides[12]. A su paso por éste último el tendón presenta un abultamiento fibrocartilaginoso[31, 34] que puede llegar a osificarse y constituir un hueso sesamoideo, el "os peroneum", con una frecuencia de entre un 10% y un 20% de la población[5, 28] (Fig. 1). Tras atravesar este canal el tendón cruza en diagonal la planta del pie envuelto en una segunda vaina sinovial que termina antes de su inserción distal, la cual realiza en la cara plantar de la base del I metatarsiano y cara plantar de la primera cuña[3, 5, 12, 17, 23, 31, 34], pudiendo en ocasiones enviar expansiones al II metatarsiano[17, 34], primer interóseo dorsal[17, 31] e incluso para las bases de los metatarsianos III, IV y V[31, 34].

Fig. 1 Os Peroneum, hueso sesamoideo que en ocasiones aparece a nivel del canal que el cuboides proporciona al tendón del Peroneo Largo.

La vascularización se la proporcionan la rama superior de la arteria Tibial Anterior, y en ocasiones la arteria Peronea[17, 31]. Y la inervación corre a cargo del Ciático Poplíteo Externo, concretamente del nervio Peroneo Superficial o Musculocutáneo[14, 17, 23, 31, 34].

BIOMECANICA.

El PL es responsable de más de la tercera parte de la eversión del pie[5] (opinión contraria a la de Mizel[20] (1999), quien sostiene que el eversor primario del pie es el PC) y junto con el PC contribuyen a la flexión plantar con un 4% de la capacidad total. También es bien conocida su función como plantarflexor del primer radio (en adelante: 1R). Pero lo que más nos interesa es saber en qué partes del ciclo de la marcha desempeña estas funciones, y eso es lo que vamos a analizar a continuación, no sin antes aclarar que sólo es posible hablar de la acción separada del PL con fines didácticos, ya que recordemos que los músculos se dividen en grupos según su acción (y localización) y no hay ningún grupo que contenga exclusivamente al PL.

Veamos en primer lugar el papel de este músculo en la fase de oscilación de la marcha. Son varios los autores que no reconocen actividad del PL durante esta fase, sin embargo estudios electromiográficos como, por ejemplo, el realizado por Lowerens y cols.[18] (1995) demuestran un aumento en la actividad de éste alrededor de la fase inicial del apoyo (choque de talón) para controlar el equilibrio medial-lateral del pie, opinión que también comparten Clarke y cols[5] (1998). Esto es lógico si pensamos que el Tibial Anterior, dorsiflexor e inversor del pie, se encuentra especialmente activo en la parte final de la fase de oscilación[18, 24] para preparar al pie para la recepción de la carga y para la deceleración de la caída del pie después del choque de talón. Si este incremento en la actividad del Tibial Anterior no es compensado, el pie se posicionaría en varo antes del inicio del apoyo, lo que provocaría un elevado momento de inversión y lesiones a nivel de los ligamentos externos del tobillo.

En la fase inicial del apoyo la actividad del PL está presente para compensar aún la actividad de los inversores del pie que se encuentran activos en este momento, es decir, el Tibial Anterior, Tibial Posterior y el Sóleo[24, 27]. El equilibrio muscular entre los inversores y eversores del pie tanto antes como durante el choque de talón es de vital importancia, ya que éste es un momento crítico en el cual, si dicho equilibrio no existiese, el pie sería susceptible de sufrir lesiones, generalmente por inversión, ya que en esta fase el único punto de apoyo del pie es el talón y por lo tanto se considera algo inestable.

Distinto es en la fase media del apoyo (pie plano al suelo) en la que el pie cuenta con más puntos de apoyo y esa función estabilizadora del pie en el plano frontal de la que hablábamos antes no es tan requerida como en la fase anterior. En este periodo la pelvis del miembro que apoya experimenta un cambio en el sentido de su movimiento: hasta este momento la pelvis del miembro en apoyo se desplaza hacia delante, y es en esta fase cuando cambia y comienza a desplazarse hacia atrás, dándole paso a la pelvis del miembro oscilante que es el que ahora se desplaza hacia delante. Este cambio provoca un desequilibrio en la pierna del individuo que es frenado en parte por el PL[24]. También en esta fase la actividad del PL comienza a ser más importante[27] en cuanto a su acción sobre el 1R.

No obstante, es en la fase final del apoyo (despegue) en la que el PL se encuentra más activo[4, 18, 24, 27]. Podríamos decir que el PL actúa ahora a dos niveles: a nivel proximal y a nivel distal.

A nivel proximal, los músculos retromaleolares internos y externos complementan la acción impulsora del Tríceps[4], ayudando a la progresión del pie sobre el rodillo del antepié. Antes del despegue del talón los tendones retromaleolares tienen una concavidad hacia delante, cuyo punto más cóncavo está justo detrás de los maleolos. Cuando el Tríceps empieza a levantar el talón, impulsando el cuerpo hacia delante, se produce una inestabilidad del tobillo en extensión que necesita ser compensada medial y lateralmente por los tendones retromaleolares, los cuales, usando como puntos fijos sus inserciones proximales y distales, se tensan (se hacen menos cóncavos) complementando esta impulsión, como si se tratara, siendo un poco exagerado el ejemplo, de la cuerda de un arco cuando se tensa para impulsar la flecha (Fig. 2).

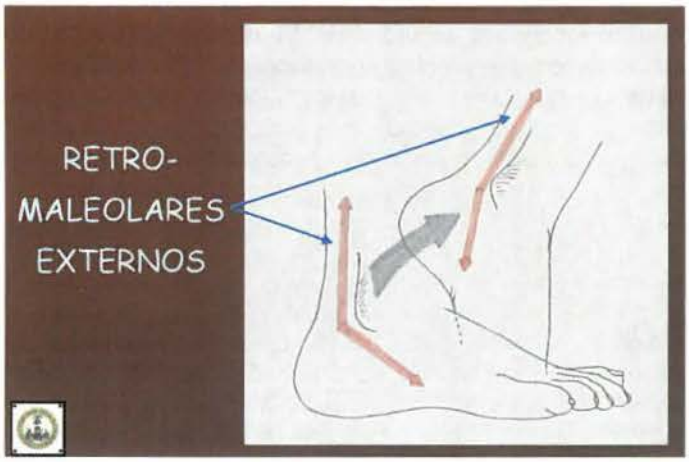

Fig. 2 Efecto mediante el cual los retromaleolares externos (junto con los internos) complementan la acción impulsora del Tríceps Sural.

A nivel distal, la función del PL también es muy importante. Para que la fase de apoyo concluya de forma óptima es necesario que el 1R actúe como palanca rígida en el periodo de despegue[30], para lo que se hace imprescindible, además de la convergencia de los ejes de las carillas articulares de la Mediotarsiana, la acción estabilizadora que ejerce el PL sobre el 1R. Investigadores como Johnson y Christensen[12] (1999) han demostrado que cuando el PL ejerce tensión el I metatarsiano se evierte principalmente y se plantarflexiona con una amplitud menor, proporcionando así un mecanismo de bloqueo que contrarresta la hipermovilidad del 1R y que limita el desarrollo de deformidades como el Hallux Abductus Valgus (HAV) y el Hallux Limitus (HL). Esta opinión también la comparten Faber y cols[7] (1999), quienes realizaron un estudio sobre la acción combinada de tres músculos en cadáveres (el Tibial Anterior, el Flexor Propio del primer dedo y el PL), y del que una de las conclusiones que sacaron fue que el PL tiene una importante acción estabilizadora contra el desplazamiento del 1R hacia dorsal, hecho que concuerda con la ampliamente conocida acción plantarflexora sobre el 1R de este músculo. Thordarson y cols[32] (1995), en una investigación para evaluar el papel de los músculos de la pierna en la sujeción de la bóveda plantar durante la fase de apoyo observaron que el PL, al plantarflexionar el 1R, contribuía a mantener o aumentar el arco en el plano sagital. Otros autores, como Louwerens y cols[18] (1995), gracias a un estudio electromiográfico que realizaron "in vivo", afirman que la máxima actividad del PL emerge en las fases del apoyo posteriores a la de pie plano al suelo, es decir, en el despegue, cuando el 1R tiene que estar estabilizado para la propulsión. Root (citado por Hunt en su obra "Fisioterapia del pie y tobillo"[11] atribuye esta acción estabilizadora del PL a la relación biomecánica existente entre el tendón de este músculo, a su paso por el canal del cuboides, y su inserción en la primera cuña y base del I metatarsiano. Al estar la inserción a mayor distancia del suelo que el canal del cuboides, el PL cuenta con palanca suficiente como para aplicar su fuerza, la cual se descompone en dos vectores: uno que se dirige hacia lateral, y otro ligeramente hacia plantar, proporcionando así ese mecanismo estabilizador al 1R para la propulsión (Fig. 3).

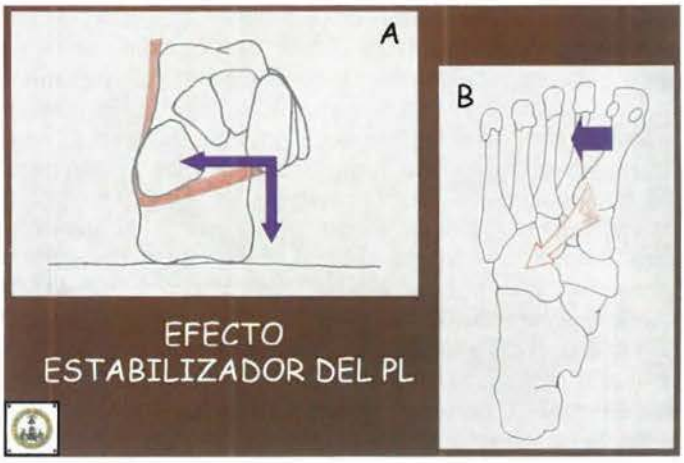

Fig. 3 En esta imagen se representa el efecto palanca del Peroneo Largo (A), mediante el cual este músculo estabiliza al primer radio tanto en el plano sagital como en el transverso (B).

El PL no sólo realiza esta estabilidad en el plano sagital, sino también en el plano transverso contra las fuerzas que favorecerían el desarrollo de una deformidad en metatarsus primus varus (Fig. 3). Con motivo de verificar este hecho, Bohne y cols[3] (1997) llevaron a cabo un experimento en cadáveres a partir del cual describieron que la función estabilizadora del PL sobre el 1R en el plano transverso es mayor que la de otras estructuras del primer espacio intermetatarsiano. Esta función del PL podría ser un resto de la acción abductora del 1R que este músculo tenía sobre algunos homínidos[3] o que incluso tiene en algunos primates no humanos (abducción del hallux)[28].

EXPLORACION DEL PERONEO LARGO

Una vez que sabemos cuales son las acciones del PL y antes de entrar describir las consecuencias de su mal funcionamiento veremos cómo detectar esa insuficiencia.

Colocamos al paciente en decúbito supino o en sedestación. Con la mano contralateral al pie que exploramos se sujeta la zona retromaleolar. Con la otra mano se le

pone resistencia al borde externo del pie, y entonces se le pide al paciente que realice eversión del pie con flexión plantar del tobillo[23]. En ese momento se debe observar, en condiciones normales, que el plano plantar de la cabeza del I metatarsiano se sitúa por debajo del de las cabezas de los metatarsianos menores. Si esto no es así podemos pensar que el PL está afectado. Aún con el paciente realizando el esfuerzo podemos presionar la cabeza del I metatarsiano en sentido ascendente con el pulgar de la mano que sujetaba la pierna. Al realizar este gesto debemos encontrarnos, en condiciones normales, una resistencia al desplazamiento dorsal del metatarsiano, resistencia proporcionada por el PL. Sin embargo, si somos capaces de desplazar el I metatarsiano hacia dorsal el PL no está desempeñando su acción (Fig. 4).

Fig. 4 A: el Peroneo Largo trabaja con normalidad; B: el Peroneo Largo es insuficiente; C: no estabiliza al primer radio.

PATOMECANICA.

Antes de hablar del mal funcionamiento del PL veamos si el término "insuficiencia" es el más indicado para denominar este estado del músculo. Según el Diccionario de la Real Academia Española, se define insuficiencia como "la incapacidad total o parcial de un órgano para realizar adecuadamente sus funciones". Otros términos con los que se designa a veces el mal funcionamiento de un músculo es "deficiencia", la cual se define como "defecto o imperfección" o "debilidad" que es "falta de vigor o fuerza física". Estos dos términos pueden no ser del todo adecuados porque el que un músculo trabaje mal no quiere decir que exista algún tipo de imperfección en su morfología, ni que falte ese músculo, incluso puede funcionar mal sin que haya una pérdida de fuerza manifiesta, es decir, el músculo puede conservar su fuerza y el problema es que no la emplea a tiempo. A esta situación hacen referencia Konradsen y Ravn[15] (1990) tras realizar un experimento en el que concluyen que una inestabilidad crónica del tobillo puede ser causada por un tiempo reacción peronea prolongado. Además en este estudio muestran cómo el PL es el que antes actúa de los dos peroneos laterales para compensar una inversión brusca.

Por todo esto, creemos que el término "insuficiencia" es el más adecuado, ya que hace referencia a la mala función del músculo sin mencionar ninguna causa.

Ciñéndonos ya a la patomecánica de esta insuficiencia, al recordar la biomecánica del PL vemos que se encontraba activo al final de la fase de oscilación y en la fase inicial del apoyo para controlar la posición del pie. Si el PL fuese insuficiente, el pie haría la recepción de la carga en varo, debido a un desequilibrio entre inversores y eversores. Al analizar los músculos inversores (Tibial Posterior, T. Anterior, Flexor Común de los Dedos, F. Propio del 1º dedo, Extensor Propio del 1º dedo y Sóleo) y los eversores (PL, PC, Peroneo Anterior y Extensor Común de los Dedos) vemos que los primeros superan en número a los segundos. Si recordamos el principio de Fick[32], que sostiene que la capacidad de generar tensión de un músculo es directamente proporcional al área de su sección transversal, observamos que la suma de las áreas de sección transversal de los inversores es mayor que la de los eversores, de lo que podemos deducir que la inversión del pie es más potente que la eversión.

Por estos motivos, una insuficiencia del PL (responsable de gran parte de la eversión del pie) puede ocasionar un claro predominio de los inversores, es decir, un desequilibrio entre inversores y eversores. Recordemos que cuando un músculo o grupo de músculos se debilita y el o los oponentes conservan su fuerza, la tendencia es a que los más fuertes se acorten y los más débiles se alarguen[23], provocando así un desequilibrio. La situación se agrava aún más al ocurrir esto en la fase de oscilación, donde las únicas fuerzas que actúan sobre el pie son las musculares y las de la inercia, al contrario de lo que ocurre en el contacto de talón, donde el peso del cuerpo junto con las fuerzas reactivas del suelo provocan una eversión pasiva favorecida por el hecho de encontrarse la bisección posterior del calcáneo ligeramente lateral al eje longitudinal de la tibia (Fig. 5).

Fig. 5 Paciente con insuficiencia del Peroneo Largo en el pie derecho, que realizaba la recepción de la carga en varo con este pie.

La insuficiencia del PL puede ser causa de inestabilidad del pie en el plano frontal, pero también consecuencia, ya que un trauma por inversión puede disminuir la velocidad de conducción del nervio peroneo (tanto superficial como profundo) por estiramiento del mismo, como demostraron Kleinrensink y cols[14] (1994). Estos autores añadían que, de producirse este tipo de lesión con cierta frecuencia, cabe la posibilidad de que el nervio sufriera deficiencias en la cir-

culación intraneural a largo plazo, con las consecuentes alteraciones en las propiedades de la conducción.

También debemos tener en cuenta el procedimiento mediante el cual se han tratado estas lesiones. Es posible que si se han tratado mediante inmovilización aumente la incapacidad del músculo para desarrollar su función de forma óptima (la debilidad del músculo PL tras su inmovilización ha sido descrita[18].

Además, la insuficiencia del PL puede causar patologías a nivel del 1R. Ya hemos hablado de la importante actividad de este músculo en la fase media del apoyo y, sobre todo, en la final, estabilizando al 1R en el plano sagital y transverso, para conseguir una propulsión adecuada. También hemos comentado que esta estabilización se consigue en parte gracias a la palanca que le supone al tendón el cambio de dirección que experimenta a nivel del canal del cuboides. Un defecto en el funcionamiento del PL puede tener como consecuencia la hipermovilidad del 1R, favoreciendo así el desarrollo de patologías como el HAV y/o HL[9, 10, 11, 18]:

La pérdida del efecto estabilizador en el plano transverso contra fuerzas dirigidas medialmente favorecería el desarrollo de un metatarsus primus varus[3], que junto con los demás cambios patológicos en la mecánica del 1R darán lugar a que se establezca un patrón patomecánico ideal para el desarrollo del HAV.

La incapacidad del PL para impedir que el 1R se desplace dorsalmente (pérdida el efecto estabilizador en el plano sagital) en la fase de despegue puede ser causa de un HL. Cuando el 1R no plantarflexiona, el primer dedo no dispone de la amplitud de movimiento necesaria en extensión para articularse con la superficie articular dorsal de la cabeza del I metatarsiano, y la base de la falange proximal impacta con el cartílago de ésta en cada paso[25], hecho que al producirse reiteradamente desencadenará una degeneración de la articulación y una deformidad de hallux rigidus (Fig. 6).

Fig. 6 Paciente con insuficiencia del PL. En la imagen de la derecha se observa la limitación en el movimiento de la 1ª articulación MTF de ese mismo pie.

La insuficiencia del PL se relaciona con frecuencia con pies hiperpronadores. Veamos por qué es esto así:

- Si el defecto primario es el aumento de la pronación del pie, el PL encontrará una dificultad para estabilizar al 1R. Esta dificultad radica en la pérdida del brazo de palanca que le proporciona la diferencia de altura con respecto al suelo del canal del cuboides y de la inserción del músculo. Cuando el pie es hiperpronador disminuye la altura del arco longitudinal interno, y la inserción del PL se acerca al suelo. Al mismo tiempo el arco longitudinal externo aumenta su altura, con lo que también lo hace el canal del cuboides. Esta situación propicia la pérdida de los vectores de fuerza plantar y lateral del PL[11, 21], y por lo tanto la pérdida de la estabilidad contra las fuerzas reactivas ascendentes del suelo, convirtiéndose así en un 1R apropulsivo (Fig. 7).

Fig. 7 En los pies hiperpronadores (imagen de la izquierda) se pierde el efecto palanca del Peroneo Largo (imagen de la derecha).

- Si el defecto primario es la incapacidad del músculo para conferir al 1R el carácter de palanca rígida en la propulsión, es decir, si es causa de un 1R dorsalflexionado, el pie compensará pronando las articulaciones mediotarsiana y subastragalina para ayudar al I metatarsiano a llegar al suelo. Estaríamos hablando de una pronación compensatoria, secundaria a un 1R dorsalflexionado, cuya causa a la vez es un PL insuficiente.

TRATAMIENTO ORTOPODOLOGICO.

La insuficiencia de un músculo debe tratarse según su causa, siempre que sea posible. El tratamiento ortopodológico puede ser un complemento útil al tratamiento primario. En este sentido expondremos la compensación ortopodológica de las consecuencias que tiene en el pie el mal funcionamiento del PL, tanto de las alteraciones a nivel proximal, es decir, la inestabilidad del pie en el plano frontal, como a nivel distal, es decir, las alteraciones en el 1R. Para compensar éstas últimas estableceremos dos situaciones: una en la que la deformidad no tenga un carácter estructurado, en la que podamos prevenir su instauración o cuando menos retrasarla; y otra en la que la deformidad ya está estructurada, en la que la única actuación posible desde el punto de vista ortopodológico será mejorar la calidad de la deambulación del paciente.

Cuando la insuficiencia del PL está relacionada con inestabilidad del pie en el plano frontal debemos plantearnos los siguientes objetivos:

- Permitir la pronación del pie. Debemos tener en cuenta que si la pronación del pie es normal no debemos impedir que ésta se lleve a cabo hipercorrigiendo el molde, ya que podríamos causar más inestabilidad. De manera que tomaremos el molde en carga con espuma fenólica permitiendo que el paciente prone o induciéndolo incluso a la pronación mediante una ligera rotación interna de la pierna. De esta manera una vez confeccionado el soporte plantar, éste tendrá la franquicia necesaria para que se pueda realizar el movimiento de pronación.

- Conferir estabilidad al retropié. Para ello colocaremos un poste de recorrido en el arco externo (Fig. 8). Igualmente recomendaremos que el calzado tenga un contrafuerte lo suficientemente fuerte para que ayude de alguna forma a mantener esta estabilidad.



Fig. 8 Poste de recorrido en la parte externa del soporte plantar para conferir estabilidad lateral al pie.

- Adelantar el momento de pronación. Si el paciente practica algún deporte le aconsejaremos que la suela del tacón de la zapatilla deportiva tenga un "acampanado" externo. Esto haría que se produjera antes el contacto con el suelo y además estaremos desplazando hacia lateral el vector ascendente de las fuerzas reactivas del suelo para que empuje al pie hacia la pronación más rápidamente, disminuyendo el tiempo transcurrido entre la recepción de la carga y la fase media del apoyo y, por lo tanto, el riesgo de sufrir una lesión por inversión (Fig. 9).

Cuando la insuficiencia del PL se relaciona con alteraciones en el 1R establecemos dos situaciones, como decíamos anteriormente: una en la que la deformidad no tenga un carácter estructurado y otra en la que sí lo tendría. En la primera nos planteamos los siguientes objetivos:

- Controlar la el exceso de pronación. Así estaríamos "devolviendo" de alguna manera el efecto palanca al PL, ya que volveríamos a colocar el canal del cuboides a menos altura del suelo que la inserción del músculo, y éste estaría otra vez en condiciones de plantarflexionar con firmeza el 1R.

- Permitir la plantarflexión del 1R. Debemos permitir algunos grados de movimiento del 1R porque si lo bloqueamos en dorsalflexión de nada nos serviría que el PL volviese a contar con su efecto palanca ya que no podría plantarflexionarlo (Fig. 10).

Fig. 9 Acampanado externo en la suela de la zapatilla de deporte.

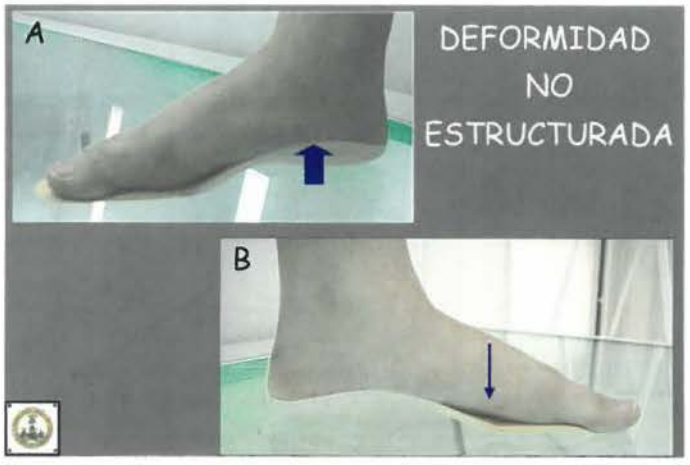

Fig. 10 En esta figura se representan los dos objetivos que se persiguen cuando la deformidad no está estructurada: control del exceso de pronación (A) y permitir la plantarflexión del primer radio (B).

En la segunda situación, es decir, cuando la deformidad ya está instaurada, los objetivos serán los siguientes:

- Darle apoyo al 1R. Con esto conseguiremos dos cosas: disminuir la pronación del pie y disminuir la carga del primer dedo al no tener que suplir con tanta firmeza el déficit de apoyo del I metatarsiano.

- Mejorar los apoyos del pie en general. En definitiva ese será nuestro objetivo en esta fase de la deformidad, procurar que el paciente camine lo mejor posible (Fig. 11)

CONCLUSIONES.

Las funciones dinámicas más importantes del PL son controlar el equilibrio del pie en el plano frontal y estabilizar

Fig. 11 En esta figura se representan los dos objetivos que se pretenden conseguir cuando la deformidad está estructurada: proporcionarle apoyo al primer radio (A) y mejorar los apoyos del pie en general (B).

al 1R contra las fuerzas reactivas ascendentes del suelo.

La insuficiencia del PL puede causar alteraciones en la estabilidad del pie en el plano frontal, favoreciendo las lesiones por inversión.

Otro tipo de alteración que se relacionan con la insuficiencia de este músculo es la hipermovilidad del 1R, favoreciendo en consecuencia patologías como HAV y/o HL.

Aunque el tratamiento de una insuficiencia tenga que ir dirigido a la causa de la misma, qué duda cabe de que el tratamiento ortopodológico mejorará la mecánica de este tipo de pies.

BIBLIOGRAFIA

1.- **ALEXANDER, I.J.** *El pie: exploración y diagnóstico*. Barcelona: Jims; 1992. Páginas 27-39.

2.- **AMBAGTSHEER, J.B.** *The function of the muscles of the lower leg in relation to movements of the tarsus.* Acta Orthop. Scand. 1978; (Suppl. 172).

3.- **BOHNE, W.; LEE, K.T.; PETERSON, M.** *Action of peroneus longus tendon on the first metatarsal against metatarsus primus varus force.* Foot & Ankle Int. Aug 1997; 18(8): 510-512.

4.- **BUSQUET, L.** *Las cadenas musculares. Tomo IV: miembros inferiores*. 2ª edición. Barcelona: Editorial Paidotribo; 1997. Páginas 121-128.5. CLARKE, H.; KITAOKA, H.; EHMAN, R. Peroneal tendon injuries. Foot & Ankle Int. May 1998; 19(5): 280-288.

6.- **DORCA COLL, A.; CESPEDES CESPEDES, T.; CONCUSTELL GONFAUS, J.; SACRISTAN VALERO, S.** *Soporte funcional del primer radio: revisión de varios casos clínicos.* Rev. Esp. Pod. Mar-Abr 1995; 6(2): 63-76.

7.- **FABER, F. et al.** *Mobility of the first tarsometatarsal joint in relation to hallux valgus deformity: anatomical and biomechacical aspects.* Foot & Ankle Int. Oct 1999; 20(10): 651-656.

8.- **FERNANDEZ, M.; AZKARGORTA, X.** *Cuadernos de traumatología del deporte. Parte I: lesiones de la pierna, tobillo y pie.* Barcelona: Jims; 1994. Páginas 7-15.

9.- **GARCIA CARMONA, F.J.; JIMENEZ LEAL, R.; LAZARO MARTINEZ, J.L.; MORALES LOZANO, R.; MORENO DE CASTRO, M.** *Hallux abductus valgus. Etiología y patomecánica de la deformidad.* Rev. Esp. Pod. Jul-ago 1997; 8(5): 257-266.

10.- *Http: //www.interseg.it/fmh/halluxl.htm.*

11.- **HUNT, G.** *Fisioterapia del pie y tobillo.* Barcelona: Jims; 1990. Páginas 28-34.

12.- **JOHNSON, C.H.; CHRISTENSEN, J.C.** *Biomechanics of the first ray. Part I: the effects of the peroneus longus function: a three-dimensional kinematic study on a cadaver model.* J. Foot & Ankle Surg. Sep-Oct 1999; 38(5): 313-321.

13.- **KAPANDJI, A.** *Fisiología articular. Miembro inferior*. 5ª edición. Madrid: Editorial Médica Panamericana; 1997. Páginas 220-223.

14.- **KLEINRENSINK, G.J. et al.** *Lowered motor conduction velocity of the peroneal nerve after inversion trauma.* Med. Sci. Sports and Exc. 1994; 26(7): 877-883.

15.- **KONRADSEN, L.; RAVN, J.** *Ankle instability caused by prolonged peroneal reaction time*. Acta Orthop. Scand. 1990; 61(5): 388-390.

16.- **LAFUENTE SOTILLOS, G.** *Implicaciones mecánicas y funcionales de la patología del antepié.* Rev. Esp. Pod. Jul-Ago 1998; 9(5): 239-246.

17.- **LATABJET, M.; RUIZ LIARD, A.** *Anatomía humana*. 3ª edición. Tomo I. Madrid: Editorial Médica Panamericana; 1997. Páginas 865-866.

18.- **LOUWERENS, J.W.; VAN LINGE, B.; DE KLERK, L.; MULDER, P.; SNIJDERS, C.J.** *Peroneus longus and tibialis anterior muscle activity in the stance phase.* Acta Orthop. Scand. 1995; 66(6): 517-523.

19.- **MATSUSAKA, N.** *Control of the medio-lateral balance in walking.* Acta Orthop. Scand. 1986; 57: 555-559.

20.- **MIZEL, M. et al.** *Role of the peroneal tendons in the production of the deformed foot with posterior tibial tendon deficiency.* Foot & Ankle Int. May 1999; 20(5): 285-289.

21.- **MORENO DE CASTRO, M.** *Hallux limitus y hallux rigidus.* Rev. Esp. Pod. May-Jun 1996; 7(4): 185-193.

22.- **NETTER, F.** *Colección Ciba de Ilustraciones Médicas. Tomo 8.1. Sistema musculoesquelético: anatomía, fisiología y enfermedades metabólicas.* Barcelona: Masson-Salvat Medicina; 1990 (reimpresión 1993). Páginas 100-104.

23.- **PETERSON KENDALL, F.; KENDALL McKREARY; GEISE PROVANCE, P.** *Kendall´s. Músculos: pruebas, funciones y dolor postural.* 4ª edición. Madrid: Marban libros, S.L.; 2000. Páginas 4-6; 178-184; 203.

24.- **PLAS, F.; VIEL, E.; BLANC, Y.** *La marcha humana. Cinesiología dinámica, biomecánica y patomecánica.* Barcelona: Masson; 1984 (reimpresión 1996). Páginas 39-98.

25.- **PRATS CLIMENT, B.; VAZQUEZ AMELA, X.; VERGES SALAS, C.; VILA ESPINALT, R.** *Deformidad de hallux limitus y hallux rigidus. Tratamiento ortopodológico.* Rev. Esp. Pod. Ene-Feb 2000; 11(1): 35-40.

26.- **PRATS CLIMENT, B; VERGES SALAS, C.** *Alteraciones en inversión del antepié. Tratamiento ortopodológico.* Rev. Esp. Pod. Ene-Feb 1999; 10(1): 20-24.

27.- **SANCHEZ LACUESTA, J.J. et al.** *Biomecánica de la marcha humana normal y patológica.* Valencia: IBV; 1999. Páginas 34-69; 125-145.

28.- **SARIN, V.; ERICKSON, G.; GIORI, N.; BERGMAN, A.G.; CARTER, D.R.** *Coincident development of sesamoid bones and clues to their evolution.* Anat. Rec.(New Anat.). 1999; 257: 174-180.

29.- **SASTRE FERNANDEZ, S.** *Fisioterapia del pie. Podología física*. Barcelona: Publicacions Universitat de Barcelona; 1991. Páginas 25-30; 66-81.

30.- **SEIBEL, M.O.** *Función del pie.* Madrid: Ortocen; 1994.

31.- **TESTUT, L; LATABJET, A.** *Tratado de anatomía humana*. Tomo I. Barcelona: Salvat Editores; 1988. Páginas 441; 1154-1157.

32.- **THORDARSON, D.; SCHMOTZER, H; CHON, J.; PETERS, J.** *Dynamic support of the human longitudinal arch*. Clin. Orthop. 1995; 316: 165-172.

33.- **TRONO, M.; TUECHE, S.; QUINTART, C.; LIBOTTE, M.; BAILLON, J.M.** *Peroneus Quartus muscle: a case report and review of the literature.* Foot & Ankle int. Oct 1999; 20(10): 659-662.

34.- **WILLIAMS, P.; WARWICK.** *Anatomía de Gray*. 36ª edición. Tomo I. Madrid: Churchill Livingston; 1996. Páginas 667-668.

ENFERMEDAD DE FREIBERG: A PROPOSITO DE UN CASO

* AMARO MECO, Paula
** BERJILLOS FERNANDEZ, Araceli
**MALDONADO SOTO, Sonia
** OTERO ALVAREZ, Marta
* RAMOS BLANCO, Laura
* ROMERO VALVERDE, Elena

RESUMEN:

La enfermedad de Freiberg es la osteonecrosis o necrosis aséptica que afecta mayormente a la cabeza del segundo metatarsiano y que la mayoría de los autores atribuyen a microtraumatismos o sobrecarga. Para reparar esta necrosis el organismo pone en marcha un proceso de revascularización, reosificación y reasorción del hueso muerto, aunque deja secuela de artrosis en la articulación. En este artículo se describe su concepto, etiología, anatomía patológica, radiología y tratamiento; y por último se expondrá un caso clínico.

PALABRAS CLAVE:

Enfermedad de Freiberg o Kohler II. Osteonecrosis. Osteocondritis y osteocondrosis. Isquemia ósea.

ABSTRACT:

The Freiberg Infraction is the osteochondrosis or aseptic necrosis that mainly affects the second metatarsal head, and that the majority of the authors attribute to microtraumatism or overload. To repair this necrosi the organism initiates a process of revascularitation, reossification and reabsortion of the dead bone, although it leaves a sequel of arthrosis in the joint. In this article we describe the concept, etiology, the phatological anatomy, the radiology and the treatment; and finally we present a clinical case.

KEY WORDS:

Freiberg Infraction or Kohler II disease. Osteonecrosis. Osteochondritis or osteochondrosis. Osseus ischemia.

1. INTRODUCCION:

El término de enfermedad de Freiberg hace referencia a la osteocondrosis o necrosis aséptica que generalmente afecta a la cabeza del segundo metatarsiano, entendiéndose por necrosis aséptica un grupo de enfermedades que se caracterizan porque se produce la necrosis del hueso, pero en las que queda excluida la etiología infecciosa. Generalmente las necrosis afectan a un solo hueso y son unilaterales. Suelen aparecer en el período de crecimiento y en puntos del esqueleto sometidos a estrés. Son más prevalentes en deportistas.

2.CARACTERISTICAS:

Existen unas circunstancias que caracterizan esta enfermedad y que todos los autores coinciden en citarlas:

- Es más frecuente en la mujer que en el hombre en una proporción de 4 a 1.
- Suelen aparecer durante la segunda década de la vida, sobre todo entre los 16 y 20 años.
- Se asienta selectivamente a nivel de la cabeza del segundo metatarsiano, aunque puede aparecer también en 3° y 4° pero con menos frecuencia y mucho más raro en 1°.
- La enfermedad durante los primeros años puede ser totalmente asintomática, siendo mucho más demostrativa la radiología que la clínica. Es muy frecuente que las molestias aparezcan años más tarde, cuando se presenta el proceso artrósico en la articulación metatarsofalángica.

1. ANATOMIA PATOLOGICA:

Viladot propone lesiones a 3 niveles:

* *Podóloga Interna de la Clínica Universitaria de Podología.*
** *Diplomada en podología.*

- Cartílago: presenta un espesor disminuido e irregular, sustituido en ciertos tramos por tejido conjuntivo.
- Hueso: aparece más esponjoso, con trabéculas atróficas. Se encuentran zonas necrosadas en las que las trabéculas óseas aparecen fragmentadas. Los espacios celulares se hallan ocupados por tejido fibroso o de granulación.
- Vasos del periostio y cápsula articular: existe un engrosamiento de la íntima y de la media, lo que provoca una obliteración casi completa de estos.

During ha encontrado porciones óseas con médula ósea revestidas de cartílago.

Kapping afirma que casi toda la articulación se halla constituida por tejido condroide.

Young ha encontrado necrosis y degeneración del cartílago.

2. ETIOPATOGENIA:

La etiología de esta enfermedad es desconocida y existen varias hipótesis:

- Enfermedades sistémicas:

Discrasia sanguíneas, pancreatitis, gota, arteriscleroSis, Cuhsing, administración local o sistémica de medicamentos.

- Traumatismos y microtraumatismos:

Lesiones infantiles(luxaciones; fracturas) que evidencian una epifisitis; epifisitis también posible en el adulto por un traumatismo directo o microtraumatismos repetitivos(teoría Kohler).

Duvries aclara el origen de este traumatismo, basado en la presión mantenida cuando el 2° metatarsiano es más largo, y cuando el nódulo epifisario en el estadio de maduración se debilita por la presión que ejerce sobre la epífisis la base falángica durante la fase de propulsión; cuadro que se agrava con un zapato corto.

Estudios experimentales realizados por Braddock indican que la articulación en desarrollo es más vulnerable a traumatismos. Según Trott el traumatismo directo no aparece con la suficiente frecuencia como para considerarlo factor etiológico, sin embargo los microtraumatismos juegan un papel mucho más importante.

- Infecciones:

Ombredanne defiende la osteomielitis y Mercado mantiene que la causa es bacteriana mitigada.

Denis ha presentado 2 casos en los que aparece la enfermedad de Freiberg asociada a una periostitis: una streptocócica y una sifilítica.

- Alteraciones biomecánicas:

Mc Glamry, Bastos, Hohmann, Lang y otros son defensores de esta teoría de sobrecarga.

Por el contrario; Viladot y cols no son partidarios de esta teoría por una serie de razones:

1. Cuando se sobrecarga el 2° metatarsiano el máximo de fuerza se origina a nivel de la diáfisis y nunca a nivle de la epífisis.
2. También echa por tierra la teoría de la insuficiencia del primer radio, argumentando que en la mayor parte de los casos no aparecían signos de fallo del 1° metatarsiano.

- Necrosis avascular. Isquemía ósea:

Axhausen afirma que la lesión obedece a una isquemia epifisaria producida por una compresión mecánica de las arterias que irrigan la diáfisi y si esta presión se mantiene, originaría lesiones orgánicas en las mismas con la consiguiente necrosis de la cabeza metatarsal. Transcurridos unos años aparecería un tejido de granulación que traería un nuevo aporte vascular, que reconstruiría la epífisis, aunque dejando como secuela una artrosis metatarsofalángica.

5. CLINICA:

- Dolor selectivo en la cabeza metatarsal a la palpación y durante la marcha. No suele molestar en reposo.
- Edema local.
- Limitación a la flexo-extensión.
- Se palpa un engrosamiento de la cabeza afectada.
- En general la impresión es que el antepié está más grueso.

3. RADIOLOGIA:

Se distinguen 4 estadíos clínicos y radiológicos:

1. Estadio inicial: hay un ensanchamiento del espacio articular con derrame articular y discreta tumefacción en el dorso del metatarsiano. El paciente refiere dolor pero no hay afectación de la cabeza metatarsal. La radiología es negativa pero el escáner es positivo. En esta fase la lesión puede desaparecer sin dejar secuelas.
2. La lesión se visualiza radiológicamente.
3. Aplastamiento de la cabeza: la cabeza del metatarsiano se aplana y se ensancha, la diáfisis se ensancha y el cortex se engruesa. El espacio articular se ve aumentado. La cabeza adquiere forma de copa.
4. Fase de resolución: radiológicamente se aprecia artrosis tanto de la cabeza metatarsal como de la falange. Aparece dolor intermitente. El espacio articular se estrecha. En algún caso se observa inversión de las superficies articulares, haciéndose la base de la falange redondeada y la cabeza del metatarsiano cóncava.

7.PRUEBAS COMPLEMENTARIAS:

A parte de la radiología hay otras pruebas como son:

- Escáner: es positivo en las primeras fases cuando la radiografía es negativa.

- Xerografía: con este sistema se evalúa el estado metabólico del hueso directamente.
- Ganmagrafía ósea: proporciona una imagen de hipercaptación muy intensa y ayuda a valorar la sintomatología.
- Densitometrías óseas en el antepié: no es prueba diagnóstica pero ayuda a conocer el estado del hueso.
- Resonancia magnética nuclear: se observa una disminución de la señal en el hueso necrosado.
- Artroscopia.
- Otros métodos: presión intramedular, arteriografía o termografía son menos específicas.

8. TRATAMIENTO:

8.1. Tratamiento conservador:

- En fases agudas:
  - Analgésicos sistémicos.
  - Reposo de la extremidad y movilización suave del dedo para favorecer la circulación.
- En fases intermedias:
  - Plantillas de descarga metatarsal.
  - Fisioterapia: onda corta o similares.
  - Antiflogísticos sistémicos e infiltraciones intraarticulares.

8.2. Tratamiento quirúrgico:

- En adolescentes no están indicadas las intervenciones agresivas. En el servicio de cirugía ortopédica de Barcelona se ha practicado con éxito una mínima intervención por vía dorsal, efectuando múltiples perforaciones muy finas que atraviesan la cabeza metatarsiana, con la intención de favorecer la revascularización de la zona.
- Simple resección de la cabeza metatarsal(Cambell, Kellikian) pero tiene el inconveniente de que rompe el arco metatarsal y para solucionarlo Lelievre propone una resección del resto de cabezas y Kellikian realiza una sindactilia del 2° y 3° dedo.
- Otros autores proponen endoprótesis de silicona.
- Toilette articular(Duvries, Bragard y Viladot). Es la técnica más defendida actualmente y consiste básicamente en eliminar la exóstosis de la cabeza y base de la falange para que de esta forma el dedo obtenga todo su rango de flexo-extensión.

9. CASO CLINICO:

9.1. Anamnesis:

Paciente de 20 años de edad y sexo femenino que acude a consulta el 6 de abril de 200 presentando un dolor localizado a nivel de la 2° articulación metatarsofalángica del pie izquierdo de un año aproximadamente de evolución.

El dolor es punzante, no irradiado, de carácter mecánico que se desencadena principalmente al hacer ejercicio físico, al ponerse de puntillas y con zapatos de tacón alto, y se alivia con el reposo. El dolor se localiza en el 2° dedo de forma generalizada, pero más acentuado a nivel dorsal. El dolor empezó cuando tenía 13 años, duró unos 2 años y ha vuelto a parecer desde hace un año, desde que comenzó a practicar aeróbic pero con mucha menos intensidad que entonces.

Como antecedentes personales se trata de una estudiante y hace deporte con frecuencia desde la infancia. Actualmente realiza footing 3-4 veces/semana, aeróbic 2 veces/semana y natación esporádicamente.

Como antecedentes podológicos de interés refiere haber sufrido varios esguinces de tobillo y refiere sobrecargas frecuentes del tibial anterior cuando camina rápido. Se le diagnosticó el Freiberg a los 13 años, para lo cual el traumatólogo le prescribió unas plantillas que llevó durante un año y medio aproximadamente y con las cuales el dolor desapareció.

El calzado con el que acude a consulta es un botín acordonado de unos 3 centímetros de tacón y con unas buenas características. Utiliza zapatillas deportivas única y exclusivamente para hacer deporte. El desgaste lo realiza por la parte posteroexterna de tacón y puntera.

9.2. Exploración física:

En bipedestación en una visión anterior se observa la coloración de la piel y la vascularización normales, los pulsos pedio y tibial posterior son permeables. El canón de los dedos es egipcio. El ángulo de Fick está disminuido y presenta tibias varas. Las rótulas son paralelas.

En una visión medial se observa un ALI ligeramente aumentado tanto en carga como en descarga y el apoyo global del pie es en supinación.

En una visión posterior se observa un relieve del tendón de Aquiles marcado y una desviación de talón de 0° en el pie izquierdo y 2° de varo en el derecho. Presenta genu varo, los huecos popliteos están normales y los pliegues son simétricos.

Fig. 1

Fig. 2

Con la paciente en sedestación a la exploración de la movilidad articular se observa una limitación a la eversión de la ASA y una inversión compatible con la normalidad en ambos pies, existe limitación a la inversión de Chopart también bilateralmente. Se aprecia limitación a la flexión dorsal del 1° radio muy acentuada en el pie izquierdo. Existe crepitación a la movilización de la 2° articulación metatarsofalángica del pie izquierdo, refiriendo la paciente molestia a la palpación a este nivel. Se evidencia prominencia dorsal en la 2° articulación metatarsofalángica del pie izquierdo al hacer flexión plantar de las articulaciones con un aumento del espacio articular a la palpación.

Fig. 3

Con la paciente en sedestación y la rodilla flexionada y neutra se mide la proyección y ésta está alterada por una torsión tibial interna, y esto se evidencia al sentar la paciente con los pies colgando y observar que los pies quedan mirando hacia adentro.

Fig. 4

Fig. 5

En decúbito supino sobre la camilla se aprecia una disminución de la flexión dorsal del tobillo tanto con la rodilla en flexión como en extensión tras neutralizar la subastragalina. Con la rodilla flexionada 90° neutralizando la subastragalina se aprecia un antepié neutro con respecto al retropié.

9.3. Pruebas complementarias:

- Fotopodograma:

  - Contorno interno convexo más acentuado en el pie izquierdo a nivel del escafoides(por tejido graso) y externo cóncavo a nivel de Chopart.
  - Huella excavada de 1° más acentuada en el pie izquierdo.
  - Ligera supinación del retropié.
  - Supinación del antepié (mayor apoyo a nivel de la cabeza del 5° metatarsiano)
  - Disminución del apoyo del pulpejo del 2° dedo (más en el pie izquierdo).

- Podoscopio:

  - Imagen similar a la del fotopodograma.

Fig. 6

Fig. 7

- Radiodiagnóstico:

La paciente aporta una radiografía dorso- plantar y oblicua del pie izquierdo de 1993 en las que todavía no se observaban cambios en la cabeza del 2° metatarsiano, pero sin embargo si daba sintomatología dolorosa.

Se le realizan radiografías dorso-plantares y laterales de ambos pies en carga en las que se observó:

- Lateral:

  - subastragalina(visualización clara de cuboides y del seno del tarso).
  - Signos compatibles con supinación del antepié (visualización del 5° metatarsiano).

- Dorso-plantar:

  - Fusión de las falanges medias y distales del 5° dedo en ambos pies.
  - 5° dedo rotado en varo bilateralmente.
  - Sesamoideos mediales en posición 2.
  - Sesamoideo en la cabeza del 5° metatarsiano de forma bilateral.
  - Diástasis entre 1° metatarsiano y II cuña bilateral.
  - Esclerosis subcondral en la base de la falange proximal del 2° dedo del pie izquierdo.
  - 2° cabeza metatarsal del pie izquierdo ensanchada y con aumento de densidad ósea y con imágenes de atrapamiento compatibles con la enfermedad de Freiberg.
  - Superposición de las bases de los metatarsianos y del astrágalo con respecto al calcáneo compatibles con supinación en ambos pies.

Fig. 8

Fig. 9

Fig. 10

Fig. 11

- Informe goniométrico:

Fig. 12

Fig. 13

- Análisis de la marcha:

La paciente presenta una marcha inestable(se le vuelcan los pies hacia fuera). El apoyo del pie en supinación en todas las fase de la marcha: el contacto de talón lo realiza en supinación, en el apoyo medio hay poco descenso del astrágalo y el despegue digital lo realiza básicamente con el borde externo. Los pasos son cortos . el ángulo de Fick está disminuido presentando una marcha en aducción más acentuada en el pie izquierdo.

9.4. Juicio diagnóstico:

Los signos clínicos y radiológiocs hallados son compatibles con: osteocondrosis de la cabeza del 2° metatarsiano o enfermedad de Freiberg.

En el caso de esta paciente nos encontraariamos en un estadio 2-3, ya que aunque el dolor no es muy intenso la cabeza no tiene el aspecto típico en forma de copa que caracteriza al estadio 3, sino que la imagen se corresponde más bien con un estadio 2(ligero hundimiento de la porción distal de la cabeza con zonas con aumento de densidad ósea).

Fig. 14

9.5. Tratamiento:

Se recomienda:

- Ortesis plantar termoconformada de EVA en ambos pies con las siguientes piezas:

- ALI y ALE fisiológicos de densidad media.
- Barra retrocapital de densidad media con máxima altura en 2° metatarsiano(8mm).
- Cazoleta media reforzada para dar estabilidad.

- Terapia física:

- En las fases de dolor agudo se aconseja guardar reposo y colocación de un vendaje funcional adhesivo. Asimismo se recomienda la realización de baños alternantes frío-calor comenzando con agua caliente y después fría(dos de caliente por uno de fría) 3 veces cada una durante 12 minutos.
- Ultrasonidos subacuáticos unidos a movilizaciones suaves y activas.
- Cinesiterapia de las articulaciones de mediopié y antepié.

- Calzado:

- No usar zapatos con tacón elevado.
- Horma lo más recta posible.
- Contrafuerte resistente.
- Que sea alto de pala y puntera.
- Que sea acordonado(u otros elementos de sujeción).
- Que tenga cambrillón.
- Suela flexible e indeformable.

BIBLIOGRAFIA

1.- **CONSENTINO R.** *Mienbros inferiores: semiología con consideraciones clínicas y terapeúticas*. Buenos Aires: El Ateneo; 1992.

2.- **GAMBLE FO, YALE I.** *Clinical foot roentgenology.* 2° edición. Nueva York: Robert E Krieger Publishing Company; 1978.

3.- **LELIEVRE J, LELIEVRE JF**. *Patología del pie.* 4° edición. Barcelona: Masson; 1993

4.- **MERCADO OA.** *Atlas de cirugía del pie: Vol I: Cirugía del antepié*. Madrid: Federación Española de Podólogos; 1995.

5.- **MARTOS MEDINA D.** *Osteonecrosis de la cabeza del segundo metatarsiano*. rev Esp de podología. Vol IX. N°4.1998. PP 169-179.

6.- **MONTAGNE J, CHEVROT A, GALMICHE JM.** *Atlas de radiología del pie*. Barcelona: Masson; 1984.

7.- **MORENO DE LA FUENTE JL, CATENA TOLEDANO M.** *Osteocondritis en el pie: generalidades y su importancia en el deportista.* Rev Esp de Podología. Vol VIII. N°1. 1997. PP 13-25.

8.- **REGNAULD B.** *The foot: pathology, aetiology, semiology, clinical investigation and therapy*. Berlín: Springer-Verlag; 1986.

9.- **VILADOT A SR, VILADOT A JR.** *Patología del antepié*. 3° edición. Barcelona: Ediciones Toray; 1984.

10.- **VILADOT A.** *Quince lecciones sobre patología del pie*. Barcelona: Ediciones Toray; 1989.

11.- **ZWART MILEGO JJ.** *Osteonecrosis de la cabeza de los metatarsianos*. Jano. N°1216. 1997. PP 57- 64.

Grandes Estrenos

SLIMER

Plantillas de Silicona EXTRA FINAS.
Muy delgadas. Talla única. Reducción del dolor en antepie y talón. Descanso.

VERSIL

Mezcla de siliconas especiales, con aceites minerales.
Ideal para DESCARGAS, ALMOHADILLADOS y en el tratamiento de VERRUGAS PLANTARES.

Histofreezer®

Agente crioterapéutico para el tratamiento de verrugas.

- Tan efectivo como el Nitrógeno líquido
- Bajo coste por tratamiento.
- Indoloro.

Pinky Gel

Pinky, de suave tejido elástico con una plantilla de GEL en su interior.
Disponible en 4 tallas.
Pie diabético. Pies dolorosos y delicados.

Herbitas
Productos Herbitas, S.L.

VALENCIA (Spain) • Tel.: 96 362 79 00 • Fax: 96 362 79 05 • http://www.herbitas.com • E-mail: herbitas@retem

RELAXBEL CREMA
Relajante y descongestiva
RELAXBEL SOLUCION
En envase pulverizador

- Mejora la microcirculación periférica.
- Reduce el cansancio y edemas en piernas y pies.
- Evita la formación de varices.
- Relajante post-deportivo.

LENSABEL CREMA
Hidratante y nutritiva

- Grietas por resecamiento
- Descamación en piernas y pies
- Cualquier problema de deshidratación dérmica.

BELENSA TALCO
Antitranspirante secante

- Hiperhidrosis
- Bromhidrosis
- Evita irritaciones mecánicas.
- Basta espolvorear el calzado.
- Absorbe sudor y mal olor.
- De amplio uso en el deporte.

BELENSA
ANTITRANSPIRANTE SPRAY
ANTITRANSPIRANTE CREMA
Antitranspirante, desodorante

- Hiperhidrosis
- Bromhidrosis
- Corrige alteraciones dérmicas debidas a la sudoración.
- Regula la transpiración.
- Con acción bactericida.

Lensa

Laboratorio de Especialidades Nacionales, S.A.
LENSA - c/. Potosí, 2 - 08030 Barcelona - Spain

REVISTA ESPAÑOLA DE PODOLOGIA

2.ª EPOCA / VOL. XII / NUM. 5 / JULIO - AGOSTO 2001

FEDERACION ESPAÑOLA DE PODOLOGOS

Ctra. Sant Boi, Km 2,8
08620 SANT VICENÇS DELS HORTS
(Barcelona)

CORREO A: Apartado, 12
Teléfono : 936 768 620
Telefax : 936 768 596

Para la **HIGIENE, CONFORT Y CUIDADO** de los pies

HIGIENE

PEUSEK - baño
Tratamiento **Antitranspirante** en polvo, mediante pediluvio.

SIN OLOR
SIN SUDOR

PEUSEK - hydro
Vaporizador líquido sin gas, **Antitranspirante**, para uso habitual.

SIN OLOR

PEUSEK - express
Desodorante en polvo, para calzado y pies.

CONFORT

SIN FATIGA

PEUSEK - Arcandol
Vaporizador líquido sin gas, **Refrescante-Tonificante**.

CUIDADO

SIN ASPEREZAS

PEUSEK - crem
Crema **Hidratante-Suavizante**, contra las durezas, callosidades y talones agrietados.

PRODUCTOS DE VENTA EN FARMACIAS

PEUSEK, S.A., ofrece a los **PODÓLOGOS**, el suministro gratuíto de:
Carnets para citas a pacientes y Bolsas papel para plantillas. Solicítelos por teléfono, fax o al Apartado de Correos.

SPLENDID®
SPECIAL SHOES
MADE IN SPAIN

CALZADOS ESPECIALES PARA PIES ESPECIALES



El calzado más cómodo durante más horas.

Aceptan: PLANTILLAS, DEDOS GARRA, JUANETES, PIES EXTRA-ANCHOS.

CALZASALUD®
Calzados especiales para pies delicados.

Calzados de Señora y Caballero

SUPERCOMODOS

disponibles en 3 anchos diferentes.

Calzamos todo tipo de:

- **Juanetes.**
- **Dedos garra, montados, etc.**
- **Pies doloridos.**
- **Pies extra anchos.**
- **Plantillas.**

SECCIONES ESPECIALES PARA:

- **Camareros/as**
- **Personal Sanitario**
- **Diabéticos**
- **Personal Religioso**

ATENDEMOS LAS INDICACIONES DE LOS SEÑORES PODÓLOGOS.

C/. García de Paredes, 26
28010 MADRID • Tel. **914 476 614**

C/. Pedro III "El Grande", 38
46005 VALENCIA • Tel. **963 737 793**

C/. Jussepe Martínez, 4 (semiesq. Alfonso I)
50003 ZARAGOZA • Tel. **976 290 585**

RELAXBEL CREMA
Relajante y descongestiva
RELAXBEL SOLUCION
En envase pulverizador

- Mejora la microcirculación periférica.
- Reduce el cansancio y edemas en piernas y pies.
- Evita la formación de varices.
- Relajante post-deportivo.

LENSABEL CREMA
Hidratante y nutritiva

- Grietas por resecamiento
- Descamación en piernas y pies
- Cualquier problema de deshidratación dérmica.

BELENSA TALCO
Antitranspirante secante

- Hiperhidrosis
- Bromhidrosis
- Evita irritaciones mecánicas.
- Basta espolvorear el calzado.
- Absorbe sudor y mal olor.
- De amplio uso en el deporte.

BELENSA
ANTITRANSPIRANTE SPRAY
ANTITRANSPIRANTE CREMA
Antitranspirante, desodorante

- Hiperhidrosis
- Bromhidrosis
- Corrige alteraciones dérmicas debidas a la sudoración.
- Regula la transpiración.
- Con acción bactericida.

Lensa

Laboratorio de Especialidades Nacionales, S.A.
LENSA - c/. Potosi, 2 - 08030 Barcelona - Spain

REVISTA ESPAÑOLA DE PODOLOGIA

ORGANO DE LA FEDERACION ESPAÑOLA DE PODOLOGOS

SUMARIO

TEMAS A REVISION

ESTUDIO DE LA BIOMECANICA DEL CICLISTA. REPERCUSIONES PODOLOGICAS 297

CALZADO Y ORTESIS 284

ORIGINALES

ANALISIS DEL GESTO DEPORTIVO EN LA CARRERA DE VELOCIDAD. CONCLUSIONES PODOLOGICAS 291

PROGRAMA DE SALUD PODOLOGICA EN LA PRIMERA INFANCIA. IMPLANTACION, ACTIVIDADES Y RESULTADOS 286

PROTOCOLO DE EXPLORACION EN GUARDERIAS INFANTILES. RESULTADOS 279

SESIONES CLINICAS U.C.M.

TRATAMIENTO DE ULCERA ISQUEMICA EN PACIENTE DIABETICO 307

CONSULTA DIARIA / CASOS PRACTICOS.

TRATAMIENTO ORTOPODOLOGICO EN INJERTO DE TALON. CASO CLINICO 301

FASCITIS PLANTAR. CASO CLINICO 271

PIE POLIOMIELITICO. CASO CLINICO 274

Pie poliomielítico: caso clínico.

Sesión clínica: tratamiento de úlcera isquémica en paciente diabético.

PORTADA

PORTADA: PIE RELICARIO DE SANTIAGO. NAMUR (BELGICA), COUVENT DES SOEURS DE NOTRE - DAME, TRÉSOR D'HUGO D'OIGNIES (FOTO: M. H. PIRON, NAMUR)

REVISTA ESPAÑOLA DE PODOLOGIA

ORGANO DE LA FEDERACION ESPAÑOLA DE PODOLOGOS

Vehículo creado para promover y reforzar las relaciones entre los profesionales podólogos de España y divulgar los trabajos, comunicaciones, avances, noticias y todo lo relacionado o de interés para el podólogo y la Podología.

DIRECTOR
José Valero Salas

SUBDIRECTOR
Juan Antonio Moreno Isabel

REDACTOR JEFE
Manuel Moreno López

CONSEJO DE REDACCION
José Claverol Serra
Evaristo Rodríguez Valverde
Luis Martínez Gómez
Julio Escalante Rivas
José Luis Salcini Macías
Miguel Hernández de Lorenzo Muñoz
Elías D. González Pérez

CONSEJO DE ADMINISTRACION

Presidente
José Andreu Medina

Vicepresidente
José Valero Salas

Secretario General
Manuel Moreno López

Administrador General
Claudio Bonilla Sáiz

Consejeros
Juan Antonio Moreno Isabel
Sindulfo Iglesias Llaneza

COMISION CIENTIFICA

Guillermo Lafuente Sotillos
Montserrat Marugán de los Bueis
Alvaro Ruiz Marabot
Bernat Vázquez Maldonado
Pedro M. Galardi Echegaray
Luis J. Garcés Gallego
Carolina Alonso Montero
José Ramos Galván
Luis Martínez Camuña
Manuel Moreno de Castro
José Luis Lázaro Martínez
Francisco Javier García Carmona
Antonio Córdoba Fernández

AVISOS: La Redacción no se hace responsable de los contenidos de los artículos publicados en la Revista Española de Podología, de los cuales se responsabilizan directamente los autores que los firman.

La Redacción se reserva el derecho de reimprimir los originales ya publicados, bien en la propia R.E.P. o en otras publicaciones de su incumbencia.

Queda prohibida la reproducción total o parcial de los trabajos publicados, aún citando su procedencia, sin expresa autorización de los autores y la Redacción.

Redacción: San Bernardo, 74 - Tel. 91 531 50 44
Fax: 91 523 31 49 - 28015 MADRID

Impresión: RAYDA, S.L. - Fuendetodos, 14-16
Tel. / Fax: 91 463 16 12 - 28047 MADRID
Depósito Legal: B-21972-1976
ISSN-0210-1238. N.º de SVR-215

FASCITIS PLANTAR. CASO CLINICO

* VILLALBA STROECKER, Enrique

1.- RESUMEN

A través del estudio de un paciente que padece fascitis plantar se pretende en el presente trabajo hacer una pequeña revisión sobre la patología. Asimismo describimos los pasos conducentes a la resolución del caso clínico.

2.- PALABRAS CLAVE

Fascitis plantar, prono-supinación, resorte, palanca, equilibrio, mediopié, elementos plantares.

3.- INTRODUCCION

Etimológicamente el vocablo fascitis proviene de fasces (haz), que es una insignia que llevaban los cónsules romanos con una especie de varillas apiñadas en unión.

La filología confirma los hechos reales observados en la sala de disección; es constatable la cohesión existente al corte de este tejido conjuntivo.

La función de conexión de tejidos es la característica esencial de este elemento (Tejido conectivo), su estructura microscópica son las fibras conjuntivas; la parte no estructurada es la sustancia fundamental amorfa.

En la fascia plantar predominan las fibras de sustancia colágena agrupadas en disposición paralela formando haces.

Estas características son idóneas para formar parte de la cadena cinética que es el sistema calcáneo aquíleo plantar.

4.- ONTOLOGIA DE LA FASCITIS PLANTAR

Es la inflamación del origen de la fascia plantar en la tuberosidad medial del calcáneo, cursando con algias y a veces irradiando a la planta.

El dolor aparece a veces de forma súbita al levantarse de la cama o tras horas de reposo, traumatismo y mal calzado. El paciente refiere disminución de los síntomas tras un proceso de calentamiento pudiéndose incrementar el dolor tras la deambulación y artostatismo prolongados.

5.- ETIOLOGIA

1.- Factores biomecánicos, Ej. Pronación

2.- Metabólicos, Ej. Gota

3.- Inmunológicos, Ej. LES

4.- Infecciosa

5.- Neoplástica, Ej. Espolón de calcáneo

6.- Neurológicas

7.- Traumáticas, Ej. Fractura de la cortical del espolón

8.- Pérdida del panículo adiposo plantar

6.- CASO CLINICO. EXPLORACION

Paciente, varón joven de 35 años, acude por molestias en el recorrido de la fascia, algias se prolongan 7 meses. No hay hallazgos relevantes en la exploración neurológica y muscular y tampoco los antecedentes médico quirúrgicos son significativos en este caso.

A la vista de esto nos centramos en la observación dinámica y estética del pie.



Fig. 1 Visión del patrón utilizado para la confección del soporte plantar. Respeta la formula del paciente y sigue la morfología del borde interno y externo del pie.

* *Podólogo*
CORRESPONDENCIA: C/. Murcia, 27 - At. B.- 03005 Alicante.

Fig. 2 Adaptación del patrón al pie con técnica en directo.

El pie es cavo estructuralmente, la pedigrafía omite el borde externo y la máxima presión es medial, funcionalmente se trata de un pie valgo.

Estéticamente el talón se desvía en valgo de la línea de Helbing en sendos pies más marcado en el pie derecho que además daba algias.

Tanto pie izquierdo como derecho entran en valgo dinámicamente al contactar el talón y el suelo.

La fase de apoyo total hace que la pronación se acentúe mas en el mediopié derecho. En ambos el despegue se hace por el mismo radio.

El movimiento helicoidal es más armónico en el pie izquierdo clínicamente silente. El equilibrio palanca resorte y dicho de otra forma la prono-supinación está mas alterada en el pie derecho, precisamente el que da dolor.

7.- TRATAMIENTO Y OBJETIVOS

Los objetivos principales son dar mas superficie de apoyo al pie, destensionar la fascia y contener el movimiento del mediopié y conseguir una marcha armónica e indolora.

Fig. 3 Adaptación remarcando la inserción de la fascia plantar en el soporte. encapsulamos los salientes óseos. especial atención al elemento estabilizador central desde las cabezas metatarsales-retracapital al talón, esta zona es fielmente adaptado al pie.

Lógicamente al incrementar la extensión de apoyo del pie vamos a evitar sobrecargas puntuales dado que la presión va a ser "diluida".

Además del objetivo anterior, al moldear el soporte plantar buscamos otras finalidades. Para conseguir este fin relajamos el sistema calcáneo aquileo plantar, para esto vamos a colocar bajo el hueco poplíteo un cojín que va a destensionar, el sistema citado arriba. Vamos a obtener un soporte plantar con la fascia relajada lo que nos ayudará a que el paciente no sienta en tensión las estructuras anatómicas dolorosas. Especial mención aquí para el elemento estabilizador central (va desde la inserción de la fascia hasta detrás de las cabezas metatarsales respetando y siguiendo la formula metatarsal de nuestro paciente) que va a ser el que apuntale la bóveda plantar destensionando la zona anatómica dolorosa.

Nuestro tratamiento se limita a descargar el mediopié, no obstante podríamos haber rellenado la parte central del soporte, a saber, elemento estabilizador dándole un leve carácter supinador, insinuandolo para no cargar en demasía el borde externo del pie con el consiguiete peligro de esguinces de ligamento lateral externo del tobillo. Aclarar que este relleno seria plantar al soporte y el carácter supinador se daría con un leve pulido del borde externo de la plantilla.

Fig. 4 Con el paciente sobre el podoscopio, visión coronal posterior del tratamiento.

Como colofón al tratamiento nos proponemos una marcha armónica y la reducción del dolor.

Los materiales que utilizamos son resinas de poliéster, este material se fusiona fácilmente y a bajas temperaturas, 70°. La elección de este material va a permitir que cumplamos los objetivos de tratamiento además de respetar en gran medida el movimiento del pie. Si hubiéramos elegido un termoplástico rígido, tipo polipropileno, ortholen, subortholen, es posible que también hubiéramos conseguido nuestros objetivos de tratamiento, no obstante las resinas tienen una capacidad de amortiguación mayor a nivel del borde interno de pie y corremos menos peligro de sobrecargar los radios centrales que con otro material con menos capacidad de resorte.

Este tipo de material (resinas) tiene además la cualidad de ocupar poco espacio al reducirse el grosor de nues-

Fig. 5 Visión frontal posterior estática. El tratamiento neutraliza el valguismo de retropié del paciente.

tro tratamiento a un par de milímetros si no utilizamos revestimientos tipo e.v.a., y poco mas si lo utilizamos.

Las virtudes enumeradas hacen que este tipo de materias sea de elección para nuestra opción terapéutica.

8.- DIAGNOSTICO: FASCITIS PLANTAR

CONCLUSION

El tratamiento realizado con técnica en vacio es totalmente individualizado y exitoso en cuanto a la remisión del dolor que en un mes ha desaparecido.

Nuestra manera de trabajar hace que regulando el movimiento la prono-supinación no sea tan brusca.

Cuando la pronación excesiva del mediopié hace que se pierda fuerza de propulsión apuntalamos la bóveda plantar con estabilizador central y así no negamos al antepié su capacidad de palanqueo.

BIBLIOGRAFIA

1.- **CESPEDES CESPEDES, T., DORCA COLL, A., PRATS CLIMENT, B., SACRISTAN VALERO, S.,** *Bases Biomecánicas de la Ortesis Funcional*. Revista Española de Podología, 2ª época, vol. 1, nº 4.

2.- **CUEVAS GOMEZ, R., DORCA COLL, A., CESPEDES CESPEDES, T., SACRISTAN VALERO, S.,** *Ortesis Funcional.* Revista Española de Podología, 2ª época, vol. 1, nº 4.

3.- **FENEIS, H.,** *Nomenclatura anatómica ilustrada*, Barcelona, 1989 Salvat.

4.- **JUNQUEIRA, L.C. et Carneiro, S.,** *Histología básica*, Barcelona, 1987 Salvat.

5.- **ORTS LLORCA**, *Anatomía Humana*, tomo I, Barcelona, 1987 Ed. Científico-médica.

6.- **PLA, W.,** *Atlas de Anatomía*, Barcelona, 1991, Omega.

PIE POLIOMIELITICO: CASO CLINICO

DUEÑAS MORENO, Juan
BENHAMU BENHAMU, Salomon
CAÑUELO GONZALEZ, Juan Alberto
GONZALEZ UBEDA, Rafael

RESUMEN:

Con este articulo queremos desde la universidad de Sevilla, dar muestra de uno de los casos de poliomielitis que venimos tratando en nuestra Clínica Podológica Universitaria.
Daremos unas nociones básicas sobre la poliomielitis en lo referido a su epidemiología, elaboración de la vacuna y su administración, así como la forma en la que esta enfermedad afecta a las extremidades inferiores, particularizándolo en un caso.
Pondremos en conocimiento el papel que desempeña el podólogo ante esta enfermedad para que nos sirva como referente para situaciones similares. Sirva como ejemplo del protocolo que se sigue en el área de ortopodología de la escuela de Sevilla sobre este tipo de pacientes.

PALABRAS CLAVE:

POLIOMIELITIS, PARALISIS FLACIDA, HEINE MEDIN

Introducción:

La polimielitis es una enfermedad ocasionada por el poliovirus. Es una de las enfermedades a las que la ciencia ha vencido con creces con el uso de las vacunas.

Hasta principios de los años sesenta se dieron numerosos casos en España, habiendo incluso un elevado índice de mortalidad. Sin embargo se produce un importante punto de inflexión en la evolución de la enfermedad debido al descubrimiento por parte de Sabin y sus colaboradores de la vacuna, a partir del virus atenuado, siendo evidentes los efectos que ello tuvo en la salud de la población.

El número de afectados fue disminuyendo hasta que a principios de los años ochenta la enfermedad queda prácticamente abolida, aunque posteriormente se produjeran algunos casos aislados.(Fig. 1)

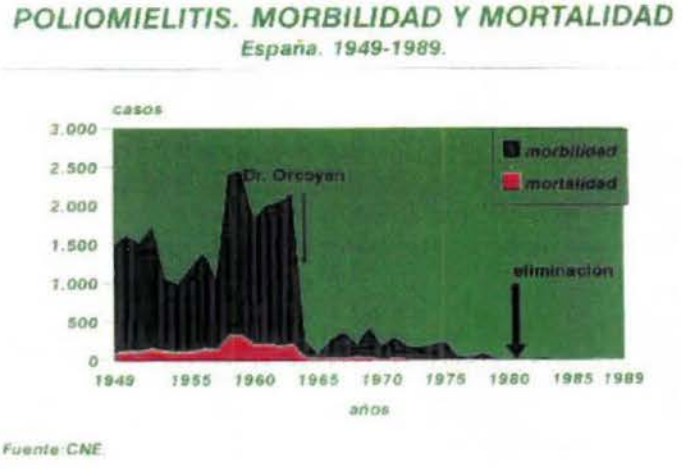

Fig. 1

Para la completa abolición de la enfermedad, la O.M.S. cuenta, hoy en día, con tres estrategias fundamentales:

- Alcanzar y mantener altas coberturas de inmunización
- Detección de la circulación del poliovirus salvaje.
- Vigilancia de las parálisis flácidas agudas.

Con todo esto lo que nos interesa a los podólogos es, principalmente, la de tratar las secuelas que la polio dejó en aquellos pacientes afectados con anterioridad a los años sesenta.

El papel a desempeñar en la clínica ante este tipo de paciente, debe siempre ir encaminado hacia la prevención:

- Prevención primaria:

• Encaminada a la recomendación de la vacuna, así como de un correcto seguimiento del plan vacunacional seguido.

COORDINADOR: D. GUILLERMO LAFUENTE SOTILLOS.
CORRESPONDENCIA: C/. San Isidro, 18 - 1º Pozoblanco (Córdoba).

- Prevención terciaria:

  • Rehabilitación de las parálisis flácidas actuando dentro de un equipo multidisciplinar.

  • Tratamiento de secuelas, siendo este el campo en el que el podólogo valiéndose de todos los recursos ortóticos conocidos debe instaurar un tratamiento paliativo- conservador con el fin de mejorar la calidad de vida del paciente.

Protocolo de exploración

Desarrollamos el protocolo que seguimos en nuestra escuela, el cual consta de una serie de apartados:

- Historia clínica: Siempre es importante hacer una buena historia, sin embargo en estos casos puede incluso servirnos de guía para llegar a un buen diagnóstico debido a las peculiaridades con las que la enfermedad se presenta.
- Exploración articular: Cuantificaremos el grado de deformidad y la funcionalidad que el paciente conserva, teniendo esto en cuenta a la hora de instaurar el tratamiento.
- Balance muscular: En pacientes poliomielíticos es la afectación más importante, siendo mas o menos amplia dependiendo de la altura de la afectación medular y de los cordones medulares afectados, será patente la atrofia del tibial anterior, ya que este músculo es el mas afectado por la enfermedad.
- Análisis del equino: Deformidad frecuente, debe ser estudiada con detenimiento puesto que va a ser una de las claves para el éxito del tratamiento.
- Estudio de la dismetría: Valoramos la existencia de asimetrías entre miembros, diferenciando entre una dismetría real o una dismetría funcional.
- Análisis de la marcha: Antes y después de instaurar el tratamiento para que de este modo podamos valorar las variaciones que vamos introduciendo.

CASO CLINICO

Pasamos a describir el caso que presentamos en el XXXI Congreso Nacional de Podología en Valencia.

Historia clínica

Nos encontramos con un paciente de setenta años de edad que acude a nuestra clínica universitaria al área de C.P.I. (clínica podológica integrada) para una quiropodia, siendo derivado al área de ortopodología debido a las deformidades que el paciente presenta.

Se corresponde a una clase social media-baja, sin antecedentes de interes salvo los de poliomielitis, desconocidos por el paciente hasta la fecha. No presenta ningun tipo de alergia y anteriormente había sido tratado con cuñas que rellenaban el equino y con plantillas, sin éxito según nos cuenta el paciente.

Anecdótico resultaba el que el paciente achacara tal deformidad a una caída, puesto que así se lo habían hecho saber desde siempre, siendo nosotros los que tras hacer la exploración los que lo diagnosticáramos de poliomielitis. (Fig. 2)

Fig. 2

Hecho esto pasamos a realizar la exploración articular, en decúbito supino, detectamos que el miembro afecto está totalmente anquilosado debido tanto a la deformidad que este presenta como a la utilización de la bota que le feruliza todo tipo de movimiento.

El miembro sano presenta una movilidad disminuida; teniendo algunos grados de movilidad en la T.P.A., ligero movimiento de prono-supinación tanto en la A.S.A. como en la articulación mediotarsiana. Aunque este miembro no sufrió la acción del poliovirus , estas anormalidades pueden deberse tanto a la artrosis por hipersolicitación como al uso de la bota qntes nombrada.

Sentado el paciente sobre la camilla, realizamos la exploración muscular, observándose que existe un patron típico de pie poliomielítico.

Los diferentes músculos se exploraron practicamente mediante la inspección puesto que la anquilosis era tal que el paciente no respondía a ninguno de los movimientos que le indicábamos.

Nos encontramos con la típica atrofia del tibial anterior debido a la cual el tendon de este era solo palpable en todo su recorrido, y de menor grosor que uno de los que uno de los fascículos del extensor común.

Siguiendo con la exploración detectamos que el extensor propio del primer dedo se encuentra hipertrofiado, tanto que incluso se lleva al dedo en cuestión en dorsiflexión, tal hipertrofia puede achacarse a que este músculo

esta actuando como sustitución del tibial anterior, colaborando en el mantenimiento del arco plantar.(Fig. 3)

Fig. 3

Más evidente aún era la retracción del triceps sural, estando este músculo inactivo y con un grosor menor de lo normal.

Existe también un déficit de peroneos estando los tendones tanto del largo como del corto atrofiados hasta el punto que se hacía dificil su palpación.(Fig. 4)

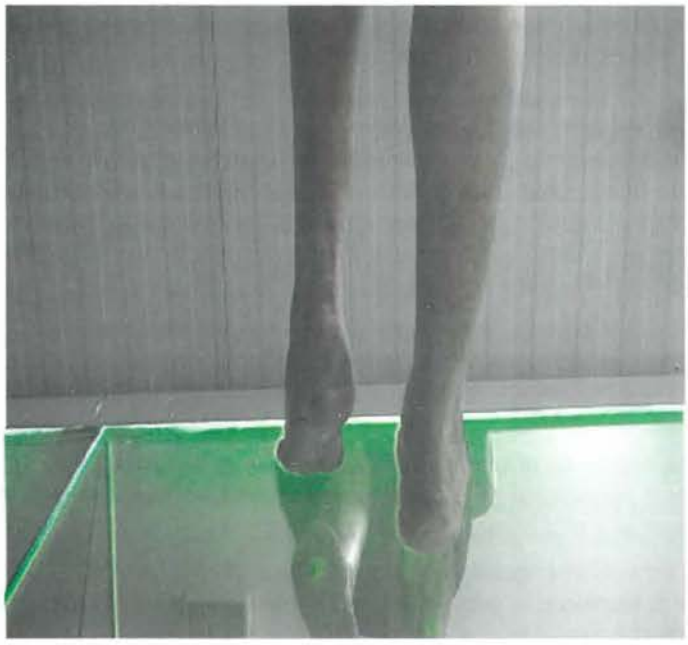

Fig. 4

Todo ello, es la causa del cavo, del equino y del varo que el pie patológico del paciente presenta, siendo estas las deformidades que desde el punto de vista ortopodológico debemos de compensar.

Una vez conocido el estado articular y muscular del paciente, pasamos a estudiar el equino siendo la deformidad más desestabilizante del paciente. Para ello el primer paso es colocar al paciente en bipedestación sobre el banco de marcha y comprobar minuciosamente tanto la altura del equino como la compensación que hasta el momento ha llevado. Posteriormente cuantificamos el grosor del equino valiéndonos de alzas de un grosor conocido. (Fig. 5)

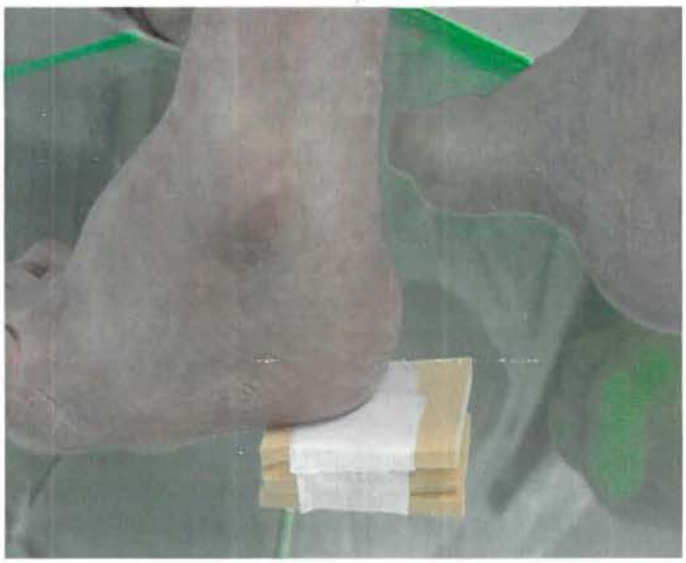

Fig. 5

Rellenado el equino, en bipedestación, haremos caminar al paciente para así poder comprobar que el miembro se encuentra apoyado integramente, si nos hubiéramos excedido en la compensación el paciente nos comentará que la rodilla se le va hacia delante, debido a la inhabilitación del cuadriceps. Así hasta que determinemos cual es el grosor de compensación con el que el paciente se siente más cómodo.

Muy importante también es valorar la existencia de una dismetría, bien funcional o anatómica. Para esto, con el equino correctamente compensado, hacemos un nivel de caderas en carga. (Fig 6)

En este caso el equino compensaba la dismetría quedando los dos miembros a la misma altura. Podría ocurrir que el equino o bien hipercompense la dismetría quedando más alto el pie del equino o bien que no llegue a compensar la dismetría quedando en este caso más corto el pie del equino.

Antes de realizar el tratamiento nos planteamos los siguientes objetivos de tratamiento; mejorar la estabilidad del paciente compensando sus deformidades principales, así como un buen método de descarga para aliviar las sobrecargas que el paciente presenta.

Obtenemos un molde del paciente en espuma fenólica, para ello con el paciente en sedestación y la rodilla flexionada, colocamos la espuma bajo el pie del paciente y

hacemos presión sobre la rodilla hacia abajo, a medida que vamos también controlando la deformidad en varo. A partir de este obtendremos el molde positivo con el que posteriormente trabajaremos. (Fig 7)

Fig. 6



Fig. 7

Realización del tratamiento

Para la realización de la ortosis debemos saber que el cavo y el varo ya fueron compensados al tomar el molde, siendo el equino el más delicado de compensar puesto que debemos tener en cuenta otros factores, como son el tacón de la bota así come el grosor de la suela.

Conseguiremos conocer el tacón real de la bota si a la altura total del tacón le restamos la altura de la suela, esta es una operación muy sencilla para la cual nos valdremos de un pie de rey. (Fig. 8)

Fig. 8

El paciente, debido a sus tratamientos anteriores, traía una cuña interna cuyo grosor también habría que descontar a la hora de la confección de la ortosis. (Fig 9)

Fig. 9

Nos quedaría realizar unos buenos métodos de descarga; en primer lugar con el sosten de arcos que realizamos las cargas quedan repartidas de una forma más uniforme, haciendo a su vez el pie más funcional en su conjunto, y en segundo lugar una buena amortiguación en las zonas

de mayor sobrecarga, para las cuales utilizamos espuma de media densidad e incluso silicona masilla también de media densidad incrustada entre las diferentes capas de espuma. (Fig. 10)

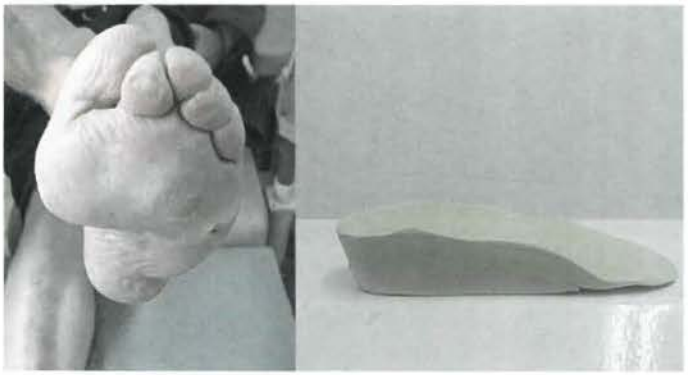

Fig. 10

Resultado final

Obtenemos un conjunto, plantilla, tacón, cuña y bota que va a compensar las deformidades que el paciente presenta. (Fig. 11)

Conclusiones

Realizada la ortosis estamos compensando todas aquellas anomalías que el paciente presenta, de modo que conseguimos lo que en un principio pretendíamos, que era mejorar la calidad de vida y la funcionalidad del paciente. (Fig 12)

Fig. 11

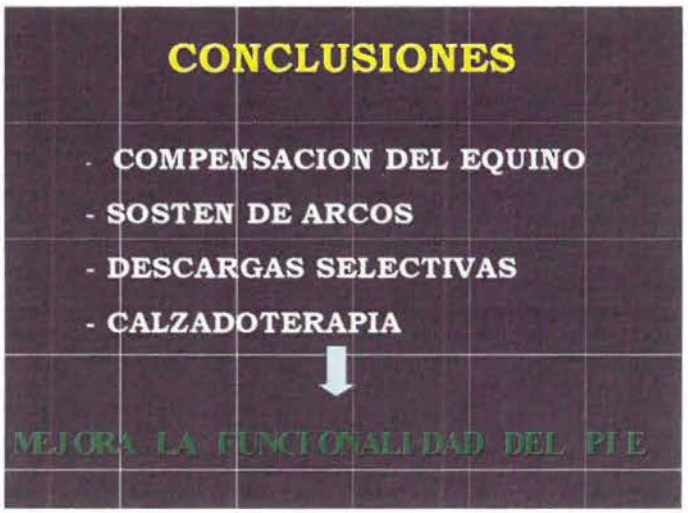

Fig. 12

BIBLIOGRAFIA

1.- **VILADOT A. Y COLS.** *15 lecciones sobre patología del pie.* Toray.1989

2.- **ROBBINS.** *Podología. Atención primaria*. Ed.Médica panaméricana 1995.

3.- **RODRIGUEZ, E;** *Ortopodología aplicada*. Experiencias. Ed. Podoespecial S.A..2 edición Barcelona 1989

4.- **LELIEVRE, J; LELIEVRE, JF;** *Patologia del pie*. Ed Masson. 4´ Edición Barcelona 1982.

5.- **MARIANO NUÑEZ SAMPER; LUIS FERNANDO LLANOS ALCAZAR;** *Biomecánica, medicina y cirugía del pie*. Ed Masson.1997 Barcelona.

PROTOCOLO DE EXPLORACION EN GUARDERIAS INFANTILES. RESULTADOS

*** CAÑUELOS GONZALEZ, Juan Alberto**
**** DOMINGUEZ MALDONADO, Gabriel**
*** BENHAMU BENHAMU, Salomón**
*** DUEÑAS MORENO, Juan**
*** GONZALEZ UBEDA, Rafael**
*** RODRIGUEZ JIMENEZ, Manuel**

RESUMEN

Con este estudio se pretende comunicar fundamentalmente la necesidad de la actuación del podólogo para prevenir las alteraciones del pie de la población infantil y la importancia de la protocolización de las exploraciones podológicas realizadas sobre niños.

PALABRAS CLAVE

Protocolo. Guarderías infantiles. Docencia práctica.

INTRODUCCION

Este trabajo se presentó como ponencia en el XXXI Congreso Nacional de Podología celebrado en Valencia los días 12, 13 y 14 de Octubre del 2.000.

En la Escuela Universitaria de Ciencias de la Salud, desde la Diplomatura de Podología, se elaboró un Programa de Salud Podológica Infantil en el cual se desarrollan actividades prácticas en guarderías infantiles, durante las cuales los alumnos realizan exploraciones podológicas sobre niños, tutelados por el profesor.

Los centros en los que se realizan este tipo de actividades están situados en los barrios de San Jerónimo, Torreblanca, María Auxiliadora, Jardines de Murillo y San Diego, pertenecientes a Sevilla capital.

Los objetivos que perseguimos con la implantación de este Programa son los siguientes:

1. Promocionar la salud podológica y prevenir las deformidades favoreciendo la divulgación de la figura del podólogo.
2. Existe un segundo objetivo de orden académico, ya que el Programa de Salud Podológica (P.S.P.) en la Primera Infancia constituye el bloque práctico del programa de la asignatura Podología Preventiva, perteneciente al tercer curso de la Diplomatura.

PROTOCOLO DE EXPLORACION EN GUARDERIAS

Las actividades de exploración llevadas a cabo en las guarderías se pueden dividir en cinco grupos:

- Exploración de la marcha, con calzado y descalzo.
- Exploración en bipedestación estática. Estudio sobre el podoscopio.
- Estudio de la huella plantar. Toma de pedigrafías.
- Exploración articular. Sobre camilla de exploración.
- Escarpología.

Para ello elaboramos una Ficha de Exploración que recoge todos los datos necesarios de forma ordenada. Dicha ficha consta de una serie de apartados, tal como se muestra en el Anexo I.

Cada ficha irá acompañada de una pedigrafía en estática. Además se anotarán los nombres de los alumnos responsables de la exploración.

Marcha con calzado

Debemos observar la existencia de posibles dismetrías, alineaciones del miembro inferior (genu valgo o varo), presencia de cojera, alteraciones en la marcha (marcha de pato, marcha en paralelo, caídas frecuentes, etc.).

** Diplomado en Podología.*
*** Profesor Asociado de Podología. Dpto. de Enfermería, Fisioterapia y Podología. Universidad de Sevilla.*
COORDINADOR: Ramos Galván, José. Profesor Titular de Podología Preventiva. Departamento de Enfermería, Fisioterapia y Podología. Universidad de Sevilla.
CORRESPONDENCIA: Juan Alberto Cañuelo González. C/. Yerpez, 8 - 23770 MARMOLEJO (Jaén).

Fig.1.- Marcha con calzado

Marcha sin calzado

Se observan los mismos parámetros que con calzado, pero con la ventaja de que no existe ningún elemento externo, en este caso el calzado, que nos oculte alguno de estos signos patológicos. Realizando especial hincapié en la detección de genu valgo aumentado y de hiperpronación exagerada.

Fig.2.- Marcha descalzo

Bipedestación

Se deben confirmar las posibles dismetrías realizando un estudio a nivel de hombros, escápulas, cadera, glúteos y huecos poplíteos.

Calcular la separación intermaleolar. En estas edades, 3-4 años, es normal hasta 5 cm.

Línea de Helbing, tomando siempre como referencia la bisección de la cara posterior del calcáneo.

Podoscopio

Huella plantar. Estudio del apoyo plantar.



Fig.3.- Exploración bipedestación

Pedigrafía

Tomamos registro físico, en papel, de la huella plantar. Se registrará para tener una prueba objetiva en el seguimiento de la evolución de la huella plantar. A partir de cada pedigrafía calculamos una serie de parámetros:

- Indice valgo.
- Angulo de Clarke.
- Medición del largo del pie. Este dato es importante, ya que sabiendo la medida del pie y que un número del calzado corresponde a 2/3 cm. (punto de París), podremos calcular el número de calzado idóneo que debe de utilizar, comparándolo con el número de calzado que realmente utiliza.

Fig.4.- Pedigrafía

Exploración en camilla

- Estudio articular de la Cadera: rotaciones (interna y externa); adducción, abducción; anteversión femoral.

- Estudio articular de la Rodilla: flexión, extensión, torsión tibial. Reductibilidad de las desviaciones en el plano frontal.
- Estudio articular del Pie: flexión (dorsal y plantar) de la articulación Tibio-peronea-astragalina; inversión y eversión de la articulación subastragalina y de la metatarso-falángica.
- Estudio morfológico del pie: fórmula metatarsal; fórmula digital.
- Medición de las dismetrías sospechadas.
- Otras observaciones: falta de higiene, corte de uñas incorrecto, lesiones cutáneas, etc.

Fig.5.- Exploración en camilla

RESULTADOS Y DISCUSION

El estudio se realiza sobre los 209 niños que fueron explorados en las distintas guarderías durante el curso académico 99/00.

Encontramos un ligero predominio de los varones.

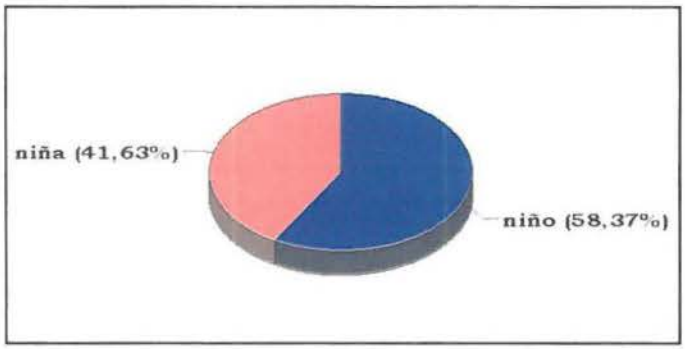

Fig. 6.- Proporción niños/niñas estudiados

Concluida la exploración de cada niño/a se valoran los resultados obtenidos, incluyendo cada caso estudiado en uno de los siguientes bloques:

- *Normalidad*, si no presentaba ninguna alteración.
- *En tratamiento*, si estaba siendo tratado por algún profesional.
- *Derivado a la C.P.U.*, si presentaba alguna alteración y no estaba siendo tratada.
- *Otros*, por ejemplo si el niño no era colaborador y no se pudo realizar el protocolo exploratorio completo.

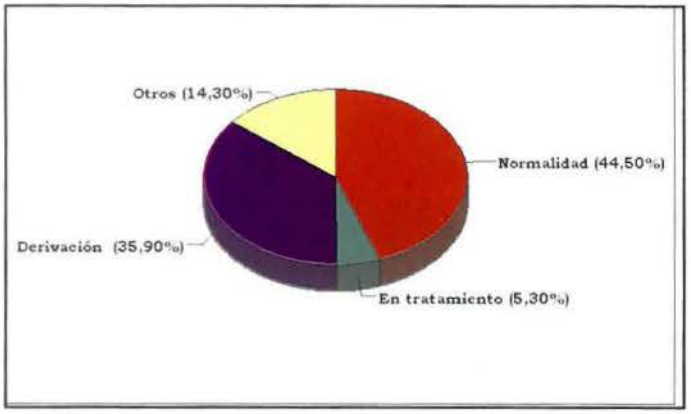

Fig.7.- Valoraciones realizadas

Hay que destacar que el 41% de los niños explorados presenta algún tipo de alteración relacionada con los pies, y que solamente un 5% se encuentra en tratamiento y no precisamente por podólogos en la mayoría de los casos.

Los motivos de derivación a la C.P.U. de los niños que presentaban alteraciones y no estaban siendo tratados, fueron los siguientes:

- Alteraciones en el pie: plano, retropié valgo.
- Alteraciones de la marcha: Adducción, Abducción, hiperpronación.
- Desviación de los dedos: supraductos e infraductos.
- Dismetrías: de tibia, de fémur o de ambas.
- Genu valgo: Cuando S.I.M es mayor de 5 cm.
- Genu varo.

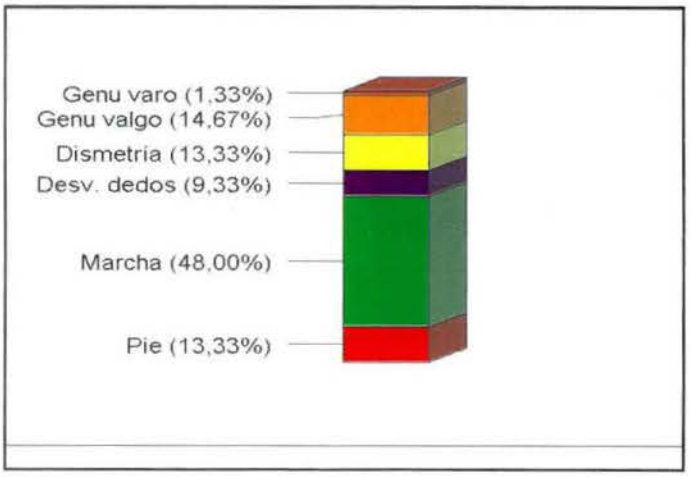

Fig.8.- Afecciones encontradas

Resaltar que casi el 50% de los niños derivados a la C.P.U. presentan una alteración en la marcha.

De los 75 niños derivados a la C.P.U. asisten a la cita 68 niños para confirmar los diagnósticos de sospecha fundados en las exploraciones realizadas en las guarderías. A estos niños se les realiza de nuevo el protocolo exploratorio, confeccionándole un tratamiento a cada niño en caso necesario. Los tratamientos fueron:

- Ortopodológico: fundamentalmente ortosis plantares.
- Cinesiterapia: ejercicios de potenciación muscular.
- Vendajes funcionales.
- Revisiones posteriores, transcurridos 3 meses para observar su evolución.

Anexo I

PODOLOGÍA PREVENTIVA

DIPLOMATURA DE PODOLOGÍA

UNIVERSIDAD DE SEVILLA

EXPLORACIÓN PODOLÓGICA:

Apellidos: **Fecha nacimiento:** __/__/____

Nombre:

Centro :

Fecha:

BIPEDESTACIÓN:	**Izquierda**	**Derecha**
Hombro		
Escápula		
Cadera		
Fémur		
Tibia		
L.Helbing		
Huella plantar		
A.L.I.		
Fórmula MTT		
Fórmula digital		
Medida pie	..... **Cm.**	..... **Cm.**
Nº / Medida zapato	.....	.....
Tipo de zapato		
Desgaste		

Raquis.....

Genu.....

S.I.M.....**Cm** **S.I.C**.....**Cm.**

Otras medidas.....

Pedigrafía.....

DINÁMICA:.....

.....

Laxitud.....

OBSERVACIONES:.....

.....

1) NORMALIDAD.....

2) EN TRATAMIENTO **(Por:** .....**)**

3) DERIVACIÓN A C.P.U.:.....

4) OTRAS:.....

Explorado por:

CONCLUSIONES

- La población infantil necesita la presencia del podólogo dentro de los Programas de Salud Infantil. En el estudio se ha comprobado que el 41% de los casos, presentan alteraciones relacionadas con el pie.
- El podólogo es el profesional encargado de diagnosticar y tratar las enfermedades y/o deformidades de los pies, así como de realizar actividades de Educación para la Salud.
- La Prevención Podológica Infantil es fundamental y necesaria. El mejor tratamiento para cualquier alteración es que dicha alteración no se produzca nunca.

AGRADECIMIENTOS

Por la ayuda prestada durante la realización de este trabajo a Consuelo Garrido Alvarez. Estudiante de 3º Enfermería. Universidad de Jaén.

BIBLIOGRAFIA

1.- **AHLBOM, A.; NORELL, S.** *Fundamentos de epidemiología.* 4ª edición. Madrid: Siglo XXI de España editores; 1995.

2.- **DEGOWIN, R. L.** *Exploración diagnóstica*. México: McGraw-Hill Interamericana Editores; 1998.

3.- **JUNTA DE ANDALUCIA.** *Guía de atención a la infancia con problemas crónicos de salud.* Sevilla: Consejería de Salud; 1997.

4.- **JUNTA DE ANDALUCIA.** *Guía para la salud infantil en Atención Primaria.* Sevilla: Consejería de Salud; 1990.

5.- **JUNTA DE ANDALUCIA.** *II Plan Andaluz de Salud.* Sevilla: Consejería de Salud; 1999.

6.- **MCRAE, R.** *Exploración Clínica ortopédica.* Madrid: Harcourt-Brace; 1998.

7.- **MINISTERIO DE SANIDAD Y CONSUMO.** *Guía para la elaboración del Programa del escolar y adolescente en Atención Primaria de Salud.* 7ª edición. Madrid: Dirección General de Planificación sanitaria; 1991.

8.- **MINISTERIO DE SANIDAD Y CONSUMO.** *Guía para la elaboración del Programa del lactante y pre-escolar en Atención Primaria de Salud*. Madrid: Dirección General de Planificación Sanitaria; 1990.

9.- **NOGUER MOLINS, L., BALCELLS GORINA, A.** *Exploración clínica práctica.* 25ª edición. Barcelona: Masson-Salvat; 2000.

10.- **OLEA ALVAREZ, F.** *Programa de Salud Escolar.* Sevilla: Junta de Andalucía; 1986.

11.- **PIEDROLA GIL, G. y OTROS.** *Medicina Preventiva y Salud Pública.* Barcelona: Masson; 2001.

12.- **RAMOS GALVAN, J.; MEJIAS SOLIS, M.; PALOMO TOUCEDO, I.; ESPINO GOMEZ, E.; GONZALEZ RAPOSO, I.; PEREZ DOMINGUEZ, I.** *Historias clínicas podológicas.* Estudio y valoración. Rev. Esp. Podol. 1998; 9 (2): 88-92.

13.- **RUBIO SANCHEZ, V.** *Dos desconocidos: Angulo de Clarke e índice de Chippaux.* Rev. Esp. Podol. 1986: 7 (4): 204-208.

CALZADO Y ORTESIS

El 60% DE LOS NIÑOS QUE UTILIZAN PLANTILLAS ORTOPEDICAS USAN UN CALZADO INADECUADO. LOS PRESCRIPTORES HAN TRASLADADO AL USUARIO LA RESPONSABILIDAD DE SELECCIONAR EL CALZADO.[1]

El tratamiento ortopédico con ortesis plantares (plantillas) es la solución generalmente adoptada para el tratamiento de un gran número de patologías que afectan al miembro inferior. Así, aproximadamente 1 de cada 10 niños en la Comunidad Valenciana utiliza ortesis plantares.

Puesto que la ortesis no puede ser utilizada de forma aislada sino debe ir siempre incorporada en un calzado, ortesis y calzado forman un conjunto que condicionará el éxito del tratamiento.

El calzado para plantillas está diseñado y fabricado especialmente para incorporar elementos destinados a la corrección de alteraciones podológicas, de forma que para que un tratamiento sea eficaz el binomio calzado/ortesis debe ser considerado en su conjunto.

En la actualidad, la falta de información en este mercado ha derivado en que el calzado normal sea usado para incorporar ortesis plantares. En la Comunidad Valenciana, aproximadamente el 60% del calzado utilizado con ortesis plantares es normal. Como se explica a continuación, existen una serie de requisitos, tanto legales como funcionales, que aconsejan la conveniencia de la utilización del calzado especial para plantillas frente al calzado de uso corriente.

REQUISITOS LEGALES - MARCADO CE -

La entrada en vigor el 14 de junio de 1998 del Real Decreto 414/1996 en el que se transpone la Directiva Europea 93/42/CEE sobre Productos Sanitarios, implica, que **el Calzado para plantillas es considerado legalmente como un producto sanitario**, lo que significa que actúa directamente en la prevención o tratamiento de patologías.

Según este Real Decreto sólo pueden circular en el mercado productos sanitarios que hayan obtenido el marcado CE -lo que garantiza que son productos seguros-. Esta circunstancia obliga a los fabricantes de calzado para plantillas a cumplir una serie de requisitos con un alto coste en tiempo y trabajo, entre los que cabe mencionar los siguientes:

- Obtención de una licencia sanitaria de la instalación por parte de la Dirección General de Farmacia para la fabricación de calzado para plantillas.
- Contratación de un técnico garante titulado universitario para supervisar el proceso y garantizar el correcto funcionamiento.
- Elaboración de documentación técnica de todos los productos que incluya un análisis de los riesgos que estos productos pueden ocasionar sobre la salud de los usuarios y las soluciones aplicadas para la eliminación de esos riesgos.

Esta circunstancia hace que el calzado para plantillas deba cumplir unos requisitos legales, por razones de salud, de los que el resto de calzado está exento.

REQUISITOS FUNCIONALES - MARCA IBV / CERTIFICACION -

Los fabricantes de calzado para plantillas de Villena han realizado un gran esfuerzo para mejorar la calidad de sus productos, adaptándolos a la estética y funcionalidad requeridos en la actualidad. En este sentido, la Asociación de Calzado Especial y Corrector de Villena viene colaborando con el IBV desde 1998.

El trabajo de investigación realizado por el IBV en el ámbito del calzado infantil y apoyado por el IMPIVA -Instituto para la Mediana y Pequeña Industria Valenciana- y por el IMSERSO, Instituto de la Migración y Servicios Sociales, puso de manifiesto que el calzado para incorporar plantillas debe reunir una serie de características funcionales específicas respecto al resto del calzado como son:

- La horma debe disponer de mayor altura que las hormas de calzado infantil normal para permitir el

[1] *Es una información de la SECRETARIA TECNICA del INSTITUTO DE BIOMECANICA DE VALENCIA (I. B. V.). CORRESPONDENCIA: Apdo. 198.- 48988 PATERNA (Valencia)*

alojamiento de la plantilla correctora y, por tanto, un ajuste correcto del calzado.

- La anchura de la trasera debe ser inferior a la del calzado normal para proporcionar una mejor sujeción en el talón.
- También se ha demostrado que el contrafuerte trasero debe tener unas características mecánicas y dimensiones adecuadas que impidan la deformación de la parte trasera del calzado, evitando, de esta forma, la pérdida de eficacia del tratamiento.

En base a los resultados de investigación, el IBV ha establecido un estándar con las características funcionales que debe reunir un calzado infantil para que la ortesis plantar cumpla con su función terapéutica.

IMPORTANCIA DE LA PRESCRIPCION

Tanto los requisitos funcionales como los legales indican la importancia del uso del calzado para plantillas cuando se prescriba una ortésis u otro tratamiento podológico para que el binomio calzado-ortesis sea eficiente. Sin embargo, actualmente los prescriptores inciden solamente en la ortesis y no en la necesidad de incorporar ésta en un calzado para plantillas, llegando incluso a aconsejar el uso de un calzado normal; lo que supone trasladar la responsabilidad de la elección del calzado al consumidor, generalmente, poco informado.

En este sentido, consideramos muy importante la labor de la Administración Pública en la sensibilización del colectivo de prescriptores sobre la importancia de recomendar el uso del calzado para plantillas.

PROGRAMA DE SALUD PODOLOGICA EN LA PRIMERA INFANCIA. IMPLANTACION, ACTIVIDADES Y RESULTADOS

*** DOMINGUEZ MALDONADO, Gabriel**
*** MUNUERA MARTINEZ, Pedro V**
*** MARTINEZ CAMUÑA, Luis**
**** MORENO GOMEZ, Susana**
**** CAÑUELO GONZALEZ, Juan Alberto**

RESUMEN

En este trabajo se exponen en orden cronológico las distintas fases en el desarrollo de un Programa de Prevención Podológica Infantil en la Primera Infancia, así como los resultados obtenidos en el mismo, haciendo un análisis de las necesidades podológicas de un grupo poblacional que no recibe la antención podológica que debiera. Se señalan, además de las afecciones del pie encontradas en la muestra de niños explorados, los distintos tipos de tratamiento que se han llevado a cabo en la Clínica Podológica Universitaria.

PALABRAS CLAVE

Podología infantil, prevención podológica, programa de salud podológica.

INTRODUCCION

Desde el sistema público sanitario se han desarrollado diversas actividades para fomentar la salud del niño en general, incluyendo la atención del pie, en las cuales han intervenido diversos agentes sanitarios para la integración y puesta en marcha de programas de salud infantil que contemplen todos los aspectos de atención sanitaria que se consideren oportunos. En este sentido, debido a la no inclusión del podólogo dentro del sistema público de salud, encontramos una laguna en cuanto a la promoción de salud podológica infantil se refiere.

Desde el área de Podología de la Escuela Universitaria de Ciencias de la Salud de Sevilla, se implantó un Programa de Salud Podológica (P.S.P.) en la Primera Infancia, con el propósito de realizar actividades de promoción de la salud podológica, prevención y tratamiento de la enfermedad entre la población infantil.

IMPLANTACION DEL PROGRAMA. OBJETIVOS

El **P.S.P**. surge como una actividad práctica a desarrollar por el alumno en las guarderías infantiles, bajo la tutela del profesorado y con un doble objetivo:

1. Promocionar la salud podológica infantil y prevenir las deformidades y/o enfermedades de los pies en este grupo de población. De esta forma se organizan actuaciones de prevención primaria, por medio de actividades de Educación para la Salud llevadas a cabo por los propios alumnos. Dichas actividades van a consistir fundamentalmente en charlas-coloquios dirigidas a los padres y cuidadores de los niños incluidos en este Programa, en los cuales se tratarán los aspectos que se consideren oportunos y con unos objetivos de información y concienciación dirigidos a una mejoría positiva del estado de salud podológica infantil, así como la prevención de enfermedades o trastornos específicos en los pies propios de esta población.

Como consecuencia del acercamiento entre un grupo determinado de población y los estudiantes de Podología, por medio de las charlas-coloquios y las actividades de exploración podológica realizadas en las guarderías, se deriva de este primer objetivo una divulgación de la figura del podólogo como el profesional encargado del estudio y

** Profesor Asociado. Departamento de Enfermería, Fisioterapia y Podología. Universidad de Sevilla.*
*** Diplomado en Podología.*
COORDINADOR: Ramos Galván, José. Profesor Titular de Podología Preventiva. Departamento de Enfermería, Fisioterapia y Podología. Universidad de Sevilla
CORRESPONDENCIA: Departamento de Enfermería, Fisioterapia y Podología. Escuela Universitaria de Ciencias de la Salud. Universidad de Sevilla. Avda. Sánchez Pizjuán, s/n. 41009 Sevilla

tratamiento del pie de todos los grupos poblacionales de la sociedad, incluyendo la población infantil. Procuramos de esta manera dar a conocer la actividad desempeñada por el podólogo y la utilidad de su aportación educadora y asistencial en los programas de salud infantil.

Se efectúan también actividades de prevención secundaria realizando un diagnóstico temprano de la enfermedad o patología podológica, y una instauración lo más temprana posible del tratamiento oportuno, que se llevará a cabo en la Clínica Podológica Universitaria (C.P.U.).

2. Un segundo objetivo a cumplir sería de carácter académico en cuanto a la formación del alumnado, procurando una mayor atención podológica por parte de los alumnos sobre un grupo poblacional con edades comprendidas entre los 2 y 4 años.

Estudios realizados, en 1998, por la propia Escuela de Podología de la Universidad de Sevilla constatan el escaso número de pacientes infantiles que eran atendidos por los alumnos de Podología. En la Fig. 1 pueden observarse las fechas de nacimiento de los pacientes que fueron atendidos en la C.P.U. en el periodo en que se realizó el estudio.

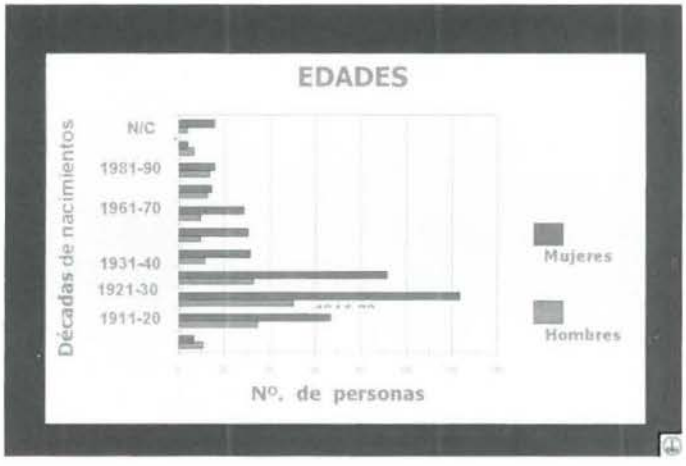

Fig. 1.- Pacientes atendidos en la C.P.U., según edades. El estudio fue realizado en 1998.

Encontramos una pobre asistencia de población infantil con el déficit que esto conlleva en detrimento de la formación del alumno. Mediante el P.S.P. procuramos solventar este problema, para ello se programaron actividades de exploración y valoración de patología podológica en la población infantil, que fueron realizadas por alumnos de Podología en un ámbito extraclínico.

MARCO DEL PROGRAMA

Una vez identificados los objetivos que pretendemos conseguir hemos de plantearnos cómo podemos encuadrar el programa dentro del marco académico de la diplomatura y el modo de funcionamiento.

El Programa se incluye en la asignatura de Podología Preventiva. Dicha materia se imparte en el tercer curso de la Diplomatura, es de carácter cuatrimestral y troncal, y consta de una totalidad de 7 créditos, de los cuales 4,5 son teóricos y 2,5 prácticos.

Se constituye de esta forma el bloque práctico correspondiente a la asignatura, y pretende una formación integral de los alumnos donde, al igual que en las demás asignaturas, existe una sólida vinculación entre los conocimientos teóricos y la formación práctica.

Las prácticas clínicas se realizarán en los centros concertados por la dirección de la Escuela y los órganos correspondientes de los distintos centros. Los alumnos se distribuirán en grupos reducidos, máximo de 8 componentes, debiendo efectuar cada alumno cinco prácticas de tres horas de duración cada una, por entender que es un tiempo adecuado para poder realizarlas sin que se altere excesivamente el normal funcionamiento de los centros donde se lleven a cabo. **Cada alumno realizará como mínimo:**

- Revisión completa de la salud del pie de cuatro niños.
- Seguimiento del protocolo y cumplimentación de los registros de los casos revisados.
- Análisis de los datos y derivación de los casos con sospecha de anomalías detectadas.
- Preparar e impartir por cada grupo de alumnos una sesión de Educación para la Salud podológica.

Nos proponemos de esta forma que el alumno sea el encargado de realizar exploraciones podológicas a niños de 2-4 años de edad, completando de esta forma su aprendizaje práctico.

Conocedores del convenio existente ente la Universidad y el Instituto Andaluz de Servicios Sociales (I.A.S.S.), por medio del cual dicha institución facilita el acceso a la C.P.U. de aquellas personas que se encuentren adscritas a sus centros de mayores, se propone desde la Escuela de Podología que también se nos permita el acceso a las guarderías públicas que pertenezcan a dicha institución con el propósito de realizar las actividades de prevención y promoción de la salud del pie.

El I.A.S.S. nos proporciona una relación de guarderías adscritas a la institución de Sevilla provincia y capital, optando por los centros de la capital para evitar largos desplazamientos. Con estos criterios fueron seleccionados cuatro centros por su ubicación próxima a la Escuela de Podología (María Auxiliadora, San Jerónimo, Jardines de Murillo y San Diego) y otro por localizarse en un barrio con población marginal y carente de recibir este tipo de actividades (Torreblanca).

ACTIVIDADES CONTEMPLADAS EN EL PROGRAMA

En estos centros vamos a desarrollar dos tipos de actividades diferenciadas. Por un lado los alumnos realizarán exploraciones podológicas sobre los niños inscritos en las guarderías seleccionadas.

Por otra parte los alumnos realizarán charlas-coloquios dirigidas a los padres y cuidadores de los niños.

1. Exploraciones podológicas: Comenzamos por elaborar una ficha o protocolo de exploración que se deberá seguir con cada niño que se atienda. En dicha ficha se aprecian los siguientes aspectos:

- Datos de filiación.

- Bipedestación: se coloca al niño sobre el podoscopio y se valora:

• Nivel de hombros, escápulas y caderas: interpretación de dismetrías en bipedestación.

• Fémur y tibia: dismetrías y angulaciones.

• Línea de Helbing: medición.

• Huella plantar: signos de huella.

• A.L.I.: altura del arco interno.

• Fórmula metatarsal y digital.

• Medida del pie en cms.

• Número o medida del zapato: en punto de París o en cms.

• Tipo de zapato.

• Desgaste: valorar desgastes anormales.

• Raquis: desviaciones de la columna.

• Genu: valgo, varo, recurvatum o flexus.

• S.I.M. o S.I.C.

• Pedigrafía: sí o no.

• Laxitud: presencia de hiperlaxitud ligamentosa.

- Dinámica: Estudio de la marcha del niño.

- Observaciones.

Cerramos la ficha con la determinación de uno de los siguientes criterios:

- Normalidad: los valores medidos en el niño se encontraban dentro de los límites normales en relación a la edad.

- En tratamiento: indicar si el niño atendido se encontraba en tratamiento por un profesional y si es posible por quién. En este caso no sería necesario realizar la exploración.

- Derivación a C.P.U.: en el caso de que los valores medidos en el niño no estuvieran dentro de la normalidad o de que se sospechara alguna patología del pie, se recomendaría su derivación a este centro para una valoración más completa y exhaustiva con el fin de determinar dicha sospecha.

- Otras: aquellos casos que no se corresponden con los apartados anteriores.

Al final de la ficha de exploración se anotará el nombre de los alumnos responsables de la exploración del niño.

La ficha irá acompañada de un documento con pedigrafías debidamente identificadas y fechadas.

Los materiales necesarios para la realización de estas exploraciones serán los siguientes:

- Pedígrafo.

- Podoscopio.

- Regla de Perthes.

- Goniómetro.

- Camilla.

- Plomada.

- Cinta métrica.

- Pie de rey.

- Nivel de caderas.

2. Actividades de Educación para la Salud: constarán de Charlas-coloquios elaboradas por los alumnos y dirigidas a padres y cuidadores con el objetivo de informar sobre las afecciones más frecuentes del pie en esta época de la vida, y que de esta forma resulten fácilmente observables por los padres acudiendo al podólogo para su valoración.

Esta información se acompaña de consejos acerca de la higiene de los pies, calzado fisiológico, vicios posturales, etc.

Además se informa sobre la figura del podólogo como el profesional encargado del estudio, diagnóstico y tratamiento de las afecciones y deformidades del pie, diferenciándolo del concepto de "callista". (Fig. 2)

Fig. 2.- Actividades de Educación para la Salud.

RESULTADOS DE LAS EXPLORACIONES EN GUARDERIAS Y VALORACION

En las 209 exploraciones realizadas en el curso 1999-2000, se detectó un porcentaje amplio de niños con afecciones podológicas (35,9%) sin recibir ningún tipo de tratamiento, frente a un 5,3 % que sí se encontraba en tratamiento. Este dato nos confirma el elevado número de patologías del pie que se escapan del diagnóstico y tratamiento por parte del profesional correspondiente, lo que nos hace ratificar la importancia de este tipo de programas para la prevención de enfermedades del pie.

Otro dato importante es el elevado número de niños derivados a la C.P.U., cumpliendo de esta manera uno de los objetivos propuestos al principio.

Las alteraciones podológicas encontradas durante las exploraciones realizadas en las guarderías se muestran en la siguiente tabla: (Fig. 3 y 4)

• Pie plano: 4 (5,3%).

• Marcha en rotación interna: 11 (14,8%).

- Marcha en hiperpronación: 24 (14,8%).
- Dismetría de MMII: 10 (13,3%).
- Genu valgo: 11 (14,7%).

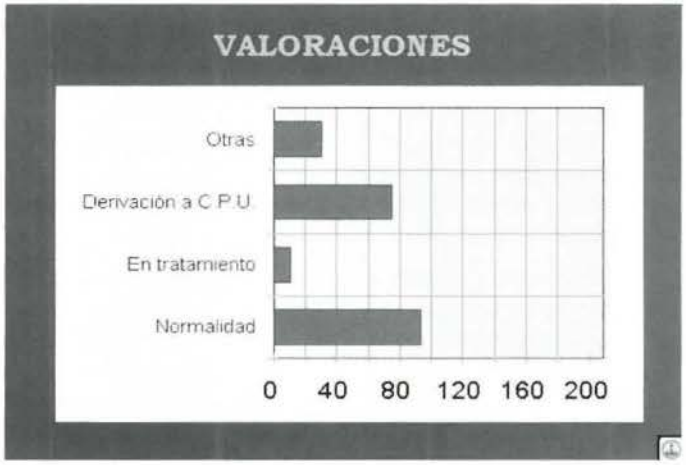

Fig. 3.- Valoraciones tras las exploraciones podológicas.



Fig. 4.- Resultados de las exploraciones podológicas.

DERIVACIONES A C.P.U.

Las exploraciones que mostraran referencias clínicas no comprendidas entre los rangos considerados de normalidad, o en aquellos casos en que se detectaran alteraciones del pie o de la marcha se optaría por la derivación a la C.P.U. para confirmar la sospecha de diagnóstico.

Estos nuevos pacientes de la clínica podológica se reciben dentro del área de prácticas clínicas de la asignatura Ortopodología, donde se le realizarán estudios biomecánicos, y en caso de que fuera necesario toma de moldes para la confección de plantillas correctoras personalizadas. Estos estudios y tratamientos están realizados por alumnos de la Diplomatura, aumentando de esta manera el rango de edad de pacientes tratados.

Desde la ortopodología se derivarán los casos que se consideren oportunos a otras áreas docentes prácticas de la C.P.U. Para proporcionar distintos tipos de tratamientos, como son:

- Ortesiología digital: para el tratamiento de las desviaciones de los dedos.
- Podología física: como tratamiento complementario por medio de vendajes funcionales, ejercicios de estiramiento y de potenciación muscular.
- C.P.I. y Quiropodología: para el tratamiento de problemas dérmicos y ungueales.

La confirmación de sospechas de los casos derivados (75 = 35,9%) se realiza en la C.P.U., registrándose los siguientes parámetros: (Fig. 5)

- Pie plano-valgo: 21
- Marcha pronadora: 10
- Marcha en add: 5
- Clinodactilia: 9
- Genu valgo: 6
- Marcha en abd: 2
- Metatarso adducto: 3
- Dismetría: 1
- Normalidad: 1

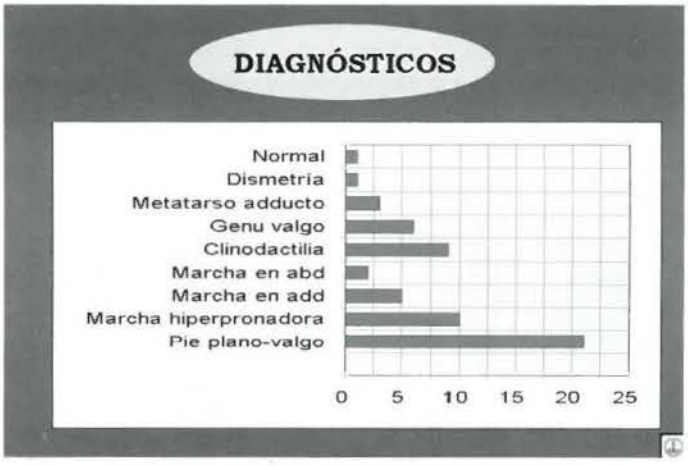

Fig. 5: Diagnósticos realizados en C.P.U.

TRATAMIENTOS EN C.P.U.

Los distintos tipos de tratamiento realizados comprenden las siguientes actuaciones: (Fig. 6)

Fig. 6.- Tratamientos aplicados en C.P.U.

- Soportes plantares: 13
- Arcos en zapatos: 8
- Ejercicios de potenciación de tibiales: 4
- Vendajes funcionales: 8
- Realizar nueva valoración en octubre y valorar la aplicación de tratamiento: 34
- Ningún tratamiento: 1

CONCLUSIONES

Los resultados obtenidos tras la valoración de las actividades de exploración podológica practicadas en guarderías y C.P.U. constatan un considerable porcentaje de la muestra estudiada (41,2 %) necesitada de atención podológica. Sólo un 5,3% de los niños valorados se encontraban en tratamiento por algún profesional de la salud, que en la mayoría de los casos no se correspondía con un podólogo. El 35,9% de la muestra, considerada necesitada de atención podológica, no recibía ningún tipo de atención de sus pies, normalmente debido al desconocimiento por parte de padres y cuidadores de la presencia de cualquier tipo de alteración del miembro inferior del niño. Constatamos que existe un amplio grupo de población infantil con alteraciones podológicas que no reciben ningún tratamiento ni atención de sus pies. Consideramos que estas afecciones del pie pueden ser controladas y tratadas tras un diagnóstico precoz e instauración temprana de tratamiento debido al alto grado de corrección que podemos obtener en un pie en período de crecimiento y conformación ósea.

Las afecciones que aparecerían con más frecuencia fueron los pies planos-valgos y marcha hiperpronadora, sobre otras alteraciones encontradas como fueron marcha en rotación interna, clinodactilias, etc.

El contacto propiciado entre un grupo de estudiantes de podología y los padres y cuidadores de los niños valorados nos permitió dar una imagen clara de la figura del podólogo como el especialista en la prevención y tratamiento de las afecciones de los pies. Constatamos que en general existe un desconocimiento de la figura del podólogo así como de las actividades desarrolladas por el mismo por parte de la sociedad.

BIBLIOGRAFIA

1.- **AHLBOM, A.; NORELL, S.** *Fundamentos de epidemiología.* 4ª edición. Madrid: Siglo XXI de España editores, S.A.; 1995.

2.- **DEGOWIN, R. L.** *Exploración diagnóstica.* México: McGraw-Hill Interamericana Editores, S.A.; 1998.

3.- **JUNTA DE ANDALUCIA.** *Guía de atención a la infancia con problemas crónicos de salud.* Sevilla: Consejería de salud. Junta de Andalucía; 1997.

4.- **JUNTA DE ANDALUCIA.** *Guía para la salud infantil en Atención Primaria.* Sevilla: Consejería de Salud; 1990.

5.- **JUNTA DE ANDALUCIA.** *II Plan Andaluz de Salud.* Sevilla: Consejería de Salud; 1999.

6.- **MCRAE, R.** *Exploración Clínica ortopédica.* Madrid: Harcourt-Brace; 1998.

7.- **MINISTERIO DE SANIDAD Y CONSUMO.** *Guía para la elaboración del Programa del escolar y adolescente en Atención Primaria de Salud.* 7ª edición. Madrid: Dirección General de Planificación sanitaria; 1991.

8.- **MINISTERIO DE SANIDAD Y CONSUMO.** *Guía para la elaboración del Programa del lactante y pre-escolar en Atención Primaria de Salud.* Madrid: Dirección General de Planificación Sanitaria; 1990.

9.- **NOGUER MOLINS, L., BALCELLS GORINA, A.** *Exploración clínica práctica.* 25ª edición. Barcelona: Masson-Salvat; 2000.

10.- **OLEA ALVAREZ, F.** *Programa de Salud Escolar.* Sevilla: Junta de Andalucía; 1986.

11.- **PIEDROLA GIL, G. y OTROS.** *Medicina Preventiva y Salud Pública.* Barcelona: Masson; 2001.

11. **RAMOS GALVAN, J.; MEJIAS SOLIS, M.; PALOMO TOUCEDO, I.; ESPINO GOMEZ, E.; GONZALEZ RAPOSO, I.; PEREZ DOMINGUEZ, I.** *Historias clínicas podológicas. Estudio y valoración.* Revista española de podología. 1998: 9 (2): 88-92.

ANALISIS DEL GESTO DEPORTIVO EN LA CARRERA DE VELOCIDAD: CONCLUSIONES PODOLOGICAS

** GONZALEZ UBEDA, Rafael
** PAEZMOGUER, Joaquin
** RIVEROS RESTREPO, Zulika
** CABELLO HIDALGO, Pedro Pablo
** RAMOS ORTEGA, Javier
** CACERES GUTIERREZ, Pilar
* ALGABA DEL CASTILLO, José

I- PALABRAS CLAVE:

Carrera de velocidad, gesto deportivo, Podología deportiva.

II- INTRODUCCION.

La carrera junto con la marcha constituye la forma más simple de desplazamiento, realizada de manera sencilla, instintiva y natural; ha sido utilizada por el hombre desde sus orígenes; en la caza, huida ante peligros, guerras. Dentro del programa de los juegos de la Grecia antigua ya estaban incluidos como una de las pruebas básicas y más importantes.

Surge como consecuencia de la aceleración de la marcha, en el que se produce un "sprint" (aumento de la velocidad de desplazamiento) mantenido, dando lugar a que el característico doble apoyo de la marcha quede reemplazado por un apoyo monopodal apareciendo una fase de suspensión o vuelo intermedia.

La carrera podríamos definirla como una secuencia de pequeños saltos, en cada uno de los cuales se traslada el peso del cuerpo de un pie a otro alternativamente; además se considera como la base de casi todas las disciplinas deportivas, ya que es una unidad fundamental en la práctica deportiva.

La Federación Internacional Amateur de Atletismo (I.A.A.F.) y el Comité Olímpico Internacional clasifica a la carrera en 3 pruebas: FONDO, MEDIO-FONDO y VELOCIDAD; esta última comprende las modalidades de 100, 200 y 400 metros lisos.

La competitividad que existe la dota de una gran expectación, llegando a ser una de las modalidades más esperadas en los eventos deportivos; creado por la rivalidad existente entre los atletas, las mínimas diferencias de tiempo y espacio que hay entre ellos, así como por la espectacularidad de la prueba. Se suele considerar al ganador de los 100 metros como el rey de los juegos atléticos.

III- OBJETIVOS.

Con la realización de este trabajo intentamos aproximar al podólogo al atletismo y en especial a la carrera de velocidad para que la atención de un velocista en nuestra consulta sea realizada con los conocimientos necesarios para poder relacionar la patología que pudiera presentar con el medio que rodea al atleta, además de la importancia de entrar en un equipo multidisciplinar. Esto nos ayudará a llegar a un diagnóstico de una forma causal y propugnar una pauta de tratamiento lo más correcto posible teniendo en cuenta esta modalidad deportiva y los factores relacionados con ella.

Nos sentiremos satisfechos si al término de este trabajo el podólogo adquiere una base necesaria para conocer y diferenciar cual es el gesto deportivo específico de cada una de las pruebas de la carrera de velocidad, las características del tipo de zapato deportivo utilizado, del terreno de entrenamiento, así como la relación con las patologías que suelen padecer.

** Profesor Asociado Departamento de Enfermería, Fisioterapia y Podología. Universidad de Sevilla.*
*** Diplomados en Podología.*
COORDINADOR: D. José Algaba del Castillo.
CORRESPONDENCIA: Rafael González Ubeda. Departamento de Enfermería, Fisioterapia y Podología. E.U.CC.S. Universidad de Sevilla. Avd. Sánchez Pizjuán s/n. - 41009 Sevilla.

IV- TECNICA DEPORTIVA.

La sencillez de la carrera disminuye cuando pasa a profesionalizase: el ahorro de energía y la efectividad de los movimientos es fundamental para conseguir la mejor marca; para ello se impone una técnica muy depurada y exclusiva que caracteriza a la carrera de velocidad[6]:

Se desea conseguir el máximo exponente en amplitud de zancada, de recorrido de brazos, impulsión y frecuencia; en definitiva aquellos factores que den lugar a la máxima velocidad.

Es necesaria una amplia relajación, ya que no es posible correr rápido haciéndolo agarrotado. En el movimiento de los brazos es imprescindible que este sea enérgico pero sin estar rígido.

Máximo impulso del muslo de la pierna libre, más hacia delante que hacia arriba.

Enérgica acción de los brazos sin desviaciones laterales. No deben cruzarse ya que este movimiento podría ser causa de dolor por tensión pélvica como consecuencia de un giro de la columna sobre la pelvis: además de disminuir la eficacia de la carrera al provocar mayor rozamiento con el aire.[1]

Tronco casi erecto.

La amplitud y frecuencia de zancada son las bases de la carrera de velocidad. Se aconseja una combinación de éstas como método de rentabilización de energía.

INTRODUCCION DE LA TECNICA ESPECIFICA:

En la carrera de velocidad se dan unas características que la diferencian de la marcha; entre éstas destacamos:

1- En la Fase de la carrera:

- ***Fase de apoyo monopodal:*** contacto con el suelo con un solo pie para tomar apoyo e impulsarse hacia delante.

  Representa la parte más importante de la carrera, es necesaria una firmeza pie-suelo mientras que los restantes componentes de la extremidad se repliegan y torsionan con la función de neutralizar el impacto y ahorrar la mayor energía posible.[9] Fig. 1

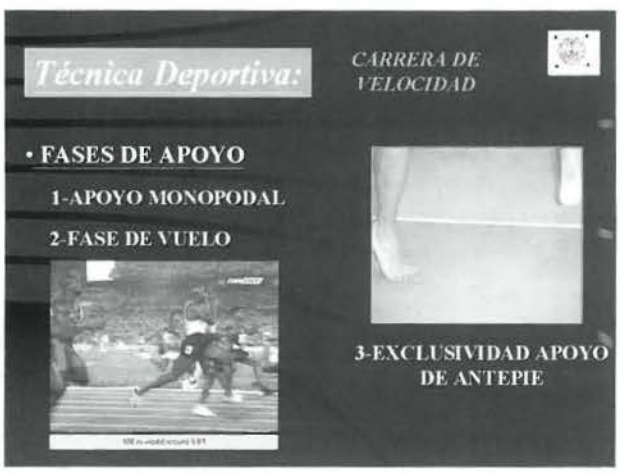

Fig. 1 Técnica deportiva: fases de apoyo.

- ***Fase de vuelo:*** momento en el que ambos pies no están en el suelo.

2- Disminución de los periodos de contacto del pie con el suelo; corresponden a milésimas de segundo.

3- Aumento de la magnitud del impacto, pudiendo llegar a fuerzas muy elevadas e incluso nocivas para las estructuras que soportan el organismo.

4- Adelantamiento del centro de gravedad.

5- Variación del primer punto de recepción del pie con el suelo:

Los velocistas pasan de ser talonadores (80% en carrera fondo o medio-fondo) o a contactar con el mediopié, a únicamente apoyar con el antepié; esta situación tan diferente a la de la marcha o carrera clásica da que pensar ya que el inicio de la ejecución del paso con el talón es un mecanismo importante para la absorción de fuerzas resultantes del suelo (se considera la almohadilla grasa subcalcánea como uno de los mejores métodos de amortiguación del organismo), situación que no ocurre con el apoyo directo del antepié, creándose picos de impacto considerables y localizados. Esta característica da mucha importancia a la morfología del antepié como actor principal en las fases del paso, por ello hacemos un llamamiento sobre la importancia de considerar al antepié como un elemento a explorar a fondo dado su protagonismo.

Analizando la causa por la que estos atletas utilizan únicamente el antepié durante la carrera, observamos una serie de justificaciones biomecánicas que en los deportistas se tradujo en un aumento del rendimiento al obtener :

Menor superficie de contacto durante el paso que resta la mayor acción de fuerzas de rozamiento.

Aprovechamiento directo de la arquitectura del antepié ya que los metatarsianos se sitúan alineados y relacionados en sentido anterior con las falanges excepto en la base de éstos; formando segmentos en sentido longitudinal preparados para el trabajo en palanca que ofrecen un mejor efecto de aceleración. El momento de apoyo del talón frena, ya que los huesos de retro y mediopié dada su forma cuadrangular y la relación entre éstos en sentido anterior y transversal tienen por objeto un trabajo para la resistencia y compresión; concluyendo decimos que el atleta hace uso únicamente de la propiedad propulsora que le ofrece el pie.[9]

3.1- TECNICA EN 100 METROS LISOS:

Modalidad basada en la explosividad máxima de movimientos la cual crea una prueba de gran espectacularidad.

La técnica está basada en la eficacia y no en la resistencia, ya que la corta duración de la prueba no deja lugar, predominando un gran gasto de energía en umbral anaerobio con alta producción de metabolitos.

El corredor desea lanzar rápidamente la extremidad inferior, siendo importante para esta velocidad el menor radio posible de desplazamiento. Esto se consigue elevando el talón hacia el glúteo tan pronto como el pie abandona el suelo. Desde esta posición la extremidad se proyecta hacia delante con su centro de gravedad lo más cerca posible de la cadera, creando una forma muy rapida de iniciar la zancada con menor gasto energético[2].

Se distinguen cuatro fases en la carrera de velocidad:

SALIDA: La posición de preparados pone en tensión preliminar los músculos y proporciona un ángulo óptimo de trabajo ya que hace que el centro de gravedad caiga fuera de la base de sustentación creando un desequilibrio inicial que le obliga a una aceleración e impulsión máxima favorable para la puesta en marcha en el momento en el que las manos se separan del suelo.[6]

Esta es una acción premeditada con la intención de optimizar al máximo los movimientos; de esta forma se obliga a alcanzar una rápida aceleración en pocos segundos.

Se adopta una posición intermedia entre flexión y extensión, favorable para el acúmulo de energía y producción de fuerza máxima. Fig. 2

Fig. 2 Técnica deportiva: fases: salida.

En el momento de listos se elevan ligeramente las caderas hasta que las dos piernas queden paralelas entre sí y al suelo mientras los hombros se desplazan hacia delante. Los pies se encuentran fuertemente pegados a los tacos, apreciándose el tendón de Aquiles. Fig. 3. Esta posición de los pies en los tacos viene determinada por las preferencias del atleta de acuerdo con sus dimensiones, midiendo la distancia exacta de apoyo de manos.

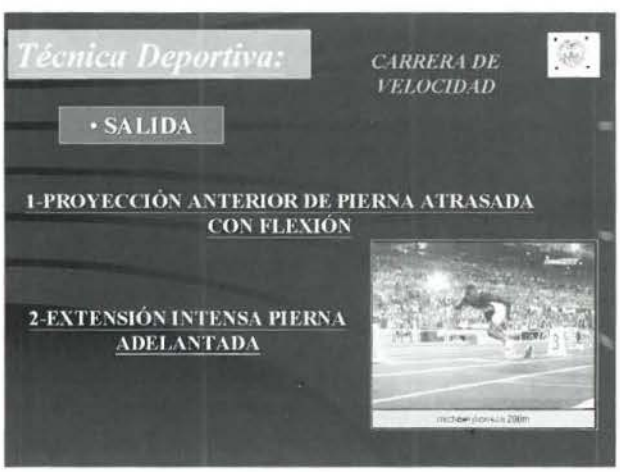

Fig. 3 Técnica deportiva. Salida.

La salida es un momento clave de la carrera de 100 metros, el campeón del mundo y olímpico; Maurice Greene, con un promedio de reacción de 130 milésimas, como una de sus principales virtudes y ejerciendo una presión de hasta 150 kilos en los tacos para la impulsión propiedad que como en el caso del braceo de Michael Jhonson en los 400 metros pueden ser una de las claves del triunfo.[10]

ACELERACION: El tronco se encuentra inclinado hacia delante, para no caerse, el atleta acelera al máximo realizando unos pasos cortos y muy rápidos acompañado también de un braceo veloz que le ayuda a la impulsión.

En la salida se extiende el tronco ligeramente al despegar las manos y se inicia el paso con la elevación, adelantamiento y flexión de la pierna y muslo atrasado e impulso con la pierna contraria mediante extensión intensa simultaneado con empuje de brazos. Fig. 4

Fig. 4 Técnica deportiva: aceleración.

Al final de esta fase el centro de gravedad se alinea a medida que se va verticalizando el cuerpo.

MANTENIMIENTO: La amplitud de la zancada aumenta siendo esta fase la mejor para describir los movimientos que realiza el pie;

En la fase de suspensión, cuando se propulsa hacia delante la extremidad con flexión de muslo y pierna, se observa una ligera flexión dorsal del pie seguida de una supinación brusca instantes antes del contacto con el antepié.

En el periodo de contacto va a disminuir el equino y la bóveda ya que se produce una importante pronación y rotación interna de la pierna momento en el que desde el contacto con el borde externo del antepié va rodando hacia el interno, acercándose al suelo. Pero de inmediato se produce, entre otros, una contracción de los Flexores Largos,Cortos,Triceps... que aumenta el equinismo y fuerza el despegue. Las fuerzas son considerables y perceptibles en todo momento ya que los movimientos son muy exagerados.

En cuanto al contacto con el antepié lo realiza con una menor flexión de la pierna debido a la mayor longitud de la zancada.

Fig. 5

Es muy importante valorar la alineación de pie-pierna-suelo observando que esta siempre se oriente hacia delante, dado que si lo hiciera hacia fuera podría ser motivo de dolor por periostitis[2]. Este es un dato que suele darse en corredores esporádicos o no entrenados por técnicos que conozcan esta posibilidad donde nosotros, como podólogos, debemos considerar al referir el paciente este dolor; destaco otra vez más la importancia del estudio en dinámica en cinta rodante o preferiblemente medio habitual de entrenamiento, para descartar o verificar esta posibidad que sin estos conocimientos quedarian sin tener en cuenta obviando una patología de importancia.

LLEGADA: Se considera una continuación de la fase anterior con las mismas características donde suele reflejarse la gran energía gastada en una disminución de la explosividad de los movimientos del corredor.

3.2- TECNICA DE 200 Y 400:

Basada en los mismos principios anteriores pero alargada de forma considerable en espacio y tiempo, por lo que se añade un factor de resistencia que hace de los 400 metros lisos sobretodo una de las pruebas más duras, al intentar mantener la explosividad de los 100 metros de forma constante.

A esta modalidad se añade, además, las curvas de la pista que origina una variación de la técnica explicada en los 100 metros:

Se produce una inclinación del tronco y braceo mayor del lado externo para neutralizar la fuerza centrífuga creando una descompensación del lado interno sobre el contrario por sobrecarga, ya que mientras que el opuesto actúa como estabilizador al realizar un apoyo muy rápido, transmite el peso del cuerpo al otro pie lo que se traduce en un movimiento pronatorio brusco, observable en pie y tobillo (en este último por la rotación interna de pierna que le sucede al estar en cadena cinética cerrada).

La técnica de braceo en esta modalidad es fundamental para una mejor propulsión y neutralización.

V- PATOLOGIAS.

- Son características las **lesiones de tipo músculo-tendinoso**, aunque también suelen darse las **dermopatías** que dada la alta intensidad de los impactos localizados en el antepié, paradójicamente no provocan alteraciones de la piel de forma muy frecuente, apareciendo éstas fundamentalmente a principio de temporada para más tarde ir desapareciendo a medida que los tegumentos se van acomodando a las presiones a que son sometidos durante la actividad atlética diaria.
- Entre la patología musculo-tendinosa más usual destacamos las lesiones del **Tendón de Aquiles e Isquiotibiales**, existiendo un gran número de factores desencadenantes; pero tras los cambios de impresiones con entrenadores y atletas y una observación del medio usual de práctica deportiva resumimos como los más preponderantes los siguientes:

T. AQUILES

- Alteraciones biomecánicas: hoy en día este aspecto en nuestro colectivo se tiene muy en cuenta pero vuelvo a señalar como ya lo hizo nuestro compañero Martín Rueda en sus estudios sobre la importancia de las alteraciones morfológicas del antepié en el momento del impulso del corredor de fondo o medio-fondo y su repercusión en segmentos superiores de la cadena cinética, debemos tener muy en cuenta este aspecto en el velocista, ya que sus movimientos se limitan únicamente al impulso con el antepié, el cual ante la existencia de situaciones biomecánicas anormales podría hacer variar la incidencia del T.A. durante la carrera y ser motivo de esta frecuente lesión; conclusión que de momento proponemos como una hipótesis etiológica o desencadenante, puesto que está siendo investigada y que deseamos sea expresada en próximas comunicaciones.
- Terreno de entrenamiento: Los entrenadores suelen comentar su descontento con la capacidad de absorción del tartán y como éste podría provocar una sobrecarga incrementada con los entrenamientos y competiciones sin descanso; en cuanto al sobreentrenamiento y errores en el mismo se han realizado estudios que demuestran que el 75% de las lesiones en el T.A. se producen por estas causas; donde una completa anamnesis nos podrá informar de esta posibilidad.
- Acortamiento del Tríceps Sural: El desarrollo tan importante de la musculatura del tren inferior, en cuestión el Triceps, sin estar complementado con ejercicios de estiramiento hace que se pierda flexibilidad, predisponiendo a la lesión por la sobrecarga que trae consigo.
- La alta carga y la explosividad de la carrera hace que el pie soporte grandes tensiones aun en condiciones biomecánicas normales.
- Edad: se observa más frecuentemente en deportistas de mayor edad.

ISQUIOTIBIALES

Presenta de forma casuística una de las lesiones más

comunes; se producen roturas fibrilares como consecuencia de la explosiva y rápida contracción de las fibras musculares, así como a la descompensación funcional agonista-antagonista por excesivo trabajo de la musculación a nivel del cuadriceps[7].

• Fascitis, Tendinitis, Periostitis y Metatarsalgias suelen aparecer pero con menos frecuencia.

VI- CALZADO DEPORTIVO.

La mayoría de las incorporaciones de nuevos materiales y diseños del calzado deportivo se han basado en el estudio biomecánico de la carrera, no solo porque sea una práctica deportiva con muchos adeptos sino porque la carrera es un gesto compartido por la mayoría de especialidades atléticas y deportes de equipo.

Como ya hemos comentado, en las carreras de velocidad es primordial desarrollar el rendimiento, así cualquier elemento superfluo supondrá un gasto de energía mayor capaz de bajar las marcas, premios, etc. por unas milésimas de segundo.

Las características principales de este tipo de zapatillas residen en su bajo peso, gran flexibilidad, clavos localizados en antepié y horma especial:

- PESO: Los materiales utilizados son ligeros favoreciendo el menor gasto de energía.

  El talón se desentiende de cualquier añadido amortiguador y de control ya que esta parte no es utilizada.

  La suela posee un grosor necesario para un perfecto anclaje de los clavos y facilitar así una amortiguación dentro de las posibilidades de una zapatilla de bajo peso, creando según diversas fuentes consultadas un deficitit en la capacidad de absorción de los impactos.

- HORMADO COMPLETO: Es un sistema de cosido del corte de forma exacta como si de un calcetín se tratara, además de la ausencia de la palmilla reduciendo la utilización extra de material que a su vez aligera y da flexibilidad al calzado.

- FLEXIBILIDAD: Es imprescindible, en especial en la suela, para permitir una total adaptación del calzado al movimiento del pie en el impulso.

  La no-interferencia del cierre sobre la zona de flexión de los dedos facilitará el movimiento del antepié con el mínimo gasto de energía posible[11].

- ANCLAJE A LA PISTA: Realizada por los clavos situados únicamente en el antepié, con tal disposición que permite la tracción perfecta de todas las cabezas de los metatarsianos siendo en la cabeza del primero donde se situan mayor número proporcionando un óptimo aprovechamiento de la impulsión ya que es entre primer y segundo mtt por acción del P.L.L la que propulsa el miembro inferior al final del período de apoyo.

  El tamaño de los tacos varía en función del terreno donde se realice la prueba y es la I.A.A.F. quien se encarga que se cumplan las reglas.

- HORMA: Tipo curva; cuyo objetivo es permitir al pie realizar sus movimientos naturales para aplicar durante la carrera todo el rendimiento capaz de crear la libertad del pie, restando estabilidad y seguridad al zapato.

• INCLINACION DE LA PARTE DELANTERA: facilita el apoyo directo del antepié así como el despegue en la impulsión. Fig. 6

Fig. 6 Calzado deportivo.

VII- TERRENO DE ENTRENAMIENTO.

Es conocido con el nombre de tartán; tiene por misión dotar una amortiguación y favorecer la tracción del calzado del deportista de modo que son pistas blandas y elásticas. En el medio deportivo se menciona frecuentemente la falta de calidad de estos pavimentos además de la variedad de los mismos que están siendo utilizados, donde en mayor o menor grado no reunen las espectativas de una aceptable capacidad de absorción del impacto realizado por los pies del corredor, provocando sobrecargas musculo-tendinosas que suelen finalizar en la aparición de lesiones más graves.

VIII- TRATAMIENTO:

Destacamos :

EJERCICIOS DE PREVENCION: Como la potenciación de la musculatura antagonista que dada la gran masa muscular agonista desarrollada crea un importante desequilibrio; objeto de posibles lesiones; por ello una concienciación no únicamente del entrenador sino además del deportista será determinante en la aparición de estas.

Ejercitación de la musculatura intrínseca del pie por medio de ejercicios físicos: coger objetos con los pies y la realización de ejercicios propiceptivos.

Realización de calentamiento, estiramiento del atleta.

TRATAMIENTOS ORTOPODOLOGICOS: Describimos de forma resumida, aquellos tratamientos que son los que mejor resultado nos han ofrecido:

Según la actividad a realizar por el atleta clasificamos el tipo de tratamiento indicado para:

VIDA DIARIA: Utilización de termoplásticos que proporcionan mayor control y/o descanso del pie en un momento en el que los movimientos son normales; es decir no tan intensos.

ENTRENAMIENTO DE FONDO Y FUERZA: La combinación de espumas termomoldeables (E.V.A. E.P.E....) de diferentes densidades que no limiten las grandes fuerzas torsionales son muy efectivas ante un objetivo de descarga y amortiguación del pie.

Se recomienda aplicar en la cubierta las espumas de baja densidad y en las de relleno las de mayor densidad.

COMPETICION: Las características de las zapatillas utilizadas en cuanto a su ligereza y poco espacio, y dada la brevedad de estas pruebas impiden la utilización de los tratamientos.

**En patologías del T. Aquiles se recomienda elevar el plano de trabajo por medio de la incorporación de un alza en talón con la misión de descargar las fuerzas que se producen desde el Tríceps Sural.*

**Tener siempre en cuenta los grandes efectos torsionales y de cizallamiento a la hora de realizar las correcciones*

IX- CONCLUSIONES.

La obtención de un diagnóstico certero y la aplicación del tratamiento específico será realizado de una forma más sencilla y objetiva si conocemos el gesto deportivo específico utilizado en la disciplina practicada así como las características del medio que frecuenta ya que éstos son factores etiológicos en las patologías que suelen padecer.

Asi en la exploración de este tipo de atletas consideraremos la alta explosividad de sus movimientos en las que se crean importantes fuerzas torsionales y de cizallamiento, las posibles desalineaciones de toda la cadena cinética y en cuestión el eje pie-pierna, el protagonismo del antepié,el estudio dinámico, el déficit de calidad del calzado específico y terreno de entrenamiento,incidencia de patologías del velocista....Analizando esta gran cantidad de datos llegaremos a comprender como se originan y de que forma podremos reducir su frecuencia.

Quiero destacar la importancia de las relaciones de los podólogo con entrenadores y atletas; llegando a ser para nosotros una gran fuente de información puesto que el deporte es un mundo abierto, dispuesto a ofrecer todos sus conocimientos con el objetivo de observar una mejoría en las marcas de los atletas y evitar la aparición de lesiones... siendo los técnicos los que nos plantean problemas que les inquietan y que son motivo de futuras investigaciones que estamos llevando a cabo; por ello animo a los interesados en la podología deportiva a que se aproximen a aquellas modalidades que más les atraigan con la certeza de que podrá encontrar a técnicos y deportistas interesados en su estudio ayudándonos a profundizar y obtener estudios más completos.

BIBLIOGRAFIA

1.- **ALGABA DEL CASTILLO J:** *Apuntes de Podología deportiva, tercer curso.* Sevilla.1999.

2.- **WIRHED:** *Habilidad Atlética y Anatomía para el movimiento.* Barcelona. Editoral Edikamed. 1997.

3.- **DUJOLNICK E:** *Lesiones en el deporte y en el ejercicio físico.* Madrid. Editorial Librotec. 1991.

4.- **FERNANDEZ M AZCAGORTA:** *Cuadernos de traumatología del deporte,* vol II. Barcelona. Editorial Jims. 1995.

5.- **WEINECK J:** *La anatomía deportiva.* 3ª Edición. Barcelona. Editorial Paidotribo. 1999.

6.- **ALVAREZ, CARLOS:** *Atletismo Básico.* Madrid. Editorial Gymnos. 1994.

7.- **MAESTRO A, EGOCHEAGA J:** *Patología del aparato locomotor en el atletismo.* Estudio clínico de 522 casos. Archivos de medicina del deporte, Vol. XI, Nº 14. Pag. 51-56. 1994.

8.- **RUEDA M:** *Podología y dinámica: Análisis del Impulso.* Rev. Esp. Podol. Pag. 25-29.

9.- **RUEDA M:** *El pie del coredor.* Rev. Esp. Podol. Pag. 43-47.

10.- **ESPECIAL MARCA OLIMPIADAS. 2000.**

11.- **I.B.V:** *Guia de recomendaciones para el diseño del calzado.*

ESTUDIO DE LA BIOMECANICA DEL CICLISTA: REPERCUSIONES PODOLOGICAS

* RAMOS ORTEGA, Javier
* PINEDA BASCON, Bárbara
* PEREZ GALEY, Mª Tomasa
** GARRES ARAGÜES, Nuria
*** GONZALEZ UBEDA, Rafael
***PAEZ MOGUER, Joaquín

Fig. 1 Estudio de la biomecánica del ciclista: Repercusiones podológicas.

INTRODUCCION

Siempre nos ha surgido la pregunta de ¿cuándo le aparecen las patologías a los ciclistas? Lo cierto es que nunca hemos escuchado o leído algo acerca del ciclista en materia podológica y por ello, y por la afinidad que mantenemos algunos de nosotros con este deporte, hemos decidido realizar este trabajo de investigación. Lo que hemos intentado es hacer una revisión bibliográfica de todo lo que hay escrito sobre este tema, y decimos *intentar* porque la verdad es que ha sido difícil pues, hay muy poca materia.

BIOMECANICA DEL CICLISTA

Lo primero que debemos analizar es la biomecánica del ciclista. Los artículos: "Biomecánica del pie en el ciclismo"[1] y "Análisis biomecánico del pedaleo en sujetos no ciclistas"[4] lo analizan muy bien. Debemos diferenciar la biomecánica de los ciclistas profesionales de los que no lo son. A pesar de ello, los músculos que van a ser fundamentales en el pedaleo de rodilla para abajo son: tibial anterior y gemelos y en cierta medida los extensores largos.

El ciclista no profesional desarrolla lo que se llama *un ciclo abierto* que consiste en lo siguiente. En el momento de

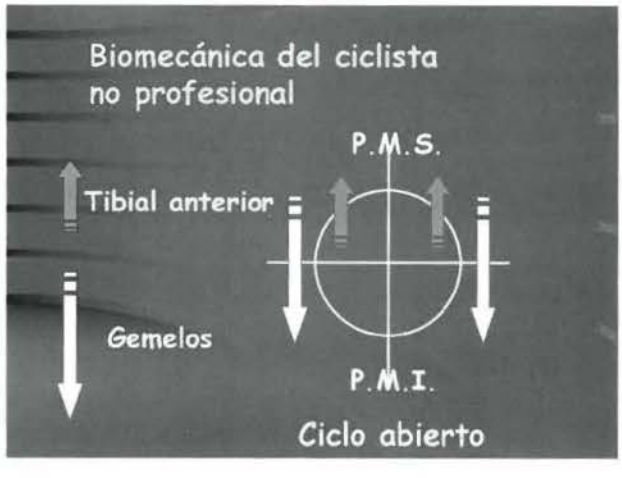

Fig. 2 Biomecánica del ciclista no profesional.

* *Estudiante de 3er curso. Diplomatura de Podología. Universidad de Sevilla.*
** *Estudiante de 3er curso. Diplomatura de Podología. Universidad de Sevilla. Maestra Diplomada en Educación Especial y Diplomada en Podología.*
*** *Diplomados en Podología. Universidad de Sevilla.*
COORDINADORES: ***José Ramos Galván****. Profesor Titular.* ***José Algaba del Castillo****. Profesor Asociado. Departamento de Enfermería, Fisioterapia y Podología. Universidad de Sevilla.*
CORRESPONDENCIA: ***Javier Ramos Ortega****. Departamento de Enfermería, Fisioterapia y Podología. E.U.CC.S. Universidad de Sevilla. Avda. Sánchez Pizjuán s/n. 41009 Sevilla.*

propulsión del pedal derecho, desde el punto máximo superior (P.M.S.), los gemelos son los que van a realizar todo el trabajo hasta el punto máximo inferior (P.M.I.); mientras, el pedal izquierdo va ascendiendo, no colaborando ninguna musculatura de forma notable hasta la segunda mitad, en la que empieza a trabajar el tibial anterior hasta que este pedal llega al P.M.S. Lo mismo ocurre cuando el pedal izquierdo desciende y el contrario a la vez asciende. Si analizamos un ciclo entero, observamos que existe una fase en el mismo que carece de actividad muscular, por lo que no se cierra el ciclo y de ahí su nombre.

Sin embargo, el ciclista profesional realiza un *ciclo cerrado*. Mientras el pedal derecho desciende desde el P.M.S. hasta el P.M.I. gracias a los gemelos; el pedal izquierdo, que se encuentra en la fase opuesta, tracciona del pedal por medio del músculo tibial anterior y en cierta medida por los músculos extensores largos durante toda la fase de retroceso del mismo. Lo mismo ocurre cuando el pedal izquierdo baja y el contrario sube. Por ello, no hay ningún momento en el que la musculatura no esté actuando. Con ello, el ciclista gana fuerza, ya que lo que hace uno no profesional con un pie, el profesional lo hace con los dos, repartiendo el esfuerzo, pudiendo desarrollar una mayor potencia ante duros puertos y rápidas contrarrelojes.

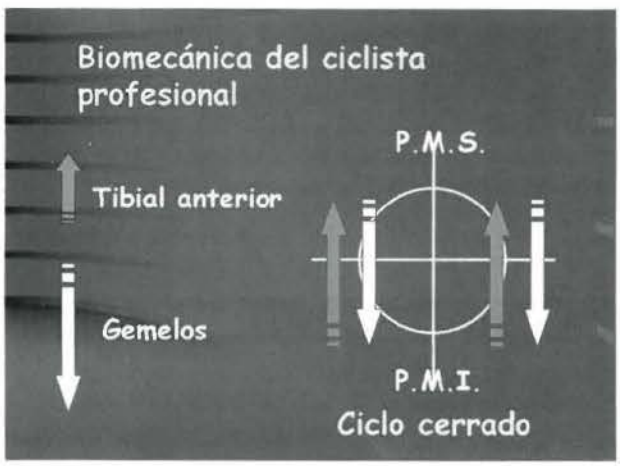

Fig. 3: Biomecánica del ciclista profesional.

CLASIFICACION DE LAS PATOLOGIAS

Tal como empieza este artículo, lo primero que nos preguntamos es: ¿Cuándo aparecen las patologías en los ciclistas?:

- Durante la etapa.
- Después de la etapa.
- En ambos casos.

Tras analizar la bibliografía, logramos clasificarlas en función del origen o causa que las producía. Es decir, según el tipo de zapatilla o la altura a la que encuentra el sillín, van a aparecer un tipo u otro de anomalías en el desarrollo de práctica deportiva.

PATOLOGIAS DEBIDAS A LA ZAPATILLA

La zapatilla, como en todo deporte o incluso en la vida diaria, es el elemento más importante para poder desarrollar de forma correcta la actividad en cuestión. Los elementos que no interesan del calzado del ciclista y que posteriormente pasaremos a analizar son:

- La cala e inclinación del antepié.
- El material de fabricación.
- Los sistemas de fijación.
- El contrafuerte del retropié.

LA CALA E INCLINACION DEL ANTEPIE

La cala es la pieza que va a encajar fijando la zapatilla, y por tanto el pie al pedal, haciéndolos inseparables a menos que se haga un leve giro lateral, por el cual se separan. Si analizamos a través de una radiografía las articulaciones que alberga esta pieza, descubrimos que reúne todas las articulaciones que son necesarias para la marcha normal, es decir: articulaciones metatarsofalángicas del primer, segundo, tercer y cuarto dedos; falange proximal de primer, segundo, tercer y cuarto dedos; y falange media del segundo dedo. Estas articulaciones están preparadas para una presión máxima determinada, pero de todos es sabido que los ciclistas de élite desarrollan grandes esfuerzos a la hora de subir duros puertos que se traduce en inmensas presiones sobre estas articulaciones. Por todo ello, no es raro pensar que aparezcan metatarsalgias dentro de las mismas, la articulación que más sufre es la primera metatarsofalángica: fracturas de sesamoideos ⟶ sesamoideos bipartitos.

Además de la patología anterior, pueden aparecer otros tipos a causa de la mala colocación de la cala. Por el miembro inferior recorren un sin fin de vectores de fuerza debido al intenso ejercicio. Estos vectores en condiciones fisiológicas van a aplicarse sobre las articulaciones que alberga la cala con el fin de que no se pierda ni un ápice de energía, pero será así si la cala está colocada en su postura correcta. Para ello hay una serie de parámetros de referencia para conseguir tal fin: el eje de movimiento imaginario que atravesase todas las articulaciones metatarsofalángicas debe estar superpuesto al eje del pedal; además, la parte interior del talón debe quedar a un centímetro de la biela para que no roce con ésta. Si la cala no está colocada en la posición adecuada, los vectores no recorrerán el miembro y tenderán a salirse por el mismo, siendo la rodilla la zona que más se va a ver afectada, apareciendo gonalgias.

Podríamos pensar que se tiene que perder algo de fuerza a la hora de impulsar el tobillo dado que este se encuentra en posición de 90º, pero eso no es cierto. La cala le proporciona una inclinación al antepié de unos 25º-30º, por lo que el traspaso de los vectores es menos brusco que en posición de ángulo recto. Esta inclinación tiene el inconveniente de que las cabezas de los metatarsianos están más prominentes, pudiendo aparecer con mayor facilidad las metatarsalgias, así como problemas de la fascia plantar a causa de la tensión a la que está sometida.

EL MATERIAL DE FABRICACION

Los materiales de fabricación son variados, pero a la hora de aplicarlos, deben cumplir dos pautas o reglas fundamentales: ser transpirantes y aguantar fuertemente el pie.

Fig. 4: Patologías debidas a la zapatilla.

La transpiración es fundamental en cualquier calzado, pero más aún en aquellos en los que el pie se va a ver sometido a una mayor sudoración por la condición de que está realizando un ejercicio deportivo. Normalmente, este material se va a colocar en la zona de antepié y algo por la zona cercana a los maleolos. La falta de este material puede ocasionar todo tipo de dermopatías, desde hiperhidrosis o bromhidrosis, hasta hongos y el famoso pie de atleta.

La otra finalidad es aguantar el pie dentro de la zapatilla con el fin de que éste no deslice dentro de la misma. Si esto no ocurriese, además de perder parte de la energía, podrían aparecer patologías debidas a la fricción que va a sufrir: ampollas, fascitis y sobrecargas musculares por sobreesfuerzo, ya que la energía que pierde la tiene que sustituir.

El problema viene cuando hay que colocar ambos materiales en las proporciones correctas, ya que uno dificulta la función de otro y viceversa. La colocación de excesivo material transpirante facilitaría evitar la aparición de dermopatías, pero estos materiales dan de sí fácilmente por lo que el pie ya no se va a encontrar bien sujeto dentro de la zapatilla. Al contrario, los materiales que tiene como función la de sujeción, están hechos de derivados del plástico o de pieles sintéticas, los cuales no son muy transpirantes, aumentando la sudoración y la probabilidad de que surjan problemas de piel.

LOS SISTEMAS DE FIJACION

Además de lo citado en el apartado anterior acerca de la función de sostén del pie dentro de la zapatilla por cuenta del material, esta función se va a ver acentuada por los sistemas de fijación. Éstos van a estar constituidos principalmente por belcro, aunque hay sistemas nuevos hechos con tansa (hilo de pescar). Los del primer tipo suelen estar constituidos por dos o tres tiras anchas a nivel del empeine, sustituyendo lo que en un calzado normal serían los cordones. Pueden ir todas en el mismo sentido, es decir, que abrochen igual, o que por el contrario sean inversas, por lo que la sujeción va a ser mayor. El otro sistema consiste en una especie de ruleta que al girar va a tensar ese hilo.

¿Cómo saber que no lo estamos apretando demasiado? Normalmente, no suele ser un problema la tensión con la que colocamos las tiras, pero a veces un deterioro en las mismas o la falta del relleno que suele traer la lengüeta para suavizar esa tensión, hacen que se irrite la piel o incluso si es muy intenso, los tendones, apareciendo tendinitis u otros problemas.

Fig. 5: Diferentes tipos de sistemas de fijación.

EL CONTRAFUERTE DEL RETROPIE

El tobillo ciclista durante el pedaleo, adquiere diferentes angulaciones siendo las máximas en flexión plantar durante la fase de retroceso del pedal desde P.M.I. En esta posición, el contrafuerte del retropié y el tendón de Aquiles están en fuerte contacto. Los materiales de fabricación del mismo deben ser esponjosos y deformables con el fin de que cuando el tendón choque con él, éste se adapte a la anatomía del mismo, evitando así una serie de problemas como podrían ser bursitis subaquíleas o retroaquíleas, o incluso problemas mayores.

PATOLOGIAS DEBIDAS AL SILLIN

Podría pensarse que el sillín no tiene nada que ver a la hora de hablar de las patologías en el pie del ciclista, pero no es así. La altura a la que debe estar colocado el sillín debe ser exacta y para ello existen reglas.

La altura del sillín es muy importante, ya que de ella va a depender la posición del miembro inferior, o lo que es lo mismo, la angulación que va a presentar el tobillo y por consiguiente la actividad muscular. La regla más vulgar a la hora de colocarlo es que el ciclista debe tocar con la punta de la zapatilla el suelo montado en la bicicleta, o colocado en la misma posición, tocar el pedal con el tacón de la zapatilla. A esta altura, el miembro se encuentra en casi extensión completa que es la posición idónea. Si el sillín se encuentra más alto, el tobillo se va a encontrar en una posición de flexión plantar excesiva que va a conllevar una serie de problemas que al fin y al cabo sólo van a conseguir que el ciclista no desarrolle una correcta etapa. En el artículo *"Análisis biomecánico del pedaleo en sujetos no ciclista"*[4], explica que una variación de apenas 2 cm. en la altura puede conllevar serios problemas como sobrecargas de los gemelos y el tibial anterior.

Los gemelos se van a ver recortados, no pudiendo descargar toda la potencia que son capaces de desarrollar, apareciendo contracturas a este nivel. El músculo tibial anterior que se inserta en la cara plantar de la primera cuña

y base del prime meta, tiene que tirar del pie hacia arriba (en ciclistas profesionales), ejerciendo un mayor trabajo ya que el pie se encuentra más plantar. Esta situación, si se mantiene a lo largo de una etapa, no es raro que aparezcan sobrecargas a este nivel.

Fig. 6: Patologías debidas al sillín.

ENDOFIBROSIS ILIACA EXTERNA

Esta patología se sale de la clasificación anterior debido que su causa no se puede encajar en ella. La causa de ella es una fibrosis subíntima que va estenosar la arteria ilíaca externa. ¿A qué se debe esta fibrosis? Las principales circunstancias a las que se le achaca son:

- La posición aerodinámica del ciclista.
- El alto stress por alto flujo sanguíneo.

Una persona normal presenta de 60-90 pulsaciones por minuto en reposo, mientras que un ciclista presenta 40-45. Estos mismo, duran la ascensión de un puerto especial, llegan a alcanzar las 140 pulsaciones, lo que hace que el flujo será bastante intenso y la fricción con las paredes también. Además si la arteria se encuentra un poco aplastada por la posición aerodinámica que adquiere, la arteria responde a la agresión fibrosándose y por tanto disminuyendo su luz.

El grupo al que más afecta es a los ciclistas entre 25-30 años, los cuales comenzaron la práctica de forma profesional a una edad temprana (16-25 años). Lo que aparece es una claudicación distal a causa de que el riego está disminuido lo que obliga al ciclista a disminuir el ritmo para facilitar la llegada de sangre al miembro, pero que vuelve a aparece en el momento en que se hace de nuevo un esfuerzo prolongado. Si se mantiene, la afectación se irá haciendo más proximal

La endofibrosis presenta una serie de problemas que la hace ser difícil de diagnosticar y cuando se hace ya no hay posibilidades de instaurar un tratamiento incruento. Por medio de pruebas de diagnóstico con puede ser el ultrasonido Döppler, en reposo no se detecta nada anormal. El ciclista simula un esfuerzo de más de 260 Watts (hasta 400 Watts), en una bicicleta ergonómica, siendo entonces cuando se detecta una caída de la presión a nivel distal. Quizás el inconveniente más grande es que no aparecen las manifestaciones hasta 2-3 años después de instaurada, por lo que la única solución es una resección quirúrgica de la parte fibrosada, que puede alcanzar una longitud de hasta 5 cm.

AGRADECIMIENTOS:

A todas las personas, ciclistas y no, que gracias a su colaboración desinteresada han hecho posible que este trabajo se haya llevado a término.

BIBLIOGRAFIA

1.- **GALARDI, P. Mª.** *Biomecánica del pie en el ciclista.* Rev. Esp. Podol. 1991; II (7): 353-356.

2.- **SANZ, E.** *Patología del miembro inferior del ciclista.* Rev. Esp. Podol. 1999; X (3): 162-169.

3.- **NAVARRO, J.L.; CELAYA, P.; LOPEZ, J.A.** *Endofibrosis ilíaca externa: una causa de bajo rendimiento en el ciclista de competición.* Archivos de Medicina del Deporte 1990; VII (27): 235-237.

4.- **SERRANO, E.; VILLARROYA, A.; GALLEGO, M.; VALIOS, J.C.** *Análisis biomecánico del pedaleo en sujetos no ciclistas.* Archivos de Medicina del Deporte 1995; XII (47): 175-181.

5.- **MARTINEZ, L.; FIDEU, Mª D.; FERRER, V.** *Estudio cineantropométrico en 58 ciclistas de competición.* Archivos de Medicina del Deporte 1995; X (38): 121-125.

6.- **ARAGONES, M.; CASAJUS, J.A.** *Modificaciones antropométricas debidas al entrenamiento.* Estudios longitudinales. Archivos de Medicina del Deporte 1991; VIII (32): 345-353.

7.- **COMMANDRE, F.A.; VIANI, J.L.; Dr. ZAKARIAN, H.; DENIS, F.; BARRAL, P.; FORNARIS, E.; Dr. RAYBAUD, A.** *Patología de la rodilla del ciclista.* Archivos de Medicina del Deporte 1988; V (17): 31-42.

8.- **LOPEZ, J.A.; ORTEGA, F.; DORADO, C.; ARMENGOL, O.; SARMIENTO, L.** *Valoración antropométrica en ciclista de alto nivel.* Estudio de una temporada. Archivos de Medicina del Deporte 1993; X (38): 127-132.

9.- **KULUND, D.** *Lesiones del deportista.* Barcelona: Salvat Editorial, S.A.; 1986: 43-51, 415-18, 437-38, 446, 449-51.

TRATAMIENTO ORTOPODOLOGICO EN INJERTO DE TALON. CASO CLINICO

* BENHAMU BENHAMU, Salomón
* CAÑUELO GONZALEZ, Juan Alberto
* DUEÑAS MORENO, Juan
* GONZALEZ UBEDA, Rafael
* RODRIGUEZ JIMENEZ, Manuel

RESUMEN

Presentamos el caso clínico de una paciente que sufrió un accidente que le produjo lesiones en el talón del pie derecho, donde fue necesaria la realización de un injerto cutáneo. Tanto el pie en su conjunto como el tratamiento ortopodológico que se confeccionó, poseen unas características que dotan de peculiaridad al caso.

Es este caso un ejemplo del uso del "Fundamento del Predominio Biomecánico", el cual dice: "Lo importante no son los materiales a utilizar sino el efecto biomecánico a conseguir". Con ello queremos hacer ver que el efecto biomecánico no tiene dependencia obligada con los materiales utilizados.

Hicimos tres tratamientos distintos, que buscaban los mismos objetivos, pero que presentan diferentes características. Éstos fueron :

a. *Ortosis de Poliuretano*, confeccionada con este material (Turbocast®) de 3 mm, silicona en plancha y EVA.

b. *Guantelete de silicona*, realizada con venda cohesiva, silicona en plancha y silicona líquida.

c. *Guantelete de cuero*, en el que se empleó cuero, silicona en plancha y silicona líquida.

PALABRAS CLAVE

Injerto cutáneo, talón, adaptación, turbocast, guantelete

ABSTRACT

We present a clinical case of a patient who sufferd an accident causing her a lesion in the right foot heel, where a skin graft was implanted. The characteristics of the foot and the orthopodological treatment applied make this a very peculiar case.

KEY WORDS

Skin graft, heel, adaptation, turbocast, gauntlet

INTRODUCCION

En numerosas ocasiones se requiere de la intervención de la cirugía plástica o reparadora, que si bien busca los mejores resultados funcionales y estéticos, pueden quedar secuelas o cicatrices residuales.

Si estas lesiones se localizan en el pie, el tratamiento ortopodológico será fundamental para no sólo descargar los puntos dolorosos y proteger la zona injertada, sino aportar mayor estabilidad y funcionalidad al pie, ofreciendo al paciente una mayor calidad de vida.

DESCRIPCION DEL CASO CLINICO

MOTIVO DE CONSULTA

Paciente que acude a la consulta y que refiere dolor en la zona plantar del pie derecho, de forma más aguda y localizada en el talón.

Presenta injerto cutáneo en el talón, que abarca la zona plantar subcalcánea y la zona lateromedial y posterior del pie. (Figura 1)

En la zona central del talón presenta una ulceración.

* *Diplomado en Podología.*
COORDINADOR DEL TRABAJO: Guillermo Lafuente Sotillos. Profesor Titular del Departamento de Enfermería, Fisaioterapia y Podología. Escuela Universitaria Ciencias de la Salud de Sevilla.
CORRESPONDENCIA: Salomón Benhamú Benhamú. Departamento de Enfermería, Fisioterapia y Podología Escuela Universitaria de Ciencias de la Salud. Avda. Sánchez Pizjuán, s/n. 41009 Sevilla.

Fig. 1 "Motivo de consulta".

ANAMNESIS

Mujer de 46 años, peluquera, ,sin enfermedades de interés.

La paciente refiere que a los 6 años de edad sufrió un accidente al caer directamente sobre su pie una viga de hierro produciéndole, entre otras lesiones, pérdida de partes blandas del talón. Fue necesaria la realización de un autoinjerto, siendo la piel donante la parte anterointerna de la pierna izquierda y la receptora el talón lesionado. (Fig. 2)

Fig. 2 "Zonas donante y receptora del autoinjerto".

EXPLORACION

1. INSPECCION

Observamos una diferencia de longitud y morfológica entre ambos pies debida a que el traumatismo se produjo a los 6 años de edad, con lo que las estructuras afectadas vieron alteradas su crecimiento. (Fig. 3a)

El pie izquierdo presenta morfología de tipo normal, sin presentar sobrecargas. Debemos reseñar que este pie adopta un comportamiento en carga de ligero valgo, suponemos debido a las hipersolicitaciones sufridas por este pie al no funcionar fisiológicamente el derecho.

El pie derecho es de tipo cavo con sobrecargas en el borde externo del antepié. Además se observan sobrecargas en el talón derecho (Fig. 3b), presentando:

- cicatriz plantar, localizada en el margen plantar del injerto cutáneo.
- zona ulcerada en zona subcalcánea, debido a la disminución del tejido adiposo plantar que sirve de amortiguación y de absorción de impactos.
- tejido hiperqueratósico en zonas lateromediales del injerto cutáneo.

Fig. 3 "Diferencia de longitud entre ambos pies. Úlcera plantar".

Se refiere dolor a la palpación en la cicatriz plantar.

Se palpan pulsos pedio y tibial posterior.

2. EXPLORACION ARTICULAR

Observamos una ATPA y ASA con movilidad muy disminuida, debido al proceso artrósico que han sufrido estas articulaciones, además de que al explorar la ASA presenta dolor por la manipulación directa sobre la zona injertada.

Presenta un primer radio dorsalflexionado con primer dedo en garra como mecanismo compensador. Los dedos menores también presentan deformidad en garra con retracción de los extensores. Se observa sobrecarga de 4º y 5º metatarsianos.

En la exploración dinámica observamos una marcha antiálgica y apropulsiva, con un ciclo de la marcha corto en el miembro afecto, buscando un menor tiempo de apoyo y consecuentemente menor dolor.

3. PRUEBAS COMPLEMENTARIAS

Se realiza una radiografía lateral en carga, en la que se aprecia la remodelación ósea sufrida por la zona subcalcánea, además de la alteración que sufren las demás estructuras óseas, que no han tenido un desarrollo fisiológico debido a la afectación temprana de los cartílagos de crecimiento. (Fig. 4)

Fig. 4 "Alteración en el desarrollo óseo".

Fig. 5 "Confección del molde".

TRATAMIENTO ORTOPODOLOGICO

I. Objetivos del tratamiento

- Curar la úlcera plantar
- Proteger la zona injertada amortiguando la zona.
- Evitar la presión y tensión del injerto, trasladando la carga a otros puntos.
- Descargar los puntos dolorosos, concretamente talón y 5º metatarsiano.
- Aumentar la superficie de apoyo plantar a nivel de ALI y ALE.
- Dar mayor estabilidad al equilibrar los puntos de carga.
- Mejorar la funcionalidad.

II. Planteamiento terapeútico

En un primer momento realizamos la toma de moldes con espuma fenólica. No obtenemos el resultado deseado, ya que la morfología tan característica y los relieves del talón no se reflejan lo suficiente en el molde.

Nos decantamos por tanto por la utilización de vendas de escayola, obteniendo un molde negativo (Fig. 5a y 5b), que llenamos posteriormente de escayola, consiguiendo así el molde positivo (Fig. 5c) que será sobre el que trabajaremos.

- Tratamos de obtener la mejor adaptación posible, siendo el molde un fiel reflejo de la morfología del pie, especialmente de la zona del talón. El uso de las vendas de escayola nos facilita esta adaptación, además de poder conseguir moldes de considerable altura, teniendo en cuenta que las ortosis a realizar deberán envolver la zona posterior del pie.

- Buscamos una correcta alineación retropié- antepié, para obtener una buena funcionalidad de la ortesis.

III. Diseño de los tratamientos

Aplicamos el "Fundamento del Predominio Biomecánico", que dice: "Lo importante no son los materiales a utilizar sino el efecto biomecánico a conseguir".

Así pues se realizan tres ortosis confeccionadas con diferentes materiales que tratan de buscar los mismos objetivos (descritos anteriormente). Las ortesis a realizar son:

a. Ortosis de Turbocast

b. Guantelete de silicona

c. Guantelete de cuero

Permitimos así a la paciente optar por un tratamiento u otro según las necesidades morfofuncionales y estéticas que se presenten, ya que como veremos a continuación los tratamientos presentan algunas diferencias en cuanto a sus propiedades.

ORTOSIS DE TURBOCAST

1. Materiales

- Turbocast de 3 mm (termoplástico compuesto de poliuretano y policaprolactona y una capa externa de espuma)
- Plancha de silicona con adhesivo de 2 mm. 14 Shore A (unidad de medida que permite cuantificar la dureza de estos materiales)
- EVA de 2 mm. 22 Shore A
- EVA de 5 mm. 45 Shore A
- Cola de contacto

2. Método de elaboración

- Colocamos la cubierta de EVA de 22 Shore A, previo calentamiento de ésta para facilitar la adaptación al molde. (Fig. 6a)

- Pegamos la pieza de plancha de silicona, mediante cola de contacto impregnada en el EVA y el adhesivo que presenta la plancha de silicona. (Fig. 6b)

- Hacemos el patrón de Turbocast. Será de dimensiones suficientes que puedan abarcar la zona tanto plantar como mediolateral de la superficie del molde. (Fig. 6c)

- Recortamos el termoplástico, lo calentamos (usamos una pistola de calor) y lo adaptamos al molde, siendo el momento de adaptación cuando el Turbocast adquiere un color oscuro y transparente (acaramelado). Será importante

que quede bien envolvente en la zona del talón. (Fig. 6d, 6e y 6f)

- Eliminamos el material sobrante y postearemos con EVA de 45 Shore A, terminando la confección de la ortesis con el pulido superior, lateral y plantar.

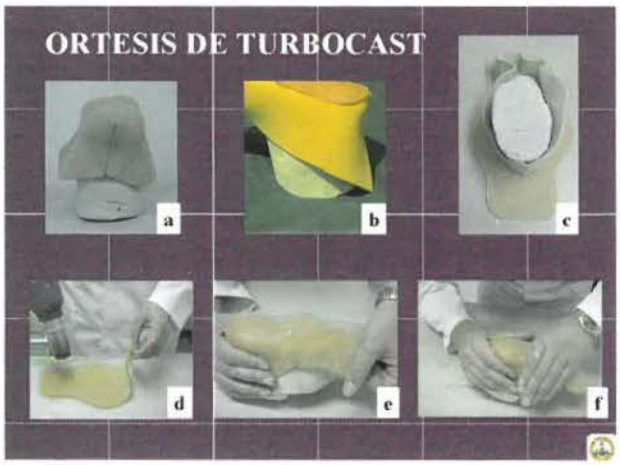

Fig. 6 "Ortosis de Turbocast. Método de elaboración".

3. Prueba del tratamiento. Resultados

Obtenemos una ortosis:

- envolvente, al recoger la zona injertada hasta su margen posterosuperior.
- descarga de la zona injertada, al adaptarse perfectamente a la morfología del pie, con lo que aumenta el efecto de descarga, además de ajustarse la zona superior de la ortosis a la zona inframaleolar, con intención de trasladar parte del apoyo a esta última zona.
- confiere estabilidad, debido tanto a las propiedades del Turbocast como al posteado de EVA. (Fig. 7)

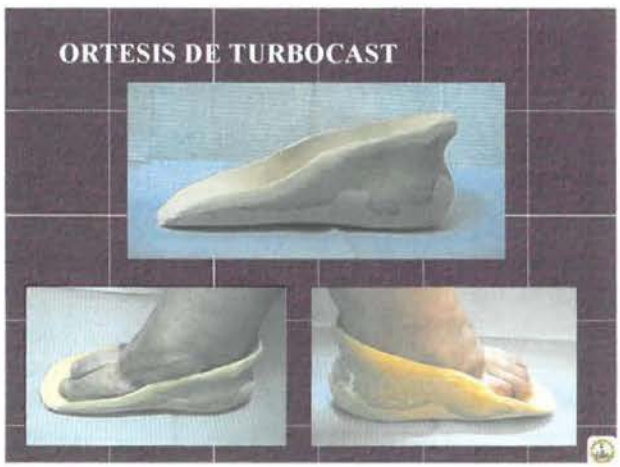

Fig. 7 "Ortosis de Turbocast. Prueba del tratamiento"

No es necesaria la realización de un relleno distal, debido a que la ortosis permanece estable dentro del calzado. Sí lo será en los otros dos tratamientos como veremos posteriormente. El zapato será de tipo bota para evitar que el pie se salga de éste durante la marcha.

GUANTELETE DE SILICONA

1. Materiales

- Venda cohesiva de 8 cm
- Silicona líquida y catalizador líquido
- Plancha de silicona sin adhesivo. 14 Shore A
- Separador (agua jabonosa)
- Plástico transparente

2. Método de elaboración

- Impregnamos separador en la superficie plantar del molde (facilitará la retirada del guantelete del molde). Seguidamente aplicamos silicona líquida catalizando. (Fig. 8c)

- Colocamos venda cohesiva sobre la silicona líquida, enrollando directamente el molde con múltiples capas de venda cohesiva. (Fig. 8d)

- Ponemos pieza de plancha de silicona . Previamente aplicamos silicona líquida catalizando, con lo que conseguiremos tanto mayor agarre entre las capas de venda cohesiva como mayor amortiguación. (Fig. 8e y 8f)

- Añadimos sucesivamente capas de venda cohesiva y silicona líquida catalizando hasta que el guantelete tenga un grosor suficiente que le proporcione la resistencia adecuada. (Fig. 9g)

- Finalizamos con una capa de silicona líquida, la cual podemos alisar con nuestras manos untadas con separador. Esta capa "impermeabilizará" la zona externa del guantelete. Cubrimos con plástico transparente que protegerá esta última capa mientras reticula la silicona líquida. (Fig. 9h, 9i, 9j)

Retiramos el guantelete a las 8-10 horas, recortando su parte superior. (Fig. 9k y 9l)

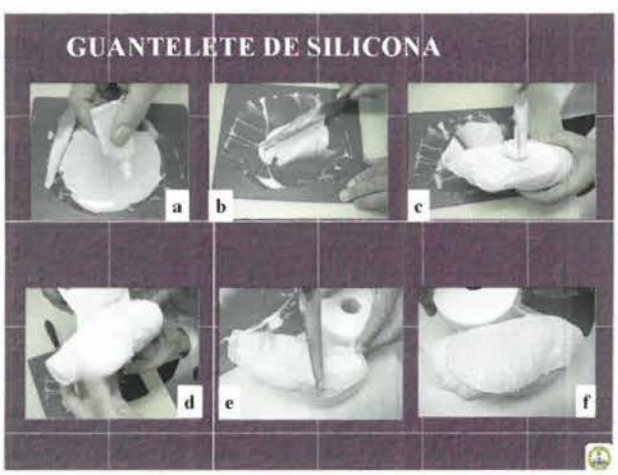

Fig. 8 "Guantelete de silicona. Método de elaboración".

Fig. 9 "Terminación del guantelete de silicona"

3. Prueba del tratamiento. Resultados

Ajustamos la altura del guantelete probándolo en el paciente.

Es necesaria la confección de un relleno distal que será de EVA (pegamos varias piezas y pulimos el conjunto dándole forma semejante a la de la puntera del calzado). (Fig. 10a)

El guantelete realizado posee las siguientes características:

- envolvente, al recoger la zona posterior del pie.
- confort gracias a las densidades de los materiales utilizados, pero al no existir exquisita adaptación, no conseguimos descargas específicas como en la ortesis de Turbocast.
- poco voluminoso en el calzado.

Debido a que no existe unión entre el guantelete de silicona y el relleno distal, es necesaria la utilización de un calzado con agarre (por ejemplo bota) que impida que el pie salga de éste durante la marcha. (Fig. 10)

Fig. 10 "Guantelete de silicona. Prueba del tratamiento".

GUANTELETE DE CUERO

1. Materiales

- Cuero
- Plancha de silicona sin adhesivo. 14 Shore A
- Silicona líquida y catalizador
- EVA de 5 cm. 45 Shore A
- Gomaespuma de 5 cm. 8 Shore A
- Cola de contacto

2. Método de elaboración

- Adaptamos el cuero al molde, intentando que quede lo más ajustada posible, sin arrugas o pliegues. (Fig. 11a)

- Aplicamos silicona líquida catalizando sobre la zona correspondiente al serraje del cuero. (Fig. 11b)

- Colocamos una pieza de silicona en plancha, de dimensiones acordes a la zona plantar. (Fig. 11c)

- Una nueva capa de silicona líquida catalizando servirá para adherir otra pieza de cuero externamente al conjunto del guantelete realizado hasta el momento. Unimos la zona distal para que el pie tenga su alojamiento y esté separado por cuero del relleno distal. (Fig. 11d, 11e, 11f)

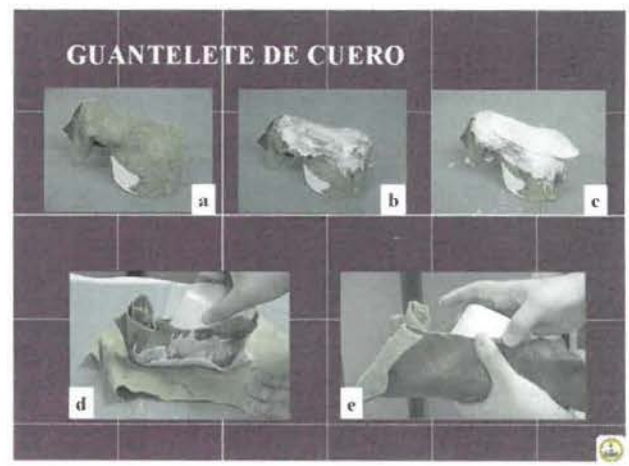

Fig. 11 "Guantelete de cuero. Método de elaboración".

Fig. 12 "Terminación del guantelete de cuero"

- Realizamos el relleno distal con EVA de 5 cm de igual forma que se hizo en el guantelete de silicona, interponiendo entre éste y el cuero una pieza de gomaespuma que permitirá absorber los impactos que pueda recibir el pie por parte del relleno. (Fig. 11g)

- Cerramos la zona externa del guantelete ayudándonos de cola de contacto. (Fig. 11i)

- Reforzaremos las zonas que lo requieran, para que el guantelete adquiera la resistencia adecuada. (Fig. 11j y 11k)

3. Prueba del tratamiento. Resultados

El guantelete confeccionado posee las siguientes propiedades:

- envolvente, al recoger la zona posterior del pie.

- Confort, al existir amortiguación plantar gracias a las densidades de los materiales.

- Ligereza y fácil calzado, debido a que ortesis y relleno distal van unidos, con lo que no es necesaria la utilización de un calzado con agarre al no salirse fácilmente del calzado como ocurría con el guantelete de silicona. (Fig. 13)

Fig. 13 "Guantelete de cuero. Prueba del tratamiento".

CONCLUSIONES

- Hemos obtenido un buen resultado con la realización de los tratamientos ya que hemos conseguido curar de la úlcera que se localizaba en la zona subcalcánea. (Figura 14)

Fig. 14 "Conclusiones".

- Con este caso intentamos demostrar que con diferentes materiales podemos conseguir los mismos objetivos y que el efecto biomecánico no tiene dependencia obligada con los materiales utilizados.

- En todo tratamiento ortopodológico es fundamental mantener la adaptación de la ortosis al molde, para conseguir un mayor ajuste entre pie y ortosis. En este caso clínico ha sido importante este aspecto al ser ortosis envolventes en la zona posterior del pie.

- Debemos no sólo de paliar los síntomas que presente el paciente sino tratar de mejorar, en la medida de lo posible, su calidad de vida, algo que hemos conseguido al permitir que la paciente alterne los tratamientos realizados según las necesidades que se le presenten, tanto funcionales como estéticas.

BIBLIOGRAFIA

1.- **BERGES MANFREDI, Mª JOSE; VALERO SALAS, JOSE:** *Tratamiento ortopodológico en un caso de autoinjerto*. REV. ESP. PODOL. 1: 37-41, 1999.

2.- **SANCHEZ ROBLES, LUIS, J.:** *Injertos de piel.* REV. ESP. PODOL. 3: 147-152, 1996

3.- **PRATS CLIMENT, BALDIRI; VERGES SALAS, CARLES:** *Tratamiento ortopodológico de los injertos cutáneos del pie.* REV. ESP. PODOL. 7: 377-382, 1995.

4.- **LLOPART LOBATO, LIDIA; RUIZ ARREDONDO, J. DAVID:** *Monográfico "Descargas provisionales".* REV. ESP. PODOL. Num 3, 1998.

5.- **LAFUENTE, GUILLERMO; SALCINI, J.L:** *Participación podológica en el diseño de calzado especial*. REV. ESP. PODOL. 2: 63-65, 1994.

6.- **REGIS LAGGHE:** *"Turbocast. Material Termoplástico".* Guía de las aplicaciones más frecuentes.

7.- **CANDEL FERREO, F; PEREZ, R:** *El calzado a medida, la ortesis completa para el pie.* REV. ESP. PODOL. 5: 215-218; 1994.

SESION CLINICA: TRATAMIENTO DE ULCERA ISQUEMICA EN PACIENTE DIABETICO

*** LAZARO MARTINEZ, José Luis**
**** SANTAMARIA REBOLLO, Esther**

I. Introducción

La diabetes es una de las enfermedades crónicas con mayor prevalencia en todo el mundo, y una de las principales causas de mortalidad, junto con las enfermedades cardiovasculares, las enfermedades oncológicas, y el Sida; y afecta generalmente al sistema vascular, neurológico e inmune.

El pie, debido a su posición distal y en contacto con el suelo; y por las alteraciones originadas por la diabetes, es considerado una zona de riesgo, con tendencia a la aparición de complicaciones, como úlceras, deformidades... Mediante un diagnóstico precoz, y una serie de medidas preventivas, podemos retrasar en lo posible, e incluso llegar a evitar, la aparición de estas.

1. Epidemiología

La Diabetes Mellitus tiene una prevalencia en España de entre el 2,8 y el 3,9%; de los cuales, a la Diabetes Mellitus tipo I, o Diabetes Mellitus Insulino Dependiente, le corresponden el 10%. Estas cifras aumenten de manera directamente proporcional a la edad. Así, en la población de entre 20 y 54 años, la prevalencia está entre el 0,6 y el 9,7%, mientras que en la población con edad superior a 74 años, la prevalencia alcanza los 20,8%

En el momento de realizar el diagnóstico de la DM, el 40% de los pacientes presentan alguna manifestación clínica de neuropatía, proporción que aumenta al 50% en pacientes de 10 años de evolución.

La gangrena es 40 veces más frecuente en diabéticos.

El 50% de los pacientes con más de 10 años de evolución, presenta algún tipo de manifestación clínica de macroangiopatía, alcanzando a la afectación de toda la población a partir de los 25 años de evolución. Además, la Isquemia Coronaria tiene una incidencia 12 veces superior en un diabético, siendo la principal causa de muerte en el 50% de la población con Diabetes Mellitus tipo I, y el 10% de la Diabetes Mellitus tipo II. En el caso de Infarto Cerebral, este es la causa de muerte del 10-20% de los pacientes con Diabetes Mellitus tipo II. Por otra parte, factores de riesgo vascular como la HTA y la Dislipemia, tienen una prevalencia en diabéticos del 50%; y el tabaco aumenta el riesgo de macroangiopatía en un 120%

2. Pie Diabético: Concepto

Conjunto de complicaciones más frecuentes que van a aparecer en el pie, como consecuencia de las alteraciones vasculares y/o neurológicas, originadas por la Diabetes Mellitus.

3. Fisiopatología

Un nivel plasmático de glucosa mantenido en el tiempo superior 130 mg, junto con alteraciones neurológicas y vasculares, sitúan al pie en una fase de riesgo. Posteriormente, una serie de factores desencadenantes, como traumatismos, o deformidades óseas, originan la formación de heridos o úlceras, que pueden complicarse por infecciones, llegando a aparecer gangrena, y en casos puede ser necesaria incluso la amputación del miembro afectado.

La gran mayoría de estas complicaciones, son las Úlceras Diabéticas, también llamadas Mal Perforante Plantar, y frecuentemente se encuentran asociadas a infecciones polimicrobianas, siendo los gérmenes aislados más frecuentemente el Estafilococo aureus, Estreptococo, Escherichia coli, y Pseudomona aeruginosa.

ANGIOPATIA

Las Enfermedades Vasculares Periféricas son la mayor causa de complicaciones en el pie de un diabético, y aparecen, principalmente, debido a los trastornos

** Responsable de la Unidad del Pie Diabético.*
*** Podóloga Interna Residente.*

metabólicos originados por la Diabetes Mellitus. Además, la existencia de otros factores de riesgo, como el tabaquismo, la HTA... actúan de manera exagerada, produciendo alteraciones en la macro y microcirculación.

- Macroangiopatía: La macroangiopatía o arteriosclerosis, consiste en la obstrucción de grandes vasos por una placa de ateroma, como consecuencia del depósito de lípidos y lipoproteínas en la luz de los vasos de las arterias de gran y mediano calibre, junto con una lesión en el endotelio de estas. Su mecanismo de aparición, es el mismo que en los pacientes no diabéticos, pero se diferencia de estos, en que su desarrollo es más rápido y precoz, su aparición es bilateral y multisegmentaria, y evoluciona de distal a proximal. Su síntoma principal en la Claudicación Intermitente.
- Microangiopatía: La microangiopatía es específica de los pacientes diabéticos, y consiste en el engrosamiento de la membrana basal de los capilares, arteriolas y vénulas. Se debe a que la hiperglucemia produce una glicosilación no enzimática del colágeno, produciendo así alteraciones del tejido conjuntivo. Esto puede provocar una alteración en el intercambio de nutrientes y productos de desecho, favoreciendo la aparición de necrosis superficial o lesiones cutáneas atróficas. La microangiopatía es la causa principal de la retinopatía y nefropatía diabéticas.
- Esclerosis de Monckberg. Es una degeneración arterial que provoca cambios fibróticos y calcificación de la capa media arterial, sin llegar a variar la luz del vaso. Aparece principalmente en las arterias del tobillo, siendo menos frecuente hacia distal. Debido a esto, las arterias son más duras, por lo que la valoración de la presión arterial en el tobillo, es poco fiable.

Como consecuencia, hay dificultad en el desarrollo de la circulación colateral, que aparecería en un paciente en un paciente no diabético con arteriosclerosis. Debido a esto hay una disminución del flujo sanguíneo, que puede derivar en una isquemia, y en casos más graves, puede llegar a desarrollar una úlcera o gangrena.

NEUROPATIA

Las alteraciones neurológicas tienen una evolución lenta, pero progresiva, y de localización distal y simétrica. Su etiología es multicausal, y en ella influyen la Hiperglucemia, la Insulina, Trastornos metabólicos (lipídico y proteico) y la insuficiencia vascular de los Vasa Nervorum.

La neuropatía diabética se puede manifestar en forma de:

- Neuropatía Autónoma: Produce una disminución o total ausencia de la secreción del sudor, por lo que la piel aparece seca, frágil, y con tendencia a la formación de grietas o fisuras. También aparece dificultad a la termorregulación, por lo que los pacientes tendrán los pies fríos, o tendrán sensación anormal al frío; y pérdida de la vasoconstricción, lo que propicia el edema.
- Neuropatía Sensitiva: La afectación de la neuropatía sensitiva puede ser positiva (cuando aparece dolor urente, quemazón, pinchazos, calambres... de exacerbación nocturna), o negativa (disminución, e incluso ausencia de la sensibilidad dolorosa, térmica, vibrátil...), siendo esta la más frecuente. La sensibilidad vibratoria o palestesia, es la que suele afectarse en primer lugar. Cuando hay ausencia de la sensibilidad, el paciente no sentirá traumatismos que le puedan provocar lesiones en los pies. Asimismo, no se producirá una marcha antiálgica en el caso de cualquier alteración, por lo que se producen microtraumatismos continuados.
- Neuropatía Motora: La neuropatía motora, junto con la sensitiva, es la que más comúnmente se afecta. Origina una atrofia de la musculatura intrínseca del pie, debido a la denervación de estos, provocando una alteración en la configuración del pie (dedos en garra, prominencia e las cabezas metatarsales, desplazamiento de la almohadilla plantar grasa...). A esto le acompaña una alteración en la marcha, debida a esa alteración en la configuración del pie. Esto hace que haya un aumento de presiones en zonas determinadas, que no están preparadas para soportar tales presiones, por lo que pueden llegar a formarse úlceras.

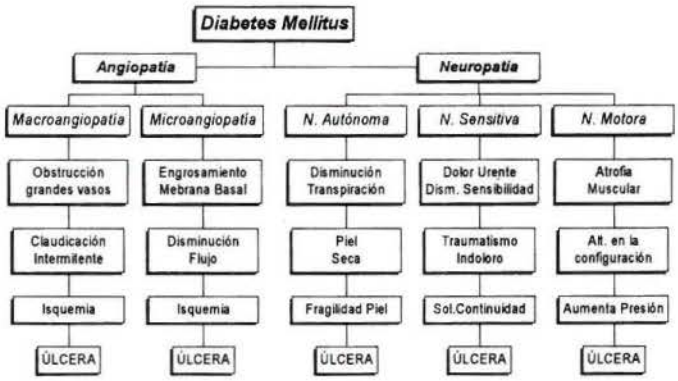

II. Caso clínico

1. Anamnesis

Paciente de 82 años de edad, sexo femenino y diabética insulinodependiente que acude a la Unidad del Pie Diabético de la CUP con fecha del 20 de Septiembre de 2000, por dolor en el IV espacio interdigital del pie derecho.

- Antecedentes Personales: La paciente vive sola, está jubilada y camina 1 hora diaria
- Antecedentes Podológicos: La paciente acude regularmente al podólogo para la realización de quiropodias. No hay antecedentes de heridas en los pies con problemas a la cicatrización.
- Antecedentes Médico - quirúrgicos: Destacar que a la paciente se le ha realizado un by-pass en la pierna izquierda, a nivel Femoro-Poplíteo; padece

HTA e hipercolesterolemia controlados; y Diabetes Mellitus tipo II, de 7 años de evolución, que ha pasado de No Insulino Dependiente, a Insulino Dependiente. La Glucosa Media es de 200-300. La paciente esté bajo control oftalmológico y endocrino el cual le ha prescrito una dieta controlada, pero no lleva control cardiaco ni neurológico.

- Medicación: Actualmente, la paciente está en tratamiento con Mixtard®10 (30 unidades por la mañana, y 16 por la tarde), Tertensif®, y Zantac®.

2. Exploración

- Examen Clínico: Se observa Heloma Molle doloroso en IV espacio interdigital del pie derecho. A la deslaminación, hay presencia de exudado, del que se toma una muestra para valorar la existencia de infección. Tras la limpieza de la zona con suero fisiológico, se observa una úlcera dolorosa, de fondo amarillento, bordes irregulares, y 5 mm de diámetro, y rodeada de piel sana.

Fig. 1.- Ulcera en IV espacio interdigital pie derecho.

- Exploración Neurológica: La paciente refiere entumecimiento y calambres de exacerbación nocturna. Los reflejos de Babinski y Rotuliano están ligeramente disminuidos. La percepción dolorosa, cutánea, térmica y vibrátil, son normales, así como la exploración con el Monofilamento de Semmens-Wenstein.
- Exploración Vascular: Al realizar la historia vascular, la paciente vuelve a comentar que padece HTA e hipercolesterolemia controladas, y refiere ausencia de edema, claudicación, nefropatía y retinopatía. Se observa presencia de petequias en ambas piernas, y disminución del vello. La humedad y temperatura de la piel de la paciente son normales, mientras que hay ligera palidez.

  A la palpación de los pulsos Pedio y Tibial Posterior, obtenemos una valoración de 2 en ambos pies, lo cual es compatible con pulsos disminuidos aunque palpable.

  La exploración mediante la técnica Doppler es compatible con estenosis a nivel de las arterias tibiales posteriores, y oclusión a nivel de las arterias pedias.

  El Indice TB nos da unos valores de 0,69 de forma bilateral, lo cual es compatible con estenosis a varios niveles.

- Calzado: La paciente acude a consulta con unas zapatillas excesivamente pequeñas, que le oprimen. Se recomienda el uso de un calzado más ancho con mayor altura de pala, acordonado, con cambrillón, y sin costuras internas, que puedan producir rozaduras.

3. Pruebas Complementarias

- Radiodiagnóstico: Se realizan radiografías dorsoplantares en carga de ambos pies, en las que encontramos una densidad ósea dentro de lo normal, presencia de exostosis en la base medial de la falange distal del hallux, en el borde lateral de la cabeza del 1er metatarsiano, y en el borde lateral de la falange medial del 4º dedo, de forma bilateral. La falange media y distal de 4º y 5º dedos de ambos pies, se encuentran desviadas hacia medial, lo que es compatible con dedos infradductus. Los Sesamoideos Tibiales se encuentran en posición 3 de forma bilateral. También se observa Diástasis Intermetatarsanocuneana bilateral, y calcificación de las arterias interdigitales.

  No se observan signos de afectación al hueso en las falanges de 4º y 5º dedo del pie derecho, por la infección, por lo que se descarta la presencia de osteomielitis, tan frecuente en pacientes con presencia de infección en úlceras de localización en 1º, 2º, y 5º dedo.

Figs. 2 y 3.- Detalle de Radiografía Dorso Plantar de pie izquierdo y derecho.

Fig. 3

Fig. 4.- Detalle de Calcificación en 1er espacio interdigital de pie izquierdo

4. Diagnóstico Diferencial

Para llevar a cabo un tratamiento lo más específico posible, debemos realizar un buen diagnóstico diferencial entre las úlceras más frecuentes de aparición en diabéticos, como son las de etiología neurológica, isquémica, y neuroisquémicas.

5. Clasificación de Wagner

Debemos valorar también, la gravedad de la úlcera, en función a la afección a planos profundos, según la clasificación de Wagner.

Ú. Neuropática	Ú. Isquémica
Indolora	Muy Dolorosa
Base granulosa	Tejido Necrótico
Sangra	No sangra
Anillo Hiperqueratósico	Rodeado de Piel Sana
Presencia de HQ	Ausencia de HQ
Coloración Normal	Palidez
T^{ta} Piel Normal	Piel Fría
Presencia de Pulsos	Ausencia Pulsos
No manif. Tróficas	Manif. Tróficas
Puntos de Presión	Pulpejo.Espacios ID
Buen Pronóstico	Peor Pronóstico

Clasificación de Wagner	
Grado 0	La superficie cutánea está intacta y existen prominencias óseas o callosidades (con riesgo de ulceración)
Grado 1	Úlcera superficial sin exensión a tejidos profundos
Grado 2	Úlcera profunda que afecta a tendón, hueso o cápsula articular
Grado 3	Gangrena de los dedos o del antepié
Grado 4	Gangrena de todo el pie, o de una parte lo suficientemente extensa, como para poder salvar el pie

6. Juicio Diagnóstico

Ulcera Isquémica de Grado I, según la clasificación de Wagner, sobreinfectada por Pseudomona aeruginosa.

7. Objetivos

Ante una úlcera de origen isquémico, debemos plantearnos una serie de objetivos de tratamiento generales y específicos, como son:

- Calzado
  - Acelerar en lo posible el proceso de cicatrización.
  - Eliminar, o al menos disminuir, el dolor.
  - Evitar la amputación, que es una de las consecuencias más graves de las úlceras isquémicas, complicadas con algún tipo de infección, como es este caso.

- Objetivos Específicos:
  - Crear un ambiente húmedo y libre de tejido necrótico, que sea favorable a la epitelización.
  - Inmovilizar y conseguir reposo absoluto de la zona afectada.
  - Favorecer la vascularización en lo posible, con la ayuda de un cirujano vascular.

8. Reparación Biológica

Para poder cumplir estos objetivos, debemos conocer las fases de la reparación biológica de las heridas, para poder saber exactamente en que punto se encuentra nuestra úlcera.

- Cicatrización: Es la reparación en profundidad. A su vez, consta de varias fases.

- Fase Anabólica o Desasimilativa: Comienza inmediatamente después de la aparición de una solución de continuidad.
  - En primer lugar aparece una Inflamación y vasodilatación, que favorece la migración de elementos de defensa hacia la herida, para conseguir un lecho limpio de microorganismos.
  - Posteriormente, tiene lugar el Periodo Destructivo, por el cual los macrófagos limpian la herida de tejido necrótico.
- Fase Catabólica o Asimilativa: Comienza al 3er o 4º día de la aparición de una solución de continuidad.
  - Tiene lugar una neoformación vascular, que favorece la llegada de fibroblastos, o células específicas de la cicatrización. Estas células, son las encargadas de la síntesis de colágeno. Seguidamente, en la Maduración de la Cicatriz, se produce la reorganización de las fibras de colágeno, para dar mayor consistencia a la cicatriz.
- Contracción: Consiste en la atracción de bordes, llevada a cabo por los miofibroblastos.
- Epitelización: Es la reparación del epitelio de superficie. Las células epiteliales migran desde los bordes de la herida hacia el centro de esta, para conseguir la reparación funcional tisular.

9. Tratamiento

En primer lugar se realiza un desbridamiento meticuloso de los bordes necróticos de la úlcera, para favorecer la aparición de tejido de granulación.

Se recomienda la realización de 2 curas diarias, consistentes en el lavado de la úlcera con suero salino, aplicación de Iruxol® neo, y realización de un vendaje separador, además de revisiones semanales para controlar la evolución de la úlcera, y proceder al desbridamiento de la misma.

Se decide aplicar Iruxol® neo, ya que en este momento, la úlcera se encuentra en los últimos estadíos de la fase anabólica de la cicatrización, y gracias a la función de la colagenasa, conseguimos un desbridamiento enzimático del tejido necrótico, y favorecer la aparición de colágeno.

Se prescribe además Augmentine® 500mg. sobres (1/8horas) hasta que lleguen los resultados del cultivo, y se pueda prescribir un antibiótico más específico, ya que a la deslaminación de la úlcera, aparecen signos compatibles con infección.

También se recomiendan una serie de medidas higiénicas preventivas, consistentes en:

- Lavado diario con agua templada/fría, durante un tiempo no superior a los 5-10 minutos, y utilizando siempre un jabón de pH ligeramente ácido (5,5), compatible con el de la piel. Esto es así para evitar la maceración de la piel, que podría favorecer la aparición de grietas y fisuras, y la infección de hongos.
- Hidratación diaria, para evitar la sequedad de la piel, originada por la neuropatía autónoma.
- Inspección de calzado y piel diarios, que nos permitan detectar a tiempo cualquier rozadura o herida.

10. Revisiones

- 1ª Revisión (25-Sept-2000): El resultado del cultivo es positivo a Pseudomona aeruginosa (bacilo gram negativo, aeróbico). El antibiograma indica que el microorganismo es sensible a Piperacilina, Ciprofloxacina, y Ceftazidina.

  Se cambia el antibiótico por Baycip® (Ciprofloxacina), ya que posee gran actividad frente a la Pseudomona aeruginosa.

  La paciente acude a consulta con otras zapatillas más amplias.

Continúa realizándose el vendaje separador del 5º dedo.

- 2ª Revisión (29-Sept-2000): Se observa buena evolución de la cicatrización de la úlcera, por lo que se cambia el Iruxol® neo por Furacín® pomada (Nitrofurazona) en las curas, ya que este antiséptico es más suave, y no impide el crecimiento del tejido de granulación, que puede ser inhibido por la colagenasa del Iruxol® neo.
- 5ª Revisión (23-Oct-2000): La evolución de la cicatrización es lenta, de modo que se realizan curas alternas con Iruxol® neo y Furacín® pomada. De este modo intentaremos evitar que la colagenasa produzca excesiva maceración en la zona, lo que retrasaría el periodo de cicatrización.
- 8ª Revisión (14-Nov-2000): No se observa mejoría. Se realiza una silicona separadora de densidad blanda, ya que el vendaje separador provoca tensión, y aumenta la isquemia en la zona.

  Se realizan curas únicamente con Iruxol® neo.
- 10ª Revisión (28-Nov-2000): Se observa maceración. Se recomienda la aplicación de Betadine® alrededor de la úlcera, para secar la maceración, y realización de curas diarias con Iruxol® neo.

Fig. 5.- Visión de la silicona

Fig. 6.- Detalle de Radiografía Dorsoplantar con Silicona del Pie Derecho.

- 11ª Revisión (1-Dic-2000): Continúa la maceración. Se cambian las curas con Betadine® e Iruxol® Neo por Furacín® polvo, por su efecto astringente.
- 13ª Revisión (20-Dic-2000): Se observa buena evolución de la cicatrización, de modo que continúan las curas con Furacín® polvo. Se realiza una nueva silicona separadora de densidad dura.
- 14ª Revisión (27-Dic-2000): Se aprecia buena evolución de la cicatrización, pero la paciente refiere que le molesta la nueva silicona, por lo que continúa usando la anterior, de densidad blanda.
- 17ª Revisión (22-Enero-2001): La úlcera está prácticamente cerrada. Continúa realizándose las curas diarias mediante lavado con suero salino, y aplicación de Furacín® polvo.
- 18ª Revisión (30-Enero-2001): La úlcera aparece totalmente cerrada. Se prescribe la aplicación diaria de Betadine sobre la superficie donde se encontraba la úlcera, y revisión en 20 días.

III. Discusión

- Valorar el estado general del paciente, para determinar el pronóstico.

Fig, 7.- Ulcera Interdigital. La úlcera evoluciona favorablemente.

Fig. 8.- Ulcera Interdigital. Se observa que la úlcera está prácticamente cerrada.

- Valorar el estado de la úlcera, mediante la clasificación de Wagner.
- Realización de un buen diagnostico diferencial, para conseguir un tratamiento lo más adecuado posible.
- Calzado adecuado.
- Realización de visitas semanales, para desbridar los bordes necróticos de la úlcera, y valorar la evolución de esta.

BIBLIOGRAFIA

1.- **MANDRACCHIA, V. J.;YOHO, R.M.; BUDDECKE, D.E.; PENDARVIS, J.A.** *Pie Diabético: Estrategias Terapéuticas*. Tiempos Médicos 2000; 566: 18-28

2.- **SACRISTAN VALERO, S.; CESPEDES CESPEDES, T.; DORCA COLL, A.; CUEVAS GOMEZ, R.;** *El Pie Diabético*. El Peu 1991; 44:21-27

3.- **GOMEZ CALVO, J.J.; GOMEZ CALVO, C. J.** *El Pie Diabético: Educación Sanitaria para el Autocuidado del Pie.* Enfermería Científica 1992; 123: 16-22

4.- **PUIG BORI, B.** *El Cuidado de los Pies del Diabético.* OFFARM 1988; Esp. Nov.: 14-24

5.- **MORALES LOZANO, R.; GONZALEZ FERNANDEZ, M.L..; SAN MARTIN ESPINEL, C.; GONZALEZ JURADO, M.A.** *Neuropatía Diabética en el Pie.* Salud del Pie 1995; 14: 6-10

6.- **ALONSO MONTERO, C.; JIMENEZ LEAL, R.; GARCIA CARMONA, F.J.; GONZALEZ FERNANDEZ, M.L..; MORALES LOZANO, R.** *Neuropatía Diabética.* Revista Española de Podología 1996; VII (7): 372-377

7.- **TROMANHAUSER, S.; JACOBS, R.L.** *Atención del Pie Diabético.* Tiempos Médicos 1989; Esp. Nov.: 14-24

8.- **PENN, J.** *Pie Diabético: Tratamiento de sus Complicaciones.* Tiempos Médicos. 1987; 356: 39-45

9.- **BECERRO DE VENGOA VALLEJO, R; GAMELLA PIZARRO, C.; FERNANDEZ CARMENA, L; SANCHEZ MARTOS, J.** *El Pie Diabético.* Enfermería Científica 1990; 102:16-19

10.- **SUAREZ MENDEZ, J.M.** *Patofisiología Vascular del Pie Diabético.* Revista Española de Podología 1996; VII (7): 378-384

11.- **SABATER BILBENY, R.** *Tratamiento Local y Ortopodológico en las Ulceras Diabéticas.* El Peu 1996; 66: 220-222

12.- **MANDRACCHIA, V. J.;YOHO, R.M.; BUDDECKE, D.E.; PENDARVIS, J.A.** *El Pie Diabético: Valoración y Educación del Paciente.* Tiempos Médicos 1999; 564:21-29

13.- **FLUVIA CREUS, J.; VAZQUEZ MARTINEZ, P.** *El Pie Diabético.* Jano 2000; 1346: 85-89

14.- **MANSILLA LOPEZ, M.** *Prevención de las Complicaciones del Pie Diabético.* Enfermería Científica 1992; 126: 15-17

15.- **GONZÁLEZ HERRERA, J.** *Aspectos Podológicos del Pie Diabético.* Revista Española de Podología 1996; VII (7): 369-371

16.- **GAITAN ENRIQUEZ, J.** *Medidas Higiénico-Sanitarias del Pie Diabético.* El Peu 1995; 61: 92-94

17.- **CAPORUSSO, J.M.** *Patofisiología Vascular del Pie Diabético.* Revista Española de Podología 1997; VIII (2):78-81

18.- **FLOREZ, J.; ARNIJO, J. A.; MEDIAVILLA, A.** *Farmacología Humana.* 3ª Ed. Barcelona: Masson; 1997

19.- **LAVERY L. A.; DENNIS K. J.;** *Clinics in Podiatric Medicine and Surgery: The Diabetic Foot.* Vol XII (1). Philadelpia: W.B. Saunders.1995

20.- **AMSTRONG, D.G.; FISH, S.E.;** *Clinics in Podiatric Medicine and Surgery: Healing the Diabetic Foot.* Vol XV (1). Philadelpia: W.B. Saunders.1998

21.- **LEVIN M.E.; O'NEAL, L.W.** *El Pie Diabético.* Barcelona: Ed. Jims 1977

22.- **LOPEZ DEL CORRAL J. C.; ALVAREZ GONZALEZ M.T.; ARGÜELLO DOMINGUEZ, M.J.; ET AL.** *Actuación de Enfermería ante Ulcera y Heridas.* 1ª Ed. Madrid: Luzan 5

PUBLICACIONES DE LA F.E.P.

Patología metatarso-digital

Desarrollo científico del Programa del XXII Congreso Nacional de Podología. Madrid
28 artículos; 17 videograbación (reseña); 11 pósters (reseña y reproducción)
Edita Federación Española de Podólogos-Comité Organizador del XXII Congreso Nacional de Podología, 1991.
301 páginas, Tela, 315 ilustraciones, blanco y negro; Tamaño 24x17 cm.;
ISBN 84-404-9481-5
Precio 3.000 Ptas.

El pie en los albores del siglo XXI

Edita Federacion Española de Podólogos
140 páginas.
Tela
Ilustraciones, blanco-negro y color
Tamaño 23x16,5 cm.
Precio 3.000 ptas.



Atlas de Cirugía del Pie

Edita Federación Española de Podólogos
I.S.B.N.: 84-605-3155-4 (Versión española)
290 páginas
Tela
Ilustraciones, blanco-negro
Tamaño 24,5x19 cm.
Precio 9.000 ptas.

Revista Española de Podología

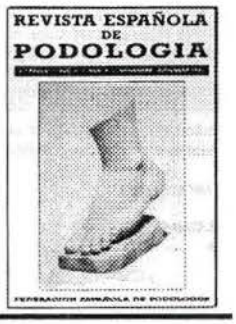

Colección 1ª Epoca, años 1968 hasta 1989, 7 tomos: 35.000 ptas.

Colección 2ª Epoca, años 1990 hasta 1999 10 Tomos: 50.000 pts.

Tomos sueltos 1ª y 2ª Epoca: 6.000 ptas.

Revistas sueltas, unidad: 800 ptas

Guía Farmacológica en Podología

Edita Federación Española de Podólogos
© Federación Española de Podólogos.
272 páginas
Encuadernado con hilo vegetal y portadas en cartulina Tela
Tamaño 17x24 cm.
Precio 4.000 ptas.

Grandes Estrenos

SLIMER

Plantillas de Silicona EXTRA FINAS.
Muy delgadas. Talla única. Reducción del dolor en antepie y talón. Descanso.

VERSIL

Mezcla de siliconas especiales, con aceites minerales.
Ideal para DESCARGAS, ALMOHADILLADOS y en el tratamiento de VERRUGAS PLANTARES.

Histofreezer®

Agente crioterapéutico para el tratamiento de verrugas.

- Tan efectivo como el Nitrógeno líquido
- Bajo coste por tratamiento.
- Indoloro.

Pinky Gel

Pinky, de suave tejido elástico con una plantilla de GEL en su interior.
Disponible en 4 tallas.
Pie diabético. Pies dolorosos y delicados.

Herbitas
Productos Herbitas, S.L.

C/. Concha Espina 4, B. 46021 VALENCIA (Spain) • Tel.: 96 362 79 00 • Fax: 96 362 79 05 • http://www.herbitas.com • E-mail: herbitas@retemail.es

broker's 88

Correduría de Seguros

BENEFICIESE HOY DE NUESTRAS CONDICIONES ESPECIALES

SEGURO DE BAJA LABORAL

Le aseguramos unos ingresos fijos cuando se encuentre de baja por enfermedad o accidente, a través de compañías de gran solvencia y prestigio.

INDEMNIZACIÓN	PRIMAS MENSUALES			
Pesetas mensuales	*Franquicia 30 días*	*Franquicia 15 días*	*Franquicia 7 días*	*Sin franquicia*
150.000	1.417	2.208	2.650	4.583
300.000	2.833	4.417	5.300	9.167

Pueden contratarse desde 30.000 hasta 900.000 pesetas mensuales. Forma de pago mensual, trimestral, semestral o anual *SIN RECARGO* (recibo mínimo 5.000 ptas).

SEGURO ACCIDENTES-INVALIDECES PARCIALES

Cualquier accidente que afecte a sus manos, a sus dedos, a su vista o a su voz pondría en peligro el ejercicio de su profesión y sus ingresos. Por ello BroKer's 88 ha diseñado un seguro que le permitirá compensar dicha pérdida de ingresos.

PÉRDIDA O INVALIDEZ (según el siguiente baremo).

Dedo pulgar o índice	60.000.000	Dedo medio	54.000.000
Última falange (dedo pulgar o índice)	24.000.000	Pérdida de la visión, habla o audición	60.000.000

FALLECIMIENTO

Capital contratable desde 10 millones invalidez parcial, total y fallecimiento 10.745 ptas anuales.

OTROS SEGUROS

SEGUROS DE VIDA	*CONSULTAS*	*A.SANITARIA*	*HOGAR*	*VIH-SIDA*	*AUTO*
Tarifas exclusivas	25% descuento	Primas especiales	25% descuento	50% descuento	Tarifas especial

PIDA, SIN COMPROMISO, PRESUPUESTOS DE ÉSTOS U OTROS SEGUROS.

901 10 88 88

info@brokers88.es - www.brokers88.es

REVISTA ESPAÑOLA DE PODOLOGIA

2.ª EPOCA / VOL. XII / NUM. 6 / SEPTIEMBRE - OCTUBRE 2001

FEDERACION ESPAÑOLA DE PODOLOGOS

Soft Cast de 3M

La única venda sintética que permanece semiflexible y permite...

- **Estabilizar** perfectamente cualquier lesión
- **Mantener la funcionalidad** más parecida a la normal
- **Facilidad en la aplicación y retirada**, basta con unas simples tijeras.

Ventajas en Podología

- **Gran moldeabilidad**, se adapta a la anatomía fisiológica del pie perfectamente.
- La resistencia, flexibilidad y memoria elástica permiten **reaplicar la misma venda** tantas veces como sea necesario.
- Permite realizar curas diarias **manteniendo el mismo molde.**

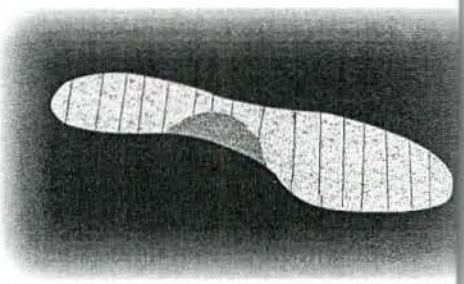

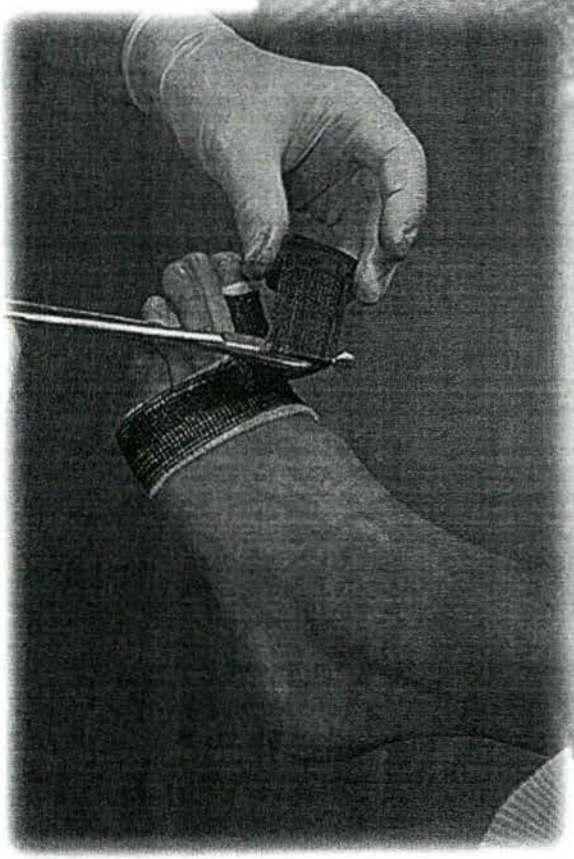

Soft Cast de 3M , perfecto para...

- Vendajes tras cirugías locales
- Vendajes para curas de revisión diaria
- Realización de plantillas correctoras de forma rápida y limpia
- Aplicaciones específicas como escayolas de Hallux, zapatos de Geisha..etc.

Llamada Gratuita
900 210 584
3M Centro de Información al Cliente

Para más información contactar con 3M España. Dpto. Productos de Hospital
Juan Ignacio Luca de Tena, 19-25 • 28027 Madrid • Tel.: 91 321 60 00 • Fax 91 321 63 28

3M Salud

MADE IN SPAIN

SPLENDID®
SPECIAL SHOES

CALZADOS ESPECIALES PARA PIES ESPECIALES



El calzado más cómodo durante más horas.

Aceptan: PLANTILLAS, DEDOS GARRA, JUANETES, PIES EXTRA-ANCHOS.

CALZASALUD®
Calzados especiales para pies delicados.

Calzados de Señora y Caballero

SUPERCOMODOS

disponibles en 3 anchos diferentes.

Calzamos todo tipo de:

- Juanetes.
- Dedos garra, montados, etc.
- Pies doloridos.
- Pies extra anchos.
- Plantillas.

SECCIONES ESPECIALES PARA:

- Camareros/as
- Personal Sanitario
- Diabéticos
- Personal Religioso

ATENDEMOS LAS INDICACIONES DE LOS SEÑORES PODÓLOGOS.

C/. García de Paredes, 26
28010 MADRID • Tel. **914 476 614**

C/. Pedro III "El Grande", 38
46005 VALENCIA • Tel. **963 737 793**

C/. Jussepe Martínez, 4 (semiesq. Alfonso I)
50003 ZARAGOZA • Tel. **976 290 585**

RELAXBEL CREMA
Relajante y descongestiva
RELAXBEL SOLUCION
En envase pulverizador

- Mejora la microcirculación periférica.
- Reduce el cansancio y edemas en piernas y pies.
- Evita la formación de varices.
- Relajante post-deportivo.

LENSABEL CREMA
Hidratante y nutritiva

- Grietas por resecamiento.
- Descamación en piernas y pies.
- Cualquier problema de deshidratación dérmica.

BELENSA TALCO
Antitranspirante secante

- Hiperhidrosis.
- Bromhidrosis.
- Evita irritaciones mecánicas.
- Basta espolvorear el calzado.
- Absorbe sudor y mal olor.
- De amplio uso en el deporte.

BELENSA
ANTITRANSPIRANTE SPRAY
ANTITRANSPIRANTE CREMA
Antitranspirante desodorante

- Hiperhidrosis.
- Bromhidrosis.
- Corrige alteraciones dérmicas debidas a la sudoración.
- Regula la transpiración.
- Con acción bactericida.

ensa

Laboratorio de Especialidades Nacionales S.A.
LENSA - c/ Potosí, 2 - 08030 Barcelona - Spain

REVISTA ESPAÑOLA DE PODOLOGIA

ORGANO DE LA FEDERACION ESPAÑOLA DE PODOLOGOS

S U M A R I O

TEMAS A REVISION

PATOMECANICA DEL PRIMER RADIO 323

ISQUEMIA QUIRURGICA EN PODOLOGIA 334

EL CALZADO PARA PIE DIABETICO 340

ORIGINALES

EL PIE EN LA ESPINA BIFIDA 341

AMPOLLAS POR FRICCION: NUEVA ALTERNATIVA DE TRATAMIENTO 364

CARACTERISTICAS DEL CALZADO EN EL DIABETICO 349

SOPORTE PLANTAR: NUEVO METODO DE CONFECCION 353

SESIONES CLINICAS U.C.M.

MATRICECTOMIA QUIRURGICA PARCIAL CON TECNICA DE WINOGRAD. A PROPOSITO DE UN CASO 356

CONSULTA DIARIA / CASOS PRACTICOS.

ESCLEROSIS TUBEROSA 368

PIE CAVO POR FLEXION PLANTAR DEL PRIMER RADIO. A PROPOSITO DE UN CASO 370

Matricectomía quirúrgica parcial con tecnica de Winograd. A propósito de un caso.

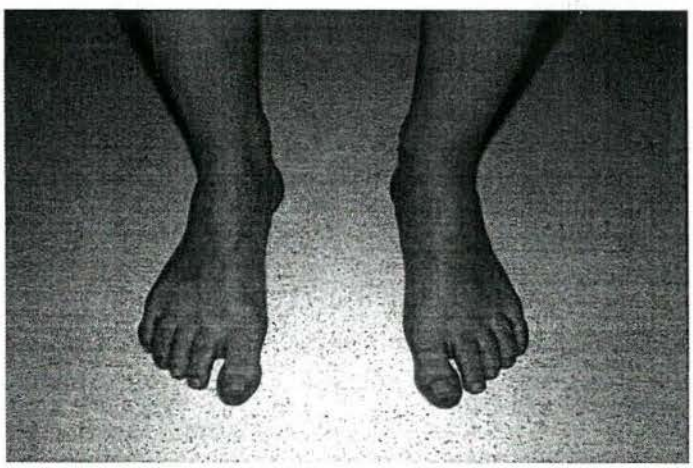

Pie cavo por flexión plantar del primer radio. A proposito de un caso.

P O R T A D A

PORTADA: PIE RELICARIO DE SANTIAGO. NAMUR (BELGICA), COUVENT DES SOEURS DE NOTRE - DAME, TRÉSOR D'HUGO D'OIGNIES (FOTO: M. H. PIRON, NAMUR)

REVISTA ESPAÑOLA DE PODOLOGIA

ORGANO DE LA FEDERACION ESPAÑOLA DE PODOLOGOS

Vehículo creado para promover y reforzar las relaciones entre los profesionales podólogos de España y divulgar los trabajos, comunicaciones, avances, noticias y todo lo relacionado o de interés para el podólogo y la Podología.

DIRECTOR
José Valero Salas

SUBDIRECTOR
Juan Antonio Moreno Isabel

REDACTOR JEFE
Manuel Moreno López

CONSEJO DE REDACCION
José Claverol Serra
Evaristo Rodríguez Valverde
Luis Martínez Gómez
Julio Escalante Rivas
José Luis Salcini Macías
Miguel Hernández de Lorenzo Muñoz
Elías D. González Pérez

CONSEJO DE ADMINISTRACION

Presidente
José Andreu Medina

Vicepresidente
José Valero Salas

Secretario General
Manuel Moreno López

Administrador General
Claudio Bonilla Sáiz

Consejeros
Juan Antonio Moreno Isabel
Sindulfo Iglesias Llaneza

COMISION CIENTIFICA

Guillermo Lafuente Sotillos
Montserrat Marugán de los Bueis
Alvaro Ruiz Marabot
Bernat Vázquez Maldonado
Pedro M. Galardi Echegaray
Luis J. Garcés Gallego
Carolina Alonso Montero
José Ramos Galván
Luis Martínez Camuña
Manuel Moreno de Castro
José Luis Lázaro Martínez
Francisco Javier García Carmona
Antonio Córdoba Fernández

AVISOS: La Redacción no se hace responsable de los contenidos de los artículos publicados en la Revista Española de Podología, de los cuales se responsabilizan directamente los autores que los firman.

La Redacción se reserva el derecho de reimprimir los originales ya publicados, bien en la propia R.E.P. o en otras publicaciones de su incumbencia.

Queda prohibida la reproducción total o parcial de los trabajos publicados, aún citando su procedencia, sin expresa autorización de los autores y la Redacción.

Redacción: San Bernardo, 74 - Tel. 91 531 50 44
Fax: 91 523 31 49 - 28015 MADRID

Impresión: RAYDÁ, S.L. - Fuendetodos, 14-16
Tel. / Fax: 91 463 16 12 - 28047 MADRID
Depósito Legal: B-21972-1976
ISSN-0210-1238. N.º de SVR-215

PATOMECANICA DEL PRIMER RADIO

* PASCUAL GUTIERREZ, Roberto
** LOPEZ ROS, Paloma
*ALONSO MONTERO, Carolina
*CHICHARRO LUNA, Esther
*BUSTOS GARCIA, María José

RESUMEN

El primer radio es una unidad funcional compuesta por el primer metatarsiano y la primera cuña que junto con la articulación metatarsofalángica del hallux y el propio hallux conforman parte de la columna medial del pie cuya función es la propulsión. El conocimiento anatómico y mecánico de estos componentes nos servirá para poder valorar su comportamiento tanto fisiológico como patológico, principalmente asociado a la pronación subtalar, la cual producirá diversas alteraciones como la hipermovilidad del primer radio, que es la base para el desarrollo del hallux abductus valgus o del hallux limitus.

PALABRAS CLAVE

Primer radio, articulación metatarsofalángica del hallux, hipermovilidad del primer radio, hiperpronación subtalar, hallux abductus valgus y hallux limitus.

ABSTRACT

The first ray is a functioning unit composed of the first metatarsal bone and the first cuneiform, which together with the first metatarsophalangeal joint and the hallux belongs to the medial column of the foot, whose function is propulsion. A knowledge of the anatomical and mechanical aspects of these components is useful in valuing their physiological and pathological behavior, and particularly in connection with the subtalar pronation, which produces several alterations, hyper-mobility of the first, which is the base for the development of the hallux abductus valgus or hallux limitus.

KEY WORDS

First ray, first metatarsophalangeal joint, hipermobility of first ray, hiperpronation of rearfoot, hallux abductus valgus and hallux limitus.

1.- INTRODUCCION

La columna medial del pie está compuesta por el astrágalo, primera cuña, primer metatarsiano y el hallux, su función principal es mecánica y propulsiva. El primer metatarsiano y la primera cuña componen el primer radio, el cual, es importante para el perfecto desarrollo de la flexión dorsal del hallux en la fase propulsiva o de despegue digital, así mismo la perfecta distribución y composición anatómica de la articulación metatarsofalángica del hallux ayuda o impide el desplazamiento dorsal del hallux sobre la cabeza del primer metatarsiano.

Como hemos comentado, la columna medial del pie también la forma el astrágalo, por lo cuál cualquier alteración a este nivel, principalmente la hiperpronación en el despegue digital, producirá alteraciones que repercutirán tanto en dinámica como la limitación en la propulsión, causando un hallux limitus funcional o en estática con el desarrollo del hallux abductus valgus o del hallux limitus.

Intentaremos desarrollar este tema, empezando por el conocimiento anatómico y mecánico del primer radio y de la articulación metatarsofalángica del hallux para posteriormente explicar las consecuencias de la hiperpronación subtalar en el despegue o propulsión, principalmente por a hipermovilidad del primer radio consecuente.

2.- ANATOMIA DEL 1ER RADIO

El primer radio es una unidad funcional compuesta por el primer metatarsiano y la primera cuña [1, 2, 3, 4, 5] y comprende varias articulaciones, la del primer metatarsiano y primera cuña con el segundo metatarsiano y la de la primera cuña con el escafoides, segunda cuña y segundo metatarsiano[5, 6]. Los dos componentes están perfectamente unidos por medio de una estructura ligamentosa, tanto a nivel dorsal por medio del primer ligamento tarsometatarsiano dorsal[1, 2], que es bastante grueso[1, 2] y en la cara plantar un ligamento rectangular que es el primer ligamento tarsome-

* *Profesor Interino Titular. Universidad Miguel Hernández. Elche*
** *Profesor Ayudante. Universidad Miguel Hernández. Elche*
Conferencia presentada en la III Jornada Nacional de Podología Universitaria. Alicante
CORRESPONDENCIA: Roberto Pascual Gutierrez. Departamento de Psicología de la Salud. Facultad de Medicina. Carretera Alicante-Valencia Km. 87 - 03550 San Juan. Alicante

tatarsiano plantar, que supone un importante estabilizador del primer metatarsiano en carga, también tenemos los interóseos. A su vez el primer radio permanece unido al escafoides gracias a dos ligamentos escafoidometatarsales dorsal y plantar. El primer ligamento intermetatarsal y el intercuneiforme dorsal y plantar se encargan de mantener el primer radio junto al segundo y la segunda cuña. La movilidad se produce en las articulaciones entre el primer metatarsiano con la primera cuña, la articulación intercuneiforme y la articulación entre escafoides y primera cuña[4].

Sus principales movimientos se dan en los planos frontal y sagital[3, 5, 7, 8, 9, 10], siendo su movilidad en el plano transverso casi nulo[3, 9]. El primer radio se mueve a través de un eje descrito por Hicks en un periodo entre 1953[8] y 1954[3, 4, 5, 6, 7, 9] que lo describe como un eje que se dispone de posteromedial a anterodorsal y de lateral a plantar, angulado aproximadamente 45°[1, 3, 4, 9, 10] lo que lo dispone contrariamente a los ejes de la articulación subastragalina y mediotarsiana; el eje procede de la tuberosidad medial del escafoides a la base del tercer metatarsiano en la cara dorsal[9]. Presenta un movimiento uniaxial y triplanar[3, 7, 10], (Figura 1) considerándolo como una unidad funcional realizará la flexión dorsal del primer metatarsiano se acompaña de aducción e inversión[1, 3, 4, 5] y la flexión plantar del primer metatarsiano se acompaña de abducción y eversión[1, 3, 4, 5]. Siendo los grados de flexión dorsal y plantar iguales, aproximadamente de 10 milímetros[10] por encima y debajo de los metatarsianos menores.

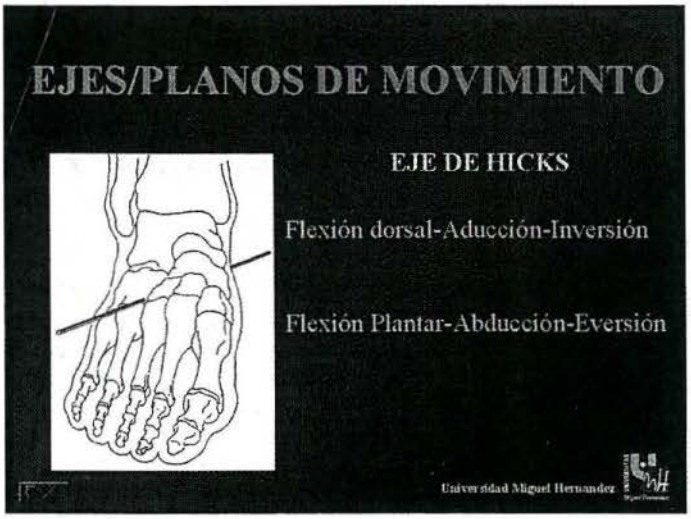

Fig. 1: Eje de Hicks, movilidad del primer radio uniaxial y triplanar.

Este movimiento según Ebisui[9] se realiza primero en un movimiento en el plano sagital de la articulación metatarsocuneiforme seguido del movimiento de la cuneoescafoidea[8] y la del primer con segundo metatarsianos, produciéndose primero la flexión dorsal o plantar y posteriormente el componente de eversión o inversión. La movilidad en la articulación cuneoescafoidea relacionada con la flexión dorsal y plantar de primer radio es según Duzounian[8] entre 0,8° y 8,7°. Los grados exactos de movilidad en todos lo planos son difíciles de cuantificar, pero varios autores como Wanievenhaus y Pretter Klieber[8] demostraron la movilidad de la articulación tarsometatarsal observando un desplazamiento dorsal de 2,6 mm., en abdución de 4,4°, en aducción de 5,0°, en evesión de 6,2° con flexión plantar y en inversión de 4,1° con flexión dorsal.

La forma de los huesos y las articulaciones dispone la movilidad de este primer radio. En condiciones normales la movilidad del primer metatarsiano en el plano frontal suele ser la misma, cuando exista un aumento del movimiento hacia abajo principalmente será por una plantaflexión congénita del primer metatarsiano y en caso contrario con mayor movimiento hacia arriba será por una flexión dorsal congénita del primer metatarsiano o metatarsus primus elevatus[3] que deben distinguirse de las misma patologías de carácter adquirido porque en caso de ser de carácter congénito el rango de movilidad seguirá siendo fisiológico y en cambio las adquiridas tendrán una limitación ósea o de partes blandas. Típicamente se realiza[6] con una mano estabilizando los cuatro últimos metatarsianos mientras la otra mano aplica el desplazamiento del primer metatarsiano, es el método más usado pero su valoración es relativa porque la dirección del movimiento y la cantidad de fuerza aplicada sobre el primer metatarsiano no se puede valorar totalmente, se han descrito varios métodos como Klave y Cavanagh[6] con diversos resultados. Estos autores realizan un estudio sobre cadáveres con el retropié estabilizado, se compone de una plataforma para el antepié, una abrazadera, una cámara de aire, una célula receptora y un mecanismo de tornillos para recibir la fuerza. (Fig. 2) Según los resultados observaremos que la cara inferior del primer metatarsiano no alcanza el plano de los metatarsianos menores se denomina primer metatarsiano rígido y en cambio si sobrepasa el plano de los metatarsianos menores se denomina hipermóvil[5] descrito por primera vez por Morton[3, 5], lo cuál se asocia a numerosas patologías del pie[5, 6].

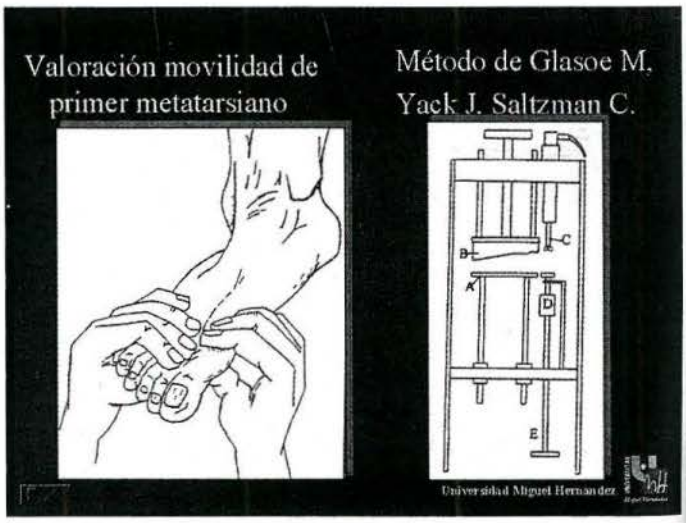

Fig. 2: Valoración de la movilidad en flexión dorsal y plantar del primer radio, de forma subjetiva[1] y de forma objetiva según el método de Glasoe y colaboradores[8].

El comportamiento de este primer radio depende totalmente de la posición del retropié[1, 7], Oldenbrook[7] demostró que con pronación subtalar el primer metatarsiano en contacto con el suelo se dorsiflexiona y se prona, en menor medida que el resto de los metatarsianos; así en una pronación excesiva a nivel subtalar que no es compensada por las articulaciones mediotarsianas ya que su rango de

movilidad es menor provocará una flexión dorsal del primer metatarsiano y

El peroneo lateral largo gracias a su fulcro formado por su tendón cuyas fibras se insertan en la primera cuña y base del primer metatarsiano, estabiliza el mediopié, la base del primer metatarsiano contra este, el choque de la cabeza del primer metatarsiano contra el suelo y, por lo tanto, el traslado de cargas del peso del cuerpo medialmente hacia la columna interna del pie. Como principal agente estabilizador de los músculos intrínsecos del pie y principalmente el músculo aductor del hallux, que interviene y actúa en la plantaflexión del primer metatarsiano.

En resumen, las estructuras responsables de la estabilidad del primer radio son los ligamentos plantares, músculos extrínsecos del pie con inserción en el primer radio, músculos intrínsecos del pie y la aponeurosis plantar.

3. EL PRIMER RADIO EN DINAMICA.

El primer radio empieza en la fase estante en flexión dorsal máxima por la tracción del tibial anterior[5] posteriormente con el contacto de talón se relaja y el primer metatarsiano se flexiona plantarmente, en esta fase se supina la articulación subastragalina y el eje longitudinal de la articulación de Chopart se prona, consecuentemente la plantaflexión del primer radio ocurre para mantener la cabeza en contacto con el suelo[1]. En el despegue de talón el primer radio continúa en flexión plantar hasta el final del movimiento, siendo esta plantaflexión necesaria para el desarrollo de la flexión dorsal de la articulación metatarsofalángica del hallux[1, 3]. Se ha descrito que el rango necesario de plantaflexión para la marcha es de 10°[1] para facilitar los 65° necesarios de flexión dorsal de la metatarsofalángica del hallux[3].

El mínimo rango de movimiento necesario del primer radio en dinámica es desconocido[3], en la marcha la flexión dorsal del primer metatarsiano no es necesaria cuando el eje longitudinal de las articulaciones mediotarsianas presentan un rango de movilidad adecuado que permita compensar con una inversión del antepié la eversión producida en el retropié por la pronación subtalar, la articulación mediotarsal longitudinal presenta una movilidad entre 4 y 8° de inversión comportándose cómo una cadena cinética cerrada[3, 4, 8]. El rango de movilidad ha sido descrito de 6 mm.[5] en pacientes adultos sin patología podológica. El desplazamiento vertical es proporcional a la capacidad de flexión dorsal del primer radio[6].

La disposición del primer radio interviene en el movimiento de la articulación metatarsofalángica del hallux[4, 8], los autores comparan la movilidad con tres posiciones distintas del primer radio, tanto en carga, como 4 mm. por encima respecto a la posición en carga y 8 mm. por encima respecto a la posición en carga. Para la elección de los pacientes de estudio establecieron una serie de condicionantes cómo eran que se observase la ausencia de deformidades en los pies, la ausencia de lesiones hiperqueratósicas en el antepié, ausencia de inversión o eversión calcánea en bipedestación en estática, presencia al menos de 10° de flexión de tobillo con la rodilla extendida, presencia de 20° de movilidad a nivel subtalar, presencia de 15° de movilidad a nivel de la articulación mediotarsiana, presencia la menos de un desplazamiento de 8 mm. del primer radio en flexión dorsal y plantar, un calzado de un 9,5 y una historia negativa en cuanto a síntomas que requieran atención médica, de traumatismos en el pie o signos de hallux abductus valgus o hallux limitus; con estos condicionantes los autores realizaron el estudio con 20 pacientes. Observaron que la movilidad disminuye en un 19% respecto a la posición en bipedestación a 4 mm. en flexión dorsal, la movilidad también disminuye en un 19,3% respecto a la disposición de 4 mm . respecto a la posición en 8 mm. en flexión dorsal y por último la movilidad disminuye en un 34,7% respecto a la posición en carga y 8 mm. de flexión dorsal.

Cuando la mediotarsiana no puede compensar para la eversión del retropié el rango de movilidad del primer radio en dorsiflexión se torna importante[3], así:

- Ante la eversión del retropié se evierte el antepié y la cabeza del primer metatarsiano debe disponerse más alta que la cabeza del segundo metatarsiano o se lesionará el sesamoideo tibial.
- Cuando el retropié se evierte excesivamente con pronación anormal en primer radio debe flexionarse dorsalmente para compensar la eversión del antepié.

La flexión dorsal del primer radio es el principal predisponente para el desarrollo de alteración a nivel de la articulación metatarsofalángica del hallux. Cualquier deformidad estructural y funcional que aumente la reacción o fuerza de la cabeza del primer metatarsiano durante el apoyo de mediopié puede flexionar dorsalmente el primer radio. Principalmente existen tres posibilidades[4] la primera es cualquier deformidad que cause eversión calcánea, también un antepié valgo flexible o deformidad en eversión del antepié y retropié y por último la presencia de plantaflexión del primer metatarsiano.

En cambio la plantaflexión si es necesaria para la propulsión[3, 4], ya que el peso del cuerpo es transferido desde la cara lateral a la cara medial. La inversión completa del pie durante la propulsión eleva la cara medial del antepié y el primer metatarsiano debe tener un rango de plantaflexión que le permita mantener el contacto con el suelo mientras el resto del pie se invierte. El rango de plantaflexión depende de la cantidad de inversión del pie. Uno de los condicionantes de esta flexión plantar es la longitud del primer metatarsiano[3], la relación de longitud entre estos dos metatarsianos influye en la cantidad de flexión plantar necesaria del primer radio; tras el despegue de talón el segundo metatarsiano debe ser más largo que el primero para permitir a este el deslizamiento sobre los sesamoideos:

- Segundo metatarsiano corto: limitará la habilidad del primer radio de plantaflexionarse aunque presente un rango de movilidad normal.
- Segundo metatarsiano excesivamente largo: aumentará la distancia que el primer metatarsiano debe moverse para mantener contacto con el suelo.

La habilidad del primer radio de plantaflexionarse está causado por la supinación de la articulaciones subastragalina y mediotarsiana que se produce en el despegue digital estabilizando la columna medial del pie, aumentando el arco transverso y estableciendo un perfecto fulcro[1, 3] para la acción del peroneo lateral largo estabilizando posteriormente el primer radio contra los metatarsiano menores y la cabeza del primer metatarsiano contra el suelo en la fase

media de la marcha. Contribuirá a transferir el peso hacia medial en la fase de despegue de talón, con lo que queda claro su papel de estabilizador pero su función de flexor plantar del primer radio está cuestionado[1], según el autor que consultemos referirá mayor o menor potencia, así Root[3] establece como principal función de este músculo su flexión plantar, aunque no descarta esta acción cuando el pie se encuentra en una posición supinada se dispone la primera cuña y la ase del primer metatarsiano en una posición más elevada que el cuboides, en esta posición el peroneo lateral largo ejerce un gran porcentaje de su fuerza estabilizando la base del primer radio contra las fuerzas verticales del suelo directas contra la cabeza del primer metatarsiano. Mientras que otros autores como Kravitz[1] refiere que esta acción es nula describiendo como función principal la estabilización de la columna medial del pie, dejando la función de plantaflexión del primer radio a la musculatura intrínseca y principalmente al abductor del hallux[1] (según el eje del pie) que discurre por debajo del primer radio y próximo al eje de movimiento cuando el sesamoideo tibial permanece fijo en el suelo en el despegue digital el abductor del hallux realiza una plantaflexión del primer radio. (Fig. 3)

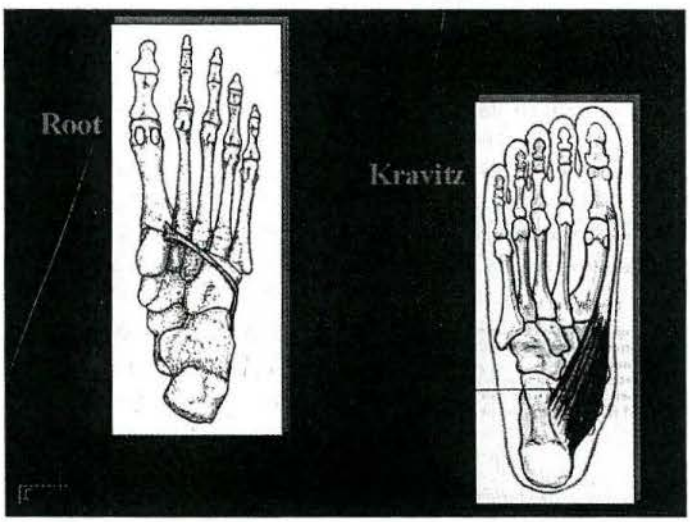

Fig. 3: Disposición anatómica del peroneo lateral largo y del abductor del hallux según el eje del pie.

Cuando nos encontramos ante un pie con subluxación a nivel subtalar y mediotarsal el ángulo de inclinación de cabeza y cuello del astrágalo es mayor y la base del primer radio es menor a causa de esta disposición. Cuando este tipo de pie se prona en la propulsión la base del primer metatarsiano se dispone por debajo del cuboides y el peroneo lateral largo es incapaz de realizar cualquier fuerza estabilizadora plantar sobre el primer radio, siendo los músculos intrínsecos como el abductor del hallux y extrínsecos como el flexor largo propio del hallux incapaces de realizar esta función, causando una hipermovilidad siendo esta la causa de deformidades a nivel de la articulación metatarsofalángica del hallux.

4.- ANATOMIA DE LA ARTICULACION METATARSOFALANGICA DEL HALLUX.

La articulación metatarsofalángica del hallux la forman las carillas articulares de cuatro huesos1,3,9, son el primer metatarsiano por medio de la cabeza, la base de la falange proximal del hallux y los sesamoideos tibial y peroneal por sus superficies dorsales; que podemos dividir en dos articulaciones con una cápsula común y ligamentos y músculos interrelacionados, la primera porción entre la cabeza del primer metatarsiano y la base de la falange proximal del hallux dando una articulación sinovial[1, 3, 9] y un segundo componente formado entre la cara plantar del primer metatarsiano y la cara dorsal de los sesamoideos.

Actualmente los huesos sesamoideos se consideran como centros de osificación que se desarrollan en la cara plantar del primer metatarsiano[9]. Y sus principales funciones se pueden resumir en:[9, 10]

- Elevación del primer radio para que el primer metatarsiano pueda plantaflexionarse durante la flexión dorsal del hallux.
- Aumentar la capacidad de soportar peso del primer metatarsiano.
- Proporcionar la palanca mecánica necesaria de los músculos intrínsecos a nivel del hallux.

La estabilidad medial y lateral de esta articulación la proporciona una estructura ligamentosa que la compondrán los siguientes ligamentos[1, 3, 9]:

- Ligamento Intersesamoideo: une los sesamoideos. (Intracapsular)
- Ligamentos Suspensorios: interno y externo que unen los sesamoideos con la cara lateral de la cabeza del primer metatarsiano. (Capsular)
- Ligamentos Colaterales: unen las caras laterales de la cabeza del primer metatarsiano con la base de la falange proximal del hallux en la parte lateral. (Capsular).
- Ligamento entre sesamoideos y falange: se inserta en la base de la falange proximal. (Intracapsular)
- Ligamentos entre sesamoideos y cabeza de metas: (Intracapsular).
- Ligamento Intermetatarsiano Plantar Transverso o Profundo: a nivel del sesamoideo lateral y presenta dos ramas. (Extracapsular) (Fig. 4)

Fig. 4: Anatomía de la articulación metatarsofalángica del hallux.

La principal estabilidad se la producen una disposición de forma triangular[1, 3, 9] por medio de los ligamentos colateral y suspensorio tanto laterales cómo mediales y el sesamoideo plantar, formando las tres aristas que también refuerzan la cápsula articular. En condiciones patológicas esta estabilidad ligamentosa se pierde y los ligamentos intersesamoideo e intermetatarsal transverso evitan la separación de los sesamoideos y de las cabezas metatarsales en condiciones de carga.

A parte de estas estructuras, la articulación metatarsofalángica del hallux está compuesta por distintos tendones como el flexor corto del hallux, abductor del hallux y las ramas oblíqua y transversa del músculo aductor del hallux. A su vez otros tendones discurren por esta localización anatómica como el músculo pedio, el flexor propio largo y el extensor propio largo del hallux[9].

5. LA ARTICULACION METATARSOFALANGICA DEL HALLUX EN DINAMICA.

La articulación metatarsofalángica del hallux presenta dos ejes distintos de movimiento uno transverso y otro vertical[1, 3, 9, 10], (Fig. 5) sobre el transverso u horizontal, que discurre cerca del cuello anatómico del metatarsiano, se realiza, en el plano sagital, la flexión plantar y dorsal pura del hallux[1] comportándose como una artrodia a partir de 20° de flexión dorsal el eje transverso se desplaza dorsalmente y proximalmente con la cabeza metatarsal[1]; este eje varía dentro de la cabeza metatarsal según la movilidad de flexión del hallux[10], y sobre el vertical, que pasa a través del primer metatarsiano hacia la cara más proximal de la superficie articular plantar[3, 10] la aducción-abducción sin la posibilidad de realizar movimientos en el plano frontal[1, 3, 9].

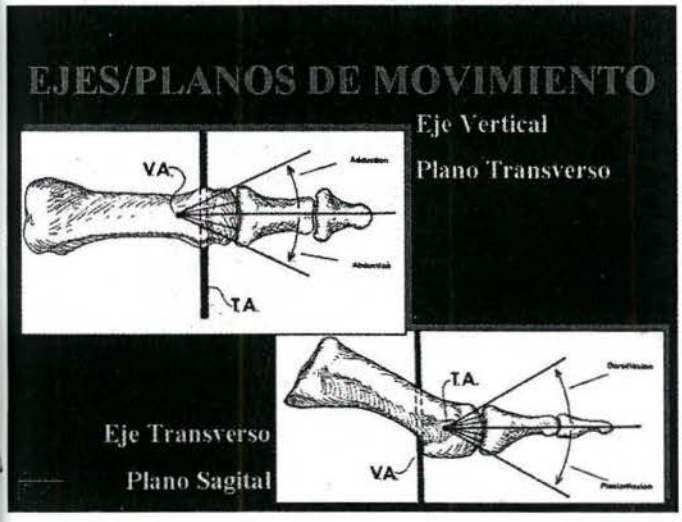

Fig. 5: Planos y ejes de movimiento de la articulación metatarsofalángica del hallux.

Hetherrington[1, 4, 8, 9] estudió la movilidad de la articulación metatarsofalángica del hallux como una cadena cinética cerrada (Fig. 6) presentando cuatro centros de movimiento todos localizados sobre la cabeza metatarsal. El primero se localiza cerca de la carilla articular, los dos siguientes se sitúan más centrados en la cabeza del metatarsiano y producen un movimiento tangencial y de deslizamiento, y

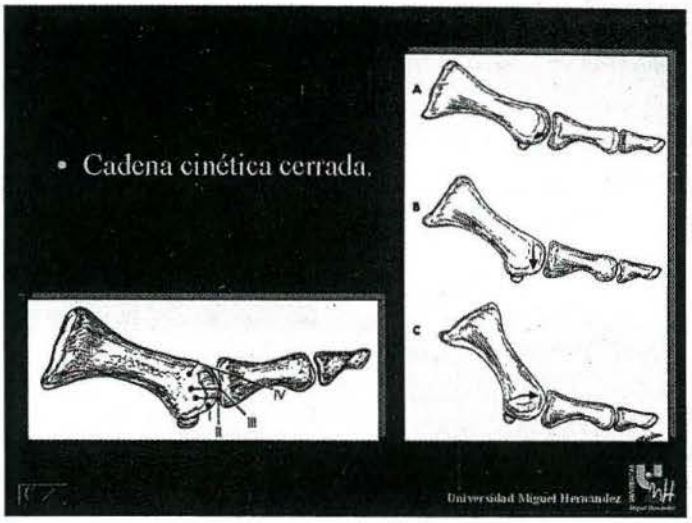

Fig. 6: Análisis de la articulación metatarsofalángica del hallux como cadena cinética cerrada[2].

el cuarto se sitúa más dorsalmente produciendo compresión de la articulación. En resumen es un movimiento primero de rotación, posterior deslizamiento con flexión plantar del primer radio y compresión de la articulación metatarsofalángica del hallux al final del rango de movimiento. El eje o centro de rotación de la articulación metatarsofalángica del hallux se dispone de distal y plantar sobre la cabeza del primer metatarsiano a proximal y dorsal[4, 8]. Al comportarse como una cadena cinética abierta[1, 7] demostraron que la variación de los centros no producían la rotación pero si el deslizamiento más la compresión articular al final del despegue digital.

En el plano transverso la articulación metatarsofalángica del hallux se comporta como una gínglimo-artodia según el plano de movimiento[8, 11], en la locomoción en un pie calzado, se comporta como un gínglimo y el movimiento en el plano transverso es insignificante[1, 3]. El movimiento en el plano sagital es muy importante para el desarrollo normal de la marcha, comportándose como una ginglimoartrodia[1, 3], el rango de movilidad de flexión plantar completa y entre 20 y 30°[1, 3, 9], aunque estos grados son discutibles[1, 9] de flexión dorsal se pueden realizar sin ser necesario el movimiento del primer metatarsiano. Con esta movilidad el rango de flexión dorsal y plantar hace que se comporte como una articulación gínglimo o bisagra. El eje transverso discurre sobre el cuello quirúrgico del primer metatarsiano y se mantiene constante mientras el hallux rota sobre el primer metatarsiano. Clínicamente el rango de flexión dorsal de la articulación debe ser medido realizando el movimiento con el paciente en bipedestación y apoyo completo del pie en el suelo.

La flexión dorsal de la articulación metatarsofalángica del hallux realiza unos 20-30°[3, 5, 8, 10, 11] tomando como referencia desde el plano del suelo y aproximadamente de 43 a 48°[10] respecto al eje del primer metatarsiano y para aumentar este movimiento necesita la acción de la flexión plantar del primer metatarsiano a partir de 34°[1, 2, 9] comportándose como una artrodia[1, 3], tras los 20° por cada tres grados de flexión de la articulación metatarsofalángica del hallux se produce un grado de flexión plantar del primer metatarsiano[8, 13]. Los rangos de movilidad que presenta esta articulación son discutibles[1, 8] (Fig. 7) así Hiss[8] en 1937 establece que la arti-

Fig. 7: Movilidad en el plano sagital de la articulación metatarsofalángica del hallux.

culación metatarsofalángica del hallux presenta 90º de flexión dorsal y 45° de flexión plantar pero sin tomar ningún punto de referencia, posteriormente Joseph en 1954[1] y posteriormente Biell[8] refieren un rango total de movimiento en flexión dorsal en descarga de 75° comportándose como cadena cinética abierta[1, 8], Kellikian[1] describe 70° de flexión dorsal y 5° de flexión plantar pura sin punto de referencia ni indicando cómo se comporta la articulación en cadena cinética cerrada o abierta[8], Mann[1, 8] describe de 70 a 90° de flexión dorsal pasiva según la flexibilidad del paciente, Giannestras[1, 8] describe 70° de flexión dorsal desde la posición neutra y 45° de flexión plantar y por último, Sgarlato[3, 8] con estabilización del primer metatarsiano observó un rango de flexión dorsal entre 50 y 80°, Bojsen Möller[1, 3, 4, 8] valoró hasta 58° de flexión dorsal de la articulación metatarsofalángica del hallux en el despegue digital medido entre los ejes diafisarios de la falange proximal del hallux y el eje diafisario del primer metatarsiano, en 1990 Shereff[8] estableció que el hallux era capaz de dorsiflexionarse hasta casi los 90°, pero que sólo eran necesarios 70°, posteriormente Hopson[8] comparó el rango de movilidad de la articulación metatarsofalángica del hallux en diversas situaciones, valorando un rango de movilidad entre 89° y 116,7° en estática y descarga, un rango entre 90° y 107,3° en estática y carga parcial, un rango entre 92° y 142,3° en estática y carga completa del pie y entre 51° y 81,7° en dinámica y por último Sanmarco[4, 10] establece la presencia de 30° de flexión plantar y 90° de flexión dorsal sin tomar punto neutro y asociado a la movilidad de primer radio. El primer metatarsiano debe deslizarse en dirección plantar respecto a la base de la falange proximal, la cara articular dorsal de la cabeza del primer metatarsiano se articulará con la base de la falange proximal del hallux dando lugar a un aumento del rango de movimiento en flexión dorsal.

La función propulsiva del hallux dependerá de tres factores[1, 3, 10, 11] como son la estabilidad y flexión plantar del primer radio, la función normal de los sesamoideos y la función normal de la musculatura del hallux responsable de su estabilidad. Cualquier afectación o alteración de uno de estos factores causarán la ineficacia del hallux de soportar peso durante el despegue digital. Cualquier alteración que evite que el hallux soporte carga la desplazará a las cabezas metatarsales de segundo y tercer metatarsianos y al segundo dedo, el hallux no puede estar estable a menos que el primer radio y los sesamoideos estén bien colocados.

El primer factor hace referencia ala estabilidad de primer radio y a la flexión plantar, al inicio de la propulsión el pie se encuentra totalmente invertido a nivel subtalar, se producirá mayor inversión del antepié cuanto más desarrollo a nivel de la articulación de Chopart de supinación a medida que progresa el periodo propulsivo, entonces el primer radio debe plantaflexionarse para que la cabeza del primer metatarsiano entre en contacto con el suelo, las fuerzas que plantaflexionan el primer metatarsiano son[3]:

- La reacción con el suelo de flexión dorsal del hallux en la fase de despegue de talón, la flexión dorsal del hallux fuerza al primer radio en flexión plantar por que la forma de las carillas articulares de la articulación metatarsofalángica del hallux y por la fuerza retrógrada impresa.
- El músculo Aductor del hallux es un gran flexor plantar del primer radio cuando el hallux se encuentra fijo en el suelo y empieza la flexión dorsal, el abductor estabiliza la cabeza del primer metatarsiano contra los sesamoideos.

La base del primer radio debe estar estable en la fase de despegue digital gracias al peroneo lateral largo que se la proporciona en dirección plantar, posterior y lateral.

El segundo factor hace referencia a la función de los sesamoideos durante la propulsión3, la función de los sesamoideos es necesaria para la estabilización de la articulación metatarsofalángica del hallux durante la propulsión, actuando como polea para los músculos. Las carillas articulares se extienden dorsalmente sobre el interior de la mitad anterior de la cabeza del primer metatarsiano. En la propulsión el talón se eleva y el primer metatarsiano se mueve en dirección posterior mientras el primer radio se plantaflexiona y los sesamoideos se colocan distalmente debajo de la cara articular anterior de la cabeza del primer metatarsiano. Cuando el hallux realiza la flexión dorsal deben disminuir significativamente la habilidad de los tendones flexores de mantener la estabilidad propulsiva del hallux.

El tercer factor hace referencia a los músculos que estabilizan el hallux durante la propulsión[3]. El hallux no requiere un complejo mecanismo de extensión porque solo presenta una articulación interfalángica, cada falange presenta una inserción propia de músculo flexor, el extensor propio largo no se activa hasta el final del despegue digital, el extensor corto se activa en la fase de apoyo digital y permanece durante toda la propulsión. Por lo tanto los músculos responsables de la estabilidad del hallux contra el suelo en el despegue digital son[3]:

- Flexor propio largo del hallux.
- Flexor corto del hallux.
- Ayuda del abductor y aductor del hallux que provocan estabilidad en abducción y aducción.

El rango mínimo de flexión dorsal necesario para la marcha es de 65° a 75°[3, 7, 10, 12] o de 50 a 60°[1] sino se producirá daño articular, aunque otros autores han estudiado el rango necesario para la flexión dorsal llegando a la conclusión de que son necesarios 50,51° para Hetherrington[9] y 58° para Bojsen-Möller[1]. Al final de la fase de despegue digital la tibia se dispone inclinada aproximadamente entre 35°[1] y 45°[3]

respecto a la vertical y el pie en flexión plantar aproximada entre 10 y 25º[3, 10], aproximadamente 20º[3] a nivel del tobillo con despegue de talón comportándose como una cadena cinética cerrada[1, 3]. El ángulo formado entre la planta de pie y el suelo será de 65º mientras que el hallux se mantiene firmemente unido al suelo, y en la última fase de la propulsión observaremos un rango entre 50º y 60º de flexión dorsal del hallux respecto al eje diafisario del primer metatarsiano. Esto permite al eje transverso de la articulación metatarsofalángica del hallux desplazarse hacia dorsal y proximal lo que permitirá que la cara dorsal del primer metatarsiano se articule con la base de la falange proximal del hallux[4]. Este movimiento depende de cuatro factores primarios[1, 3]: (Fig. 8)

Fig. 8: Factores primarios de la movilidad en flexión dorsal del hallux.

1. Elevación del talón.
2. Supinación subtalar.
3. Primer metatarsiano más corto que el segundo metatarsiano.
4. Función normal de los sesamoideos.

La combinación de estos cuatro condicionantes permitirá la flexión plantar del primer metatarsiano para la flexión dorsal del hallux. Normalmente el segundo metatarsiano es más largo que el primero, en el despegue de talón e segundo metatarsiano mantiene el contacto con el suelo y permite al primer metatarsiano que es más corto moverse, la diferencia de longitud es neutralizada por la flexión plantar del primer radio la cual mantiene la cabeza del primer metatarsiano para soportar el peso.

Si se eleva el talón excesivamente el primer radio debe plantaflexionarse excesivamente para mantener la cabeza del primer metatarsiano en contacto con el suelo durante el despegue debe deslizarse sobre los sesamoideos en dirección posterior. Los sesamoideos al producirse el despegue de talón permiten que el primer metatarsiano se mueva en dirección posterior y rote sobre ellos hasta que la porción distal plantar de la cabeza de primer metatarsiano se disponga sobre los sesamoideos[1, 3, 9]. Es este deslizamiento posterior del primer metatarsiano sobre los sesamoideos el cual mueve el eje transverso de la articulación metatarsofalángica del hallux en una dirección dorsal y posterior. De esta manera la cara dorsal de la cabeza del primer metatarsiano es capaz de articularse con la base de la falange proximal del hallux. El hallux se encuentra firmemente estabilizado frente al suelo por la acción de los músculos plantares, este no se mueve cuando ocurre la flexión dorsal de la articulación metatarsofalángica del hallux. La cabeza del primer metatarsiano realiza todo el movimiento y la flexión dorsal completa.

Clínicamente existen una serie de condicionantes que interfieren en el normal desarrollo de la flexión dorsal de la articulación metatarsofalángica del hallux durante la propulsión (Fig. 9), estos condicionantes han sido reconocidos como causas de restricción anormal de la movilidad de la articulación metatarsofalángica[3, 4]:

CONDICIONANTES DE FLEXIÓN DORSAL DE ARTICULACIÓN METATARSOFALÁNGICA DEL HALLUX	
1.	*Deformidad en dorsiflexión del primer radio.*
2.	*Factores hereditarios.*
3.	*Anquilosis del primer radio*
4.	*Osteoartorisis primaria o secundaria.*
5.	*Index plus minus o Index plus.*
6.	*Necrosis avascular.*
7.	*Anquilosis sesamoideos - primer metatarsiano.*
8.	*Enfermedades reumáticas.*
9.	*Anquilosis metatarsofalángica del hallux.*
10.	*Traumatismos agudos localizados.*

Fig. 9: Condicionantes de la flexión dorsal de la articulación metatarsofalángica del hallux.

CONDICIONANTES DE LA FLEXION DORSAL DE LA ARTICULACION METATARSOFALANGICA DEL HALLUX

1. Deformidad en dorsiflexión del primer radio ya sea congénita o adquirida.
2. Factores hereditarios.
3. Anquilosis del primer radio que no permitirá la flexión plantar.
4. Osteoartorisis primaria o secundaria.
5. Index plus minus o Index plus.
6. Necrosis avascular.
7. Anquilosis existente entre los sesamoideos y la cara plantar del primer metatarsiano.
8. Enfermedades reumáticas: gota, artritis reumatoide, artrosis
9. Anquilosis de la articulación metatarsofalángica del hallux.
10. Traumatismos agudos localizados.

11. Eversión o pronación del pie durante el despegue digital causado por una pronación anormal de la articulación subastragalina.
12. Causas yatrogénicas.

Se ha observado que en los primeros 10° de propulsión todos los segmentos proximales a la articulación metatarsofalángica del hallux se mueven conjuntamente, entre los 10° y 20° de propulsión el primer metatarsiano rota más que otros segmentos con flexión plantar a nivel de la articulación metatarsocuneiforme. Tras los 20° de propulsión la primera cuña empieza a rotar más rápido que el escafoides y el calcáneo indicando la significativa flexión plantar que se produce a nivel cuneonavicular.

6. PATOMECANICA DEL PRIMER RADIO.

La principal patología del primer radio son el hallux valgus y el hallux limitus o rigidus[3, 5, 6, 10, 13] que se encuentran directamente relacionados con la pronación subtalar asociada a una serie de factores predisponentes para la producción de la subluxación articular[3, 5] consecuente con cada deformidad: la hipermovilidad del primer radio y la disposición del retropié respecto al antepié. Los factores etiológicos de estas alteraciones de la articulación metatarsofalángica del hallux para Root[3] y Valmassy[7] son:

Factores etiológicos del hallux limitus:

- hipermovilidad del primer radio en conjunción con la eversión calcánea causada por la pronación subtalar asociada a antepié recto.
- Inmovilización del primer radio.
- Index plus.
- Metatarsus primus elevatus.
- Enfermedades degenerativas articulares.
- Traumatismos.

Factores etiológicos del hallux abductus valgus:

- hipermovilidad del primer radio en conjunción con la eversión calcánea causada por la pronación subtalar asociada a antepié aducido.
- Enfermedades inflamatorias reumáticas.
- Enfermedades neuromusculares.
- Alteraciones postquirúrgicas.

Mecánicamente estas dos patologías se encuentran relacionadas a[7]:

- Antepié varo parcialmente compensado.
- Antepié varo compensado.
- Antepié supinado.
- Antepié valgo flexible.
- Equino congénito compensado.
- Deformidad en el plano transverso compensada.

a/ Hipermovilidad del primer radio.

La hipermovilidad del primer radio es un estado anormal del primer radio con inestabilidad que se produce siempre en carga. Este primer radio será inestable de forma normal en las fases de apoyo o contacto de talón y al principio de la fase de apoyo global del pie, siendo estable en la fase de propulsión siendo la supinación subtalar la principal responsable de esta estabilidad y evitar la lesión de los sesamoideos, principalmente el tibial. La supinación de pie[3, 5] va a producir la congruencia de la articulaciones talonaviculares y calcaneocuboideas que fija transversalmente las articulaciones tarsales. La plantaflexión del tobillo se produce tras el despegue de talón del suelo lo que fuerza a las articulaciones metatarsofalángicas en flexión dorsal que activa el mecanismo de "windlass" del arco longitudinal interno y tensión de la fascia, elevando el arco y estabilizando el pie; la hipermovilidad del primer radio colapsará la confianza de que el arco medial disminuyendo la efectividad de todo el mecanismo necesario para el despegue digital.

La presencia de inestabilidad anormal del primer radio se denomina hipermovilidad y ocurrirá en los casos en que el pie permanezca o inicie su pronación en la fase de despegue digital, las causas de esta hipermovilidad serán principalmente dos[3, 5]: (Fig. 10)

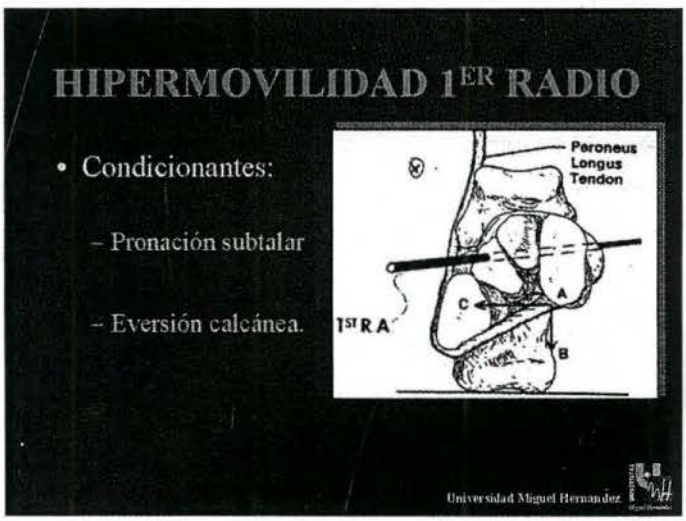

Fig. 10: Factores etiológicos de la hipermovilidad del primer radio.

- Grado de pronación subtalar que influye directamente en el grado de hipermovilidad del primer radio.
- Grado de eversión calcánea resultante de la pronación subtalar que también influye pero en menor medida.

Se puede producir la pronación subtalar sin eversión calcánea causando una hipermovilidad pero que con la reacción del suelo no fuerce el primer radio en flexión dorsal, pero si se combina con la eversión calcánea la hipermovilidad será mayor y la reacción contra el suelo lo dispondrá en flexión dorsal. Esta combinación produce la alteración del peroneo lateral largo por su efecto de inversión sobre el antepié[3] que también lo observaremos en la fase de apoyo global del pie si la articulación mediotarsaina se encuentra pronada[5]. El peroneo lateral largo es el respon-

sable de la estabilización de la base del primer radio, y será incapaz de generar una adecuada plantaflexión del primer radio cuando exista pronación a nivel subtalar y el calcáneo se encuentre evertido.

La acción normal del peroneo lateral largo en la marcha cuando la articulación subastragalina está supinada en el despegue; el tendón discurre bajo el canal del cuboides[3, 5] cruza el pie y se inserta en la base del primer radio[3, 5], generando una fuerza que se puede separar en dos componentes, uno lateral[5, 9, 10] y pudiendo generar una fuerza en dirección plantar para estabilizar la base del primer radio cuando la cabeza del primer metatarsiano está presionado contra el suelo[3] pero que en este caso es menor su potencia[5, 10]. Esta acción dependerá totalmente de su disposición en relación a la articulación subastragalina. Un pie supinado provoca una ventaja mecánica[5], la flexión dorsal del astrágalo sobre el calcáneo produce una colocación más superior de la cabeza del astrágalo en relación la calcáneo que cuando se encuentra en situación neutra[10], se produce la elevación del arco[5, 10] y del primer radio y el canal cuboideo se localiza inferior a la inserción del peroneo lateral largo, aumentando el vector de fuerza plantar[5, 9]. Siendo el principal factor que limita la propulsión digital con pronación subtalar[12].

En un pie patológico con pronación subtalar y el calcáneo evertido se produce una disminución del arco longitudinal medial[5, 10, 12], permitiendo a la cabeza del astrágalo y al calcáneo permanecer casi al mismo nivel horizontal[10], en la fase de propulsión las uniones mediales del peroneo lateral largo descansan en el mismo plano transverso que en la cara plantar del cuboides lo que reduce el ángulo de fuerza perdiendo su acción sobre la plantaflexión del primer radio[5, 9, 10, 12] produciendo un desplazamiento lateral más fuerte de su base; y así como se produce la reacción con el suelo se producirá una flexión dorsal[12]. (Fig. 11)

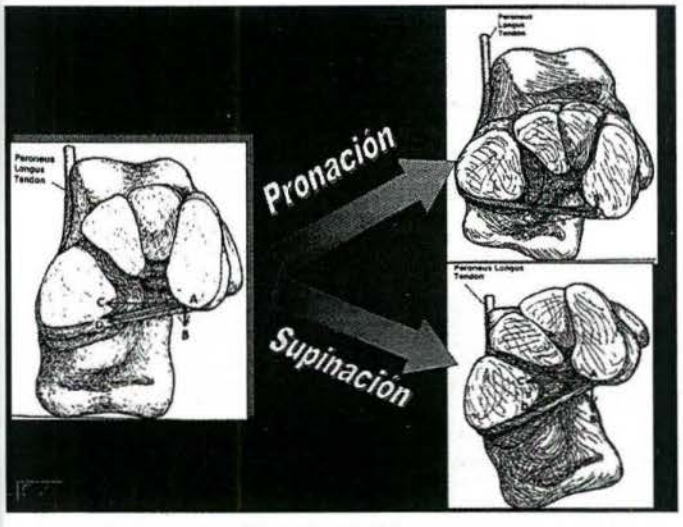

Fig. 11: Vectores de acción del peroneo lateral largo.

Pero la prono supinación no sólo actúa a este nivel respecto al peroneo lateral largo, también influirá en cuanto a la longitud[9]. En caso de un pie normal al producirse la supinación del retropié aumenta la longitud del peroneo lateral largo, este aumento en longitud incrementa la fuerza plantar y la velocidad de contracción, al contrario que en pies pronados con el calcáneo evertido el peroneo lateral largo se encuentra acortado, disminuyendo la fuerza que puede realizar y la velocidad de contracción.

La eversión del pie causada por la pronación subtalar[3, 7, 14] producirá una sobre carga del primer radio, la acción de las fuerzas verticales de reacción con el suelo flexionará dorsalmente e invertirá el primer radio creando un ángulo entre la primera cuña y el escafoides que no pueden ser resistida por el peroneo lateral largo, este factor asociado a las fuerzas gravitacionales que deben ser soportadas prematuramente por el arco contribuirán a la hipermovilidad del primer radio.

La eversión del pie causado por pronación anormal del pie[3, 7, 14] producirá la posición anormal de la cabeza del primer metatarsiano durante la fase de propulsión. El primero dispondrá en flexión dorsal e invertido respecto al resto de los metatarsianos y su rango de movilidad será normal. Entonces los músculos intentan mantener el hallux firme contra el suelo, la cabeza del primer metatarsiano rota en flexión dorsal e invertida relativo a la base de la falange proximal.

La pronación subtalar va a producir un adelantamiento en la activación de la musculatura intrínseca plantar del pie a nivel de la articulación de Chopart, en condiciones normales, no se activarán hasta el 35% del ciclo normal de la marcha, pero en casos de pronación anormal, Mann[10] observó que estos se activan desde el principio de la marcha hasta el 26% aproximadamente lo que significa que la mayor actividad muscular intrínseca se necesita en las articulaciones mediotarsianas y subastragalina en un pie con pronación anormal.

En resumen la hipermovilidad del primer radio en conjunción con la flexión dorsal e inversión del primer metatarsiano son los responsables de la subluxación metatarsofalángica. Esta subluxación es el factor predisponente para la formación de hallux valgus o hallux limitus y el factor que determina esta diferencia es la angulación entre el retropié y 1 antepié.

b/ Angulación entre el antepié y el retropié.

Se basa en el ángulo producido entre el eje longitudinal de los metatarsianos y el eje longitudinal del retropié, cuando este ángulo es el mismo se denomina ***antepié recto***[3, 9, 12], en cambio si el eje del antepié está aducido respecto al del retropié se denomina ***antepié aducto***[3, 9, 12]. A parte del eje longitudinal del antepié el eje longitudinal de los dedos desarrollará una dirección paralela al eje del retropié[3], para la máxima eficacia en el soporte de fuerzas durante la propulsión[10], este paralelismo se desarrolla en la infancia[3] y se mantiene durante el resto de la vida, con lo que sí nos encontramos ante un antepié recto los dedos seguirán un eje paralelo al del retropié y al del antepié, pero si se trata de un antepié aducido los dedos se dispondrán paralelos al eje del retropié y mientras mayor sea el ángulo de antepié aducido mayor será la abducción del ángulo entre los dedos y sus respectivos metatarsianos[3].

En pies con un gran ángulo de ***antepié aducido*** los dedos se encuentran inestables, siendo esta directamente proporcional al ángulo de abducción digital que se encuentra presente. Cuando los dedos se encuentran dispuestos en abducción causarán un disbalance muscular entre los aductores y abductores, los flexores y extensores se arquean o desplazan lateralmente respecto el centro de la articulación y no pueden realizar su función de estabilización de la articulación metatarsofalángica del hallux durante la propulsión. En este tipo de pies es normal observar garra digi-

tal[3], pérdida de estabilidad de los dedos y menor función en la fase propulsiva.

En un ***antepié recto*** los dedos se encuentran estables porque no existe angulación respecto a los metatarsianos. No existe tendencia al arqueamiento de los flexores y extensores y no existe disbalance entre los abductores y aductores sin garra digital.

El ángulo existente entre el antepié y el retropié puede variar de 0 a 90 grados y según Root[3] existe un punto en el cual las dos patologías pueden desarrollarse, clínicamente este punto es variable, pero lo engloba entre los 10 y 15° de aducción del pie, y considera que el pie será predisponente de hallux abductus valgus con un eje mayor de 15°[3] mientras que un ángulo de 10 grados o menor[3, 12] será predisponente de hallux limitus, aunque otros autores[12] postulan que a partir de 11° de aducción del antepié respecto al retropié ya será predisponente de hallux abductus valgus. (Fig. 12)

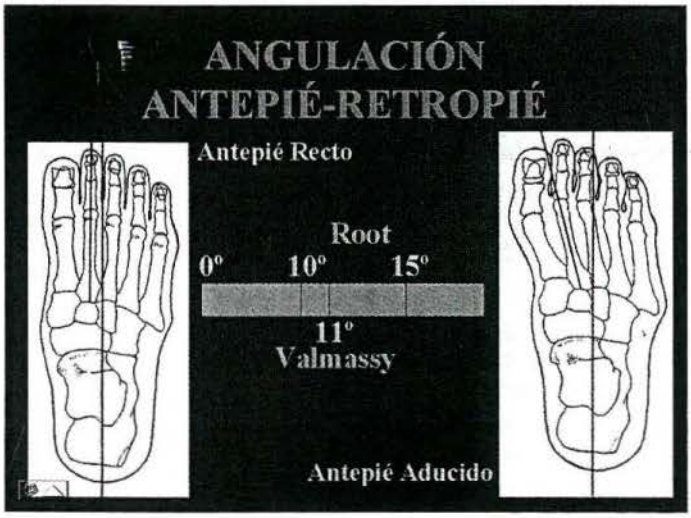

Fig. 12: Angulación entre el antepié y el retropié.

La relación existente entre esta disposición del antepié y la pronación subtalar es muy importante ya que como hemos visto predispone a la subluxación articular. En un antepié aducto existe predisposición al hallux limitus[3, 12], ya que la pronación causará hipermovilidad del primer radio e inestabilidad de la articulación metatarsofalángica del hallux durante la propulsión, produciendo una subluxación de la articulación metatarsofalángica del hallux cuando el pie se prona excesivamente en el despegue digital. La subluxación en el plano sagital será mayor que en cualquiera de lo otros dos planos dando lugar a un hallux limitus. En este tipo de pie el ángulo de hallux abductus es mínimo y cuando se produce la pronación del pie anormal el primer radio se encuentra hipermóvil y los sesamoideos están inestables bajo la cabeza del primer metatarsiano. La cabeza del primer metatarsiano se invierte anormalmente respecto a los sesamoideos, y los tendones plantares se encuentran enderezados bajo la cabeza del primer metatarsiano sin arqueamiento. La posición de dorsiflexión de la cabeza del primer metatarsiano causa mayor subluxación de la articulación metatarsofalángica del hallux en el plan sagital. La reacción con el suelo mantiene el primer radio en flexión dorsal porque el pie se evierte por la pronación subtalar que se produce durante la propulsión.

En un antepié aducido la subluxación en el plano transverso será mayor que en cualquiera de los otros dos planos produciéndose hallux abductus valgus[3, 12] ya que existe una predisposición por el aumento del ángulo metatarsofalángico. Los músculos extrínsecos e intrínsecos que se insertan en el hallux dependen de la acción de los sesamoideos para mantener un buen balance. Cuando el primer radio es hipermóvil el primer metatarsiano se invierte respecto a los sesamoideos y la cresta plantar que mantenía a los sesamoideos para permitir el deslizamiento sobre ellos estará desviada hacia arriba y sobre el sesamoideo tibial en la propulsión. Cuando existe esta desviación de los dedos respecto a los metatarsianos los músculos plantares que se disponen sobre los sesamoideos no se encuentran fijos en una posición normal sino que se encuentran arqueados y esta es la principal causa del desarrollo del hallux abductus valgus[3].

7. CONCLUSIONES

La movilidad del primer radio en flexión plantar es indispensable para el perfecto desarrollo de la fase propulsiva del hallux, cualquier factor que altere este movimiento ya sea limitándolo por una anquilosis o permitiendo la hipermovilidad del primer radio y ser incapaz de fijarse en el suelo para el deslizamiento del hallux por la cara dorsal del primer metatarsiano repercutirá tanto mecánicamente en el despegue digital, como estáticamente en el desarrollo de patologías en la columna medial del pie como el hallux abductus valgus y el hallux limitus que evolucionará a hallux rigidus.

La hipermovilidad del primer radio producida por la hiperpronación subtalar en la fase de despegue digital o propulsiva produce la pérdida de acción del fulcro de los peroneos, el peroneo lateral largo, con la pérdida de acción de estabilizador en flexión plantar pero no su acción de plantaflexión, que la realiza principalmente un músculo intrínseco, el músculo aductor del hallux; asociada a la disposición del antepié respecto al retropié, ya sea un antepié recto o un antepié aducido predispondrá al desarrollo de un hallux limitus o un hallux abductus valgus respectivamente principalmente por la subluxación que se produce y por la disposición de los segmentos digitales. (Fig. 13)

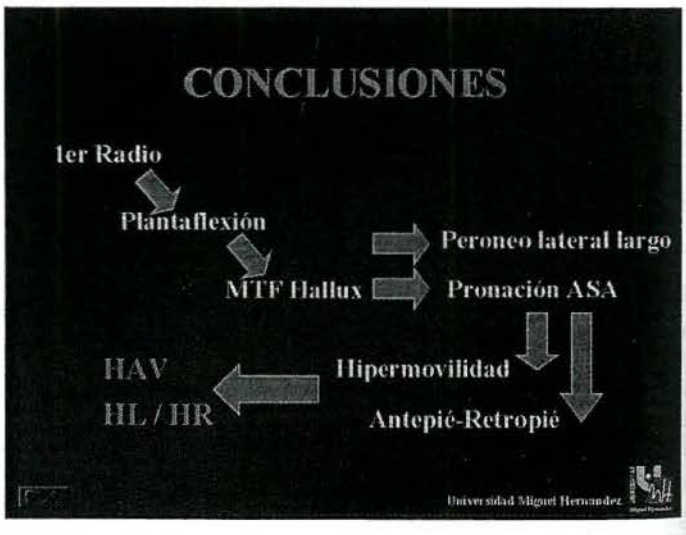

Fig. 13: Conclusiones.

BIBLIOGRAFIA

1.- **WERNICK J, VOLPE R.** *Lower extremity function and normal mechanics.* En Valmassy R. Clinical Biomechanics of lower extremities. 1996, Mosby St Luis. 22-31

2.- **SAMOJLA B.** *Normal anatomy of the forefoot.* En Hetherrington V. Hallux valgus and forefoot surgery. 1994, Churchill Livingstone, N.Y. 7-38

3.- **ROOT A.** *Normal and abnormal function of foot.* 1997, Clinical Biomechanics Corporation, L.A. 46-48, 54-60, 266-288, 349-367.

4.- **ROUKIS T, SCHERER P, ANDERSON C.** *Position of the first ray and motion of the first metatarsophalangeal joint.* J. Am. Podiatric Medical Association, 1996; 86(11): 538-546

5.- **GLASOE W, YACK H, SALTZMAN C.** *Anatomy and biomechanics of first ray.* Physioterapy Therapy 1999; 79(9): 854-859

6.- **GLASOE W, YACK H, SALTZMAN C.** *Measuring first ray mobility with a new device.* Physioterapy Therapy 1999; 80(1): 122-124

7.- **VALAMSSY R.** *Pathomechanics of lower extremity function.* En Valmassy R. Clinical Biomechanics of lower extremities. 1996, Mosby St Luis. 60-83

8.- **PHILIPS R, LAW E, WARD E.** *Functional motion of the medial column joints of the foot during propulsion.* J. Am. Podiatric Medical Association, 1996; 86(10): 474-486

9.- **PHILIPS D.** *Biomechanics.* En Hetherrington V. Hallux valgus and forefoot surgery. 1994, Churchill Livingstone, N.Y. 39-49

10.- **NOVICK A.** *Anatomía y biomecánica.* En Hunt G. Fisioterapia del pie y tobillo. Barcelona. Ed Jims; 1990: 1-40.

11.- **HETHERRINGTON V, JOHNSON R, ALBRITTON J.** *Necessary dorsiflexion of the first metatarsophalangeal joint during gait.* J Foot Surgery 1990, 29: 218-223.

12.- **MICHAUD T.** *Foot Orthoses and other forms of conservative foot care.* 1997. Williams and Wilkins, Baltimore.

13.- **DONATELLI R.** *Normal biomechanics of the foot and ankle.* Journal Othop Sports Phys. 1985; 7: 91-95.

14.- **JAHSS M.** *Disorders of hallux and the firsy ray.* En Hucland E. Disorders of foot and ankle. 2º ed Philadelphia. Ed WB Saunders; 1991: 943-946.

ISQUEMIA QUIRURGICA EN PODOLOGIA

* RAYO ROSADO, Rafael *
*JUAREZ JIMENEZ, José Mª **
* MARTINEZ CAMUÑA, Luis **
* PALOMO TOUCEDO, Inmaculada **
* CORDOBA FERNANDEZ, Antonio ***

RESUMEN:

El uso del torniquete en podología quirúrgica nos facilitará el trabajo sobre el pie al ofrecernos la posibilidad de intervenir sobre un campo quirúrgico excento de sangre reduciendo las perdidas hemáticas y facilitando la correcta disección de las distintas estructuras y planos anatómicos con lo cual reduciremos los tiempos quirúrgicos, reduciremos las posibles complicaciones y en definitiva mejoraremos la calidad asistencial que ofrecemos a nuestros pacientes.

PALABRAS CLAVE

Torniquete. Cirugía podológica. Isquemia.

KEY WORDS

Tourniquet. Surgical podiatric. Ischemia

1. INTRODUCCION:

La isquemización del pie es un procedimiento rutinario que cada día se realiza con más frecuencia asociado al aumento de técnicas de cirugía podológica. Debemos conocer las condiciones necesarias para su uso clínico, las contraindicaciones, el manejo de los equipos, las diversas posibilidades de uso y por supuesto conocer las complicaciones derivadas de su uso incorrecto. Al isquemizar de forma intencionada una parte de nuestro organismo sometemos a dichas estructuras anatómicas a la falta de riego sanguíneo con las alteraciones tisulares que esta situación conlleva y la posibilidad de desencadenar complicaciones de diversa gravedad.

No debemos olvidar que isquemizar una parte de nuestro organismo de forma artificial implica someter a dichas estructuras a la falta del riego sanguíneo con las alteraciones tisulares que esta situación conlleva y otras complicaciones de las cuales hablaremos en el transcurso de esta publicación.

Fue Esmarch en 1873 el primero en utilizar un torniquete utilizando una banda de goma elástica, posteriormente Cushing en 1904 ideó el primer torniquete neumático muy similar a los usados en la actualidad.

La isquemia es la detención de la circulación arterial en una parte del cuerpo y el estado consecutivo a dicha retención; el torniquete es un instrumento de formas diversas que sirve para detener el curso de la circulación en un vaso sanguíneo y de este modo evitar la hemorragia en una operación o en una herida.

2. USO CLINICO:

ISQUEMIA DIGITAL: es probablemente la más utilizada en podología. Se utiliza en aquellas intervenciones que afecten a las zonas medias o dístales de los dedos y consiste básicamente en colocar una venda de Esmarch clampada en la raíz del dedo a intervenir. Previamente podemos eliminar la sangre del dedo envolviendo dicho dedo de distal hacia proximal con la misma venda elástica. (Fig. 1)

* *Podólogo de Arahal (Sevilla).*
** *Profesores Asociados de la Universidad de Sevilla.*
*** *Profesor Titular de la Universidad de Sevilla.*



Fig. 1

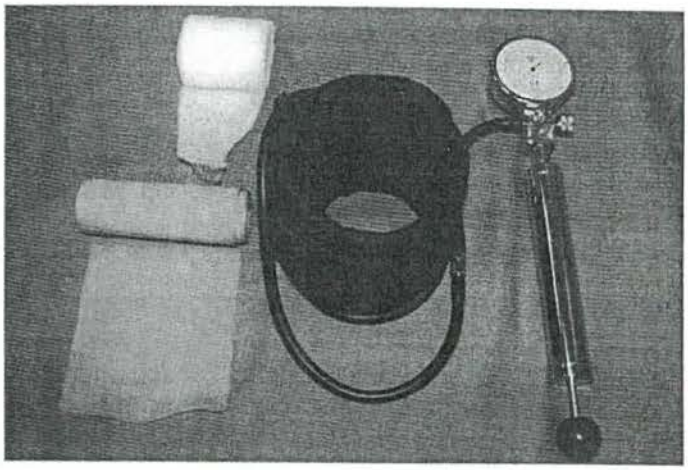

Fig. 2

ISQUEMIA A NIVEL DEL TOBILLO: junto a la isquemia digital es la más usada en podología. Es una técnica que permitirá realizar la mayoría de los procedimientos quirúrgicos del pie de una forma sencilla. En esta técnica el torniquete estará situado justo proximal a las prominencias maleolares.

ISQUEMIA A NIVEL DE LA PANTORRILLA: Se utiliza cuando la zona a intervenir queda muy próxima a la zona de colocación del torniquete supramaleolar o existe alguna alteración morfológica que impida la colocación a este nivel(existencia de ulceras vasculares, fracturas maleolares, etc.).

ISQUEMIA A NIVEL DEL MUSLO: la colocación de un torniquete a niveles tan proximales no es necesaria para la realización de procedimientos en el pie.

3. PROCEDIMIENTO:

El procedimiento más utilizado en podología quirúrgica realizando una isquemización a nivel supramaleolar mediante uso de torniquete neumático previa exanguinación del pie mediante venda de Esmarch requiere de los siguientes pasos:

1- **COMPROBACION**: La mayoría de los problemas que acontecen derivados del uso de un torniquete proceden del mal funcionamiento de este o la falta de preparación del equipo humano que selecciona al paciente y usa de forma incorrecta el material. Es importante revisar los equipos de forma regular para garantizar su buen estado de uso. Debemos usar torniquetes neumáticos específicos para tal fin confeccionados en materiales antideslizantes y tan anchos como sea posible dependiendo por supuesto de las posibilidades anatómicas de la zona de uso, es decir, el tobillo del paciente (Fig. 2).

   Esta demostrado que manguitos más estrechos requieren mayores presiones para conseguir el efecto isquémico y aumenta el riesgo de lesiones por compresión tisular. Debemos comprobar la fuente de presión que puede ser aire procedente de un compresor manual o de un compresor automático o incluso llenarse de algún gas comprimido. En este ultimo caso debemos tener en cuenta que dicho gas no sea inflamable o nocivo. Otra parte del equipo que nos interesa revisar son los indicadores de presión pues nos podrían dar una lectura errónea si fuesen defectuosos o estuvieran mal calibrados. Una comprobación de los tubos y las conexiones nos evitará las fugas y las consiguientes bajadas de la presión.

2- **COLOCACION DEL TORNIQUETE**: Debe colocarse por encima de los maleolos evitando comprimir las prominecias óseas situadas en la zona y evitar crear puntos de presión que originaran dolor al paciente. Previamente es recomendable colocar un acolchamiento liso y cómodo que evite el contacto directo del torniquete y la piel evitando lesiones dérmicas. (Fig.3).

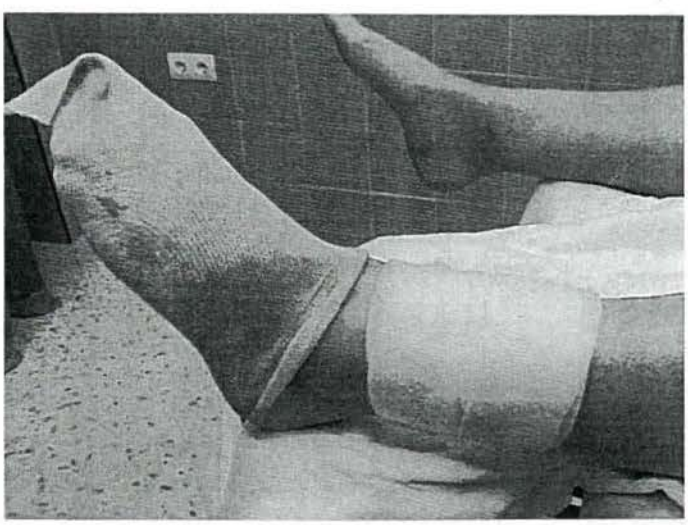

Fig. 3

Obviamente el torniquete no debe presentar ningún defecto o arruga que pudiera resultar lesivos. En pacientes obesos o con edema perimaleolar debemos traccionar distalmente durante la aplicación del equipo para evitar la formación de arrugas en la piel que podría resultar molestas. Referente al punto más idóneo para la colocación del torniquete la mayoría de los autores recomiendan aplicar el torniquete en la pantorrilla o el muslo antes que en el tobillo alegando que al existir mayor cantidad de tejidos se prote-

ge mejor las estructuras nerviosas de una eventual lesión, estas afirmaciones aparecen escasamente contrastadas. La experiencia nos indica que usando correctamente el material con las pautas descritas en este trabajo la incidencia de complicaciones debidas a la colocación del torniquete a nivel supramaleolar es inferior a las posibles por realizar esta isquemia a niveles más proximales. (Fig.4)

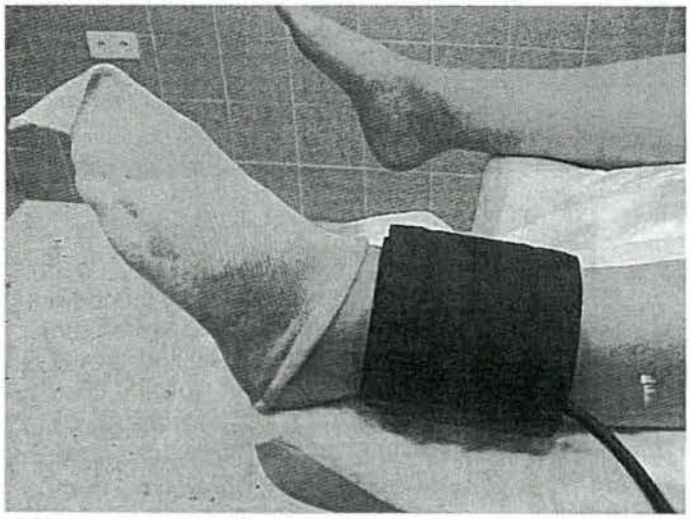

Fig. 4

3- **DRENAJE**: Después de colocado el torniquete y comprobadas las conexiones estamos en disposición de isquemizar el pie, para ello utilizamos una venda de Esmarch que enrollamos con cierta presión sobre el pie de distal hacia proximal comprobando la correcta exanguinación del pié (Fig. 5). Las presiones obtenidas en esta fase no son cuantificables y a veces pueden ser tan altas que provoquen daños tisulares por lo cual debemos comprimir sólo lo necesario para provocar el "ordeño" del pié. Nos interesa mantener dicha compresión durante un par de minutos y elevar el miembro para facilitar la evacuación de la sangre previa al llenado del torniquete neumático (Fig. 6). Actualmente existen férulas neumáticas que realizan la exanguinación del miembro (Fig 7 y 8).

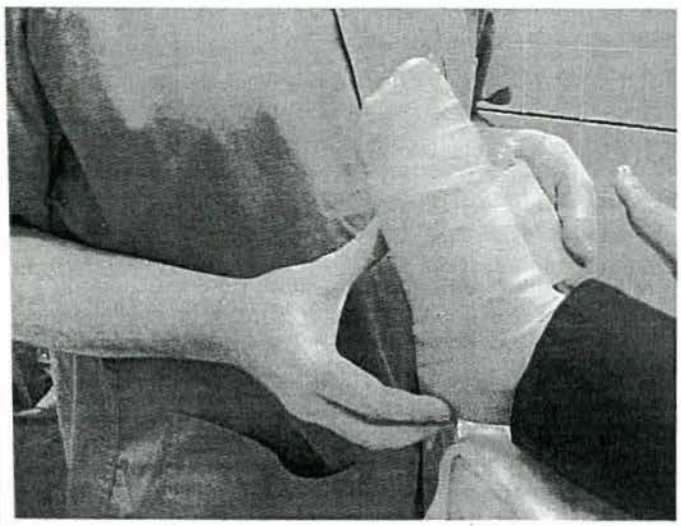

Fig. 5



Fig. 6

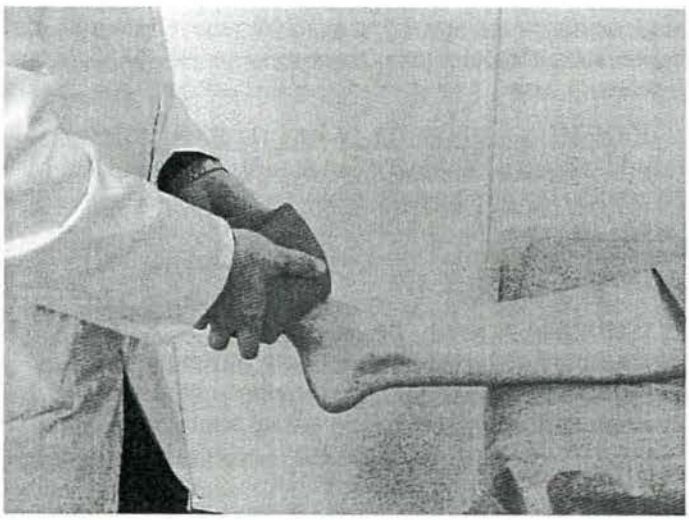

Fig. 7



Fig. 8

4- **INFLADO DEL TORNIQUETE**: Debemos llenar rapidamente el manguito de isquemia para evitar que quede sangre atrapada en el periodo en el cual la presión del manguito es superior a la pre-

sión venosa pero no es superior a la arterial. Debemos recordar que en esta fase se producen una serie de cambios hemodinámicos que pueden afectar el estado general del paciente al desplazar una cantidad de sangre de forma muy rápida hacia el torrente sanguíneo con lo cual aumentamos la volemia central lo que conlleva un aumento del gasto cardiaco, aumento de las presiones vasculares, etc. Teniendo en cuenta que el volumen de sangre desplazado del pie no suele soprepasar los 100 ml, los cambios cardiovasculares serán leves pero a tener en cuenta en pacientes que sufran algún tipo de patología susceptible de verse descompensada por esta alteración brusca. La isquemia mantenida produce efectos locales como son la hipoxémia, acidosis e hiperkalemia aunque estos efectos no han sido suficientemente estudiado.

5- **PRESION DE LLENADO**: Recordemos que el objetivo primordial es conseguir un campo quirúrgico exento de sangre o bien, en anestesia intravenosa local mantener el anestésico en el pie (Tecnica de Bier). Para conseguir estos resultados debemos obtener unas presiones que impidan el paso de sangre arterial o venosa distalmente al punto de colocación del manguito, es decir debemos inflar el manguito por encima de la presión sistólica del paciente medida en la pierna.La mayor incidencia de lesiones neurológicas no está relacionada con la hipóxia mantenida de los tejidos sino con una excesiva compresión de las estructuras tisulares por parte del manguito de isquemia. No existe una norma que regularice la presión de inflado. La mayoría de los autores recomiendan que sea superior a la sistólica tomada a nivel humeral entre 75 a 100 mmHg.

Debemos valorar factores propios del paciente como el tamaño de la extremidad (a mayor presencia de tejidos, mayor presión para obtener la compresión arterial), enfermedades vaculares periféricas (arteriopatía de Monckeberg) pues la calcificación de las estructuras vasculares puede dificultar o impedir la compresión arterial siendo necesarias presiones excesivamente elevadas, enfermedades sistémicas (en pacientes hipertensos debemos aumentar la presión de llenado proporcionalmente a la presion sistólica).

Debemos considerar que la presión necesaria para conseguir el efecto isquemico en el pie debe ser la más baja que sea capaz de mantener la oclusión arterial y venosa sin originar riesgos potenciales al paciente. Una vez lleno el manguito no debemos clampar ninguna conexión del equipo de isquemia pues podría existir fugas que no se verían reflejadas en el sistema de medición del equipo.

6- **TIEMPO DE ISQUEMIA**: ¿Cúanto tiempo podemos mantener una pie isquemizado sin que sufra lesiones?. La mayoría de las publicaciones consultadas no especifican claramente este interrogante. La mayoría de los autores recomiendan no mantener la isquemia más de 90 a 120 minutos. Los estudios histológicos indican alteraciones tisulares a partir de los 60 minutos de isquemia e indicios de necrosis celular entre 2 y 3 horas después de iniciada la isquemia. Por supuesto las características propias del paciente influenciarán en la decisión del máximo tiempo de isquemia recomendable. A partir de los primeros 60 minutos el paciente empezará a sentir incomodidad producida por la isquemia mantenida y que a veces nos obligará a retirar el manguito prematuramente.

La conclusión final a la que podemos llegar es que el mejor tiempo de isquemia es el más corto que nos permita realizar el procedimiento qurúrgico sin exceder en ningún caso las 2 horas mantenidas de isquemia. En aquellas situaciones donde el tiempo resulte insuficiente para realizar algunos procedimientos complejos, será necesario desinflar el manguito para perfundir los tejidos durante 15 minutos y volver a instaurar la isquemia siguiendo el protocolo inicial.

7- **RETIRADA DE LA ISQUEMIA**: Una vez terminado el procedimiento quirúrgico bajaremos la presión del manguito lentamente. Observaremos como se produce el relleno capilar y como el pie sufre un cuadro de hiperemia reactiva durante varios minutos (Fig. 9). Nuevamente se producen una serie de cambios sistémicos como son la bajada de la T.A, disminución de la P.V.C, disminución del G.C, disminución del pH y de la PO2. Aunque estos cambios son muy leves deben valorarse en aquellos pacientes con patologías susceptibles de descompensarse. Estos cambios suelen normalizarse en pocos minutos.

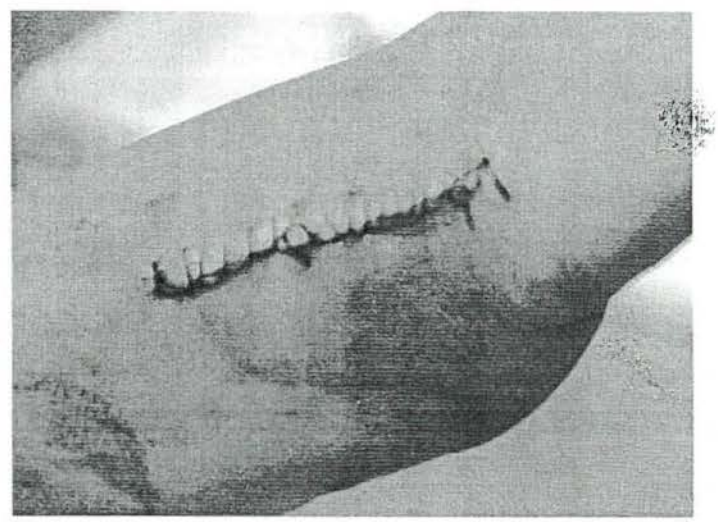

Fig. 9

4. CONTRAINDICACIONES:

En ocasiones el uso de torniquete puede acarrear serias complicaciones. La forma de evitar dichos problemas es excluir de este procedimiento a aquellos pacientes que presenten elementos que lo desaconsejen como vasculopatías periféricas (Enf. de Raynaud, insuficiencia venosa, etc), neuropatías periféricas (lo que más fácilmente podemos lesionar son las estructuras nerviosas), infecciones en la extremidad, antecedentes de enfermedad tromboembólica o patología sistemica que favorezca la aparición de émbolos, alteraciones óseas importantes que dificulten el uso del torniquete (enfermedad reumática, postraumatismo,

alteraciones congénitas a nivel del tobillo...), características de la piel inadecuadas (dermopatías, atrofias dérmicas, lesiones en la piel, etc), cardiopatías que conlleven una reducción de la reserva cardiaca, etc.

5. COMPLICACIONES:

La aparición de complicaciones suele ir asociado a mal uso del equipo o inadecuada selección del paciente

COMPLICACIONES SISTEMICAS:

La realización de un procedimiento isquémico origina una serie de modificaciones generales del organismo que pueden conllevar a la aparición de complicaciones graves. Al realizar el drenaje del pie incrementamos la volemia lo que puede provocar aumento de la presion vascular, sobrecarga cardiaca, cambios metabólicos (disminución del pH, aumento PCO2, aumento del lactato, etc) y al desinflar estos cambios ocurren al revés. Por el volumen añadido al torrente central estas modificaciones no son muy importantes pero en pacientes con patologías previas podría desencadenar complicaciones severas que deben ser tenidas en cuenta.

LESIONES TISULARES:

El ejemplo más obvio seria la aparición de lesiones dérmicas (equímosis, ampollas, etc) producidas por una incorrecta colocación del manguito (presencia de arrugas, exceso de presión, etc.) o de una escasa o nula protección de la piel mediante un acolchado adecuado de la misma (Fig. 10).

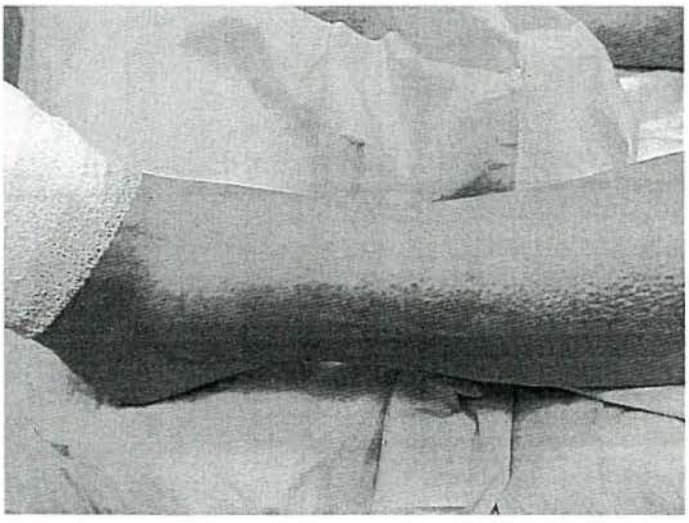

Fig. 10

Otro tejido que puede aparecer especialmente lesionado son las estructuras musculares que se encuentren justo debajo del manguito y que sufrirán de forma directa los efectos de la presión y la isquemia que originarán hipoxia tisular, acidosis y enfriamiento de las estructuras. En estudios realizados se observan cambios histológicos a partir de los 30 minutos aunque la necrosis tisular no comienza hasta las tres horas de isquemia.

La etiología de las complicaciones nerviosas periféricas incluyen tres factores principales que son traumatización del nervio, toxicidad e isquemia. Muchas lesiones nerviosas son probablemente debidas a una combinación de estos factores. El nervio puede verse traumatizado por la propia aguja al infiltrar el anestésico, por compresión y por estiramiento. Las lesiones por presión aparecen exclusivamente debajo del manguito y especialmente en los bordes. Los anestésicos utilizados y los aditivos añadidos pueden producir una degeneración axonal significativa. Sabemos que los anestésicos de tipo ester son más tóxicos que los de tipo amida. La isquemia es neurotóxica y además aumenta la toxicidad de los anestésicos aplicados, además si se aplica compresión tisular se pueden originar lesiones más graves.

Las lesiones neurológicas más importantes irán desde las parestesias hasta incluso la parálisis completa del pie. La incidencia de grandes complicaciones a este nivel es mínima aunque hay pocos estudios especificos que nos ayuden a valorar este tipo de secuelas. Parece ser que la mayoría de las lesiones aparece más por la excesiva presión que por la isquemia, no sobrepasando el tiempo máximo recomendado para cada caso.

Finalmente en este apartado indicaremos que una vez desinflado el manguito se produce una inmediata hinchazón de la zona isquemizada (hiperemia reactiva) proporcional al tiempo de isquemia que se mantiene de 5 a 10 minutos. Luego se normaliza la hipertermia local, el eritema y la hiperemia aunque a veces pueden mantenerse algunos sintomas durante varias semanas.

EMBOLIAS:

Una de las complicaciones más graves a las que nos podemos enfrentar por el uso del torniquete es el desarrollo de enfermedades tromboembólicas en sus distintas manifestaciones. Recordemos que la isquemización del pie y la compresión de estructuras vasculares son factores que pueden favorecer la aparición de embolos que dependiendo del tamaño y la localización pueden provocar desde ligeras tromboflebitis hasta embolias pulmonares. El riesgo de que aparezca este problema deberá ser sopesado antes de utilizar esta técnica hemostática evaluando las características del paciente (inmovilización, antecedentes tromboembólicos, patologías que favorezcan el desarrollo de embolias...).

El momento de aflojar el torniquete también es un momento crítico yq que es posible que hayan quedado cantidades de sangre dentro del pie durante la fase isquémica por incorrecta aplicación de la venda de Esmarch, por bajada de la presión corregida sin drenaje previo que pueden originar coagulación intravascular. Al retornar el flujo sanguineo puede arrastrar los émbolos creados.

DOLOR:

En la mayoría de los casos la aplicación del torniquete origina dolor a partir de los 60 minutos. Los pacientes lo describen como un dolor profundo y quemante a nivel de la pantorrilla. Pueden aparecer calambres musculares y sensación de pesadez en la pierna. Toda la sintomatología desaparece inmediatamente al desinflado del torniquete. A veces el dolor que aumenta progresivamente se hace tan intolerable que obliga a retirar el manguito y trabajar sin isquemia.

La mayoría de los autores afirman que el dolor es provocado más por la presión directa sobre las estructuras nerviosas que por la hipoxia de los tejidos.

HEMORRAGIAS:

La aparición de hematomas simples es la complicación más frecuente en la cirugía el antepié realizada bajo condiciones de isquemia. En aquellas intervenciones donde la posibilidad de la formación de un derrame interno es mayor (disecciones extensas, sangrados óseos, pacientes con alteraciones en la coagulación, etc) es recomendable colocar un drenaje cerrado como medida preventiva para evitar la formación del hematoma. A veces si el sangrado persiste deberemos tomar medidas drásticas como volver a abrir la herida para determinar el origen de la hemorragia.

Una de las desventajas de trabajar en un campo exento de flujo sanguíneo es la imposibilidad de identificar las estructuras vasculares que pueden sangrar por lo que al realizar el cierre de la herida antes de aflojar el manguito nos podemos encontrar con la formación de hematomas o incluso de hemorragias en las primeras horas tras la suelta del manguito. La forma de evitar esta situación consiste en realizar una minuciosa reconstrucción de las estructuras anatómicas implicadas en la intervención junto con un vendaje semicompresivo.

INADECUADA HEMOSTASIA:

A veces después de realizar el procedimiento nos podemos encontrar que se pierde el efecto isquémico. Lo primero será chequear el equipo de isquemia y observar si se ha producido bajada de la presión de llenado. Si la presión estuviera mantenida podemos pensar en una subida súbita de la presión basal del paciente. Jamás debemos aumentar la presión de llenado sin antes localizar el problema. La presencia de sangre puede proceder de una incorrecta selección de la presión de llenado, una deficiente técnica de exanguinación, por la existencia de arterias muy calcificadas que no pueden ser ocluidas por su rigidez, etc.

SINDROME POSTORNIQUETE:

Descrito por Mouldaver en 1954 consiste en una vez retirado el torniquete el paciente puede sufrir un cuadro de disfunción neurológica caracterizada por la hipotonía motora, perdidas sensitivas al tacto, presión y vibración, etc. Este cuadro puede persistir desde unos minutos hasta dejar secuelas irreparables. Este cuadro se asocia a la compresión de las estructuras nerviosas adyacentes unido a la isquemia mantenida.

CONCLUSIONES:

El uso de la isquemia quirúrgica aporta al cirujano unas condiciones óptimas para la realización de cualquier intervención. El desarrollo y posterior aplicación de un protocolo hemostático nos evitará la aparición de problemas o complicaciones y mejorará los resultados de este procedimiento. Los riesgos derivados del uso de este sistema son mínimos si seguimos unas pautas de selección de pacientes para identificar aquellos que presenten anomalias que puedan contribuir al desarrollo de cualquier complicación. Un material adecuado y el oportuno adiestramiento en este tipo de procedimientos serán indispensables para desarrollar una isquemia correcta.

BIBLIOGRAFIA

1.- **BIER, A:** *ueber einen neuen Weg Localanaesthesie an Gliedmaassen zu erzeuegen.* Archiv fuer klinische Chirurgie, 86: 1007-1016, 1908.

2.- **DUFFY PETER, J. MD, FRCPC;** *The Arterial Tourniquet Assistant Professor.* Departament of Anesthesia Otawwa general Hospital, Ontario Canada 1996.

3.- **BECERRO DE BENGOA, R:** *Isquemia quirúrgica: manejo del torniquete*. Ponencia en Congreso Nacional de Podologia. Jerez de la frontera:1996.

4.- **UNIVERSITY OF GOTHEBURG. VÄSTRA FRÖLUNDA HOSPITAL. V FRÖLUNDA. SWENDEN DAG SELANDEN**. *Lesiones nerviosas debidas a anestesia regional.* Ponencia I Congreso Internacional Hispano-Escandinavo de Anestesiología.Barcelona 1988.

5.- **JAVOLEM KL, SCOTT DF, JAFFE WL.** *"A comparison of blood loss and transfusion requirements in total knee arthroplasty with and without arterial tourniquet"*. American Journal Orthopedic 1995 Dec;24(12):906-909.

6.- **HARVEY EJ, LECLERC J, BROOKS CE.** *"Effect of tourniquet use on blood loss and incidence of deep vein thrombosis in total knee arthroplasty"*.Journal Arthroplasty 1997 Abril;12(3):291-296.

7.- **KAHN RL, MARINO V, URQUHART B.** *"Hemodynamic Changes associated with tourniquet use under epidural anesthesia for total knee arthroplasty"*. Reg. Anesthesia 1992 Jul;17(4):228-232.

8.- **BARWLL J, ANDERSON G,HASSAN A.** *"The effects of early tourniquet release during total knee arthroplasty: a prospective randomized double-blind study"*. Journal Bone Joint Surgery.England 1997 Mar; /9(2);265-268.

9.- **HAGAN PF,KAUFMAN EE.** *"Vascular complication of knee arthroplasty under tourniquet. A case report"*. Clinical Orthopaedic 1990 August; 257:159-161.

10.- **KANG HJ, HAN CD, JAHNG JS.** *"Blood gas and electrolyte changes after tourniquet application in total knee replacement surgery"*. Yonsei Medical Journal 1992 Jun; (2): 153-158.

11.- **MARSON BM, TOKISH JT.** *"The effect of a tourniquet on intraoperative patellofemoral tracking durin total knee arthroplasty"*. Journal Arthroplasty 1999 Feb; 14(2): 197-9.

EL CALZADO PARA PIE DIABETICO

* PEREZ, Rodolfo

Si Bien como concepto "el calzado especial para el pie diabético" es relativamente nuevo, hoy día podemos afirmar que este tipo de calzado es un elemento muy importante en la prevención de las complicaciones de los pies.

En base a los conceptos de uso,

- *Comodidad*
- *Adaptación*
- *Protección*

resaltaremos las características técnicas más importantes que debe reunir un "calzado especial" para pie diabético.

• Capacidad

Un ancho adecuado al pie, ni más ni menos, será una de las principales características para tener bien calzado este tipo de pies (*evitar zapatos puntiagudos y hormas que fisiológicamente no se adapten a su pie*).

• Ligereza y flexibilidad

El poco peso, así como la flexibilidad de la suela y la piel, aportarán al pie diabético comodidad y facilitarán la marcha (*eviten zapatos en pieles excesivamente duras*).

• Con refuerzos anteriores y posteriores

El refuerzo anterior (*tope*) protegerá de los pequeños golpes, que reciba la punta del pie, así como mantendrá el antepié estable, evitando desplazamientos y sus posibles complicaciones como rozaduras, etc.

El refuerzo posterior (*contrafuerte*), será elemento insustituible para mantener el retropié en una posición estable, (*evitaremos los contrafuertes excesivamente duros o demasiado blandos*).

• Fabricados en piel

Siempre que las deformidades del pie lo admitan, conviene utilizar calzados de piel o cuero, ya que permitirán una transpiración natural y será el material más adecuado al uso del pie diabético.

• Sin costuras en antepié

Rechazar de antemano, cualquier calzado que presente relieves pronunciados en el empeine (*zona del antepié*), ya que estos pueden provocar rozaduras y por consiguiente graves consecuencias.

• Que permita el uso de plantillas

Será muy conveniente que el calzado tenga capacidad para usar plantillas ortopédicas o bien anatómicas.

• Adaptable

Un calzado que se ajuste con cordón o velcro, facilitará la entrada del pie al zapato, permitirá un ajuste variable al pie según las necesidades de uso de plantillas, dará una sujeción que evite desplazamientos en el interior del calzado y prevendrá las rozaduras.

Los materiales elásticos combinados con la piel, cederán en los puntos álgicos (*juanetes, dedos en garra, etc.*) y se adaptarán a la deformidad del pie sin presionar y sin dañar, además de mantener una buena transpiración.

---

* *Técnico Ortopédico. Gerente de la fábrica de calzados especiales SPLENDID.*
Artículo publicado en revista Diabéticos, Febrero 1997.

EL PIE EN LA ESPINA BIFIDA

* SERRADILLA CANO, Rubén

RESUMEN.

Este artículo trata de dar a conocer una patología con repercusión en los pies, de carácter neurológico, como es la Espina Bífida. Se basa en la descripción de la patología, su clasificación con los distintos subtipos, la clínica que desarrolla, las deformidades más importantes que crea en los pies y los posibles tratamientos para cada deformidad.

PALABRAS CLAVE

Espina Bífida, Descripción. Clasificación. Clínica. Deformidades en la Pies. Tratamientos.

Introducción.

Cuando una pareja recibe del médico la extraña y preocupante noticia de que su hijo/a va a nacer o ha nacido con esta grave malformación denominada espina bífida, la sensación de infelicidad y frustración es inmensa. El miedo a lo desconocido, el temor, la ansiedad, y muchos otros sentimientos de este tipo, contribuyen a crear un gran vacío y la impresión del derrumbamiento personal y familiar.[7]

Fig. 1

La espina bífida es una patología congénita caracterizada por una alteración en el desarrollo de la columna vertebral que se manifiesta por un fracaso en la fusión de los arcos posteriores de las vértebras.[7]

El porqué de la importancia de conocer la existencia de esta enfermedad reside principalmente en las consecuencias que tiene a nivel social, en la gran incapacidad que les crea a los sujetos afectos por ésta y en la marcada incidencia que presenta.

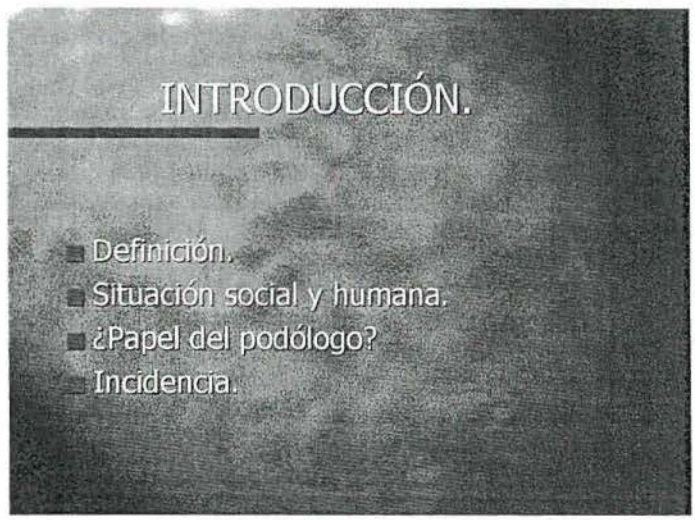

Fig. 2

Con respecto a la incidencia es bueno conocer que en el mundo nacen aproximadamente 400.000 niños al año con defectos del tubo neural. En España, según datos del ESTUDIO COLABORATIVO ESPAÑOL DE MALFORMACIONES CONGENITAS (ECEMC), este número rondaría los 400 casos anuales, lo que supone uno por cada mil nacidos vivos, siendo más alta la frecuencia si nos referimos a

* *Estudiante 3º de Podología.*

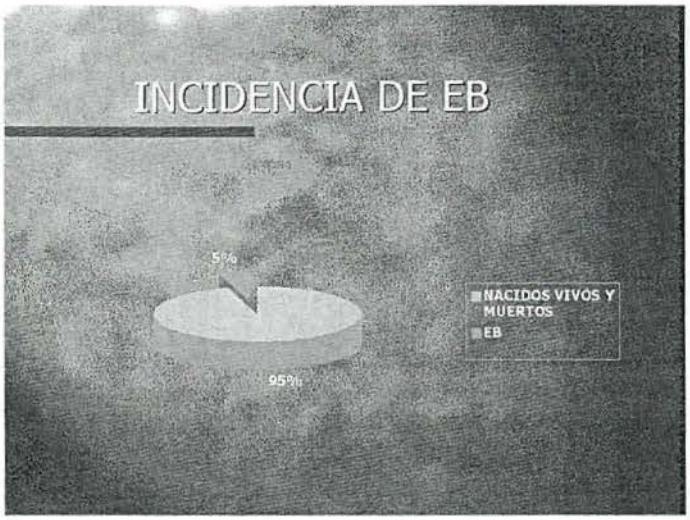

Fig. 3

Fig. 4

los nacidos muertos que alcanzaría la cifra de 46 de cada mil.[7]

Los enfermos de espina bífida son personas incapacitadas a la hora de hacer vida normal puesto que han de caminar con bastones, muletas, diversas ortesis de ayuda a la deambulación o en casos más graves en sillas de ruedas. Dichos aparatos incapacitan al paciente de poder llevar una vida normal: ir a la escuela, subir a un autobús, poder acceder a un puesto de trabajo,..... o lo que es fundamental en un niño: jugar.

La pregunta es ¿qué papel juega el podólogo en este asunto? Es muy sencillo. El objetivo es que si la terapia de curación de un enfermo de espina bífida tiene que ser interdisplinaria incluyendo neurocirujanos, urólogos, cirujano ortopédico, rehabilitador, oftalmólogo, pediatra, trabajadores sociales, DUE, fisioterapeutas, psicólogos y terapeutas ocupacionales[7], nosotros tenemos que ser capaces de poner todos los medios para entrar en ese grupo interdisciplinar[7], porque nosotros también somos personal sanitario y en concreto somos personajes de gran relevancia ya que nos vamos a ocupar mejor de hacer que el afecto de espina bífida consiga tener una marcha lo mas estable posible, haciendo que sus pies puedan ejercer la mayor funcionalidad en la marcha.

DEFINICION.

La espina bífida conocida también como raquisquisis[11], meningocele, mielomeningocele,...es una malformación congénita que consiste en la falta de fusión de uno o varios arcos vertebrales posteriores, con o sin protusión meníngea y donde el contenido del canal neural queda al exterior.[7]

CLASIFICACION.

Existen dos tipos de espina bífida: la espina bífida oculta y la abierta.

Espina bífida oculta.

Este tipo se caracteriza porque los arcos vertebrales no fusionan y la lesión se encuentra cubierta de piel en toda su extensión[7]. No hay exposición externa de meninges ni de estructuras nerviosas[10]. En la zona puede aparecer un mechón de vello, piel pigmentada o un lipoma subcutaneo. El defecto es muy leve y en la mayoría de los casos no presenta clínica alguna, detectándose de forma ocasional cuando el afectado se realiza un examen radiológico de columna.[7] La espina bífida oculta sólo se toma en consideración cuando presenta síntomas neurológicos.[10] Son casi siempre asintomáticas.[11]

Espina bífida abierta.

En este tipo de espina bífida, hay exposición externa de estructuras nerviosas y meninges. En la mayoría de los casos la lesión aparece recubierta por una membrana en forma de quiste.[7] Dentro de esta clasificación encontramos tres subtipos distintos:[2]

1.- MENINGOCELE: las meninges forman una bolsa tapizada por la aracnoides y duramadre conteniendo líquido cefalorraquídeo y, raramente, una pequeña cantidad de tejido nervioso. Es relativamente poco común y puede estar asociado con lesiones cutáneas. La piel sobre la bolsa está normalmente intacta[6].

Fig. 5

2.- LIPOMENINGOCELE: es un tipo de meningocele en el que las meninges están recubiertas por un lipoma.[7]

3.- MIELOMENINGOCELE: el tubo neural está cerrado y cubierto centralmente por una membrana y periféricamente por piel, pero la médula espinal y todas las raíces nerviosas están fuera del canal vertebral.[6]

Fig. 6

En la espina bífida abierta, la gravedad del cuadro depende de:

1.- localización de la lesión: desde le región cervical a la sacra. Cuanto más alta es la lesión, mayores son las secuelas que producen.[7]

2.- extensión de la lesión: cuanto mayor sea la lesión, más amplia será la afectación medular y mayores serán las secuelas.[7]

3.- malformaciones asociadas: como por ejemplo la hidrocefalia[7] (acumulación de líquido cefalorraquídeo en el cerebro)[8] o el Síndrome de Arnold-Chiari[7] (apiñamiento de las estructuras nerviosas en la fosa posterior del cerebro que tienden a desplazarse a través del agujero occipital).[8] La malformación de Arnold-Chiari es constante, pero la incidencia de la hidrocefalia varia según el nivel y la importancia de la lesión quística raquídea. Es por eso que la hidrocefalia es más frecuente cuando la malformación es lumbar (80% de los casos) y menor en las sacras (50%).[8]

Niveles de afectación de la espina bífida.

En la espina bífida existe una marcada correlación entre el nivel neurológico segmentario lesional y el tipo de disfunción y deformidad paralítica del pie. La disfunción se puede dar a lo largo de toda la columna vertebral, pero es más normal encontrarlo situado en la región lumbosacra.[2]

Si el nivel lesional medular se sitúa en L3 nos enfrentaremos a un pie y tobillo paralíticos completos, pie equino espástico o pie equino, zambo, equinovalgo, o pie talo.[2]

En **L4** encontramos un músculo Tibial anterior activo y fuerte, mientras que casi la totalidad de la musculatura restante está paralítica o muy débil. El pie tenderá a la

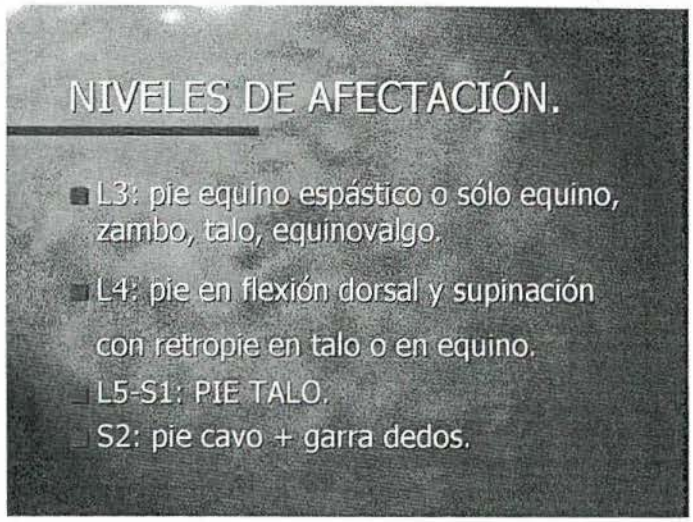

Fig. 7

flexión dorsal y a la supinación (inversión). El retropié tenderá al talo si el tríceps está paralítico, o al equinismo si existe espasticidad. Si el retropié persiste contracturado en equino, la acción del desequilibrio muscular en el antepie puede establecer una luxación astrágalo-escafoidea hacia dorsolateral, surgiendo el pie paralítico con astrágalo vertical.[2]

Cuando la lesión se sitúa a nivel neurológico L5-S1, están activos el músculo Tibial Anterior y el Extensor Común Largo de los Dedos. Asimismo los músculos Peroneo Lateral Corto y Largo aparecen activos y fuertes, mientras el Triceps Sural y los Flexores de los Dedos están paralíticos. Surgirá así una deformidad típica en el mielomeningocele: el pie talo, casi siempre con tendencia al valgo por la presencia de fuerzas pronadoras.[2]

Si el nivel lesional corresponde a S2 existe una parálisis total o parcial del Flexor Propio del Dedo Gordo, así como de los músculos intrínsecos del pie, mientras que los Extensores Cortos y Largos de los Dedos persisten activos. La consecuencia es la aparición de un pie cavo con los dedos en garra.[2]

CLINICA.

Las formas ocultas de espina bífida son casi siempre asintomáticas. Cuando existen anomalias medulares asociadas puede cursar con incontinencia de esfinteres, trastornos de la marcha, dolor o alteraciones de los reflejos.[11]

Los mielomeningoceles se asocian normalmente a trastornos neurológicos que suelen ser graves: debilidad o franca parálisis flácida con arreflexia en las extremidades inferiores, deformidad de los pies, pérdida de sensibilidad térmica y dolorosa e incontinencia vesical y rectal.[11]

La afectación de tobillo y pie es muy frecuente en la espina bífida y es en el mielomeningocele en el que se manifiesta en su plenitud. Estadísticamente, del 90 al 100% de los mielomeningoceles cursan con afectación neuromuscular de los pies. Estas deformaciones son muchas veces connatales y otras se adquieren posteriormente.[2]

El análisis de diferentes series estadísticas nos informa que:

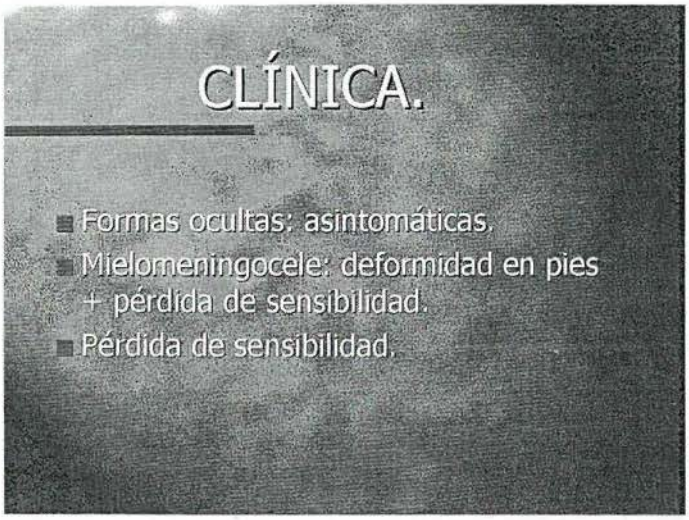

Fig. 8

Fig. 10

1.- El 36% de los casos de mielomeningocele muestran un pie talo por déficit de los flexores plantares respecto a los dorsales.

2.- Otro 42% tiene un pie equino (12% equino puro y 30% equinovaro).

3.- El 3% sufre un pie plano convexo congénito (astrágalo vertical) donde existe equinismo de retropié y dorsiflexión del antepié.

4.- En el 4% aparecen deformidades sumamente complejas con participación de varios componentes de deformación (pes calcaneosupinatus, pes equinus valgus pronatus, etc...)

5.- En el 15% no hay deformidades de los pies aunque el 8-12% se trata de pies flácidos o paralíticos totales con excasa tendencia a la deformidad.[2]

Otra característica del pie patológico en el mielomeningocele es la existencia de pérdida de sensibilidad. Esta ausencia de sensibilidad coincide en algunos segmentos con la pérdida de la motricidad voluntaria y la carencia de reflejos, lo cual puede tener importantes consecuencias como:[2]

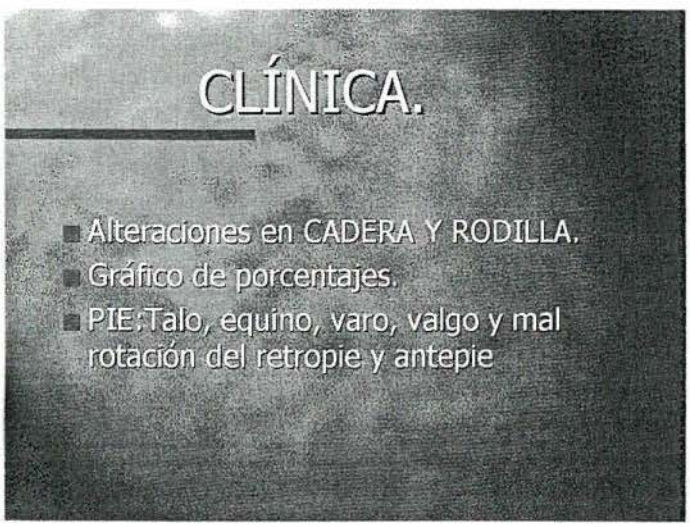

Fig. 9

- Incremento o agravación del déficit motor: el desarrollo y control de os movimientos normales del pie dependen del feedback sensorial desde las superficies de carga de los pies y desde los receptores sensitivos en músculos, tendones y articulaciones. El niño con mielomeningocele tiene una mala sensación propioceptiva que se suma a la debilidad muscular. La consecución de la capacidad de marcha es, por ello, más dificil que en otros procesos con un grado comparable de parálisis.[2]
- Predisposición a las lesiones cutáneas: como resultado de la ausencia de sensibilidad dolorosa y térmica, los traumatismos no se conciencian. Son frecuentes las quemaduras y las úlceras en los pies.

  Las escayolas, los intentos correctores de deformidades, las férulas y el calzado mal adaptado lesionan muy fácilmente la piel y producen ulceraciones con peligro de infección profunda y osteomielitis. La piel es más vulnerable sobre las prominencias óseas anormales, como ocurre con los pies deformados en varo, en las que la carga prolongada puede ser desastrosa. El aumento de peso con la edad y la frecuente obesidad de estos pacientes agravan aún más el problema.[2]
- Presencia de fracturas patológicas: no tan frecuentes en tobillo y pie. Aparecen como un hinchazón fusiforme y caliente sugiriendo el diagnóstico diferencial con la osteomielitis o un tumor, cuando ya está avanzada la formación de un callo, con frecuencia hipertrófico. Fracturas parcelares y hematomas subperiósticos pueden establecerse como consecuencia de una rehabilitación demasiado impetuosa.[2]

Pero la espina bífida también da lugar a alteraciones en las demás articulaciones del miembro inferior que, sumadas a las alteraciones que sufren estos pacientes en los pies, incapacitan para una marcha fisiológica. Dentro de estas otras alteraciones encontramos:

CADERA

El desequilibrio muscular en los mielomeningoceles con nivel L1 y L2, por la acción sin oposición de los flexores

de cadera, provoca, en un elevado número de casos, una luxación precoz de la cadera. Estas luxaciones pueden ser bilaterales o unilaterales y ambas deberían de poder reducirse tras el nacimiento para facilitar la marcha.[4]

Los niños con lesiones de nivel L1 y L2 tienen unos flexores de cadera muy débiles y generalmente no son capaces de andar debido a la imposibilidad de flexionar la cadera.[4]

En lesiones más bajas, con parálisis de los abductores de cadera, se puede producir una deformidad en valgo del cuello femoral (coxa valga), displasia acetabular y luxación tardía.[4]

RODILLA.

La deformidad más común en la rodilla es la contractura en flexión que suele ser progresiva, especialmente en los pacientes que no andan o que están en sillas de ruedas. Cuando la flexión es superior a 20º no se permite la colocación de una ortesis. Cuando la contractura ya está constituida, debe corregirse quirúrgicamente.[4]

Sin embargo, al nacer, puede existir tanto la flexión como la hiperextensión de rodilla, con lo que debe utilizarse un estiramiento pasivo y entablillado para tratar de movilizar la rodilla y lograr una amplitud de movimiento pasivo lo mejor posible.[6]

Además de esto hay autores que a las deformidades anteriores les suma las alteraciones en valgo, varo, rotación interna o externa, o una combinación de éstas seis. K.D Vanden Brink afirma que las deformidades en flexión o extensión suelen deberse a desequilibrios musculares, mientras que las otras obedecen a alteraciones óseas causadas por fractura espontánea, separación epifisaria o las fuerzas de sustentación. Así también, relata que las rodillas rígidas en extensión suelen ayudar al niño a caminar y raras veces requieren tratamiento a excepción de que en la adolescencia dicha deformidad pueda causar problemas para estar sentado.[12]

PIE.

En el mielomeningocele, las deformidades del pie son más difíciles de tratar que cualquier otra alteración ortopédica. El pie carece de sensibilidad y pueden instaurarse alteraciones muy diversas, como pie talo, equino, varo, valgo, y mal rotación del retropié y de antepié. Las deformidades se acentúan durante el crecimiento y el tamaño del tronco se torna cada vez mayor en relación con el de los pies, de modo que estos deben soportar una carga creciente por unidad de superficie de sustentación a medida que avanza la edad. Muchas deformidades del pie ya existen al nacer y las que aparecen después se deben al desequilibrio de la fuerza muscular.[12]

Las deformidades del antepie sólo se corrigen hasta cierto punto con tratamientos conservadores como aplicación de yesos seriados, que deben usarse con mucha cautela para evitar la ulceración de la piel por compresión.[12]

En este trastorno nos encontramos ante un pie bastante rígido y bastante resistente al tratamiento conservador. Por lo tanto es necesario obtener la mayor corrección posible seccionando tendones, ligamentos y cápsulas articulares, y se deben trasladar los tendones que correspondan para equilibrar el pie.[12]

Fig. 11

El objetivo del tratamiento a nivel de podología en estos enfermos es el de corregir la deformidad, mantener la corrección, obtener la mejor función motora posible y prevenir o minimizar los efectos de la pérdida de sensibilidad.[7] Siempre se intentara por todos los medios corregir las alteraciones por medio de tratamiento ortopédico sin tener que recurrir a la cirugía.

Pie Equino (12%)

El pie equino flácido ha de tratarse profilácticamente con ortesis adecuadas para la posición del tobillo y del pie, con extensión hasta los dedos para prevenir que aparezca un equinismo a nivel de antepié. Las deformidades leves pueden ser tratadas con manipulaciones nada más nacer que intenten reducir el grado de equino, seguidas de escayolas correctoras que mantengan la postura del pie una vez reducido hasta conseguir que el pie pueda ser mantenido en corrección por una ortesis apropiada. Cuando el equinismo supera los 20ª de flexión plantar fija, la corrección ortopédica no es posible y la colocación de una ortesis se ve dificultada; entonces se precisa de un alargamiento precoz del compartimento posterior del tobillo (grupo flexor

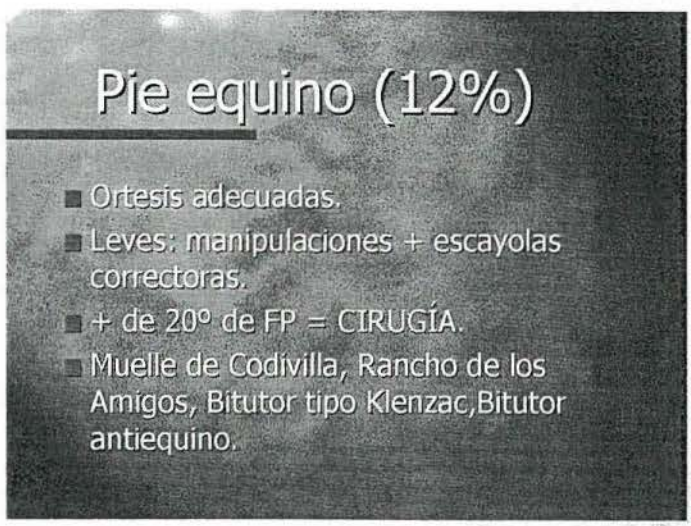

Fig. 12

plantar). Si al suprimir el equinismo se produjera una posición en garra de los dedos se necesitaría también el alargamiento de los Flexores de los Dedos, tanto el Largo del Primero como el Común de los Dedos.[2]

En la deambulación es posible que el paciente lleve aplicadas ortesis como RANCHO DE LOS AMIGOS, MUELLE DE CODIVILLA, ANTIEQUINO ESPIRAL DE "PLEXIDUR" (en parálisis flácidas), o BITUTOR TIPO KLENZACK, BITUTOR ANTIEQUINO (en parálisis espásticas).[4]

Fig. 13

Fig. 14

La deformidad en equinismo de tipo reflejo es poco frecuente y es muy dificil de tratar además de tener una gran tendencia a la recidiva. Su tratamiento es meramente quirúrgico.[2]

Pie equinovaro (30%)

El equino varo es la deformidad mas común del pie en el mielomeningocele, y suele deberse a la actividad de los plantiflexores e inversores, junto con parálisis de los dorsiflexores y eversores.[2] Como tratamiento de esta deformidad, algunos autores recomiendan la corrección precoz en

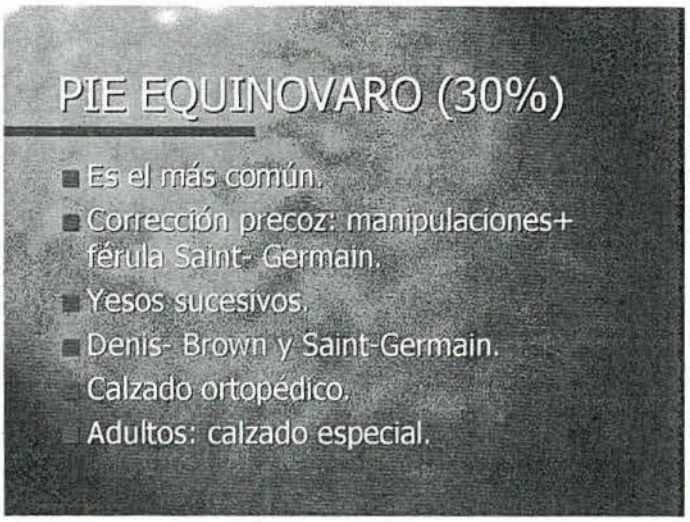

Fig. 15

el nacimiento mediante manipulaciones suaves que se practicarán todos los días y que corregirán la supinación, la aducción y por último el equino. Tras esto es recomendable el uso de medios de contención como puede ser una férula de Saint-Germain.[1]

Otra de las técnicas utilizadas en la corrección del pie equinovaro es la utilización de yesos sucesivos. En primer lugar se corregirá la aducción y la supinación mediante la realización de una bota de yeso que evite estas desviaciones. A la semana se comienza con las secciones cuneiformes que irán encaminadas a corregir la aducción y cada tres semanas se hará un cambio del yeso, provocando una valguización en el talón que se irá aumentando al realizar el nuevo yeso. La corrección del equinismo vendrá cuando estén completamente reducidas la aducción y supinación.[1]

En el método de corrección mediante aparatos nos encontramos fundamentalmente con las férulas de DENIS - BROWN y con la férula de SAINT-GERMAIN.[5]

Respecto al calzado ortopédico que usarán los afectados con pie equinovaro hay que decir que sólo lo utilizarán después de haber sido tratados con los aparatos ortopédicos anteriores en la época de preandante y será un complemento de estos aparatos. Se utilizarán indistintamente botas o zapatos construidos sobre hormas de forma recta. Las modificaciones que se harán sobre el calzado a fin de conseguir la corrección son: cuña externa en el tacón para corregir el varo del talón y una barra anterior bajo la suela por detrás de la cabeza de los metatarsianos para corregir el equinismo. Posteriormente, a medida que el niño va creciendo y se va corrigiendo el pie, puede pasarse al calzado de horma recta, retirando paulativamente las modificaciones del tacón y suela. Es importante seguir con la utilización del calzado ortopédico y de las férulas una vez lograda la corrección.[5]

Cuando el que sufre una deformidad de pie equino varo debido a la espina bífida es una persona adulta, dicha alteración ya ha alcanzado el grado máximo de rigidez y, si no se decanta por el tratamiento quirúrgico para solucionarlo, el único tratamiento posible recae en la utilización de un calzado especial que compense esa deformidad y que posibilite, en todo lo posible, la marcha. En el calzado ortopédico para el pie del adulto, nos encontramos con un calzado

ortopédico construido a medida, con el fin de controlar el avance de la deformidad del pie, protegerlo y ofrecerle al mismo tiempo un apoyo estable e indoloro. Entre los elementos encontramos: un relleno alojado dentro del calzado, cuya parte superior se adapta fielmente a la planta del pie con los realces necesarios para proveer una buena estática y realineación del pie; corte de piel suave pero firme hasta por encima de los maleolos, con contrafuerte potente en el talón para estabilizarlo; cambrillón metálico dentro de la suela que va desde el centro del talón y termina retrocapital para evitar que el calzado se deforme por las cargas recibidas; puntera fuerte y amplia. El modelo más adecuado es un tipo BLUCHER, que se abrocha con cordones y que logra un perfecto ajuste y mantenimiento del pie dentro del calzado.[5]

Pie talo y talovalgo (36%).

Las deformidades en talo y talovalgo ocupan el segundo puesto entre las más comunes del pie en el mielomeningocele.[12] Estas deformidades no impiden la marcha pero la presión excesiva en el talón acarrea a largo plazo la ulceración de la piel.[12] En este caso de pie talo paralítico, el tratamiento para el paciente consiste en el uso de un calzado tipo LOWET (dotado de un tacón prolongado posteriormente que provoca un equinismo del pie al apoyar), combinado con el uso de férulas nocturnas y con el uso de vendajes o yesos seriados para casos más leves y que pueden ser reducidos más fácilmente. La ortesis a aplicar es un AFO (ankle-foot-orthosis) o férula interna del calzado, dotada de articulación o no y con un tope dorsal que impida la flexión dorsal y facilite la flexión plantar. Siempre es bueno asociar a este tratamiento al uso de plantillas para pie talo cavo cuando existe asociada una parálisis de los extensores que provoca una caída del antepié.[3]

Fig. 16

Dedos.

Conforme a las deformidades que surgen en los dedos no existe un patrón fijo, sino que podemos encontrar deformidades en varo, valgo, dedos en garra, martillo,... siendo lo más habitual los dedos en garra.[2, 12] El tratamiento consistiría simplemente en la realización de ortesis de silicona para corregirlos, en los casos que sea posible, y la reducción por medio de fisioterapia.

CONCLUSIONES.

El paciente afecto de mielomeningocele o de cualquier otro tipo de espina bífida es un paciente que sufre alteraciones muy diversas en los órganos esenciales en la locomoción, los pies, y que, por tanto, necesita de la ayuda de los podólogos para subsanar esos problemas. Es por esto que se hace necesario e importante que pongamos todo nuestro empeño para lograr que nos incluyan dentro de los grupos interdisciplinares que tratan este y otros tantos tipos de problemas neurológicos con repercusión en los pies.

Así también remarcar la necesidad de ayudar a estos enfermos a conseguir una estabilidad e independencia en su desarrollo para la vida social, mediante la aplicación de tratamientos que impidan que deban estar sujetos a una silla de ruedas, aparato que impide sobrepasar esas barreras sociales y humanas a las que se encuentran sometidos aquellos que desgraciadamente las usan.

Es por ello que además de nuestros enfermos debemos conseguir que sus padres o familiares más allegados depositen toda su confianza en nosotros como sanitarios, porque ellos también son una parte muy importante de la curación de estos enfermos.

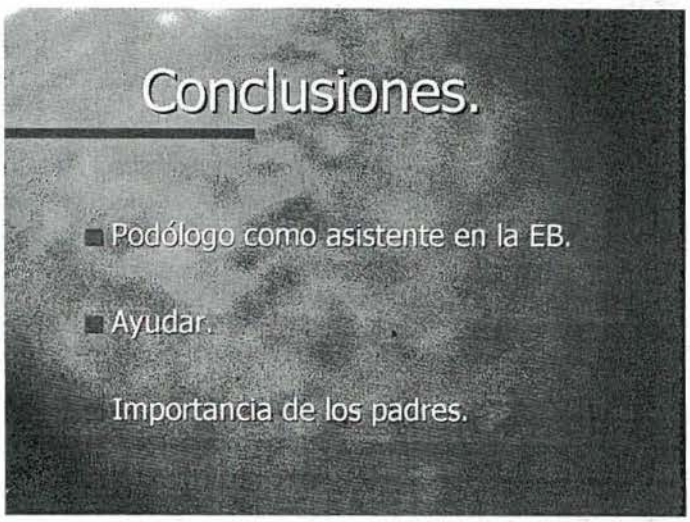

Fig. 17

Fig. 18

BIBLIOGRAFIA.

1.- **J. LELIÈVRE. J-F.LELIÈVRE.** *"Malformaciones Congénitas"*. En: Patología del pie. Barcelona. Ed. Masson. 4ª edición. 1993. p 183 - 196.

2. **AMAYA ALARCON S.** *"El pie en la Espina Bífida"*. En: Núñez Samper M. Llanos Alcázar L. F. Biomecánica, medicina y cirugía del pie. Barcelona. Ed.Masson. 1ª edición. 1997. p 337-347.

3.- **BAUMGARTNER R.** *"Pie Equinovaro"; "Pie Talo"*. En: Baumgartner R; Stinus H. Tratamiento Ortésico-Protésico del pie. Barcelona. Ed. Masson. 2ª edición. 1997. p 63-69; 73-74.

4.- **VILADOT R.; COHI O.; CLAVELL S.** *"Ortesis y ayuda para la marcha"*. **DIMEGLIO A; DIMEGLIO E; FLORENSA G.** *"Ortesis en el mielomeningocele"*. **ESTEVE DE MIGUEL R; ESTEVE DE MIGUEL C.** *"Parálisis flácidas: poliomielitis, mielomeningocele, distrofia muscular"*. En: Viladot R; Cohi O; Clavell S. Ortesis y Prótesis del aparato locomotor. Volumen 2.2. Barcelona. Ed.Masson. 3ª reimpresión de la 1ª edición 1997. p 47-60; 114-119; 29-32.

5.- **VILADOT R.; COHI O; CLAVELL S.** *"Férulas para el tratamiento del pie Equino-varo y Metatarso varo"*. En: Ortesis y Prótesis del aparato locomotor. Volumen 2.1. Barcelona. Ed.Masson. 3ª reimpresión de la 1ª edición. 1997. p 91-97

6.- **MCCARTHY G.T.; NETTLES O.R.** *"Espina bitida e Hidrocefalia"*. En: Downie P.A. Neurología para fisioterapeutas. Argentina. Ed.Médica Panamericana. 4ª edición. 1996. p 481-497.

7.- **NAVEGACION POR INTERNET.**

8.- **ADAM R.D.; VICTOR M.; ROPPER A H.** *"Enfermedades del desarrollo del sistema nervioso"*. En: Principios de neurología. México. Ed.McGrawn-Hill Interamericana. 1ª edición. 1998. p 870-873.

9.- **SERRA GABRIEL Mª. R.** *"Patologías congénitas"*. En: Serra Gabriel Mª. R.; Diaz Petit J; De Sandre Carril Mª L. Fisioterapia en Traumatología, Ortopedia y Reumatología. Barcelona. Ed. Springer. 1ª edición. 1997. p 200-203.

10.- **POZA M.** *"Malformaciones Congénitas: Malformaciones del canal raquídeo"*. En: Cirugía del Sistema Nervioso y del Raquis (fundamentos). Murcia. Ed.Universidad de Murcia. 1ª edición. 1993. p 252-258

11.- **ALFARO GINER A.** *"Anomalias del desarrollo del Sistema Nervioso Central"*. En: Farreras. Rozman. Medicina interna. Volumen 2. Madrid. Ed. Harcourt. 14ª edición. 2000. p(1708-1710).

12.- **INGRAM A.J.** *"Afecciones varias del Sistema Nervioso"*. En: Campbell. Cirugía Ortopédica. Buenos Aires. Ed. Medica Panamericana. 6ª edición. 1981. p(1604-1621).

13.- **DICCIONARIO MOSBY.** *Medicina, Enfermería y Ciencias de la salud.* Madrid. Ed.Hartcourt. 5ª edición. 2000.

CARACTERISTICAS DEL CALZADO EN EL DIABETICO

* ALONSO MONTERO, Carolina
** BUSTOS GARCIA, Mª José
* PASCUAL GUTIERREZ, Roberto

RESUMEN

El pie en el paciente diabético es más propenso a sufrir lesiones y complicaciones. Como mecanismo de producción de gran parte de estas lesiones se encuentra el calzado, en especial en aquellos pacientes diabéticos que presentan neuropatía y alteraciones biomecánicas. Estos pacientes requieren de un calzado específico según la patología que presenten. En este artículo se revisan las características que debe tener el calzado para pacientes diabéticos.

SUMMARY

Diabetic foot has a high risk of lesions and complications. Sometimes footwear is the agent that produces the injury, this is common in patients with neuropathy and biomechanical disturbance. These patients need a specific footwear, depending on the patients' pathology. This paper reviews the best requisite of the specific footwear for diabetic patients.

PALABRAS CLAVE

Pie, diabetes, calzado

KEY WORDS

Foot, diabetes, footwear

INTRODUCCION

Todos los profesionales sanitarios son conscientes de las lesiones y complicaciones que sufre el pie del paciente diabético. No obstante, es probable, que aún no lo seamos de lo importante que es el calzado en la prevención de las mismas.

En 1997 en un estudio sobre 291 pacientes que presentaban 669 lesiones, se determinó la causa en 393 de estas lesiones (59%), de estos se identificó al calzado como causante directo de las lesiones en 138 casos, un 20,6% del total y un 35% de los casos conocidos,[1] el calzado se consideró como factor asociado a otros en diversas lesiones. Esto indica claramente la necesidad de seleccionar de forma cuidadosa este calzado, para hacerlo deben conocerse las características adecuadas para cada caso concreto. La "American Diabetes Association" recomienda que si el especialista que trata al paciente diabético no es experto en calzado, que consulte a alguien que sí lo sea.[2]

El calzado cumple una función de protección del pie, ya que disminuye las presiones a las que es sometido el pie cuando se camina descalzo.[3-7] Si el calzado es importante para todos, se considera pieza clave en el tratamiento de los pacientes diabéticos con neuropatía,[5-7, 8-10] en estos casos al perder la sensibilidad, son muy susceptibles a las lesiones mecánicas. Pero no hay que olvidar, que los pacientes con enfermedad vascular tampoco pueden hacer frente a una lesión en la piel.[7, 8] También son fundamentales las alteraciones biomecánicas, que aumentan el estrés mecánico propiciando la aparición de lesiones.[8] Casi todos los autores[2, 5, 6, 8, 9, 11] coinciden en considerar al estrés mecánico y la neuropatía como los factores fundamentales en la aparición de la lesión.

Aunque los factores citados anteriormente sean los más significativos, existen otros muchos factores. La suma de todos ellos en cada paciente, hace que no todos los pacientes diabéticos presenten el mismo riesgo de lesión, ni requieran el mismo tipo de calzado. Así, se podría dividir a grandes rasgos en dos grupos, en función del grado de deformidad que presenten:

- Gran deformidad: no se adaptan al calzado estándar, y en numerosas ocasiones requieren un calzado confeccionado a medida.
- Sin grandes deformidades: pueden adaptarse a un calzado fabricado en serie, (Fig. 1) abaratando considerablemente el coste del tratamiento. Según las alteraciones que presenta el paciente podrá utilizar calzado especial para diabéticos, también

* Profesor Titular de Escuela Universitaria. Universidad Miguel Hernández.
** Ayudante de Escuela Universitaria. Universidad Miguel Hernández.

denominado como terapeútico o extra-profundo. Si no presenta neuropatía y/o enfermedad vascular podrá utilizar calzado comfort, entendido como un calzado no diseñado especialmente para diabéticos, pero que reúne unas características apropiadas.



Fig. 1. Calzado extra-profundo diseñado especialmente para paciente diabético con neuropatía.

OBJETIVOS DEL CALZADO ESPECIAL PARA DIABETICOS

Para cubrir las necesidades de aquellos pacientes diabéticos sin grandes deformidades, el calzado debe tener como función principal absorber las presiones. Esto se consigue al transferir las fuerzas desde las zonas de alto riesgo a otras de menor riesgo, reduciendo el impacto de choque, la fricción, la compresión y la tensión; transfirirendo el peso durante la marcha, estabilizando las deformidades flexibles y acomodando las fijas, limitando el dolor y la movilidad en las articulaciones inestables.[7] Lograr esta función de absorción de presiones, supone un diseño preciso y una selección de materiales según el caso. En función de este diseño se logrará cubrir o no los objetivos marcados.

CARACTERISTICAS DEL CALZADO

El diseño de la horma no difiere en gran medida de la del calzado convencional. Hay que cuidar que se adapte al pie, esto significa que a parte de adaptarse a la longitud total del pie, es preciso que la anchura máxima del pie coincida con la anchura máxima del calzado. Esto se consigue cuando la primera articulación metatarsofalángica coincide con la anchura máxima del calzado por su borde interno, y corresponde con la distancia entre el borde posterior del talón y la primera articulación metatarsofalángica.[12]

Los calzados para diabéticos suelen ser extra-profundos,[4,7] o al menos a nivel de la puntera y zona de apoyo metatarsal.[6] Para adaptarse mejor a la forma del pie es preciso que la puntera sea redondeada,[12] con profundidad y anchura suficiente para alojar los dedos de forma cómoda.[12,13] Algunos fabricantes confeccionan la horma con un quebrante de puntera mayor, para crear una especie de balancín metatarsal.[7]

Respecto al corte debe ser suave y adaptarse a las pequeñas deformidades que presenta el pie del paciente. A la vez, que transpirable, para evitar la maceración.[7,14,15] Habitualmente se utilizan dos materiales para su confección: el cuero moldeado por calor que es suave y se adapta.[7,15] Y la malla de nylon que se adapta, es ligero y presenta un enfriamiento adecuado. El vinilo es un material plástico que se utiliza en el corte del calzado de bajo coste. Este material está completamente contraindicado siendo su principal inconveniente que no permite la transpiración.[15] Es preciso que el calzado tenga un abrochado alto sobre el empeine con cordones, velcro o similar,[14] para conseguir una sujección más firme y facilitar el despegue.

El color del calzado es importante en pacientes con neuropatía, y se prevea que van a estar expuestos al sol durante un período de tiempo superior a las dos horas, ya que los calzado oscuros absorben más radiaciones solares y concetran el calor, pudiendo provocar la aparición de lesiones, por esta razón se recomienda en estos casos el uso de calzado de colores claros.[15]

El forro, que está en contacto directo con el pie, es importante evitar cualquier elemento que pueda originar roces o flictenas, por eso debe ser sin costuras o relieves que puedan producir ulceraciones. Los materiales utilizados han de ser suaves y amortiguadores, a menudo lo fabrican en cuero.

En cuanto a la plantilla habría que valorar distintos aspectos. Si nuestro paciente presenta alguna alteración biomecánica, será susceptible de tratamiento por medio de ortesis plantares, en este caso se desecha la plantilla que introduce el fabricante de calzado extra-profundo. En aquellos casos en los que el paciente no requiere de ortesis plantares, hay que valorar la del propio calzado. En general se desechan todos aquellos calzados que incluyan cualquier tipo de elemento, ya que en la mayoría de los casos lejos de descargar, a menudo aumentan la presión. Se recomiendan las plantillas lisas y fabricadas en materiales amortiguadores. Estos materiales suelen ser neopreno[15] o materiales viscoelásticos. El PPT y el Pelite también se utilizan por su capacidad amortiguadora. Lavery y cols.[16] en 1997, compararon el comportamiento frente a la presión de estos dos materiales, observando que si bien en un principio el PPT tiene una mayor capacidad de amortiguación que el Pelite, con el uso disminuye sus propiedades y a medio y largo plazo daban un resultado muy similar el uno al otro. En este estudio los dos materiales se acompañaban con una capa inferior de plastazote. Cualquiera de estos materiales serían válidos.

La suela es clave en todo calzado. En cuanto al diseño, ha de ser de antideslizante para evitar caídas, a la vez no excesivamente grueso, ni pesado, ya que el esfuerzo necesario para hacer la flexión de la suela durante la marcha aumentará la fatiga.[14] Conseguir estos objetivos no es sencillo, pero puede lograrse con el uso de determinados materiales. El cuero es el material clásicamente utilizado en la confección de la suela del zapato.[15] No obstante, diversos estudios lo han desaconsejado en pacientes con neuropatía ya que aumenta las presiones bajo las cabezas metatarsales durante la fase de despegue en la marcha.[5,17] El caucho es otro de los materiales más comunes en la confección del

izado, presenta una mayor amortiguación que el cuero.[15] calzados más específicos para los pacientes diabéticos izan suelas de poliuretano que aún tienen una mayor pacidad de amortiguación.[6] En los últimos años, varios tores han estudiado las buenas condiciones que respec- a la amortiguación aporta el calzado deportivo[5, 15, 17] esto lo nsiguen gracias a la mediasuela.

El cambrillón del calzado debe ser rígido, si es posi- de acero, que ayuda a disminuir las presiones inciden- sobre el arco longitudinal interno.[15] Para conseguir una rcha más estable y un reparto homogéneo de cargas re antepié y retropié el tacón debe ser ancho, y nunca erar los 4 cm de altura.[14] (Fig. 2)

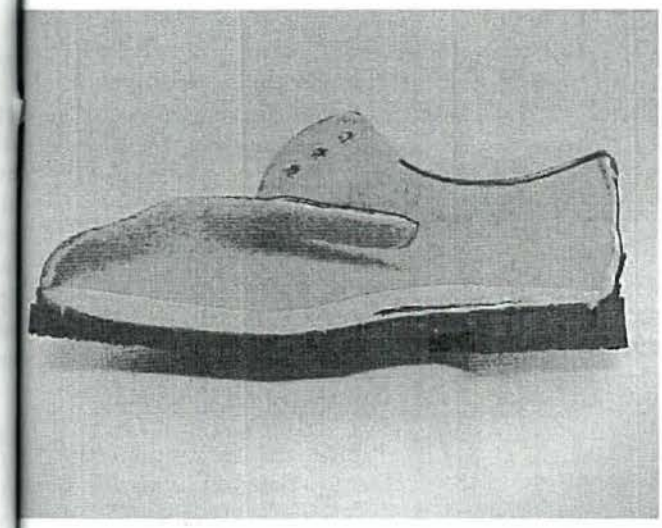

2. *Corte de un calzado diseñado especialmente para paciente diabético con neuropatía, puede observarse las distintas partes del mismo.*

La mediasuela está situada justo por encima de la ela, tiene como función principal la absorción de las das de choque. Los calzados que presentan más desa- llado esta faceta son los deportivos. Estos últimos pre- nta diversas capas de etil vinil acetato (EVA), poliuretano combinaciones de ambos,[15, 18] en algunos casos utilizan rivados del neopreno.[17] Cada uno de estos materiales resenta una capacidad de absorción diferente y unas aracterísticas propias. Este calzado deportivo ha mostado r efectivo en la reducción de presiones y algunos auto- s[5, 17] lo recomiendan como sustituto del calzado terapeú- o. En otras ocasiones se recomienda su uso mientras se abora el tratamiento.

Para descargar o disminuir las presiones en una zona l pie, o para estabilizar la marcha, a menudo se requiere corporar modificaciones externas a ese calzado para que a más efectivo en el tratamiento de determinados pacien- s. La modificación externa más habitual es el balancín etatarsal con el objetivo de reducir las presiones en las rticulaciones metatarsofalángicas,[3, 5, 7, 8, 19, 20] para realizar ta modificación de forma efectiva, es preciso que la suela a más rígida, y por tanto es distinta a los que se reco- ienda habitualmente. La inclusión del balancín metatarsal vita la dorsiflexión de las articulaciones metatasofalángi- as, limita el desplazamiento plantar de las cabezas meta- rsales durante la fase de despegue de la marcha, distribu- endo mejor las presiones metatarsales y acortando el tiem- po durante el que soportan presiones,[20] está indicado en caso de sobrecarga metatarsal y en amputados trasmeta- tarsales. Este balancín tiene una angulación aproximada de 25° y el vértice se sitúa proximal a las cabezas metatarsa- les.[15]

RECOMENDACIONES PARA LA COMPRA DE UN CAL- ZADO

Una vez que hemos seleccionado las características que debe tener este calzado fabricado en serie y para pacientes diabéticos sin grandes deformidades, pasaremos a realizar una serie de recomendaciones a nuestro paciente para la adquisición del mismo:

1. Comprar el calzado a última hora de la tarde (ya que es cuando los pies están más inflamados).[14]
2. Medir ambos pies con un medidor apropiado (el mejor es el medidor de Brannock, que valora: la longitud del pie desde el talón hasta el dedo más largo, longitud del arco longitudinal interno desde el talón hasta la primera articulación metatarsofalángica, y anchura máxima del antepié desde la cabeza del primer metatarsiano hasta la del quinto).
3. Comprobar la posición de la primera articulación metatarsofalángica (debe encontrarse en la zona más ancha del zapato).
4. Comprobar la longitud correcta de los dedos (debe ser entre 9,5 y 12,7 mm más largo el zapato que el pie).
5. Comprobar una anchura adecuada (que el pie se aloje cómodamente a través del perímetro del pie).
6. Adaptarse al talón de forma cómoda.[12]
7. Adaptación adecuada al empeine por medio de pala alta y abrochado con cordones,[12, 14] velcro o similar.[14]
8. A menudo esto puede ser excesivamente complicado, en esos casos se puede dibujar el contorno del antepié cuando el paciente se encuentra en bipedestación, y después, superponer a este contorno el calzado, es un método sencillo de comprobar la adaptación del calzado al pie.[12]

CONCLUSIONES

El calzado es parte del tratamiento, y en numerosas ocasiones es un tratamiento preventivo, ya que se ha demostrado que el uso de un calzado específico es efectivo en la reducción de lesiones en los pies de los diabéticos. En el estudio de Edmons y cols.[8] en 1986 demostraron que solo un 26% de los pacientes que habían sido curados de una úlcera y llevaban un calzado adecuado recidivaban, frente al 83% que no lo llevaba.

Cuando tratamos con los pacientes no hay un pie diabético, hay pacientes diabéticos con determinadas alteraciones en el pie. Esto hace que el calzado se adapte según necesidades y características de nuestro paciente. Es decir, en función de las alteraciones que presente nuestro paciente, se requerirán unas características específicas

del calzado. Por tanto no existe un calzado estandar para pacientes diabéticos, sino en función del paciente seleccionaremos el calzado.

Por último, se olvida que aunque se recomiende un calzado es el paciente quien debe usarlo, por eso es fundamental informar al paciente y a la familia para conseguir su colaboración, ya que a menudo el uso de un calzado adecuado a nuestro paciente fracasa por el aspecto estético del mismo. Por otro lado es preciso una buena información a los profesionales debido a que una mala recomendación del profesional puede ser la causa de la lesión. Por eso es oportuno recurrir a un especialista en calzado que nos asesore.

BIBLIOGRAFIA

1.- **MACFARLANE, R.M., JEFFCOATE, W.J.** *Factors Contributing to the Presentation of Diabetic Foot Ulcers.* Diabet. Med. 1997; 14: 867-70.

2.- **AMERICAN DIABETES ASSOCIATION.** *Foot Care in Patients With Diabetes Mellitus.* Diabetes Care 1997; 20 (Suppl. 1): S31-2.

3.- **LAVERY, L.A., VELA, S.A., FLEISCHLI, J.G., ARMSTRONG, D.G., LAVERY, D.C.** *Reducing Plantar Pressure in the Neuropathic Foot.* A comparison of footwear. Diabetes Care 1997; 20 (11): 1706-10.

4.- **STINUS, H.** *Orthopädietechnische Therapie des diabetischen Fubes.* Zentralblatt für Chirurgie 1999; 124 (Suppl. 1): 65-8.

5.- **CAVANAGH, P.R., ULBRECH, J.S.** *Biomecanical aspects of foot problems in diabetes.* En: BOULTON, A.J.M., CONNOR, H., CAVANAGH, P.R. (Eds.) The Foot in Diabetes. 2nd. Ed. Chichester: John Wiley & Sons, 1994: 29-33.

6.- **REIBERY, G.E., SMITH, D.G., BOONE, D.A., DEL AGUILA, M., BORCHERS, R.E., MATHEWS, D., et. al..** *Design and pilot testing of DVA/Seattle footwear system for patients with foot insensitivity.* J. Rehabil. Res. Dev. 1997; 34 (1): 1-8.

7.- **CRANE, M., BRANCH, P.** *The Healed diabetic foot, what next?. Clinics in podiatric medicine and surgery.* 1998; 15 (1): 155-74.

8.- **MUELLER, M.J.** *Therapeutic Footwear Helps Protect the Diabetic Foot.* J. Am. Podiatr. Med. Assoc. 1997; 87 (8): 360-4.

9.- **DAY, M.R., HARKLESS, L.B.** *Factors Associated With Pedal Ulceration in Patients With Diabetes Mellitus.* J. Am. Podiatr. Med. Assoc. 1997; 87 (8): 365-9.

10.- **ARMSTRONG, D.G., LAVERY, L.A., HARKLESS, L.B.** *Treatment-based Classification System for Assessment and Care of Diabetic Feet.* J. Am. Podiatr. Med. Assoc. 1996; 86 (7): 311-6.

11.- **CHANTELAU, E., LEISCH, A.** *Footwear: Uses and Abuses.* En: BOULTON, A.J.M., CONNOR, H., CAVANAGH, P.R. (Eds.) The Foot in Diabetes. 2nd. Ed. Chichester: John Wiley & Sons, 1994: 99-109.

12.- **JANISSE, D.J.** *The Art and Science of Fitting Shoes.* Foot & Ankle 1992; 13 (5): 257-62.

13.- **RIZZO, N.** *Examples of foot care instructions for patients.* En: KOZAC, G.P., HOAR, C.S., ROWBOTHAM, J.C., WHEELOCK, F.C., GIBBONS, G.W., CAMPBELL, D. Management of diabetic foot problems. Philadelphia: W.S. Saunders, 1984: 229-32

14.- **CAMP FAULI, A., BLANES MOMPO, J.I.** *Protocolo en la Unidad del Pie Diabético.* Madrid: Federación Española de Podólogos, 1999: 25, 29-30.

15.- **DeLUCA, P.A., PRESTON GOFORTH, W.** *Effect of Shoe Color on Shoe Temperature and Potential Solar Injury to the Insensate Foot.* J. Am. Podiatr. Med. Assoc. 1998; 88 (7): 344-8.

16.- **LAVERY, L.A., VELA, S.A., ASHRY, H.R., LANCTOT, D.R., ATHANASIOU, K.A.** *Novel Methodology to Obtain Salient Biomechanical Characteristics of Insole Materials.* J. Am. Podiatr. Med. Assoc. 1997; 87 (6): 266-71.

17.- **KÄSTENBAUER, T., SOKOL, G. AUINGER, M. IRSIGLER, K.** *Running Shoes for Relief of Plantar Pressure in Diabetic Patients.* Diabet. Med. 1998; 15: 518-22.

18.- **GARCIA FERRER, J., HERNANDEZ GERVILLA, O.** *Calzado para carrera: análisis y relación con las lesiones.* Rev. Esp. de Podología 2000; XI (5): 308-320.

19.- **MUELLER, M.J., STRUBE, M.J., ALLEN, B.T.** *Therapeutic Footwear Can Reduce Plantar Pressures in Patients With Diabetes and Transmetatarsal Amputation.* Diabetes Care 1997; 20 (4): 637-41.

20.- **GIACALONE, V.F., ARMSTRONG, D.G., ASHRY, H.R., LAVERY, D.C., HARKLESS, L.B., LAVERY, L.A.** *A Quantitative Assessment of Healing Sandals and Postoperative Shoes in Offloading the Neuropathic Diabetic Foot.* J. Foot and Ankle Surgery 1997; 36 (1): 28-30.

SOPORTE PLANTAR: NUEVO METODO DE CONFECCION

* VILLALBA STROHECKER, Enrique
**GASCO ARRIBAS, Teresa
*** SASTRE MARTIN, Sigfrido

RESUMEN

En el presente trabajo se escriben los pasos a seguir para la confección de un soporte plantar en directo mediante una venda de fibra de vidrio flexible (Soft-Cast®) que se aplica directamente al pie del paciente y cataliza mediante la humedad.
Dicha impronta va a ser la base de nuestro tratamiento ortopodológico.

PALABRAS CLAVE

Patronaje en directo. Esqueleto de soporte plantar. Vendajes poliméricos. Combinación de resinas.

ABSTRACT

In the following document, you can find the steps you must follow to make up a direct supporting insole using a flexible fibreglass bandage (Soft-Cast®) that can be dirrectly applied to the patient´s foot and get polymerised by humidity. This pattern is going to be the basis of our orthopodologic treatment.

KEY WORDS

Direc pattern making up. Supporting insole pattern. Polymeric bandages. Resins combination.

INTRODUCCION

En la práctica clínica la obtención de improntas para la realización de ortesis se ha realizado tradicionalmente con yesos. No cabe duda que es un medio fideligno y barato pero tiene el inconveniente de que mancha al paciente, nuestras consultas y que posteriormente hay que positivar nuevamente con yeso, rectificar y dejar preparado dicho positivo para empezar a realizar la ortesis en cuestión. No obstante el soporte se puede realizar sobre el negativo, es cuestión de escuelas y preferencias.

Debido al avance de la Ciencia de los Altos Polímeros cada vez disponemos de nuevos materiales que nos ayudan en nuestro quehacer diario y éste puede ser el caso de una venda polimérica flexible utilizada en España desde mayo/1993, que sin manchar y sin retoque posteriores aplicada al paciente nos va a servir directamente de base para la confección de un soporte plantar sin miedo de roturas ni modificaciones por su flexibilidad y reproduciendo fielmente la anatomía del pie por su gran conformabilidad.

MATERIAL Y METODO

Descripción del producto:

Soft-Cast® podría definirse como la alternativa polimérica semirigidas en técnicas de inmovilización.

Es un material para inmovilizaciones desarrollado por 3M compuesto por una malla de fibra de vidrio, de filamentos de 0,0045 mm. de diámetro muy resistente a la ruptura, impregnada en una resina de prepolímero de poliuretano y otros componentes que permiten a la venda ser flexible, una vez se realiza el proceso de polimerización de la resina, y aunque es flexible, no da de sí, no se estira ni se modifica manteniendo por tanto constante el nivel de compresión.

Cada venda impregnada con su resina correspondiente esta envasada en una bolsa de aluminio y sellada, en el momento que se abre la bolsa y se humedece se pone en marcha una reacción química que provocará el endurecimiento de la misma.

Se aplica en forma circular solapando cada vuelta con la mitad de la anterior.

Para evitar que la resina quede pegada a la piel, la aplicación debe realizarse con guantes y por el mismo motivo se recomienda evitar durante la aplicación el contacto con las zonas de piel no protegida del paciente.

Técnica:

En el caso que nos ocupa protegeremos el pie con un plástico muy fino y totalmente adaptable como es el que se utiliza para envolver alimentos (Fig. 1) y con un lápiz de tinta marcaremos la zonas que nos sean de interés que a su vez será transferidas al soporte plantar (Fig. 2).

Las maniobras para obtener un patrón son esencialmente un vendaje del pie que se obtendrá en sedestación y

* *Diplomado en Podología.*
** *Técnico Superior en Ortoprotésica.*
*** *Sección Cirugía Ortopédica y Traumatología Infantil. Hospital General Universitario de Alicante.*
CORRESPONDENCIA: Teresa Gascó Arribas - E-mail: Teresa.Gasco@ua.es - Enrique Villalba Strohecker, C/. Murcia, 27 - ático B - 03005 Alicante (España).

Fig. 1 Protección del paciente con plástico alimentario y remarque del punto conflictivo.

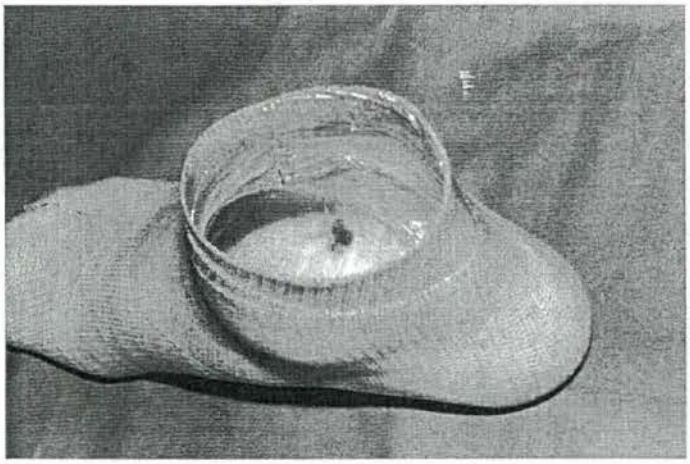

Fig. 2 Botina patrón con la referencia dolorosa a tratar

llevando el pie a la neutralidad y a la posición funcional media.

Con una venda de 7,6 cm. x 3,6 m. tendremos suficiente para realizar una botina para cada pie desde los dedos hasta la zona maleolar para lo cual procederemos de la siguiente forma: sacaremos la venda de la bolsa y sin mojarla aplicaremos la mitad a uno de los pies sin comprimir el vendaje para poder obtener un patrón real del pie. La otra media la volveremos a meter en el fondo de la bolsa que previamente habremos cortado por uno de sus extremos y la envolveremos bien sacando todo el resto de aire para que no se polimerize. (Fig. 3)

Volveremos a la primera mitad colocada y para acelerar su fraguado bien la rociaremos con agua o bien le pondremos unas vueltas de venda de crépe mojada y seguidamente nos centraremos en modelar la bóveda plantar y salientes óseos para reproducir con fidelidad la forma del pie que nos dará la base para posterior patronaje que cada profesional podólogo interpretará según su formación y escuela.

Cuando esté fraguada pasaremos a repetir todo el proceso en el otro pie con la otra mitad de la venda o lo guardaremos para una posterior aplicación.

Retiraremos el soporte por la base anterior del pie utilizando una simple tijera de punta roma y habremos obteni-

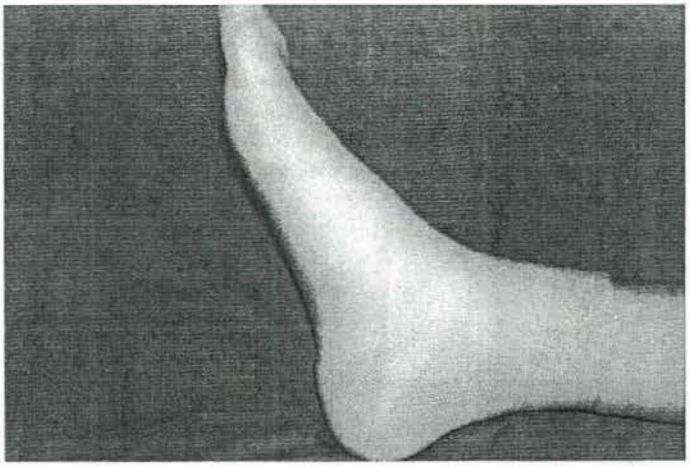

Fig. 3 Aplicación en directo de la venda que configurará la botina patrón.

do de esta forma una botina para realizar la que será el esqueleto del soporte plantar que nosotros proponemos.

No hace falta recalcar que la base posterior del soporte puede ser retrocapital, posterocapital, total incluyendo los dedos, con aumento de los bordes laterales en altura.

Una vez decidida esta base que se dibuja en la parte plantar de la botina, se recorta y se separa de la misma teniendo en cuenta que ya no se van a deformar pues tiene memoria elástica y cuando se le aplica una fuerza vuelve a su posición inicial.

Características de las resinas que añadimos al vendaje:

Son materiales finos y rígidos que adaptamos al pie mediante presión y calor.

Son capaces de adaptarse a cualquier molde o pie del paciente (Podiatech España).

Básicamente trabajamos con una resina de poliéster sobre una base textil entramada que es compacta y se termofusiona a partir de 70° C.

Los materiales Podiflex y Podiaflux resisten a la flexión y así se evitan fracturas. Al ser termofusionables con numerosos materiales ha sido nuestro criterio elegirlas, también su capacidad de modificación.

Cuando utilizamos la resina Podiaflux (color salmón) no necesitamos encolar la zona plantar de nuestro "esqueleto" de soporte plantar confeccionado a partir de Soft-Cast®. Y además se puede combinar también con Podiaflex (color azul).

Puntualizamos que si queremos utilizar la resina Podiaflex encolaremos la parte plantar del soporte y la añadiremos previamente calentada uniformemente.

A este primer modelo de Soft-Cast® se le añade Podiaflex y Podiaflux previamente calentados que se adhieren al mismo sin torsionarlo ni deformarlo para dar solidez donde se precise. La parte dorsal será cubierta de materiales tipo "eva" y correspondiente forro (Fig. 4).

En el presente trabajo presentamos un tratamiento por fractura de apófisis estiloides del 5º metatarsiano siendo el acoplamiento al pie total.

Nuestro soporte respeta las formas del borde externo del pie, en especial, se insinúa perfectamente en el primer patrón

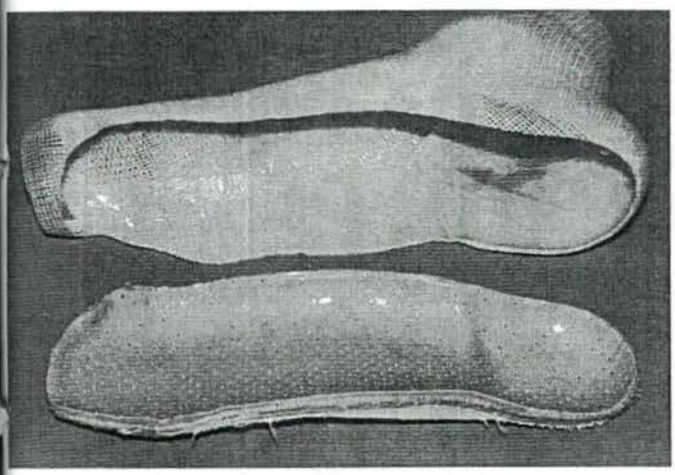

Fig. 4 Confección de soporte plantar sobre la botina.

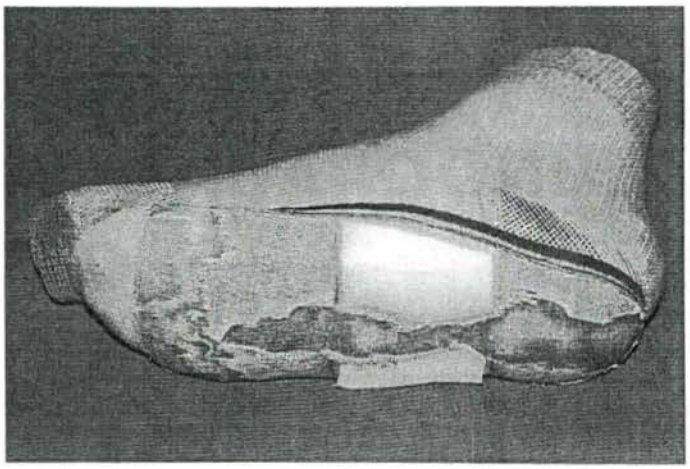

Fig. 6 Fidelidad total del soporte de la botina - tratamiento individualizado.

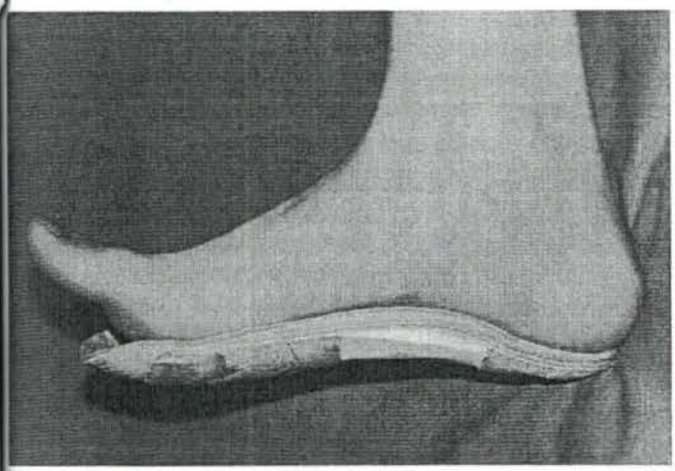

Fig. 5 Aplicación de tratamiento con remisión de la clínica.

cabeza, diáfisis y apófisis del 5º metatarsiano. Gracias a esta fiel reproducción anatómica la ortesis plantar es perfectamente tolerada y en pocos días se reduce el dolor en la zona por lo que consideramos exitosa nuestra actuación terapéutica.

No obstante se podría abarcar mas morfología del pie con nuestro método y hacer infinidad de patrones, sirva como ejemplo un patrón base en el caso de una amputación.

CONCLUSION

Con respecto a otros materiales presenta la ventaja de que no mancha al paciente ni al profesional ni al entorno. Con una simple colocación circular modelada tenemos una referencia real del pie que podemos incluir como parte del futuro tratamiento. El patrón no se mueve al adaptarlo como ocurriría de otra forma y con otra metodología. No hay que hacer ninguna preparación especial puesto que las vendas vienen individualmente preparadas y envasadas al vacío y una vez confeccionado el molde se puede almacenar para trabajo a posteriori.

Con dicho molde inicial podemos hacer la aplicación que más nos convenga en cuanto a extensión eligiendo la longitud de soporte (talonera, retrocapital, pasar las cabezas metatarsales realizando un balancín...) y rigidez convirtiéndolo en mas o menos móvil según la cantidad de capas de resina o materiales técnicos que le añadamos, de tal manera que frenemos o potenciemos el movimiento del pie según nuestros objetivos de tratamiento, incluso colocar polímero de silicona que se adhiere al entramado de la resina y revestimiento de "eva" fino y forro que da por finalizada la órtesis en el caso de querer recubrir zonas de riesgo.

AGRADECIMIENTOS:

A Sigfrido Sastre que me escuchó y tuvo en cuenta mis inquietudes prestando su imprescindible experiencia y conocimiento de estos materiales, que de otra manera este sistema no se habría descrito.

A mi mujer, Teresa, por su cariño y comprensión además de sus sugerencias como Técnico Superior en Ortoprotésica.

BIBLIOGRAFIA

1.- **CESPEDES, T., CONCUSTELL, J., DORCA, A., SACRISTAN, S.** *Técnica de aplicación directa de soportes plantares y prótesis de antepie.* Revista Española de Podología, Vol. VI, nº 5, (234-248), Madrid 1995.

2.- **CESPEDES, T., CONCUSTELL, J., DORCA, A., SACRISTAN, S.** *Aplicación de soportes plantares y pseudozapatos en un pie de riesgo.* Revista Española de Podología, Vol. VII, nº 7, (409 - 417), Madrid 1994.

3.- **SOLER RAMOS, O., BARTES ROQUE, D., CARBO PERER, J.** *Propuesta de tratamiento ortopodológico lesión en base del quinto metatarsiano.* Revista Española de Podología, Vol. IX, nº 4, (204 - 217), Madrid 1998.

MATRICECTOMIA QUIRURGICA PARCIAL CON TECNICA DE WINOGRAD. A PROPOSITO DE UN CASO.

* PEREZ DEL POZO, José Francisco
* ALVAREZ IGNACIO, Nuria
** GARCIA CARMONA, Fco. Javier
** MORENO DE CASTRO, Manuel

RESUMEN

La modificación de la técnica de Winograd es una alternativa muy válida a las técnicas de matricectomía parcial química. La sesión clínica trata de crear discusión sobre las particularidades del procedimiento quirúrgico según los autores consultados, contrastando las indicaciones de la técnica, teniendo como referencia el caso expuesto.

ABSTRACT:

The modification of the Winograd procedure is an alternative to the chemical partial matrix ablation. The aim of this clinical session is to create a discussion this surgical procedure peculiarities from the point of view of various authors, having this special case as a reference.

PALABRAS CLAVE:

Onicocriptosis; Técnica de Winograd; Osteotripsia; Matricectomía parcial quirúrgica; Caso clínico.

KEYWORDS:

Ingrown toenail; Winograd Procedure; Osteotripsy; Partial matrix ablation; Clinical case.

1. INTRODUCCION

La técnica de Winograd es quizás uno de los procedimientos quirúrgicos más utilizados[13, 23, 24] para la corrección de la onicocriptosis. Según los diversos autores consultados, es una técnica con índices bajos de recurrencia (5% según Gabriel Domínguez y colaboradores[13], J.A. Guillamón[4] y R. Mann[22] y en un 10-15% de los casos según Caprioli y Bilotti[10]), curación rápida y buenos resultados estéticos postoperatorios[23,24], aunque si bien su praxis es más difícil de llevar a cabo que las técnicas de matricectomía parcial química, como la popular técnica fenol-alcohol. Entre las posibles desventajas, podemos citar el posible peligro de infección ósea. Aún así, está técnica ofrece más posibilidades que el procedimiento de Fenol-Alcohol, con resultados más fácilmente predecibles, ya que la matricectomía química mediante fenol, predispone a la aparición de un exudado seroso tardío y la presencia de eritema en el área eponiquial, pudiendo enmascarar de esta manera una infección subyacente. Es por ello por lo que la técnica de Winograd, es preferida frecuentemente para pacientes diabéticos[10].

Haciendo una breve referencia histórica, diremos que dicha técnica es uno de los procedimientos quirúrgicos ungueales más antiguos. Así, fue descrita en 1929 por Winograd como alternativa a las técnicas quirúrgicas ya existentes, a las que describió como inadecuadas y contraindicadas en "*el estado habitualmente inflamado y frecuentemente infectado del tejido*", siendo el primero en describir una incisión lineal sobre el pliegue ungueal proximal con excisión y curetaje del tejido matricial. Hoy en día la técnica utilizada, es una modificación de la técnica original, ya que el Dr. Alvin Winograd originariamente refirió la necesidad de mantener el labio ungueal hipertrofiado (no describía la resección semielíptica del tejido), postulando que el tejido inflamatorio remitía hasta su estado normal, una vez fuese removida la porción de uña encarnada, recomendando así la granulación de los márgenes de la herida. Rafael Ateca[7] propone esta forma de proceder originaria de Winograd, explicando

* *Residentes. Clínica Universitaria de Podología.*
** *Servicio de Cirugía. Clínica Universitaria de Podología.*

que se minimiza el traumatismo intraoperatorio y se acelera la recuperación postoperatoria. Este autor considera que la actuación a nivel del surco ungueal no esta indicada a no ser que exista exostosis subungueal y/o granuloma severo, mostrando que la alteración a nivel del canal ungueal es consecuencia de la alteración morfológica de la matriz ungueal. Fue Keyes en 1934 quien describió la técnica de cierre por primera intención aplicada al procedimiento[10] primitivo propuesto por Winograd.

2. INDICACIONES DE LA TECNICA

a) En casos de uña encarnada que no responde al tratamiento conservador o secundaria a la realización de matricectomía parcial química.

b) En aquellos casos que cursen con hipertrofia crónica de las partes blandas, bien por exceso de tejido de granulación o por agrandamiento del labio ungueal, ya que el diseño de la segunda incisión en forma de cuña, permitirá la extracción en bloque de la porción de lámina ungueal causante de la lesión junto con el tejido de granulación del rodete hipertrófico.

c) En aquellos casos que cursan con onicocriptosis en uñas muy incurvadas. En estos casos, cuando la lámina ungueal se encuentra excesivamente cerrada, los procedimientos que actúan sólo reduciendo la anchura de la lámina, provocarán una mayor verticalización de los laterales de la misma, recidivando la onicocriptosis si no se reduce el rodete hipertrofiado.

d) En aquellos casos en los que exista necesidad de excisión y biopsia de la uña, lecho ungueal y tejido matricial.

e) En aquellos casos en los que exista exóstosis subungueal en combinación con distrofia, hipertrofia o uña micótica.

f) En caso de cóndilo medial o lateral de la falange distal doloroso y/o prominente, sumado a una distrofia de la uña.

g) Pacientes en los que una quemadura química o térmica tenga contraindicación médica, como por ejemplo pacientes diabéticos.

h) Puede ser utilizada en conjunto con procedimientos quirúrgicos de hueso o exóstosis.

i) Reconstrucción estética de la deformidad de la uña, lecho y borde ungueal.

j) Preferencias del cirujano.

k) Si no existe contraindicación médica para el procedimiento, como en cualquier otra técnica quirúrgica.

METODOS Y PRECAUCIONES PERIOPERATORIAS

a) La corrección quirúrgica de la uña debe ser llevada a cabo con la misma técnica aséptica requerida para una cirugía de hueso. La avulsión de la espícula ungueal puede hacerse durante el preoperatorio inmediato, o una o dos semanas previas a la intervención si la infección está presente. Se deberá realizar una antisepsia de la piel preoperatoria, recomendando además al paciente la limpieza del área diariamente, durante la semana anterior a la cirugía. Si existe vello presente en el dorso del dedo, éste debe ser rasurado preoperatoriamente, ya que el hacerlo antes, puede permitir la colonización bacteriana de los microcortes ocasionados por la cuchilla.

b) Deberán realizarse radiografías preoperatorias (antero posterior, lateral y oblicua) específicas del primer dedo, con el objeto de evidenciar elevación perióstica o erosión ósea subyacente causadas en caso de que exista infección y ésta haya alcanzado el tejido óseo, o formaciones óseas tales como encondromas, osteocondromas o exóstosis subungueales que puedan estar alterando la morfología normal de la uña.

c) Será necesaria la realización de pruebas preoperatorias y estudios de laboratorio consistentes en analítica sanguínea, electrocardiograma (personas mayores de 40 años), con el objeto de conocer el estado actual del paciente, recomendando y remitiendo a otros profesionales sanitarios para la realización de valoraciones más específicas, en casos de pacientes de riesgo y con patologías sistémicas de base.

d) Se deberán realizar estudios vasculares cuando se intuya la existencia de enfermedad vascular periférica, los cuales incluirán la exploración de las presiones sistólicas segmentarias mediante estudio Doppler, además de la determinación del índice Tobillo-Brazo o de Yao, así como pruebas exploratorias funcionales.

e) El paciente debe ser informado de que el vendaje deberá mantenerse seco y limpio, además de mantener la extremidad en reposo y elevada durante el postoperatorio inmediato, siendo recomendable que prolongue el reposo durante las primeras 24-48 horas. Se le debe explicar que es de esperar un sangrado a través de los vendajes y que por ello, se debe realizar una primera cura dentro de los 3 primeros días posteriores a la intervención. También, se le deberá comunicar que puede tener leve o moderado dolor postoperatorio.

f) El procedimiento nunca debe ser llevado a cabo en presencia de infección[4,9,10].

g) El bloqueo anestésico usado generalmente es el bloqueo en "H" de Frost, aunque algunos autores[7] prefieren el bloqueo descrito por Mercado[23] argumentando que la inervación de la uña proviene de los nervios digitales plantares y que no es necesario la infiltración dorsal-transversal de anestésico.

h) Se debe conseguir una adecuada hemostasia para tener un campo quirúrgico libre de sangre, a través de la exanguinación del dedo mediante una cinta elástica compresiva (de 2 cm de ancho en el dedo gordo y de 1cm en el resto de dedos), fijándola a modo de torniquete en la base del dedo, aunque algunos autores describen el uso de vaso-

constrictores (frecuentemente adrenalina en concentraciones muy bajas) conjuntamente con el anestésico sin complicaciones postoperatorias en pacientes sanos que no presenten problemas circulatorios (Kaplan y Steinberg; Dagnall). Caprioli y Bittioli[10] recomiendan el uso de un torniquete a nivel del tobillo en pacientes diabéticos o con compromiso vascular leve.

4. CUIDADOS Y POSIBLES COMPLICACIONES POSTOPERATORIAS

El dolor postoperatorio debe ser controlado con analgésicos orales y antiinflamatorios. Se suele aplicar una cura oclusiva consistente en apósitos absorbentes no adhesivos y estériles además de abundantes gasas secas para contener el moderado sangrado postquirúrgico. Se recomienda al paciente reposo con la extremidad elevada durante el día de la intervención, además de mantener el vendaje limpio y seco. Se debe cambiar el vendaje y hacer una primera cura de la herida a las 48 horas de la intervención. Las suturas pueden ser retiradas si están muy tirantes o si la herida aparece edematosa. Si no es así, serán retiradas a los 10-12 días, permitiéndosele después al paciente el lavado de la zona. Si no aparecen complicaciones, el paciente puede empezar a usar un calzado confortable que no comprima la zona, hacia la tercera semana. El postoperatorio varía considerablemente según el tipo de cierre llevado a cabo en la herida. Si se adopta inicialmente o durante el curso postoperatorio, el cierre de la herida por segunda intención, se permitirá al paciente empapar el pie con solución de povidona yodada y agua 2-3 veces diariamente y se favorecerá la aparición del tejido de granulación adecuado que recubra el hueso subyacente.

Dentro de las complicaciones que pudieran ocurrir, las más frecuentes, al igual que en el resto de procedimientos de matricectomía parcial quirúrgica, son:

a) Infección de la herida[9,10]: el carácter estéril de la técnica disminuye este riesgo, aunque también podría producirse por una contaminación postoperatoria de la herida o estrangulación del tejido y necrosis por un cierre de la herida inapropiado. Debe asumirse la presencia de osteomielitis si existe infección de la herida, hasta que se demuestre lo contrario[10]. Se debe realizar una cobertura antibiótica, desbridamiento de la herida y colocación de un pequeño drenaje tipo *Penrose* en el extremo distal de la herida para facilitar su drenaje, el cual puede retirarse en el transcurso de la primera cura si no existen signos obvios de infección.

b) Recurrencia de la uña: si aparece una espícula[4,10,29] en el plazo de 2-3 meses postoperatoriamente, en la zona posterior y medial (con respecto al eje longitudinal de la uña) del pliegue ungueal proximal, es una evidencia de una mala matricectomía. Siempre que no incomode al paciente se puede permitir su crecimiento. Ahora bien, si llegara a ser sintomática, se debe intentar extraerla retrayendo el tercio proximal de la incisión y el tejido que recubre la uña, siendo removidas quirúrgicamente mediante disección afilada y curetaje la espícula y la matriz subyacente. Se puede usar una matricectomía química o térmica en esta ocasión, aunque éstas no permiten la correcta visualización de la matriz redundante y pueden llevar a otra posterior recidiva.

c) "Quiste" en la región del pliegue ungueal proximal: esta complicación es menos frecuente que las anteriores. Puede aparecer como una lesión sobreelevada fluctuante en la zona proximal de la intervención. Estas lesiones han sido descritas como inclusiones quísticas epidermoides, quistes matriciales e incluso abscesos de tejido. Aparecen como una pápula solitaria, en ausencia de infección del tejido, dentro de las primeras 6-8 semanas posteriores a la cirugía. La etiología se ha atribuido a la introducción de tejido epidérmico dentro de la dermis, debido a la inversión de los bordes de la herida durante su cierre, trauma en el área proveniente del calzado postquirúrgico o por excesivos movimientos de la uña restante en sus uniones eponiquiales. Este "quiste" contiene un exudado bien consolidado, de consistencia viscosa, y normalmente no está acompañada de signos de infección. Usando un anestésico tópico y una hoja de bisturí, la lesión puede ser retirada con molestias mínimas para el paciente. El contenido es vaciado con curetaje y suero salino a presión. Es recomendable hacer un cultivo del contenido y biopsiar el tejido de la lesión. La herida se venda y se cura por segunda intención.

5. PRESENTACION DEL CASO

5.1. Anamnesis

Paciente de 25 años de edad y sexo femenino que acude al servicio de Cirugía de la Clínica Universitaria de Podología con fecha 24 de Febrero de 2001 por presentar dolor e infección en ambos bordes de la uña del hallux bilateral de un año y medio de evolución. La paciente refiere que la lesión comenzó como consecuencia de un mal corte de las uñas. (Fig. 1)

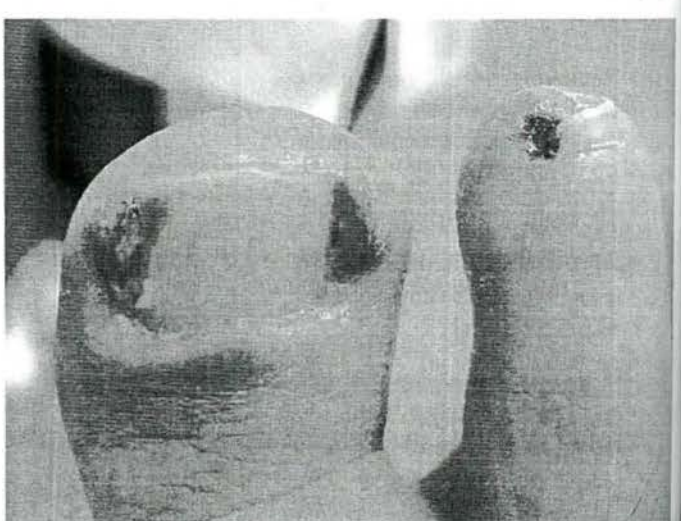

Fig. 1

Dentro de los antecedentes *personales* podemos citar que no presenta alergias conocidas, su trabajo la obli-

ga a estar continuamente de pie, usa habitualmente calzado de salón y refiere exceso de sudoración.

Como antecedentes *médico-quirúrgicos* destacar que el cirujano general le recomendó la realización de "curas caseras" que se basaban en baños hipersalinos, introducción de torundas de algodón en los surcos periungueales, además de instaurar un tratamiento antibiótico por vía oral. La paciente manifiesta que los procesos infecciosos se han alternado con estadios inflamatorios, durante todo el periodo (año y medio) que dura la patología podológica, sin acudir a ningún otro profesional para la completa resolución del problema. En todo este tiempo, la paciente no ha podido calzarse adecuadamente. Tan solo toleraba el calzado deportivo y el calzado abierto en el periodo estival.

Entre los antecedentes familiares destacamos según refiere la paciente, la existencia de familiares con diabetes (no sabe precisar) y hermanas con la misma afección podológica.

5.2. Hallazgos destacables de la exploración

A la inspección se detecta la presencia de hallux abductus valgus interfalángico, hallux extensus, mamelón hipertrofiado en ambos bordes del hallux bilateral, aunque se hace más evidente en el borde lateral, con exudado seropurulento, y tejido de granulación, que afecta incluso al borde libre de la uña.

A la palpación de la zona se produce dolor intenso y agudo, sin poder realizar ninguna maniobra o tratamiento quiropodológico.

5.3. Juicio diagnóstico

Onicocriptosis en hallux bilateral.

5.4. Tratamiento

5.4.1. Tratamiento quiropodológico (24-2-01)

Previa limpieza con suero fisiológico y tras el secado sin fricción, se produce la antisepsia de la piel con Betadine®. Posteriormente, se elimina y libera la espícula de la porción distal de los 4 bordes de ambos dedos, lavando la herida nuevamente con suero fisiológico. Por último se practica cura oclusiva con Midacina® y se recomienda tratamiento quirúrgico. Además se inicia tratamiento antibiótico sistémico por vía oral (Orbenin® 500mg; 1/8h).

5.4.2. Revisión (5-3-01)

Ligera mejoría, pero persiste la inflamación, eritema, exudado seroso y tejido de granulación en ambos bordes ungueales de hallux bilateral. Se recomienda nuevamente el tratamiento quirúrgico, proponiéndole a la paciente la técnica de Winograd modificada, así como la continuación hasta la fecha de la intervención, con la cura oclusiva anteriormente descrita.

5.4.3. Tratamiento quirúrgico (12-3-01)

Matricectomía parcial quirúrgica con técnica de Winograd modificada:

6. DESCRIPCION DE LA TECNICA

En el caso expuesto se practicó un bloqueo anestésico digital de Frost, también llamado en "H", utilizando Clorhidrato de Mepivacaína al 1%. Posteriormente se exanguinó el pie mediante venda de Esmarch y se utilizó un torniquete a nivel supramaleolar para realizar la hemostasia.

La técnica quirúrgica se llevó a cabo de la siguiente manera: en primer lugar se realiza la separación de la uña y el lecho ungueal utilizando para ello un despegador. Se incide sobre la lámina ungueal, realizando un corte paralelo al surco periungueal de distal a proximal, con unos alicates para uñas inglés o de hueso, sin incidir sobre eponiquio. Posteriormente utilizando el bisturí con una hoja del nº15, practicamos una incisión profunda comenzando a 1 cm del eponiquio, continuando la incisión aprovechando el corte de la uña y terminando aproximadamente a 0,5 cm del borde libre de la uña sobre el hiponiquio. Se realiza una 2ª incisión semielíptica, comenzando desde el eponiquio a nivel de la primera incisión y alcanzando distalmente de nuevo esta incisión realizada a 0,5 cm del borde libre de la uña. En esta 2ª incisión es importante usar un movimiento de sierra (arriba y abajo), cuando se corten los tejidos hipertróficos, puesto que éstos tienen grosores y densidades diferentes, y el movimiento de sierra de la hoja, asegurará un corte uniforme, previniendo el deslizamiento accidental y corte de los tejidos sanos. Es importante al realizar esta 2ª incisión semielíptica, el profundizar con una hoja nº 15 hasta la falange (también debe profundizarse la 1ª incisión), de modo que se crea un corte en cuña cuyo vértice inferior no deberá tener una angulación superior a 45° para permitir el posterior cierre por 1ª intención. Esta disposición en cuña suele permitir la excisión de la placa ungueal enferma, lecho ungueal, matriz ungueal y tejidos sanos hipertróficos. Si al realizar la 2ª incisión con la angulación anteriormente descrita, no pudiera ser retirada la totalidad de tejido matricial -este podría ser detectado por su aspecto gris-blanquecino, brillante y fibroso (si se ha realizado una buena hemostasia)- podría ser destruido, y eliminado mediante curetaje, disección u osteotripsia (que en este caso que nos ocupa, se realiza en ambos bordes a nivel del periostio, para la completa eliminación de las células germinativas matriciales), y así prevenir la recurrencia de la placa ungueal incurvada. Por este mismo motivo, Mercado[23] propugna el raspado del periostio y Luís Aycart[8] propone una técnica de legrado con un micromotor eléctrico y una fresa circular de 2mm de diámetro a una velocidad entre 800 y 1000 r.p.m.

El labio ungueal hipertrófico es remodelado para crear un surco ungueal de apariencia normal, para ello lo mejor es mantener el labio ungueal contra la placa ungueal, aplicando presión con la punta de los dedos, y cortando el labio ungueal hipertrófico, permitiendo su completa extirpación. En caso de existir un cóndilo medial o lateral de la falange prominente o sintomático, esta técnica permite realizar una condilectomía, que incluso puede facilitar el cierre de la herida quirúrgica. Está técnica hace posible la biopsia del tejido retirado, si fuera necesario.

Se utilizan 2 suturas de nylon de 4/0 ó 5/0 para aproximar la herida (en este caso se sutura con puntos simples con Miralene® de 4-0 y Steri-strips®), dando un punto proximal al eponiquio, y otro distal a la punta del dedo en cada lado. Se utilizan entonces Steri-strips® para aproximar el labio ungueal recientemente formado al margen ungueal. (Figuras 2, 3, 4, 5, 6, 7 y 8)

Fig. 2

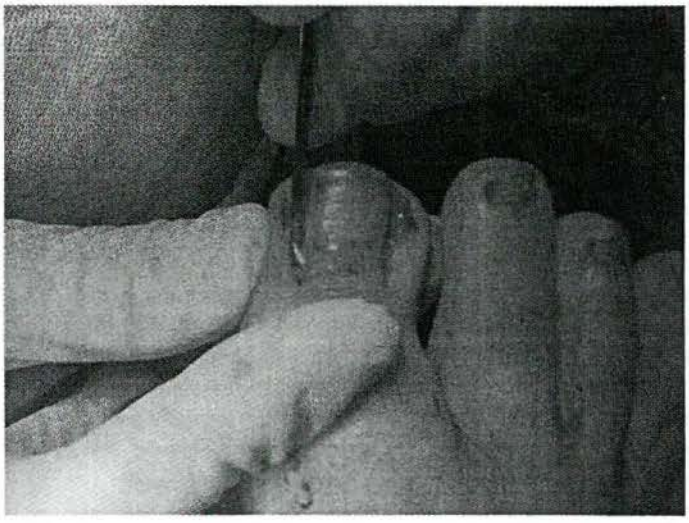

Fig. 5

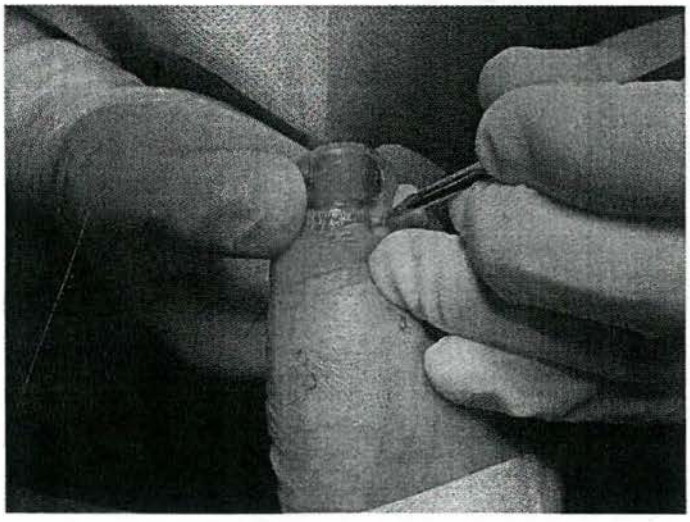

Fig. 3

Fig. 6

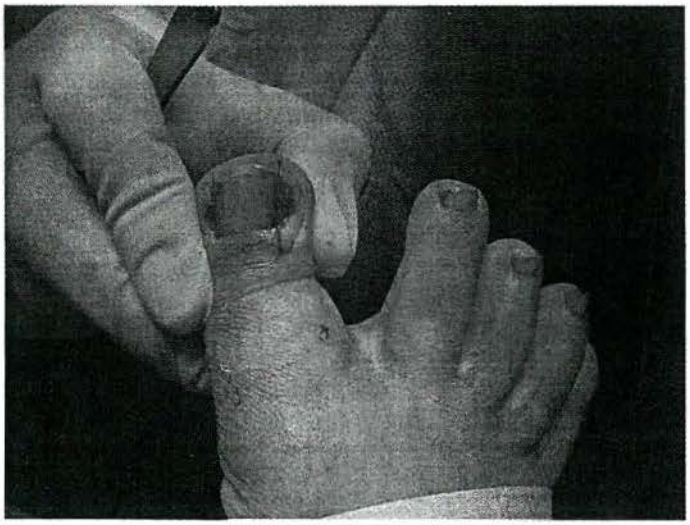

Fig. 4

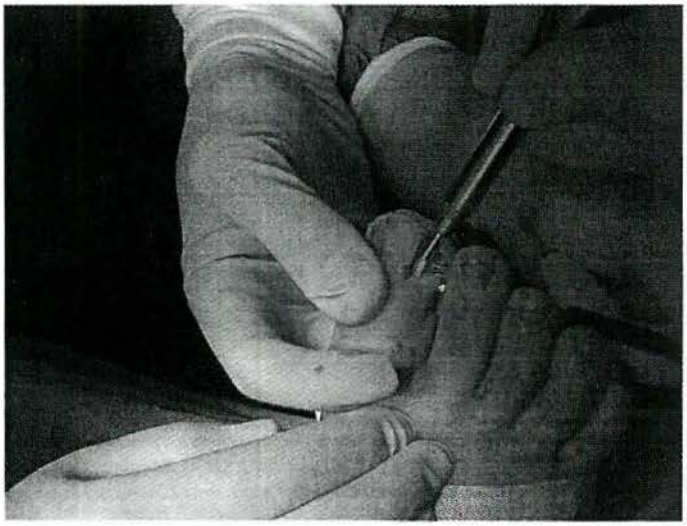

Fig. 7

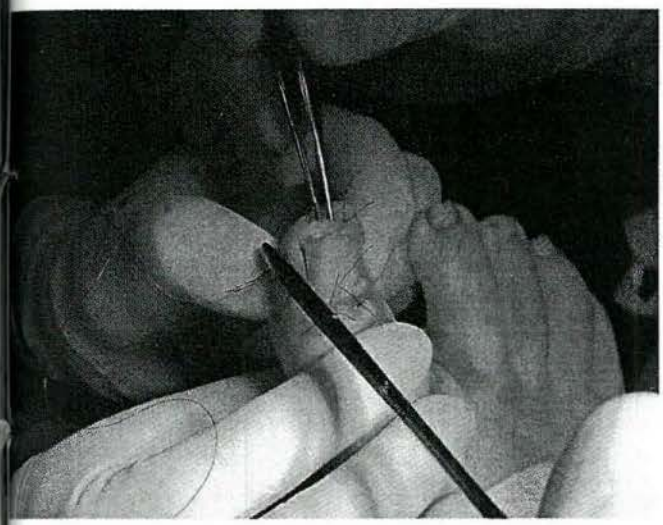

Fig. 8

Se toma muestra de placa, matriz, lecho ungueal y tejidos hipertróficos para estudio anatomopatológico. Se infiltran 0,5 cc de Celestone cronodose® previo a la sutura en cada borde.

Cura postoperatoria: aplicación de Tulgrasum® cicatrizante, Melolin®, gasas estériles cubriendo ambos hallux, vendaje con venda de malla y cohesiva y calzado postquirúrgico.

Recomendaciones postoperatorias: reposo con la extremidad elevada, aplicación de frío, evitar traumatismos y fuentes de calor en la zona. En cuanto a la prescripción farmacológica, se recomienda la administración de Nolotil® (1/8h) en caso de dolor; Algiasdin® 400 mg (Ibuprofeno) 1/8 horas durante 3 días, Orbenim® 500 mg (Cloxaciclina) 1/8 horas el día de la intervención ya que anteriormente había estado en tratamiento antibiótico previo a la cirugía. Por último, se recomienda acudir a consulta para realizar la primera cura en 48 horas.

7. POSTOPERATORIO

7.1. Cura postquirúrgica (14-3-01)

La paciente refiere ligeras molestias, aunque no necesitó tomar analgésicos. Se aprecia ligera tensión de la sutura debido a la inflamación postquirúrgica.

Se practica cura mediante lavado con suero fisiológico, secado sin fricción, tinción de la zona con povidona yodada, y aplicación de Melolin®, gasas estériles, venda de gasa y venda cohesiva. (Fig. 9)

7.2. Cura postquirúrgica (16-3-01)

Persiste la inflamación, pero la paciente no refiere molestias. Se retiran los Steri-strips® y se realiza cura oclusiva similar a la anterior. (Fig. 10)

7.3. Cura postquirúrgica (20-3-01)

Remisión paulatina de la inflamación. La paciente comenta que comienza a trabajar en 3 días.

Se practica cura mediante lavado con suero fisiológico, secado sin fricción, retirada de los puntos de sutura, antisepsia con povidona yodada y vendaje tubular del dedo con gasas estériles y Tubiton®. (Fig. 11)

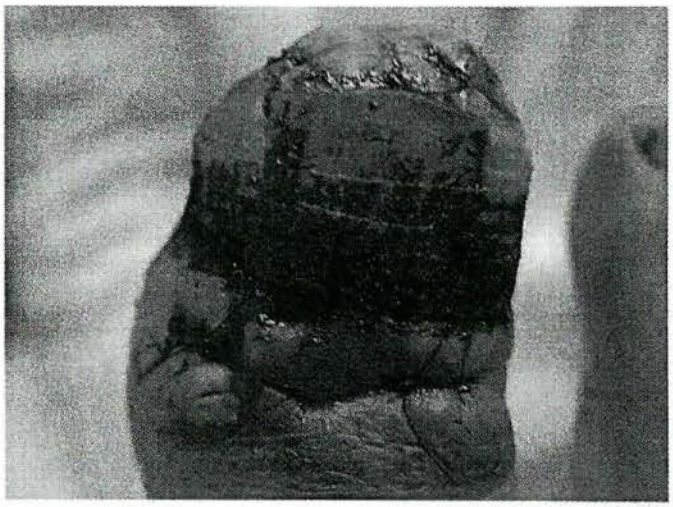

Fig. 9

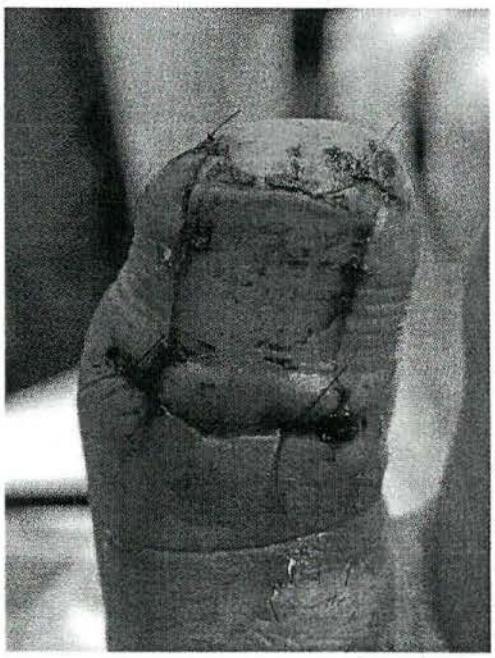

Fig. 10



Fig. 11

Se recomienda evitar cualquier posible traumatismo de los dedos, continuar con calzado postquirúrgico hasta la incorporación al trabajo; aplicación de Trombocid® 2 veces/día debido a la aparición de hematoma causado por anestesia durante la cirugía. Se remite para revisión dentro de 1 semana y se instruye a la paciente en el correcto corte de las uñas.

7.4. Cura postquirúrgica (27-3-01)

Buen aspecto de la herida quirúrgica. Ligera inflamación debida a la reincorporación al trabajo y la necesidad de calzarse con un zapato cerrado y estar ocho horas de pie.

Se realiza cura con suero fisiológico, Betadine®, gasas estériles y Tubiton®. Se recomienda a la paciente que realice curas con povidona yodada, pudiendo dejar los dedos descubiertos sin apósito. Se pide a la paciente que vuelva a revisión en 15 días aproximadamente.

7.5. Cura Postquirúrgica (19-4-01)

Buena evolución postoperatoria de la herida quirúrgica. El paciente no refiere dolor y la inflamación ha remitido completamente. Se le da el alta definitiva. (Fig. 12)

Fig. 12

7.6. Informe histopatológico

- Macroscópico: "*Pieza tisular que incluye una uña y bajo la que se dispone una zona de aspecto quístico de 0,5x1 cm, con contenido cremoso y un tejido de aspecto inflamatorio en torno a la misma*".
- Microscópico: "*En los cortes estudiados se identifica una formación quística recubierta de un epitelio poliestratificado queratinizado y con una luz ocupada por un producto de descamación de la misma. En torno a ella se identifica un importante infiltrado inflamatorio linfoplasmocitario con células multinucleadas gigantes de cuerpo extraño algunas de ellas con contenido queratínico*".
- Diagnóstico: "*quiste epidermoide con reacción granulomatosa de cuerpo extraño*".

8. DISCUSION

En la bibliografía consultada no se encontró asociación de la osteotripsia a la técnica de Winograd, y aunque existen complicaciones añadidas al uso de la osteotripsia si no existe una buena praxis (correcta refrigeración, velocidad del micromotor, etc), esta asociación puede disminuir el número de recidivas. En cuanto al tipo de hemostasia es posible que la realizada a nivel del tobillo ofrezca mejores resultados estéticos posteriores, al no retraer las partes blandas del dedo con la venda de Esmarch y el torniquete a nivel digital al mismo tiempo que ofrezca un mayor campo quirúrgico y tenga menor riesgo de complicaciones de índole vascular a nivel digital. En lo referente al tipo de bloqueo anestésico, algunos de los presentes en el aula durante la discusión del caso, argumentan que en determinados casos en los que han usado el bloqueo de Mercado los pacientes han referido molestias al realizar la matricectomía y por ello prefieren el bloqueo digital de Frost.

BIBLIOGRAFIA

1.- **ABALA VALLE M.** *Técnica quirúrgica de las onicocriptosis por la mínima incisión.* Salud del pie 1987; 2: 6-9.

2.- **ADAME PASCUAL A.** *Cirugía ungueal.* En: Federación Española de Podólogos. XXI Congreso Nacional de Podología. San Sebastián: La Federación; 1989. p. 61-74.

3.- **ALONSO GUILLAMON J.** *Algunas técnicas quirúrgicas para el tratamiento de la onicocriptosis y uñas incurvadas.* Rev Esp Podol 1975; 43: 13-17.

4.- **ALONSO GUILLAMON J.** *Importancia de conocer la anatomía de la uña para el tratamiento quirúrgico de la misma.* Rev Esp Podol 1976; 53: 33-37.

5.- **ALONSO ROYANO F.** *Teorías quirúrgicas en la cirugía de la uña.* Rev Esp Podol 1971; 20: 11-14; 19.

6.- **ANDRES FERNANDEZ E.** *Uña encarnada.* Rev Esp Podol 1975; 45: 7-10.

7.- **ATECA QUERO R.** *Actuación quirúrgica sobre onicocriptosis.* El Peu 1999; 76: 536-537.

8.- **AYCART L.** *Avulsión parcial de la uña y matricectomía por fresado.* Rev Esp Podol 1982; 87: 27-30.

9.- **BUTTERWORTH R.** *Cirugía ungueal.* En: Butterworth R, Dockery G.L, editores. Atlas a color y texto de cirugia del antepié. Madrid: Ortocén; 1992. p. 65-84.

10.- **CAPRIOLI R, BILOTTI M.A.** *Surgical nail procedures.* En: Nzuzi SM, Positano RG, Delauro TM, editores: Nail Disorders. Philadelphia (PA): WB Saunders Company; 1989. p. 431-451. Clinics in Podiatric Medicine and Surgery; 6(2).

11.- **DEL PINO GAMBOA J, SANZ GARCIA DE LEON A.** *Lesiones de la piel y patología ungueal.* En: Llanos Alcázar LF, Núñez Samper M, editores. Biomecánica, medicina y cirugía del pie. Barcelona: Masson; 1997. p. 378-387.

12.- **DOCKERY G.L.** *Nails.* En: McGlamry ED, Banks AL, Downey MS, editores. Foot Surgery. 2ª ed. Baltimore: Williams & Wilkins; 1992. p. 277-304. (Vol I)

13.- **DOMINGUEZ MALDONADO G, MUÑERA MARTINEZ PV, MARTINEZ CAMUÑAS L, SALCINI MACIAS JL, GORDILLO FERNANDEZ L.M.** *Matricectomía quirúrgica y química: criterios de elección y casos clínicos.* Rev Esp Podol 2001; 12 (1): 36-42.

14.- **ESCACHS CLARIANA L.** *Cirugía ungueal.* El Peu, 1961; 38: 121-123.

15.- **FERNANDEZ RUIZ A, GUISADO BARRILAO R, MARTINEZ BELRAN M, RUIZ AVILA P.** *Onicocriptosis o uña encarnada: resultados de cuatro métodos de tratamientos.* Enfermería Científica 1990; 100-101: 52-56.

16.- **GALADARI ECHEGARAY PM.** *Panhipertrofia de los labios ungueales.* Rev Esp Podol 1989; 124: 19-22.

17.- **GARROCHO LUNA A.** *Uña incarnada, onicocriptosis, onixis lateral.* Rev Esp Podol 1975; 44: 7-9.

18.- **GONZALEZ DIAZ J.C, PASCUAL HUERTA J, ROPA MORENO J.M., GARCIA CARMONA F.J, MORENO DE CASTRO M, LAZARO MARTINEZ J.L.** *Revisión de la técnica fenol-alcohol en el tratamiento de la onicocriptosis.* Rev Esp Podol 1999; 10 (1): 42-65.

19.- **HERVAS TAMARIT S.** *Plastia de la hipertrofia lateral del labio ungueal: técnica de Duvries.* Podoscopio 1989; II (18): 490-493.

20.- **LACO JF.** *Nail surgery.* En: Hetherington VJ, editor. Hallux Valgus and forefoot surgery. New York (NY): Churchil Livinstone; 1994. p.481-498.

21.- **LEMA GARRIDO F.** *Onicocriptosis y su tratamiento mediante la técnica de Frost.* El Peu 1987; 27: 201-206.

22.- **MANN RA.** *Cirugía del pie.* 5ª ed. Buenos Aires: Médica Panamericana; 1987. p. 492-498.

23.- **MERCADO OA.** *Atlas de cirugía del pie.* Madrid: Federación Española de Podólogos; 1995. p. 15-34. (Vol I.)

24.- **MERCADO OA.** *Técnica de Winograd.* Rev Esp Podol 1994; V (6): 246-248.

25.- **MORENO LOPEZ M.** *Nueva orientación en el tratamiento postoperatorio de la onicocriptosis.* Podoscopio 1986; 15: 324-326.

26.- **OLCINA MORALES J.** *Hipertrofia del labio ungueal del primer dedo con granuloma.* Rev Esp Podol 1972; 30: 9-11.

27.- **PASCUA SAN MIGUEL L.** *Tratamiento conservador y quirúrgico de la uña patológica.* Podoscopio 1986; (17): 371-376.

28.- **RENDALL G.C.** *The nails.* En: Helal B, Rowley DL, Cracchiolo III A, Myerson MS. editores. Surgery of disorders of the foot and ankle. London: Martin Dunitz; 1996. p. 829-839.

29.- **RODRIGUEZ VALVERDE E.** *Tratamiento de la onicocriptosis con formación de mamelón carnoso y/o fibrosado.* Rev Esp Podol 1992; III (2): 71-75.

30.- **SANDERS M.** *Ablación marginal de la uña de los dedos del pie.* En: Johnson KA, editor. Pie y tobillo. Madrid: Marbán; 1998. p. 3-21.

31.- **TEATINO PEÑA J.A.** *Yatrogenias en cirugía.* Podoscopio 1996; 27: 20-21

AMPOLLAS POR FRICCION EN EL PIE: NUEVA ALTERNATIVA DE TRATAMIENTO

* SASTRE MARTIN, Sigfrido

RESUMEN

En el presente estudio se presenta un nuevo método de tratamiento para las ampollas de fricción en los pies de futbolistas profesionales experimentado durante tres años consecutivos con excelentes resultados.
El propósito del estudio consiste en conseguir una antisepsia adecuada, un curtido rápido del tejido subyacente, prácticamente ausencia de dolor y disponibilidad sin interrupción del jugador.
Como principal conclusión destacamos los buenos resultados del cloruro de metilrosanilina al 1% en solución acuosa intracapsular una vez extraído el contenido líquido que las ampollas generan y aconsejamos decapsular parcialmente la ampolla a las 72 horas si no se ha hecho espontáneamente para minimizar los riesgos de necrosis tisular expuesta por otros autores, comprobada personalmente y que describimos en este artículo.

PALABRAS CLAVE

Ampollas por fricción. Violeta de genciana. Agentes tópicos.

INTRODUCCION

Las ampollas por fricción en el deporte son de relativa frecuencia.

La actividad atlética conduce a ampollas por fricción especialmente cuando se comienza el deporte, cuando se aumenta el nivel de actividad, cuando se cambian los zapatos habituales o varios de estos factores a la vez.

Raramente crean problemas médicos significativos pero pueden ser bastante dolorosas y pueden dificultar la ejecución de ejercicios hasta el punto de no poder rendir al máximo en un momento decisivo y comprometer una competición por disminución de la capacidad.

Normalmente no causan mas que una incomodidad temporal pero pueden ocasionalmente progresar hacia una infección local, una ulceración, una celulitis e incluso una sepsis -en ocasiones con resultado de muerte- como indica con detalle Ramsey, ML[1].

Una de las pocas respuestas negativas para la curación que el organismo lleva a cabo podría ser el contenido líquido de las ampollas.

Caneira, M. y cols[2] así como otros autores ponen de manifiesto científicamente los efectos negativos de dicho contenido en la viabilidad de los fibroblastos humanos tales como:

- Disminución de la viabilidad celular paralela al aumento del líquido,
- Afectación de la inmunidad celular y humoral,
- Participación del líquido en la reacción inflamatoria por aumento de prostaglandinas y leucotrienos B4 y C4,
- Disminución de la proliferación de fibroblastos y queratinocitos,

aparte de que el líquido es un excelente medio de cultivo bacteriano y por estudio comparativo simple se observa un retraso de la cicatrización en presencia de líquido por disminución de la velocidad de regeneración.

Otro estudio experimental realizado por Cortese, T. y cols[3] con 83 adultos voluntarios puso de manifiesto tal cir-

** Sección COT Infantil. Hospital General Universitario de Alicante. Servicios Médicos Hércules, C.F. Alicante.*
CORRESPONDENCIA: Sigfrido Sastre Martín. Unidad de Yesos Infantil. Hospital General Universitario de Alicante. Avda. Maestro Alonso, 109. 03010 Alicante (España), Telf.: 965 93 85 49.

cunstancia y se abogaron a retirar dicho contenido líquido para mejorar el proceso curativo, hecho que también se refleja en otros estudios existentes al respecto[1-2-3-4] y que es la tendencia actual generalizada.

Después un grupo se inclina por aplicación de apósitos hidrocoloides, otro por apósitos hidrocelulares y otro por esparadrapos, apósitos de protección, etc....

MATERIAL Y METODOS

Con el presente estudio queremos dar a conocer una técnica que durante tres temporadas de fútbol profesional nos ha dado excelentes resultados (107 lesiones en total originadas exclusivamente con la práctica del fútbol) sin que los jugadores interrumpieran su entrenamiento diario ni por supuesto los partidos oficiales.

Nuestra técnica:

Una vez organizada la ampolla intacta, previa desinfección de la piel, hacemos una punción aspirativa con una jeringa y aguja de insulina y sin retirar dicha aguja -no imprescindible; se puede hacer una segunda punción- inyectamos con otra jeringa unas gotas de cloruro de metilrosanilina [violeta de genciana(*)] al 1% y en solución acuosa haciendo a continuación unas ligeras presiones con una gasa estéril con el fin de repartir la violeta por toda la base de la ampolla.

Para el entrenamiento protegemos la zona con un pequeño apósito hidrocelular con el fin de almohadillar y no romper prematuramente la piel.

A las 24 horas observaremos si se ha vuelto a llenar de líquido, cosa que excepcionalmente ocurre, y repetiremos el proceso en caso afirmativo.

A partir de las 72 horas si la ampolla no se ha decapsulado espontáneamente lo haremos nosotros para minimizar los posibles riesgos de necrosis tisular.

Si la ampolla se ha decapsulado parcial y prematuramente procederemos a recortar la piel y a tocar su base con un bastoncillo empapado de violeta de genciana en la misma proporción.

Hemos podido comprobar en estos tres años que en el deportista profesional esta técnica no supone ningún riesgo pues el entrenamiento continúa y la ampolla se decapsula espontáneamente con un tejido subyacente curtido, por tanto la permanencia de la violeta sobre la piel se anula en breve. Pero una vez realizamos esta técnica en un joven no profesional al que le apareció una ampolla por fricción en una sesión de footing casual y aparte de que no hacía entrenamiento diario con este problema pensó que lo mejor sería dejar de hacerlo hasta que se le curase.

A los 5 días nos consultó por dolor en la planta del pié y pudimos comprobar claros signos de intolerancia con marcada reacción inflamatoria perilesional (Fig. 1).

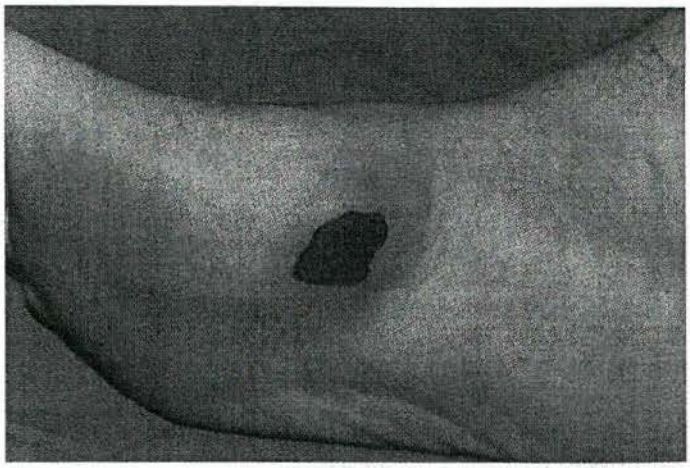

Fig. 1 Claros signos de intolerancia con marcada reacción inflamatoria perilesional.

Enseguida pensamos en la intolerancia del medicamento y en otros casos similares publicados con antelación[5-6-7-8-9] por lo que procedimos bajo anestesia local a retirar dermis, epidermis y legrar todo resto de la medicación.

Al día siguiente había desaparecido toda la reacción inflamatoria (Fig. 2) y con cura reglada hidrocelular evolucionó hacia la cicatrización en 9 días (Figs. 3, 4 y 5).

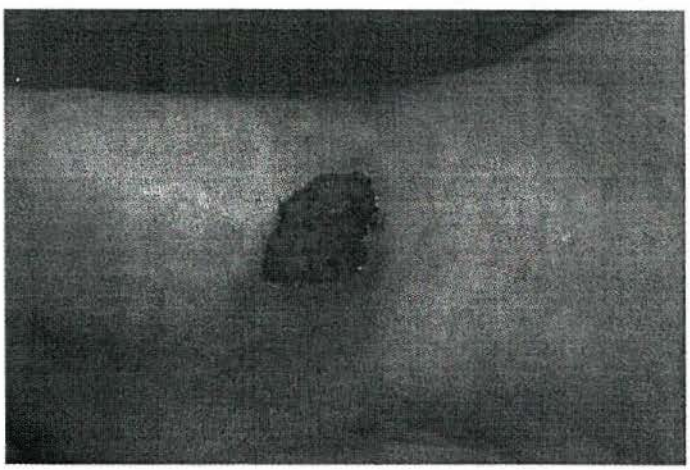

Fig. 2 Evolución satisfactoria a las 24 h. postintervención.

** Agente tópico antifúngico, antibacteriano, desinfectante y germicida.*
Comprobada "in vitro" su antisepsia frente a Staphilococcus aureus, Escherichia coli y Pseudomonas aeruginosa utilizándose en concentraciones crecientes con factor x10 (1/100, 1/1000 y 1/10.000).
No fue necesario emplear mayores diluciones ya que en la tercera (1/10.000) fue necesario un tiempo de exposición superior a los 15 minutos.
Los tiempos de estudio fueron de 1, 2, 5, 10, 15 y 30 minutos.
Frente a los gérmenes estudiados el producto es efectivo en concentraciones de hasta 1/1000 durante 2 minutos.

Fig. 3 Evolución favorable a los 3 días postintervención.

Fig. 4 Evolución favorable a los 5 días postintervención.

Fig. 5 Epitelización a los 8 días postintervención.

Prevención:

Aunque el propósito del estudio es tratar la lesión ya desarrollada pensamos que es de vital importancia insistir en este apartado ya que con una buena prevención se reducen al mínimo las posibilidades de padecer ampollas por fricción.

Para que una ampolla se produzca es necesario que la piel tenga una capa córnea gruesa y una capa granulosa sujetada fuertemente a las estructuras subyacentes. De ello que no se formen ampollas en la espalda o nalgas puesto que aquí existe una delgada región cornificada. En este tipo de piel se producen mas bien abrasiones pues las capas córnea y granular rápidamente se desgastan.

Es por tanto el pié uno de los lugares más comunes de las ampollas por fricción.

La prevención depende en primer lugar de reducir la fricción.

La piel húmeda aumenta las fuerzas de fricción y por lo tanto la posibilidad de desarrollar una ampolla.

Un calcetín fino de poliester primero combinado con uno grueso de lana después reduce la incidencia de desarrollarla. El calcetín acrílico desplaza el sudor al de algodón y absorbe mínimamente el sudor durante el ejercicio. Las fuerzas de fricción están también disminuidas de esta forma.

Tanto antitranspirantes como polvos secantes no han demostrado científicamente su eficacia hasta ahora por tanto su uso es secundario.

El calzado nuevo se debe poner gradualmente y siempre en sesiones de entrenamiento. Aconsejamos media hora diaria durante los primeros días y subir gradualmente.

El calzado adecuado debe tener el ancho de un dedo entre la punta del zapato y la punta del dedo más largo.

Un calzado de horma estrecha puede causar ampollas en la parte medial y lateral de los dedos primero y quinto; un calzado poco profundo en las superficies dorsales y un calzado demasiado ancho o poco apretado en las puntas de los dedos.

Por último es aconsejable cada quince días la revisión cuidadosa y recorte de callos y uñas.

RESULTADOS

En los tres años que llevamos practicando esta técnica hemos tratado un total de 107 lesiones originadas exclusivamente con la práctica del fútbol; 57 en el pié derecho y 50 en el izquierdo; 68 correspondían a la zona plantar (63´5%) y 39 a los dedos (36´4%).

Las 107 ampollas por fricción no han sido en pacientes diferentes ya que varios de ellos presentaban en el momento de atenderlos varias ampollas a la vez (nunca mas de 4), y varios de ellos han repetido tratamiento por recidivas en el espacio de estos 3 años.

El tiempo medio de curación total (epitelización) ha sido de 6/7 días aunque con el método descrito hemos podido conseguir una antisepsia adecuada, un curtido rápido del tejido subyacente, prácticamente ausencia de dolor y disponibilidad sin interrupción del jugador.

DISCUSION

No podemos establecer comparación con resultados de otros autores pues no hemos encontrado estudios similares en la bibliografía consultada.

En principio, insistimos, el tratamiento debe estar encaminado hacia la prevención aconsejando el tipo de calcetines, zapatos, su colocación gradual y demás consejos higiénicos.

Si la lesión se desarrolla un tratamiento cautelar como el descrito acelerará la curación, disminuirá el dolor y la disfunción que produce, prevendrá la infección y al mismo tiempo la posible expansión de la lesión.

No recomendamos la violeta de genciana para el tratamiento de las heridas excepto para el caso que nos ocupa.

Los más de 100 casos tratados sin incidencias, el poco riesgo de reacciones adversas (siempre superficiales y reversibles) y viendo por otra parte las grandes prestaciones que la técnica proporciona en el deporte de alto rendimiento aconsejamos la misma con la recomendación de una estrecha vigilancia para actuar en caso de que se presente una intolerancia.

AGRADECIMIENTOS

Agradecemos la colaboración de D. Juan Pacheco Molina por los estudios bacteriológicos realizados, y a Dña. Patricia Ubeda Martínez y Dña. Blanca Antón Díaz por la recopilación y traducción de la bibliografía.

BIBLIOGRAFIA

1.- **RAMSEY, M.L.** *"Managing friction blister of the feet"*. The Physician and Sport Medicine Vol. 20, nº 1: (117-124). 1992.

2.- **CANEIRA, M., MOTA-FILIPE, H., CASTRO, M., PINTO, R., GONDINHO-MATOS, M., CORDEIRO-FERREIRA, A. y TOSCANO RICO, J.M.** *"Efecto del contenido líquido de las ampollas causadas por quemaduras, en la viabilidad de los fibroblastos humanos"*. Cir. Plast. Ibero-Latinoamer. Vol XXII. Núm. 3 (231-239). 1996.

3.- **CORTESE, TA., FUKUYAMA, K., EPSTEIN, W., SULZBERGER, MB.** *"Treatment of friction blisters"*. An experimental study. Arch. Dermatol. 97: (717-721). 1968.

4.- **KNAPIK, J.J., REYNOLDS, K.L., DUPLANTIS, K.L. y JONES, B.H.** *"Friction blister. Pathophysiology, prevention and treatment"*. Sport Med. 20 - 3: (136-147). 1995.

5.- **MARTINDALE, W.** *"Cristal de violeta"*. The complete drug reference 32 nd. Pharmaceutical Press. London: (1111-1112). 1999.

6.- **MOBACKEN, H.** *"Gentian violet and wound repair"*. J. Am Acad. Dermatol. 15: (1303). 1986.

7.- **BJÖRNBERG, A. y MOBACKEN, H.** *"Necrotic skin reactions caused by 1% gentian violet and brillant green"*. Acta Dermatovenereol. (Stokholm), 52: (55-60). 1972.

8.- **SANCHEZ DE PAZ, F. y GARCIA-PEREZ, A.** *"Necrosis por violeta de genciana en aplicación tópica"*. Actas Dermo-Sif., 74, 5-6 (186-188). 1983.

9.- **"Gentian violet"**. Drugdex® Drug Evaluations. Healthcare Series. Vol. 101 ®Micromedex In... 1999.

ESCLEROSIS TUBEROSA

* LILIANA BARBARELLI
* PATRICIA JUANKELE

RESUMEN

La siguiente presentación tiene por objeto mostrar una patología poco habitual en medicina, se presenta aproximadamente en una de cada seis mil personas, es un desorden genético complejo, se la denomina **neurocutanea** por manifestarse síntomas en la piel y en el sistema nervioso.

Los fibromas periungueales nos llevaron al conocimiento de la mencionada enfermedad.

PALABRAS CLAVE

Neurocutanea. Fibroma periungueal. Esclerosis Tuberosa.

ABSTRACT

The purpose of this presentation is to show a pathology that rarely shows up in medicine. It appears in one out of six thousand people.

It is a complex and genetic sidorder; it is named as neurocutaneous disease because it appears as a skin and neurological symptom.

Periungueal fibromas have led us to know this disease.

KEY WORDS

Neurocutaneus. Periungual Fibroma. Tuberous sclerosis

PRESENTACION DEL CASO

Paciente de 58 años, sexo femenino acude a la consulta para una atención podológica.

Presenta hiperqueratosis talar y plantar, fibromas periungueales en ambos quintos dedos y en cuarto dedo pie derecho. Sobre los fibromas refiere no tener algia y no haber observado sangrado.

Se realiza la practica podológica y se solicita interconsulta con dermatología. Como resultado se le informa que los fibromas periungueales no es necesario una resolución quirúrgica debido a que los mismos nunca han presentado sangrado, y estos corresponden con la Esclerosis Tuberosa que se le detecta a la paciente indicándole una pequeña lesión en el lóbulo frontal.

DESCRIPCION DE LA ESCLEROSIS TUBEROSA

El nombre de Esclerosis Tuberosa que lleva la enfermedad deriva del parecido que guardan las masas calcificadas o escleróticas del cerebro con los tubérculos.

Es una enfermedad conocida desde 1862, en que aparece la primera descripción en un recién nacido que padeció de tumores cardíacos por el DR. Von Recklinghausen, unos años después Bourneville (1880) fue el primero en caracterizar los datos más sobresalientes.

Esta clasificada dentro de un grupo de enfermedades denominadas **neurocutaneas** o **facomatosis**, por presentar sintomas en la piel y en el sistema nervioso.

La Esclerosis Tuberosa es un trastorno autosómico dominante que se manifista de igual forma en ambos sexos, los sintomas pueden variar de un individuo a otro y se asocia con un defecto en los cromosomas números 9 y 16.

Podemos citar como síntomas clínicos más frecuentes:

Convulsiones: Son una manifestación común que pueden aparecer en cualquier momento, (85% de todos los casos) pero con mayor frecuencia durante el primer año de vida.

Alteración del desarrollo intelectual. Las funciones mentales pueden estar alteradas de forma moderada a severa y al menos el 82% de los casos tendrán anormalidades de sus funciones mentales.

Adenoma Sebaceum. Se presentan pequeños angiofibromas (una especie de pequeños lunares rojizos) localizados en la mejilla y nariz.

Manchas en la piel. El signo cutáneo más corriente en la piel son manchas blancas despigmentadas en miembros y tronco en forma oval o de forma de hoja.

** Podóloga.*
Pumacahua, 55 (1406) Buenos Aires - Argentina.

Otras manifestaciones de la piel son manchas fibrosas, en la nuca o en la cabeza.

Los fibromas ungueales o de Koenen son pequeñas nodulaciones que se localizan por debajo de las uñas y que pueden provocar sangrados al realizar el corte.

Manifestaciones óseas, el 50% de los pacientes presentan engrosado el periostio, y osteoporosis generalizada de metacarpianos y metatarsianos.

En la última falange de manos y pies, se encuentran áreas milimétricas de rarefacción ósea.

Completan el cuadro tumores neuroviscerales: gliomas en cerebro y retina, rabdomiomas Cardíacos, angiomiolipomas renales, tumores poliquísticos broncoalveolares, de tracto gastrointestinal, hígado tiroides, y testículos.

Cuanto más florido es el cuadro clínico, las alteraciones electroencefalográficas son mayores.

Se desconoce el mecanismo patológico de esta enfermedad. La evolución natural es el empeoramiento del cuadro neurológico y mental.

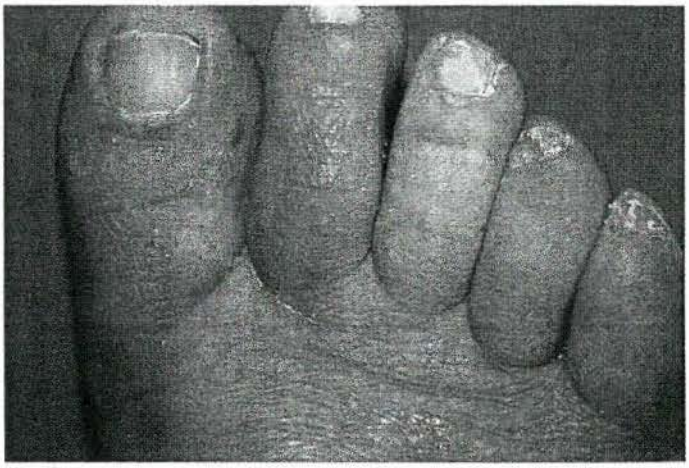

Fig. 1

CONCLUSION

La siguiente presentación tiene por objeto mostrar una patología poco habitual en medicina y como manifestaciones en piel están relacionadas con patologías neurológicas severas.

Así como también a través de la clínica podológica y la interconsulta, el podólogo reafirma su compromiso hacia el cuidado general de la salud.

BIBLIOGRAFIA

1.- **RAFAEL FALABELLA; CARLOS ESCOBAR; NELSON GIRALDO,.** *Fundamentos de la Medicina dermatológica* - 4ª edición.

2.- **PABLO VIGLIOGLIA.** *Dermatología Elemental.* Buenos Aires. Eudeba 1985.

3.- **PROF. DR. MEDICO G.K. STIGLEDER.** *Dermatología y Venereología.* Salvat 1988.

4.- *Diccionario Mosby de Medicina y Ciencia de la Salud.* (Mosby - Doyma Libros) ed. 1995.

PIE CAVO POR FLEXION PLANTAR DEL PRIMER RADIO. A PROPOSITO DE UN CASO

* ESCAMILLA MARTINEZ, Elena

RESUMEN

El siguiente trabajo plantea la resolución de un caso clínico, con un tratamiento ortopodológico posterior, de una deportista de 26 años, que presentaba en la exploración unos signos y síntomas clásicos asociados a la deformidad en flexión plantar del primer radio que padecía. Este trabajo se elaboró siendo alumna de la U.C.M. y posteriormente se expuso en el congreso celebrado en Valencia, en octubre de 2000.

PALABRAS CLAVE

Pie cavo.Flexión plantar del primer radio. Antepié valgo.

KEY WORDS

Cavus foot.Plantarflexed first ray.Forefoot valgus.

INTRODUCCION

La deformidad en Flexión plantar del primer radio, es una de las múltiples etiologías que originan un pie cavo. Se trata de una deformidad estructural, en la que el primer radio se encuentra en flexión plantar respecto al resto estando la articulación subastragalina (A.S.A.) en posición neutra y la articulación calcáneo-cuboidea bloqueada en pronación máxima

La etiología puede ser congénita o adquirida. Entre esta última se encuentran la parálisis fláccida de gemelos o de tibial anterior, hipertonicidad del peroneo lateral largo, retropié/antepié descompensado en varo, debilidad de la musculatura intrínseca que estabiliza la parte proximal y plantar del hállux (adductor) y/o contractura del extensor largo del hállux o patología neuromuscular asociada a pie cavo.

ANAMNESIS

Paciente de 26 años de edad, sexo femenino y raza blanca, que acude al servicio de Patología de la Clínica Universitaria de Podología de Madrid el 18 de noviembre de 1999 por dolor localizado en la planta del pie de forma difusa y zona lumbar de aproximadamente dos años de evolución. El dolor se exacerba con la práctica deportiva y remite con el reposo.

Antecedentes médico-quirúrgicos sin interés.

Antecedentes podológicos: La paciente refiere haber sido diagnosticada de "pies valgos" y tratada con plantillas por elementos. (Fig. 1)



Fig. 1

* *Diplomada en Podología.*

La paciente practica deporte de forma regular (rugby, escalada, capoeira...) y debido a la sintomatología que presenta, ha tenido que disminuir su actividad deportiva.

EXPLORACION

Inspección

SEDESTACION

1. Visión dorsal: (Fig. 2)

No presenta alteraciones tróficas de interés.

Hállux extensus de forma bilateral.

5º dedo en varo bilateral.

Prominencias óseas dorsolaterales en la articulación metatarso-falángica de forma bilateral.

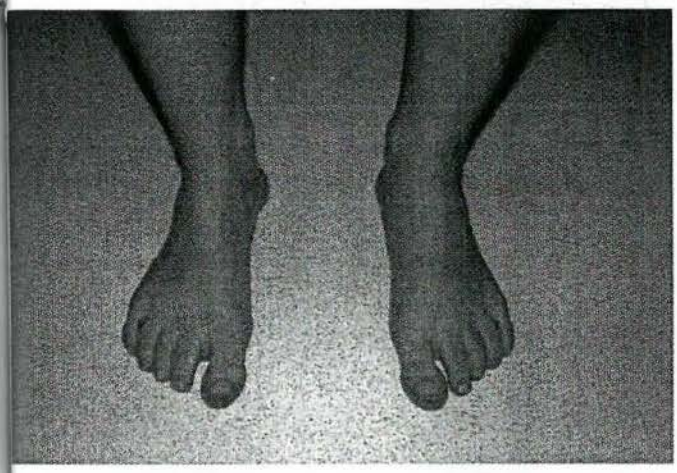

Fig. 2

2. Visión plantar: (Fig. 3)

Hiperqueratosis en cabezas de 1º y 5º metatarsianos.

BIPEDESTACION

1. Visión medial:

Bóveda interna aumentada bilateralmente.

Fig. 3

2. Visión lateral:

Prominencia en metatarsofalángica del 5º dedo en ambos pies.

Apófisis estiloides del 5º prominente en ambos pies.

Hiperlordosis lumbar.

3. Visión posterior. (Fig. 4)

Marcado trayecto del tendón de Aquiles de forma bilateral.

Prominencias óseas en borde postero-superior lateral del talón.

Mediciones del retropié: Pie derecho:1° varo. Pie izquierdo: 0° (neutro)

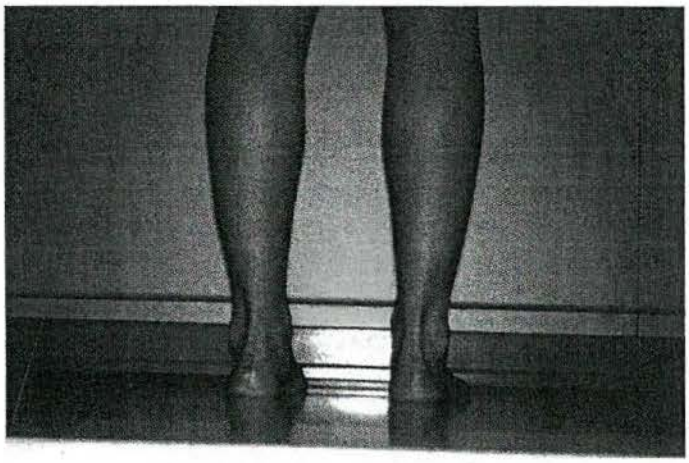

Fig. 4

VALORACION ARTICULAR

	PIE IZQUIERDO	PIE DERECHO
TOBILLO	↓↓ flexión dorsal (gemelos)	↓ flexión dorsal (gemelos)
A.S.A.	Normal	Normal
A.M.T.	↓↓	↓↓
LISFRANC	Normal	Normal
PRIMER RADIO	↓↓↓ F.P. ↓↓ F.D.	↓↓↓ F.P. ↓↓ F.D.
A la neutralización A.S.A.	F.P. del primer radio	F.P. del primer radio (Fig. 5)

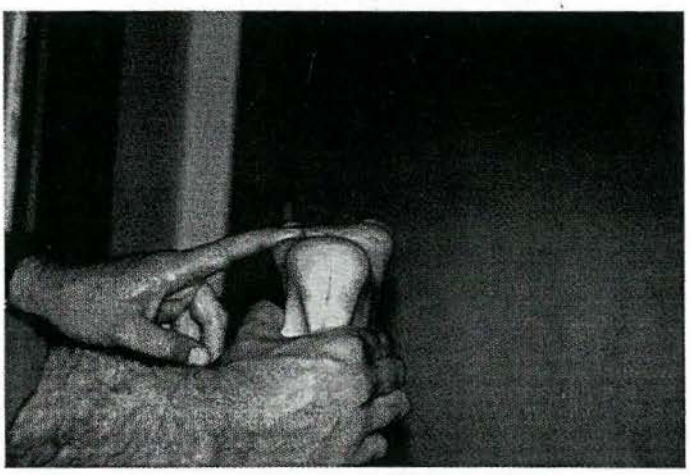

Fig. 5

Palpación

Hipertonía de la masa gemelar.

Puntos dolorosos localizados en fascia y a nivel del borde interno del talón.

Desgastes del calzado

Zona antero-interna y zona postero-externa del tacón.

PRUEBAS COMPLEMENTARIAS

1. Fotopodograma (Fig 6 y 7)

Disminución del istmo de forma bilateral, más acentuado en el pie izquierdo.

Convexidad a nivel de apófisis estiloides, bilateralmente.

Rotación del 5º dedo en varo, bilateral.

Hállux extensus.

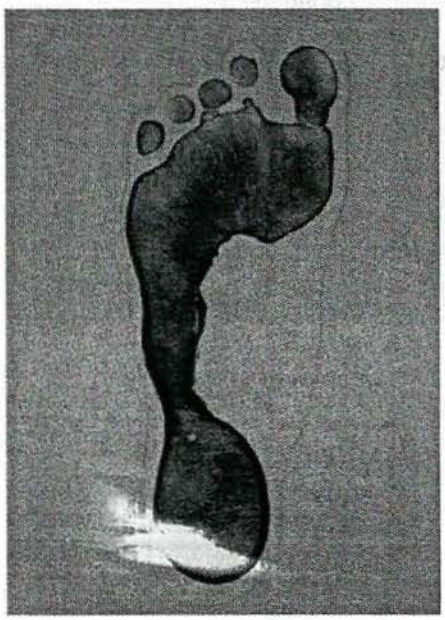

Fig. 6

Fig. 7

2. Reflexoscopio

3.RADIOLOGIA

A. Informe de la imagen:

D/P: (Figs. 8 y 9)

3º, 4º y 5º dedo rotados en varo (pie izdo), y 4º y 5º (pie derecho)

Esclerosis en la base de la falange proximal del hállux de forma bilateral.

Apófisis estiloides prominente en ambos pies.

Sesamoideos peroneos lateralizados y ligeramente hipertróficos bilateralmente.

Fig. 8

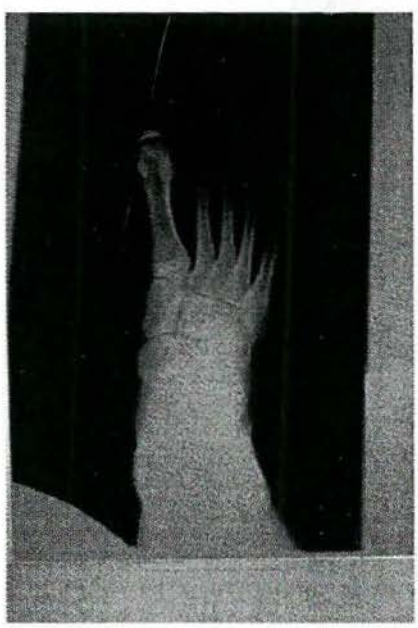

Fig. 9

LATERAL: (Figs. 10 y 11)

Seno del tarso visible, compatible con supinación de la A.S.A.

Apófisis posterosuperior del calcáneo incrementada.

Hállux extensus.

(todos los datos de la radiología lateral se dan de forma bilateral)

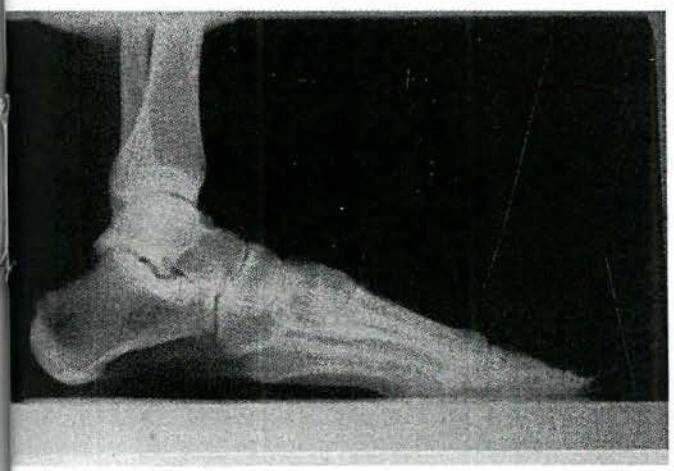

Fig. 10

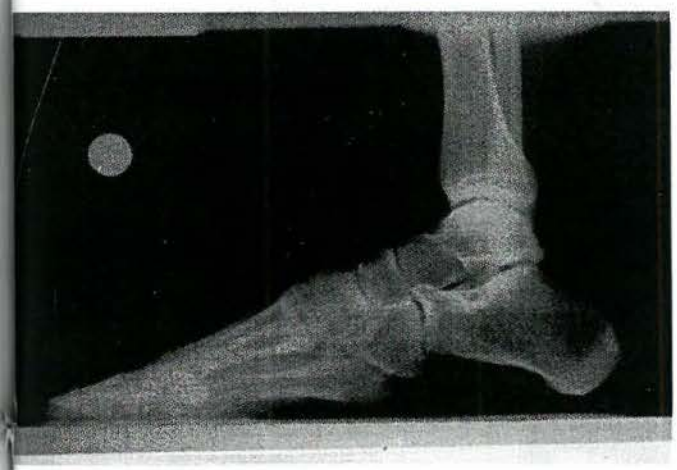

Fig. 11

B.Informe goniométrico:

Dorso/plantar

	PIE IZQUIERDO	PIE DERECHO
Angulo de Meschan	142°	140°
Angulo de divergencia astrágalo-calcáneo	No valorable	No valorable
Metatarsus abductus	9°	11°
Posición sesamoideos	1	1
Talo-navicular	59°	49°
Metatarso-falángico del 5º	9°	3°

Lateral

	PIE IZQUIERDO	PIE DERECHO
Costa-Bartani interno	115°	118°
Costa-Bartani externo	147°	145°
Inclinación-calcáneo	17°	19°
Inclinación primer meta	25°	23°
Inclinación astrágalo	27°	29°
Fowler-Philips	69°	65°

4. Valoración de la marcha

El patrón de marcha que presenta un pie con deformidad del primer radio en flexión plantar va a depender de la movilidad que presenten mediopié y antepié (Chopart y primer radio)

Cuando el primer radio contacta con el suelo, el antepié se invierte, Chopart no es capaz de compensar esa inversión, y la compensación corre a cargo de la A.S.A., lo que hace que se detenga repentinamente su pronación en el período de contacto.

La supinación compensatoria vuelca lateralmente el pie, moviéndose el quinto radio hacia la dorsiflexión y pronación, provocando una irritación de la bursa dorso-lateral del 5º ("juanete de sastre").

DIAGNOSTICO DIFERENCIAL

Con distintas talalgias:

Espolón calcáneo

Atrapamiento nervioso.

Bursitis subcalcánea.

Fractura por estrés de calcáneo.

JUICIO DIAGNOSTICO

Pie cavo anterior por flexión plantar del primer radio.

Fascitis plantar.

TRATAMIENTO (Fig. 12)

Ortesis plantar termoconformada con E.V.A de media densidad en ambos pies:

- A.L.I. fisiológico de media densidad.
- A.L.E. + 4mm. de media densidad.
- Pieza retrocapital de 2° a 5° en densidad media.
- Pieza subcapital de 2° a 5° en densidad alta.
- Cazoleta media reforzada.
- Talonera corta de 4mm. de densidad alta.

Recomendaciones oportunas sobre el uso de la ortesis, así como del calzado que deberá llevar, adecuado para cada actividad que realice.

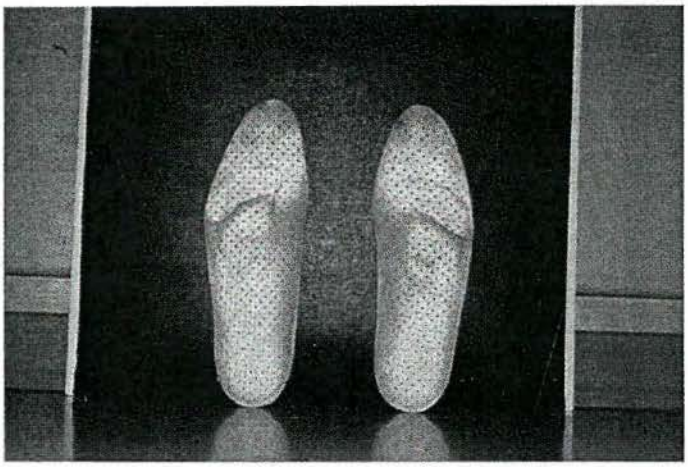

Fig. 12

EVOLUCION

Se instaura el tratamiento el día 20 de enero de 2000. Tras hacer caso omiso a las recomendaciones oportunas en cuanto al período de adaptación de las ortesis, al día siguiente de la entrega del tratamiento, la paciente refiere molestias tras hacer una marcha de 8 horas en la montaña. Posteriormente y tras varios meses de evolución, la paciente no presenta sintomatología dolorosa.

BIBLIOGRAFIA

1.- **JAHSS.** *Disorder of the foot and ankle*. W.B. Saunders Company. 1991.2ªed.Vol I.

2.- **LELIÈVRE, J.** *Patología del pie*. Masson. 1993. 4ª edición.

3.- **MACGLAMRY.** *Comprehensive textbook of foot surgery*. Williams and Wilkins. 1992. 2ª edición. Vol. I.

4.- **MICHAUD,THOMAS C.** *Foot orthoses and other forms of conservative foot care*. Williams and Wilkins. 1993.

5.- **SEIBEL, MICHAEL O.** *Función del pie*. Ortocen. 1994.

REVISTAS F.E.P.

6.- **DOMINGUEZ MALDONADO, G Y COLABORADORES.** *Tratamiento ortopodológico en pie cavo postquirúrgico*. R.E.P. 2000. XI (1): 53-58

7.- **LAFUENTE SOTILLOS, G Y COLABORADORES.** *El pie cavo: patomecánica y compensaciones ortopodológicas*. R.E.P. 1999; X (1): 30-36

8.- **ROPA MORENO, J.M. Y COLABORADORES.** *Sesión clínica: pie cavo*. R.E.P. 1999. X (6): 316-324.

Grandes Estrenos

SLIMER

Plantillas de Silicona EXTRA FINAS.
Muy delgadas. Talla única. Reducción del dolor en antepie y talón. Descanso.

VERSIL

Mezcla de siliconas especiales, con aceites minerales.
Ideal para DESCARGAS, ALMOHADILLADOS y en el tratamiento de VERRUGAS PLANTARES.

Histofreezer®

Agente crioterapéutico para el tratamiento de verrugas.

- Tan efectivo como el Nitrógeno líquido
- Bajo coste por tratamiento.
- Indoloro.

Pinky Gel

Pinky, de suave tejido elástico con una plantilla de GEL en su interior.
Disponible en 4 tallas.
Pie diabético. Pies dolorosos y delicados.

Herbitas
Productos Herbitas, S.L.

C/. Concha Espina 4, B. 46021 VALENCIA (Spain) • Tel.: 96 362 79 00 • Fax: 96 362 79 05 • http://www.herbitas.com • E-mail: herbitas@retemail.es

broker's 88

Correduría de Seguros

BENEFICIESE HOY DE NUESTRAS CONDICIONES ESPECIALES

SEGURO DE BAJA LABORAL

Le aseguramos unos ingresos fijos cuando se encuentre de baja por enfermedad o accidente, a través de compañías de gran solvencia y prestigio.

INDEMNIZACIÓN	PRIMAS MENSUALES			
Pesetas mensuales	*Franquicia 30 días*	*Franquicia 15 días*	*Franquicia 7 días*	*Sin franquicia*
150.000	1.417	2.208	2.650	4.583
300.000	2.833	4.417	5.300	9.167

Pueden contratarse desde 30.000 hasta 900.000 pesetas mensuales. Forma de pago mensual, trimestral, semestral o anual *SIN RECARGO* (recibo mínimo 5.000 ptas).

SEGURO ACCIDENTES-INVALIDECES PARCIALES

Cualquier accidente que afecte a sus manos, a sus dedos, a su vista o a su voz pondría en peligro el ejercicio de su profesión y sus ingresos. Por ello BroKer's 88 **ha diseñado un seguro que le permitirá compensar dicha pérdida de ingresos.**

PÉRDIDA O INVALIDEZ (según el siguiente baremo).

Dedo pulgar o índice	60.000.000	Dedo medio	54.000.000
Última falange (dedo pulgar o índice)	24.000.000	Pérdida de la visión, habla o audición	60.000.000

FALLECIMIENTO

Capital contratable desde 10 millones invalidez parcial, total y fallecimiento 10.745 ptas anuales.

OTROS SEGUROS

SEGUROS DE VIDA	*CONSULTAS*	*A.SANITARIA*	*HOGAR*	*VIH-SIDA*	*AUTO*
Tarifas exclusivas	25% descuento	Primas especiales	25% descuento	50% descuento	Tarifas especial

PIDA, SIN COMPROMISO, PRESUPUESTOS DE ÉSTOS U OTROS SEGUROS.

901 10 88 88

info@brokers88.es - www.brokers88.es

REVISTA ESPAÑOLA DE PODOLOGIA

2.ª EPOCA / VOL. XII / NUM. 7 / MONOGRAFICO - NOVIEMBRE 2001

MONOGRAFICO
PATOLOGIA Y CIRUGIA TUMORAL

QUISTE REACTIVO

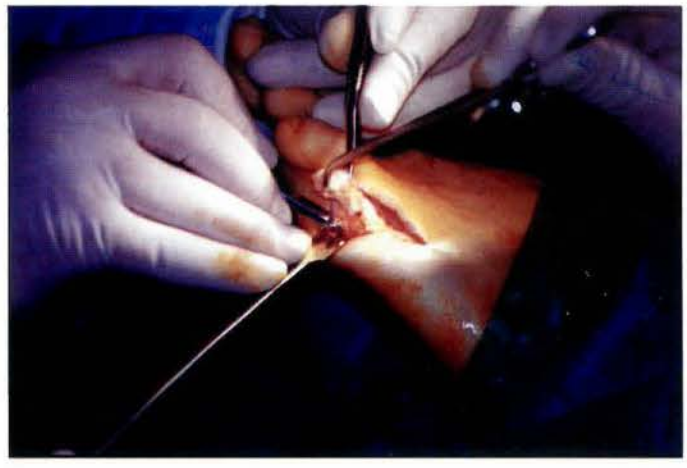

NEUROFIBROMA

NEUROMA DE JOPLIN

GANGLION

FEDERACION ESPAÑOLA DE PODOLOGOS

RELAXBEL CREMA
Relajante y descongestiva
RELAXBEL SOLUCIÓN
En envase pulverizador

- Mejora la microcirculación periférica.
- Reduce el cansancio y edemas en piernas y pies.
- Evita la formación de varices.
- Relajante post-deportivo.

LENSABEL CREMA
Hidratante y nutritiva

- Grietas por resecamiento.
- Descamación en piernas y pies.
- Cualquier problema de deshidratación dérmica.

BELENSA TALCO
Antitranspirante secante

- Hiperhidrosis.
- Bromhidrosis.
- Evita irritaciones mecánicas.
- Basta espolvorear el calzado.
- Absorbe sudor y mal olor.
- De amplio uso en el deporte.

BELENSA
ANTITRANSPIRANTE SPRAY
ANTITRANSPIRANTE CREMA
Antitranspirante, desodorante

- Hiperhidrosis.
- Bromhidrosis.
- Corrige alteraciones dérmicas debidas a la sudoración.
- Regula la transpiración.
- Con acción bactericida.

Lensa

Laboratorio de Especialidades Nacionales, S.A.
LENSA - c/. Paisal, 2 - 08030 Barcelona - Spain

SPLENDID®
MADE IN SPAIN SPECIAL SHOES

CALZADOS ESPECIALES PARA PIES ESPECIALES



El calzado más cómodo durante más horas.

Aceptan: PLANTILLAS, DEDOS GARRA, JUANETES, PIES EXTRA-ANCHOS.

CALZASALUD®

Calzados especiales para pies delicados.

Calzados de Señora y Caballero

SUPERCOMODOS

disponibles en 3 anchos diferentes.

Calzamos todo tipo de:

- Juanetes.
- Dedos garra, montados, etc.
- Pies doloridos.
- Pies extra anchos.
- Plantillas.

SECCIONES ESPECIALES PARA:

- Camareros/as
- Personal Sanitario
- Diabéticos
- Personal Religioso

ATENDEMOS LAS INDICACIONES DE LOS SEÑORES PODÓLOGOS.

C/. García de Paredes, 26
28010 MADRID • Tel. **914 476 614**

C/. Pedro III "El Grande", 38
46005 VALENCIA • Tel. **963 737 793**

C/. Jussepe Martínez, 4 (semiesq. Alfonso I)
50003 ZARAGOZA • Tel. **976 290 585**

REVISTA ESPAÑOLA DE PODOLOGIA

ORGANO DE LA FEDERACION ESPAÑOLA DE PODOLOGOS

S U M A R I O

PATOLOGIA Y CIRUGIA TUMORAL 382

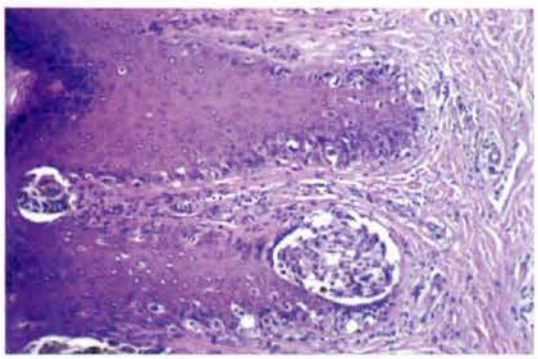

P O R T A D A



PORTADA: MONOGRAFICO: PATOLOGIA Y CIRUGIA TUMORAL

REVISTA ESPAÑOLA DE PODOLOGIA

ORGANO DE LA FEDERACION ESPAÑOLA DE PODOLOGOS

Vehículo creado para promover y reforzar las relaciones entre los profesionales podólogos de España y divulgar los trabajos, comunicaciones, avances, noticias y todo lo relacionado o de interés para el podólogo y la Podología.

DIRECTOR
José Valero Salas

SUBDIRECTOR
Juan Antonio Moreno Isabel

REDACTOR JEFE
Manuel Moreno López

CONSEJO DE REDACCION
José Claverol Serra
Evaristo Rodríguez Valverde
Luis Martínez Gómez
Julio Escalante Rivas
José Luis Salcini Macías
Miguel Hernández de Lorenzo Muñoz
Elías D. González Pérez

CONSEJO DE ADMINISTRACION

Presidente
José Andreu Medina

Vicepresidente
José Valero Salas

Secretario General
Manuel Moreno López

Administrador General
Claudio Bonilla Sáiz

Consejeros
Juan Antonio Moreno Isabel
Sindulfo Iglesias Llaneza

COMISION CIENTIFICA

Guillermo Lafuente Sotillos
Montserrat Marugán de los Bueis
Alvaro Ruiz Marabot
Bernat Vázquez Maldonado
Pedro M. Galardi Echegaray
Luis J. Garcés Gallego
Carolina Alonso Montero
José Ramos Galván
Luis Martínez Camuña
Manuel Moreno de Castro
José Luis Lázaro Martínez
Francisco Javier García Carmona
Antonio Córdoba Fernández

AVISOS: La Redacción no se hace responsable de los contenidos de los artículos publicados en la Revista Española de Podología, de los cuales se responsabilizan directamente los autores que los firman.

La Redacción se reserva el derecho de reimprimir los originales ya publicados, bien en la propia R.E.P. o en otras publicaciones de su incumbencia.

Queda prohibida la reproducción total o parcial de los trabajos publicados, aún citando su procedencia, sin expresa autorización de los autores y la Redacción.

Redacción: San Bernardo, 74 - Tel. 91 531 50 44
Fax: 91 523 31 49 - 28015 MADRID

Impresión: RAYDA, S.L. - Fuendetodos, 14-16
Tel. / Fax: 91 463 16 12 - 28047 MADRID
Depósito Legal: B-21972-1976
ISSN-0210-1238. N.º de SVR-215

PATOLOGIA Y CIRUGIA TUMORAL

* VALERO SALAS, José

RESUMEN:

Se presenta una clasificación de los tumores superficiales y de las partes blandas del pie, algunos de los procedimientos más comunes en el tratamiento quirúrgico de los mismos y una serie de normas que deben determinar la actitud del podólogo ante el diagnóstico y tratamiento de los procesos tumorales que se presentan en el pie.

PALABRAS CLAVE

TUMORES. PODOLOGÍA. CIRUGÍA.

ABSTRACT

A classification of soft tissue tumors of the foot is being presented, some of the more common surgical procedures for their treatment and the standards that will determine the attitude of the podiatrist in the diagnosis and treatment of the foot tumors.

KEY WORDS

TUMORS. PODIATRY. SURGERY.

INTRODUCCION

La patología tumoral en la piel y en las partes blandas del pie es muy frecuente y, por tanto, motivo de muchas consultas en la práctica diaria; de ahí la necesidad de conocer ampliamente y tener la capacidad de establecer diagnósticos macroscópicos (visuales) de los tumores podológicos que permitan una pronta actuación profesional, imprescindible para la ratificación anatomopatológica de la lesión tumoral.

Los conceptos "neoplasia" y "neoplasma", como sinónimos, no va a ser utilizada en esta comunicación por cuanto es preferible, a efectos didácticos, utilizar el concepto de tumor con un criterio más amplio. **La definición de tumor**, como "*una lesión elemental, es una formación circunscrita, no inflamatoria, que tiende a crecer o a persistir indefinidamente y que biológicamente es independiente del tejido donde asienta*"[1], permite sólo parcialmente ese criterio amplio y no puede reducirse sólo a las formaciones sólidas, como proponen algunos autores[2], puesto que existen tumoraciones con contenido líquido o viscoso y paredes con cápsulas sólidas (gangliones, por ejemplo). Además, determinadas hipertrofias y/ o hiperplasias, sin ser biológicamente independientes del tejido donde asientan, clínicamente actúan como auténticos tumores. De este modo, se incluirán como tumores algunos procesos que, en una interpretación anatomopatológica, no deberían ser considerados como tales, aunque clínicamente se manifiestan como si lo fuesen.

Por otra parte, la necesidad de establecer diagnósticos diferenciales permanentemente en la consulta diaria que permitan dar soluciones terapéuticas y poner en marcha los mecanismos de prevención de la patología tumoral exige un conocimiento profundo de la gran variedad, anatomopatológica y clínicamente hablando, de los tumores en el pie y de aquéllas otras patologías que, sin ser estrictamente lesiones tumorales, pueden ser confundidas con éstas. Ello justifica tanto la clasificación amplia de la patología tumoral en el pie y las medidas de prevención que, junto con aspectos de diagnóstico diferencial, se van a incluir en esta comunicación.

No obstante, hay que tener en cuenta el hecho de que el tumor es biológicamente independiente del tejido donde se asienta y no se halla sometido a los estímulos generales reguladores del organismo. Por tanto, el tumor propiamente dicho difiere de las proliferaciones reactivas y de las hiperplasias porque tiene una finalidad reparadora y por ello no regresa[3]. Sin embargo, se insiste en la conveniencia (y necesidad) de estudiar conjuntamente los tumores del pie y aquellos procesos infecciosos o inflamatorios (papilomas, verrugas, granulomas, abscesos, quistes y gangliones) que podrían ser incluidos en el apartado de "lesiones paratumorales" para, conjuntamente, establecer un correcto diagnóstico diferencial.

Así, pues, la pretensión primera de esta pequeña monografía es mostrar algunos de los aspectos más signi-

1.- MASCARO, JM: Claves para el diagnóstico clínico en Dermatología. Las dermatosis según su lesión elemental y su topografía .Barcelona: Doyma, 1987, 99.
2.- Ibid., 99 y ss.
3.- Aunque puede regresar espontáneamente, la regresión en un tumor es excepcional; lo habitual es que un tumor tienda a persistir o a crecer indefinidamente.

* *Podólogo.*
CORRESPONDENCIA: Coso, 55, 6ª - 50001 Zaragoza.

ficativos de los tumores más comunes en el pie (muy especialmente en los malignos[4]) con la finalidad de efectuar un diagnóstico macroscópico (visual) fiable que permita una correcta actuación del podólogo. También se incluirán algunos de los procedimientos quirúrgicos más frecuentes en la práctica podológica diaria, todo ello como requisito previo a la imprescindible confirmación anatomopatológica. En este último aspecto, a modo de ejemplo, se incluirán algunos cortes histológicos de algunos de los tumores más frecuentes o significativos en el pie al tiempo que la descripción anatomopatológica de los mismos. Todo ello con la pretensión final de dotar al podólogo práctico de los necesarios conocimientos acerca de la patología tumoral de la piel y las partes blandas del pie; conocimientos que pueden ser ampliados consultando en la bibliografía recomendada al final de esta comunicación.

CLASIFICACION DE LOS TUMORES DE LA PIEL Y DE PARTES BLANDAS DEL PIE:

Existen diversas clasificaciones de los tumores en la piel y las partes blandas de los pies. Se ha tratado de hacer una clasificación amplia que incluya, además de los tumores genuinos, todos aquellos procesos tumorales y paratumorales y las principales características clínicas de interés de cada uno de ellos para el establecimiento de un diagnóstico diferencial[5] rápido y fiable entre unos y otros procesos patológicos.

I.- TUMORES DE LA PIEL:

1.- Tumores benignos originarios de la epidermis superficial:

Tumores benignos de la epidermis superficial

- Verrugas plantares
- Estuco-queratosis
- Queratosis seborreica
- Queroacantoma
- Acantoma de celulas definidas

CUADRO 1: Esquema de los tumores benignos originarios de la epidermis superficial.

1.1.: Verrugas plantares: Lesiones de la piel producida por diversos tipos de papiloma virus[6], con una epidemiología variada aunque es más frecuente en niños entre 12 y 16 años y decrece a partir de los 20 años[7]. El modo de adquisición y transmisión del virus es múltiple, considerándose como más frecuente el contacto directo o indirecto, el daño en la barrera epidérmica (erosión, solución de continuidad, maceración, etc...) y lugares públicos en los que se camina descalzo (baños, duchas, piscinas y playas). Se han descrito numerosos tratamientos de las verrugas, quirúrgicos y no quirúrgicos[8] con resultados diversos.

1.2.: Estuco- queratosis (queratoelastoidosis verrugosa): Pápulas blanco - grisáceas, de pequeño tamaño y caras verrugosas. Histológicamente similares a la queratosis seborréica.

1.3.: Queratosis seborréica: Tumoración solitaria, aunque también pueden presentarse lesiones múltiples (más habituales en el tronco), con forma cónica, redondeada o plana, de color tostado o café y de superficie granular. Crecimiento exofítico. No aparece generalmente antes de la mediana edad. Dificultad de diagnóstico diferencial con el melanoma, se ha llegado a hablar de un tumor denominado "melanoacantoma"[9].

1.4.: Queroacantoma (Carcinoma de células escamosas semi- curado): Nódulo firme, rojo, con un cráter central relleno de queratina. Puede presentarse en forma de lesión única o múltiple y suele aparecer en las plantas de los pies y en los lechos subungueales[10] Tendencia a la desaparición espontánea, aunque cuando se presenta en los lechos subungueales llega a afectar al hueso y requiere tratamiento quirúrgico[11]. Cuando se presenta en el espacio subungueal es similar a un heloma subungueal o a una verruga.

1.5.: Acantoma de células definidas: Pápulas rojas con placas cuyas caras son telangiectásicas y rodeadas de un collarete escamoso (exudado que se convierte en costra)[12].

2.- Tumores pre- malignos originarios de la epidermis superficial:

Tumores pre-malignos de la epidermis superficial

- Queratosis actínica
- Enfermedad de Bowen

CUADRO 2: Esquema de los tumores pre- malignos originarios de la epidermis superficial.

4.- Diversas estadísticas, especialmente del National Cancer Institute, de los EE. UU., señalan al melanoma como el causante del 1% de las muertes por cáncer. Referido a los EE. UU., las estadísticas señalan que en el año 2000 una persona de cada 90 de raza blanca era susceptible de desarrollar un melanoma. Tanto la incidencia como la mortalidad que produce este tumor hace imprescindible su diagnóstico precoz. Por otra parte es muy importante establecer diagnósticos diferenciales precisos y conocer las lesiones precursoras de cánceres en la piel ya que se considera que sólo el 34% de los melanomas aparecen en piel previamente intacta y el 66% lo hacen en lesiones previamente existentes (sobre todo lesiones de tipo melanocítico).

5.- Se remite al lector a las referencias bibliográficas contenidas en este artículo para la ampliación de esta clasificación. Las limitaciones propias de cualquier publicación periódica impiden documentar iconográficamente todos y cada uno de los tumores que se relacionan en ésta, por lo que se recomienda, igualmente, consultar con los textos especializados que se citan al final de esta pequeña monografía.

6.- El papiloma virus es un ADN- virus (la replicación vírica ocurre en las capas superiores de la epidermis) que infecta la capa basal del epitelio escamoso causando proliferación celular. Existen más de 70 genotipos de virus productores de papilomas: el tipo 1 se encuentra en las verrugas plantares tipo nirmecia (lesión endofítica profunda); el tipo 2 en las verrugas plantares en mosaico (múltiples verrugas que coalescen en una placa), el tipo 4 en las verrugas plantares más superficiales y el tipo 60 en algunos quistes plantares epidérmicos (quistes epidérmicos que contienen numerosas partículas virales).

7.- En un estudio realizado en la Universidad de Cambridge con más de 1000 niños menores de 16 años, el 70% padecía verrugas comunes y el 24% verrugas plantares. Sólo un 6% de todos los niños revisados no padecía esta afección.

8.- Entre los quirúrgicos se propone la excisión quirúrgica convencional, la electrocirugía, la criocirugía y la cirugía láser. Entre los métodos no quirúrgicos: queratolíticos, agentes citotóxicos, inhibidores del ADN, agentes vesicantes, cáusticos, inmunoterapia, interferones, retinoides, etc...

9.- LAMBERT, WC ; LAMBERT, MW ; MESA, ML : Melanoacanthoma and related disorders: simulants of acral - lentiginous (P- P- M- S) melanoma. Int J Dermatol 1987; 26: 508 - 510.

10.- STOLL, DM ; ACKERMAN, AB : Subungual keroacanthoma. Amer J Dermatopahol 1980; 2: 265 - 271.

11.- Aunque se han propuesto tratamientos no invasivos con aceptables resultados. Por ejemplo: HARDEY, RP ; REED, ML ; DZUBOW, LM: Treatment of keroacanthomas with oral 13-cis-retinoic acid. N Engl J Med 1980; 303: 560 - 562.

12.- Los acantomas y los acantomas epidérmicos (denominados por algunos autores "acantomas de células claras") son tumores muy poco frecuentes en los pies, aunque sí en las extremidades inferiores. Se parece clínicamente a la queratosis seborréica y aparece en áreas donde suelen aparecer verrugas o queratosis seborréica. Para más información véanse "referencias bibliográficas".

2.1.: Queratosis actínica (queratosis senil, queratosis solar): Máculas pequeñas de color gris o tostado con hiper o hipopigmentación. La etiología es la exposición prolongada al sol (sobre todo personas con la piel clara). El 20% desarrolla un carcinoma de células escamosas.

2.2.: Enfermedad de Bowen (carcinoma de células escamosas in situ): Manchas de color, definidas, escamosas / costrosas que llegan a ulcerarse. Confundible con el eczema numular, psoriasis e infección fúngica. El diagnóstico diferencial se establece por la duración de la lesión, por el examen microscópico y por la anatomía patológica (biopsia). Sólo un pequeño porcentaje se convierte en carcinoma de células escamosas, en cuyo caso hay probabilidades de metástasis regionales y viscerales.

3.- Tumores malignos originarios de la epidermis superficial:

Tumores malignos de la epidermis superficial
• Carcinoma de células basales
• Carcinoma de células escamosas

CUADRO 3: Esquema de los tumores malignos originarios de la epidermis superficial.

3.1.: Carcinoma de células basales (ulcus rodens): úlcera de contorno irregular con borde telangiectásico. Al principio puede presentar dos aspectos: mácula escamosa y costrosa o pápula semi - traslúcida ("perlada"). Existen varias formas clínicas de carcinoma basocelular: quísticas, pigmentadas y de extensión superficial. La metástasis es rara y la recidiva muy frecuente si no es extirpada por completo.

3.2.: Carcinoma de células escamosas (epitelioma espinocelular): Pápula discreta, marrón y verrugosa (similar a una verruga o, en ocasiones, a tejido de granulación), al principio, en estados avanzados se convierte en una úlcera plantar. Una forma benigna del carcinoma de células escamosas es el Epitelioma cuniculatum (Fig. 1) que se manifiesta como una placa marrón- grisácea rodeando a una úlcera con criptas (como las madrigueras de los conejos, de ahí su nombre). Exuda un material amarillento frecuentemente infectado con varios gérmenes. El diagnóstico es difícil porque su aspecto puede ser confundido (incluso su examen anatomopatológico) con una verruga o con una úlcera neurotrófica. No metastatiza aunque la recidiva es extraordinariamente frecuente, incluso extirpándolo (en apariencia) por completo.

4.- Tumores de los anejos cutáneos:

Tumores de los anejos cutáneos
• Poroma ecrino
• Carcinoma ecrino

CUADRO 4: Esquema de los tumores (benignos y malignos) de los anejos cutáneos.

Fig. 1: Epitelioma cuniculatum.

4.1.: Poroma ecrino (poroqueratosis plantar discreta) : Pápula roja, pequeña y carnosa. Se confunde a veces con un granuloma piogénico. Es originario de la zona intradérmica de la glándula sudorípara ecrina (Fig. 2).

Figura 2: Poroma ecrino.

4.2.: Carcinoma ecrino (porocarcinoma ecrino): Los carcinomas ecrinos son neoplasias cutáneas infrecuentes[13] que afectan fundamentalmente a personas de edad avanzada y se presentan en la planta de los pies como nódulos

13.- En toda la literatura revisada sólo se han descrito, históricamente, unos trescientos casos, de los cuales 47 son carcinomas ecrinos de células claras y solamente uno en la región plantar del pie. Como quiera que son lesiones de comportamiento biológico heterogéneo, con características morfológicas, histoquímicas e inmunohistoquímicas variables (tanto en el tumor primario como en las metástasis) se sugiere un tratamiento agresivo cuando se sospeche la presencia de esta lesión que, en ocasiones, es fácilmente confundible con el poroma ecrino benigno. Consultar: GAMBOA DOMÍNGUEZ, A. : Carcinoma ecrino de células claras en región plantar. Seguimiento de un caso por histoquímica, inmunohistoquímica y citometría de flujo.Rev Invest Clin 1996; 48(1): 43 - 48.

que se ulceran en el centro de la lesión. De crecimiento lento, afectan principalmente a las extremidades y son altamente malignos y con una gran potencialidad para dar metástasis en la piel y a distancia.

5.- Tumores benignos de origen vascular:

Tumores benignos de origen vascular

- Granuloma piogénico
- Angioqueratoma
- Hemangiopericitoma
- Angiofibroma periungueal
- Hemiangioma esclerosante
- Tumor glómico

CUADRO 5: Esquema de los tumores benignos de origen vascular.

5.1.: Granuloma piogénico: Generalmente es una lesión solitaria que aparece con más frecuencia en los dedos y en el dorso del pie. Raramente tiene más de 0,5 cms. de diámetro y con frecuencia aparece pediculado y superficialmente ulcerado. Histológicamente, se origina en las células endoteliales con proliferación de éstas asociada a hemangioma de origen capilar. El diagnóstico diferencial con otros tumores malignos (melanoma nodular y sarcoma de Kaposi) se basa, aparte del estudio anatomopatológico, en la curación con tratamiento antibiótico adecuado y/o excisión quirúrgica (Fig. 3).

Fig. 3: Granuloma piogénico en el borde proximal- medial del labio ungueal del primer dedo.

5.2.: Angioqueratoma: Hay descritos cinco tipos de angioqueratomas. El más habitual en el pie es el tipo Mibelli que se da en los dedos de las manos y en los dedos de los pies de los nichos y adolescentes. Suele ser una lesión bilateral que se manifiesta con hiperqueratosis, acantosis, papilomatosis y pápulas rojas en la cara dorsal de la piel. Hay dilatación de los capilares por lo que ha recibido el nombre de "quiste de sangre".

5.3.: Hemangiopericitoma: Se considera que este tumor se origina en los pericitos (células de las paredes de los capilares y vénulas) y se desarrolla en la piel y en otros tejidos (tejido muscular, vascular o subcutáneo). Es una pequeña lesión que se asemeja a los lipomas o a los quistes epidérmicos por inclusión. Las lesiones cutáneas se manifiestan como unas placas o nódulos de color rojo y de consistencia indurada. Algunos autores consideran a este tumor como precursor, aunque en bajo grado, de sarcomas en partes blandas. Es difícil predecir la frecuencia en que este tumor produce metástasis, en el caso de que malignice.

5.4.: Angiofibroma periungueal: Pápula rosácea en la lúnula ungueal, aunque se puede originar en cualquier zona periungueal. Suele ser una lesión solitaria, aunque puede afectar a varios dedos (Fig. 4). Cuando las lesiones son múltiples hay que considerar la posibilidad de esclerosis. En este último caso (lesiones múltiples) se le denomina Tumor de Koenen.

Fig. 4: Angiofibroma periungueal

5.5.: Hemangioma esclerosante: Véase "dermatofibroma".

5.6.: Tumor glómico: Mancha rojizo - azulada, del tamaño de una lenteja e irregularmente limitada. Frecuente en la región subungueal debido al gran número de comunicaciones arteriovenosas en esta zona. Produce un intenso dolor a la compresión y, a veces, este dolor se manifiesta espontáneamente. El tratamiento es quirúrgico, aunque se han descrito procedimientos de eliminación caústica.

6.- Tumores malignos de origen vascular:

Tumores malignos de origen vascular

- Sarcoma de Kaposi
- Angiosarcoma

CUADRO 6: Esquema de los tumores malignos de origen vascular.

6.1.: Sarcoma de Kaposi: En los últimos años se ha incrementado considerablemente la incidencia de este tumor, sobre todo en los pacientes con VIH positivos[14]. Esta lesión suele aparecer como una placa o nódulo aislado, de color marrón - violácea y se han descrito formas clínicas con aspecto verrugoso o ulcerado. Cuando desarrolla aparecen múltiples lesiones y afectación linfática y visceral.

6.2.: Angiosarcoma: Es una lesión rara que se presenta en forma de placas o nódulos hemorrágicos, localizados en las partes blandas y más raramente en la piel. Clínicamente se asemeja al melanoma maligno, aunque es más habitual que ocurra la invasión local que las metástasis a distancia.

7.- Tumores benignos de origen melanocítico:

Tumores benignos de origen melanocítico

- Léntigo benigno
- Nevus confluentes
- Nevus intradérmico
- Nevus compuesto
- Nevus azul
- Nevus epidérmico lineal
- Halo nevus

CUADRO 7: Esquema de los tumores benignos de origen melanocítico.

7.1.: Léntigo benigno: Es una lesión que se confunde muchas veces con efélides o pecas. Se produce por exposiciones prolongadas al sol en personas de piel clara, se manifiesta como máculas marrones de distribución variada en la piel y en realidad no puede considerarse como una auténtica neoplasia. Muchas veces puede confundirse con el nevus confluente.

7.2.: Nevus confluentes ("junction nevus", nevus junturales)[15]: Máculas marrón - oscuras. No se asocian con exposiciones prolongadas al sol y pueden ser congénitos o presentarse a cualquier edad, sobre todo en la planta de los pies y en los dedos. Aproximadamente el 10% de las máculas pigmentadas en el pie son nevus confluentes.

7.3.: Nevus intradérmico: Pápula blanda del color de la piel o pigmentada y de localización preferente en los dedos. En este tipo de nevus desaparece el elemento dermoepidérmico y las células más profundas adquieren características del tejido neural (Fig. 5).

7.4.: Nevus compuesto: Pápula rojo - marronácea, solitaria y elevada, pigmentada de un modo uniforme. En ocasiones se presenta con caras verrugosas, hiperpigmentado y con aspecto nodular.

7.5.: Nevus azul: Es una pequeña pápula de color azul -negruzco, bien circunscrita. Se presenta con mayor

Fig. 5: Nevus intradérmico.

frecuencia en la cara dorsal del pie y más raramente en la planta. Su transformación en melanoma es rara y se han descrito numerosos tipos de nevus azules (común, celular, fibrótico, etc, etc.).

7.6.: Nevus epidérmico lineal: Pápulas circunscritas, marrones, papilomatosas e hiperqueratósicas dispuestas linealmente. Suele ser, por regla general, de origen congénito y, con frecuencia, asociado con deformidades del esqueleto y del sistema nervioso central.

7.7.: Halo nevus: Se presenta con un halo circundante acrómico que, en algunos casos se asocia con la presencia de anticuerpos antimelanocito. Con el tiempo suele regresar espontáneamente.

8.- Lesiones precursoras de melanoma

Lesiones precursoras de melanoma

- Melanoma juvenil
- Nevus displásico

CUADRO 8: Esquema de las lesiones tumorales precursoras de melanomas.

8.1.: Melanoma juvenil (Spitz nevus): Se le considera un melanoma juvenil benigno. Se presenta como un nódulo solitario, rosáceo y sin pelo, de 1 cm. de diámetro. Se asemeja macroscópicamente a un melanoma nodular maligno pero se trata de una lesión benigna, por lo que algunos autores proponen sea abandonada la denominación de "melanoma juvenil "

8.2.: Nevus displásico (Nevus melanocítico de Clark): Tiene forma oval, bordes irregulares e indefinidos y coloraciones que van desde el marrón hasta el negro. Puede presentarse en forma de "síndrome del nevus displásico", con

14.- Se ha demostrado que los pacientes con SIDA desarrollan más rápidamente el sarcoma de Kaposi y con lesiones más numerosas que los pacientes no inmunodeprimidos por este síndrome.
15.- BUXTON, PK: ABC de dermatología. Londres: BMJ Publishing Group, 1993, 73.

nevus pigmentados múltiples, de tamaño variable pero con frecuencia superiores a 0,5 cms. Tienden a desarrollar melanoma maligno, sobre todo si se da en personas con antecedentes familiares de esta enfermedad.

9.- Tumores malignos de origen melanocítico (Melanomas)

Tumores malignos de origen melanocítico

- Léntigo maligno
- Melanoma de diseminación superficial
- Melanoma nodular
- Melanoma acral lentiginoso
- Melanoma amelanocítico

CUADRO 9: Tumores malignos de origen melanocítico (melanomas)

El melanoma maligno es una entidad nosológica conocida desde la antigüedad y supone, en la actualidad, el mayor número de casos de muerte por cáncer de piel en el mundo, aunque su distribución no es uniforme[16]. Las generalidades de este tumor (epidemiología, etiopatogenia, pronóstico, etc.) han sido motivo de diversas comunicaciones que se relacionan en el apartado de "referencias bibliográficas"[17]. Se han descrito cuatro tipos de melanomas, aunque por tratarse de una forma insidiosa de tumor maligno se ha incluido el melanoma amelanótico como una variedad más.

9.1.: Léntigo maligno (peca maligna, léntigo maligno de Hutchinson, melanosis precancerosa de Dubreuilh) : Supone el 10 -12% de los melanomas. Es más frecuente en mujeres (2/1) de edad avanzada (una media de 65 años de edad). Se presenta, al principio como una mácula marrón y, más tarde, con tonalidades que van del rosado al azul o negro que puede alcanzar varios centímetros de tamaño. Tiene una evolución más lenta que cualquier otro tipo de melanoma ya que se presenta al principio como una mácula pigmentada que no varía de forma, color ni tamaño durante muchos años.[18]

9.2.: Melanoma de diseminación superficial: El margen y la superficie son irregulares, con una coloración que va del marrón al negro. Pueden darse cambios inflamatorios en las áreas circundantes y, con frecuencia, áreas claras en la parte central. Aparece en edades más jóvenes que el léntigo maligno, con una edad media de 44 años. Supone el 60 - 70% de los melanomas, es decir, es el más frecuente en las personas de raza blanca. Se extiende en el plano intradérmico tanto de zonas fotoexpuestas como de zonas cubiertas[19] y puede estar presente entre 1 y 5 años antes de que ocurra la invasión dérmica vertical[20]. Histológicamente se observa una invasión dérmica por melanocitos atípicos generalmente epiteliodes, así como zonas de afectación epidérmica por melanocitos atípicos.

9.3.: Melanoma nodular: Los melanomas nodulares suponen el 10 - 12% de los melanomas malignos en las personas de raza blanca. Es raro en el pie, se suele asentar en espalda, cabeza y cuello. Afecta más a los varones y tiene escaso o nulo crecimiento radial (de menor tamaño que el melanoma de diseminación superficial), siendo sus tonalidades de color más habituales del azul oscuro al negro (aunque se han descrito formas de melanoma nodular amelanótico). La superficie se erosiona con frecuencia. Histológicamente se observan melanocitos atípicos pleomorfos, que invaden la dermis, sin que exista componente lateral intraepidérmico.

9.4.: Melanoma acral lentiginoso: Aparecen en las palmas de las manos, en las plantas de los pies y en los lechos subungueales[21]. Es la forma clínica más frecuente en las personas de raza negra y en los orientales (supone el 70% de todos los melanomas); en los caucásicos varía entre el 5 y el 25%.. Sus características son similares, en un principio, a las del léntigo maligno, presentándose típicamente como una mácula hiperpigmentada irregular y mal definida con una coloración que varía del marrón al negro- azul (en ocasiones puede ser amelanótico). Su incidencia es el 10 - 15 % de los melanomas (Figs. 6 y 7).

Fig. 6: Melanoma acral lentiginoso.

16.- GONZÁLEZ HERRERO, J et al. : Melanoma maligno. Diagnóstico diferencial. Rev Esp Podol 1999; X(8): 417 y ss.

17.- No obstante, dada la gravedad e incidencia de estos tumores malignos, en las conclusiones se volverá a incidir en las normas de actuación Podológica, al igual que en los signos clínicos y los diagnósticos diferenciales de los tumores malignos del pie.

18.- Tiene un crecimiento en dos fases, siendo el de crecimiento radial el más prolongado, que se da en la fase lentiginosa y puede durar de 5 a 20 años; más adelante, en una segunda fase, sufre un crecimiento vertical, con invasión de la dermis en semanas o meses. Este último cambio o fase suele venir indicado por el desarrollo de un nódulo sobre la mácula inicial.

19.- En las mujeres se da con más frecuencia en las piernas y en los hombres en la zona superior de la espalda (zonas de exposición solar intermitente).

20.- La fase radial va de unos pocos meses a 12 años, con una media de 4 a 5 años. La invasión vertical suele evidenciarse clínicamente por la aparición de pápulas o nódulos en la superficie de la lesión.

21.- El melanoma subungueal puede presentarse como una masa que rompe la lámina ungueal y la ulcera o como una mácula hiperpigmentada, lineal, en el lecho subungueal que suele afectar a la zona cuticular.

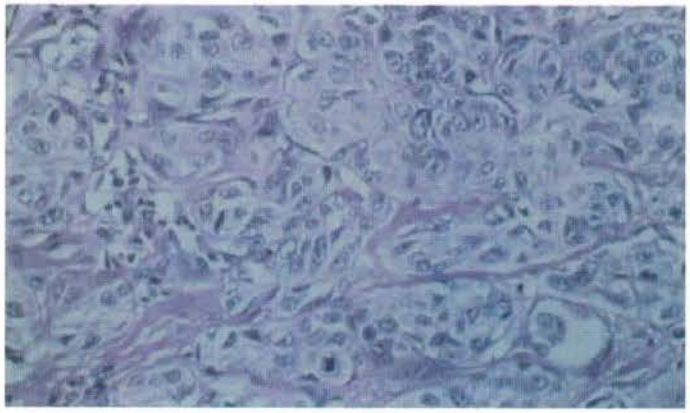

Fig. 7 A: Anatomía patológica: melanoma acral lentiginoso. En la unión dermo-epidérmica se observan nidos de células melanocíticas.

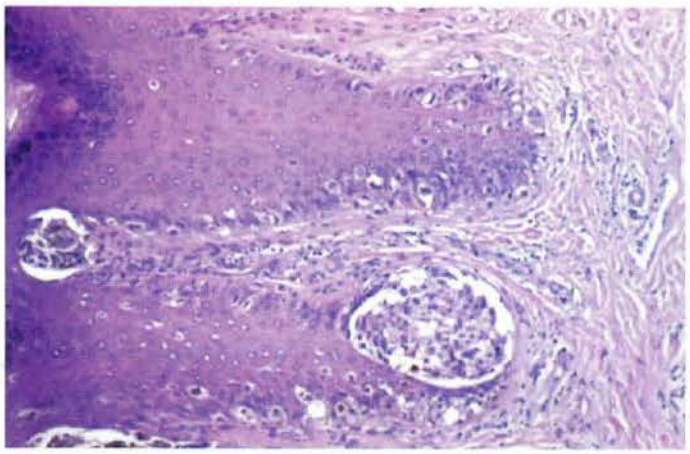

Fig. 7 B: Anatomía patológica del melanoma acral lentiginoso. Las células melanocíticas tienen núcleos grandes, nucleolos evidentes, algunas mitosis y citoplasma con pigmento melánico.

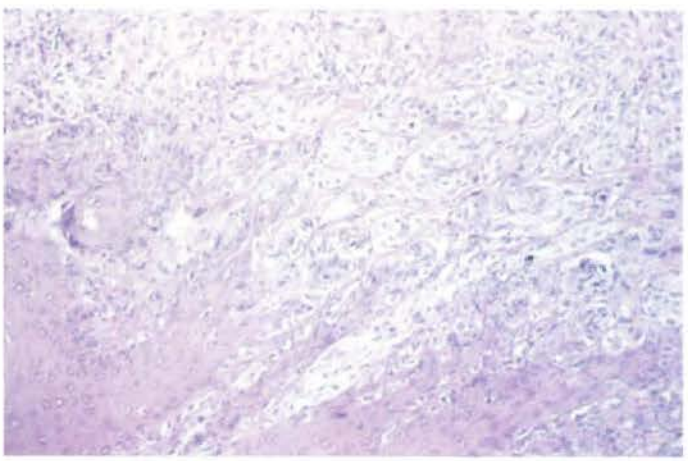

Fig. 7 C: Anatomía patológica del melanoma acral lentiginoso. Las células melanocíticas se extienden en una gran parte de la muestra, aunque no llegan al margen de resección.

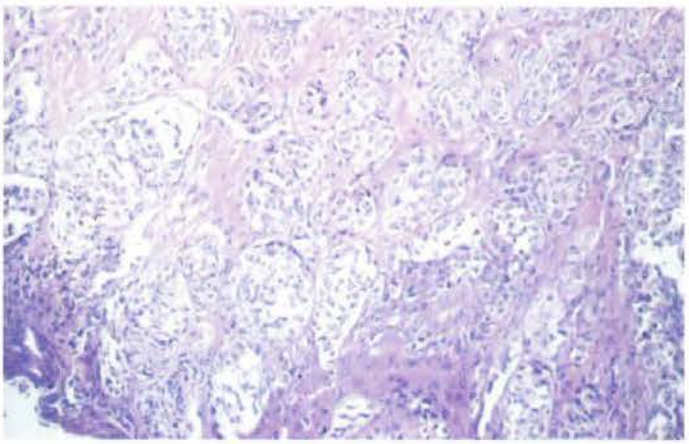

Fig. 7 D: Anatomía patológica del melanoma acral lentiginoso. Bastantes de estas células se extienden de forma individual o en nidos en todo el grosor de la epidermis, así como llegan a invadir la dermis papilar y gran parte de la dermis reticular, disponiéndose en amplios nidos sin infiltrado inflamatorio linfocitario alrededor.

9.5.: Melanoma amelanótico: Cuando las células de un melanoma van volviéndose cada vez más displásicas y peor diferenciadas pierden la capacidad de producir melanina (los melanoblastos de la unión dermoepidérmica no contienen melanina) y se forma esta forma insidiosa de melanoma, confundible con una lesión benigna pero que tiene una enorme malignidad.

10.- Tumores malignos de origen linfoide:

Tumores malignos de origen linfoide
• Micosis fungoides

CUADRO 10: Tumores malignos de origen fungoide.

10. 1.: Micosis fungoides: Derivadas de los linfoblastos T, afecta al principio a la piel y, después, a otras vísceras y órganos y a los ganglios linfáticos[22]. Su presentación clínica es variable, según el estado de progresión del tumor: al principio las lesiones se parecen a algunas dermatitis o a psoriasis, después se manifiesta como placas grandes eritematosas, violáceas o marrones y, al final son nódulos muy grandes violáceos o marronáceos. Es común (y así ha sido descrito) que en este tumor haya umbilicaciones y ulceración[23].

II. TUMORES DE PARTES BLANDAS:

1.- Tumores de origen fibroso:

Tumores de origen fibroso
• Dermatofibroma
• Fibroma
• Fibrosarcoma• Tumor de células gigantes

CUADRO 11: Esquema de los tumores (benignos y malignos) de origen fibroso.

22.- Se han descrito tres estadios: premicótico, placa y tumor. En cualquier estadio puede haber afectación metastática visceral.
23.- NORRIS D : The pathogenesis of mycosis fungoides. Clin Exp Dermatol 1981; 6: 77.

1.1.: Dermatofibroma (histiocitoma, fibrosis subepidérmica, hemangioma esclerosante)[24]: Derivado del tejido conectivo fibroso, esta tumoración se presenta en forma de pápula (o nódulo) pequeña, dura y de color amarillo-marrón. Más frecuente en la zona dorsal del pie, su etiología suele ser traumática o microtraumática.

1.2.: Fibroma: Aparece habitualmente en las capas profundas de los tejidos como un tumor circunscrito, firme y encapsulado. Histológicamente se componen de numerosas bandas de fibroblastos. Es una lesión benigna pero en algunos casos de "fibromas benignos" se han producido metástasis a distancia[25]. Una forma típica en el pie es el fibroma diente de ajo que es una pápula firme, elevada y rosácea que aparece, generalmente, en la zona proximal-lateral de la uña. Se le considera un fibroqueratoma adquirido.

1.3.: Fibrosarcoma: Similar en su aspecto (al menos en un primer estadio) al fibroma, se localiza en las plantas de los pies, diseminándose a lo largo de los tendones o fascias y con especial predilección por los nervios y los vasos sanguíneos. Metastatiza principalmente en ganglios linfáticos y en pulmón.

1.4.: Tumor de células gigantes: También denominado "tenosinovitis nodular localizada", es una lesión benigna del grupo de las consideradas como "falsos tumores". Suelen ser lesiones solitarias localizadas en las vainas tendinosas y en las articulaciones. Dentro de esta descripción se podrían incluir los gangliones (Fig. 8), aunque éstos aparecen siempre en las vainas tendinosas como consecuencia de una herniación de las mismas.

Fig. 8 : Ganglión maléolo tibial

2.- Tumores de origen muscular:

Tumores de origen muscular

- Leiomioma
- Leiomiosarcoma

CUADRO 12: Esquema de los tumores (benignos y malignos) de origen muscular.

2.1.: Leiomioma: Se han descrito cuatro tipos de este tumor: leiomioma cutáneo solitario, leiomioma cutáneo múltiple, leiomioma solitario genital y angioleiomioma solitario. La lesión solitaria se presenta como nódulos subcutáneos rojizos- marronáceos, encapsulados y de consistencia blanda[26].

2.2.: Leiomiosarcoma: Tumor maligno muy raro que se presenta en el tejido subcutáneo o en la dermis. Puede presentarse en cualquier parte del pie, aunque es más frecuente (dentro de su rareza) en el dorso, en forma de numerosos nódulos dolorosos.

3.- Tumores de origen lipocítico:

Tumores de origen lipocítico

- Lipoma
- Liposarcoma

CUADRO 13: Esquema de los tumores de origen lipocítico.

3.1.: Lipoma: derivado de los lipocitos, es un tumor benigno que puede presentarse en forma de lesión solitaria o múltiple, con una forma lobulada en el tejido subcutáneo. Suele ser una lesión pediculada y encapsulada cuyo tratamiento es quirúrgico.

3.2.: Liposarcoma: Es un tumor raro que se localiza en el tejido subcutáneo profundo o en el panículo adiposo. No se deriva de lipomas benignos preexistentes y suele asentarse en las fascias cerca de los músculos. Es localmente invasivo, aunque se considera que no produce metástasis a distancia[27].

4.- Tumores originarios de tejido nervioso:

Tumores originarios de tejido nervioso

- Neuromas
- Neurofibroma
- Neurolemmoma

CUADRO 14: Esquema de los tumores originarios del tejido nervioso.

24.- VILANOVA, J ; FLINT, A: The morphological variations of fibrous histiocytomas. J Cutan Patol 1974; 1: 155.
25.- ANDERSON, DO : Neoplasms That Involve the Skin, Soft Tissue, and Bone of the Foot, en LEVY, LA; HETHERINGTON, VJ (eds): Principles and Practice of Podiatric Medicine. New York : Churchill Livingstone, 1990, 338.
26.- FISHER W ; HELWIG E: Leyomiomas of the skin.Arch Dermatol 1963; 88: 510.
27.- RESZEL, P ; SOULE, E; COVENTRY, M : Liposarcoma of the extremities and limb girdles: a study of 222 cases.J Bone Surg (Am) 1966; 48 : 229.

4.1.: Neuromas: Numerosos autores consideran al neuroma de Morton como un "falso tumor" o como un "no tumor"[28]. Su descripción es la de una reacción fibroblástica intraneural y perineural en cuya etiopatogenia se encuentra angio- neuritis o neuro- angeítis. Su etiología suele ser traumática, iatrogénica o, como en el caso de neuroma de Morton, patomecánica. Los neuromas se han localizado en cualquier nervio (desde neuromas en nervios superficiales hasta neuromas en el nervio tibial posterior), aunque en el pie el más frecuente es el que aparece en el tercer espacio interdigital.

4.2.: Neurofibroma: Se trata de una lesión solitaria o múltiple (enfermedad de von Reckinghaussen o neurofibromatosis). Las lesiones son del color de la piel o violáceas y de aspecto pediculado. Son lesiones bien circunscritas aunque infiltran el tejido conectivo dérmico[29].

4.3.: Neurolemmoma: Por regla general se trata de una lesión solitaria que aparece en un nervio digital y se localiza en el tejido subcutáneo o intradérmico. Produce dolor y se presenta con una cápsula bien definida. Su malignización es extremadamente rara[30].

5.- Otros tumores y lesiones afines de partes blandas:

Otros tumores y lesiones afines de partes blandas	
• Quistes	- quiste epidérmico
	- quiste digital mucoso
• Cuerno cutáneo	
• Bolsa adventicia	
• Pápula piezogénica	
• Tofos gotosos	

CUADRO 15: Otros tumores y lesiones afines de partes blandas.

5.1.: Quistes: Existen diversas localizaciones y diversos tipos de quistes. De ahí que su clasificación como un tumor originario de un tejido concreto es difícil y, por tanto, que sea necesario incluirlo en el capítulo dedicado a miscelánea.

El quiste epidérmico es un nódulo movible, de consistencia firme, piel coloreada y situación subcutánea. Su etiología (como en la mayoría de los quistes) suele ser traumática (heridas punzantes, sobre todo) o iatrogénica (quistes por inclusión). A veces se rompen y el exudado origina nuevos quistes (reacción a cuerpo extraño).

El quiste digital mucoso (quiste sinovial, quiste mixoide) es una pápula rojiza, semi - traslúcida, de localización preferente en las articulaciones metatarsofalángicas de los dedos. Su etiología es degeneración mixoide del tejido conectivo.

5.2.: Cuerno cutáneo: Lesión bien circunscrita formada por una colección de queratina de forma cónica y elevada. Suele presentarse asociado a queratosis actínica, con queratosis seborréica, quiste seborréico y carcinomas (de células escamosas y de células basales).

5.3.: Bolsa adventicia: Esta lesión paratumoral se presenta en forma de nódulos de pequeño tamaño, firmes y coloreados en la piel o coloreados, que se presentan preferentemente en la zona dorso- medial del pie. La etiología es la presión crónica e intermitente del calzado.

5.4.: Pápula piezogénica: Esta lesión paratumoral se presenta como unas pápulas indoloras, blandas, compresibles y de color amarillento que se localizan alrededor del talón. Su etiología es herniación de grasa a lo largo de la fascia profunda del talón como consecuencia, generalmente, de alteraciones patomecánicas en pronación.

5.5.: Tofos gotosos: La precipitación de los uratos en las articulaciones en los pacientes afectos de hiperuricemia producen unas lesiones paratumorales denominadas tofos cuya composición es básicamente cristales de ácido úrico. El tratamiento a base de uricosúricos (alopurinol) y antiinflamatorios (sobre todo, indometacina)[31] se han revelado como eficaces en algunos casos de tofos gotosos, aunque en numerosas ocasiones, el tratamiento de elección es el quirúrgico (Figs. 9 y 10).

Fig. 9: Tofo gotoso en primera articulación metatarso-falángica.

28.- En diversas comunicaciones (algunas de las cuales se encuentran en la bibliografía de ésta) se trata sobradamente de este tema, a favor y en contra. En cualquier caso, en la introducción se ha justificado sobradamente la conveniencia de incluir en esta clasificación tanto las lesiones tumorales propiamente dichas cuanto las lesiones paratumorales.
29.- OWEN, D : Pacinian neurofibroma. Arch Pathol Lab Med 1979; 103 : 99.
30.- DAS GUPTAS, T et al: Bening solitary schwannoma (neurilemmoma). Cacer 1969; 24: 335.
31.- LEPPARD, B ; ASHTON, R : Tto en Dermatología. Oxford: Radcliffe Medical Press, 1994, 77.

Fig. 10: Tofo gotoso en quinta articulación metatarso- falángica.

CIRUGIA DE ALGUNOS TUMORES SUPERFICIALES Y DE PARTES BLANDAS DEL PIE:

La cirugía de los tumores superficiales y de las partes blandas del pie ha sido descrita en numerosas comunicaciones, algunas de las cuales son citadas en la bibliografía de esta monografía. A continuación se presentan unos casos concretos con la pretensión de dotar de un soporte iconográfico a esta comunicación que resulte de utilidad, especialmente para aquellos profesionales de la podología que se introducen por primera vez en la práctica quirúrgica.

1.- Cirugía de la verruga vulgar:

En algunas ocasiones es preciso efectuar un tratamiento quirúrgico de las verrugas vulgares y de los papilomas plantares. Las causas que hacen recomendable el tratamiento quirúrgico de estas lesiones son, fundamentalmente, la sospecha de que pueda existir alguna otra lesión, además de la verruga, y/o el fracaso de otros tratamientos menos cruentos (la sospecha de una tumoración maligna, pese a un aspecto papilomatoso, y las yatrogenias provocadas por intervenciones anteriores son causa frecuente de intervención de verrugas). A continuación se presenta un caso de una verruga vulgar en el pulpejo del quinto dedo.

Fig. 11: Cirugía de la verruga vulgar: Se realiza una doble incisión elíptica abarcando toda la lesión.

Fig. 12: Cirugía de la verruga vulgar: Se extirpa la totalidad de la lesión, en profundidad, hasta alcanzar tejido adiposo.

Fig. 13: Cirugía de la verruga vulgar: Sutura.

Fig. 14: Cirugía de la verruga vulgar: Pieza extraída. Obsérvese la forma cónica del infiltrado.

2.- Cirugía de un quiste reactivo en talón:

En numerosas ocasiones pueden surgir procesos tumorales o paratumorales en zonas cicatriciales y/o por efecto de alteraciones óseas u osteoarticulares. En el caso que se presenta a continuación, un arrancamiento de periostio en la tuberosidad posterior del calcáneo, en la zona dorso- plantar, provocó una cicatriz dolorosa, al principio, y una tumoración de tipo fibrótico después. El trata-

miento quirúrgico consistió en eliminar la piel afectada tanto por el papiloma como por el quiste reactivo y por una limpieza de la exóstosis en el calcáneo.

Fig. 15: Quiste reactivo en talón: Aspecto de la lesión epidérmica.

Fig. 16: Quiste reactivo en talón: Doble incisión elíptica.

Fig. 17: Quiste reactivo en talón: Triángulos de relajación.

Fig. 18: Quiste reactivo en talón: Extirpación de la tumoración.

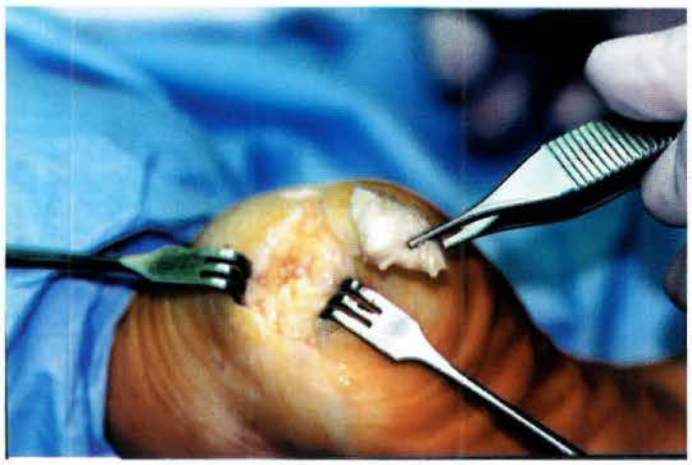

Figura 19: Quiste reactivo en talón: Pieza extraída.

Figura 20: Quiste reactivo en talón: Exposición de la exóstosis en calcáneo.

Fig. 21: Quiste reactivo en talón: Fresado de la exóstosis.

Fig. 22: Quiste reactivo en talón: Sutura del plano profundo.

Fig. 23: Quiste reactivo en talón: Sutura de la piel.

Fig. 24: Quiste reactivo en talón: Radiografía postoperatoria que demuestra la completa eliminación de la exóstosis.

3.- Quiste reactivo en primer radio:

Existen tumoraciones que no pueden ser clasificadas exactamente en una entidad neoplásica o paratumoral definida. En el caso que se presenta a continuación se trata de una tumoración inespecífica (clasificada como "quiste reactivo") y cuyos diagnóstico anatomopatológico e impresión diagnóstica, respectivamente, fueron los siguientes:

- *Las secciones estudiadas corresponden a una estructura quística formada por un tejido fibroso que muestra un revestimiento de tipo sinovial destacando la presencia de algunas zonas de una reacción a células gigantes a cuerpo extraño en relación con cristales de colesterol que aparecen también entremezclados con macrófagos espumosos o bien de tipo Touton o bien en forma de células mononucleadas.*
- *Desde el punto de vista microscópico la lesión parece corresponder a un quiste de tipo reactivo que puede ser de tipo ganglión ya que no muestra revestimiento sinovial alguno o bien en relación con un traumatismo muy evolucionado, infiltraciones con anestésicos o antiinflamatorios locales o intervenciones previas. Tampoco se puede descartar de forma concluyente una bursitis aunque este lugar es raro y además las bursas se suelen observar con un revestimiento sinovial que en este caso concreto objeto de estudio no se observa.*

En cualquier caso, el dolor continuado que manifestaba el paciente bajo la cabeza del primer metatarsiano y que se irradiaba a toda la zona medial- plantar del pie afecto y la incapacidad de solventar estos dolores con procedimientos conservadores, además de la conveniencia de un estudio anatomopatológico de una lesión desconocida, sugirieron la conveniencia de practicar intervención quirúrgica que, resumidamente se reproduce paso a paso.

Fig. 25: Quiste reactivo en primer radio: Incisión y disección del quiste.

Fig. 26: Quiste reactivo en primer radio: Extirpación del quiste: Obsérvese una pequeña zona pediculada proximal.

Fig. 27: Quiste reactivo en primer radio: Quiste extirpado.

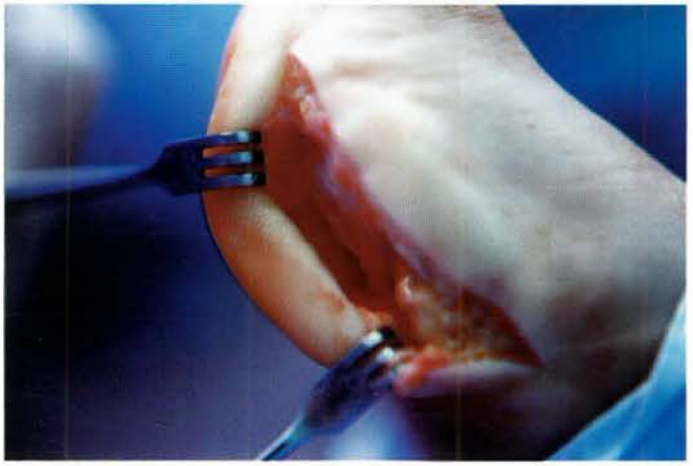

Figura 28: Quiste reactivo en primer radio: Oquedad post- extirpación. Obsérvese que no ha afectado ni a la fascia ni a la cápsula.

Figura 29: Quiste reactivo en primer radio: Sutura de plano profundo.

Figura 30: Quiste reactivo en primer radio: Sutura subcuticular.

Fig. 31: Quiste reactivo en primer radio: Sutura de piel.

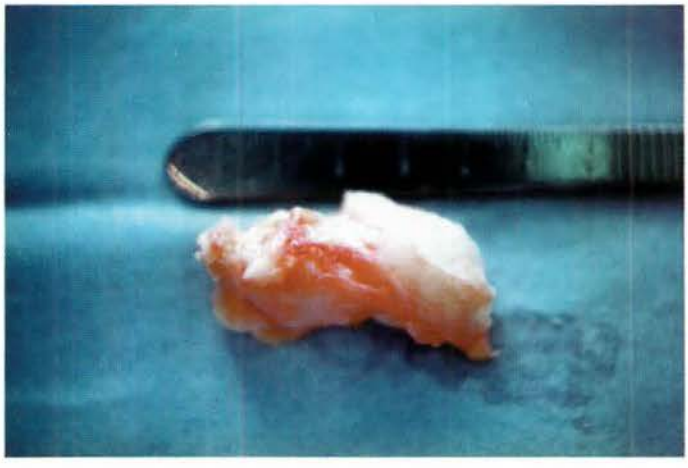

Fig. 32: Quiste reactivo en primer radio: Pieza extraída, lista para su envío a anatomía patológica.

4.- Neuromas:

Por definición, neuroma es un tumor que aparece en cualquier nervio. En el pie los neuromas son extraordinariamente frecuentes, de tal modo que se dan casos de neuromas en cualquiera de los espacios interdigitales, en cualquiera de los nervios superficiales, en el nervio plantar medial e incluso en el plantar lateral (Figs. 33 y 33 Bis). También se han descrito neuromas en el nervio tibial posterior, a nivel del maléolo tibial (Figs. 34 y 35).

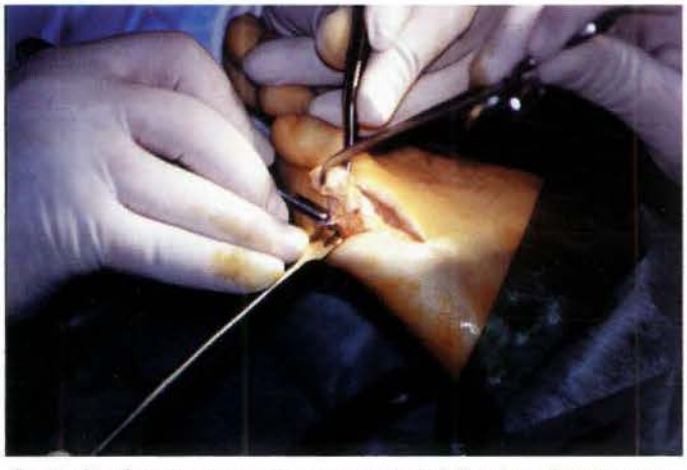

Fig. 33: Cirugía en la que se extirpa un neuroma bajo la cabeza del quinto metatarsiano. El nervio afecto era la rama más lateral del nervio plantar lateral.

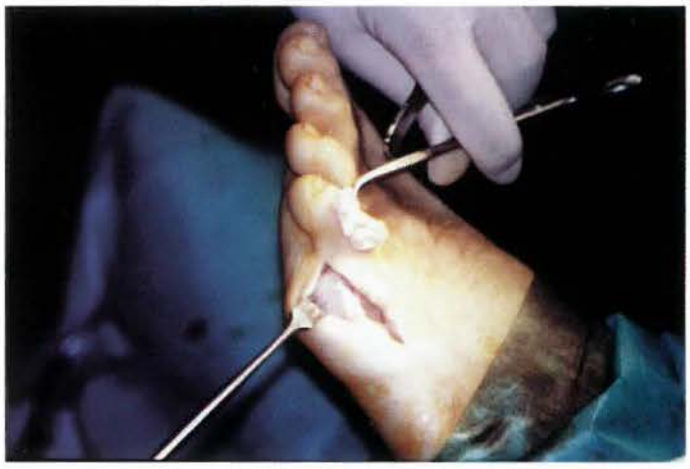

Fig. 33 Bis: Neuroma extraído bajo la cabeza del quinto metatarsiano. Obsérvese el tamaño, desproporcionadamente grande para el lugar del que se extrajo.

Fig. 34: Cirugía de extirpación de un neurofibroma en el nervio tibial posterior. Su descripción anatomopatológica indicó que las secciones estudiadas se correspondían con un tejido fibroso en cuyo seno se observa una lesión de márgenes imprecisos constituida por una proliferación de elementos nerviosos en forma de fascículos entremezclados con tejido fibroso; las células, en general, aparecían con un núcleo alargado hipercromático y ondulado y se acompañaban de una proporción de tejido fibroso y de colágeno variable de unas zonas a otras.

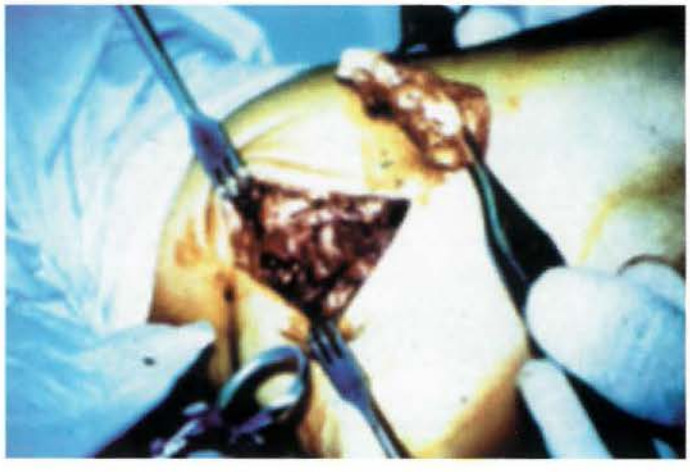

Fig. 35: Neurofibroma en el nervio tibial posterior una vez extirpado.

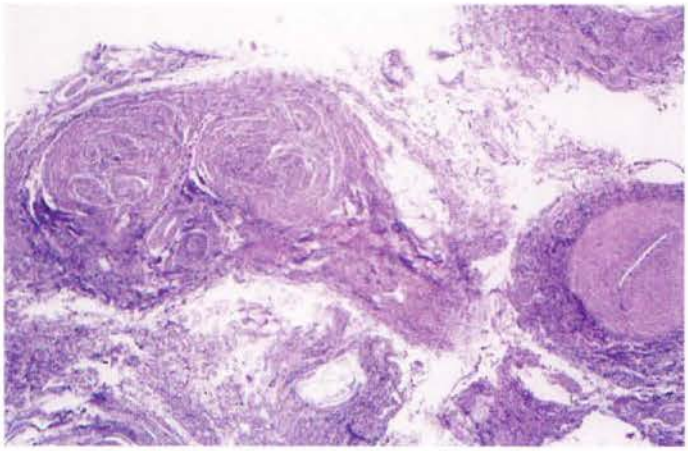

Fig. 36: Corte histológico de un neuroma en la zona lateral plantar del quinto metatarsiano. Estructura correspondiente a tejido fibroadiposo en cuyo seno existe una zona caracterizada por una proliferación de tejido fibroso con pequeñas luces vasculares en donde se observan tractos nerviosos englobados, dispuestos de manera desordenada y cuyas fibras muestran un aspecto hipertrófico.

4.1.: Neuroma de Morton:

El neuroma de Morton es una patología tumoral sobradamente conocida que se presenta en el tercer espacio interdigital[32], aunque su aparición en cualquier otro espacio (especialmente el segundo y el cuarto) es posible. A continuación se presenta una secuencia quirúrgica de un neuroma en el tercer espacio.

Fig. 37: Neuroma de Morton: Incisión.

Fig. 38: Neuroma de Morton: Disección.

Fig. 39: Neuroma de Morton: Disección del nervio digital.

Fig. 40: Neuroma de Morton: Aspecto de la tumoración una vez extirpadas las ramas digitales. A continuación se procederá a la neurotomía proximal de la rama común.

Fig. 41: Neuroma de Morton: Sutura por planos.

32.- Con mucha frecuencia la descripción del neuroma de Morton entre las cabezas de los metatarsianos tercero y cuarto, sin indicar la afectación neurológica de los correspondientes dedos, puede dar lugar a confusión y problemas quirúrgicos a los cirujanos noveles. Se recomienda, por tanto, tener en cuenta el concepto clásico de "dedo de Morton" y tratar de localizar el neuroma en su localización habitual, es decir, distalmente entre las bases de las falanges proximales de los dedos tercero y cuarto, ligeramente prolapsado por delante del ligamento transverso intermetatarsiano.

Fig. 42: Neuroma de Morton: Aspecto una vez realizadas las suturas internas.

Fig. 43: Neuroma de Morton: Sutura de la piel. Obsérvese la sutura en el espacio interdigital.

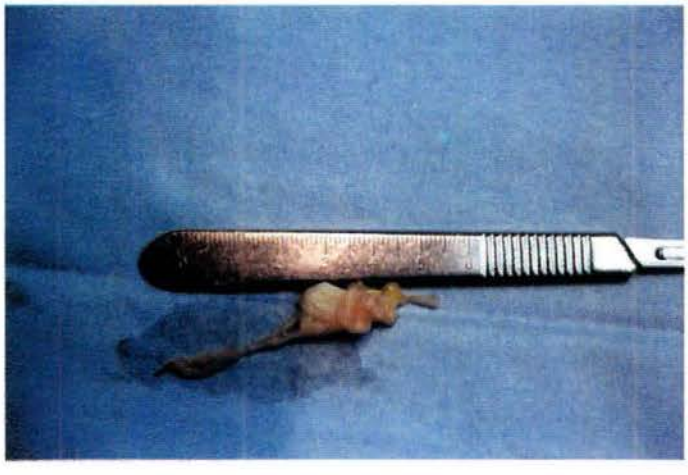

Fig. 44: Neuroma de Morton: Pieza extraída.

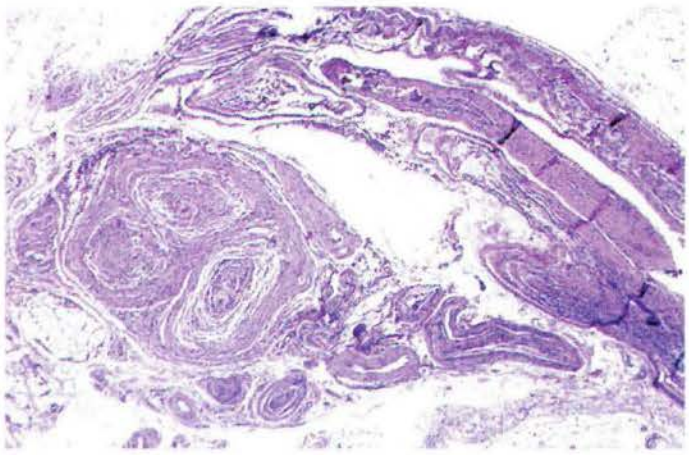

Fig. 45: Neuroma de Morton. Proliferación de nervios distorsionados con extensa fibrosis perineural (HE x 40).

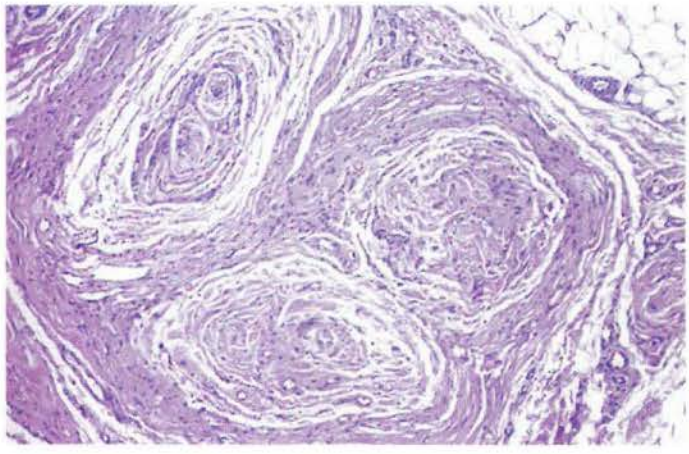

Fig. 46: Neuroma de Morton. Nervios hipertróficos con marcada fibrosis concéntrica perineural (HE x 200).

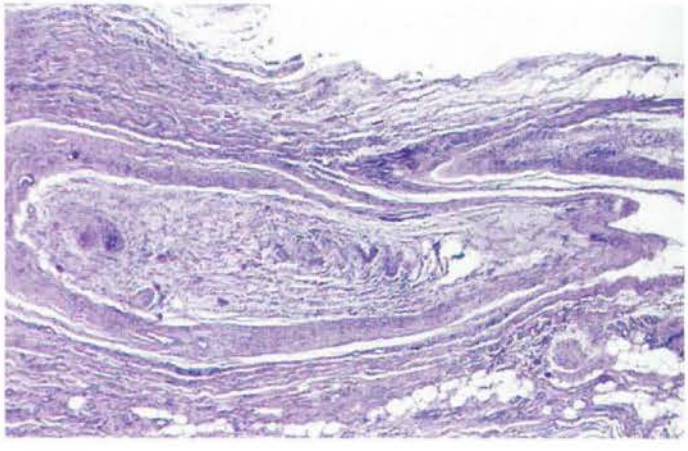

Fig. 47: Neuroma de Morton. Nervio marcadamente distorsionado con engrosamiento fibroso del perineuro (HE x 100).

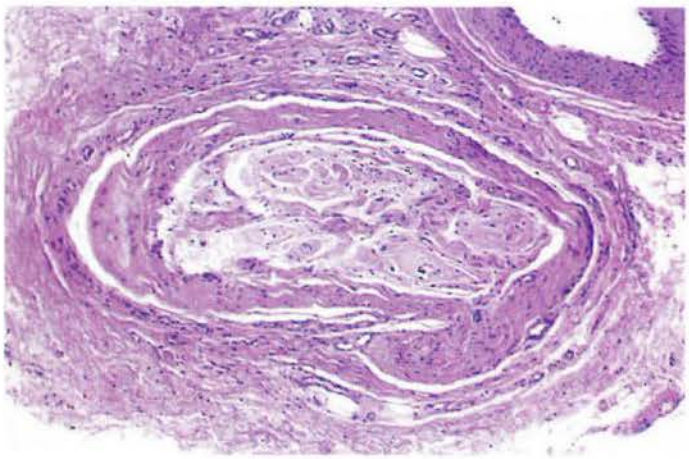

Fig. 48: Neuroma de Morton. Fibra nerviosa con fibrosis perineural concéntrica. Arteriola de pared engrosada en esquina superior derecha (HE x 200).

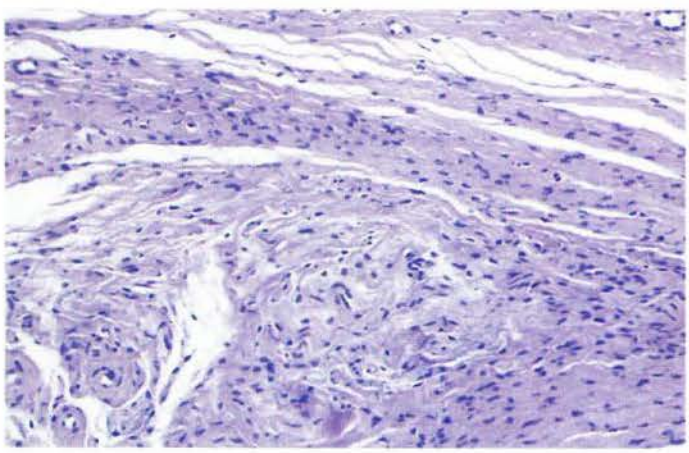

Fig. 49: Neuroma de Morton. Detalle del nervio hipertrófico con el perineuro engrosado (HE x 400).

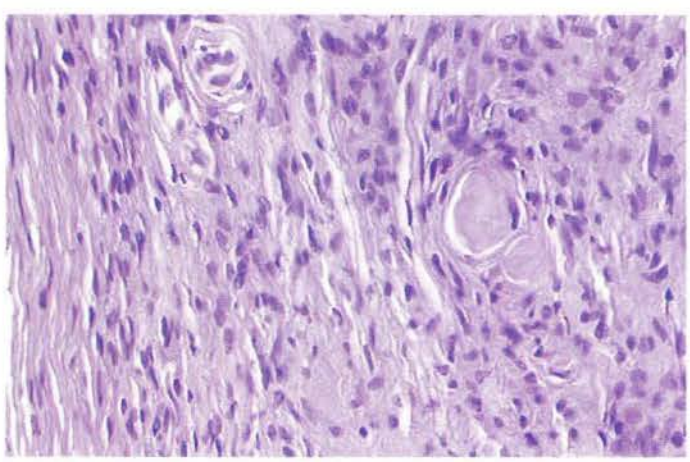

Fig. 50: Neuroma de Morton. Nódulo colagenoso intraneural (HE x 400).

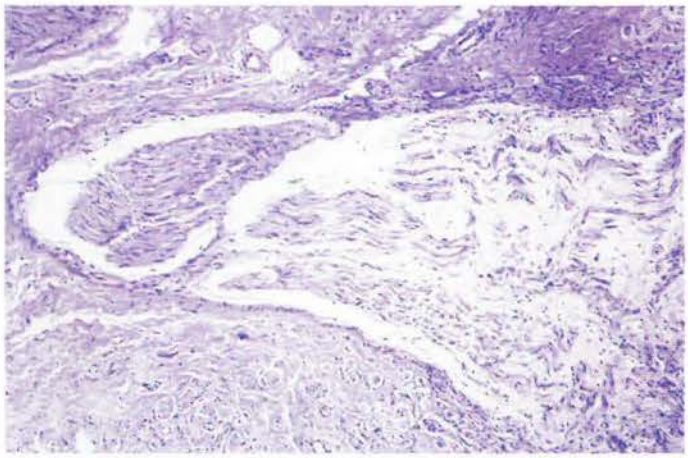

Fig. 51: Neuroma de Morton. Nervio con degeneración mucinosa, indicativa de lesión inicial (HE x 100).

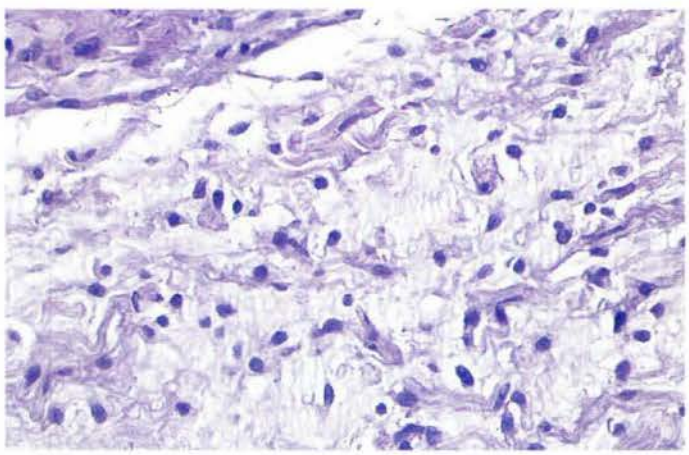

Fig. 52: Neuroma de Morton. Detalle de la acumulación endoneural de mucina que se dispone separando las neuritas (HE x 400).

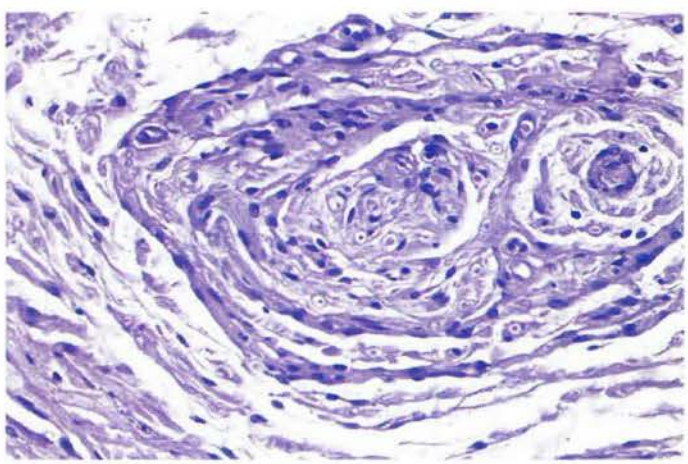

Fig. 53: Neuroma de Morton. Corte transversal de nervio en el que se conservan y visualizan bien algunas neuritas (HE x 400).

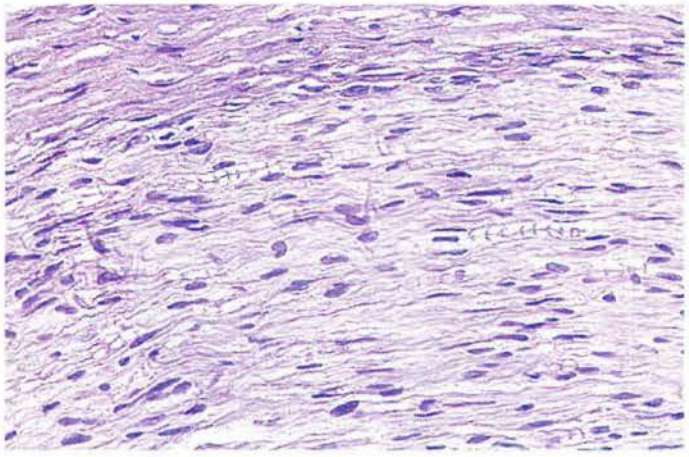

Fig. 54: Neuroma de Morton. Corte longitudinal de nervio en el que se visualizan bien algunas vainas de células de Sxhwann y los estrechamientos o nudos de Ranvier (en forma típica de "espina de pescado") (HE x 400).

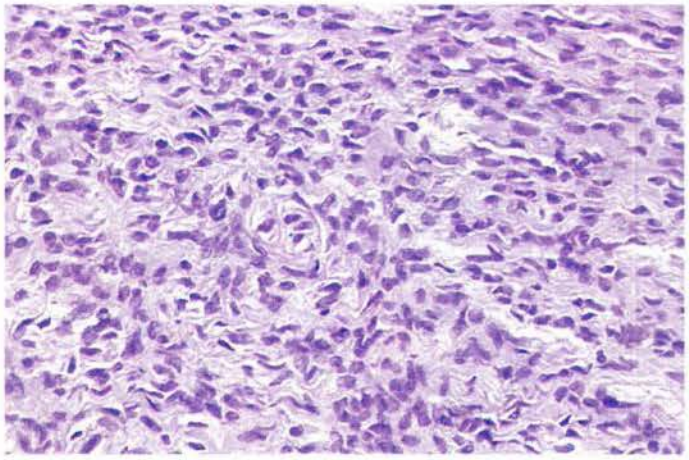

Fig. 55: Neuroma de Morton. Detalle de un nervio engrosado con importante proliferación fibroblástica endoneural que le proporciona un aspecto desorganizado e hipercelular (HE x 400).

4.2.: Neuroma de Joplin:

En su origen, de acuerdo con la descripción del propio JOPLIN, este neuroma se definiría como la fibrosis perineural del nervio digital que discurre a lo largo de la porción plantar- medial de la cabeza del primer metatarsiano. Sin embargo, de un tiempo a esta parte, se denomina neuroma de Joplin a cualquier neuroma que aparece en cualquiera de las cuatro ramas nerviosas del primer dedo y del primer metatarsiano en su porción distal. Su etiología es traumática o patomecánica (primer metatarsiano excesivamente plantarflexionado o mala posición de los sesamoideos). En el caso que se presenta a continuación, una fractura del sesamoideo lateral con una consolidación fibrótica de la misma ocasionó un neuroma de Joplin que hubo de ser extirpado en el mismo acto quirúrgico que el sesamoideo.

Fig. 56: Neuroma de Joplin y sesamoidectomía lateral. Radiografía pre-operatoria que muestra la fractura y necrosis avascular del sesamoideo lateral.

Fig. 57: Neuroma de Joplin y sesamoidectomía lateral. Incisión plantar en forma de "S" invertida, levemente sinuosa.

Fig. 58: Neuroma de Joplin y sesamoidectomía lateral. Disección y exposición del neuroma.

Fig. 59: Neuroma de Joplin y sesamoidectomía lateral. Aspecto de la tumoración (zona blanquecina central).

Fig. 60: Neuroma de Joplin y sesamoidectomía lateral. Disección y extirpación del neuroma.

Figura 61: Neuroma de Joplin y sesamoidectomía lateral. Detalle de la extirpación del neuroma.

Figura 62: Neuroma de Joplin y sesamoidectomía lateral. Oquedad que resulta de la extirpación de la lesión tumoral.

Figura 63: Neuroma de Joplin y sesamoidectomía lateral. Pinzamiento del sesamoideo y liberación de su aparato ligamentoso.

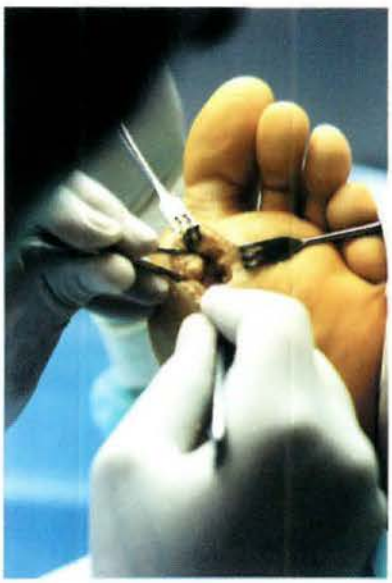

Figura 64: Neuroma de Joplin y sesamoidectomía lateral. Extracción del sesamoideo.

Figura 65: Neuroma de Joplin y sesamoidectomía lateral. Extracción del sesamoideo y oquedad resultante.

Figura 66: Neuroma de Joplin y sesamoidectomía lateral. Aspecto dorsal del sesamoideo extirpado. Obsérvese la unión fibrosa de la fractura la proliferación ósea en sus bordes distal y proximal y la pérdida de cartílago articular.

Figura 67: Neuroma de Joplin y sesamoidectomía lateral. Aspecto plantar del sesamoideo extirpado. Obsérvese la forma irregular y el tejido fibrótico adherido.

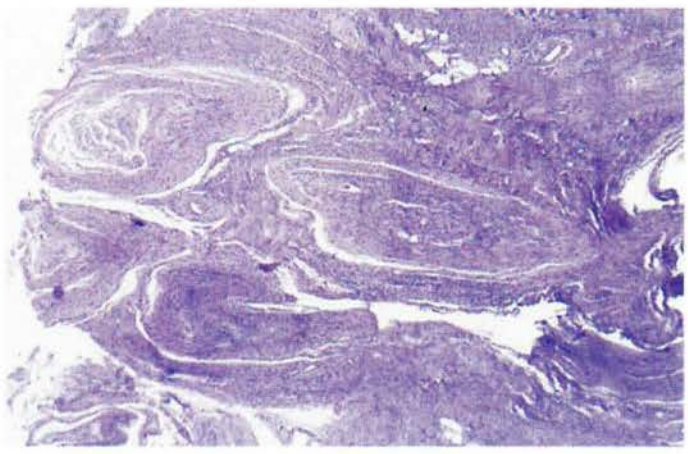

Figura 68: Neuroma de Joplin. Proliferación de tractos nerviosos engrosados y distorsionados con marcada fibrosis del epineuro (HE x 40).

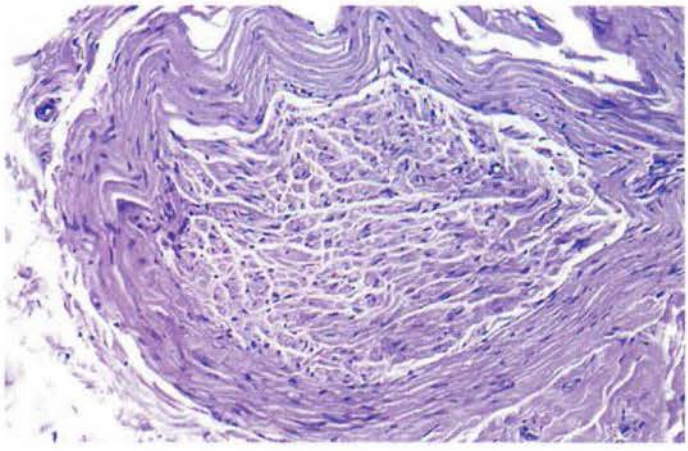

Figura 69: Neuroma de Joplin. Fibra hipertrófica con engrosamiento fibroso concéntrico del perineuro (HE x 200).

5.- Gangliones: Los gangliones o quistes sinoviales son lesiones paratumorales que, con mucha frecuencia, desaparecen espontáneamente o con procedimientos paliativos. Sin embargo, cuando los procedimientos paliativos o incruentos fracasan es preciso recurrir a la cirugía, cuyos resultados no siempre son seguros, incluso extirpándolos en su totalidad[33].

5.1.: Ganglión en tercer espacio: Se presenta un caso de un quiste sinovial en una localización poco frecuente, el tercer espacio interdigital, que provocaba dolores a la deambulación, en estática e incluso en reposo, por desecuación contenido /continente.

33.- La causa del fracaso quirúrgico, incluso con una extirpación en su totalidad, vendría dada por no reparar la causa etiológica, es decir, por no reparar la herniación de la vaina tendinosa, causante de la extravasación de mucina, origen del ganglión. Con mucha frecuencia la causa patomecánica de la hernia tendinosa y, consiguientemente, del ganglión, está muy lejos del lugar donde se produce esta lesión paratumoral por lo que un adecuado tratamiento ortopodológico y/o rehabilitador pueden ser determinantes a la hora de evitar recidivas postquirúrgicas.

Figura 70: Ganglión en tercer espacio. Aspecto externo de la lesión.

Figura 71: Ganglión en tercer espacio. Incisión.

Figura 72: Ganglión en tercer espacio. Disección con instrumentos romos. Una disección cortante puede provocar la ruptura del ganglión y dificultar el acto quirúrgico.

Figura 73: Ganglión en tercer espacio. Detalle de la lesión una vez realizada la disección superficial.

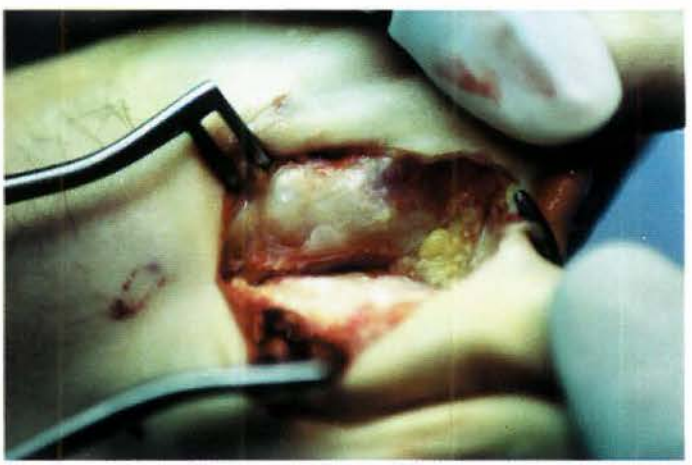

Figura 74: Ganglión en tercer espacio. Detalle de la disección distal.

Figura 75: Ganglión en tercer espacio. Detalle de la disección medial.

Figura 76: Ganglión en tercer espacio. Detalle de la disección proximal.

Figura 77: Ganglión en tercer espacio. Sutura por planos.

Figura 78: Ganglión en tercer espacio. Sutura de la piel.

Figura 79: Ganglión en tercer espacio. Pieza extraída.

Figura 80: Quiste sinovial (ganglión). Pared del quiste de contorno irregular (HE x 40).

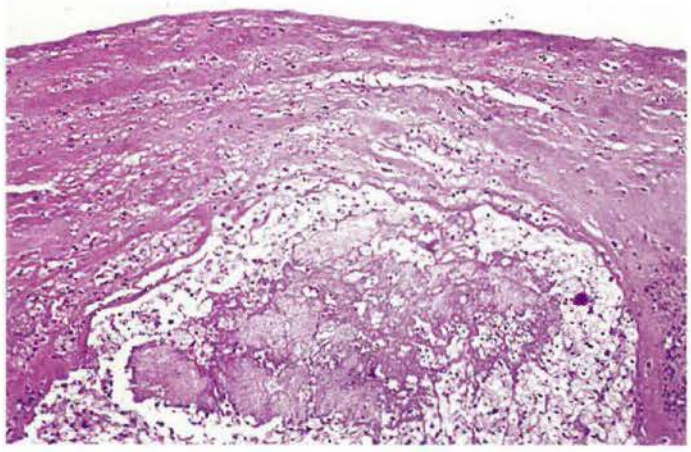

Figura 81: Quiste sinovial (ganglión). Foco de degeneración mixoide de tejido conectivo de la pared del ganglión con acúmulos de histiocitos y reblandecimiento quístico (HE x 200).

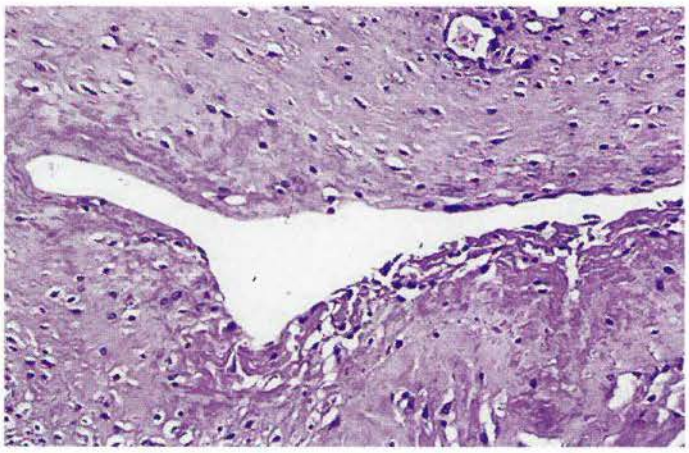

Figura 82: Quiste sinovial (ganglión). Pared del quiste con zonas sin revestimiento y otras en que se conserva el revestimiento sinovial (HE x 200).

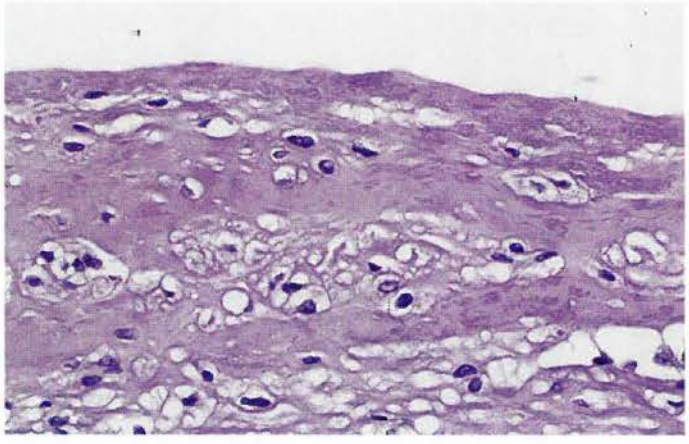

Figura 83: Quiste sinovial (ganglión). Zona de pared de ganglión en que ha desaparecido el revestimiento sinovial, existiendo en el espesor de la pared algunos histiocitos (HE x 400).

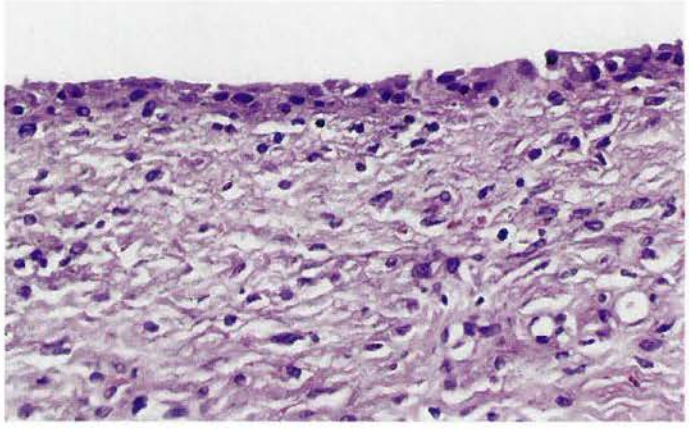

Figura 84: Quiste sinovial (ganglión). Área de la pared de quiste sinovial en que se conserva el revestimiento sinovial constituido por células aplanadas (HE x 400).

5.2.: Ganglión en mediopie:

La localización más habitual de los gangliones en el pie es la zona cuboideo- metatarsiana, generalmente, por herniación de una de las vainas tendinosas del tendón del músculo peroneo lateral corto y/o peroneo lateral largo. También es frecuente encontrar estos quistes sinoviales en las articulaciones cuneo- metatarsianas. El tratamiento quirúrgico, necesario en muchas ocasiones, por problemas de compresión neurológica o roces con el calzado, no es seguro, incluso extirpando la lesión en su totalidad y realizando una adecuada reparación de la vaina tendinosa. El problema patomecánico, muchas veces alejado de la zona en la que se manifiesta el quiste, debe ser resuelto si se quiere obtener un buen resultado del procedimiento quirúrgico. A continuación se presenta un caso de ganglión en la zona media- lateral del pie que había sido intervenido en tres ocasiones anteriores.

Figura 85: Ganglión en mediopié. La incisión en la piel, incluso hecha de un modo superficial, provoca la ruptura del ganglión y el derrame de su contenido.

Figura 86: Ganglión en mediopié. Disección meticulosa del ganglión, tratando de mantener su integridad. En la figura se aprecia la disección de planos superficiales.

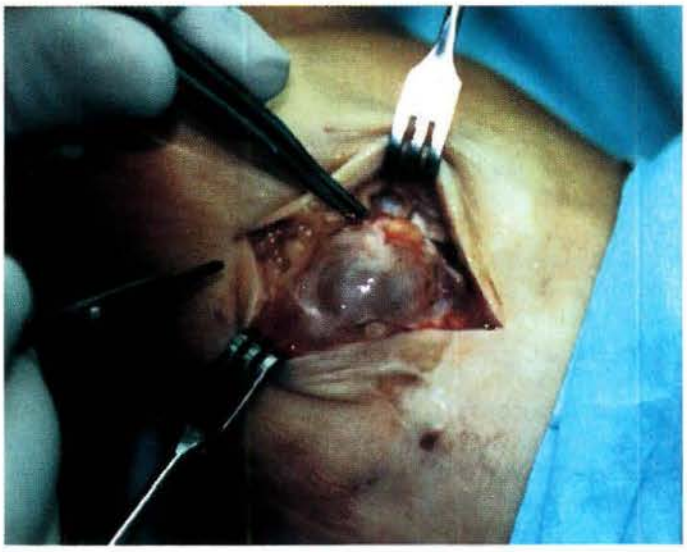

Figura 87: Ganglión en mediopié. Disección de planos profundos.

Figura 88: Ganglión en mediopié. Exposición del ganglión, listo para ser extirpado en su totalidad.

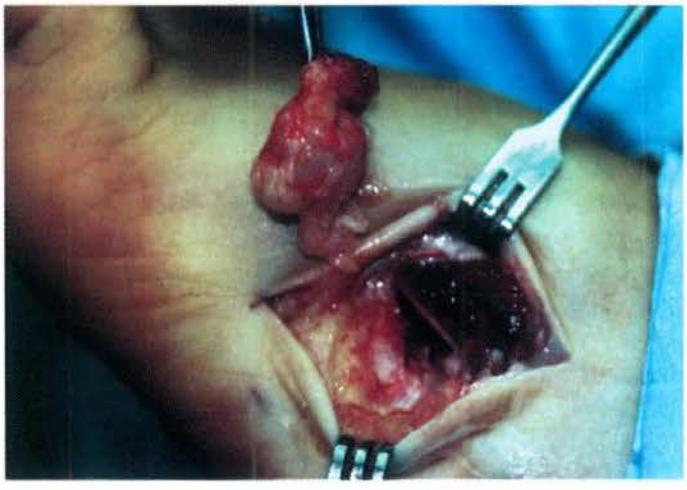

Figura 89: Ganglión en mediopié. El ganglión ha sido extirpado. Obsérvese el pedículo inferior de la cápsula que lo envuelve.

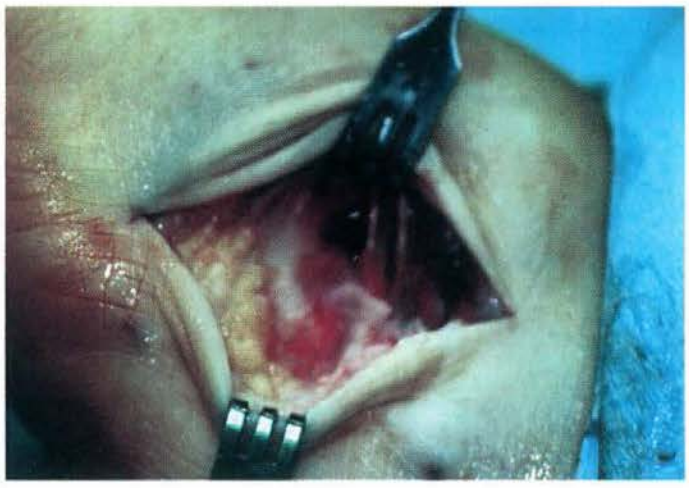

Figura 90: Ganglión en mediopié. Detalle de la oquedad resultante de la extirpación.

Figura 91: Ganglión en mediopié. Sutura de planos profundos.

Figura 92: Ganglión en mediopié. Sutura subcuticular.

Figura 93: Ganglión en mediopié. Aspecto del cierre completo de la herida, después de la sutura subcuticular.

Figura 94: Ganglión en mediopié. Aspecto de la tumoración extraída.

Figura 95: Ganglión en mediopié. Detalle de la tumoración extraída.

CONCLUSION: ACTITUD DEL PODOLOGO ANTE LOS TUMORES EN EL PIE

La responsabilidad del podólogo, en tanto que profesional dedicado a la prevención, diagnóstico, tratamiento y rehabilitación de las afecciones y deformidades de los pies, ante la patología tumoral de estos órganos es absoluta. El ejercicio responsable de la profesión de podólogo exige el cumplimiento de una serie de normas básicas que pueden resumirse en las siguientes:

1.- Ante una lesión de naturaleza y evolución desconocidas, **no diagnosticarla nunca como benigna**[34].

2.- Sospechar **siempre** de una lesión que se extiende, que tiende a volverse nodular o a ulcerarse y que se resiste a un tratamiento antiséptico /antibiótico durante más de quince días.

3.- En caso de no extirpar una lesión sospechosa, **remitir el paciente al oncólogo inmediatamente.**

4.- En caso de resección quirúrgica de una lesión:

4.1.: Realizar una resección amplia, **abarcando toda la lesión.**

4.2.: **Remitir la muestra** al anatomopatólogo.

Características generales de los tumores

1.- Tumores benignos:

- Evolución nula o muy lenta.
- Crecimiento local, en su caso. Muchas veces no crecen.
- Algunos tumores benignos pueden transformarse en malignos.

2.- Tumores malignos:

- Evolución rápida, aunque algunos pueden estar "latentes" durante años.
- Crecimiento local y metástasis a distancia.
- Formas "insidiosas" (melanoma amelanótico).

Etiología de los tumores malignos. Algunas actuaciones para la prevención de los cánceres en la piel

El cáncer es una neoplasia caracterizada por el crecimiento incontrolado de células anaplásicas que tienden a invadir el tejido vecino y a metastatizar a distancia. Una correcta labor de prevención evitará la aparición o el agravamiento de los cánceres más habituales en la piel de los pies, los melanomas; esta labor será concreta para cada uno de los factores etiológicos de estos tumores malignos que, resumidamente, pueden concretarse en seis:

1.- Exposición solar: Una exposición exagerada al sol (muy especialmente en la juventud) y a las radiaciones artificiales (UV-A; UV-B) es el primer factor etiológico de aparición de los melanomas o de transformación de lesiones pigmentarias benignas en melanomas.

34.- Recordar que hay tumores que tienen formas de presentación diversas según su estado de evolución. Recordar igualmente las formas insidiosas de presentación de algunos tumores, por ejemplo los melanomas amelanóticos.

Actuación: Evitar exposiciones prolongadas al sol. Utilización de filtros solares apropiados (según el tipo de piel).

2.- Sensibilidad individual a la luz: La piel clara sensible a la luz es un factor de riesgo.

Actuación: Como en el caso de la exposición al sol, las personas susceptibles (piel muy clara) deberán evitar exposiciones a luces potentes y utilizar filtros protectores.

3.- Estado individual del sistema pigmentario: Un sistema pigmentario inestable, con numerosos nevus (especialmente si son de tipo atípico o displásico) o con lesiones de léntigo solar o queratosis actínica tienen una especial predisposición a padecer melanomas. Recordar que el 64% de los melanomas aparecen en una lesión pigmentaria previamente existente.

Actuación: Es fundamental hacer una labor preventiva, consistente en informar al paciente que, además de las medidas ya citadas de fotoprotección, se haga vigilar cualquier cambio en el aspecto de sus pigmentaciones. En el caso de los pies es muy importante remarcar la necesidad de hacerse revisar las zonas de peor acceso (planta de los pies y talones).

4.- Radiaciones ionizantes: El tratamiento de papilomas con radioterapia[35] es causa de transformación de lesiones benignas en lesiones cancerosas, concretamente carcinomas de células basales y carcinomas de células escamosas. No se ha demostrado, sin embargo, que estas radiaciones sean consecuencia directa de la aparición de melanomas.

Actuación: Utilización racional de los equipos de rayos X, evitando exploraciones innecesarias. Tratamiento de los papilomas con otros métodos que no incluyan la radioterapia.

5.- Defensa antitumoral individual: Las situaciones individuales que determinan inmunodeficiencias se consideran factores de riesgo.

Actuación: Ante un paciente inmunodeprimido o inmunodeficiente, advertir de que debe extremar las medidas de protección y de control de la piel y de las lesiones pigmentarias previamente existentes.

6.- Predisposición genética: Los antecedentes familiares de lesiones cancerosas en la piel son un factor de riesgo.

Actuación: Ante una lesión pigmentaria, el profesional deberá hacer una anamnesis que incluya la historia o antecedentes familiares de lesiones similares, haciendo especial hincapié en las lesiones cancerosas en la piel.

Como quiera que los tumores más graves en el pie son los melanomas, a continuación se propone una regla mnemotécnica para la identificación de los mismos.

Una regla mnemotécnica para la identificación de las lesiones malignas de origen melanocítico (melanomas):

Friedman et al[36] describieron un método de identificación de las lesiones tumorales de origen melánico que se basa en el análisis de cuatro características de dichas lesiones: Asimetría, Bordes irregulares, Color heterogéneo, Diámetro de 6 o más mm. Por su parte, HAZEN et al[37] afirman que en la práctica clínica se encuentran melanomas que presentan pocas o ninguna de las cuatro características citadas anteriormente y proponen una quinta y una sexta características: la Evolución y la "Morfología llamativa"[38]. De este modo, queda configurada una regla mnemotécnica para la identificación de las lesiones tumorales malignas de origen melanocítico (melanomas):

1.- A: Asimetría.

2.- B: Bordes irregulares.

3.- C: Color heterogéneo.

4.- D: Diámetro de 6 o más milímetros.

5.- E: Evolución.

6.- F: Morfología llamativa o extraña (funny).

Con qué otras patologías (tumorales y no tumorales) se debe establecer un diagnóstico diferencial con el melanoma:

Se han establecido diversas clasificaciones para el diagnóstico diferencial de otras lesiones con el melanoma. A continuación se expone una de ellas, elaborada en base al tipo de lesión .

1.- Lesiones melanocíticas:

- Léntigo simple
- Nevus melanocítico adquirido
- Nevus melanocítico displásico
- Nevus melanocítico congénito
- Nevus azul
- Nevus de Spitz pigmentado
- Nevus recidivado
- Nevus melanocíticos irradiados con UVA

2.- Lesiones melanóticas:

- Léntigo solar
- Queratosis seborréica
- Carcinoma de células basales pigmentado
- Enfermedad de Bowen pigmentada
- Acantoma de células gigantes
- Melanoniquia

35.- Hay que prestar una especial atención a los cambios de aspecto de las dermatitis crónicas producidas por radiación (muy frecuente hace algún tiempo en los tratamientos de los papilomas) porque pueden transformarse en carcinomas de células basales y en carcinomas de células escamosas.

36.- FRIEDMAN RJ; SILVERMAN, M; KOPF, AW: The continued importance of early detection of malignant melanoma. CA, 41: 201- 226, 1991.

37.- HAZEN, BP; BHATIA, AC; ZAIM, T; BRODELL, RT: El diagnóstico precoz del melanoma maligno: Desarrollo de los criterios ABCD para mejorar la sensibilidad diagnóstica. Dermatology Online Journal 5(2): 3, 1999.

38.- Los autores toman la letra F de la palabra inglesa "funny", traducida aqui como "extraño".

39.- Una excelente clasificación atendiendo a los diferentes tipos de melanomas ha sido propuesta por GONZÁLEZ HERRERO, J: Op. cit., pág. 421. Otra, que relaciona las lesiones hiperqueratósicas que se asocian local o sistémicamente a tumores malignos, es la propuesta por POTTER, GK y WARD, KA : Op. cit. : 1140 - 1142.

3.- Lesiones vasculares y hemorrágicas:

- Hemangioma
- Granuloma piogénico
- Sarcoma de Kaposi
- Dermatofibroma
- Quiste inflamado (ulcerado /hemorrágico)
- Hematomas (sobre todo subungueal)

4.- Infecciones:

- Tinea nigra
- Micetoma
- Verruga plantar
- Infecciones subungueales[40]

5.- Tumores anexiales:

- Poroma ecrino pigmentado
- Pseudocromohidrosis plantar
- Triquilemoma

La necesaria coordinación entre anatomopatólogos, oncólogos y podólogos posibilitará unos diagnóstico y tratamiento precoces de los tumores en el pie. Un conocimiento macroscópico de éstos y seguir las recomendaciones citadas en esta comunicación y en otras citadas en el apartado de "referencias bibliográficas" pueden ser de gran utilidad para conseguir el fin último que es velar por la salud de nuestros pacientes.

AGRADECIMIENTOS

Al Dr. J. J. Vera Álvarez, especialista en anatomía patológica y citología, por su inestimable colaboración en los estudios anatomopatológicos y citológicos de los tumores presentados en esta comunicación. A los podólogos M. J. Berges Manfredi, J. Gallart Ortega, D. González López, M. Moreno de Castro y J. M. Suárez Méndez, por su colaboración en las intervenciones quirúrgicas y en la preparación de la iconografía de esta comunicación.

BIBLIOGRAFIA

1.- **AIRD, I; JOHNSON, HD; LENNOX, B:** *Epithelioma cuniculatum. A variety of squamouos carcinoma peculiar to the foot.* Br J Surg 1954; 42: 245 - 250.

2.- **ALONSO, J; RUEDA, M; RUEDA, A:** *El quiste sinovial en el pie.* Rev. Esp. Podol. 1991; II (2): 63 - 66.

3.- **ALONSO. J; VAZQUEZ, P; FLUVIA, J:** *Epitelioma cuniculatum. Exposición de un caso clínico*. Rev. Esp. Podol. 1990; I (3): 106 - 107.

4.- **ANDERSON, DO:** *Neoplasms That Involve the Skin, Soft Tissue, and Bone of the Foot*, en LEVY, LA ; HETHERINGTON, VJ (eds): *Principles and Practice of Podiatric Medicine*. New York : Churchill Livingstone, 1990.

5.- **ANDERSON, NP; ANDERSON, HE:** *Developement of basal cell epithelioma as a consequence of radiodermatitis*. Arch Dermatol Syph 1951; 63: 586 - 596.

6.- **AYCART, J; GONZALEZ, M:** *Tumor de células granulosas (tumor de Abrikossof) de localización inusual en el pie*. Rev. Esp. Podol. 1990; I (1): 7 - 9.

7.- **BERLIN, SJ:** *A laboratory review of 67.000 foot tumors and lesions*. J Am Podiatry Assoc 1984; 74: 341 - 347.

8.- **BUTTERWORTH, R.; DOCKERY, GL:** *Atlas a color y texto de Cirugía del Antepie*, Madrid: Ortocen Editores,1991.

9.- **BUXTON, PK:** *ABC de dermatología*. Londres: BMJ Publishing Group, 1993.

10.- **CORDOBA, A; LAFUENTE, G.; JUAREZ, JM:** *Fibroqueratoma digital adquirido*. Rev. Esp. Podol. 1998; IX (8): 415 - 421.

11.- **CORDOBA, A et al:** *Leiomioma calcificado de localización inusual en el pie. Aspectos podológicos.* Rev. Esp. Podol. 1997; VIII (6): 328 - 333.

Las infecciones por proteus mirabilis se presentan como manchas marrón - negruzcas; las infecciones por pseudomona aeruginosa se manifiesta con una coloración verdosa- negruzca . Ambas infecciones son frecuentes en los lechos subungueales y el dignóstico diferencial con el melanoma subungueal debe establecerse por la posibilidad mecánica de extraer el exudado infeccioso y por la curación de estas infecciones después de tratamiento antibiótico adecuado. Una infección subungueal que no responde a tratamiento antibiótico por más de 15 días, debe ser sospechosa de lesión tumoral maligna (melanoma subungueal).

12.- **DAS GUPTAS, T et al:** *Bening solitary schwannoma (neurilemmoma)*. Cacer 1969; 24: 335.

13.- **DEGOS, R; CIVATTE, J:** *Clear- cell acanthoma: experience of 8 years*. Br J Dermatol 1970; 83: 248 - 254.

14.- **FERRÁNDIZ, C:** *Dermatología Clínica*. Madrid: Mosby, 1996.

15.- **FINE, RM; CHERNOSKY, ME:** *Clinical recognition of clear- cell acanthoma (Degos)*. Arch Dermatol 1969; 100: 559 - 563.

16.- **FISHER W; HELWIG E:** *Leyomiomas of the skin*. Arch Dermatol 1963; 88: 510.

17.- **FRANCIS, KC:** *Tumors and infections of the foot*, en GIANNESTRAS, NJ (ed): *Foot Disorders, Medical and Surgical Management*. Philadelphia: Lea & Febirger, 1967, 471.

18.- **FRIEDMAN RJ; SILVERMAN, M; KOPF, AW:** *The continued importance of early detection of malignant melanoma*. CA, 41: 201-226, 1991.

19.- **GALARDI, PM; GALARDI, KJ:** *Tumores. Melanoma maligno*. Rev. Esp. Podol. 1996; VII (3): 143 - 146.

20.- **GAMBOA- DOMINGUEZ, A.:** *Carcinoma ecrino de células claras en región plantar. Seguimiento de un caso por histoquímica, inmunohistoquímica y citometría de flujo*. Rev. Invest. Clin. 1996; 48 (1) : 43 - 48.

21.- **GIANNESTRAS, NJ (ed):** *Foot Disorders, Medical and Surgical Management*. Philadelphia: Lea & Febirger, 1967.

22.- **GOLDNER, R:** *Eccrine poromatosis*. Arch Dermatol 1970; 101: 606 - 608.

23.- **GONZALEZ, J et al:** *Melanoma maligno. Diagnóstico diferencial*. Rev. Esp. Podol. 1999; X (8): 417 - 429.

24.- **GUILLEN, C; BOTELLA, R; SANMARTIN, O:** *Manual Janssen de Enfermedades de la Piel*. Barcelona: Masson, 1996.

25.- **HARDEY, RP; REED, ML; DZUBOW, LM:** *Treatment of keroacanthomas with oral 13-cis-retinoic acid*. N. Engl. J. Med. 1980; 303: 560 - 562.

26.- **HAZEN, BP; BHATIA, AC; ZAIM, T; BRODELL, RT:** *El diagnóstico precoz del melanoma maligno: Desarrollo de los criterios ABCD para mejorar la sensibilidad diagnóstica.* Dermatology Online Journal 5(2): 3, 1999.

27.- **HEPFORD, Ch A:** *Doce años de estudios de una técnica de tratamiento de verrugas plantares*. Rev. Esp. Podol. 1990; I (5): 173 - 176.

28.- **HERNANDEZ, M:** *Papiloma plantar (experiencias clínicas)*. Rev. Esp. Podol. 1993; IV (1): 15 - 16.

29.- **HYMAN, AB; MICHAELIDES, P:** *Basal - cell epithelioma of the sole*. Arch Dermatol 1965; 91: 623 - 624.

30.- **JOPLIN, RJ:** *The proper digital nerve, vitallium stem arthroplasty, and some thoughts about foot surgery in general*. Clin Orthop. Rel. Res., 76: 199- 212, 1971.

31.- **KOPF, AW et al.:** *Malignant Melanoma.* New York: Masson Publishing USA, 1979.

32.- **LAMBERT, WC; LAMBERT, MW; MESA, ML:** *Melanoacanthoma and related disorders: simulants of acral - lentiginous (P- P- M-S) melanoma*. Int J Dermatol 1987; 26: 508 - 510.

33.- **LEPPARD, B; ASHTON, R:** *Tratamiento en Dermatología*. Oxford: Radcliffe Medical Press, 1994, 77.

34.- **LEVY, LA; HETHERINGTON, VJ (eds):** *Principles and Practice of Podiatric Medicine*. New York : Churchill Livingstone, 1990.

35.- **LOPEZ, S:** *Tumores comunes en el pie*. Rev. Esp. Podol. 1993; IV (4): 176 - 180.

36.- **McCARTHY, DJ; MONTGOMERY, R (eds):** *Podiatric Dermatology*. Baltimore: Williams & Wilkins, 1986.

37.- **MARKOWITH, JS et al:** *Prognosis after initial recurrence of cutaneous melanoma*. Arch. Surg., 126 (6), 703 y ss., 1991.

38.- **MARTINEZ, MA:** *Fibroma gigante calcificado del talón*. Rev. Esp. Podol. 1997; VIII (8): 432 - 434.

39.- **MASCARO, JM:** *Claves para el diagnóstico clínico en Dermatología. Las dermatosis según su lesión elemental y su topografía*. Barcelona: Doyma, 1987, 99.

40.- **McGLAMRY, ED; BANKS, AS; DOWNEY, MS:** *Comprehensive Texbook of Foot Surgery*, Baltimore: Williams & Wilkins, 1987.

41.- **MERCADO, OA:** *Neuroma*. Rev. Esp. Podol. 1994; V (4): 151 - 153.

42.- **NORRIS D:** *The pathogenesis of mycosis fungoides*. Clin. Exp. Dermatol. 1981; 6: 77.

43.- **OWEN, D:** *Pacinian neurofibroma*. Arch. Pathol. Lab. Med. 1979; 103 : 99.

44.- **PAGE, JC:** *Tumores de los tejidos blandos: diagnóstico y tratamiento*, en BUTTERWORTH, R. ; DOCKERY, GL : *Atlas a color y texto de Cirugía del Antepie*, Madrid: Ortocen Editores,1991,183- 193.

45.- **POTTER, GK; WARD, KA:** *Tumors*, en McGLAMRY, ED; BANKS, AS; DOWNEY, MS, *Comprehensive Texbook of Foot Surgery*, Baltimore: Williams & Wilkins, 1987, 1136 y ss.

46.- **RESZEL, P; SOULE, E; COVENTRY, M:** *Liposarcoma of the extremities and limb girdles: a study of 222 cases*. J Bone Surg (Am) 1966; 48 : 229.

47.- **RODRIGUEZ, E:** *¿Fibromatosis o histiocitoma?*. Rev. Esp. Podol. 1995; VI (3): 124 - 130.

48.,- **STOLL, DM; ACKERMAN, AB:** *Subungual keroacanthoma*. Amer J Dermatopathol 1980; 2: 265 - 271.

49.- **VALERO, J:** *Importancia de las incisiones en cirugía del antepié*. Rev. Esp. Podol. 1990; I (3): 113 - 119.

50.- **VALERO, J:** *Melanoma. Aspectos podológicos*. Rev. Esp. Podol. 1993; IV(2): 69 - 75.

51.- **VALERO, J; GONZALEZ, J; MORENO DE CASTRO, M; LAZARO, JL:** *Neuroma superficial. A propósito de un caso*. Rev. Esp. Podol. 1998; IX (6): 299 - 305.

52.- **VERONESI, U; CASCINELLI, N:** *Narrow escision (1cm. margin)*. Arch. Surg., 126 (4), 481 y ss., 1991.

53.- **VILANOVA, J; FLINT, A:** *The morphological variations of fibrous histiocytomas*. J Cutan Patol 1974; 1: 155.

54.- **WIUTE, G:** *Atlas Levene de Dermatología*. Madrid: Harcourt Brace, 1997.

55.- **WONG, JH et al.:** *The importance of anatomic site in prognosis in patients with cutaneous melanoma*. Arch. Surg. , 126 (4), 486 y ss. , 1991.

CELSYSTEM

Sistema de Lengüetas

KIT - Ref.12.432.8

CELSYSTEM

Sistema de lengüetas para el tratamiento y corrección de UÑAS encarnadas.

El Sistema CELSYSTEM, mediante unas lengüetas, permite el tratamiento y corrección, de forma INCRUENTA, de las UÑAS ENCARNADAS, con bordes dolorosos (incluso acompañadas de GRANULOMAS PIOGENOS)

Su especial elasticidad, está diseñada para someter a la uña a una tracción continua, con lo que se consigue la total recuperación de su morfología normal, eliminando el dolor y las consecuencias de la onicocriptosis.

MATERIALES NECESARIOS PARA LA APLICACIÓN DEL CELSYSTEM

LENGÜETAS CELSYSTEM
ADHESIVO ESPECIAL
PINZA DE APLICACIÓN
FRESA ABRASIVA
ESPÁTULA PARA SUJECIÓN

Solicite Información

LENGÜETAS MINI T-16
Envase con 10 Uds.

Ref. 12.432.10

LENGÜETAS MINI T-18
Envase con 10 Uds.

Ref. 12.432.11

LENGÜETAS PEQUEÑAS
Envase con 10 Uds.

Ref. 12.432.2

LENGÜETAS MEDIANAS.
Envase con 10 Uds.

Ref. 12.432.3

LENGÜETAS GRANDES
Envase con 10 Uds.

Ref. 12.432.4

LENGÜETAS LATERALES
Envase con 10 Uds.

Ref. 12.432.5

TIRAS PEQUEÑAS · Envase con 3 Uds.



Ref. 12.432.7

TIRAS GRANDES · Envase con 3 Uds.

Ref. 12.432.6

ADHESIVO DE ACCIÓN RAPIDA

Ref.12.432.9

Herbitas

Especialistas en Podología!!

C/ Concha Espina 4,B. - Tnos: 96 362 79 00* Fax. 96 362 79 05 -46021 VALENCIA (Spain) - E-mail: herbitas@herbitas.com

http:// www.herbitas.com

broker's 88
Correduría de Seguros

BENEFICIESE HOY DE NUESTRAS CONDICIONES ESPECIALES

SEGURO DE BAJA LABORAL

Le aseguramos unos ingresos fijos cuando se encuentre de baja por enfermedad o accidente, a través de compañías de gran solvencia y prestigio.

INDEMNIZACIÓN	PRIMAS MENSUALES			
Pesetas mensuales	*Franquicia 30 días*	*Franquicia 15 días*	*Franquicia 7 días*	*Sin franquicia*
150.000	1.417	2.208	2.650	4.583
300.000	2.833	4.417	5.300	9.167

Pueden contratarse desde 30.000 hasta 900.000 pesetas mensuales. Forma de pago mensual, trimestral, semestral o anual *SIN RECARGO* (recibo mínimo 5.000 ptas).

SEGURO ACCIDENTES-INVALIDECES PARCIALES

Cualquier accidente que afecte a sus manos, a sus dedos, a su vista o a su voz pondría en peligro el ejercicio de su profesión y sus ingresos. Por ello BroKer's 88 ha diseñado un seguro que le permitirá compensar dicha pérdida de ingresos.

PÉRDIDA O INVALIDEZ (según el siguiente baremo).

Dedo pulgar o índice	60.000.000	Dedo medio	54.000.000
Última falange (dedo pulgar o índice)	24.000.000	Pérdida de la visión, habla o audición	60.000.000

FALLECIMIENTO

Capital contratable desde 10 millones invalidez parcial, total y fallecimiento 10.745 ptas anuales.

OTROS SEGUROS

SEGUROS DE VIDA	*CONSULTAS*	*A.SANITARIA*	*HOGAR*	*VIH-SIDA*	*AUTO*
Tarifas exclusivas	25% descuento	Primas especiales	25% descuento	50% descuento	Tarifas especial

PIDA, SIN COMPROMISO, PRESUPUESTOS DE ÉSTOS U OTROS SEGUROS.

901 10 88 88

info@brokers88.es - www.brokers88.es

REVISTA ESPAÑOLA DE PODOLOGIA

2.ª EPOCA / VOL. XII / NUM. 8 / NOVIEMBRE-DICIEMBRE 2001

FEDERACION ESPAÑOLA DE PODOLOGOS

RELAXBEL CREMA
Relajante y descongestiva
RELAXBEL SOLUCION
En envase pulverizador

- Mejora la microcirculación periférica.
- Reduce el cansancio y edemas en piernas y pies.
- Evita la formación de varices.
- Relajante post-deportivo.

LENSABEL CREMA
Hidratante y nutritiva

- Grietas por resecamiento.
- Descamación en piernas y pies.
- Cualquier problema de deshidratación dérmica.

BELENSA TALCO
Antitranspirante secante

- Hiperhidrosis.
- Bromhidrosis.
- Evita irritaciones mecánicas.
- Basta espolvorear el calzado.
- Absorbe sudor y mal olor.
- De amplio uso en el deporte.

BELENSA
ANTITRANSPIRANTE SPRAY
ANTITRANSPIRANTE CREMA
Antitranspirante, desodorante

- Hiperhidrosis.
- Bromhidrosis.
- Corrige alteraciones dérmicas debidas a la sudoración.
- Regula la transpiración.
- Con acción bactericida.

Lensa

Laboratorio de Especialidades Nacionales, S.A.
LENSA - c/ Potosí, 2 - 08030 Barcelona - Spain

SPLENDID®
MADE IN SPAIN SPECIAL SHOES

CALZADOS ESPECIALES PARA PIES ESPECIALES

El calzado más cómodo durante más horas.



Aceptan: PLANTILLAS, DEDOS GARRA, JUANETES, PIES EXTRA-ANCHOS.

CALZASALUD®

Calzados especiales para pies delicados.

Calzados de Señora y Caballero

SUPERCOMODOS

disponibles en 3 anchos diferentes.

Calzamos todo tipo de:

- Juanetes.
- Dedos garra, montados, etc.
- Pies doloridos.
- Pies extra anchos.
- Plantillas.

SECCIONES ESPECIALES PARA:

- Camareros/as
- Personal Sanitario
- Diabéticos
- Personal Religioso

ATENDEMOS LAS INDICACIONES DE LOS SEÑORES PODÓLOGOS.

C/. García de Paredes, 26
28010 MADRID • Tel. **914 476 614**

C/. Pedro III "El Grande", 38
46005 VALENCIA • Tel. **963 737 793**

C/. Jussepe Martínez, 4 (semiesq. Alfonso I)
50003 ZARAGOZA • Tel. **976 290 585**

REVISTA ESPAÑOLA DE PODOLOGIA

ORGANO DE LA FEDERACION ESPAÑOLA DE PODOLOGOS

S U M A R I O

TEMAS A REVISION

PIE HEMIPLEJICO 418

EVALUACION RADIOLOGICA PREQUIRURGICA DE LOS RADIOS CENTRALES Y DEL QUINTO RADIO 425

ORIGINALES

MANEJO QUIRURGICO DEL PACIENTE DIABETICO 433

RIESGOS LABORALES Y PREVENCION EN PODOLOGIA 449

SESIONES CLINICAS U.C.M.

NEUROMA DE MORTON. A PROPOSITO DE UN CASO 457

CONSULTA DIARIA / CASOS PRACTICOS.

CORRECCION QUIRURGICA DE UN QUINTO DEDO SUPRADUCTUS 466

Manejo quirúrgico del paciente diabético

Evaluación radiológica prequirúrgica de los radios centrales y del quinto radio

P O R T A D A

PORTADA: PIE RELICARIO DE SANTIAGO. NAMUR (BELGICA), COUVENT DES SOEURS DE NOTRE - DAME, TRÉSOR D'HUGO D'OIGNIES (FOTO: M. H. PIRON, NAMUR)

REVISTA ESPAÑOLA DE PODOLOGIA

ORGANO DE LA FEDERACION ESPAÑOLA DE PODOLOGOS

Vehículo creado para promover y reforzar las relaciones entre los profesionales podólogos de España y divulgar los trabajos, comunicaciones, avances, noticias y todo lo relacionado o de interés para el podólogo y la Podología.

DIRECTOR
José Valero Salas

SUBDIRECTOR
Juan Antonio Moreno Isabel

REDACTOR JEFE
Manuel Moreno López

CONSEJO DE REDACCION
José Claverol Serra
Evaristo Rodríguez Valverde
Luis Martínez Gómez
Julio Escalante Rivas
José Luis Salcini Macías
Miguel Hernández de Lorenzo Muñoz
Elías D. González Pérez

CONSEJO DE ADMINISTRACION

Presidente
José Andreu Medina

Vicepresidente
José Valero Salas

Secretario General
Manuel Moreno López

Administrador General
Claudio Bonilla Sáiz

Consejeros
Juan Antonio Moreno Isabel
Sindulfo Iglesias Llaneza

COMISION CIENTIFICA

Guillermo Lafuente Sotillos
Montserrat Marugán de los Bueis
Alvaro Ruiz Marabot
Bernat Vázquez Maldonado
Pedro M. Galardi Echegaray
Luis J. Garcés Gallego
Carolina Alonso Montero
José Ramos Galván
Luis Martínez Camuña
Manuel Moreno de Castro
José Luis Lázaro Martínez
Francisco Javier García Carmona
Antonio Córdoba Fernández

AVISOS: La Redacción no se hace responsable de los contenidos de los artículos publicados en la Revista Española de Podología, de los cuales se responsabilizan directamente los autores que los firman.

La Redacción se reserva el derecho de reimprimir los originales ya publicados, bien en la propia R.E.P. o en otras publicaciones de su incumbencia.

Queda prohibida la reproducción total o parcial de los trabajos publicados, aún citando su procedencia, sin expresa autorización de los autores y la Redacción.

Redacción: San Bernardo, 74 - Tel. 91 531 50 44
Fax: 91 523 31 49 - 28015 MADRID

Impresión: RAYDA, S.L. - Fuendetodos, 14-16
Tel. / Fax: 91 463 16 12 - 28047 MADRID
Depósito Legal: B-21972-1976
ISSN-0210-1238. N.º de SVR-215

PIE HEMIPLEJICO

*** PENADES CASANOVA, Francisca**
*** VAZQUEZ MARTINEZ, Expédito Vicente**

Resumen;

El presente artículo trata de definir y buscar el porqué de la aparición del pie hemipléjico en la parálisis unilateral del cuerpo o hemiplejía. Además evaluará y explicará los parámetros anormales del pie hemipléjico.

Abstract;

In this article we are going to explain why the hemiplegical foot appears in hemiplegia. Finally, we are going to evaluate and treat the irregularities in hemiplegical foot.

Palabras clave:

Pie hemipléjico. Hemiplejía. Marcha hemipléjica. Pie equino. Ortesis antiequinas. Educación motora

Key Words:

Hemiplegical foot. Hemiplegia. Hemiplegical gait. Equinal foot. Ankle-foot orthosis. Muscular education.

Introducción;

La capacidad de andar con seguridad e independencia es una importante meta funcional para los pacientes con hemiplejía. Sabemos que un modelo de marcha normal implica el control proximal de cintura escapular, pélvica, y el funcionamiento adecuado del pie, pudiendo estar dañados ambos en la hemiplejía.

La pérdida de control motor proximal, va a alterar todo el funcionamiento biomecánico del pie y éste a su vez puede afectar a la actividad muscular de toda la extremidad inferior. Se discuten los modelos anormales de movimiento de la extremidad inferior y los modelos anómalos de la biomecánica del pie.[1]

Definición de hemiplejía;

Hemiplejía es la parálisis de un lado del cuerpo o la afectación paralítica del hemicuerpo afecto, siendo la sintomatología clínica de una enfermedad cerebrovascular por alteración de las vías corticoespinales a consecuenica de un accidente cerebrovascular (ACV). Generalmente se afecta la cápsula interna del polígono de Willis.[2]

Patogenia;

La hemiplejía se produce por un ictus o accidente cerebrovascular por el deterioro de la circulación cerebral debido a un trombo, un émbolo o una hemorragia. Pueden manifestarse los síntomas bruscamente o pueden progresar durante días.

De los tres procesos comentados, la trombosis ateroesclerótica es la causa más frecuente debido a la formación de placas de ateroma en las ramificaciones y curvaturas de las arterias cerebrales. Un infarto embólico también es causa de una ictus pero ello nos indicará la presencia de una enfermedad cardíaca de base. Los infartos embólicos cerebrales suceden más rápido que las obstrucciones trombóticas lo cual implica la menor posibilidad de la circulación colateral y en consecuencia mayor daño en los tejidos distales.

Otras de las causas a comentar es la hemorragia cuyo mecanismo etiogénico no está bien definido. Puede ser intracraneal o subaracnoidea; ambas pueden estar producidas por un ictus de tipo hipertensivo, por ruptura de un aneurisma sacular o por malformación ventricular.[3]

Hallazgos clínicos;

Los síntomas que se producen en un ictus dependen de la localización, tamaño de la lesión y de la circulación colateral existente. Los déficits neurológicos unilaterales se producen cuando se interrumpe el sistema vascular carotídeo y los déficits neurológicos bilaterales ocurren cuando hay un compromiso del sistema basilar.

Además en el paciente hemipléjico hemos de tener en cuenta el periodo de evolución en el que comencemos a tratarlo, ya que, la alteración neurológica será mayor en un paciente sin tratar de larga evolución que en un paciente recién afectado por la parálisis hemilateral del cuerpo. Ello es fácilmente demostrable debido a que inicialmente se experimenta una flacidez neurológica y posteriormente encontramos una fuerte espasticidad.

** Podólogos.*
CORRESPONDENCIA: Urb. Torreta Florida - Avda. Miguel de Unamuno, 5 - 03180 TORREVIEJA (Alicante).

Consideraciones anatómicas;

Tras un ACV el paciente con hemiplejía experimenta un cambio en el tono de la posición y una pérdida del control motor proximal y distal. El pie es el último eslabón en la cadena cinemática de la extremidad inferior y se ve influido por la desalineación del tronco, pelvis, cadera y rodilla consecutivo a la pérdida de control motor.

Tras el establecimiento de una hemiplejía aparece un estado de hipotonía postural, pero muy temprano se hace evidente el aumento de tono más pronunciado en algunos grupos musculares como los flexores.

A parte de la afectación del tono también encontramos alteraciones sensitivas, pérdida del movimiento selectivo, pérdida de las reacciones del equilibrio y de la comunicación.[4]

Marcha del hemipléjico;

Viene determinada por una marcha característica denominada en "guadaña" y se refiere a que la extremidad inferior avanza con cadera y muslo en abducción realizando un movimiento en guadaña y con el pie en equinismo y actitud vara. Entretanto, el brazo se suele mantener en semiflexión delante del tronco y pierde su balanceo normal.[3] A su vez el pie se arrastra sobre el suelo produciendo un ruido de lento y rítmico que provocará el desgaste de la suela del zapato por el borde externo y por la puntera.[2]

El lado sano sufre una sobrecarga debido a que la fase de apoyo unipodal se ve aumentada. La cadera se ve obligada a realizar un movimiento de rotación externa muy potente, de tal forma, que se pueda elevar el lado afecto. A largo plazo el pie sano, al igual que el resto de este miembro, denotará signos de fatiga muscular y desgaste articular más acusados a nivel de cadera, rodilla y tobillo. El conjunto de la marcha hemipléjica describirá, pues, una trayectoria en semiesferas con punto de apoyo en el pie sano, mientras que la marcha normal lo hará en línea recta. (Fig.1)

Fig. 1 Marcha en guadaña y trayectoria en semiesferas.

Este estado de marcha hay que englobarlo en la evolución de la hemiplejía donde encontramos tres patrones de marcha que nos explican más detalladamente qué sucede:

PATRON I: se refiere a la fase aguda de recuperación o después de un ictus severo. El control motor del paciente está en un bajo tono postural y de baja actividad motora. Es notoria la actividad de la gravedad y de las leyes biomecánicas del movimiento. Tal es la situación, que la columna se flexionará lateralmente al lado hipotónico; la pelvis en posición de sentado se inclinará posteriormente pero cuando se alce el paciente, lo hará anteriormente y hacia abajo del lado afecto. Como resultado de ello la cadera y rodilla se flexionarán y el tobillo se colocará en posición de flexión plantar o equinismo de tal forma que sólo sustentará peso el antepié. Si en la aplicación del tratamiento no se alinea correctamente toda la musculatura proximal, se favorecerá la retracción de los músculos de la pierna y el equino. La articulación subastragalina se resistirá a los movimientos debido a la anómala alineación con el tobillo. Esto provocará que en carga el mediopié prone excesivamente, que el antepié se disponga en abducción, se hundan los arcos del pie y aparezcan dedos en garra.

Resumiendo, en el pie nos encontraremos una pérdida de la flexión dorsal del tobillo, un calcáneo que no sustenta peso y evertido y un antepié abducido con garra digital. (Fig. 2)

Fig. 2 Patrón I. Paciente que no sustenta pedso en talón.

PATRON II: cuando se produce la mejoría de un ictus menos severo se hace evidente un modelo de descarga incompleto y una espasticidad incipiente. El retorno motor produce un desequilibrio entre los grupos musculares de flexión y extensión del tronco, siendo la extensión de la columna más asequible que la flexión.

En bipedestación la actividad fuerte de los extensores inferiores de la espalda y los elevadores pélvicos dan lugar a que la pelvis afecta esté ladeada anteriormente y elevada, la rodilla estará extendida y si ésta se mueve en rotación, el tobillo hará una flexión plantar donde el astrágalo se moverá anteriormente con respecto al calcáneo para permitir que el todo el pie se vaya en equino.

Cuando el paciente trate de apoyarse y moverse sobre el pie afecto, el mediopié se flexionará dorsalmente y se producirá una fuerza hacia arrriba a lo largo del antepié y se moverá en abdución relativa. Cuando el paciente quiera elevar el pie del suelo comprobará que el mediopié se va en supinación y el antepié en addución como resultado del desequilibrio motor. De nuevo al apoyar el pie, antes lo hace el antepié, el calcáneo gira externamente y los arcos mediales se hunden transfiriendo peso al talón.

En este patrón encontramos también una garra digital importante producida por el exceso de presión a nivel metatarsal con disposición en hiperextensión de las falanges proximales y flexión de las falanges distales como consecuencia del esfuerzo que hacen los dedos cuando el cuerpo restablece el equilibrio.

Resumiendo, en el pie encontramos pérdida de la flexión dorsal del tobillo , un calcáneo evertido con hundimiento de los arcos plantares y dedos en garra. (Fig. 3)

Fig. 3 Patrón II. Paciente con tronco flexionado, cadera ladeada y equinismo plantar.

PATRON III: este patrón se caracteriza por la anormal coactivación de los músculos. Ello da la apariencia de una flexión en masa durante el movimiento de la extremidad inferior. Este modelo, no va a permitir que haya un patrón de movimiento selectivo, no osbtante muchos pacientes restablecen los patrones de flexión durante la fase oscilante y los patrones de extensión durante la fase estática. Logran iniciar el desplazamiento con una inclinación pélvica posterior, con la cadera en relativa flexión y una importante abducción. El pie, en la oscilación, se sitúa en supinación enérgica rotando en interno al calcáneo y el antepié en adducción. Al contactar el pie con el suelo sobre la parte anterolateral, pueden suceder dos situaciones:

- que el pie quede trabado en supinación debido a la fuerte espasticidad que tiene lugar y de esta forma se conformará en "navaja afilada".
- o que el pie no quede trabado en supinación y al contactar el antepié con el suelo, haya una traslado de peso potente desde el borde lateral del antepié hasta el borde medial del mismo. Con la evolución del tiempo y debido al juego de estas dos fuerzas (enérgica supinación en la oscilación y enérgica pronación al contacto), el pie referirá una hipermovilidad continua acompañada de garra digital, sin embargo el calcáneo nunca llegará a recibir peso, puesto que la hipermovilidad tiene lugar en mediopié y antepié.

Resumiendo, en el pie se produce un calcáneo invertido, una rotación lateral excesiva de la tibia, addución de antepié, y pie en navaja afilada o hipermóvil aunque en ninguno de los dos casos el talón sustentará peso. (Fig. 4)[1]

Fig. 4 Patrón III. Paciente con pie en navaja afilada debido a potente espasticidad.

METODOS DE EXAMEN ESPECIFICO;

La evaluación de la capacidad funcional del pie después de un ictus sé puede dividir en cinco fases distintas:

1.- Evaluación dinámica de la marcha.

2.- Valoración de la movilidad articular del pie en bipedestación y en sedestación.

3.- Valoración de la colocación y grado de la postura durante el paseo.

4.- Cantidad de control activo.

5.- Valoración de la cantidad de corrección manual que se precisa durante la bipedestación y al andar para conseguir un pie neutro y la alineación de éste con el tobillo.

Evaluación dinámica de la marcha;

La evaluación dinámica de la marcha se realiza para determinar las relaciones entre tronco, cadera, rodilla, tobillo y pie, por tanto en la hemiplejía los elementos claves a tener en cuenta para la valoración de la marcha son:

- El esfuerzo a realizar en el inicio del movimiento.
- La posición del pie en el contacto inicial.
- El inicio y dirección del traslado de peso durante la fase media estática.

Todo ello nos serviría para hacer una detallada diferenciación entre el control activo y postural para evaluar todas y cada una de las fases del ciclo de la marcha en el hemipléjico.

Movilidad;

En bipedestación estática o dinámica en el hemipléjico, se evidencia la gravedad de sus problemas cuando el paciente intenta permanecer de pie o andar. Generalmente al estar sentado los problemas de movilidad se muestran leves o mínimos, la situación aparece cuando existe un control proximal muscular pobre y el pie adopta una posición concreta anómala o se hace inmóvil durante el movimiento como resultado de los efectos biomecánicos de mala alineación cinemática.Por lo tanto, el pie se debería evaluar en el hemipléjico por problemas de inmovilidad, hipermovilidad o posiciones al estar sentado, en bipedestación y cuando el paciente se levanta.

Los problemas más frecuentes de movilidad en el pie del paciente hemipléjico incluyen:

- Articulación de tobillo: Cuando se mide la amplitud de la articulación de tobillo, es importante recordar que la flexión dorsal también se produce en la articulación mediotarsiana y subastragalina, por tanto, para un cálculo aprovechable de la cantidad de movimiento de esta articulación es necesario situar el calcáneo en una alineación correcta con astrágalo y tibia, ya que si el calcáneo se ha situado en flexión plantar por un control pobre de flexión dorsal, por estiramiento o por espasmo posterior de los músculos de la pantorrilla, el astrágalo y la tibia distal no pueden estar correctamente alineados con el calcáneo y a su vez con el tobillo y nos dará grados anómalos de flexión dorsal.
- Articulación subastragalina: Para comprender esta articulación en el hemipléjico es necesario calcular su movimiento tanto en descarga como en carga y a la vez en movimiento y reposo. Estando en bipedestación, los pacientes que utilizan los patrones I y II, pueden presentar una articulación subastragalina en pronación, mientras que los pacientes que usan el patrón III, pueden mostrar una supinación excesiva.
- Articulación mediotarsiana: Durante la fase de apoyo monopodal de la marcha, el antepié choca primero debido a que existe una flexión dorsal del tobillo insuficiente, como consecuencia existe una pronación a nivel de la articulación mediotarsiana que puede provocar una flexión dorsal de la parte media del pie. Durante la fase de movimiento de la marcha la articulación mediotarsiana supina en varios grados en función del control motor que exista, de su alineación con el tobillo, de la articulación subastragalina y del antepié. Hemos de tener en cuenta que la articulación mediotarsiana es la más importante a tener en cuenta en las deformaciones del plano transverso y sagital debida a la interacción entre fuerzas de pronación y supinación (eversión e inversión) durante el ciclo de la marcha, y por ello, es fundamental conocerla para comprender las deformidades que sufre el pie hemipléjico.
- Antepié: En la hemiplejía, la evaluación en descarga debe tener unas relaciones de abducción y adducción de antepié y retropié dentro de unos límites para que posteriormente la corrección sea completa. Sin embargo en carga estas mismas relaciones estarán alteradas excesivamente no sólo debido al descontrol muscular sino también por la reacción del antepié con el suelo . En el apoyo monopodal la abducción del antepié que ocurre con la pronación de la articulación subastragalina, no es el resultado del movimiento activo del antepié en abducción , sino que es un antepié que permanece fijo rígidamente sobre el suelo y el calcáneo y la parte media del pie siguen el movimiento sobre el antepié fijo como si este fuera un punto de apoyo. Si el control proximal es pobre la abducción del antepié será mayor, ya que, el control de talón será menor. Por el contrario, en el resto de las fases la cantidad de adducción del antepié será mayor cuando exista una mayor supinación de la subastragalina y cuando exista una fuerza de retorno distal que esté desequilibrada.

Posiciones;

La posición distal del pie se produce por dos caminos:

a) Primero, cuando el pie contacta con el suelo; el tobillo puede empujar con una fuerza en flexión plantar y cuando el antepié golpea con el suelo, la posición fuerza una pronación en la subastragalina que da lugar a una eversión del calcáneo con abducción del antepié.

b) Segundo, el pie puede ser llevado a una supinación durante la no sustentación de peso y la flexión dorsal de la articulación del tobillo se ve limitada debida a la espasticidad de los tejidos blandos, y esta posición forzada tira del calcáneo hacia una rotación interna y la parte interna del pie se eleva dorsalmente con respecto ala parte lateral y se supina con una cierta adducción del antepié.

La fuerte posición en flexión plantar/pronación se produce normalmente en la fase de apoyo monopodal de la

marcha, mientras que la posición en supinación ocurre durante la fase de movimiento, pero cada modelo de posición pueden estar presentes en todas las fases de la marcha si son lo suficientemente enérgicas. La localización, dirección y fuerza de la posición se deberían anotar para tenerlas en cuenta en la evolución del paciente hemipléjico.

Control activo;

Hay que anotar los patrones de movimiento del tobillo describiendo las articulaciones y las posiciones, en dinámica,estática, sentado, en bipedestación... Puesto que el efecto de la gravedad y la cantidad de control proximal influirá a nivel distal. Para evaluar todo ello es importante alinear manualmente el pie y pedirle entonces al paciente que intente realizar movimientos, y así sabremos si lo que impide el movimiento es la pérdida de control o la pérdida de alineación.

Corrección manual;

La corrección manual de la posición o del alineamiento defectuoso es una parte importante en la valoración del proceso. Nos da una idea de la cantidad de control que tiene el paciente para valorar qué mecanismos ortopédicos, qué tipo de reeducación motora o que tipo de tratamiento quirúrgico aplicar.[1][5]

TRATAMIENTO

Aproximación al tratamiento;

- Abordaje unilateral: Hoy se acepta que un paciente que ha sufrido un ictus no necesita pasar el resto de sus días en la cama, ya que, los tratamientos actuales están dirigidos hacia el logro de la independencia fortaleciendo y entrenando el lado sano para compensar el lado afecto, aunque hay muchas desventajas inherentes a estos métodos:

  - Al apoyarse sobre un trípode o bastón para equilibrarse no sólo se incrementa la espasticidad sino que se impide que la mano sana participe en tareas funcionales.
  - Se requiere un esfuerzo mayor para realizar cualquier función, siendo el movimiento cansador y dificultoso y en consecuencia, aumenta la espasticidad y el movimiento se torna más anormal.
  - La espasticidad progresa en el miembro inferior y requiere dispositivos de complejidad creciente y llega a ser casi imposible, que el paciente los maneje .
  - El paciente no tiene medios para mantener el equilibrio o asegurarse cuando cae al lado hemipléjico o hacia atrás cuando el trípode abandona el piso, y en consecuencia, tiene mucho miedo a caminar o moverse mientras está de pie.
  - Abordaje bilateral: La necesidad del paciente acentúa la reeducación del movimiento en todo el cuerpo, mejorando la calidad de movimiento y la función de forma automática. Así, se normaliza el tono, se facilita el movimiento normal, la experiencia sensivomotriz... Finalmente no hay que permitir que el paciente se mueva de forma anormal, con tono muscular anormal, puesto que la evolución y la corrección total será mucho más difícil. Los pacientes deben ser tratados de tal forma que tengan la oportunidad de desarrollar su potencial al máximo, para que sean más independientes, que se sientan más seguros y a su vez será más fácil ayudarles a ellos.[4]

Tratamiento fisioterápico;

El tratamiento fisioterápico, consistirá en la reeducación motora, para conseguir un patrón normal de movimiento y prevenir una mayor incapacidad. A nivel de pie hemos de conseguir que éste reaccione en función a la superficie de apoyo pero si el control del pie o la alineación no son óptimos, será difícil, conseguir un movimiento normal.

Conseguir que exista un control del tronco, nos definirá la capacidad para trasladar el peso sobre las extremidades y así éstas quedan libres para realizar actividades funcionales o en otros casos para conseguir que el miembro inferior logre dar pasos.

1.-Sustentación de peso:

Lograr recibir peso es el objetivo más importante en estos pacientes, el pie ha de aceptar el peso, entrar en contacto total con el suelo, permanecer fijado, mientras el cuerpo se mueve sobre él. Esto se puede conseguir en fases precoces de la recuperación mediante actividades de movilización en la cama y cuando se enseña al paciente a sentarse y a trasladarse.

- Sentado; el paciente ha de colocar ambos pies firmes sobre el suelo y trasladará el peso por toda la superficie del pie y tobillo, en esta posición, mediante movimientos anteriores, posteriores y laterales del tronco.
- Cuando el cuerpo se levanta; es importante que el cuerpo se mueva hacia delante y arriba para conseguir una flexión dorsal de la articulación del tobillo que permite a la tibia proximal moverse anteriormente sobre el pie. En este acto de levantarse el tobillo recibe peso, se fortalece la flexión dorsal activa del tobillo, la extensión del hallux y una posterior capacidad de recibir peso sobre el talón.
- Bipedestación; el pie inicialmente se colocará en paralelo y posteriormente en posiciones estáticas de pisada y así el paciente debe aprender a mover el cuerpo sobre sus pies y en ambas posiciones respondiendo a patrones de movimiento lateral y rotatorio de la extremidad inferior. El movimiento de peso en la posición estática se produce con una inclinación hacia delante en diagonal sobre el pie.

2.- Control sin sustentación de peso:

El pie necesita en su reeducación aprender a moverse en el espacio. Para efectuar la fase de movimiento de la marcha, el paciente hemipléjico debe controlar el pie y el tobillo lo suficiente como para que el pie pueda colocarse en el suelo. En muchos casos, el calcáneo no está sustentando peso y está en cierto grado de flexión plantar, reesta-

blecer la alineación y el control del calcáneo debe preceder a la corrección de la posición del mediopié y del antepié en el espacio.

Tratamiento ortopédico;

La aplicación de ortesis se utilizará para mejorar la calidad del control motor y para dar seguridad. El uso de ortesis no se ha de considerar como última fase de la actividad, sino que, se debería modificar dinámicamente a medida que avanza la recuperación. Usaremos una abrazadera u ortesis tobillo-pie que mejore la alineación del pie y el tobillo, reforzando el control de cadera-pelvis y tronco y proporcionando una base sensivomotora para todo el cuerpo. Esta ortesis consiste en un sólido corsé de tobillo pie que impida la flexión plantar espástica de estos pacientes, permitiendo la flexión dorsal del tobillo.

- Tipos de ortesis antiequinas más usadas:

Indicadas para casos de hipertonicidad	Para hipotonicidad
Bitutor antiequino	Muelle de Codivilla
Bitutor tipo Klenzack	Rancho de los amigos
Ortesis antiequinas enyesadas	Antiequino espiral Rancho modificada

- Biomecánica de estas ortesis:

En una fase de hipotonicidad, sucede la caída de antepié porque al realizar el choque de talón la musculatura anterior es incapaz de disponer el antepié por encima del tobillo, de esta forma el propio peso del antepié, la acción de la gravedad y la espasticidad de la musculatura posterior favorecen la disposición del antepié por debajo del eje de giro del tobillo. Las ortesis indicadas en estos casos, evitan la caída del antepié y por tanto esta fuerza en flexión plantar, además mantienen en perfecta alineación el tobillo, retropié y antepié.

En una fase de hipertonicidad, el momento flexor plantar está considerablemente aumentado, por tanto será incapaz de corregir la postura adoptada por el pie y tobillo. Estas ortesis serán más o menos funcionales según el grado de espasticidad existente, por ello, su función será la de equilibrar y neutralizar la unión de pierna-tobillo-pie, en la medida de lo posible.[1][6]

Indicaciones para la abrazadera

a) El problema de control en la estática, es la pronación excesiva. Conseguimos evitar esto mediante la prevención de la flexión plantar de la articulación del tobillo, ya que, se mantiene la posición neutra gracias a la aplicación de ortesis antiequinas; dar movimientos suficientes a la articulación del tobillo mediante ortesis tobillo-pie articuladas; mantener una alineación neutra del talón sobre el borde lateral para prevenir la abducción del antepié (se consigue gracias a la imposición de bordes libres, lateral y medial, de la ortesis y esta corrección favorece la alineación del antepié sobre el retropié y el mediopié ayudando a la prevención de la pronación) e inclinar adecuadamente el calcáneo para dar buen apoyo (eso prevendrá la pérdida del arco longitudinal interno y disminuirá los dedos en garra).

b) Los problemas durante la fase de movimiento son la excesiva rotación interna del calcáneo, la supinación de la mediotarsiana y la addución del antepié, más graves en los modelos II y III. Conseguimos evitar esto gracias a la prevención de la rotación interna del calcáneo manteniendo neutra la articulación subastragalina, proporcionando un control adecuado de la articulación del tobillo al imponer una ortesis antiequina articulada que evitará su rigidez y por último controlando y neutralizando el antepié con respecto al retropié.[1]

Tratamiento quiropodológico;

1.- Deslaminar y enuclear hiperqueratosis y helomas.

2.- Aplicación de ortesis de silicona paliativas o correctoras, en garras digitales y supra e infraductus.

3.- Fresado y cortado de uñas.

4.- Consejos a cerca del cuidado diario de los pies.

5.- Tratamiento y prevención de úlceras en pacientes hemipléjicos de riesgo.

Tratamiento quirúrgico;

La cirugía correctora de nuestro paciente hemipléjico debe basarse en el potencial que éstos presenten para la deambulación, además de tener en cuenta el grado de evolución del tono muscular de la musculatura más afectada que es el Triceps Sural, ya esté en hipotonicidad o hipertonicidad. Se ha de tener en cuenta que cabe la posibilidad de recidiva en los patrones que cursan con gran espasticidad de este grupo muscular, y sólo se aplicará tratamiento quirúrgico en aquellos casos en los que existe un menor riesgo de recidivas, mayor posibilidad de éxito y menor número de complicaciones.

Las técnicas quirúrgicas las podemos dividir en dos tipos;

1.- Neurectomía selectiva de la rama motora del triceps sural. (Actualmente en descrédito por impredecibles resultados).

2.- Sección de los gemelos, ya sea en su origen o a lo largo de su fascia muscular; las más frecuentes son;

- Sección transversal de los gemelos en su origen en los cóndilos femorales.

- V plastia; consiste en la sección de la aponeurosis de los gemelos por debajo de la unión músculo-tendinosa.

- Sección transversal de los gemelos en su inserción aponeurótica.

- Alargamiento del tendón mediante sección de los gemelos en U invertida.

- Z plastia.; consiste en el alargamiento del tendón de Aquiles mediante una sección en la aponeurosis de los gemelos y según sea el lugar de la inserción podremos corregir el valgo o varo de talón.[7]

CONCLUSIONES

No existe un patrón predeterminado en el que podamos catalogar la patología del pie hemipléjico.Sabemos

que a partir de una lesión neurológica existe una afectación hemilateral en el control motor proximal y distal, siendo más acusado a nivel distal. Muchas veces en la evolución de la alteración muscular de nuestros pacientes hemipléjicos llegan a alcanzarse altos patrones de espasticidad que deforman por completo la estructura, función y biomecánica del pie, nos referimos al equinismo como grado máximo de deformidad espástica . A consecuencia de ello se produce una importantísima pérdida de la actividad diaria del paciente debido a la imposibilidad de caminar. El abordaje bilateral que sucede en la reeducación motora del paciente es uno de los mejores métodos de tratamiento existente, acompañado a su vez de los mecanismos ortopédicos. Según lo visto, comprendemos que la anormal alineación del tronco, cadera, rodilla y tobillo, es básicamente la principal causa que produce mayor deformidad en el pie hemipléjico, obligando a éste a mantener posturas de supinación y pronación en grados patológicos, por tanto, corregir esta anómala alineación será nuestra principal vía de salida en la resolución de la deformidad incapacitante del pie hemipléjico.

BIBLIOGRAFIA

1 **RYERSON, S. D.** *El pie en la hemiplejía*. En: Hunt,G.C.(dir).Fisioterapia del pie y del tobillo. Barcelona: Jims, 1.990: 121-46.

2 **ADAMS, R. D., VICTOR, M., ROPPER, A. H.** *Trastornos de la bipediación y la marcha.* En: Principios de neurología. México: McGraw-Hill Interamericana. 6ª ed , 1.998: 53, 106-10.

3 **BORDAS, L. D.** *Bases anatomofisiopatogenéticas de la patología vascular del sistema nervioso central.* En: Bordas,L.D. Neurología fundamental. Barcelona: Toray, 3ª ed, 1.976: 536-38.

4 **TODD, J. M., DARIES, P. M.** *Hemiplejía - evaluación y abordaje*. En: Downie. CASH. Neurología para fisioterapeutas. Buenos Aires: Panamericana, 4ª ed , 1.989; 214-26.

5 **ANDERSON, T. P.** *Rehabilitación de pacientes con ictus.* En: Kottke,F.J. Lehman,J.F. KRUSEN. Medicina física y rehabilitación. Madrid: Panamericana, 4ª ed, 1.993; 684-90.

6 **COHI, O., VILADOT, R., CLAVELL, S.** *Ortesis y ayuda para la marcha.* En: Viladot, R., Cohí, O., Clavell, S. Ortesis y prótesis del aparato locomotor, 2.2 extremidad inferior. Barcelona: Masson, 1.997; 47-64.

7 **CURTO DE LA MANO, A.** *Deformidades en la parálisis cerebral espástica.* En: Núñez-Samper, M., Llanos Alcázar, L. F. Biomecánica, medicina y cirugía del pie. Barcelona: Masson, 1.997; 329-336.

EVALUACION RADIOLOGICA PREQUIRURGICA DE LOS RADIOS CENTRALES Y DEL QUINTO RADIO

* GARCIA CARMONA, Francisco Javier
** MORENO DE CASTRO, Manuel
*** FERNANDEZ MORATO, Diana

RESUMEN:

La exploración y evaluación de los signos radiológicos en radiología convencional influirá en la determinación de las indicaciones quirúrgicas en la cirugía del quinto radio y los radios centrales. Será fundamental estandarizar unos protocolos radiológicos que garanticen la máxima precisión en el establecimiento de los criterios quirúrgicos así como en la objetivación del grado de corrección alcanzado mediante la cirugía.

ABSTRACT:

Evaluation of radiological signs in conventional radiology, is fundamental to establish surgical criterion in fith and central rays surgery. It is also important to standardize radiological procedures to guarantee proper surgery procedures as well as the evaluation of the correction obtained after surgery.

PALABRAS CLAVE:

Cirugía; Radiología; Goniometría; Quinto radio; Radios Centrales.

KEYWORDS:

Surgery; Radiology; Goniometry; Fifth ray; Central rays.

1. INTRODUCCION

La evaluación o el estudio radiológico prequirúrgico de los radios menores quizá sea el menos descrito en la literatura desde la perspectiva cuantitativa o goniométrica. Esto podría ser debido a la menor incidencia de patología de estos radios con respecto al primero, donde las referencias bibliográficas son mucho más ricas, encontrándose una literatura más desarrollada. Aún de esta manera, deberemos de establecer una diferenciación entre el estudio radiológico del quinto radio y los radios centrales. Desde un prisma biomecánico, los tres radios centrales son generalmente considerados como una unidad, mientras que el primer y el quinto radio poseen un movimiento triplanar ya que sus ejes están orientados oblicuamente en los tres planos del cuerpo. Los radios centrales solo poseen un eje transverso común, el cual permite pequeños movimientos en el plano sagital.

Con respecto al quinto radio, por su similitud al primero, no ya desde el punto de vista biomecánico, sino en cuanto a la coincidencia en muchos de los procedimientos quirúrgicos descritos, sí hemos encontrado en la bibliografía algunos parámetros cuantitativos que podrían ser orientativos e indicativos del procedimiento quirúrgico a utilizar en cada caso concreto.

2. PROTOCOLO DE EXPLORACION RADIOLOGICA

Para la mayoría de las técnicas quirúrgicas que se van a realizar sobre antepié, las proyecciones dorsoplantares, laterales, axiales y oblicuas, aportarán la información suficiente para determinar las indicaciones quirúrgicas. Esta evaluación radiológica tanto cuantitativa como cualitativa, deberá complementar siempre la información y los datos que hemos obtenido con la exploración clínica, para así asegurar y garantizar que el procedimiento quirúrgico no corrija el efecto de una patología específica o deformidad estructural, sino que además atienda a los factores etiológicos que afectan al desarrollo de la patología, con el fin de evitar recu-

* *Profesor Asociado Departamento de Enfermería. Servicio de Cirugía de la Clínica Universitaria de Podología.*
** *Profesor Ayudante Departamento de Enfermería. Servicio de Cirugía de la Clínica Universitaria de Podología.*
*** *Residente de la Clínica Universitaria de Podología.*

rrencias o recidivas por un mal discernimiento de las indicaciones quirúrgicas.

Con respecto a la evaluación radiológica, debemos decir que estas mismas proyecciones, habrán de ser realizadas de igual manera en el período postoperatorio, con el propósito de valorar el grado de corrección quirúrgica obtenido mediante el procedimiento realizado y evaluar al mismo tiempo el proceso de curación y cicatrización ósea.

Por tanto, será importante, establecer unas pautas radiológicas estandarizadas, para minimizar el porcentaje de error a la hora de objetivar los signos radiológicos. Así, habremos de definir las diferentes técnicas a utilizar, tanto como los diferentes métodos de medición radiológica (como luego comentaremos), con la finalidad de actuar con unos criterios comunes y unificados. En esta estandarización, describiremos la posición del paciente, la distancia foco-placa y la angulación del foco de rayos x.

En primer lugar, hablaremos de la *proyección dorsoplantar*. Esta proyección debería ser realizada con el ángulo y base de marcha del paciente, con el fin de proporcionar al observador, la más objetiva representación del pie en su posición fisiológica.

La proyección dorsoplantar, se realizará con el paciente en carga, con el pie a radiografiar sobre el chasis, el cual estará en posición horizontal sobre el suelo. Se coloca el pie de tal modo, que el eje medio del mismo, quede paralelo a los extremos laterales de la placa radiográfica. El foco se angula 15º incidiéndose sobre las cabezas metatarsales, para una mejor visualización de todos los radios, aunque normalmente se incide sobre el aspecto lateral del escafoides. La distancia foco-placa será de 90 cm.

Esta proyección, permitirá la visualización de la mayoría de las estructuras del pie y la densidad de los tejidos blandos adyacentes, aunque el tercer hueso cuneiforme y la porción proximal tanto del astrágalo como del calcáneo, se mostrarán menos visibles por el solapamiento de las estructuras óseas[6].

La *proyección lateral*, se realiza con el paciente en carga, con un pie a cada lado de la placa, la cual se encuentra perpendicular al suelo, apoyando ligeramente el arco interno sobre el chasis, sin modificar la posición normal del pie. El tubo de rayos de coloca paralelo a la línea del suelo, siendo la distancia foco-placa de 90 cm. El rayo es incidído sobre la parte lateral del pie a nivel del cuboides y tercera cuña.

La proyección lateral nos permitirá la visualización del hallux, primer metatarsiano, el aspecto plantar del quinto metatarsiano y cuboides, la primera cuña, escafoides, astrágalo, calcáneo y el tercio distal de la tibia y el peroné[6].

La *proyección axial de sesamoideos* se realiza con el paciente en carga con ligera flexión de la rodilla y una flexión dorsal máxima de las articulaciones metatarsofalángicas. El chasis se coloca perpendicular al suelo. El tubo de rayos se dispone paralelo a la línea del suelo, siendo la distancia foco-placa de 90 cm. El rayo se incidirá sobre la superficie postero-inferior del calcáneo. También se puede colocar al paciente, sobre todo en aquellos en los que les sea difícil mantener la posición anterior, en decúbito prono, con flexión dorsal de las articulaciones metatarsofalángicas y apoyando los dedos sobre la placa que se encuentra en posición horizontal sobre el suelo, mientras que el foco se dispone perpendicular al plano del suelo[6].

Esta proyección nos permitirá la visualización de los cóndilos plantares de los metatarsianos menores y la posición de los sesamoideos con respecto al aspecto plantar de la cabeza metatarsiana y la cresta intersesamoidea. También se puede evaluar la posición en un plano sagital de los metatarsianos menores además de la posición de los sesamoideos en un plano frontal, así como la integridad de la cresta.

Las *proyecciones oblicuas*, tanto lateral como medial, quizás sean las menos utilizadas, pero no por ello dejan de ser igual de esclarecedoras en determinados casos. El paciente se coloca en sedestación (descarga), con el pie angulado 45º sobre la placa, que se encuentra en posición horizontal sobre el suelo. Se apoyará el borde lateral o medial sobre la placa, dependiendo del tipo de proyección que queramos obtener. El tubo de rayos se dispone perpendicular a la línea del suelo. La distancia foco-placa será de 90 cm. El rayo incidirá sobre el cuboides si apoyamos el borde interno del pie y sobre el escafoides si se apoya el borde externo del pie. (Fig. 1)

Fig. 1

La proyección medial es útil para visualizar el aspecto lateral del pie. Esta permite una buena visualización de las falanges, metatarsianos, sesamoideos, cuboides, tercera cuña, astrágalo y calcáneo. Será de utilidad en el diagnóstico de fracturas, cóndilos metatarsales hipertróficos y coaliciones calcáneo-escafoideas. La proyección lateral será útil para visualizar las estructuras mediales del pie y es adecuada para la evaluación de fracturas del sesamoideo tibial. (Fig. 2)

3. GONIOMETRIA Y PARAMETROS RADIOLOGICOS

De las múltiples mediciones angulares propuestas por los diferentes autores y descritas en la literatura, para la evaluación preoperatoria los radios medios y quinto radio, solamente algunas cuantas tendrán un valor eminentemente práctico. A continuación pasaremos a desarrollar las mediciones y parámetros que consideramos importantes

Fig. 2

Fig. 3

para el estudio goniométrico de los metatarsianos menores, en las diferentes proyecciones, intentando complementar esta información con la significación quirúrgica que cada parámetro tiene a la hora de establecer las indicaciones y los criterios prequirúrgicos.

3.1. Parámetros radiológicos en la evaluación de los radios medios

3. 1. 1. Parámetros radiológicos en radiografía dorsoplantar:

- Angulo intermetatarsiano entre 2º y 3º[11]: Es el ángulo formado por la intersección de la bisección longitudinal del segundo y tercer metatarsianos. En un pie extendido el ángulo puede incrementarse desde los 2º considerados normales hasta los 5º. Esta cuantificación determinará la pronación y la anchura o *"desparramamiento"* del pie en una radiografía dorsoplantar. Según la terminología inglesa el pie extendido o *"splayfoot"*, es un ensanchamiento patológico del pie en el plano transverso. Por tanto, se produciría un aumento de este parámetro, al mismo tiempo que un incremento del ángulo intermetarsal entre el 1º y el 2º y entre el 4º y el 5º. Hay autores[9], que manifiestan que el pie extendido afecta a los cinco metatarsianos y a los cuneiformes. Con respecto a la significación quirúrgica de esta patología, se debería optar por procedimientos óseos reparadores y realineadores de la parábola metatarsal. (Fig. 3)
- Angulo de Meschan: Es el ángulo formado por la intersección de una línea que es tangente a las cabezas del primer y segundo metatarsiano, cuando ambos están alineados (*index plus minus*), con otra línea tangente a las cabezas del resto de metatarsianos. Su valor normal es de 140º-142.5º. Este ángulo aumenta cuando la fórmula metatarsiana es *index plus* y disminuye en el *index minus*[18]. Este ángulo tiene importancia en la determinación de mediciones comparativas pre y postoperatorias, cuando se realizan procedimientos quirúrgicos sobre los metatarsianos. (Fig. 4)

Fig. 4

- Fórmula metatarsiana: Se denomina fórmula metatarsiana a la relación que existe entre la longitud del primer metatarsiano con respecto a los demás. Para establecer la longitud relativa del primer y segundo metatarsiano, que condicionará la existencia de tres patrones metatarsales, tomaremos como referencia la medición utilizada por *Kaschack y Laine*[1], los cuales medían la diferencia de longitud utilizando la intersección entre las bisecciones longitudinales del primer y segundo metatarsiano como vértice. Desde este punto, con la ayuda del compás, se trazan dos arcos de circunferencia; uno, hasta el punto más distal de la carilla articular de la cabeza del primer metatarsiano y otro, hasta el punto más distal de la carilla articular de la cabeza del segundo. La diferencia entre los dos arcos de circunferencia trazados, determinará la distancia o el índice de protusión metatarsal. Se consideran normales los valores comprendidos entre -2 y +2 mm, Según esta valoración podríamos encontramos con tres patrones diferenciados:

- Index plus: cuando el primer metatarsiano es de mayor longitud que el segundo; éste que el tercero y así sucesivamente (1>2>3>4>5)
- Index plus minus: cuando el primer metatarsiano es igual al segundo y el tamaño de los tres restantes decrece progresivamente (1=2>3>4>5)
- Index minus: cuando el primer metatarsiano es igual al segundo y el tamaño de los tres restantes decrece progresivamente (1<2>3>4>5)[18].

Esta valoración goniométrica nos indicará la posible existencia de discrepancias de longitud entre los metatarsianos, supeditando así la indicación de la técnica quirúrgica a realizar en los metatarsianos en cada caso concreto (osteotomías acortadoras en casos de metatarsianos excesivamente largos y osteotomías alargadoras en casos de un metatarsiano corto o braquimetatarsia o varios metatarsianos cortos o braquimetapodia).

El patrón metatarsal siempre influirá en la distribución de cargas en la superficie plantar del pie. Una longitud excesiva de un metatarsíano provocará un aumento de la presión local en carga dando lugar a la aparición de una hiperqueratosis plantar recidivante de localización metatarsal. Al mismo tiempo, un metatarsiano excesivamente corto, puede provocar metatarsalgias en los metatarsianos adyacentes debido a la transferencia de la presión en carga que se producirá[22]. (Fig. 5)

Fig. 5

3.2. Significación diagnóstica de la evaluación radiológica en radios medios

El propósito de la evaluación radiológica es confirmar o descartar el juicio clínico y determinar la etiología de la lesión. Las proyecciones necesarias para una evaluación apropiada son como comentábamos con anterioridad, las dorsoplantares, laterales, oblicuas y axiales de sesamoideos. Los estudios radiográficos de los metatarsianos menores, son muy útiles en la evaluación de desórdenes o alteraciones metatarsales tales como metatarsianos equinos o plantarflexionados, metatarsianos excesivamente largos, braquimetatarsia o braquimetapodia, deformidades en el plano transverso (abducción-adducción) de los dedos con respecto a los metatarsianos, relacionadas con enfermedades inflamatorias, alteraciones biomecánicas, traumatismos o patologías neuromusculares, dislocaciones o subluxaciones de las articulaciones metatarsofalángicas, debidas a procesos inflamatorios crónicos como la artritis reumatoide y patologías metatarsales relacionadas con la enfermedad de Freiberg.

Algunos autores señalan la posibilidad de utilizar marcadores lesionales (discos metálicos adheridos al aspecto plantar de los metatarsianos) para determinar la localización de las lesiones con respecto a las estructuras óseas subyacentes[9, 21], cuando el problema o la patología sea de carácter estructural o biomecánico. Para poder tener una evaluación mucho más objetiva de la relación de la lesión dermatológica con respecto a las estructuras óseas, la proyección radiológica debería ser realizada con una angulación del tubo de 90º es decir perpendicular al suelo. De esta manera podemos objetivar, con la colocación del testigo, cual podría ser la causa de la patología. Si la lesión se localiza justamente debajo de la cabeza metatarsiana, puede ser debida a un metatarsiano plantarflexionado, orientando de esta manera el tratamiento hacia la realización de osteotomías dorsiflexoras. Si la lesión, en cambio, se localizara más distal a la cabeza metatarsiana, la causa podría estar en una longitud anormal del metatarsiano, estableciendo indicaciones para la realización de procedimientos acortadores del metatarsiano. Por último, si la lesión se encontrara lateral o medial a la cabeza metatarsiana, ésta podría estar provocada por fuerzas de cizallamiento, por lo que los procedimientos a realizar serían osteotomías bien abductoras o bien adductoras, aunque el pronóstico sería el más incierto. (Fig. 6)

Fig. 6

Así, desde la proyección dorsoplantar, podemos determinar la relación que existe entre la lesión y las cabezas metatarsianas, descubriendo otras posibles alteraciones, como subluxaciones metatarsofalángicas, presencia de cambios osteodegenerativos, cuerpos extraños, fracturas antiguas, etc. También observaremos la conformación de la parábola metatarsal, la longitud, el tamaño de las

cabezas metatarsianas, así como la posición y el tamaño de los sesamoideos, la presencia de huesos accesorios bajo las cabezas metatarsianas y posibles cambios adaptativos del pie. Para *Hetherington*[8], la proyección dorsoplantar permite la evaluación de posibles alteraciones en las articulaciones metatarsofalángicas, así como la valoración del patrón de longitud metatarsal.

La proyección lateral muestra la relación en el plano sagital de los dedos y los metatarsianos, la posición del sesamoideo tibial y su tamaño, la densidad ósea y de las partes blandas, de la pronación y cambios adaptativos óseos.

La proyección axial, nos revelará el tamaño y posición en el plano frontal, de los sesamoideos, la posición de las cabezas metatarsianas y el tamaño de sus cóndilos plantares, así como la densidad del tejido blando bajos las cabezas metatarsianas. Esta proyección es de gran ayuda en aquellos pacientes que han sufrido previamente cirugía de metatarsianos o fracturas a dicho nivel. Aún así esta valoración no es muy significativa puesto que en la mayoría de los casos no es posible realizar esta proyección en carga (tal y como hemos descrito), además de que no se trata de una representación verdadera de lo que sucede en las cabezas metatarsales durante la fase de medio apoyo en la marcha cuando el pie se encuentra en pronación y las cabezas metatarsianas se encuentran apoyadas en el suelo por medio de fuerzas reactivas[9].

Otros autores, entre ellos *Schelfman*[21] también cuestionan la validez de esta técnica en la evaluación de la declinación o plantarflexión de las cabezas metatarsianas en el plano frontal. Aunque esta proyección sea útil en la evaluación de la posición de los sesamoideos en un plano frontal a la hora de establecer las posibles indicaciones quirúrgicas, también podría orientar, en función de si se realiza en carga o en descarga, acerca de la posición de las cabezas metatarsianas en un plano frontal, la cual debería ser corroborada en la exploración clínica para la discusión de un procedimiento quirúrgico dorsiflexor en casos de encontrarnos con metatarsianos rígidos plantarflexionados. *Hetherington*[8], opina que la radiografía axial de sesamoideos podría identificar metatarsianos plantarflexionados (aunque también cuestiona su validez), así como prominencias plantares, utilizándose especialmente en la evaluación postoperatoria de procedimientos de osteotomías metatarsales o en casos de lesiones por transferencia. *Pontious y colaboradores*[20], señalan que la proyección axial de sesamoideos no debe utilizarse en la determinación de la posición de los metatarsianos en un plano frontal, ya que se encuentran alteradas las verdaderas relaciones anatómicas de las cabezas metatarsianas y la proyección utilizada podría distorsionar dichas relaciones.

Las proyecciones oblicuas, nos aportarán información acerca del tamaño y posición que presentan los cóndilos plantares de los metatarsianos afectados, sobre todo a la hora de descartar procedimientos como las condilectomías plantares en el tratamiento de las hiperqueratosis plantares recidivantes. También podrían ser válidas para evaluar el grado de subluxación metatarsofalángica, en articulaciones dislocadas o el posible desplazamiento de los fragmentos óseos en el caso de fracturas metatarsales.

3.3. Parámetros radiológicos en la evaluación del quinto radio

Será fundamental en la evaluación radiológica del quinto radio tal y como hemos señalado, estandarizar y pautar una serie de proyecciones radiológicas tomando el ángulo y base de la marcha. Además de las consabidas proyecciones dorsoplantares y laterales, las oblicuas pueden ser útiles en la evaluación del aspecto lateral y dorsal del quinto metatarsiano. La proyección axial de sesamoideos puede ser válida en la evaluación de patologías estructurales en la cara plantar de la cabeza del quinto metatarsiano.

Será determinante la evaluación radiológica del quinto radio, en una deformidad tan común como es el "*juanete de sastre*", con la finalidad de comparar posibles defectos en el alineamiento estructural y para orientamos en la planificación del procedimiento quirúrgico.

3.3. 1. Parámetros radiológicos en radiografía dorsoplantar:

- Angulo intermetatarsiano entre 4º y 5º[11, 22]: Es el ángulo formado por la intersección de la bisección longitudinal del 4º y 5º metatarsiano, También se denomina *ángulo del metatarsus quintus adductus*; por tanto indica la abducción relativa del quinto metatarsiano y la divergencia entre los metatarsianos en un plano transverso. Los valores normales son los comprendidos entre 0º y 8º[9], viéndose incrementados en un pie extendido o ensanchado con una pronación anormal. *Giannestras*[22], describe el pie extendido como aquel en el que el ángulo IM (1º y 2º) es mayor de 10º y el IM (4º y 5º) es mayor de 5º. (Fig. 7)

Fig. 7

Autores como *Fallat y Buckholz*[9], establecieron una serie de criterios para valorar las características anatómicas y radiográficas del juanete de sastre, ya que esta cuantificación es de gran utilidad en la evaluación de esta deformidad. Estos autores[2] consideran como normal un ángulo de 6,2º (entre 3º y 12º). Valores comprendidos entre 6º y 8º,

siempre que no condicionen la existencia de un *juanete de sastre* sintomático, no requieren tratamiento quirúrgico. Por último, valores de 9,6º (entre 5º y 14º) condicionarán la presencia de un *juanete de sastre* sintomático. Además estos autores en su estudio concluyeron afirmando que no solamente es importante medir o cuantificar el ángulo intermetatarsal sino también el grado de arqueamiento lateral del tercio distal del quinto metatarsiano, como posteriormente veremos. *Schoenhaus y colaboradores*[23], afirmaron que el valor normal era de 8º. También *Trepal*[23] manifiesta que la mayoría de los estudios realizados, refieren que un ángulo intermetatarsíano mayor de 9º comienza a ser sintomático,

- Angulo intermetatarsiano entre 1º y 5º: Es el ángulo formado por la intersección de las bisecciones longitudinales de 1º y 5º metatarsianos[22]. *Muñoz Gutiérrez*[18], lo denomina ángulo de apertura del pie. Para este autor los valores normales son los comprendidos entre 20º y 28º. *Shereff*[22], habla de valores normales entre 14º y 35º. Según este autor este ángulo aporta información acerca de la anchura del antepié. Un valor aumentado se asocia al pie ensanchado o extendido. (Fig. 8)

Fig. 8

- Angulo metatarsofalángico: Se obtiene mediante la intersección de la bisección longitudinal del quinto metatarsiano y de la falange proximal. Este ángulo determina la relación y el grado de desviación del dedo en un plano transverso. En condiciones normales, ambas líneas deben ser coincidentes. Si el vértice del ángulo se encuentra en la región medial tendremos un dedo en abducción, mientras que el vértice en la región medial, condicionará la existencia de un dedo en adducción[2]. Para *Muñoz Gutiérrez*[18], el valor normal es de 8º-10º, denominándolo también ángulo del *quintus varus abductus*. *Ogalla y Zalacaín*[19], sitúan los valores normales entre 0º, y 8º. La significación quirúrgica de esta valoración orientará la localización topográfica de la osteotomía a realizar en el metatarsiano. Así, en valores muy aumentados, estaría indicada la realización de procedimientos distales, siempre teniendo en cuenta la relación con el ángulo intermetatarsiano (4º y 5º). (Fig. 9)

Fig. 9

- Angulo de desviación lateral de la cabeza del quinto metatarsiano: El arqueamiento o desviación lateral se ha considerado como un problema estructural del quinto metatarsiano, donde el tercio distal de la diáfisis se desvía lateralmente. Fue descrito originariamente por *Yancey en 1969*[23], aunque sin proponer ningún método de medida. Posteriormente fueron *Fallat y Buckholz*, los que describieron esta medición. El ángulo es el formado por la intersección de la bisección longitudinal de la cabeza y el cuello del quinto metatarsiano y una línea trazada adyacente y paralela a la superficie cortical medial del quinto metatarsiano. El valor de este ángulo es de 2,64º como promedio (entre 2,5º-3º), incrementándose hasta un valor medio de 8º en los casos en los que existe *juanete de sastre*[9, 23]. *Trepal*[23] manifiesta que esta deformidad es fija y estructural, no posicional. *Nestor y colaboradores*[23], afirman que la desviación lateral del quinto metatarsiano en pacientes con juanete de sastre, no siempre está presente. Cuando es evidenciada, hay que tenerla presente a la hora de diseñar la planificación quirúrgica. Para *Hetherington*[8], un ángulo igual o mayor a 5º, justificaría la realización de una osteotomía en el cuello del quinto metatarsiano. (Fig. 10)
- Angulo intermetatarsiano entre 2º y 5º: Esta medida representa la anchura lateral del antepié. El valor de este ángulo se obtiene mediante la intersección de la bisección longitudinal del segundo y del quinto metatarsiano. Los valores normales son los comprendidos entre 14º-18º[23]. Esta angulación también tiene una relación directa con el pie extendido o "*splayfoot*". (Fig. 11)

Fig. 10

Fig. 11

3.3.2. Parámetros radiológicos en radiografía lateral:

- Angulo de inclinación de los metatarsianos: Es el ángulo formado por la bisección longitudinal de los metatarsianos con respecto a la línea del suelo. El valor va decreciendo desde el primero hasta el quinto. Los valores normales son los siguientes:

  - 1er metatarsiano: 20º
  - 2º metatarsiano: 15º
  - 3er metatarsiano: 10º
  - 4º metatarsiano: 8º
  - 5º metatarsiano: 5º

  Con respecto al quinto metatarsiano, este ángulo determinará la posición en plantarflexión o dorsiflexión del metatarsiano, que sumado a la evaluación clínica, condicionará la técnica quirúrgica a elegir en la corrección de un síndrome de sobrecarga de este metatarsiano[22]. (Fig. 12)

Fig. 12

3.4. Signiricación diagnóstica de la evaluación radiológica del quinto radio:

La evaluación radiológica del quinto radio, debería determinar inicialmente los cambios de densidad ósea, así como los diferentes cambios adaptativos. Además será fundamental en el diagnóstico de los posibles tumores óseos, exóstosis, fracturas y dislocaciones o subluxaciones articulares. La morfología de la cabeza del quinto metatarsiano debería ser evaluada para evidenciar signos de agrandamiento o ensanchamiento.

Una eversión posicional del metatarsiano, hará que se observen los cóndilos plantares rotados lateralmente, dando una apariencia falsa de hipertrofia en la cabeza metatarsiana. También pueden evidenciarse signos inflamatorios en los tejidos blandos y posibles bursitis calcificadas.

No solamente tendremos que evaluar signos cualitativos, sino además como hemos referido en los parámetros goniométricos, signos cuantitativos principalmente en deformidades como el *juanete de sastre*, en las que han sido descritas varias mediciones estandarizadas con el fin de establecer los criterios radiográficos para su diagnóstico, La dificultad entraña en correlacionar los síntomas y signos clínicos con los parámetros radiológicos para determinar las indicaciones quirúrgicas.

4. CONCLUSION

La evaluación radiológica, tanto cuantitativa como cualitativa de los signos radiológicos, es un método complementario eficaz no solo en el diagnóstico de las distintas afecciones y deformidades del pie, sino en la determinación de las indicaciones quirúrgicas en los procedimientos sobre el quinto radio y los radios centrales, siempre y cuando corroboren lo observado en la exploración clínica, estableciéndose una correlación entre ambas.

Como hemos afirmado en anteriores publicaciones, reiteramos la necesidad de trabajar con pautas radiológicas estandarizadas con el objeto de desarrollar criterios unificados, disminuyendo así la posibilidad de cometer errores de procedimiento.

BIBLIOGRAFIA

1. **ALONSO MONTERO C, GARCIA CARMONA FJ, JIMENEZ LEAL R, MORALES LOZANO R.** *Valoraciones longitudinales y angulares en el primer radio en radiografía dorsoplantar.* Rev Esp Podol 1997; VIII (2): 71-77.
2. **ATECA QUERO R, VALERO SALAS J.** *Biomecánica y patomecánica del quinto dedo y del quinto metatarsiano.* Rev Esp Podol 1995; VI(7): 339-348.
3. **CHEVROT A.** *Técnica radiográfica y radioanatómica del tobillo y del pie en carga.* En: Chevrot A. Diagnóstico por imagen de las afecciones del pie. Barcelona: Masson; 2000. p. 25-36.
4. **DROBOCKY IG.** *Examen radiográfico del pie normal.* En: Mann R. A. Cirugía del pie. Buenos Aires: Médica Panamericana, 1987. p. 72-85.
5. **GARCIA CARMONA FJ, MORENO DE CASTRO M, LAZARO MARTINEZ JL, CASTEJON MORCILLO C, MORENO PEREZ E.** *Tratamiento quirúrgico de las hiperqueratosis plantares recidivantes.* Caso clínico. Rev Esp Podol 2001- XII (2): 108-125.
6. **GARCIA CARMONA FJ, MORENO DE CASTRO M, LAZARO MARTINEZ JL, RIVERA SAN MARTIN G, FERNANDEZ MORATO D.** *Radiología quirúrgica en el hallux abductus valgus.* Rev Esp Podol 2001 - XII (3): 166-177.
7. **GAMBLE FO.** *Clinical foot roentgenology.* 2nd ed. Huntington (NY): Robert E. Krieger; 1978.
8. **HETHERINGTON VJ.** *Metatarsalgia and Lesser Metatarsal Surgery.* En: Hetherington VJ. Hallux Valgus and Forefoot Surgery. New York: Churchill Livingstone, 1994. p. 420-451.
9. **HUTCHINSON BL.** *Cirugía de los metatarsianos menores.* En: Butterworth P, Dockery GL. Atlas a color y texto de cirugía del antepie. Madrid: Ortocén, 1992. p, 111-136
10. **JONHSON RE.** *Podiatric radiology.* En: Levy LA, Hetherington VJ, editores. Principles and practice of podiatric medicine. New York (NY): Churchill Livingstone; 1990. p. 231-71.
11. **KASCHAK TJ, LAINE W.** *Surgical Radiology.* En: Oloff-Solomon J, editor. Radiology of the foot and ankle. Philadelphia (PA): WB Saunders Company; 1988. Clinics in Podiatric Medicine and Surgery, 5(4). p. 797-829.
12. **KRICUN ME.** *The normal foot.* En: Foffester DM, Kricun ME, Kerr R, Imaging of the normal foot and ankle. Rockville (MD): Aspen; 1988. p. 25-43.
13. **LEHUNEN JE.** *Taylor's bunion deformity.* En: Hetherington VJ. Hallux Valgus and Forefoot Surgery. New York (NY): Churchill Livingstone, 1994. p. 459-469.
14. **McGLAMRY ED.** *Lesser ray deformities.* En: McGlarnry DE, Banks AS, Downey MS. Comprehensive Texbook of Foot Surgery. 2nd Ed. Baltimore (MD): Williams and Wilkins, 1992. p. 321-378 (Vol 1)
15. **MERCADO O.A.** *Atlas de cirugía del pie.* Illinois: Carolando Press, 1995: 122-184
16. **MILNE A.** *Radiography.* En: Helal B, Rowley D, Cracchiolo A, Myerson M S. Surgery of disorders of the foot and ankle. London: Martin Dunitz, 1996. p. 105-111.
17. **MONTAGNE J, CHEVROT A, GALMICHE JM.** *Atlas de radiología del pie.* Barcelona: Masson; 1984. p. 50-65.
18. **MUÑOZ GUTIERREZ J.** *Atlas de mediciones radiográficas en ortopedia y traumatología.* México (DF): McGraw-Hill Interamericana, 1999.
19. **OGALLA RODRIGUEZ JM, ZALACAIN VICUÑA AJ.** *Goniometría.* Rev Esp Podol 1991 11(5):245-257.
20. **PONTIOUS J, LANE GD, COULTON MORITZ J, MARTIN W.** *Lesser metatarsal W-osteotomy for chronic intractable plantar keratosis.* J Am Podiatr Med Assoc 1998; 88(7): 323-355.
21. **SCHELFMAN BS.** *Radiology.* En: McGlamry DE, Banks AS, Downey MS. Comprehensive Texbook of Foot Surgery. 2nd Ed. Baltimore (MD): Williams and Wilkins, 1992. p. 3-57 (Vol 1)
22. **SHEREFF MJ.** *Radiographic analysis of the foot and ankle.* En: Jahss IM. Disorders of the foot and ankle. Medical and surgical management. Vol 1. 2nd ed. Philadelphia (PA): VM Saunders Company- 1991. p. 91-108.
23. **TREPAL M.** *Surgery of the fith ray.* En: McGlamry DE, Banks AS, Downey MS. Comprehensive Texbook of Foot Surgery. 2nd Ed. Baltimore (MD): Williams and Wilkins, 1992. p. 379-391 (Vol 1)
24. **WATSON A, ANDERSON RB, HODGES DAVIS W.** *Metatarsalgia.* En: Kelikian A. Operative treatment of the foot and ankle. Stamford (CN): Appleton and Lange, 1999: 117-126.
25. **WEISSMAN SD.** *Radiology of the foot.* 2nd ed. Baltimore (MD): Williams and Wilkins; 1989. p. 66-90,106-37.

MANEJO QUIRURGICO DEL PACIENTE DIABETICO

* GARCIA CARMONA, Fº Javier
** MORENO DE CASTRO, Manuel
*** FERNANDEZ MORATO, Diana

RESUMEN:

La cirugía profiláctica en el paciente diabético es un hecho reconocido y demostrado. El podólogo deberá de ser capaz de identificar los factores de riesgo previos a la cirugía, estableciendo un adecuado control y manejo perioperatorio del paciente diabético, sin sobrepasar los límites de su campo competencial.

ABSTRACT:

Prophylactic surgery in a diabetic patient is a well known and proved factor. Risk factors prior to surgery must be identified, stablishing an adecuated perioperatory control and management of the diabetic patient within the competential field limits.

PALABRAS CLAVE:

Cirugía; Diabetes; Manejo quirúrgico.

KEYWORDS:

Surgery; Diabetes; Surgical management.

1. INTRODUCCION

En los comienzos del siglo XXI y gracias a los grandes avances en el terreno de la medicina en general y de la cirugía en particular, se ha ido desterrando el temor, acuciante hace muchos años, de que el paciente diabético que iba a ser sometido a una intervención quirúrgica era más propenso a sufrir complicaciones tras la cirugía debido a su alteración metabólica.

De hecho, en la época anterior al descubrimiento de la insulina, se evitaba realizar cualquier acto quirúrgico de importancia, pues cuando se planteaba tal decisión, se pensaba que podía ser mortal.

Hoy en día, gracias al mencionado descubrimiento de la insulina y de los antibióticos, además de un mejor conocimiento de la fisiopatología de la enfermedad, la posibilidad de un mejor control metabólico, los adelantos de la anestesiología, etc., podemos afirmar, que un paciente diabético puede ser intervenido quirúrgicamente con las mismas garantías y, prácticamente, con similar índice de morbilidad que un paciente no diabético.

Es por ello por lo que la cirugía del pie diabético no debe considerarse como un tema controvertido, siempre y cuando se tengan en cuenta una serie de criterios específicos que deben ser estrictamente llevados a cabo. Una valoración y un manejo preoperatorio metódico y sistemático del paciente diabético será determinante en el pronóstico de la cirugía.

2. CIRUGIA PROFILACTICA VERSUS CIRUGIA AMBULATORIA

La primera cuestión que debemos plantearnos al iniciar este trabajo, es determinar qué tipo de pacientes diabéticos serán candidatos a la cirugía podológica. Si partimos de una consideración inicial, deberemos calificar la cirugía a realizar en el paciente diabético, como cirugía profiláctica. La aparición de deformidades estructurales en el pie diabético, quizás represente la mayor incidencia en el desarrollo de úlceras en estos tipos de pacientes. Estas ulceraciones son debidas normalmente a la combinación entre la insuficiencia vascular, la falta de sensibilidad y la presión de los tejidos blandos sobre prominencias óseas.

La cirugía podológica por tanto, debería ir encaminada a resolver estas deformidades de tipo estructural, la cuales puedan ser provocadas por desórdenes biomecánicos, estando indicada en pacientes con predisposición a pade-

* *Podólogo. Profesor Asociado. Departamento de Enfermeria. Servicio de Cirugía. Clínica Universitaria de Podología.*
** *Podólogo. Profesor Ayudante Departamento de Enfermeria. Servivio de Cirugía. Clínica Universitaria de Podologia.*
*** *Podólogo Interno Residente. Clínica Universitaria de Podología.*
Conferencia presentada en el Curso de Pie Diabético, celebrado en la Clínica Universitaria de Podología (UCM) durante los días 30 y 31 de marzo y 1 de abril de 2001.

cer ulceraciones. Según *Amstrong y colaboradores*[4], la presencia de deformidades estructurales y de limitación en la movilidad articular en un pie neuropático, se ha asociado a un incremento de presiones plantares y a un mayor riesgo de ulceraciones en el pie. El pie sin neuropatía, es un pie protegido contra el dolor. De esta manera, los pacientes diabéticos que no presentan neuropatía, raramente desarrollan úlceras. Será la pérdida de sensibilidad, la que haga que los pacientes neuropáticos se hallen más expuestos al padecimiento de presiones microtraumáticas repetitivas durante largos períodos de tiempo, facilitando la aparición de pequeñas úlceras con la consecuente infección y posible amputación.

Después de este breve juicio, habremos de tener claro en un primer momento, el hecho de que la cirugía profiláctica del paciente diabético se ha de supeditar al concepto y ámbito de la cirugía ambulatoria. La cirugía podológica-ambulatoria, tiene como objetivo la *atención y tratamiento de procesos subsidiarios de cirugía, conforme a un conjunto de técnicas quirúrgicas regladas, realizados bajo anestesia local, los cuales no requieren recuperación ni observación postoperatoria estricta, ni por tanto ingreso hospitalario, pudiendo ser dados de alta después del procedimiento.*

Además, si atendemos a esta concepción, la cirugía podológica podría incluirse en las categorías I y II de la Clasificación de Davis, la cual establece un ordenamiento de la cirugía según los "*Niveles de intensidad para procedimientos quirúrgicos*". Así, esta categorización sería de la siguiente forma: [Tabla 1]

Niveles de Davis	Niveles de intensidad para procedimientos quirúrgicos
Nivel I	Procedimientos realizados en consulta externa, con anestesia local y que no requieren cuidados postoperatorios especiales (Cirugía Menor)
Nivel II	Procedimientos de cirugía mayor que precisan cuidados postoperatorios específicos, pero no precisan para ello ingreso hospitalario (Cirugía Mayor Ambulatoria)
Nivel III	Cirugía que precisa hospitalización (Cirugía Corta Estancia)
Nivel IV	Cirugía que precisa cuidados especiales o muy críticos

Por aclarar el término de Cirugía Mayor Ambulatoria, diremos que podría ser definido como "*la atención a procesos subsidiarios de cirugía realizada con anestesia general, regional, local que requieren cuidados postoperatorios poco intensos y de corta duración, por lo que no necesitan ingreso hospitalario y pueden ser dados de alta pocas horas después del procedimiento*". La cirugía podológica según esta clasificación, podría dar cabida a todos los procedimientos quirúrgicos realizados en instalaciones autorizadas para tal fin con anestesia local o regional, que no requieren cuidados postoperatorios especiales ni precisan por tanto ingreso hospitalario.

El hecho de esclarecer tanto concepto quirúrgico, es fundamental para entender qué tipo de cirugía puede realizar el podólogo, no ya desde el punto de vista de la extensión anatómica o topográfica o del tipo de anestesia a realizar, sino considerando el hecho de que las Consultas Podológicas son consideradas como *Unidades de Cirugía Ambulatoria*, y al menos en el ámbito de la Comunidad Autónoma de Madrid, cual es el entorno que nos compete, ésta autoriza a las Clínicas Podológicas a realizar técnicas quirúrgicas ambulatorias, siempre y cuando cumplan las disposiciones publicadas la Orden 11 de febrero de 1986, por la que se desarrolla el Decreto 146/1985, de 12 de diciembre, de Centros, Servicios y Establecimientos Sanitarios (BOCAM, 22 de marzo de 1986), así como la Orden 1131/1994, de 21 de noviembre, sobre la incorporación y definición de nuevas tipologías a la Orden de 11 de febrero de 1986, sobre Centros, Servicios y Establecimientos Sanitarios (BOCAM, 13 de diciembre).

Por tanto y en relación con nuestros pacientes diabéticos que son el objeto de esta comunicación, habremos de tener en cuenta la reciprocidad entre ambos conceptos quirúrgicos para emplazar el ámbito en el cual se debe desarrollar el proceso perioperatorio.

Son estas consideraciones, las que nos deben tomar conciencia y conocimiento de nuestra labor asistencial, pudiendo garantizar así, la práctica de una cirugía podológica eficiente y a la vez segura, y realizando para conseguirlo, una selección cuidadosa tanto del paciente como de las intervenciones, ya que el éxito de la cirugía ambulatoria, dependerá en gran medida de esta premisa. Nuestro paciente diabético será candidato a cirugía profiláctica siempre y cuando cumpla estas pautas de selección:

a) Criterios quirúrgicos:

- Procesos quirúrgicos que no presenten preparación preoperatoria compleja.
- Cirugías que no supongan pérdida hemática importante.
- Ausencia de apertura de cavidades.
- Duración inferior a 120 minutos.
- Ausencia de drenajes de alto débito o pérdida.
- Procedimientos en los cuales el dolor postquirúrgico pueda ser controlable con analgesia oral.
- Técnicas que no requieran tratamiento antibiótico por vía intravenosa.

b) Criterios de inclusión:

- Patologías que sin hospitalización no supongan un riesgo adicional.

c) Criterios de exclusión:

- Negativa por parte del paciente o de la familia para ser intervenido bajo estos criterios o consideraciones.
- Ausencia de persona capaz de cuidar o asistir al paciente, al menos las primeras 48 horas posteriores al acto quirúrgico.
- Requisitos de habitabilidad e higiene de la vivienda del paciente inadecuados. Presencia de barreras arquitectónicas.
- Distancia al hospital más cercano superior a una hora.
- Pacientes mayores de 70 años.

- Alergias múltiples.
- Trastornos psíquicos importantes (capacidad de comprender, seguir las instrucciones, etc.)
- Trastornos de la coagulación.
- Obesidad importante mayor del 30%.
- Pacientes incluidos en los grupos III y IV de la *Clasificación de la Sociedad Americana de Anestesiólogos.*

d) Patología asociada: Se incluirán aquellos pacientes diabéticos que se encuentren encuadrados en los siguientes apartados dentro de la clasificación de la *Sociedad Americana de Anestesiólogos (ASA)*:

- Clase I: Individuos con ausencia de alteraciones orgánicas, fisiológicas, bioquímicas, sistémicas o psiquiátricas. El proceso patológico objeto de la cirugía se encuentra localizado y no se relaciona con enfermedad sistémica.
- Clase II: Individuos con presencia de enfermedad leve o moderada.
- Clase III: Individuos con presencia de alteraciones sistémicas graves. Enfermedades sistémicas severas que provocan una limitación de la actividad.

Aunque con anterioridad en los criterios de exclusión, hemos establecido la contraindicación de la cirugía en pacientes englobados en la clase III, la cirugía podológica profiláctica de tipo ambulatorio podría estar indicada (condicionada) en este apartado, siempre y cuando la "*diabetes esté médicamente controlada o sea estable*". Resulta obvio decir, que no hallaremos ningún paciente diabético, encuadrado dentro de la primera categoría de la clasificación puesto que el objeto de la cirugía, se relaciona con una enfermedad sistémica de índole metabólico como es la Diabetes Mellitus.

Los prestigiosos autores *Amstrong, Lavery y Harkless*[5], podiatras del Departamento de Ortopedia de la Universidad de Texas, en su trabajo titulado "*Guía de tratamiento y sistema de clasificación para la evaluación y cuidado del pie diabético*", clasifican el pie diabético en seis categorías en función de una serie de criterios clínicos, estableciendo la indicación de cirugía profiláctica en las categorías dos y tres, las cuales engloban las siguientes consideraciones:

a) Categoría 2: Presencia de neuropatía con deformidad

- Pacientes diagnosticados de diabetes mellitus.
- Presencia de neuropatía (sensación ausente).
- Ausencia de signos clínicos de isquemia en la extremidad inferior (vasculopatía).
- Exámenes y pruebas vasculares no-invasivas normales.
- Indice de Yao > 0.80 y presión sistólica segmentaria del dedo > 45 mmHg.
- Presencia de deformidad en el pie.
- Ausencia de historia de ulceraciones plantares.
- Ausencia de Artropatía de Charcot (osteoartropatía neuropática diabética).

b) Categoría 3: Historia de patología

- Pacientes diagnosticados de diabetes mellitus.
- Presencia de neuropatía (sensación ausente).
- Ausencia de signos clínicos de isquemia en la extremidad inferior (vasculopatía).
- Exámenes y pruebas vasculares no-invasivas normales.
- Indice de Yao > 0.80 y presión sistólica segmentaria del dedo > 45 mmHg.
- Presencia de deformidad en el pie.
- Historia de ulceraciones plantares u artropatía de Charcot.

Además de estas pautas de indicación de cirugía profiláctica en el paciente diabético, habremos de atender a otras clasificaciones, las cuales *categorizan al paciente diabético según los grados de riesgo*. De esta manera, conforme a los autores Camp y Blanes[17], en su Protocolo de la Unidad del Pie Diabético de la Clínica Virgen del Consuelo de Valencia, éstos establecen las indicaciones de la cirugía profiláctica en aquellos *pies con sensibilidad normal pero con deformidades óseas como dedos en garra, hallux valgus, hiperqueratosis, cabezas metatarsales prominentes, con buena perfusión o que hayan sido revascularizados*.

De acuerdo con la *Sociedad Española de Angiología y Cirugía Vascular (SEAC)*[23], en su recomendación número treintas y seis del Consenso de dicha sociedad sobre el Pie Diabético, establece con relación a la cirugía profiláctica, que ésta habría de indicarse en aquellos casos, en los que transcurridos tres meses de utilización de ortesis rígidas, persistiera la deformidad. Según la SEAC, la cirugía profiláctica destinada a la corrección de deformidades óseas, ha mostrado su efectividad en ciertas situaciones de pie diabético neuroartropático con perfusión suficiente o postrevascularización, siendo las lesiones sujetas a corrección los dedos en martillo, hallux valgus, modificación de zonas de hiperpresión, varo del quinto dedo y metatarsalgias.

Por tanto, podemos aseverar acorde con la mayoría de los autores consultados, que el tratamiento quirúrgico del pie diabético, estaría indicado originariamente en aquellos pacientes *sin neuropatía y sin compromiso vascular aunque con deformidades*, pudiendo incluir no sin ciertas dosis de precaución (Amstrong, Lavery y Harkless[5]), a aquellos pacientes diabéticos con neuropatía y vascularización normal y con deformidades.

Una vez abordado este planteamiento a todas luces necesario para centrar el estudio, estamos en condiciones de afrontar cómo debemos manejar perioperatoriamente a nuestros paciente diabéticos demandantes de cirugía podológica-profiláctica.

3. DIABETES Y CIRUGIA

Antes de pasar a comentar brevemente cómo es la respuesta a la cirugía del paciente diabético, queremos aclarar un concepto que nos parece fundamental y que afecta a la carencia asistencial podológica en el contexto del pie diabético en general y de la cirugía profiláctica en particular. Como de sobra es conocido, el podólogo hoy en día,

no se encuentra integrado en el Sistema Nacional de Salud. Por tanto, este profesional, no puede trabajar como parte integrante del equipo multidisciplinar, lo que en el tratamiento quirúrgico del pie diabético es fundamental, ya que hablamos de un tipo de patología que requiere de una labor multiasistencial, la cual debe ser competencia también del podólogo y es por ello por lo que debe ser objeto de reivindicación. Es por ello, por lo que hoy en día, nuestra labor en cuanto a la asistencia quirúrgica de estos pacientes, se verá limitada a aquellos pacientes que se hallen *correctamente controlados desde el punto de vista médico, y que además cumplan los criterios o pautas anteriormente establecidas*. En el caso de que esto no suceda así, habremos de replantear la discusión y establecer la necesidad de remitir a estos pacientes al especialista indicado, para con ello requerir de estos profesionales un buen control médico de los pacientes previo a la cirugía, así como una serie de recomendaciones acerca de las normas y pautas a seguir, para un correcto manejo perioperatorio podólogico de estos pacientes.

El modelo que la podiatría americana propone, en cuanto a la cirugía profiláctica del paciente diabético, se fundamenta de una forma razonable y acertada, en la estrecha colaboración del podólogo (podiatra) con los distintos especialistas (diabetólogo; endocrino; internista; cirujano vascular; neurólogo; etc.), responsables de la atención médica del paciente diabético, en un intento de sumar la fundamental labor podológica al equipo multidisciplinar, para así garantizar el correcto manejo médico del paciente, en cualquier terapéutica quirúrgica profiláctica en el pie.

Una vez hecha esta aclaración que consideramos importante, volvamos a centrar nuestro trabajo en el objeto del mismo.

Como sabemos, la Diabetes Mellitus, es un trastorno endocrino que se caracteriza por la deficiencia absoluta o relativa de insulina, lo cual origina a su vez profundas anomalías metabólicos de los hidratos de carbono, proteínas y grasas.

Teniendo en cuenta la gran incidencia de la diabetes mellitus, que en España afecta entre el 2,8 % y el 3,9 % de la población (*según la SEAC*[23]), muchos pacientes candidatos a la cirugía son al mismo tiempo diabéticos, y por tanto, la evolución, el pronóstico y el tratamiento de su proceso quirúrgico estará condicionado por los siguientes factores:

- La respuesta endocrino-metabólica provocada por el estrés quirúrgico, origina en el paciente diabético, situaciones fisiopatológicas concretas y específicas.
- La gravedad de la diabetes descompensada en el paciente quirúrgico.
- Las alteraciones orgánicas provocadas por la diabetes pueden aumentar el riesgo quirúrgico, dificultar la cicatrización de las heridas o agravar procesos sépticos.
- La predisposición de la diabetes a la aparición de arteriosclerosis, la cual es más precoz e intensa que en los pacientes no diabéticos.

La cirugía, constituirá siempre una acción lesiva y cruenta que se ejerce sobre el paciente con la finalidad de recuperar su estado de salud. A las alteraciones fisiopatológicas específicas que se producirán según los órganos o las regiones anatómicas implicadas en el acto quirúrgico, se producirá siempre una respuesta general e inespecífica por parte del paciente sometido a cirugía. Si en condiciones de normalidad, ante un paciente no diabético, se produce, durante al transcurso de la agresión quirúrgica, intensas alteraciones en el metabolismo energético, condicionando la aparición de un estado "diabetoide" caracterizado fundamentalmente por la hiperglucemia, mayor razón y preocupación tendremos a la hora de establecer un adecuado control y manejo de nuestro paciente diabético, en base a la importancia de la interferencia que sobre la respuesta endocrino-metabólica, provocará el estrés quirúrgico en dicho paciente.

El incremento de la producción endógena de glucosa como respuesta a la agresión quirúrgica, es el resultado de la activación conjunta, a la vez que específica e independiente, de tres grandes procesos bioquímicos. La glucogenolisis, la glucogénesis y la gluconeogénesis. Estas rutas metabólicas, son consideradas eminentemente catabólicas, ya que para generar glucosa, se precisará de la degradación previa de los depósitos corporales de glúcidos (glucogenolisis/glucólisis/glucogénesis), de lípidos (lipólisis/gluconeogénesis) y de proteínas (proteolisis/gluconeogénesis).

Al existir en nuestro paciente diabético, un déficit de insulina, disminuirá por tanto el transporte de glucosa al interior de las células, así como su utilización metabólica. Esto se verá incrementado por los tres procesos anteriormente referidos. A medida que aumenta el déficit insulínico, aumenta también la sobreproducción endógena de glucosa, disminuyendo así la tolerancia a su aporte exógeno.

De esta forma, durante la agresión quirúrgica, a medida que disminuyen las reservas glucídicas al tiempo que se elevan considerablemente las necesidades energéticas corporales, debido a la existencia de órganos vitales glucodependientes, el organismo recurrirá como último procedimiento a sus depósitos de glúcidos (glucogenolisis), de lípidos (lipólisis) y de proteínas (proteolisis), con el propósito de satisfacer las crecientes demandas de glucosa y calorías. En los estados avanzados de déficit, se movilizan como decimos, las reservas grasas y proteicas, estableciéndose un marcado catabolismo, tanto del tejido adiposo como de las reservas proteicas, con reducción de la masa muscular, aparición de un balance nitrogenado negativo y aumento de la producción y eliminación de urea. La lipólisis a su vez, producirá un aumento de la producción de ácidos grasos libres. Como consecuencia de estas alteraciones, se dará lugar a una sobreproducción de cuerpos cetónicos, que se acumularan en el espacio extracelular provocando una cetosis.

En síntesis, como resultado del déficit insulínico, conjuntamente con la hipersecreción de las hormonas contrarreguladoras como el glucagón y las catecolaminas, se producirá la aparición de un estado hiperglucémico con o sin cetosis en los pacientes diabéticos. La gravedad de esta anomalía metabólica, será directamente proporcional al *tiempo de duración de la intervención quirúrgica y al déficit de insulina*, siendo la principal consecuencia quirúrgica la *incapacidad de cicatrización de la herida*, debido al predominio catabólico en los períodos postlesivos inmediatos.

4. IDENTIFICACION DEL RIESGO EN EL PACIENTE DIABETICO

Nuestro paciente diabético candidato a la cirugía profiláctica, habrá de ser sometido a un estricto plan de exploración previa a la intervención, mediante la realización de una serie de técnicas de despistaje que tienen por objetivo el conocimiento del estado del paciente y una cualificación y cuantificación de sus posibles complicaciones. Estas técnicas, las cuales no vamos a describir por lo extensivo del tema (ver "*Técnicas de despistaje en la identificación del riesgo del paciente diabético*"[44]) serán englobadas en dos grandes apartados:

1. Técnicas de despistaje cualitativo:

1.1. Historia clínica del paciente. Anamnesis e interrogatorio acerca del estado actual de nuestro paciente diabético y de sus antecedentes. Valoración de las posibles complicaciones del paciente diabético: neuropatía, retinopatía, nefropatía, macroangiopatía. Estudiar la interrelación de la diabetes mellitus con otros factores de riesgo vascular: tabaco, dislipemia, hipertensión arterial, obesidad.

1.2. Evaluación clínica.

1.2.1. Examen dermatológico. Inspección de las posibles lesiones dermatológicas.

1.2.2. Examen vascular. Inspección y observación de posibles signos y síntomas relacionados con posible insuficiencia vascular periférica (transtornos tróficos, coloración y aspecto de la piel, alteraciones ungueales, presencia de hiperqueratosis, presencia de edemas, distribución del vello). Palpación de pulsos a nivel tibial posterior, pedio, poplíteo y femoral, notando su ausencia o presencia, así como la valoración de la temperatura y color. (Fig. 1)

Fig. 1

1.2.3. Examen neurológico. Se llevará a cabo mediante el *Registro de Síntomas Neuropáticos* (RSN) [Escala de Boulton], relacionados con la neuropatía diabética.

1.2.4. Examen estructura ósea del pie y movilidad articular. Cualificación de las posibles deformidades y exploración articular.

2. Técnicas de despistaje cuantitativo (asignación de valores numéricos a una escala de datos exploratorios):

2.1. Evaluación dermatológica. Cuantificación de las lesiones ulcerosas según la escala de *Wagner* en función de la profundidad, afectación y complicaciones. [Tabla 2]

Grado	Clínica
Grado 0	Pie de riesgo pero con ausencia de lesiones
Grado 1	Ulcera superficial que no afecta al tejido celular subcutáneo. Celulitis superficial.
Grado 2	Ulcera profunda, no complicada, que afecta al tendón, hueso o cápsula, pero con ausencia de osteomielitis.
Grado 3	Ulcera profunda, complicada, con manifestaciones infecciosas: osteomielitis, abscesos.
Grado 4	Gangrena necrotizante limitada (digital, antepié, talón).
Grado 5	Gangrena extensa.

2.2. Evaluación vascular. Cuando la historia clínica y la exploración vascular cualitativa, sugieren la existencia de isquemia debido a la ausencia de pulsos en el pie, se indica la realización de pruebas o exploraciones funcionales no-invasivas. Para *Hill, Reinherz y Tisa*[36], los estudios vasculares no-invasivos, deberían ser tenidos en cuenta en la evaluación del paciente diabético, ante una cirugía profiláctica. Según estos autores, la realización de estos estudios será esencial cuando se presenten signos o síntomas compatibles con enfermedad vascular periférica.

Las pruebas hemodinámicas son métodos diagnósticos que aplican distintas técnicas para el estudio del flujo sanguíneo mediante la detección directa o indirecta de la velocidad (Ulstrasonografía Doppler), presión (Presiones segmentarias) y volumen (Pletismografía). El sistema Doppler permite el estudio de los pulsos periféricos. La valoración de las presiones sistólicas segmentarias, realizada mediante técnica Doppler, constituye un estudio a realizar, no solo en la anamnesis inicial, sino ante la sospecha clínica de existencia de enfermedad vascular periférica. A través de estos estudios, podemos obtener las presiones arteriales segmentarias de las extremidades inferiores y superiores, obteniendo una relación entre ambas a través del índice tobillo/brazo con el objeto de determinar el grado de obstrucción arterial. En condicio-

nes de normalidad el valor de este índice es 0.9-1.1. Para obtener las presiones sistólicas absolutas de dedos, se requiere un manguito especial además de una mayor experiencia en su determinación. Presiones digitales segmentarias menores a 40-45 mmHg, se consideran indicadoras de isquemia, prediciendo el grado de curación de úlceras localizadas a este nivel. (Fig. 2)

Fig. 2

Además de las pruebas hemodinámicas, también se realizan pruebas funcionales para valorar el estado arterial y venoso. Entre estas pruebas mencionaremos la prueba de *Collers-Willenski o tiempo de repleción venosa*. Esta consiste en el vaciado de las venas del dorso del pie con los dedos índices del explorador. Al ser retirados los dedos, la vena tendrá que rellenarse en un tiempo no superior a 20 segundos. Si el tiempo de repleción es superior, se tratará de una insuficiencia arterial. Si supera los 50 segundos, se considera una insuficiencia arterial grave. También destacaremos la prueba de *Sammuels o prueba de isquemia plantar*. Esta prueba sirve para valorar la coloración en fases tempranas de la estenosis de la luz arterial. Mediante esta valoración se comprueba el cambio de coloración y temperatura en las plantas del pie, después de realizar durante 2 minutos, movimientos de flexo-extensión del pie a ritmo rápido, con las piernas elevadas 45º sobre el plano horizontal. Posteriormente se indica al paciente que se siente, a la vez que se observa la recuperación del color normal y el tiempo que tardan en llenarse las venas del dorso del pie. Cuando el flujo arterial es normal, el color rosado se recupera en unos 10-15 segundos. Las venas del dorso del pie tardarán unos 20 segundos en llenarse. Un aumento en la recuperación es signo de isquemia. Por último mencionaremos la *prueba de llenado capilar*, la cual consiste en aplicar presión directa sobre el pulpejo del primer dedo del pie del paciente, observando el tiempo de recuperación del color sonrosado provocado por la presión. Normalmente el color sonrosado se recupera en un segundo o incluso antes, en condiciones de normalidad. Un aumento del tiempo de llenado capilar, indicará un menor flujo en la extremidad que se explora. (Fig. 3)

Fig. 3

La remisión de nuestro paciente al angiólogo o cirujano vascular, estará indicada cuando se detecten estudios vasculares no-invasivos anormales, los cuales hayan sido corroborados por las pruebas funcionales y la exploración clínica realizada, siendo indicativos de pruebas explorato rias mucho más específicas y complejas, las cuales puedan detectar el grado de patología vascular que presenta el paciente diabético, no estando justificada la cirugía profiláctica en estos casos.

2.3. Evaluación neurológica. La neuropatía sensitiva periférica es el principal factor de riesgo en la aparición de ulceraciones en el pie. En la Unidad del Pie Diabético de la Clínica Universitaria de Podología (UPD), se llevan a cabo una serie de Test de cuantificación neurológica, los cuales aportan datos que componen el *Registro de Incapacidad Neuropática* (RIN), pudiendo ser diagnosticado la presencia de neuropatía. Además se llevan a cabo Test sensoriales cuantitativos los cuales incluyen: percepción de la sensibilidad vibrátil (Biotensiómetro), térmica, táctil y umbral de percepción cutánea (Monofilamento de Semmes-Weinstein). (Fig. 4)

Fig. 4

2.4. Examen biomecánico y biodinámico del pie. Análisis de presiones plantares (técnica del Fotopodograma y Análisis computerizado de la marcha). (Fig. 5)

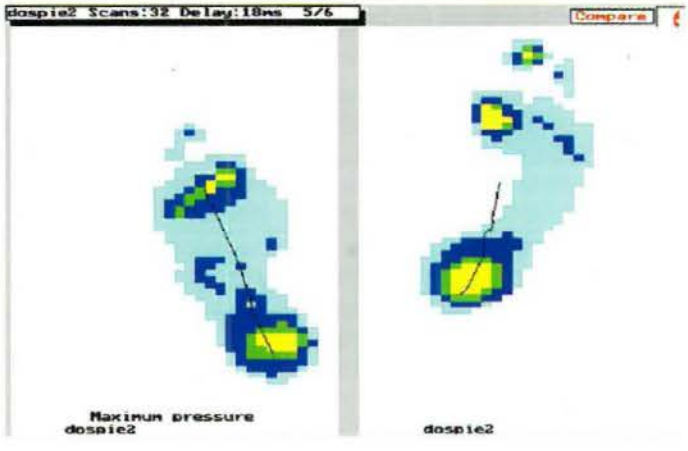

Fig. 5

Un paciente diabético, lo consideraremos candidato a la cirugía profiláctica cuando se cumplen los siguientes parámetros o condicionantes de normalidad en los exámenes o valoraciones vasculares y neurológicas: [Tabla 3]

Pruebas o exámenes evaluatorios	Valores normales
Vasculares	
Palpación de pulsos	Presentes
Prueba de isquemia plantar	Positiva
Tiempo de repleción venosa	< 20 sg
Tiempo de relleno capilar	< 3 sg
Indice de Yao o tobillo/brazo	0.9-1.1
Presiones sistólicas de dedos	> 40 mmHg
Neurológicas	
Monofilamento de Semmes-Weinstein	Detectado
Biotensiómetro	< 25 V
Percepción a la vibración	Detectada
Reflejos tendinosos	Presentes

La realización de todas estas pruebas y valoraciones, cuantitativas y cualitativas, permiten la clasificación del pie diabético, según el grado de riesgo. En la UPD, se ha establecido una gradación, la cual sirve de referencia a la hora de establecer las indicaciones de la cirugía profiláctica en el paciente diabético:

- Grado 0: pie con sensibilidad y vascularización normal; ausencia de deformidades.
- Grado 1: pie con sensibilidad y vascularización normal; presencia de deformidades.
- Grado 2: pie con neuropatía y/o vasculopatía; ausencia de deformidad.
- Grado 3: pie con neuropatía y/o vasculopatía; presencia de deformidades óseas e historia de ulceraciones.

En principio y acorde a esta clasificación, pensamos que la *cirugía profiláctica del paciente diabético, estaría indicada en los Grados 0 y 1 de dicha clasificación*. Aún así, deberemos considerar la presencia de neuropatía sin vasculopatía, como factor a tener en cuenta en la determinación de las indicaciones quirúrgicas.

La identificación del riesgo es fundamental para establecer las indicaciones de la cirugía en los pacientes diabéticos. El riesgo de ulceraciones o amputaciones se incrementa en aquellos pacientes con diabetes durante más de diez años, varones, con pobre control glucémico y presentan complicaciones cardiovasculares, oftalmológicas o renales. Además, la presencia de neuropatía periférica, las alteraciones biomecánicas, la enfermedad vascular periférica y la historia previa de úlceras o amputaciones se asocian con un incremento del riesgo de amputación[2]. Por tanto, serán consideraciones a tener en cuenta a la hora de justificar la posible cirugía profiláctica.

Una vez identificado el riesgo de nuestro paciente diabético y considerando la indicación ante la realización de cirugía, se llevarán a cabo una serie de medidas conducentes a garantizar el adecuado manejo del paciente en todo el proceso perioperatorio.

5. OBJETIVOS DEL MANEJO PERIOPERATORIO

Los objetivos principales a tener en cuenta en el manejo perioperatorio del paciente diabético son los siguientes[37]:

- Asegurar una situación clínica adecuada para la cirugía.
- Evaluación de los factores de riesgo, anticipando las posibles complicaciones.
- Evitar las descompensaciones metabólicas.
- Minimizar el riesgo de hipoglucemia.

- Optimizar la cicatrización de la herida y la respuesta a la infección mediante una insulinización adecuada.

Por tanto, con relación al proceso fisiopatológico que se produce, debido al déficit de insulina, el principal objetivo del manejo quirúrgico es mantener un metabolismo estable, evitando las crisis metabólicas que pueden dar lugar:

- Hiperglucemia y cetonuria:

a) La elevación de la glucosa y de los cuerpos cetónicos en la sangre puede precipitar la pérdida intensa de líquido, provocando deshidratación e hipercaliemia por pérdida de potasio celular.

b) Algunos medicamentos (cortisona) aumentan el nivel de azúcar en la sangre y antagonizan el efecto de la insulina.

- Cetoacidosis y acetonuria:

a) se producen por insuficiencia de insulina de causa natural o por reducción u omisión de la dosis de insulina.

b) Si se permite que progresen sin tratamiento, pueden evolucionar al coma y finalmente a la muerte.

- Hipoglucemia y shock hipoglucémico:

a) Se producen por un exceso de insulina.

b) Su comienzo es más rápido que la cetoacidosis.

c) La hipoglucemia es especialmente peligrosa. Puede aparecer durante el transcurso de la intervención quirúrgica por omisión o retraso en la ingestión oral.

d) Pueden ocasionar lesión cerebral y estrés al sistema cardiovascular.

La prevención de estos estados indeseables, dependerá del grado de control de los factores que interactuarán en la respuesta del paciente diabético durante el período quirúrgico:

- El tratamiento de elección para la diabetes.
- La gravedad y el tipo de trastorno.
- El tipo de intervención quirúrgica (emergencia o programada; mayor o menor).
- La presencia de complicaciones metadiabéticas.
- La reacción psicológica del paciente a la experiencia quirúrgica.

6. MANEJO PREQUIRURGICO

La ejecución de la terapéutica quirúrgica en un paciente diabético, requerirá el cumplimiento de un protocolo de actuación normal en cualquier acto de esta índole, al cual habrán de sumársele una serie de factores que hacen que esta cirugía tenga un carácter especial. Es por ello por lo que deberemos de tener en cuenta una serie de consideraciones preoperatorias:

1. Historia clínica quirúrgica y exploración física:

Aunque ya lo habíamos referido anteriormente como una Técnica de Despistaje Cualitativo más en la determinación del riesgo en el paciente diabético, lo reseñaremos de nuevo, como pieza fundamental del engranaje del procedimiento quirúrgico. El proceso de la evaluación clínica, estará integrado por una historia clínica que recoja todos los datos acerca del estado actual de salud del paciente diabético, los antecedentes personales (médico-quirúrgicos) y familiares, entre ellos aquellos que tengan relación directa con la enfermedad, las posibles alergias, el grado de control y tratamiento de la enfermedad, la patología objeto de cirugía profiláctica, así como cualquier información que aporte indicios acerca de las posibles complicaciones. Al mismo tiempo habremos de contar en todo momento con la colaboración del paciente, el cual deberá ser conocedor del tipo de cirugía a la cual será sometido, de las circunstancias en las que ésta se llevará a cabo (cirugía ambulatoria), estableciendo una selección cuidadosa tanto de los pacientes candidatos, como de la técnica quirúrgica a emplear. Por último, será requisito indispensable, contar con la autorización y el consentimiento informado por parte del paciente.

En el cuadro que desarrollamos a continuación, se muestran los datos que obtenidos de la historia clínica y de la posterior exploración, deberán ser tenidos en cuenta en el manejo perioperatorio del paciente diabético: [Tabla 4]

Historia general	Historia especifica del pie
Duración de la diabetes	Motivo de la consulta
Control/Manejo de la glucemia	Actividad diaria
Posibles complicaciones cardiovasculares, renales y oftálmicas	Tipo y uso de calzado
Otros factores de riesgo vascular: dislipemia, hipertensión arterial, obesidad	Formaciones de helomas e hiperqueratosis
Antecedentes personales, familiares	Presencia de deformidades
Hábitos sociales: alcohol, tabaco	Cirugía previas en el pie
Control de la medicación	Presencia de síntomas neuropáticos
Posibles alergias	Presencia de síntomas isquémicos
Hospitalizaciones previas/Cirugías	Presencia e historia de úlceras

(Tomado de Frykber et al. Diabetic foot disorders. A clinical practice guideline. J Foot Ankle; Supplement 2000)

Después de realizada la historia clínica, nuestro paciente, habrá de ser sometido a un estricto método de exploración previo a la intervención, mediante la realización de una serie de técnicas de despistaje, anteriormente comentadas, que tienen por objeto el conocimiento del estado del paciente, la identificación del riesgo y la cualificación y cuantificación de sus posibles complicaciones.

Puesto que al ir desarrollando nuestro trabajo, hemos intentado aclarar cuáles deberían ser las condiciones óptimas para la realización de cirugía profiláctica en el paciente diabético, habremos de ser conscientes también, de las limitaciones profesionales en cuanto al campo competencial y de actuación del podólogo, no solamente en el terreno del control metabólico de la diabetes previa a la intervención quirúrgica, sino de la necesidad de realización en determinados casos, de pruebas complementarias de

diagnóstico (neurológicas, vasculares y estudios de imagen) que requieren una atención médica especializada, la cual no pueden ni deben ser efectuadas por el podólogo. Si no se cumplen los requisitos anteriormente establecidos que hacen de nuestro paciente diabético, posible candidato a la cirugía, tendremos que remitirlo al profesional indicado, bien para que sea sometido a estricto control médico y predisponerlo de esta manera a la cirugía profiláctica, o bien para desaconsejar por completo este tipo de cirugía e indicar un procedimiento el cual deba ser llevado a cabo en el ámbito hospitalario, obteniendo así las mayores garantías de tratamiento. Por ello, cuando coexistan condicionantes médicos que requieran un cuidado más intensivo y especializado, en aquellos casos de descompensación diabética, enfermedad cardiovascular y enfermedad vascular periférica, estará indicada la hospitalización del paciente. También se suman a esta indicación la existencia de factores relacionados con la necesidad de administrar medicación por vía parenteral y la aparición de riesgo elevado de complicaciones postoperatorias.

3. Estudios de laboratorio:

Los estudios de laboratorio deberán incluir: hemograma completo, pruebas de coagulación y hemostasia, glucemia, hemoglobina glicosilada, proteínas plasmáticas, perfil lipídico, electrolitos, urea, creatinina. Esto nos dará una idea del estado general del paciente y de las medidas que en el ámbito sistémico se deberán aplicar. A esto habrá que sumarle una analítica de orina.

a) Hemograma: hemos de tener cuidado en la interpretación de los análisis de laboratorio en estos pacientes, desde que algunos estudios[26] han documentado la ausencia de leucositosis y fiebre en presencia de infecciones severas del pie. El hemograma puede resultar una herramienta útil para descartar infección aunque la ausencia de leucocitosis no descarta la infección. Según *Aragón y Ortiz*[7], refieren series en las que las leucocitosis estuvo ausente en el 26 % de los pacientes diabéticos con infección, o en otra en la que el 34 % de 91 pacientes diabéticos presentaba un recuento leucocitario mayor de 10.000 o menor de 4.000. Tampoco será muy significativo el aumento de la velocidad de sedimentación globular en procesos infecciosos, ya que no existe gran diferenciación en la determinación de esta prueba, entre los pacientes diabéticos y los no diabéticos.

b) Química hemática: Es típica, aunque no indique la gravedad de la afección. Será fundamental comprobar la glucemia basal o glucemia en ayunas. Para medir la glucemia en ayunas, el paciente no debe ingerir nada durante las cuatro horas previas a la prueba, aunque podrá beber agua. La determinación de la hemoglobina glicosilada, comprueba de modo indirecto, la glucemia media de las 4 semanas previas y es un método útil en la evaluación del grado de compensación de los pacientes diabéticos, permitiendo descubrir el buen o mal control de la enfermedad merced al tratamiento.

La analítica preoperatoria debe incluir la determinación de urea en sangre, creatinina, perfil lipídico, cuerpos cetónicos, electrolitos y proteínas plasmáticas. Pacientes con insuficiencia renal, presentarán problemas en la reposición de líquidos y electrolitos. Según *Aragón y Ortiz*[7], los niveles anormales de creatinina sérica son indicativos de infección. Además las elevaciones de creatinina también presuponen la existencia de insuficiencia renal y circulatoria y suelen ir parejas con los niveles elevados de urea. En cuanto a las proteínas plasmáticas (albúmina y globulinas), se producirá un aumento de las mismas (hiperproteinemia) en pacientes diabéticos.

En cuanto al perfil lipídico, se produce una dislipemia en el 50 % de los pacientes con diabetes (*SEAC*[23]). En la diabetes se produce un aumento de los triglicéridos y lipoproteínas VLDL (hiperlipemia), debido a la carencia de insulina y a la liberación de ácidos grasos libres y a la gluconeogénesis hepática. En los pacientes diabéticos tipo I mal controlados se detecta un aumento habitual de las VLDL, elevación de las LDL y disminución de las HDL. En los diabéticos tipo II, la concentración de LDL colesterol no varía. Según la *SEAC*[23], existe un descenso de las HDL, en el 15-25 % de los diabéticos con hipercolesterolemia. En la diabetes mellitus, además de hiperlipemia se produce hipercolesterolemia, especialmente en los casos graves y de mal pronóstico. La existencia de una complicación o su inminencia, vienen señaladas a menudo por un ascenso en la colesterolemia.

El aumento de los cuerpos cetónicos en sangre (cetosis), se produce en la diabetes mellitus si el tratamiento es inadecuado o existe una descompensación importante. También se producirán alteraciones electrolíticas en los enfermos diabéticos. Así la hiponatremia se producirá en la diabetes mellitus debido a la poliuria y la acidosis. La hipernatremia, tendrá lugar en el coma diabético hiperosmolar sin cetosis, pero con hiperglucemia muy alta y deshidratación. La hiperpotasemia se producirá en el coma diabético por liberación del K intracelular, a la que contribuyen la acidosis metabólica, la anoxia y la deshidratación. Por último, la hipopotasemia, se produce en el coma insulínico por la administración oral o parenteral de grandes cantidades de glucosa, especialmente si se acompaña de insulina.

c) Análisis de orina: aunque se trate de una prueba discutible por su valor diagnóstico, lo más reseñable además de la presencia de glucosa en orina (glucosuria), es la presencia de microalbuminuria, la cual se considera un factor de riesgo vascular. En varios estudios[a] se detectaron que aquellos pacientes con lesiones isquémicas en los pies, presentaban una tasa más alta de excreción urinaria de albúmina que aquellos sin lesiones o con

[a] - Zander E, Heinke P, Gottschling D, Zander G, Strese J, Herfurth S, Michaelis D. Related articles. Increased prevalence of elevated urinary albumin excretion rate in type 2 diabetic patients from ischemic foot lesion. Exp Clin Endocrinol Diabetes, 1997; 105 suppl. 2: 51-3.
- Guerrero-Romero F, Rodríguez-Morán M. Relationship of microalbuminuria with the diabetic foot ulcers in type II diabetes. J Diabetes Complications, 1998; 12(4): 193-6.

lesiones neuropáticas. También se detectó que la microalbuminuria se comportó como factor de riesgo en la incidencia de úlceras en los pies.

Este cuadro que desarrollamos a continuación (disponible en URL:http.//www.cica.es/aliens/samfyc/control.htm), *expone los Objetivos del Control de la Diabetes, desarrollados por el European NIDDM Policy Group, 2ª edición, 1993; European IDDM Policy Group, 1ª edición, 1993.* [Tabla 5]

	Bueno	Aceptable	Malo
Glucemia (mg/dl):			
- Ayunas	80-110	<140	>140
- Postpandrial	80-145	<180	>180
Hemoglobina glucosilada			
- HbA_1 (%)	<8	<9.5	>9.5
- HbA_{1c} (%)	<6.5	7.5	>7.5
Glucosuria (%) 0	< 0.5	> 0.5	
Colesterol total (mg/dl)	<200	<250	>250
HDL-colesterol (mg(dl)	>40	>35	>35
Triglicéridos (mg/dl)	< 150	200	> 200
Indice de masa corporal:			
- Hombres	<25	<27	>27
- Mujeres	<24	<26	>26
Tensión arterial (mm Hg)	<140/90	<160/95	>160/95
Tabaco (nº cig/día)	0	0	0

Notas:

- *Los valores considerados como buenos, se consideran los valores óptimos, aunque en algunos pacientes sean difíciles de alcanzar. Es por ello por lo que deberán establecerse objetivos individuales para cada paciente.*
- *La determinación de la hemoglobina glucosilada dependerá de la diferenciación entre la medición de todas las hemoglobinas (A_1), o solo el tipo A_{1c}, la cual se puede medir aisladamente ya que es el componente más abundante de las tres. Será importante determinar el tipo de prueba al laboratorio, ya que la hemoglobina A_1 es siempre un 2-4 % superior a la hemoglobina A_{1c}.*
- *La obesidad, representa un factor de morbilidad cardiovascular, siendo un factor de riesgo para la aparición de diabetes tipo 2. La obesidad se puede definir a través del Índice de Masa Corporal que relaciona el peso en kilogramos y la talla en metros cuadrados.*

3. Pruebas complementarias:

- *Electrocardiograma: especialmente en los casos de utilización de anestesia general y en pacientes adultos (mayores de 40 años).*
- *Métodos de diagnóstico por imagen: Fundamentalmente se utiliza la radiología simple como método diagnóstico en la detección de patologías osteoarticulares o procesos infecciosos en el paciente diabético. También se emplea en los estudios preoperatorios de estos pacientes en función de una protocolización radiológica exploratoria. En casos de necesidad se remitirán a los pacientes a la realización de estudios más especializados como son la ecografía, la tomografía axial computerizada y la resonancia nuclear magnética.*

Una vez realizado todo el estudio preoperatorio y siempre y cuando nuestro paciente diabético, cumpla los criterios de selección, se ajuste al perfil determinado con anterioridad y no exista contraindicación médica, será candidato a la cirugía profiláctica, pudiendo ser realizados procedimientos quirúrgicos, en régimen ambulatorio.

7. MANEJO INTRAOPERATORIO

El manejo intraoperatorio del paciente diabético dependerá fundamentalmente de tres factores:

- Fisiopatología.
- Evaluación del paciente diabético previa a la cirugía.
- Manejo metabólico y monitorización.

Como ya comentábamos anteriormente y así es descrito por la mayoría de los autores consultados, los casos de diabetes descompensadas o inestables metabólicamente, deberán ser ingresados y hospitalizados unos tres días previos a la cirugía[13], para la normalización de los niveles de glucosa en sangre y el manejo apropiado de la insulina.

Los pacientes programados para cirugía ambulatoria y que no estén bien controlados, deberán recibir ajuste de su régimen insulínico en las semanas previas a la cirugía. Esto será muy importante tenerlo en cuenta para la planificación de la cirugía en este tipo de pacientes. El manejo de esta situación, podría requerir una rectificación de la dosis de insulina (en los pacientes diabéticos tipo I), o bien mediante medidas dietéticas, agentes hipoglucemiantes orales o comenzar con insulina en los sujetos que aún no la presentaban. Esta evaluación y control dependerá en gran medida de la participación de otros profesionales de la salud a quien podamos remitir a estos pacientes con el fin de predisponerlos con las máximas garantías a la cirugía.

7.1. ANESTESIA

De forma habitual, los pacientes diabéticos pueden tolerar cualquier forma de anestesia, aunque la anestesia general supone un mayor riesgo, puesto que incrementa las demandas de insulina, además del riesgo de que se produzcan infartos de miocardio silentes, náusea, vómito y retraso en la tolerancia a la comida y a la medicación oral. La anestesia local y espinal son las comúnmente preferidas.

Según autores como *Catanzariti, Blitch y Karlock*[20], en la cirugía profiláctica del pie diabético, está indicado el uso de bloqueos anestésicos locales. Esto puede incluir bloqueos de tobillo, de radios y bloqueos digitales. Estos autores mencionan estudios[b] los cuales muestran que no exis-

[b] Kaufman JL. Local anestesia for surgery of the foot: efficiency in the ischemic or diabetic extremity. Ann Vasc Surg. 1991; 5: 354-58.

tieron complicaciones relacionadas con el uso de anestésicos locales en 127 procedimientos quirúrgicos de tobillo y pie incluyendo amputaciones y desbridamientos de úlceras neuropáticas. La conclusión de este estudio fue que los bloqueos locales, se consideraron como el método de anestesia óptimo en el manejo quirúrgico del pie diabético isquémico controlado y exento de infección o gangrena.

Autores como *Jacobs y Ollof*[40], defienden que el uso de anestésicos locales ejerce pequeños o nulos efectos sobre los niveles de glucosa. No son partidarios del uso de vasoconstrictores en presencia de enfermedad vascular periférica.

Según *Frykberg y colaboradores*[26], el uso de anestesia local se debe evitar en los casos de presencia de infecciones, aunque estos puedan estar indicados en los casos de desbridamiento tardío o en reconstrucciones definitivas.

Otros autores como *Kominsky, Tessler y Tredwell*[41], tampoco son partidarios de utilizar vasoconstrictores sumados a la anestesia, ya que está contraindicado, y refieren que los bloqueos digitales deben llevarse a cabo con una cantidad mínima de agente anestésico. El uso de epinefrina como agente vasoconstrictor, en concentraciones al 1:100.000 o 1:200.000 ha sido implicado en la pérdida del dedo debido a isquemia. Según estos autores, en un pie con sensibilidad, el uso de lidocaína y bupivacaína en combinación puede aportar excelentes resultados anestésicos. Además sugieren, que el pie neuropático insensible, podría no requerir el uso de anestésicos.

7.2. HEMOSTASIA

Autores como *McDermott*[46], afirman que no está lo suficientemente documentado que el uso rutinario del torniquete en amputaciones se asocie con mayor riesgo de complicación que con otros procedimientos. La utilización del mismo es técnicamente beneficiosa en cirugía del pie, particularmente en procedimientos microvasculares, salvo en los casos en los que haya un incremento de la probabilidad de daño en los frágiles vasos arterioescleróticos, agravando la neuropatía, la necrosis y la infección. La decisión de utilizarlo se basará más en la experiencia quirúrgica, en la necesidad de tener una clara indicación de la vascularización local o en la posibilidad de obtener una mayor visualización del campo quirúrgico y así reducir el tiempo quirúrgico.

El torniquete generalmente no se recomienda durante la cirugía que requiere amputación. La no-utilización del torniquete permite una mejor visualización de la perfusión general del pie y puede también prevenir la inflamación que ocurre invariablemente una vez que el torniquete ha sido desinflado. Adicionalmente, los cambios metabólicos que suceden después del uso del torniquete pueden poner en grave compromiso una extremidad delicada. Si el torniquete es utilizado, debería ser inflado después de elevar el miembro y no después de practicar una exanguinación del mismo, particularmente en presencia de infección. Si es realizado un bloqueo de tobillo, una venda de Esmarch puede ser usado como torniquete supramaleolar en casos de buen aporte sanguíneo.

Según *Frykberg y colaboradores*[26], la hemostasia en los pacientes diabéticos durante el procedimiento quirúrgico se consigue mediante el uso juicioso del electrocauterio. Se considera generalmente aceptado la contraindicación de la ligadura o sutura de vasos en pies con infección además del uso de torniquete en pies con isquemia significativa o después de procedimientos de revascularización distal. Sin embargo, el torniquete podrá ser utilizado en miembros neuropáticos con buena perfusión.

Otros autores como *Giacalone*[31], señalan que su estudio prospectivo en el que se llevó a cabo la técnica de fenol-alcohol sobre 57 pacientes diabéticos, se realizó la hemostasia aplicando sobre el dedo una cinta elástica compresiva de 1 "pulgada" de grosor, sosteniéndola sobre la articulación metatarso-falángica con una pinza hemostática, sin encontrarse con complicaciones isquémicas en ninguno de los 57 casos. En cambio *Kominsky, Tessler y Tredwell*[41], no son partidarios del uso de torniquetes digitales, ya que pueden dañar la capa endotelial de los pequeños vasos, dando lugar a coágulos, lo cual puede ocluirlos y dar lugar a isquemia digital.

Autores como *Aragón*[7], no son partidarios de la isquemia en la cirugía del pie, al igual que la mayoría de cirujanos ortopédicos. Ello es debido en parte a la preferencia por visualizar la perfusión vascular del pie durante la cirugía, además de que la mayoría de los procedimientos se llevan a cabo en presencia de infección y/o isquemia.

Sin embargo en un estudio reciente, llevado a cabo por *Ciervo y colaboradores*[c], evaluaron el papel y la eficacia del torniquete en la revascularización de la extremidad inferior en 195 pacientes en los cuales se realizaron 205 reconstrucciones infrainguinales en la extremidad inferior. Concluyeron en este estudio, que el uso de torniquete en las revascularizaciones es seguro y efectivo, permitiendo una mejor visualización del campo operatorio. También autores como *Eyers, Ashley y Scott*[d], defienden el uso del torniquete en las reconstrucciones arteriales, ya que facilita la anastomosis distal, reduce el tiempo de disección, impide el traumatismo de los vasos y permite una mejor visualización del campo operatorio.

7.3. PROFILAXIS ANTIBIOTICA

La profilaxis antibiótica tal y como se entiende hoy en día se refiere al empleo de agentes antimicrobianos en el período preoperatorio, con el fin de conseguir unos niveles elevados del mismo en los tejidos involucrados durante la cirugía, impidiendo con ello la proliferación de los gérmenes o contaminantes y la consiguiente infección postoperatoria. El uso general de antibióticos previo a la cirugía es en general una cuestión que suscita un amplio debate siendo quizás una cuestión poco contrastada. La mayoría de los autores consultados[30], coinciden en señalar la necesidad de instaurar profilaxis antibiótica en pacientes diabéticos, los cuales suponen un mayor riesgo a la hora de desarrollar infecciones debido a su inmunodepresión. También en este sentido, los diversos autores defienden la administración de los antibióticos por vía parenteral. De nuevo entraríamos en consi-

---

[c] Ciervo A, Dardik H, Qin F, Silvestri F, Wolodiger F, Hasting B, Lee S, Pangilinan A, Wengerter K. The tourniquet revisited as an adjunct to lower limb revascularization. J Vas Sur, 2000; 31(3): 436-42.
[d] Eyers P, Ashley S, Scottr DJ. Tourniquets in arterial bypass surgery. Eur J Vasc Endovasc Sur, 2000; 20(2): 113-17.

deraciones competenciales a la hora de considerar la capacitación del podólogo en el manejo farmacológico de estos medicamentos. Con respecto a la vía oral, no existen estudios fiables, que demuestren la eficacia de esta vía en la profilaxis. Aún así podría afirmarse que, si al paciente se le administra un antibiótico por vía oral en la dosis correcta, no hay problemas con la absorción del mismo y el cirujano estima el tiempo oportuno que asegure los suficientes niveles del fármaco en sangre durante la potencial contaminación, no existen razones fundamentales que confirmen que la vía oral no es igual de efectiva que la parenteral. Con respecto a la utilización de torniquete en la cirugía, hay autores[30], que indican que si se utiliza torniquete, los antibióticos deberían ser administrados antes del inflado, asegurando así que haya niveles óptimos de antibiótico en los tejidos durante el tiempo de contaminación.

En trabajos muy recientes como el de *Frykberg y colaboradores*[26], se indica el uso de profilaxis antibiótica en pacientes diabéticos debido a su estado de inmunocompromiso. Aún así, la profilaxis debería ser utilizada teniendo en cuenta el estado renal de los pacientes diabéticos.

Autores como *Aragón*[7], refieren que en la actualidad, el germen más frecuentemente aislado en el pie diabético es el *Staphylococcus aureus*, el cual es resistente a la amoxicilina por producción de betalactamasas. Por tanto, este antibiótico, no se debe utilizar como profilaxis en una cirugía en la cual puede ser el germen mayoritariamente implicado. En caso de utilizar este antibiótico como profilaxis y los resultados en infecciones sean excelentes, será probable indicar que estos resultados hubieren sido idénticos sin utilizar antibióticos.

Autores como Miller* señalan la utilización de cefalosporinas orales (acción preferente contra gram- positivos: cefalexina; cefadroxilo; cefaclor; cefadrina), 2 horas antes de la cirugía, complementándose el tratamiento en el postoperatorio inmediato. Habremos de tener en cuenta que estos fármacos se excretan por vía renal por lo que su empleo en circunstancias de insuficiencia renal se recomendará un ajuste de la dosis. Ya que estos fármacos, generalmente alcanzan su nivel plasmático a la hora u hora y media de su administración, es aconsejable la administración dos horas antes de la cirugía. Estos fármacos estarán contraindicados en casos de haberse experimentado alergias a las penicilinas.

7.4. PROFILAXIS ANTITROMBOTICA

Autores como *Camp y Blanes*[17], recomiendan la administración de una dosis de heparina de bajo peso molecular antes de la intervención (Fraxiparina® 0.3 ml/sc) y mantenerla las primeras 24 horas, ya que en la cirugía profiláctica con uso de torniquete se recomienda el reposo absoluto, a fin de evitar los procesos tromboembólicos.

Otros autores como *Aragón*[7], también utilizan heparina de bajo peso molecular en los casos en los que el paciente vaya a permanecer encamado y tenga riesgo de presentar enfermedad tromboembólica venosa. Este autor utiliza Bemiparina® a dosis de 2500/24 horas y en casos en los que existe un edema muy importante, dosis de 2500/12 horas. Además aconseja la utilización de antiagregantes plaquetarios el día siguiente a la cirugía (Aspirina®). La heparina se mantiene hasta el inicio de la deambulación del paciente.

También la *SEAC*[23], en su recomendación número XX, con relación a las pautas farmacológicas del componente isquémico, aconseja la terapia antiagregante plaquetaria en régimen ambulatorio (AAS®, 200 mg/24 h; Triflusal®, 600 mg/24 h; Ticlopidina®, 500 mg/24 h)

7.5. PAUTAS PREOPERATORIAS GENERALES

Antes de pasar a describir las pautas intraoperatorias generales, habremos de aclarar que la guía de manejo de la diabetes durante la cirugía estará supeditada a las siguientes consideraciones:

- Tipo de diabetes (tipo I o tipo II).
- Tratamiento de la diabetes (dieta, hipoglucemiantes orales, régimen insulínico).
- Control glucémico (pobremente controlado o bien controlado).

La mayoría de los autores coinciden en la programación de la cirugía en un paciente diabético a primera hora de la mañana, ya que se reduce al mínimo el período de restricción de la ingestión oral. Esto habrá de ser tenido en cuenta ya que el ayuno no debe prolongarse durante mucho tiempo antes de la intervención (según *Camp y Blanes*[17], recomiendan ayunas desde 6 horas antes de la intervención), ya que puede incrementar los efectos desfavorables de la gluconeogénesis y lipólisis, existentes ya de por sí en el paciente diabético. La cirugía programada a primera hora de la mañana está indicada para un óptimo equilibrio entre la dosis insulínica y el aporte calórico, hasta la nutrición oral inmediata en el período postoperatorio.

Además de esto, a fin de minimizar los posibles riesgos potenciales, también será necesario tomar otras precauciones especiales en el cuidado del paciente quirúrgico diabético:

a) *Niveles óptimos de glucosa*. En general son deseables valores situados entre 110-140 mg/dl (Según *European NIDDM Policy Group, 2ª edición, 1993; European IDDM Policy Group, 1ª edición, 1993*), en el período perioperatorio. Niveles inferiores aumentan la posibilidad de hipoglucemia y niveles más elevados tienen diversas consecuencias desfavorables.

   Autores como *Jacober y Sowers*[38], consideran niveles óptimos de glucosa en el período perioperatorio, aquellos valores comprendidos entre los 150 y 200 mg/dl.

b) *Monitorización frecuente de los niveles de glucosa en sangre*. La sangre capilar para la prueba de la glucemia en ayunas debe obtenerse en el preoperatorio antes de la anestesia local. *Boegel y Miller*[13], recomiendan en procedimientos quirúrgi-

* Miller SJ. Edema, hematoma and infection. En: McGlamry Ed, Banks As, Downey MD. Comprehensive textbook of foot surgery. 2ª ed. Baltimore (MD): Williams & Wilkins; 1997. p. 1691-718. (Tomo II)

cos que requieran anestesia local, la determinación de los niveles de glucosa una hora antes y una hora después de la cirugía son recomendados. Esta monitorización será llevada a cabo mediante control de la glucemia por punción capilar (utilización de tiras reactivas y glucómetros). La indicaciones para llevar a cabo esta prueba son desde el punto de vista intraoperatorio: obtención y mantenimiento de la normoglucemia; prevención y detección de la hipoglucemia; prevención de la hiperglucemia en procesos recurrentes (p.ej. en presencia de infección).

c) En el caso de que surja algún problema metabólico, es vital disponer de un *acceso intravenoso permanente* a lo largo de toda la intervención quirúrgica. Además será necesario la administración parenteral de soluciones que contengan glucosa. Según *Boegel y Miller*[13], la administración intravenosa suero glucosado al 5%, debería ser suficiente para evitar una posible hipoglucemia, manteniéndose durante el periodo intraoperatorio, hasta que el paciente pueda ser alimentado por boca. Según *Cavaliere y Bergman*[21], la solución intravenosa, debería fluir en un porcentaje de 1.5 a 2 ml/kg/hr.

d) Según *Cavaliere y Bergman*[21], los pacientes que están en tratamiento con hipoglucemiantes orales, pueden o no requerir insulina perioperatoriamente. Los pacientes insulino dependientes, pueden necesitar dosis adicionales de insulina, debido al procedimiento quirúrgico y al estrés. El empleo de insulina adicional, debería ser administrado según una escala basada en los niveles de glucosa. *Camps y Blanes*[17], proponen la siguiente graduación: [Tabla 6]

Niveles de glucosa	Insulina rápida (Actrapid®)
100-150	0 unidades
150-200	4 unidades
200-250	6 unidades
250-300	8 unidades
300-350	10 unidades
> 350	12 unidades
< 100	Glucosado 5% 250 ml o Glucosmol

Otros autores como *Stess y Waller*[59], proponen la siguiente escala de graduación: [Tabla 7]

Niveles de glucosa	Insulina regular subcutánea
< 180	0
181-220	5
221-260	6
261-300	8
300	10

e) Si la cirugía se prolonga mucho en el tiempo, deberán controlarse los niveles de glucemia para detectar una posible hiperglucemia o hipoglucemia. Este control es necesario para comprobar las necesidades de insulina, de glucosa o ambas.

f) Para evitar la aparición de sepsis o infección, deberá protegerse la integridad de la piel. Para ello, habrán de aplicarse *técnicas estrictas de asepsia*. También, se utilizará material de apósitos hipoalergénico para adherir los vendajes.

7.6. PAUTAS PREOPERATORIAS ESPECIFICAS

7.6.1. Pacientes tratados con dieta o antidiabéticos orales:

En *pacientes bien controlados*, podrá continuarse su régimen habitual el día de la cirugía. La glucemia deberá ser controlada antes y después de la intervención, pero por lo general no es necesaria la cobertura insulínica.

Según *Boegel y Miller*[13], las dosis de los hipoglucemiantes orales así como la insulina, no es necesario cambiarla, no siendo tampoco necesarios los cambios en la dieta.

Para *Stess y Waller*[59], en pacientes en tratamiento con hipoglucemiantes orales, rara vez es necesitada la insulina. Ahora bien en casos de necesidad, proponen el uso de insulina regular según la graduación anteriormente establecida (ver cuadro).

Autores como *Jacober y Sower*[38], no recomiendan por regla general ninguna terapia o pauta intraoperatoria, para los pacientes tratados tan solo con dieta y aquellos tratados con dieta y antidiabéticos orales, en el caso de que los niveles de glucosa sean óptimos. Al contrario, para aquellos pacientes diabéticos tipo II, pobremente controlados y que están en tratamiento con antidiabéticos orales, a menudo requieren insulina durante el período perioperatorio. En el caso de que el paciente presente una marcada hiperglucemia, puede ser administrada insulina suplementaria para conseguir un mejor control glucémico y sea realizada la cirugía si el nivel electrolítico es aceptable. La aparición de hiperglucemia durante el periodo intraoperatorio en pacientes tratados con antidiabéticos orales, deberá ser corregida con insulina (ver pautas de administración según niveles de glucosa).

7.6.2. Pacientes que reciben insulina:

Autores como *Jacober y Sower*[38], recomiendan en los pacientes que usan insulina (tipo I o tipo II), el tratamiento con terapia insulínica subcutánea convencional. En el caso de pacientes en tratamiento con insulinas de acción rápida y prolongada, aconsejan el cambio a insulinas de acción intermedia un día o dos antes de la cirugía. Si esto no puede ser llevado a cabo, la glucosa debería ser monitorizada más intensivamente y la infusión de dextrosa debería ajustarse para prevenir la hipoglucemia y la hiperglucemia considerable. Además, estos autores recomiendan que si la cirugía se realiza en ayunas, sea administrada insulina preoperatoriamente. Si el paciente es tratado (pauta convencional) con una dosis única de insulina de actividad intermedia, entonces dos tercios de esa dosis debería ser administrada previa a la cirugía hasta que el paciente ingiera alimentos en la comida. Ahora bien si el paciente es tratado con dos dosis

de insulina diarias, entonces la mitad de la dosis matutina, debería ser administrada previa a la cirugía.

Según *Boegel y Miller*[13], en los pacientes insulino dependientes, la mitad de la dosis es administrada preoperatoriamente, mientras que la otra mitad se administra postoperatoriamente. La administración intravenosa de 5% dextrosa en agua, debería ser suficiente para evitar una posible hipoglucemia, manteniéndose durante el periodo intraoperatorio, hasta que el paciente pueda ser alimentado por boca. El estrés quirúrgico, puede requerir un aporte suplementario de insulina regular a los pacientes insulino-dependientes, el día después de la cirugía. *Cavaliere y Bergman*[21], recomiendan que los pacientes insulino dependientes reciban un tercio o la mitad de loa dosis diaria de insulina de acción intermedia el día de la cirugía. Además aconsejan la monitorización postoperatoria de los niveles de azúcar en sangre, comenzando lo más pronto posible la alimentación del paciente. Una moderada hiperglucemia no se ha demostrado que pueda interferir en la función leucocítica en el proceso de cicatrización de la herida.

7.6.3. Pacientes mal controlados:

Los pacientes de cualquiera de las categorías mencionadas anteriormente, cuya diabetes no esté bien controlada, deberán como ya también comentábamos, recibir un reajuste de su régimen en forma ambulatoria hasta que sea mejorado el control. En el caso de la cirugía profiláctica debería ser indispensable que se cumpliera este objetivo para un manejo adecuado del paciente diabético.

8. MANEJO POSTOPERATORIO

Según Camp y Blanes17, en los procedimientos quirúrgicos con anestesia local habremos de considerar las siguientes cuestiones:

- Reiniciar ingesta oral tras intervención.
- Suspender suero de perfusión tras la intervención.
- Reiniciar pauta hipoglucemiante (régimen insulínico, antidiabéticos orales o dieta) habitual, manteniendo la dosis de insulina rápida hasta la adecuación al horario del tratamiento normal con hipoglucemiantes.

Para *Jacober y Sowers*[38], se debería reinstaurar el régimen previo a la cirugía, en pacientes ambulatorios cuando estos reanuden su alimentación normal.

Los criterios generales de alta postoperatoria del paciente diabético estarán en relación con los siguientes factores:

- Constantes vitales mantenidas dentro de la normalidad.
- Niveles óptimos de glucosa en sangre.
- Ausencia de complicaciones metabólicas (hipoglucemia).
- Capacidad de deambulación.
- Buena coloración de piel y mucosas.
- Control de la herida quirúrgica. Ausencia de sangrado importante.
- Dolor ligero-moderado.
- Acompañado de persona responsable. Asistido las primeras 24-48 horas.
- Comprensión y entendimiento de las pautas postoperatorias: medicación, medidas higiénico-sanitarias, etc.

9. CONCLUSION

Autores como *Jacober y Sowers*[38], indican que el control perioperatorio del paciente diabético, es más un arte que una ciencia clínica. Se conoce la existencia de múltiples protocolos para el manejo de este problema, pero concluyen que no hay ninguno resolutivo ni definitivo. Las circunstancias que influyen en la homeostasis de la glucosa durante este período, son altamente variables y a menudo impredecibles. Es por ello por lo que afirman que el juicio clínico es la base del tratamiento perioperatorio del paciente con diabetes mellitus.

Desde el punto de vista podólogico, será necesario establecer las indicaciones quirúrgicas en los pacientes diabéticos dentro del contexto de la cirugía profiláctica versus ambulatoria. Además deberemos conocer e identificar los factores de riesgo de estos pacientes con relación al proceso diabético, con el fin de determinar las condiciones óptimas para la realización de cirugía, siendo capaces de discriminar aquellos casos en los que dichos factores de riesgo puedan interferir en el desarrollo del proceso perioperatorio.

BIBLIOGRAFIA

1. **ALVAREZ RG, TREVINO SG.** *Surgical treatment of the Charcot foot and ankle.* En: Kellikian AS, editor. Operative treatment of the foot and ankle. Stamford (CN): Appleton & Lange; 1999. p. 155.
2. **American Diabetes Association.** *Preventive foot care in people with diabetes.* Diabetes Care, 2000; 23(1). Disponible en: URL: http://journal.diabetes.org/FullText/Supplements/DiabetesCare/Supplement100/s55.htm
3. **AMSTRONG DG, FISCH SE, EDITORES**. *Healing the diabetic wound.* Philadelphia (PA): WB Saunders Company, 1998; 15(1). Clinics in podiatric medicine and surgery.

4. **AMSTRONG DG, LAVERY LA, STERN S, HARKLESS LB.** Is prophylactic diabetic foot surgery dangerous?. J Foot Ankle Surg, 1996; 35(6): 585-89.

5. **AMSTRONG DG, LAVERY LA, HARKLESS LB.** *Treatment-based classification system for assessment and care of diabetic feet.* J Am Pod Assoc, 1996; 87(7). Disponible en: URL: http://www.footandankle.com/Dmfoot/

6. **ANGLADA BARCELO J, GIMENEZ GAIBAR A, GIRVENT MONITOR F, PEREZ PEREZ A, VALVERDE TORREGUITART M, VIADE JULIA J.** *Pie diabético*. Madrid: Ergón; 1999.

7. **ARAGON SANCHEZ FJ, ORTIZ REMACHA PP.** *El pie diabético*. Barcelona: Masson; 2001.

8. **ARAUZ PACHECO C, RASKIN P**. *Cirugía y anestesia*. En: Lebovitz HE, editor. Tratamiento de la diabetes mellitus y sus complicaciones. Barcelona: Marketing-Trends; 1991. p. 149-55.

9. **ARCELUS IMAZ I.** *Cirugía y diabetes*. En: Durán Sacristán H, Arcelus Imaz I, García-Sancho Martín L, González Hermoso F, Alvarez Fernández Represa J, Ferrández Portal L, Méndez Martín J. Cirugía. Tratado de patología y clínica quirúrgicas. 2ª ed. Madrid: Interamericana McGraw-Hill; 1992. p. 299-311. (Vol. 1)

10. **ATKINSON LJ, FORTUNATO NH.** *Técnicas de quirófano*. 8ª ed. Madrid: Harcourt Brace; 1998. p.112-14.

11. **BALCELLS GORINA A.** *La clínica y el laboratorio*. 16ª ed. Barcelona: Ed. Científico y Técnicas; 1993. p. 513-14.

12. **BANKS AS.** *Elective diabetic foot surgery.* En: McGlamry ED, Banks AS, Downey MS, editores. Comprehensive textbook of foot surgery. Baltimore (MD): Williams & Wilkins; 1987. p. 1371-383. (Tomo II)

13. **BOEGEL WA, MILLER SJ.** *Perioperative considerations for foot and ankle surgery*. En: McGlamry ED, Banks AS, Downey MS, editores. Comprehensive textbook of foot surgery. Baltimore (MD): Williams & Wilkins; 1987. p. 184-85. (Tomo I)

14. **BOVINGTON MM, SPIES ME, TROY PJ.** *Tratamiento del paciente con diabetes mellitus durante la cirugía o la enfermedad.* En: Clínicas de enfermería de Norteamérica. Diabetes Mellitus. México (DF): Interamericana; 1984. p. 685-95.

15. **BURKITT HG, QUICK C, GATT D.** *Cirugía básica. Problemas, diagnóstico y tratamiento*. Madrid: Churchill Livingstone; 1993. p. 686-89.

16. **BUSICK J, KOZAC GP.** *Management of diabetes during surgery*. En: Kozac GP, Hoar CS, Rowbotham JL, Wheelock FC, Gibbons GW, Campbell D. Management of diabetic foot problems. Philadelphia (PA): WB Saunders; 1984. p. 144-58.

17. **CAMP FAULI A, BLANES MONPO JI.** *Protocolo en la unidad del Pie Diabético*. Madrid: Federación Española de Podólogos; 1999.

18. **CAPORUSSO JM.** *Cirugía radical del pie diabético*. Rev Esp Podol, 1994; V(7): 292-97.

19. **CARR MC, HIRSCH IB.** *Medical management of diabetic patients during perioperative period.* En: Bowker JH, Pfeiferr MA. The diabetic foot. 6th ed. St Louis (MO): Mosby; 2001. p. 513-23.

20. **CATANZARITI AR, BLITCH EL, KARLOCK LG.** *Elective foot and ankle surgery in the diabetic patient.* J Foot Ankle Surg, 1995; 34(1): 23-41.

21. **CAVALIERE RG, BERGMAN RE.** *Anesthesia*. En: MCGlamry ED, Banks AS, Downey MS, editores. Comprehensive textbook of foot surgery. Baltimore (MD): Williams & Wilkins; 1987. p. 227-28. (Tomo I)

22. **CESPEDES CESPEDES T, DORCA DOLL A.** *Pie diabético: conceptos actuales y bases de actuación*. Madrid: Díaz de Santos; 1996.

23. Consenso de la Sociedad Española de Angiología y Cirugía Vascular sobre el Pie Diabético. Disponible en: URL: http://www.Seac.org/revista/consenso

24. **CUNHA BA.** *Antibiotic selection for diabetic foot infections: a review*. J Foot Ankle Surg, 2000; 39(4): 253-57.

25. **FAIRCHILD ES**. *Evaluación y manejo del sistema endocrino.* En: Wosfsthal SD. Manejo clínico del paciente quirúrgico. Buenos Aires: Médica Panamericana; 1991. p. 206-13.

26. **FRYKBERG R, AMSTRONG D, GIURINI J, EDWARDS A, KRAVETTE M, KRAVITZ S, ROSS C, STAVOSKY J, STUCK R, VANORE J.** *Diabetic foot disorders. A clinical practice guideline.* J Foot Ankle; suppl. 2000.

27. **GALARDI ECHEGARAY PM.** *Aspectos quirúrgicos del pie diabético*. Rev Esp Podol, 1994; V(3): 117-22.

28. **GARCIA CARMONA FJ, JIMENEZ LEAL R, ALONSO MONTERO C, MORALES LOZANO R, MORENO DE CASTRO M, LAZARO MARTINEZ JL, GONZALEZ JURADO M.** *Evaluación prequirúrgica en podología. Segunda parte*. Rev Esp Podol, 1997; VIII(8): 411-18.

29. **GARCIA CARMONA FJ, LAZARO MARTINEZ JL, MORENO DE CASTRO M.** *Cirugía Podológica. ¿Cirugía sin apellidos?*. Rev Esp Podol, 1999; X(5): 241-50.

30. **GARCIA CARMONA FJ, MORENO DE CASTRO M, LAZARO MARTINEZ JL.** *Profilaxis antibiótica en cirugía podológica.* Rev Esp Podol, 1999; X(8): 442-57.

31. **GIACALONE VF.** *Fenol matricectomy in patients with diabetes*. J Foot Ankle, 1997; 36(4): 264-67.

32. **GIACALONE VF, KRYCH SM, HARKLESS LB.** *The University of Texas Health Science Center at San Antonio: experience with foot surgery in diabetics*. J Foot Ankle Surg, 1994; 33(6): 590-97.

33. **GIRVENT I MONTLLOR F, VIADE JULIA J.** *Tratamiento quirúrgico de las úlceras plantares neuropáticas complicadas del paciente diabético: estudio de 20 casos*. Podol Clín, 2000; 1(2): 57-62.

34. **GIURINI JM, ROSENBLUM BI.** *The role of foot surgery in patients with diabetes*. En: Lavery LA, Dennis KJ, editores. The diabetic foot. Philadelphia (PA): WB Saunders Company, 1995; 12(1). Clinics in podiatric medicine and surgery. p. 119-27.

35. **GOMEZ ENCINAS JL.** *Pie vascular y diabético*. En: Núñez Samper M, Llanos Alcázar LF. Biomecánica, medicina y cirugía del pie. Barcelona: Masson; 1997. p. 280-86.

36. **HILL M, REINHERZ RP, TISA LM.** *The significance of noninvasive blood flow studies in the diabetic patient contemplating elective foot surgery*. J Foot Ankle Surg, 1994; 33(6): 580-82.

37. **HOME P. GILL G.** *Tratamiento de la diabetes en situaciones especiales: cirugía, pancreatectomía y tratamiento con esteroides*. En Diabetes: Clínica y tratamiento. Madrid: Alambra Longman; 1993. p. 303-18.

38. **JACOBER SJ, SOWERS JR.** *An update on perioperarive management of diabetes*. Arch Intern Med, 1999; 159(8): 2405-411.

39. **JACOBS RL.** *The diabetic foot*. En: Jahss MH. Disorders of the foot and ankle. Medical and surgical management. 2nd ed. Philadelphia (PA): WB Saunders Company; 1991. p. 1908-25. (Tomo II)

40. **JACOBS AM, OLOFF LM.** *Diabetes*. En: Marcus SA, editor. American College of Foot Surgeons. Complications in foot surgery. Prevention and management. 2nd ed. Baltimore (MD): Williams & Wilkins; 1984. p. 309-56.

41. **KOMINSKI SJ, TESSLER SL, TREDWELL JL.** *Digital deformities in the diabetic patient*. En: Jay RM. Current therapy in podiatric surgery. Philadelphia (PA): B.C. Decker Inc.; 1989. p. 202-206.

42. **KOSINSKI EJ, PIPPIN JJ, KOZAC GP.** *Preoperative evaluation of the diabetic patient*. En: Kozac GP, Hoar CS, Rowbotham JL, Wheelock FC, Gibbons GW, Campbell D. Management of diabetic foot problems. Philadelphia (PA): WB Saunders Company; 1984. p. 133-58.

43. **LAZARO MARTINEZ JL, GARCIA CARMONA FJ, MORENO DE CASTRO M, RIVERA SAN MARTIN G.** *Papel de la cirugía osteoarticular en el paciente diabético*. Rev Esp Podol, 1999; X(5): 251-55.

44. **LAZARO MARTINEZ JL, RIVERA SAN MARTIN G, GARCIA CARMONA FJ, MORENO DE CASTRO.** *Técnicas de despistaje en la identificación de riesgo del paciente diabético*. Rev Esp Podol, 2000; XI(7): 429-35.

45. **LEVIN ME, O'NEAL LW.** *El pie diabético*. Barcelona: Elicien (Jims); 1977.

46. **MCDERMOTT JE**, editor. *The diabetic foot*. Rosemont (IL): American Academy of Orthopaedic Surgeons; 1995.

47. *Management of diabetic in surgical conditions*. Disponible en: URL: http:// www.medicine.snu.ac.kr/endocrinology/dm-surgery/sld001.htm

48. **MARTINEZ DE JESUS FR.** *Pie diabético: atención integral*. México D.F.: McGraw-Hill Interamericana; 1999.

49. **MONTENDE GARCIA G, DELGADO MILLAN MA, FRAQUELA MARIÑA JA, MARTIN DIAZ M.** *Endocrinología quirúrgica*. En: Delgado Millán MA, Cano Egea JM, Santoyo Santoyo J, Lozano Vilardell P. Manual de diagnóstico y tratamiento quirúrgico. Madrid: Arán; 1987. p. 115-20.

50. **MORENO ESTEBAN B, PATO CASTEL I**. *Las diabetes mellitus*. Madrid. Cea, 1987. p. 297-302.

51. **MORENO GONZALEZ A, VARGAS CASTRILLON E, GASSENT BALAGUER D, LAREDO VELASCO L, PRIETO YERRO C.** *Guía farmacológica en podología*. Madrid: Federación Española de Podólogos, 1999.

52. **PASCUAL HUERTA J, GARCIA CARMONA FJ, LAZARO MARTINEZ JL, MORENO DE CASTRO M, RIVERA SAN MARTIN G.** *Planificación preoperatoria en un paciente quirúrgico*. Rev Esp Podol, 1999; X(2): 101-12.

53. **PINZUR MS, SLOVENSKAI MP, TREPMAN E**. *Guidelines for diabetic foot care*. Foot Ankle Int, 1999; 20(11): 695-702.

54. **QUECEDO GUTIERREZ L, SERRANO RIOS M.** *Alteraciones endocrino-metabólicas en el enfermo quirúrgico*. En: Moreno Sierra J, Vincent Hamelin E. Urgencias quirúrgicas. Madrid: Arán, 1992. p. 143-45.

55. **ROJAS HIDALGO E**. *El pie del diabético: fisiopatología, clínica y tratamiento*. Barcelona: Boehringer Manheim; 1991.

56. **ROWLEY DI.** *The role of the orthopaedic surgery*. En: Boulton A, Connor H, Cavannagh PR. The foot in diabetes. 2nd ed. Chichester: John Willey & Sons; 1994. p. 191-201

57. **SHADE DS.** *Cirugía y diabetes*. En: Clínicas Médicas de Norteamérica. Diabetes Sacarina. Madrid: Interamericana McGraw-Hill; 1988. p. 1665-680.

58. **STESS RM, HETHERINGTON VJ.** *The diabetic and insensitive foot*. En: Levy LA, Hetherington VJ, editores. Principles and practice of Podiatric Medicine. New York (NY): Churchill Livingstone; 1990. p. 523-48.

59. **STESS RM, WALLER MJ.** *Rationale for prophylactic surgery in the diabetic foot*. En: Hetherington VJ. Hallux Valgus and forefoot surgery. New York (NY): Churchill Livinstone; 1994. p. 519-24.

60. **SCHWARTZ SI,** editor. *Principios de cirugía*. 6ª ed. México (DF): Interamericana McGraw-Hill; 1995. p. 496-98. (Vol. 1)

61. **VALERO SALAS J, BARRERA SERVAN O**. *Tratamiento quirúrgico del hallux rigidus con técnicas combinadas de Keller y Mayo en un pie diabético*. Rev Esp Podol, 1996: VII(7): 418-22.

62. **VINCENT CORBETT J.** *Pruebas de laboratorio, exploraciones y diagnósticos de enfermería*. Barcelona: Doyma; 1990. p. 169-86.

RIESGOS LABORALES Y PREVENCION EN PODOLOGIA

* CALERO SARRION, Raquel
* PEIRO MARTINEZ, Raquel

RESUMEN:

En esta revisión han sido analizados los riesgos profesionales que pueden afectar a nuestra salud durante la actividad podológica y como nosotros podemos prevenirlos.
La salud es, con el paso del tiempo, olvidada. Pero es muy importante porque es un punto básico y esencial para obtener el éxito profesional con la máxima eficacia y en las mejores condiciones.
Aquí han sido tratadas consecuencias perniciosas como el estrés, cansancio físico, riesgos biológicos como el VIH, hepatitis y alergia al látex y otros temas así como la forma de evitar sus efectos con medidas ergonómicas.

ABSTRACT:

Professional risks which can affect our health during the podiatric activity and how we can prevent it have been analysed in this review.

The health is, with the passing of time, forgotten. But it's very important because it's a basic and essential point for getting the professional success with the highest efficiency and the best conditions.

Pernicious consequences of stress, physical tiredness, biology risks as HIV, hepatitis and latex allergy and other subjects have been treated here as well as the way of avoiding their effects with ergonomy measures.

PALABRAS CLAVE:

Salud, ergonomía, prevención, factor de riesgo, sedestación, estrés, codo del tenista, polvo ungueal, riesgo biológico, alergia al látex.

KEY WORDS:

Health, ergonomy, prevention, risk factor, sitting posture, stress, tennis elbow, nail dust, biology risk, latex allergy.

INTRODUCCION:

Nuestra labor como Podólogos así como la de cualquier profesional sanitario es la de mantener la Salud de nuestros pacientes, o al menos, como bien dice un bonito proverbio español: "*raramente curar, a veces aliviar pero siempre confortar*".

En nuestras manos recae este propósito el mantener un estado de bienestar físico, psíquico y social y no sólo como ausencia de enfermedad. Pero no únicamente la salud de nuestros pacientes es la que nos debe preocupar, sino también la nuestra propia.

Porque la Salud no trata de "ganar años a la vida" sino de "ganar vida a los años". Además se trata de un concepto totalmente dinámico pues pone en práctica no solamente defensas contra las agresiones, sino que pasa también por una dimensión positiva (satisfacción, autoestima, integración social...). Es un derecho básico reconocido en nuestra legislación a la vez que un bien social no disponible y, como tal, su protección es exigible a la empresa pero también a los poderes públicos su tutela jurídica. Además, su importancia recae por ser parte principal para lograr el éxito profesional en unas condiciones óptimas con la máxima eficacia y rendimiento laboral.

* *Podólogos.*

Cuando llegó la aprobación de la Ley 31/1995 de Prevención de Riesgos Laborales (L.P.R.L) se abrió un concepto renovador e integrador que hoy llamamos Seguridad y Salud en el trabajo; y con ella se facilitó el desarrollo de tareas específicas de prevención (higiénicas, organizativas, ergonómicas, de seguridad o sanitarias); desde riesgos relacionados con la estructura (edificio, microclima, instalaciones y máquinas) o los productos y sustancias, hasta aquellas relacionadas con las tareas y su carga física y mental, la organización del trabajo o el impacto ambiental.

La actividad laboral conlleva la exposición durante una parte sustancial de la vida a factores de riesgo muy diversos con efectos inmediatos y diferidos sobre la salud y el bienestar del trabajador. Aunque también, claro está, influyen variables como: consumo de alcohol, tabaco, ingresos económicos, dieta, ejercicio físico. Las lesiones del trabajo, los problemas musculoesqueléticos, las alergias, el envejecimiento precoz o el cáncer son algunos ejemplos... Consecuentemente, se trata también de alteraciones potencialmente evitables.

De ahí que las empresas organicen estructuras que ayuden a corregir los riesgos (evaluándolos inicialmente y adoptando las medidas oportunas) y que el Estado dicte unas normas mínimas exigibles para que la protección de los trabajadores sea una realidad[1][2].

ERGONOMIA APLICADA A LA PODOLOGIA[1]:

DEFINICION Y OBJETIVOS:

La Ergonomía es una ciencia multidisciplinar que persigue lograr la mejor adaptación del entorno laboral a las condiciones del trabajador en múltiples aspectos como son el *psicológico* (desde el punto de vista de la capacidad de reacción sensorial y cognitiva), el *físico* (ergonomía del lugar de trabajo), a su vez este ámbito se divide en ergonomía geométrica (dimensional y posicional), ergonomía ambiental (factores químicos, biológicos y físicos) y ergonomía temporal (duración y ritmo de trabajo y organización del mismo), para optimizar la efectividad, comodidad, satisfacción, seguridad y rendimiento del mismo a través del estudio de las respuestas fisiológicas del trabajador a determinadas circunstancias.

FACTORES INFLUYENTES:

La postura, la carga física y psíquica, los descansos, la repetitividad, la organización, el entrenamiento, el espacio, el microclima del trabajo y la antropometría.

CONSECUENCIAS:

Una mala adaptación ergonómica repercute de forma negativa fatigando (física y psicológicamente), lo que disminuye la atención y predispone a accidentes. Las compensaciones patológicas son un mecanismo de defensa que funcionan a corto plazo. Y las alteraciones de órganos y secuelas causan enfermedades e incapacidades a largo plazo. Es por ello que tenemos a nuestra disposición unas condiciones mínimas y fundamentales según el RD 486/1997 que son las siguientes:

CONDICIONES MINIMAS EN LUGARES DE TRABAJO (RD 486/1997):

LUZ:

La luz es uno de los principales factores microclimáticos que condicionan no sólo la confortabilidad del puesto de trabajo, sino el propio rendimiento laboral, pues está íntimamente ligada a la regulación de los estados de alerta y descanso del ser humano. La intensidad lumínica es muy importante pues va a provocar la acomodación visual (cierre o apertura del iris) para evitar fenómenos como el deslumbramiento o la fatiga visual. Se jugará tanto con iluminación natural (a ser posible) como artificial en función de los requerimientos y la confortabilidad deseada:

- Tareas de oficina, lectura o áreas comunes 100lux
- Exigencias altas 500lux
- Tareas de precisión (cirugía) hasta 1000lux con iluminación localizada.

CONDICIONES TERMOHIGROMETRICAS:

Son aquellas condiciones ambientales derivadas de la acción conjunta de la temperatura, humedad relativa del aire y velocidad de desplazamiento. El ser humano ha desarrollado un complejo sistema de regulación fisiológica para adaptarse a las condiciones climatológicas que mantienen al organismo dentro de este rango en función de las condiciones internas y externas a él por medio de dispositivos biológicos cardiovasculares, hormonales y neuromusculares que facilitan el intercambio calórico hacia el exterior. Por ejemplo, la humedad del aire si está en exceso dificulta la evaporación del sudor y favorece el crecimiento de hongos y levaduras en múltiples zonas de los recintos de trabajo, lo que puede originar problemas alérgicos y de infecciones en trabajadores vulnerables. La baja humedad, por su parte, ocasiona sequedad de la piel y mucosas que origina diversos tipos de dermatosis, síndromes irritativos del aparato respiratorio y de fonación y conjuntivas.

- Trabajo físico ligero o sedentario 18-24ºC
- 40-70 H(%)
- Ventilación de aire-corrientes (>0,25m/s)

VENTILACION:

Sus respectivas concentraciones establecerán las probabilidades de padecer problemas de salud por los sujetos susceptibles, pues se vehiculan sustancias implicadas

en el desarrollo de alteraciones del aparato respiratorio, mucosas, conjuntivas de los ojos y piel de forma directa pero que tras ser absorbidas hacia el organismo por cualquiera de las vías posibles pueden ocasionar alteraciones en órganos diversos.

- Renovación del aire limpio >30m³/horas/trabajador.

RUIDO:

Es aquel sonido molesto cuya valoración es subjetiva y la variación en la respuesta individual condiciona sus efectos en el bienestar y la salud.

De esta respuesta se relacionan las pérdidas de capacidad auditiva, alteraciones tan diversas como problemas cardiovasculares, disminución del rendimiento o accidentes de trabajo.

- Nivel medio por jornada o TLV-TWA (<80 decibelios), períodos cortos o TLV-STEL (110 decibelios) y valor límite (140 decibelios).

LA SEDESTACION[3]

Una de las condiciones básicas que debe reunir un trabajo sedentario como es el nuestro, es el que cumpla una serie de requisitos tanto en el taburete podológico como en la posición que adquirimos a las circunstancias requeridas.

Una buena sedestación tiene muchas ventajas porque reduce la carga de trabajo estático muscular, la demanda circulatoria y aumenta los puntos de apoyo (columna, pelvis, piernas y pies) para permitir el manejo de pedales y la ejecución de tareas que requieren movimientos más finos y precisos. Como parte negativa la postura sentada producirá una compresión progresiva de los discos, deshidratación y pérdida de altura a lo largo del tiempo, acarreando discopatías; también disminuye el retorno venoso, comprime muslos y disminuye la movilidad (el operario tendrá que romper esa estabilidad continuamente, por lo que puede provocarle fatiga).

Posiciones en sedestación

1) **Sedestación intermedia relajada:** el centro de gravedad pasa por delante de la tuberosidad isquiática, los pies soportan un 25% de peso, lumbares en cifosis. Posición utilizada para trabajar.
2) **Sentado anterior:** el centro gravedad pasa por delante de tuberosidad isquiática, los pies soportan más de un 25% de peso, carga de peso limitada a muslos. Posición incorrecta que se adquiere con frecuencia.
3) **Sentado posterior:** el centro de gravedad pasa por detrás de tuberosidad isquiática, los pies soportan menos de un 25% de peso, lumbares en lordosis. Posición utilizada para descansar.
4) **Posición de máximo equilibrio**, postura cuya contracción muscular es mínima

   (Balanced Human Operating Position (BHOP) de Beach).

* Columna vertebral perpendicular al eje horizontal, mínima flexión cervical, cargas sobre cuerpos vertebrales.
* Planta de los pies en apoyo completo. Angulo piernas-pies 90º.
* Muslos paralelos al suelo y piernas perpendiculares al muslo (ángulo de 90º en rodilla). Muslos entre sí con ángulo de 60º.
* Brazos cerca del tronco. Angulo brazo-antebrazo 90º.
* Apoyo lumbar firme centrado en L3-L4, así se evitan desplazamientos hacia delante de la pelvis y la consiguiente cifosis lumbar q provoca incremento de la presión. Por contra el segmento torácico apenas sufre modificaciones en las distintas posiciones de sentado.

CARGA DEL TRABAJO[1]

Todo trabajo implica para quien lo realiza un conjunto de requerimientos físicos y psíquicos, cuya sobrecarga constituye un problema derivado de un disbalance entre el control y la demanda del trabajo.

La CARGA MENTAL es el conjunto de elementos perceptivos, cognitivos y las relaciones emocionales involucra-

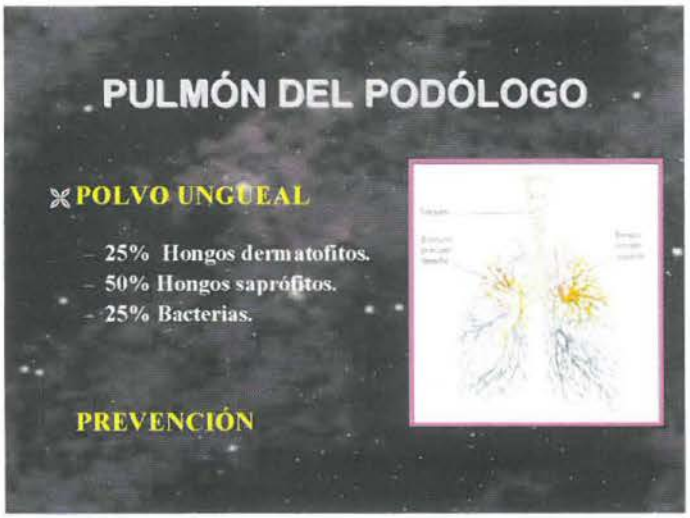

Mecanismo de formación de aerosoles

Los aerosoles son partículas pleomórficas que pueden ser eliminadas por: sedimentación, inercia, intercepción o difusión. El 86% de partículas producidas tienen de 0,1 a 5 micras.

Según su tamaño resultan más capaces de llegar al alvéolo pulmonar mayor de 10 micras (filtrado nasal), 2-10 micras (retenidas en vías aéreas), 0,8-1,5 micras (llegan a alvéolos). Se depositan en: nariz, garganta, ojos, oídos, boca, faringe, bronquios y pulmones.

Síntomas

Rinitis, faringitis, conjuntivitis, bronquitis, asma, alveolitis alérgica, neumonías.

Microorganismos implicados

Trichophyton, Epidermophyton, Microsporum, Cándida, Aspergillus, Penicillium. Bacterias (Staphylococcus aureus y Pseudomonas aeruginosa).

Diagnóstico.- Test de sensibilidad a alergenos específicos, clínica característica, mejoría en vacaciones.

Prevención

Aspirador-extractor de polvo conectado por cánula a las piezas del micromotor o sistema de pulverización de agua (técnica húmeda). Humedecimiento previo de uñas con desinfectante. Uso de gafas protectoras. Uso de mascarilla de partículas con buen ajuste facial y homologada, puede llevar válvula de espiración y filtro de polipropileno. Revisiones y cribados médicos: test alergénicos, espirometría (capacidad vital, VEMS).

La limpieza de locales e instalaciones es muchas veces una condición indispensable para lograr concentraciones ambientales razonablemente seguras, como fundamental es que la limpieza alcance a la ropa de trabajo, sobre la que puede depositarse el contaminante convirtiéndola así en fuente secundaria de emisión. Otro indicador importante de la calidad ambiental esperable, es la eficacia del mantenimiento, con el fin de conservar a lo largo del tiempo su eficacia preventiva, por desgracia muchas veces este mantenimiento únicamente se enfoca a los aspectos productivos. Este hecho es más grave si se trata de instalaciones cuya finalidad es fundamentalmente preventiva, como es el sistema de ventilación o las protecciones personales.

RIESGOS BIOLOGICOS[1] [7] [9].

Aquellos contaminantes biológicos capaces de originar cualquier tipo de infección, alergia o toxicidad, pueden dar lugar a enfermedades profesionales.

Según la fuente de infección podemos clasificar las enfermedades en:

a) Fuente de infección humana como: Gripe, Hepatitis A,B,C, SIDA y Tuberculosis...

b) Fuente de infección animal: Tétanos.

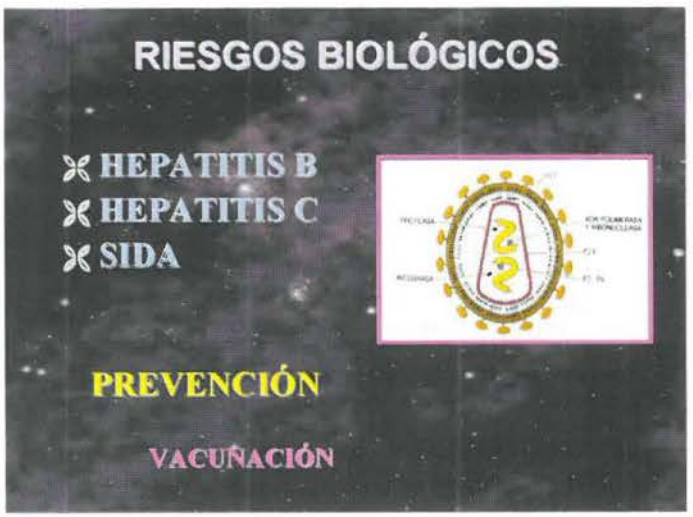

Alguna de estas enfermedades son reconocidas oficialmente como enfermedades profesionales (Hepatitis B) y por lo tanto indemnizables, en tanto que otras (VIH/SIDA) no lo son, si bien pueden ser declarados como accidentes de trabajo.

Las principales puertas de entrada son la respiratoria para la tuberculosis, infecciones virales y micóticas; la piel y las mucosas para el tétanos, dermatofitosis, Hepatitis B y C y SIDA).

El riesgo de contraer infección depende de la frecuencia de exposiciones percutáneas o mucosas a sangre y otros líquidos biológicos como consecuencia de las actividades laborales.

Se estima entre el 5-40% del riesgo de transmisión para la Hepatitis B tras una exposición percutánea a una fuente positiva; el período de incubación se encuentra entre 45-180 días más peligrosas si son sangre o líquidos hemáticos, agujas huecas o por pinchazo profundo.

La frecuencia de transmisión de la hepatitis C tras sufrir un pinchazo con sangre contaminada es baja, aproximadamente un 3% de los casos; el periodo de incubación entre 1-9 meses. Cada vez sin embargo tiene más importancia la hepatitis C, por su gravedad, dada la tendencia a evolucionar a formas crónicas, cirrosis y hepatocarcinoma.

Y el SIDA posee un período de incubación también de 1-9 meses y cuyo riesgo de transmisión sin profilaxis está en torno al 0,3%. En los casos más graves se dan antivirales durante 4 semanas que incluyen zidovudina (AZT), lamivudina e indinavir.

Se han realizado varios estudios prospectivos para evaluar el riesgo de transmisión tras exposiciones accidentales, llegando todas ellas a valores similares que oscilan entre 0,2 y 0,5 % en exposiciones percutáneas, y del orden del 0,06% en exposiciones mucocutáneas

El riesgo de seroconversión tras una inoculación accidental está asociado a diversas variables entre los que destacan: la cantidad de sangre inoculada, la profundidad de la herida, la existencia de sangre visible en el dispositivo sanitario con el que se produjo el accidente y procedimiento de colocación de una aguja directamente en un vaso así como la fase de la enfermedad en que se encuentra la fuente.

Las *estrategias generales de prevención* de las infecciones transmitidas por la sangre y los fluidos corporales se basan en el establecimiento de barreras.

En primer lugar, las barreras físicas como los guantes, mascarillas, gafas, bata, el material de un solo uso...

En segundo lugar, las barreras químicas, como el hipoclorito, glutaraldheido, povidona yodada, gluconato de clorhexidina...

En tercer lugar, códigos de buena práctica y precauciones universales con atención especial a la cuidadosa manipulación de objetos cortantes y punzantes. Las personas que sufran exposiciones laborales a sangre o fluidos corporales, inmediatamente tras el accidente, en caso de exposición percutánea, deben retirar el objeto con el que se ha producido el pinchazo y limpiar la herida con agua corriente sin restregar, permitiendo que la sangre fluya libremente durante 2-3 minutos e induciendo el sagrado si es necesario. Seguidamente se desinfectará la herida con povidona yodada, gluconato de clorhexidina u otro desinfectante, recubriéndola a continuación con un apósito impermeable. En caso de exposición cutánea se lavará la piel con agua y jabón, y en exposición de mucosas se hará con agua abundante.

Y por último, en cuanto a las barreras biológicas se dispone de medidas de profilaxis como son las vacunaciones (tétanos, hepatitis A y B...), gammaglobulinoprofilaxis (tétanos y hepatitis B...), quimioprofilaxis (tuberculosis...) y específicas de protección, pudiendo tan solo utilizar barreras físicas o químicas, en ocasiones molestas o de eficacia parcial.

De todas las medidas preventivas, la vacunación es sin duda la más eficiente, pero hoy tan solo es posible frente al VHB, no existiendo por el momento profilaxis de eficacia demostrada para la hepatitis C.

VACUNACIONES

Las vacunaciones más recomendables, teniendo en cuenta los riesgos específicos existentes en Podología son:

VACUNACION ANTI-HEPATITIS B: Efectiva en un 95%. Inocua. Su origen no es biológico (Ingeniería molecular). Posología de 3 dosis a los 0,1 y 6 meses. Protección teórica toda la vida si se es respondedor (Anticuerpos AntiHBs).

VACUNACION ANTIGRIPAL: Efectiva en un 60-90%. Virus fraccionados. Bien tolerada. Posología: 1 dosis anual en Noviembre. No protege frente a virus catarrales y otros virus.

VACUNACION ANTI-TETANOS-DIFTERIA: Efectiva en un 80-100%. Buena tolerancia, salvo alguna reacción local. Posología: Pauta de 3 dosis en 0,1 y 12 meses y 1 dosis de recuerdo cada 10 años.

OTRAS VACUNAS DE MENOR INTERES LABORAL: Vacuna antineumocócica (en podólogos con cuadro broncopulmonar crónico y síndrome del pulmón del podólogo). Y vacuna anti-varicela-herpes zoster.

ALERGIA AL LATEX EN CIRUGIA PODIATRICA[8]

La alergia al látex en los últimos años ha sido el problema más visible en la comunidad médica y de riesgo en cierta población. El látex natural contiene la goma de látex polimérica cis-1,4-poliisopreno, el cual es responsable de sus propiedades. El látex ante pequeñas variaciones en la concentración y purificación, la adición de pequeñas sustancias químicas y diferentes técnicas en su procesado nos ofrece los distintos productos médicos. La concentración de proteínas residuales de la planta, ácidos nucleicos y aminoácidos son los responsables, según test de alergenos, y no de la goma polimérica.

Población de riesgo: Sobretodo aquellos con mielodisplasia, anomalías urinarias congénitas o espina bífida debido a exposiciones intermitentes a membranas y mucosas uretrales potencialmente inflamada al látex de los catéteres, así como aquellos con una historia quirúrgica significativa pueden incrementar la sensibilidad al nombrado producto. Seguidos menos comúnmente por profesionales sanitarios. La alta incidencia de esta población es debido al uso de prevención universal de guantes de látex para evitar infecciones de transmisión especial HIV. Turanjamaa et al 1988, publicó que el 1,3% de profesionales sanitarios dio positivo a los test de piel al látex tantos como 7,5% de médicos cirujanos y enfermeros con una historia de atopia (múltiples alergias) y eccema crónico encontraron ser factores predisponentes.

Ig-E medicación alérgica al látex natural: da un tipo de hipersensibilidad inmediata debido a las proteínas residuales de la planta . Los Mastocitos y Basófilos han sido identificados en asociación con anticuerpos IgE los cuales has sido encontrados en altas concentraciones en piel, mem-

brana nasal, lengua, pulmones y tracto gastrointestinal. Dicha mediación es responsable de manifestaciones cutáneas como (respuestas en el área de contacto de urticaria con quemazón, edema, rubor e inflamación, también pueden manifestar hinchazón de las encías o labios, prurito, ojos llorosos, rinitis o erupción cutánea).Las manifestaciones sistémicas pueden manifestarse como: anafilaxis con rubor, hipotensión, vasodilatación, taquicardia, respiración ruidosa, hinchazón de las membranas, mucosas y una respuesta de urticaria cutánea también pueden manifestar náuseas, vómitos y dolor abdominal.

Prevención: Se basa en diversas intervenciones.

- Disminución del uso global de los guantes en general, poniéndoselos el personal sanitario sólo cuando se prevea contacto con sangre o secreciones de enfermos (precauciones universales).
- Uso de guantes alternativos sintéticos de Vinilo, Butilo, Nitrilo, Neopreno, Estireno, que no causan sensibilización aunque garantizan menor protección como barrera. Pueden utilizarse guantes bajos en látex (<50mcg/g). A veces es efectivo ponerse debajo guantes de tejido (algodón, lino) y encima los de látex. Los llamados guantes hipoalérgicos no garantizan su baja concentración en sensibilizantes de látex, sino más bien de otras sustancias.
- Apartamiento del puesto de trabajo y uso de material sanitarios libre de látex.

CONCLUSION:

Es importante que tengamos presente que sin nuestra colaboración o participación no vamos a lograr una buena prevención. Por ello, debemos conocer nuestros derechos y deberes en relación con nuestra Salud en el trabajo. De esta forma podremos constituir una herramienta útil para mejorar y desarrollar las deficiencias en los convenios colectivos.

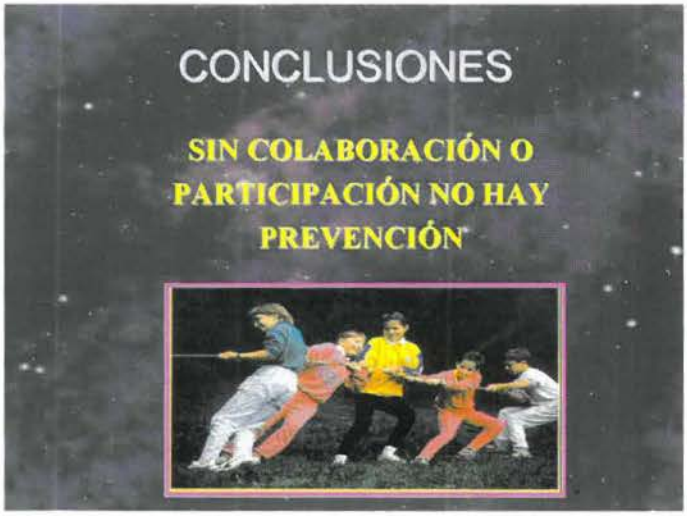

BIBLIOGRAFIA:

1.- **SALUD LABORAL**. *Conceptos y técnicas para la prevención de riesgos laborales*. Masson S.A, 1997; Fernando G. Benavides, Carlos Ruiz Frutos y Ana M.García García.

2.- **CURSO DE SALUD LABORAL.** Calatayud Sarthou, Asunción.Tirant lo Blanch. Valencia 1997.

3.- **CORDOBA FERNANDEZ, ANTONIO., y otros.** *Biomecánica y fisiología de la sedestación. Ergonomía del taburete podológico.* Revista Española de Podología, 1999; 10 (8): 475-482.

4.- **MORAN VENTURA, FRANCISCO J. y otros**. *El codo del podólogo*. Revista Española de Podología,1998; 9 (4):195-199.

5.- **MORENO de CASTRO, M., y otros**. *Una enfermedad llamada "el pulmón del podólogo"*. Revista Española de Podología, 1997; 7(4):202-209.

6.- **GARCIA NAVAS, CONCEPCION., y otros**. *Ergonomía aplicada a podología*. Revista Española de Podología, 1999; 10 (6): 285-303.

7.- **RAMOS GALVAN, J., y otros.** *Prevención de riesgos en Podología: inmunizaciones y partículas peligrosas*. Revista Española de Podología, 1998; 9 (6): 310-317.

8.- **PATRICK D. MOORE, DPM, AND GYT R. PUPP, DPM.** *Latex Allergy and de Podiatric Surgeon*. The Journal of Foot and Ankle surgery. Review January-February 1999; 38 (1): 75-78.

9.- **ACCIDENTES BIOLOGICOS EN PROFESIONALES SANITARIOS. EPIDEMIOLOGIA Y PREVENCION.** 1997. 3ª edición. Comisión Central de Salud Laboral y Grupo Gerabtas.

10.- **SALUD LABORAL:** *Protocolos sanitarios Específicos de vigilancia médica de los trabajadores (IV)*. Exposición a radiaciones ionizantes. Documentos técnicos de Salud Pública. Alvarez Maeztu, Esperanza. 1ª Edición noviembre 1993. Serie A, nº19. Pag. 9-44.

SESION CLINICA NEUROMA DE MORTON. A PROPOSITO DE UN CASO

* RAMOS BLANCO, L.
** OREJANA GARCIA, AM.
*** PASCUAL HUERTA, J
**** FUENTES PEÑARANDA, Y
***** LABARTA GONZALEZ-VALLARINO, AA
* ROMERO VALVERDE, E
* AMARO MECO, P

RESUMEN.

Se presenta el caso de una paciente de 59 años y sexo femenino que acudió a consulta del Servicio de Patología y Ortopedia de la CUP por presentar dolor localizado en la región subcapital de los metatarsianos centrales del pie derecho de varios meses de evolución. Las pruebas clínicas sugirieron la posibilidad de un neuroma de Morton que fue confirmado con las pruebas de diagnóstico por imagen (Rx, ecografía). Se analiza, a propósito del caso, los diagnósticos diferenciales de esta patología, la fiabilidad diagnóstica, tanto clínica como mediante pruebas de imagen, y el abordaje terapéutico conservador.

PALABRAS CLAVE.

Neuroma, neuritis, fibrosis perineural interdigital, tratamiento conservador.

ABSTRACT.

A clinical case of Morto's neuroma in a 59 - years - old woman complained of pain in the metatarsal head region of her right foot is presented. Clinical findings suggested Morton´s neuroma which was confirmed by imaging diagnostic test (radiology and echography). The article analyzes the diferential diagnostic techniques. The diagnostic truthfulness, by clinical and imaging diagnostic test means, and the conservative treatment is discussed too.

KEY WORDS.

Neuroma, perineural interdigital fibrosis, neuritis, conservative treatment

PRESENTACION DEL CASO.

Paciente de 59 años de edad y sexo femenino que acude al Servicio de Patología y Ortopedia de la Clínica Universitaria de Podología (C.U.P.) con fecha 6 de marzo de 2001 por presentar dolor, de más de un año de evolución, localizado en la región subcapital de los metatarsianos centrales del pie derecho. La paciente describe el dolor como urente, acompañado de crisis paroxísticas que en ocasiones se irradian distalmente hacia 3º y 4º dedos. La bipedestación y deambulación prolongadas exacerba la sintomatología, mientras que en reposo no refiere dolor. Refiere la sensación de "*tener una piedra o una china en el calzado*".

No presenta alergias medicamentosas conocidas. Presenta sobrepeso, diagnóstico de hernia discal cervical e hipotiroidismo. En la actualidad está en tratamiento farmacológico mediante Levotroid®, Voltarén® y miorrelajantes musculares. Ha sido intervenida quirúrgicamente de desprendimiento de retina y hace dos años de Hallux Abductus Valgus y 2º dedo en garra de ambos pies. No ha estado en tratamiento ortopédico. Entre sus antecedentes familiares destaca que su padre y hermano son diabéticos insulinodependientes.

* *Podóloga Interna Residente Adscrita al Servicio de Patología y Ortopedia de la CUP.*
** *Jefe Servicio Patología y Ortopedia de la CUP. Prof. Asociado Dpto. Enfermería de la UCM.*
*** *Adjunto Servicio de Patología y Ortopedia de la CUP.*
**** *Adjunto Servicio Patología y Ortopedia de la CUP. Prof. Asociado Dpto. Enfermería de la UCM.*
***** *Adjunto Servicio Patología y Ortopedia de la CUP. Prof. Ayudante Dpto. Enfermería de la UCM.*
Sesión Clínica del Servicio de patología y Ortopedia de la CUP presentada con fecha de 13 de Junio de 2001 por Laura Ramos Blanco.
CORRESPONDENCIA: Laura Ramos Blanco. Clínica Universitaria de Podología. Facultad de Medicina, Pabellón I. Avda. Complutense s/n. - 28040 Madrid.

EXPLORACION CLINICA.

Con la paciente en bipedestación (Figs. 1-3) se observa las puntas de los pies en discreta abdución, presencia de arco interno, discreto HAV, 2º dedo flotante y deformidad en garra de los dedos centrales. En visión posterior (Figura 4) se aprecia simetría de pliegues poplíteos, simetría de masas musculares de la pierna, ausencia de deformidades en el plano frontal de la rodilla, varo de tercio distal de la tibia de 5º pie derecho y 3º pie izquierdo y ligero edema retromaleolar. La bisectriz del talón en posición relajada de calcáneo (PRCA) se encuentra en 1º de varo en pie derecho y en 4º de valgo en pie izquierdo. Los valores obtenidos en la posición neutra de calcáneo (PNCA) son de 2º de varo en el pie derecho y 0º en el pie izquierdo.

En sedestación se aprecia eje del pie recto, presencia de arco interno, equino semiflexible de antepié (Figura 5 a y b) y presencia de hiperqueratosis difusas en la región subcapital de los metatarsianos centrales y borde interno de la cabeza del primer metatarsiano (Figura 6). No se aprecian signos inflamatorios en la región del antepié y los pulsos pedio y tibial posterior son permeables. La palpación de pata de ganso superficial y del borde interno de la articula-

Fig. 1. Paciente en bipedestación. Visión anteroposterior general.

Fig. 2. Antepié derecho.

Fig. 3. Antepié izquierdo.

Fig. 4. Paciente en bipedestación. Visión posteroanterior general.

Figura 5a. Equino de antepie con paciente en sedestación.

Fig. 5b. Maniobra para reducción de equino de antepié. Obsérvese que la reducción es solo parcial. Visión del pie izquierdo.

Fig. 6. Patrón de hiperqueratosis en la región plantar. Pie derecho.

ción del tobillo de ambos MM.II. desencadena sintomatología dolorosa. La palpación de las articulaciones MTF no reproduce dolor, mientras que la palpación de 3º espacio intermetatarsal del pie derecho desencadena síntomas dolorosos similares a los descritos por la paciente. Presenta signos de Mulder positivo en este espacio intermetatarsal y la compresión lateral del antepié también desencadena dolor en la región citada. El estudio neurológico de las sensibilidades es compatible con la normalidad. La valoración de los reflejos miotáticos rotuliano y aquíleo es también es compatible con la normalidad y la paciente no presenta signo de Tinel a nivel del nervio tibial posterior.

La valoración del rango de movilidad articular (ver tabla 1) muestra disminución del rango de flexión dorsal de la articulación del tobillo, especialmente con la rodilla en extensión (Fig. 7) y mayor movimiento de flexión dorsal del

Tabla 1. Valores obtenidos en la valoración del rango de movimiento de las articulaciones del pie y del tobillo.

		PIE DERECHO	PIE IZQUIERDO
TOBILLO	RODILLA EXTENDIDA	85º	81º
	RODILLA FLEXIONADA	100º	100º
ASA	EVERSION	3º	4º
	INVERSION	21º	21º
1º RADIO		Mayor FxD que FxP (2:1)	Mayor FxD que FxP (2:1)
5º RADIO		Igual FxD que FxP	Igual FxD que FxP
1ª MTF		42º	50º

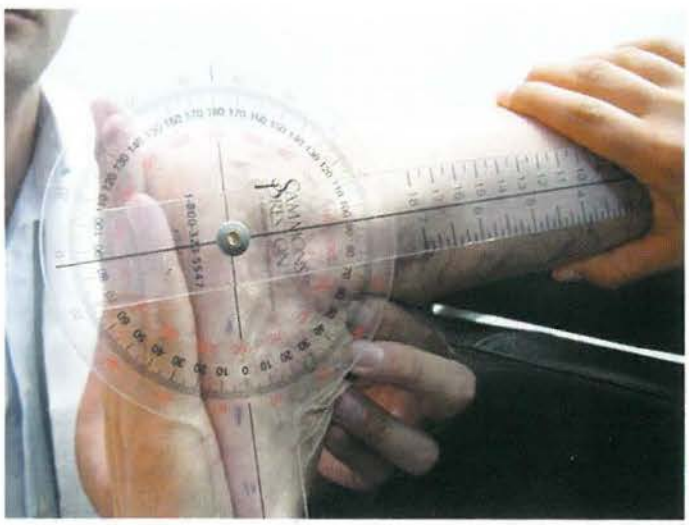

Fig. 7. Rango de movimiento de la articulación del tobillo don rodilla extendida. Pie derecho.

primer radio (Figura 8 a y b). Al valorar la posición del antepié con el retropié neutro, máxima flexión dorsal del tobillo y máxima eversión de Chopart encontramos que se encuentra en posición de varo.

Fig. 8a. Posición neutra del primer radio. Pie izquierdo.

Fig. 8b. Rango de flexión dorsal del primer radio del pie izquierdo.

En el estudio dinámico se observa durante la fase de apoyo de talón movimiento de pronación muy rápido que coloca ambos talones en discreta posición de valgo que se mantiene durante las fases de apoyo completo del pie y despegue digital. Así mismo se aprecia adelantamiento de la fase de despegue de talón que se acompaña de "twist off" en el antepié y despegue digital apropulsivo.

PRUEBAS COMPLEMENTARIAS.

FOTOPODOGRAMA. (Fig. 9)

El análisis de la huella plantar mediante fotopodograma muestra la presencia de anchura del istmo compatible con la normalidad. Apoyo de talón y de antepié normal, apreciándose discreta alteración de los dermatoglifos en la región central del antepié compatible con la presencia de hiperqueratosis en dicha región. Se observa ausencia de apoyo del pulpejo de 2º y 3º dedos del pie izquierdo y disminución del apoyo del pulpejo de 2º dedo del pie derecho. Existe apoyo del resto de pulpejos muy próximo al apoyo del antepié, que puede ser compatible con la presencia de deformidad digital en garra de los dedos. El contorno de la huella muestra convexidad en la región interna de la 1ª MTF compatible con deformidad en HAV. Resto de hallazgos del contorno compatibles con la normalidad.

RADIOLOGIA.

Se realiza estudio radiológico mediante proyecciones D/P y lateral de ambos pies en carga en las que se observa discreta osteopenia generalizada y densidad normal de las partes blandas.

En la proyección D/P (Figs. 10-13) observamos, además, interlínea articular mantenida en las articulaciones metatarsofalángicas (MTF) menores, remodelación quirúrgica de la cabeza del primer metatarsiano, primera falange del hallux y articulación interfalángica proximal (IFP) del segundo dedo. La 1ª articulación MTF presenta disminución del espacio articular acompañado de discreta esclerosis subcondral en la cabeza del primer metatarsiano. El sesamoideo interno se encuentra en una posición 4. Existe aumento de la cortical de 2º y 3º metatarsianos y presencia de escafoides accesorio tipo I. Todos los hallazgos descritos son bilaterales. En el pie derecho se aprecia discreto metatarsus próximus entre 3º y 4º metatarsianos acompañado de divergencia de 3º y 4º dedos moderada.

En la proyección lateral (Figs. 14 y 15) observamos la presencia de os peroneo y flexión dorsal del primer radio con relación al retropié, como pone de manifiesto la angulación con vértice plantar de la línea de Meary (176º). Del resto de la valoración goniométrica (ver tabla 2), destaca, en la proyección D/P, el aumento del ángulo del HAV y del ángulo intermetatarsal entre primer y segundo metatarsianos.

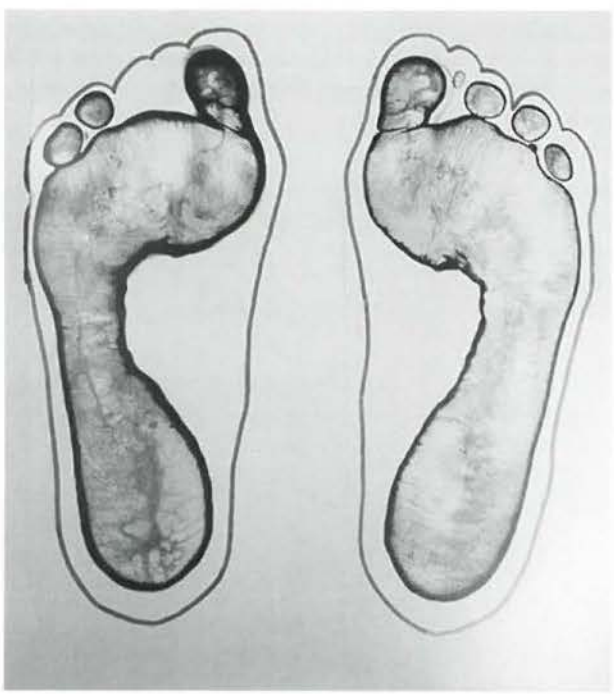

Fig. 9. Fotopodograma de la paciente.

Fig. 10.Radiografía D/P. Visión general del pie derecho.

Fig. 11. Radiografía D/P. Visión antepié derecho.

Fig. 12. Radiografía D/P. Visión general del pie izquierdo.

Fig. 13. Radiografía D/P. Visión antepié izquierdo.

Fig. 14. Radiografía lateral pie derecho.

Fig. 15. Radiografía lateral pie izquierdo.

Tabla 2. Valores obtenidos en el estudio goniométrico.

	PIE IZQUIERDO	PIE DERECHO
RADIOGRAFIA D/P		
ANGULO HAV	22º	30º
ANGULO DIVERGENCIA ASTRAGALO-CALCANEO	35º	32º
ANGULO INTERMETATARSAL ENTRE 1º Y 2º METATARSIANO	15º	14º
RADIOGRAFIA LATERAL		
ANGULO DE COTA BARTANI INTERNO	119º	120º
ANGULO DE COTA BARTANI EXTERNO	138º	141º
ANGULO DE INCLINACION CALCANEO	23º	23º
ANGULO DE DECLINACION ASTRAGALO	24º	23º
ANGULO INCLINACION 1º METATARSIANO	20º	20º
LINEA DE MEARY	176º	176º

ECOGRAFIA MUSCULO-ESQUELETICA DEL ANTEPIE (Fig. 16)

La valoración ecográfica, aportada por la paciente con fecha de 8 de mayo de 2001, pone de manifiesto en la región plantar del pie derecho, adyacente a la epífisis distal del 3er metatarsiano y extendiéndose ligeramente hacia el 3er espacio interdigital, la presencia de una imagen hipoecoica, de aproximadamente 12 mm y de bordes mal definidos, que podría corresponderse con un neuroma de Morton. El ecografista sugiere la posibilidad de realizar una RMN en caso de no existir compatibilidad con los hallazgos clínicos.

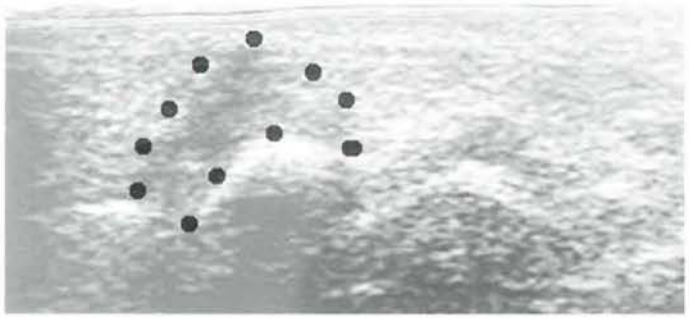

Fig. 16. Ecografía de antepie derecho. Estudio en plano transverso Las flechas indican la masa hipoecoica que se aprecia con extensión principalmente subcapital

JUICIO DIAGNOSTICO.

Los signos y síntomas encontrados en la valoración clínica y pruebas complementarias realizadas son compatibles con la presencia de un neuroma de Morton en el tercer espacio intermetatarsal del pie derecho. Como diagnósticos secundarios pueden señalarse el equino de gastronemio, el antepié varo y el HAV que presenta la paciente.

TRATAMIENTO PRESCRITO

Se inicia un tratamiento conservador de la lesión mediante O.P. termoconformada e infiltraciones locales de corticoides.

Para la elaboración de la ortesis plantar se toma un molde en semicarga en espuma fenólica, neutralizando ASA. La ortesis plantar prescrita consta de una cazoleta media reforzada, arcos interno y externo rectificados 3 mm y reforzados, talonera corta de 6 mm y barra retrocapital, según diseño radiológico, de látex densidad dura con máxima altura en centrales de 8 mm. El forro superior es de EVA de densidad media.

El día de la entrega del tratamiento ortopédico se procede, previo consentimiento de la paciente, a infiltrar el tercer espacio intermetatasal del pie derecho utilizando acetato de parametasona y lidocaína al 2% en una proporción de 1:1.

Con fecha de 8 de junio de 2001 (15 días después de la infiltración) acude la paciente a revisión refiriendo que ha mejorado de forma notable su sintomatología dolorosa, siendo inconstante su presencia. Utilizando la escala analógica del dolor y cifrando el 10 como el dolor que presentaba cuando acudió a consulta por primera vez, la paciente señala que actualmente su dolor es de un 3 cuando aparece.

DISCUSION.

Bajo el término de neuroma de Morton se hace referencia en la literatura ortopédica del pie a una neuropatía que afecta a la tercera rama digital del nervio plantar interno.[1] La descripción original de la patología corresponde a T. Morton, quien en 1846 presentó 12 casos en los que atribuyó la clínica que presentaban los pacientes a un neuroma o una hipertrofia de los haces digitales del nervio plantar lateral[2]. Desde entonces son muchos los autores que han realizado descripciones de la patología, encontrándose que, aunque su localización típica es el tercer espacio intermetatarsal (entre el 60%-85% de los casos),[3-5] también se presenta en el segundo espacio (en torno a un 20% de los casos)[3-5] y con menor frecuencia en el primer espacio (3,9%) y cuarto espacio (2,6%)[3]. Su incidencia es mayor en el sexo femenino que en el masculino (80-90% vs. 10-20%)[3, 4, 6]. La edad más frecuente para su diagnóstico oscila entre los cuarenta y sesenta años. Su presencia se ha asociado a la existencia de sobrepeso, uso de calzado de tacón alto y presencia de alteraciones mecánicas en el pie que favorecen movimientos anómalos de pronación durante la fase de despegue digital (en especial antepié varo y antepié valgo)[5]. Estos hallazgos han llevado a los autores a sugerir que en su desarrollo influyen tanto factores anatómicos (la existencia de una rama nerviosa que comunica los nervios plantares del tercer y cuarto espacios intermetatarsales) como factores mecánicos. El caso de nuestra paciente, si bien no existe historia de uso de calzado de tacón alto, si presentaba sobrepeso y alteraciones mecánicas que la predisponían a realizar movimientos de pronación anómalos durante las fases de apoyo completo del pie y despegue digital (equino de gastronemio y antepié varo)

Clínicamente el neuroma de Morton se caracteriza por la presencia de un dolor mecánico, localizado en la región subcapital del tercer y cuarto metatarsianos, que puede irradiarse hacia distal (cuarto dedo especialmente) o hacia proximal (cara posterior de la pierna). Puede acompañarse de parestesias en los dedos y calambres de la musculatura intrínseca del pie. El calzado de tacón alto y suela fina exacerba la sintomatología. Recientes estudios sugieren que las fibras nerviosas simpáticas pueden jugar un papel en la regulación del dolor en estos pacientes. De igual forma, algunos neuropéptidos (sustancia P, péptido relacionado con el gen de la calcitonina y neuropéptido Y) podrían estar también involucrados en el inicio y modulación del dolor[7]

La maniobra de compresión lateral, el signo de Mulder y la presencia de dolor al ejercer presión sobre el extremo distal del 3º espacio intermetatarsal cuando las articulaciones MTF están colocadas en extensión, son hallazgos que encontramos durante la valoración clínica[1]. En casos muy avanzados puede encontrarse hipoestesia o anestesia táctil en el tercer espacio interdigital. Algunos autores han señalado que son características patognomónicas de un neuroma de Morton la presencia de dolor mecánico que se alivia cuando el paciente se descalza, se masajea en la región o realiza movimientos de flexión plantar con los dedos[1]. Sin embargo, debemos tener presente que tanto los datos proporcionados por el paciente como los que obtenemos mediante las maniobras clínicas que se han citado no deja de ser una información con un grado alto de subjetividad, tanto mayor cuanto menor sea la experiencia clínica del profesional. Su utilización como único elemento para establecer el diagnóstico de neuroma de Morton es, a nuestro juicio, arriesgada, especialmente si tenemos presente el amplio abanico de patologías que pueden desarrollar signos y síntomas clínicos similares en la región del antepié (ver cuadro 1).

Cuadro 1. Diagnósticos diferenciales ante un paciente con dolor localizado en la región central del antepié.

- Sobrecarga mecánica de radios centrales secundaria a:
  - Plantarflexión de un radio
  - Equino de tobillo

- Antepié varo compensado
- Antepié valgo flexible
- Retropié varo compensado

- Fractura de estrés.
- Enfermedad de Freiberg
- Procesos reumáticos.
- Tumores óseos
- Osteocondritis disecante
- Fracturas ocultas de cabeza metatarsal
- Neuropatías periféricas
- Síndrome del canal del tarso
- Bursitis intermetatarsal
- Tenosinovitis de flexores
- Tumores de partes blandas (gangliones, quistes sinoviales, tumores nerviosos)
- Procesos isquémicos

La radiología convencional continúa siendo la prueba de diagnóstico por imagen de primera elección ante pacientes con dolor localizado en la región del antepié, especialmente para evaluar la existencia de lesiones óseas. El estudio de la paciente no evidenció la presencia de alteraciones en la morfología de la cabeza de los metatarsianos centrales ni de la base de la falange proximal que pudieran hacer pensar en la presencia de una enfermedad de Freiberg en estado inicial. Así mismo el espacio articular a nivel de las articulaciones metatarsofalángicas (MTF) 2ª-5ª se encontraba mantenido sin que existieran signos compatibles con la presencia de luxaciones o subluxaciones articulares.

Si bien no se realizaron estudios analíticos que descartaran la presencia de enfermedades reumáticas de base, la ausencia de afectación poliarticular y de signos inflamatorios llevó a considerar el diagnóstico como poco probable. Además, se tomó como referencia la revisión bibliográfica realizada por Loredo[9] sobre signos radiológicos en el pie de pacientes con enfermedad reumática para descartar este diagnóstico. No encontramos la presencia de osteoporosis periarticular, erosiones en las epífisis de los metatarsianos o de las falanges, reacciones perióstica en los huesos del antepié ni otros signos de neoformación ósea que pudieran hacer sospechar la presencia de un proceso reumático.

La presencia de un tumor óseo fue descartada mediante el estudio radiológico ante la ausencia de lesiones osteolíticas u osteoblásticas. De igual forma fue descartada la presencia de una fractura de estrés en los metatarsianos menores ante la ausencia de signos compatibles con un callo de fractura en el cuello de algún metatarsiano central. Los datos obtenidos en la exploración clínica hacían poco probable estos diagnósticos.

El estudio radiológico sí puso de manifiesto la presencia de un moderado metatarsus próximo entre 3º y 4º metatarsianos acompañado de divergencia de los dedos (Signo de Sullivan), que algunos autores han atribuido a la presencia de neuromas de Morton. Sin embargo, Grace y col.[9] han demostrado que la presencia de este signo no guarda relación con la existencia de neuroma de Morton

El estudio ecográfico del antepié constituye una técnica de diagnóstico por imagen económica, inocua, sencilla y avalada por diferentes estudios como muy útil para el diagnóstico y localización tanto de neuroma de Morton como de otros procesos patológicos de partes blandas al haber encontrado una correlación entre los estudio ecográficos y los hallazgos anatomopatológicos superior al 95% de los casos,[10-12] y correlaciones con los hallazgos clínicos estadísticamente significativas ($p<0.001$)[13]. La sensibilidad de la técnica oscila entre un 95% y un 100% según los estudios, mientras que su especificidad también es alta, cifrándose en algo más de un 80%[10,13,14]. Quinn TJ et al[15] han descrito el patrón ecográfico más común de la lesión (cerca del 80% de los casos) como una masa ovalada e hipoecoica si se compara con el patrón ecográfico del músculo. Su localización en el estudio transversal es el espacio intermetatarsal (50% de los casos), pero puede extenderse por la superficie plantar de la cabeza metatarsal (50%). En un corte longitudinal el diagnóstico es más certero cuando se consigue visualizar la masa como una continuación del nervio En menos ocasiones aparece como una masa anecoica (8%) o de ecotextura mixta (12%). Pollak y col[16] consideran que cuando la imagen ecográfica supera los 5 mm de diámetro máximo puede establecerse diagnóstico de neuroma de Morton, mientras que cuando el tamaño es inferior ponen entredicho este diagnóstico. De igual forma Quinn et al.[15] señalan que cuando el diámetro de la imagen ecográfica es superior a los 20 mm debe pensarse en la posibilidad de que no sea un neuroma sino otra patología tumoral de partes blandas, siendo necesario descartar o confirmar dicha sospecha mediante otros estudios (R.M.N.).

El estudio ecográfio realizado a la paciente puso de manifiesto una lesión cuyo patrón ecográfico coincidía con el descrito por Quinn y col como más frecuente para neuroma de Morton. En ningún caso se visualizaron masa anecoicas localizadas en la región plantar o intermetatarsal que pudieran sugerir la presencia de bursitis intermetatarsales o subcapitales. De igual forma este estudio tampoco puso de manifiesto la presencia de un halo hipoecoico o anecoico alrededor de los tendones flexores que pudiera sugerir la presencia de una tenosinovitis de flexores.

Dadas las características ecográficas de la lesión y su correlación con la clínica, no se planteó la posibilidad de realizar estudio mediante R.M.N. Sin embargo, si la ecografía no confirma el diagnóstico de neuroma de Morton o si nuestras sospechas clínicas se hubieran encaminado hacia una fractura oculta en la cabeza metatarsal, una fractura de estrés o una osteocondritis disecante metatarsal, siempre es aconsejable la petición de un estudio mediante R.M.N., por la detallada información que proporciona sobre las estructuras del antepié[17]. Diversos autores ha señalado esta técnica diagnóstica como útil para confirmar la presencia de un neuroma de Morton, así como para proporcionar información precisa sobre su localización y tamaño[18-21]. Bencardino y col.[18] han señalado recientemente que hallazgos compatibles con neuromas de Morton de diámetro superior a 5 mm ofrecen certeza diagnóstica, mientras que cuando el tamaño es inferior debe existir una correlación clínica clara para establecer el diagnóstico, ya que pueden tratarse de neuromas asintomáticos que despisten al clínico sobre el

problema real que provoca el dolor al paciente. De las diversas imágenes que pueden obtenerse en resonancia magnética, parece que las obtenidas en T1 spin-echo tanto en corte axial como coronal[21,22], las obtenidas en FSE T2[22] y las obtenidas tanto en T1 como en T2 cuando se combina supresión de grasa con contraste de gadolinio[23] son las mejores para confirmar el diagnóstico de neuroma de Morton. Sin embargo su alto coste y la ausencia de estudios que demuestren mayor sensibilidad y especificidad que los estudios ecográficos, limitan mucho su utilización como medio diagnóstico que confirme la presunción clínica de neuroma de Morton.

El tratamiento conservador constituye la opción de terapéutica de partida en el abordaje del neuroma de Morton[24]. Este incluye modificaciones en las características del calzado, aplicación de ortosis que controlen la alteraciones funcionales que presenta el paciente y la aplicación de infiltraciones de corticoides y anestésico local o de etanol al 4% diluido en lidocaina.[1] Este último tipo de infiltración pueden constituir una alternativa viable al uso de las infiltraciones clásicas con corticoides o de los tratamientos quirúrgicos, a tenor de los resultados publicados recientemente por Dockery (82 de los 100 pacientes del estudio obtuvieron resolución de sus síntomas)[25]

Las ortesis plantares, especialmente aquellas que según la terminología americana se engloban dentro del grupo de las funcionales, son el tratamiento conservador de elección para comenzar la terapia del neuroma de Morton[24,26]. La colocación de piezas retrocapitales que ayuden a trasladar la carga a regiones más proximales y el uso de ortosis plantares que compensen la hipermovilidad del primer radio (especialmente en aquellos casos donde el paciente presenta antepié varo o antepié valgo flexible) son las variantes de plantillas más citadas como útiles[1]. Desde un punto de vista conceptual, si nos atenemos al papel que se otorga a las alteraciones mecánicas del pie como factor que contribuye al desarrollo del neuroma de Morton, es correcto el uso de plantilla como medida terapéutica. Sin embargo, la bibliografía publicada en las últimas décadas sobre la efectividad de las plantillas (con independencia de las características de estas) en el tratamiento de esta patología, no aporta evidencias científicas de su utilidad. Sería deseable la realización de estudios que avalen con resultados la efectividad de las plantillas en el tratamiento conservador de pacientes con neuroma de Morton.

La efectividad de las infiltraciones con corticoides y anestésico local en la región donde se localiza el neuroma de Morton tampoco ha sido objeto de muchos estudios. De forma genérica se acepta que su empleo, siguiendo una técnica adecuada, produce alivio sintomático. Greenfield y col.[27] defienden su utilidad. En su estudio encontraron que el 30% de los 67 pacientes incluidos obtuvieron un alivio sintomático inmediato y el 50% una mejora de su sintomatología. A los dos años el 80% de los pacientes mantenían ausencia de dolor o ligera molestia. En contraposición con estos resultados tan esperanzadores, están los resultados obtenidos por Rasmussen y col más recientemente[28] Aplicando una única infiltración sin otro tipo de tratamiento obtuvieron inicialmente resultados similares a Greenfield y col.[27] (80% pacientes presentaron alivio o ausencia de dolor).Sin embargo con el paso del tiempo (una media de 4 años de evolución) sólo el 53% no precisó tratamiento quirúrgico, aunque mantenía un dolor residual. Entre los efectos adversos que se han descrito del uso de infiltraciones con corticoides cabe destaca las alteraciones cutáneas en la región dorsal del pie (alteraciones de la pigmentación, delgadez cutánea y atrofia de la grasa subcutánea)[29], atrofia de la almohadilla grasa plantar[30], rotura tendinosa, artritis y cristalización del corticoide[31]

En nuestro caso, la paciente ha manifestado un alivio sintomático significativo mediante la aplicación de un tratamiento que combina el uso de plantillas con la aplicación de infiltraciones con corticoides, quedándola un dolor que podemos catalogar de residual. Sin embargo este resultado debe mantenerse en cuarentena y esperar si con el paso del tiempo el dolor se mantiene, desaparece o, si por el contrario, evoluciona hacia niveles más próximos a los que presentaba cuando acudió a consulta.

AGRADECIMIENTOS

A Ester Paniagua y Diana Fernández por su colaboración en la realización del material gráfico que ilustra la sesión.

BIBLIOGRAFIA

1.- **MILLER SJ.** *Neuromas intermetatarsales y patología nerviosa asociada.* En Butterworth B, Dockery G.L. *Atlas a color y texto de cirugía del antepié.* Madrid: Ortocen editores, 1992: 159-82.

2.- **MANN RA.** *Cirugía del pie.* 5ª Ed. Buenos Aires: Panamericana, 1987.

3.- **ADDANTE JB, PEICOTT PS, WONG KY, BROOKS DL.** *Interdigital neuromas: results of surgical excisions of 152 neuromas.* JAM Podiatric Med Assoc 1986; 76: 493-95.

4.- **JOHNSTON KA.** *Surgery of the foot and ankle.* New York: Raven Press, 1989: 69-82.

5.- **BARTOLOMEI FJ, WERTHEIMER SJ** *Intermetatarsal neuromas: distribution and etiologic factors.* J Foot Srug 1983; 22(4): 279-82.

6.- **GAUTHIER G. THOMAS MORTON'S** *disease: a nerve entrapment syndrome. A new surgical technique*. Clin Orthop Rel Res 1979; 142: 90-92.

7.- **Lindqvist A, Ribero-Melian C, Turan I, Fried K** *Neuropeptide and tyrosine hydroxylase inmunoreactive nerve fibers in painful Morton's neuromas*. Muscle Nerv 2000; 23(8): 1214-18.

8.- **LOREDO R** *Radiographic manifestations of rheumatic diseases affecting the foot and ankle*. Clin. Pod. Med Surg 1999; 16(2): 215-258.

9.- **GRACE TS, SUNSHEIN K, JONES R, HARKLESS L** *Metatarsus proximus and digital divergence*. Association with intermetatarsal neuromas. J Am Podiatr Med Assoc 1993; 83(7): 406-11.

10.- **TOBAJAS E, TOBAJAS JA, BOADA E, TORRES J.** *Echography evaluation of Morton's neuroma*. An Med Interna 2000; 17(8): 416-18.

11.- **KAMINSKY S, GRIFFIN L, MILSAP J, PAGE D.** *Is ultrasonography a reliable way to confirm the diagnosis of Morton's neuroma?*. Orthopedics 1997; 20(1): 37-9.

12.- **OLIVER TB,** *Beggs I Ultrasound in the assessment of metatarsalgia: a surgical and histological correlation*. Clin Radiol 1998; 53(4): 278-9.

13.- **SOBIESK GA WERTHEIMER SJ, SCHULZ R, DALFOVO M.** *Sonographic evaluation of interdigital neuromas*. J Foot Ankle Surg 1997; 36(5): 364-66.

14.- **READ JW, NOAKES JB, KERR D, CRICHTON KJ, SLATER HK, BONAR F.** *Morton's metatarsalgia: sonographic findings and correlated histopathology*. Foot Ankle Int 1999; 20(3): 153-61.

15.- **QUINN TJ, JACOBSON JA, CRAIG JG, VAN HOLSBEECK MT.** *Sonography of Morton's neuroma*. AJR Am J Roentgenol 2000; 174(6): 1723-28.

16.- **POLLAK RA, BELLACOSA RA, DORNBLUTH NC, STRASH WW, DEVALL JM.** *Sonographic análisis of Morton's neuroma*. J. Foot Surg 1992; 31(6): 534-37.

17.- **STEINBACH LS** *Painful syndromes around the ankle and foot: magnetic resonance imaging evaluation*. Top Magn Reson Imaging 1998; 9(5): 311-26.

18.- **BENCARDINO J, ROSENBERG ZS, BELTRAN J, LIU X, MARTY-DELFAUT E.** *Morton's neuroma: is it always symptomatic?*. AJR Am J Roentgenol 2000; 175(3): 649-53.

19.- **ZANETTI M, STREHLE JK, KUNDERT HP, ZOLLINGER H, HODLER J.** *Morton neuroma: effect of MR imaging findings on diagnostic thinking and therapeutic decisions*. Radiology 1999; 213(2): 583-88.

20.- **BIASCA N, ZANETTI M, ZOLLINGER H.** *Outcomes after partial neurectomy of Morton's neuroma related to preoperative case histories, clinical findinggs and findings on magnetic resonance imaging scans*. Foot Ankle Int. 1999; 20(9): 568-75.

21.- **ZANETTI M, LEDERMANN T, ZOLLINGER H, HODLER J.** *Efficacy of MR imaging in patients suspected of having Morton's neuroma*. AJR Am J Roentgenol 1997; 168(2): 529-32.

22.- **WILLIAMS JW, MEANEY J, WHITEHOUSE GH, KLENERMAN L, HUSSEIN Z.** *MRI in the investigationof Morton's neuroma: which sequences?*. Clin Radiol 1997; 52(1): 46-49.

23.- **TERK MR, KWONG PK, SUTHAR M, HORWATH BC, COLLETTI PM.** *Morton neuroma: evaluation with MR imaging performed with contrast enhancement and fat suppression.* Radiology 1993; 189(1): 239-41.

24.- **BENNETT GL, GRAHAM CE, MAULDIN DM** *Morton's interdigital neuroma: a comprehensive treatment protocol*. Foot Ankle Int 1995; 16(12): 760-63.

25.- **DOCKERY GL** *The treatment of intermetatarsal neuromas with 4% alcohol sclerosing injections*. J. Foot Ankle Surg 1999; 38(6): 403-8.

26.- **ARRIAZA L, BAAMONDE C, RODRIGUEZ C, CANTOS B, SAMPEDRO C.** *Resultados del tratamiento quirúrgico de los neuromas de Morton*. Rev Ortop Traumatol 2000; 44(1): 35-40.

27.- **GREENFIELD J ET AL** *Morton's interdigital neuroma. Indications for treatment by local injections versus surgery*. Clin Orthop 1984; 185: 142-44.

28.- **RASMUSSEN MR, KITAOKA HB, PATZER GL.** *Nonoperative treatment of plantar interdigital neuroma with a single corticosteroid injection*. Clin Orthop 1996; 326: 188-93.

29.- **REDDY PD, ZELICOF SB, RUOTOLO C, HOLDER J.** *Interdigital neuroma. Local cutaneous changes after corticosteroid injections*. Clin Orthop 1997; 334: 383-84.

30.- **BASADONNA PT, RUCCO V, GASPARINI D, ONORATO A.** *Plantar fat pad atrophy after corticosteroid injection for an interdigital neuroma: a case report*. Am J Phys Med Rehabil 1999; 78(3): 283-85.

31.- **QUIROS FJ,** *Infiltraciones articulares y de partes blandas con glucocorticoides. Generalidades*. Rev Med Fam Comunit 1999; 9(2): 120-28.

32.- **ARRIBAS MP, ROPA JM, GONZALEZ JC, PASCUAL J, RIVERA G.** *Revisión bibliográfica : revisión y actualización de conceptos sobre el diagnóstico por imagen del Neuroma de Morton.* Rev Español Podol 2000; XI(1): 3-18.

CORRECCION QUIRURGICA DE UN QUINTO DEDO SUPRADUCTUS

* MARTOS MEDINA, Dionisio D.P.
* MORILLAS SUAREZ, CARMEN D.P.
* TORRES LATORRE, Miguel Angel D.P.

Presentación

La superposición del quinto dedo sobre el cuarto dedo es una deformidad que suele ser congénita y puede ser unilateral o bilateral.

Fig. 1 Aspecto de la deformidad.

La etiología en la mayoría de las ocasiones se debe a una contractura del extensor largo de los dedos en su rama tendinosa del quinto, lo que origina una inclinación dorsal y una superposición del quinto dedo sobre el cuarto.

El presente caso aunque no tiene muy marcada la abducción del 5º dedo sobre el 4º si puede servir como ejemplo para revisar las alternativas terapéuticas de que disponemos para esta entidad.

Clasificación Mercado (1)

Para O.A. Mercado esta alteración nos la podemos encontrar en dos formas de presentación, en función de su capacidad de reductibilidad con unas peculiaridades que desde la primera entrevista en la clínica ya nos hará pensar en la terapia mas indicada.

5º dedo Supraducto simple.

- Reductible fácilmente.
- En edades tempranas (infancia) se puede corregir con trat. Conservador.
- Es fundamental instaurar el tratamiento conservador lo mas precozmente posible.

5º dedo Supraducto severo.

- No es reductible manualmente.
- Existe una retracción importante de la piel.
- Existe una contractura marcada de:
  - El tendón del ex. Com. Dig.
  - La cápsula articular.
  - Los ligamentos colaterales intraarticulares en la articulación M-F.
- Existe una subluxación articular Metatarsofalángica.

* *XXXI Congreso Nacional de Podología.*

Alternativas Terapéuticas

Conservadoras

- Giannestras (2) 1967 propone el uso de una cinta adhesiva.
- Jordan & Caselli (3) 1978 proponen el uso de un vendaje elástico con la aplicación de un colodión.
- Otros autores proponen el uso de ortosis de silicona en procesos leves.

Quirúrgicas

- Lápidus (4) 1942 propone una transposición tendinosa de flexor a extensor.
- Kelikian (5) 1965 propone la realización de una sindactilia entre 4-5 dedos.
- Cockin (6) 1968 propone una incisión en forma de raqueta.
- Mercado (1) 1995 propone una incisión en forma de Y y una tenotomía del abductor entre otras actuaciones.
- Hetherington (7) 1994 propone una incisión en Y invertida.

Complicaciones

- Transposición tendinosa. Recurrencia del proceso.
- Sindactilia entre 4-5 dedos. Asimetría y problemas funcionales.
- Incisión en forma de raqueta. Gran riesgo de necrosis cicatricial e isquemia digital.
- Incisión en forma de Y y una tenotomía del abductor. Recurrencia del proceso.

Acto Quirúrgico 1º Actuación sobre partes blandas.

- Incisión dorsal en Y invertida (Hetherington VJ.).
- Tenectomía del E.C.D.
- Capsulotomía de la articulación M-F.
- Liberación de la cabeza metatarsal.
- Incisión plantar fusiforme en pliegue digital plantar.

Acto Quirúrgico 2º Actuación sobre tejido óseo y cierre

- Artroplastia interfalángica proximal y hemifalangectomía distal y media.
- Cierre y sutura por planos de la incisión dorsal.
- Vendaje e inmovilización.

Incisión dorsal en Y invertida (Hetherington VJ.).

1.- Realizaremos una incisión en Y invertida desde la artic. M-F hasta la uña.

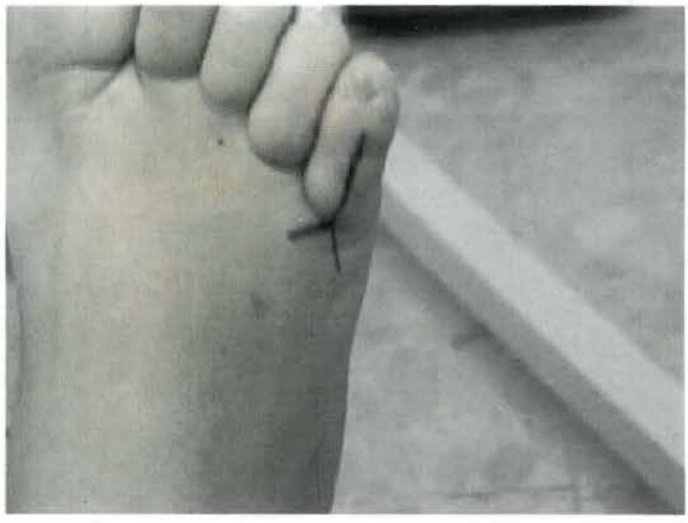

2.-Diseccionaremos los planos superficiales de la zona y en la ilustración se puede observar el buen campo operatorio que existe

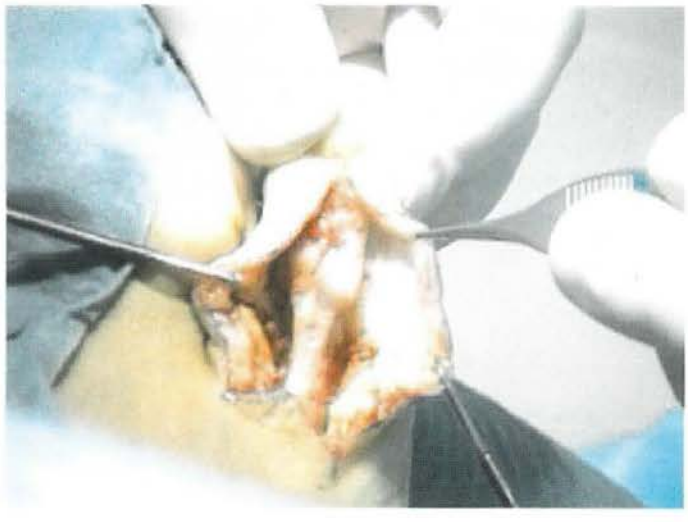

Tenectomía del E.C.D.

A hoja de bisturí realizaremos una tenectomía del tendón extensor común de los dedos en su rama del 5º que luego no suturaremos, porque eliminamos una porción considerable del mismo.

Capsulotomía de la articulación M-F.

Realizaremos una capsulotomía de la articulación metatarso- falángica, así como la deinserción de los ligamentos colaterales metatarso-falángicos, para resolver la subluxación existente.

Liberación de la cabeza metatarsal.

Con un elevador de McGlamry liberamos la cabeza del metatarsiano de las adherencias capsulares y seccionando los ligamentos plantares de la cabeza a la cápsula articular.

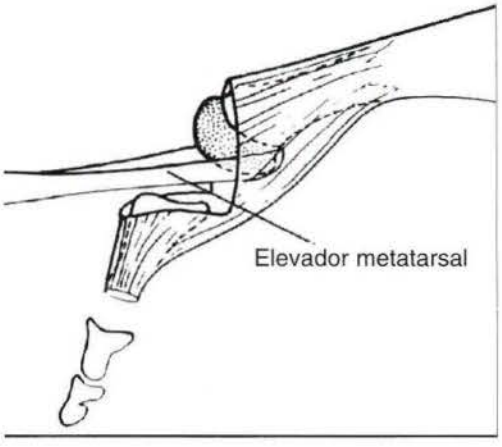

Fig. 7 Elevación de la cabeza.

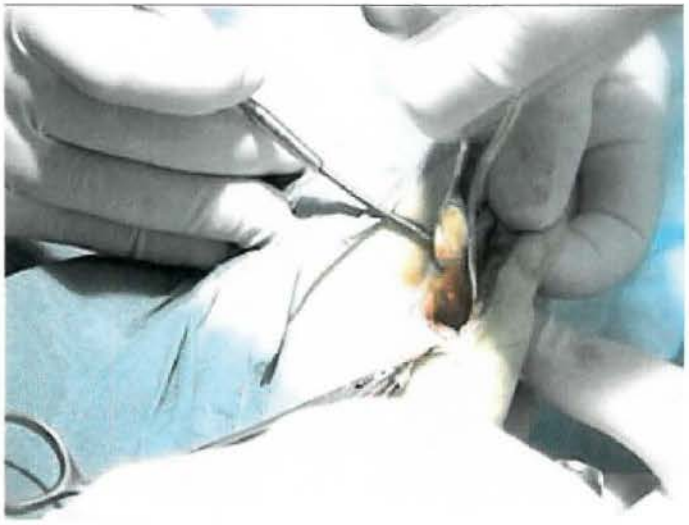

Incisión plantar fusiforme en pliegue digital plantar.

Realizaremos una incisión plantar fusiforme en el pliegue digital que suturaremos a continuación.

Fig. 8 Sutura Plantar.

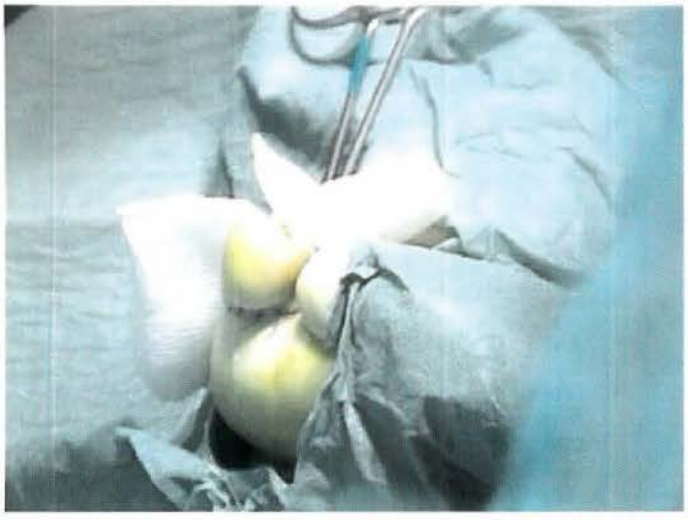

Aspecto del dedo una vez suturada la incisión plantar.

Artroplastia interfalángica proximal y hemifalangectomía distal y media.

Osteotomía de la cabeza.

• Una vez liberada la cabeza de la falange, la observaremos para determinar el lugar donde cortar, el cuello anatómico, y sujetándola con unas pinzas, procederemos a su sección con una cizalla ósea.

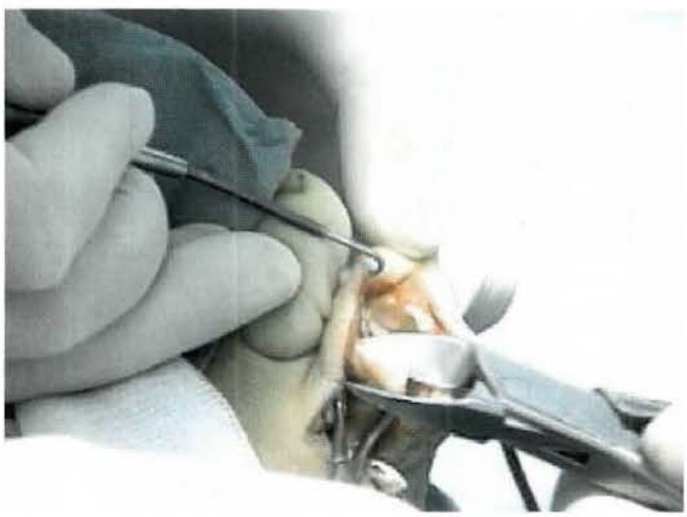

Hemifalangectomía media y distal.-

• Una vez diseccionada la zona, con la cizalla ósea procederemos a cortar las dos hemifalanges.

Cierre y sutura por planos de la incisión dorsal.

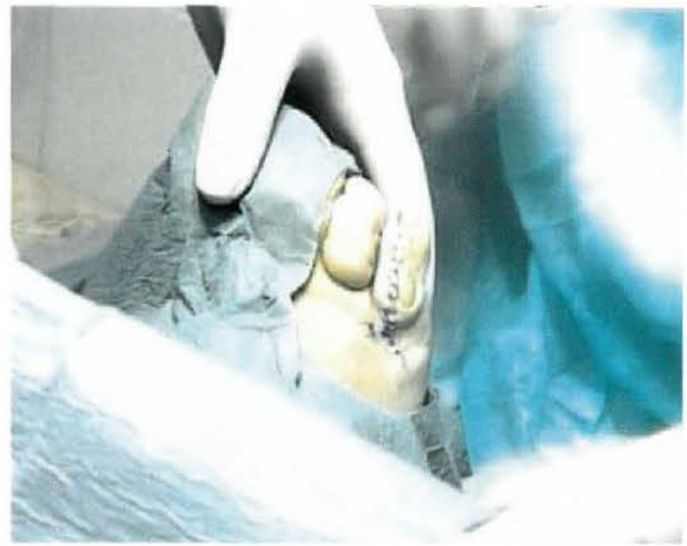

Inmovilización y Cuidados Postoperatorios

- Inmovilización con gasa para mantener la corrección.
- Analgésicos y A.I.N.E.S.
- Hielo 2 veces/día durante 2 horas.
- Reposo con pie en alto.
- Revisión a los 4 días.

Complicaciones

- Las propias de cualquier intervención.
- Necrosis de la incisión, ocurre cuando aparece un hematoma disecante o una incisión mal planificada y mal llevada a cavo.
- Fracaso de la sutura, se suele dar si se realiza a mucha tensión.
- Recidiva, generalmente sucede si no se realiza una osteotomía amplia de la cabeza de la 1ª falange.
- Callo óseo exuberante, común si se moviliza muy precoz y copiosamente, cargando la zona.

Captación de Imágenes y Figuras

Las imágenes fueron tomadas en una intervención realizada el día 10/05/2000 en Beas de Segura (Jaén).

Las figuras son tomadas de las siguientes publicaciones:

Patología del antepié. (Viladot).

Figuras 1 sin modificar. 4, 5 y 8 modificadas por el autor.

#Atlas de cirugía del antepié.(Mercado).

Figura 2 sin modificar.

#Comprehensive Textbook of foot surgery. (McGlamry y col.).

Figuras 3, 6 y 7 sin modificar.

BIBLIOGRAFIA

1).- **O.A. MERCADO.** *ATLAS DE CIRUGIA DEL PIE*. Vol. 1. Ed: carolando Press. (trd. 1995)

2).- **GIANNESTRAS NJ.** *FOOT DISORDERS - MEDICAL & SURGICAL MANAGEMENT* Philadelphia, Lea & Febiger, 1967

3).- **JORDAN R.P. CASELLI M.A.** *OVERLAPPING DEFORMITY OF THE DIGITS IN THE PEDIATRIC PATIENT*. A conservative aproach to teatrament. J Am Podiatric asociations .68:503-505, 1978

4).- **LAPIDUS P.C.** *TRANSPLANTATION OF THE EXTENSOR TENDON FOR CORRECTION OF THE OVERLAPPING FIFTH TOE*. J Bone Join Surgery. 24:555 1942

5).- **KELIKIAN H:** *HALLUX VALGUS, ALLIES DFORMITIES OF THE FOREFOOT AND METATARSALGIAS*. Philadelphia WB Saunders, 1965, p 330.

6).- **COCKIN J.** *BUTLER´S OPERATION FOR AND OVERRIDING FIFTH TOE*. J. Bone Join Surgery. 50B:78-80, 1968

7).- **HETHERINGTON VJ.** *HALLUX VALGUS AND FOREFOOT SURGERY*. New York. Churchil Livivingstone. 1994.

2,3,4 y 5 Tomadas de "Comprehensive textbook of FOOT SURGERY" 2nd edition Vol.2 Mcglamry (Pag. 1228)

Referencias bibliográficas adicionales.

R. BUTTERWORTH. G.L. DOCKERY. *ATLAS A COLOR Y TEXTO DE CIRUGIA DEL ANTEPIE*. 1ª Edición Autores: Ed: Ortocen. (trd. 1992).

E. DALTON MGLAMRY, ALAN S. BANKS, MICHAEL S. DOWNEY. *COMPREHENSIVE TEXBOOK OF FOOT SURGERY*. Vol. 1 y 2. 2ª Edición. Ed: Williams & Wilkins.

J. LELIEVRE. J.F. LELIEVRE. *PATOLOGIA DEL PIE*. Ed: Masso.4ª Edición.

A.VILADOT. *PATOLOGIA DEL ANTEPIE*. Ed: Toray. 1984.3ª Edición.

CELSYSTEM

Sistema de Lengüetas

KIT - Ref.12.432.8

CELSYSTEM

Sistema de lengüetas para el tratamiento y corrección de UÑAS encarnadas.

El Sistema CELSYSTEM, mediante unas lengüetas, permite el tratamiento y corrección, de forma INCRUENTA, de las UÑAS ENCARNADAS, con bordes dolorosos (incluso acompañadas de GRANULOMAS PIOGENOS)

Su especial elasticidad, está diseñada para someter a la uña a una tracción continua, con lo que se consigue la total recuperación de su morfología normal, eliminando el dolor y las consecuencias de la onicocriptosis.

MATERIALES NECESARIOS PARA LA APLICACIÓN DEL CELSYSTEM

LENGÜETAS CELSYSTEM
ADHESIVO ESPECIAL
PINZA DE APLICACIÓN
FRESA ABRASIVA
ESPÁTULA PARA SUJECIÓN

Solicite Información

LENGÜETAS MINI T-16
Envase con 10 Uds.



Ref. 12.432.10

LENGÜETAS MINI T-18
Envase con 10 Uds.

Ref. 12.432.11

LENGÜETAS PEQUEÑAS
Envase con 10 Uds.



Ref. 12.432.2

LENGÜETAS MEDIANAS.
Envase con 10 Uds.

Ref. 12.432.3

LENGÜETAS GRANDES
Envase con 10 Uds.



Ref. 12.432.4

LENGÜETAS LATERALES
Envase con 10 Uds.

Ref. 12.432.5

TIRAS PEQUEÑAS · Envase con 3 Uds.

Ref. 12.432.7

TIRAS GRANDES · Envase con 3 Uds.

Ref. 12.432.6

ADHESIVO DE ACCIÓN RAPIDA

Ref.12.432.9

Herbitas

Especialistas en Podología!!

C/ Concha Espina 4,B. - Tnos: 96 362 79 00* Fax. 96 362 79 05 -46021 VALENCIA (Spain) - E-mail: herbitas@herbitas.com

http:// www.herbitas.com

broker's 88

Correduría de Seguros

BENEFICIESE HOY DE NUESTRAS CONDICIONES ESPECIALES

SEGURO DE BAJA LABORAL

Le aseguramos unos ingresos fijos cuando se encuentre de baja por enfermedad o accidente, a través de compañías de gran solvencia y prestigio.

INDEMNIZACIÓN	PRIMAS MENSUALES			
Pesetas mensuales	*Franquicia 30 días*	*Franquicia 15 días*	*Franquicia 7 días*	*Sin franquicia*
150.000	1.417	2.208	2.650	4.583
300.000	2.833	4.417	5.300	9.167

Pueden contratarse desde 30.000 hasta 900.000 pesetas mensuales. Forma de pago mensual, trimestral, semestral o anual *SIN RECARGO* (recibo mínimo 5.000 ptas).

SEGURO ACCIDENTES-INVALIDECES PARCIALES

Cualquier accidente que afecte a sus manos, a sus dedos, a su vista o a su voz pondría en peligro el ejercicio de su profesión y sus ingresos. Por ello BroKer's 88 ha diseñado un seguro que le permitirá compensar dicha pérdida de ingresos.

PÉRDIDA O INVALIDEZ (según el siguiente baremo).

Dedo pulgar o índice	60.000.000	Dedo medio	54.000.000
Última falange (dedo pulgar o índice)	24.000.000	Pérdida de la visión, habla o audición	60.000.000

FALLECIMIENTO

Capital contratable desde 10 millones invalidez parcial, total y fallecimiento 10.745 ptas anuales.

OTROS SEGUROS

SEGUROS DE VIDA	CONSULTAS	A.SANITARIA	HOGAR	VIH-SIDA	AUTO
Tarifas exclusivas	25% descuento	Primas especiales	25% descuento	50% descuento	Tarifas especial

PIDA, SIN COMPROMISO, PRESUPUESTOS DE ÉSTOS U OTROS SEGUROS.

901 10 88 88

info@brokers88.es - www.brokers88.es