REVISTA

ESPAÑOLA

DE

PODOLOGIA

3ª 4 EPOCA

VOL. XIII-XIV

2002-03

# REVISTA ESPAÑOLA DE PODOLOGÍA

ÓRGANO DEL CONSEJO GENERAL DE COLEGIOS OFICIALES DE PODÓLOGOS


# SUMARIO

Nº 1


EDITORIAL ..... 4

REVISIÓN BIBLIOGRÁFICA Y ACTUALIZACIÓN DE CONCEPTOS SOBRE LA TUBERCULOSIS OSTEOARTICULAR DEL PIE ..... 5

PATOMECÁNICA DEL HALLUX LIMITUS ..... 13

TIÑA PEDIS ..... 19

GRADOS DE EVOLUCIÓN EN EL HALLUX ABDUCTUS VALGUS ..... 24

PODOLOGÍA TROPICAL: TUNGIASIS Y AINHUM ..... 29

SESAMOIDEOPATÍA: CASO CLÍNICO. FRACTURA POR ESTRES ..... 32

CALZADO ESPECÍFICO vs. CALZADO NO ESPECÍFICO EN TENIS: UN ESTUDIO BAROPODOMÉTRICO ..... 37

CIRUGÍA PODOLÓGICA. CONDROMA SUBUNGUEAL ..... 41


Nº 2


EDITORIAL ..... 53

AFECCIONES MICOTICAS EN EL PIE. Diagnóstico diferencial ..... 54

EL PIE CAVO-VARO EN EL DEPORTE: A PROPÓSITO DE UN CASO ..... 72

EL PIE EN EL SÍNDROME PATELOFEMORAL ..... 77

DOCUMENTO DEL CONSENTIMIENTO INFORMADO ..... 81

TERAPIAS COMPLEMENTARIAS EN CIRUGÍA PODOLÓGICA ..... 83

CIRUGÍA DE LA UÑA DEL QUINTO DEDO. PROCEDIMIENTO TERMINAL DE SYME ..... 87

HALTEROFILIA, ANÁLISIS DEL GESTO PODOLÓGICO ..... 94

# REVISTA ESPAÑOLA DE PODOLOGÍA

3.ª EPOCA / VOL. XIII / NUM. 1 / ENERO-FEBRERO-MARZO 2002

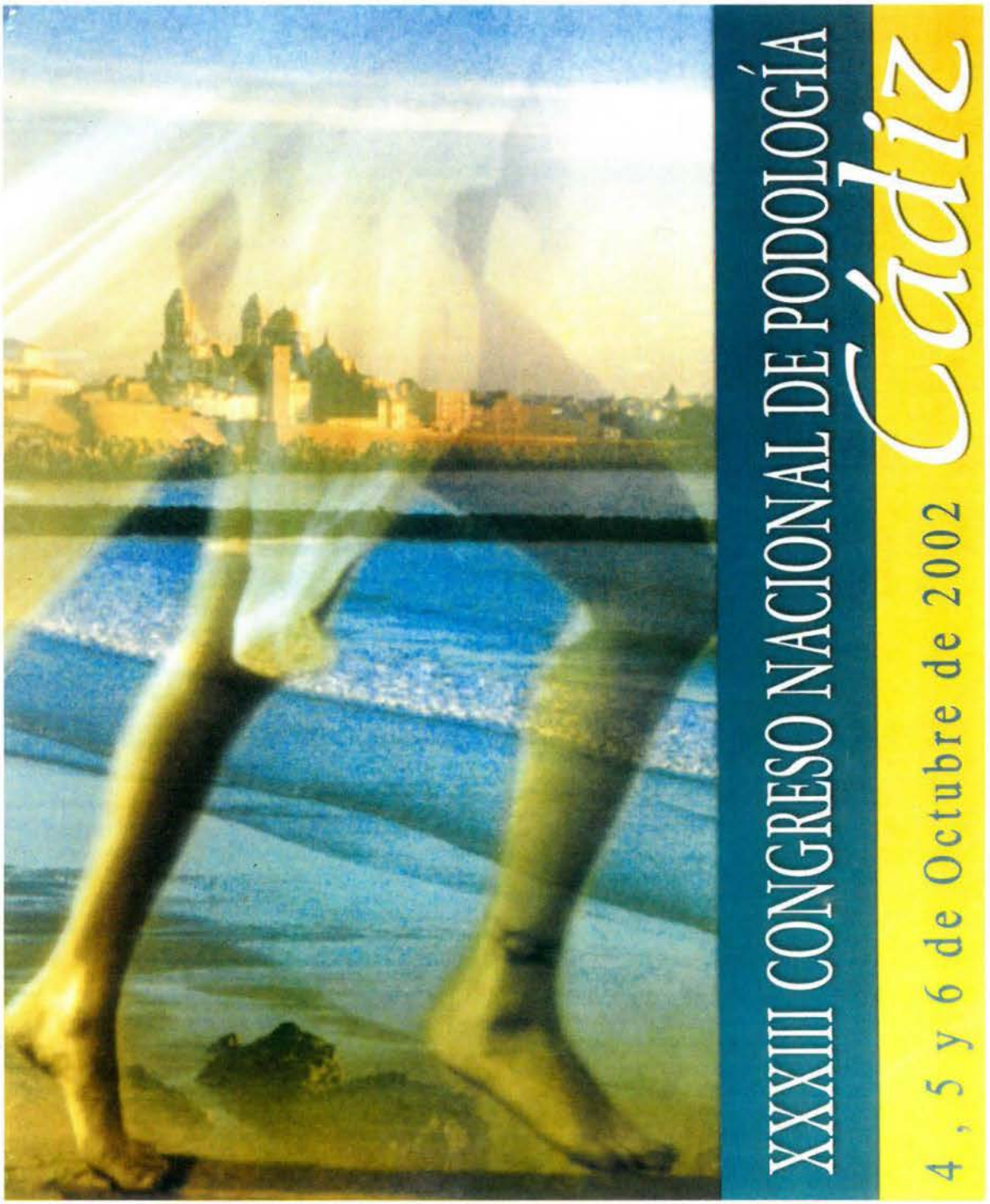


ÓRGANO DEL CONSEJO GENERAL DE COLEGIOS OFICIALES DE PODÓLOGOS

"El toque profesional"

# BLANDA BLANDA

**Centenares de Profesionales ya la usan, con éxito.**

## Blanda-Blanda

Silicona de uso podológico, de textura extra blanda.

- Ideal para Ortesis Paliativas.
- Textura muy suave y blanda.
- Reduce el dolor y la presión.
- Muy fácil de trabajar.
- Incluye aceites medicinales.
- Puede mezclarse con otras siliconas.
- Dureza Shore A: 6 a 8.
- Envase de 500 grs.

Ref.: 10.025.1

CALIDAD CERTIFICADA

ENAC Entidad Nacional de Acreditación

AIMPLAS

Herbitas es socio de Aimplas. Los ensayos de nuestra silicona BLANDA-BLANDA, han sido realizados en dicho instituto que a su vez está acreditado por ENAC (Entidad Nacional de Acreditación).

Herbitas

C/ Concha Espina 4,B. - Tnos: 96 362 79 00* Fax. 96 362 79 05 -46021 VALENCIA (Spain) - E-mail: herbitas@herbitas.com

http:// www.herbitas.com

# REVISTA ESPAÑOLA DE PODOLOGÍA

ÓRGANO DEL CONSEJO GENERAL DE COLEGIOS OFICIALES DE PODÓLOGOS


# S U M A R I O


EDITORIAL ..... 4

REVISIÓN BIBLIOGRÁFICA Y ACTUALIZACIÓN DE CONCEPTOS SOBRE LA TUBERCULOSIS OSTEOARTICULAR DEL PIE ..... 5

PATOMECÁNICA DEL HALLUX LIMITUS ..... 13

TIÑA PEDIS ..... 19

GRADOS DE EVOLUCIÓN EN EL HALLUX ABDUCTUS VALGUS ..... 24

PODOLOGÍA TROPICAL: TUNGIASIS Y AINHUM ..... 29

SESAMOIDEOPATÍA: CASO CLÍNICO. FRACTURA POR ESTRES ..... 32

CALZADO ESPECÍFICO vs. CALZADO NO ESPECÍFICO EN TENIS: UN ESTUDIO BAROPODOMÉTRICO ..... 37

CIRUGÍA PODOLÓGICA. CONDROMA SUBUNGUEAL ..... 41


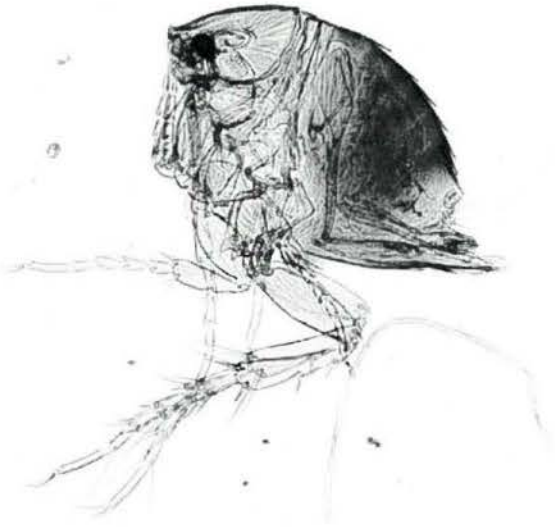

Podología tropical: tungiasis y ainhum

Tiña pedis

## P O R T A D A




**PORTADA:** CARTEL ANUNCIADOR DEL XXXIII CONGRESO NACIONAL DE PODOLOGÍA. 4, 5 Y 6 DE OCTUBRE DE 2002 (CÁDIZ)

# EDITORIAL

Distinguidos compañeros y compañeras,

En primer lugar quiero agradecer la oportunidad que me brinda la Revista Española de Podología de poder acercarme a todos vosotros a través de este espacio, lo cual me permite informaros y pedir vuestra atención y colaboración, aunque sea a distancia, lo que no nos permite este vivaz enriquecimiento de conocimientos mutuos que siempre supone el poder conversar cuando dos o más personas se muestran cara a cara.

El año 2002, para la Podología Española, es y será un punto más de referencia puesto que es el año en que el Consejo General de Colegios Oficiales de Podólogos y la Federación Española de Podólogos con la firme voluntad de acentuar los vínculos de cohesión internos de todos los profesionales de la Podología y con la firme voluntad de futuro han decidido que el Consejo General de Colegios Oficiales de Podólogos, como único representante legal del colectivo, asuma continuar con la Revista Española de Podología y los Congresos de carácter Nacional.

Es por ello que recibiréis esta Revista y la próxima que podríamos llamar "Revistas de la Transición".

Cuando hablo de período de transición de la Revista es porque estamos trabajando en la consolidación de la misma, los Órganos de Dirección, Comité Científico, Comité de Redacción y responsable de ésta.

Es necesario recalcar que durante las últimas cuatro décadas hemos conseguido avances importantes en la profesión, prestigio social, reconocimiento académico y profesional pero no hemos de olvidar que estos logros son fruto del esfuerzo de todos y cada uno de los profesionales que formamos la gran familia podológica y de todos y de cada uno de los máximos representantes que, a lo largo de estas décadas, se han cuidado de guiar a buen puerto esta nave. Por lo tanto aprovecho este foro para darles las gracias por el trabajo bien hecho, los desvelos, las incertezas y los aciertos que han tenido durante los mandatos de las diferentes juntas, lo cual ha supuesto un esfuerzo digno de encomio.

Esta Revista Española de Podología, además de ser un medio de comunicación científica interprofesional, es un símbolo muy importante de nuestra profesión así como los XXXII Congresos Nacionales que a lo largo de estos años se han llevado a cabo. Son valores en alza que no se pueden ni deben perder y ésta ha sido la voluntad decidida y enfocada al futuro, que ha hecho que continúen la revista y los congresos con el mismo anagrama de siempre y sólo cambiando el pie de página de la Revista, en el que se lee, Órgano del Consejo General de Colegios Oficiales de Podólogos.

Es necesario pues, a partir de ahora, seguir consolidando este presente y mirar hacía el futuro con la certeza de que ha llegado el momento de crecer cualitativamente para mantener y aumentar la vigencia de la calidad asistencial con la búsqueda de nuevas aportaciones tecnológicas y científicas que avalen dar cobertura a las demandas de los pacientes, verdaderos ejes de nuestro ejercicio profesional.

Es por este motivo que os animo a mantener la voluntad de crecer con la conciencia de que las dificultades son muchas y que será necesario pasar todavía más pruebas ante las cuales se tendrá que responder con solvencia científica y calidad en la prestación de servicios.

Estamos ante dos ejes centrales donde pivotan las necesidades de futuro profesional. Un eje basado en la política educativa, consecución del 2º ciclo y doctorado que permita potenciar la investigación y la calidad y, un segundo eje, basado en la política sanitaria y mercado laboral, centrado en la inclusión del podólogo dentro del sistema sanitario público. Estos son, pues, las líneas de trabajo en las que creo debemos concentrar todos nuestros esfuerzos como colectivo y con una firme voluntad de consecución.

Continuemos siempre con la misma ilusión y voluntad de trabajo, con la finalidad de conseguir una podología que sea de imitación y modelo europeo, os animo a reencontrarnos todos en el próximo XXXIII Congreso Nacional de Podología, que se celebrará los dias 4, 5 y 6 de Octubre de 2002 en Cádiz.

Un abrazo y hasta pronto

Virginia Novel i Martí

# REVISION BIBLIOGRAFICA Y ACTUALIZACION DE CONCEPTOS SOBRE LA TUBERCULOSIS OSTEOARTICULAR DEL PIE

* GARCIA CAMPOS, J.
**PASCUAL GUTIERREZ, R.
*** ALONSO MONTERO, C.
*** LOPEZ ROS, P.
*** BUSTOS GARCIA, M. José
*** CHICHARRO LUNA, E.

**RESUMEN**

**La tuberculosis osteoarticular, y principalmente la afectación a nivel del pie, está aumentando su incidencia en los últimos años, siendo la afectación del miembro inferior la tercera zona anatómica más frecuente.**
**El diagnóstico de las afectaciones de esta enfermedad en el miembro inferior, es fácil de presumirse gracias a diversos factores como la historia clínica, los síntomas clínicos y los datos radiográficos. En la clínica el dolor y la cojera suelen ser la primera causa de consulta.**
**Ciertos rasgos radiológicos como son la presencia de osteoporosis, pinzamientos articulares y cavidades pseudoquísticas, junto con otras manifestaciones radiológicas son de máxima utilidad para la elaboración del diagnóstico.**
**En cuanto al tratamiento podemos diferenciar en un tratamiento causal, que es el más común a todas las tuberculosis osteoarticulares, y otro tratamiento local, enfocado en este caso al miembro inferior a nivel del pie y del tobillo**

**PALABRAS CLAVES**

Tuberculosis del pie. Tuberculosis osteoarticular. Infecciones del pie.

**ABSTRACT**

The osteoarticular tuberculosis and mainly the foot level affectation is increasing its incidence during the last years, being the lower extremity the third more frequently to be affected.

The affectations diagnosis of the illness in the lower extremity is easy to identify thanks to several factors such as the clinical history, the clinical symptoms and the radiographic findings. In clinical, pain and limp usually are the first cause for medical visits. Some radiological features such as the presence of osteoporosis and slipped articulation, among others radiological findings have maximum utility to elaborate the diagnosis.

As regards the treatment we can distinguish a casual treatment for all osteoarticular tuberculosis and other local treatment, focused in this case at the inferior member at the foot and ankle level.

**KEY WORDS**

Tuberculosis of the foot. Tuberculosis of bones and joints. Infections of foot.

## 1.- INTRODUCCION

La tuberculosis osteoarticular del pie es poco frecuente en países industrializados, siendo mayor en países de menor desarrollo[1,2], persistiendo sobre todo con una importante prevalencia en Asia, Africa y la India[2,3]. Aunque la afectación en países desarrollados como Europa y Norteamérica está aumentando[2]. Tanto las mejoras en las condiciones de vida como un mayor cuidado en la alimentación y

* *Alumno de 3º de Podología.*
** *Tutor del artículo. Profesor Titular de Podología. Universidad Miguel Hernández de Elche (Alicante).*
*** *Profesor de Podología. Universidad Miguel Hernández de Elche (Alicante).*
*Conferencia presentada en el XVIII Congreso de Estudiantes de Medicina. Universidad Miguel Hernández.*

control del ganado han conseguido frenar en parte esta patología[4,5], no obstante, ha aumentado su incidencia en los últimos años[1]. Así en la serie de Martini de 1984 se comprueba un aumento de su localización en el pie, de un 10 a un 12% en las estadísticas referidas a las infecciones del pie[6,7]. Pero no hace mucho la tuberculosis osteoarticular era una de las alteraciones más comunes del esqueleto.

Según las estadísticas de Davidson y Horowitz manejadas en E.E.U.U. en 1970, solo un 1% de los enfermos de tuberculosis presentan afecciones osteoarticulares[1, 8, 9,10] y el 50% de los afectados por tuberculosis óseas presentan tuberculosis pulmonar[1,8].

Principalmente la tuberculosis osteoarticular afecta a niños y adolescentes[8,9,11,12,13] aunque puede afectar a cualquier edad[10,12,13]. Otros autores expresan que solo afecta a niños en los países subdesarrollados, pudiendo aparecer a cualquier edad en los países desarrollados[8], aunque con preferencia por la etapa infantil, o en la cuarta o quinta década de vida, variando según la bibliografía consultada[9,10].

No presenta predilección por ningún sexo, afectando de forma similar a ambos[9], aunque pudiera presentarse una incidencia de 2:1 hombres mujeres[10]. En cuanto a la raza, afecta más a la negra que a la blanca proporción 6:1[10].

Las zonas más frecuentes afectas son por orden de importancia la columna vertebral, la cadera, seguidas de las articulaciones del miembro inferior[8,9,10,13,14,15]. Dentro del miembro inferior la rodilla es la más importante y centrándonos en el pie la afectación por orden sería; calcáneo, astrágalo, primer metatarsiano, escafoides, primera cuña y segunda cuña,[5,7,8]. Y dentro de las diferentes edades los huesos más afectados serian; en los lactantes los metatarsianos; en los niños los huesos tarsianos; en los adultos los tobillos, cuando alcanzan la madurez esquelética; y en edades más avanzadas el astrágalo con simultaneidad de la articulación subastragalina y a veces de la articulación astrágalo-escafoidea[11].

Así pues, el interés que pueda presentar el siguiente trabajo, puede resumirse en dos puntos, el primero es que aun siguen presentándose casos de tuberculosis en el pie, y dada su rareza suelen producirse demoras en su diagnóstico; y en segundo lugar por la necesidad que se presenta de realizar el diagnóstico diferencial con otros procesos infecciosos, principalmente con las necrosis óseas de los huesos del pie[4,10].

## 2.- ANATOMIA PATOLOGICA

La tuberculosis osteoarticular del pie es una afección secundaria de una enfermedad sistémica causada por el bacilo tuberculoso llamado Mycobacterium tuberculosis complex, un bacilo gram negativo (Fig. 1). La infección osteoarticular del pie suele ser una infección secundaria, que tiene un origen hematógeno de un foco primario casi siempre pulmonar, en raras ocasiones puede producirse por propagación directa de un foco vecino articular de partes blandas, aunque estas han sido infectadas también de manera hematógena. Pudiendo aparecer o no, otros focos tuberculosos viscerales y osteoarticulares[5,9,10,11,12,13,15,16,17,18].

Mientras unos autores indican que la primera lesión es generalmente un foco de erosión en uno de los huesos de la articulación y a partir de él se afecta la membrana sinovial[12], otros dicen que la primera manifestación más común de la infección es una sinovitis de las articulaciones del tobillo o del tarso[11]. No obstante, la afección osteoarticular viene condicionada por la osificación de los huesos del pie, localizándose el bacilo tuberculoso en los puntos de osificación del tejido esponjoso (Fig. 2).

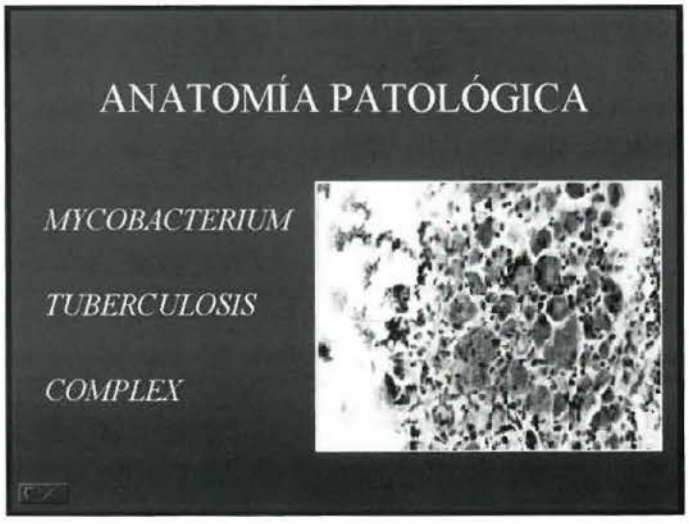


*Fig. 1 Bacilo tuberculoso Mycobacterium tuberculosis complex*

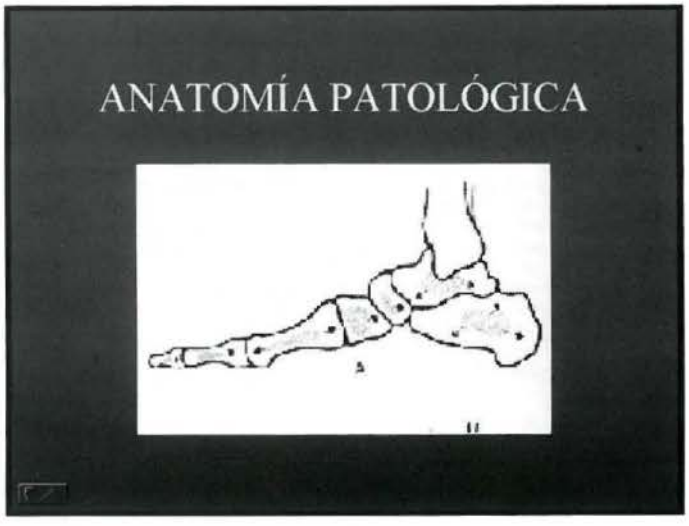


*Fig. 2 Localizándose el bacilo tuberculoso en los puntos de osificación del tejido esponjoso.*

La osificación de los huesos del tarso varía desde el sexto mes de vida intrauterina en que aparece el núcleo del calcáneo, hasta los cuatro años de vida en que empieza la osificación del escafoides, aunque la maduración ósea no termina hasta los nueve años[4].

De este modo, en la primera infancia, aparecerán osteítis tuberculosas aisladas, ya que el cartílago que rodea al núcleo óseo impide la diseminación de la infección fuera de este. A partir de los nueve años, edad en la que la maduración de los huesos es completa, desaparecen estas formas de osteítis aisladas, surgiendo formas osteoartríticas, esto es debido a la continuidad del tejido óseo con la articulación[4].

En general, las osteítis que aparecen son benignas y se curan con un tratamiento adecuado, la más frecuente es la del calcáneo, pero también podemos encontrar aunque suelen ser más raras, osteítis en el cuboides, escafoides y cuñas. Los metatarsianos y los dedos raramente son afectados[4].

En las formas osteoartríticas, se afecta conjuntamente el hueso y la articulación. Existe una destrucción del cartílago articular, con reacción de la sinovial y derrame purulento intraarticular. Tienen un peor pronostico que las formas osteoartríticas, apareciendo rápidamente abscesos y fístulas, de no actuar terapéuticamente, es frecuente que aparezca anquilosis y deformidad[4,10].

Suele iniciarse en el astrágalo, afectando con mayor frecuencia a la articulación tibiotarsiana, extendiéndose a la articulación subastragalina e incluso a la articulación de Chopart[4].

## 3.- DIAGNOSTICO

El diagnóstico, aunque no siempre es fácil, especialmente en niños[9], puede presumirse casi con toda seguridad por la consideración de la historia, los síntomas clínicos y los datos radiográficos[16] (Fig. 3). Un número importante de pacientes acuden a consulta con un cuadro clínico-radiológico lo bastante avanzado para que el diagnóstico sea fácil de sospechar[7,9]. Articulaciones previamente afectadas por enfermedades como la artritis reumatoide u otras alteraciones degenerativas pueden presentar una infección tuberculosa secundaria[10,13].

*Fig. 3 Diagnóstico de la tuberculosis osteoarticular.*

La prueba de Mantoux positiva, velocidad de sedimentación elevada y la existencia de una lesión tuberculosa en cualquier otra parte del organismo[16], junto con la inoculación de un cobayo con material obtenido de la articulación[12] constituyen pruebas de gran utilidad para su identificación.

La identificación del germen causal y la demostración de los signos histopatológicos típicos en la biopsia directa de los huesos y articulaciones, y mediante cultivo permiten un diagnostico exacto de que una infección articular es de naturaleza tuberculosa en casi el 100% de los enfermos[8,12,14,16]. Un método diagnóstico eficaz es el análisis del fluido sinovial[19] pero a nivel del pie su extracción articular es imposible.

Para establecer el diagnóstico de la tuberculosis se puede utilizar varios métodos pero todos están dispuestos a error[12].

## 4.- CLINICA

El comienzo es insidioso, en el 40% de los casos en la historia clínica el paciente hace alusión a un antecedente traumático[4,6,7]. Aparece dolor con tendencia a aumentar, siendo este normalmente el primer síntoma[4,5,6,7,9,10,16], adenopatía inguinal[4], signos inflamatorios que en un primer momento podrían confundirse con un esguince[4], tumefacción dolorosa, que solo disminuye parcialmente con el reposo nocturno y reaparece con la deambulación[4,6,9,11,13,16] y cojera secundaria, condicionada a que el paciente se defiende del dolor disminuyendo la base de apoyo del pie enfermo durante la marcha, en ocasiones dicha cojera es signo inicial de la deformidad y causa de la primera consulta[4,9].

También presenta calor, este es constante debiendo compararse con el miembro contralateral y con el resto de la extremidad, asimismo puede aparece enrojecimiento local aunque este no es muy común[5,9,12], puede aparecer una atrofia prematura del músculo[7].

En los casos en los que existen abscesos aparece una sensación de peloteo e incluso, a veces, apariencia de un falso aumento de la movilidad[4,9,11,16] dichos abscesos suelen aparecer en fases tardías, llegando a evolucionar a fístulas[9,10,12] este suele ser un signo de que la enfermedad está bien establecida. En fases avanzadas, también aparece anquilosis y deformidad[9,10,12].

Sobre la articulación de tobillo, presenta un comienzo insidioso que puede presentarse en forma de sinovitis de la articulación, produciéndose derrame, tumefacción de las partes blandas periarticulares, limitación del movimiento, dolor, cojera calor local y sensibilidad[11,12].

A medida que avanza aparece afectación de la articulación subastragalina, cursando con dolor a cada paso, localizándose principalmente a nivel del retropie y área peroneal, asimismo aparece también tumefacción que se extiende a la cara dorsal y externa del área tarsiana en forma de brazalete[6,11,12] (Fig 4).

Asimismo, se produce deformidad en el pie y el tobillo. La primera deformidad del tobillo es la flexión plantar, para aliviar la tensión que se produce sobre el astrágalo, pero a medida que evoluciona la enfermedad se desarrollan las deformidades en flexión plantar y equino valgo, ya que ambas alivian la presión del peso del cuerpo sobre el pie[4,12].

En el tarso, sin embargo, se limita la inversión y eversión si se afectan los huesos posteriores, mientras que en los casos de infección más distal se limitan los movimientos de las articulaciones mediotarsianas[12], alterándose la morfología normal de la bóveda plantar pudiendo aparecer, según los casos, un pie cavo o un pie varo[4].

Todo esto se acompaña de una afectación del estado general propia de la enfermedad en forma de astenia, ano-

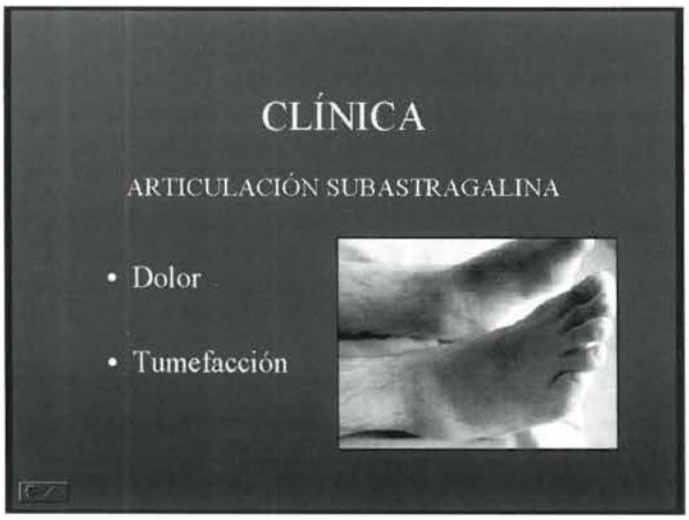


*Fig. 4 Manifestaciones clínicas a nivel subastragalino.*

*Fig. 6 Lesión subperióstica en la primera falange proximal.*

rexia, perdida de peso, febrícula, afectación psíquica en forma de depresión, etc.[4,9,16].

A nivel del pie podemos diferenciar tres formas clínicas características diferenciadas asociadas a la tuberculosis osteoarticular[20] como son la tuberculosis dactilar o "*spina ventosa*"[20,21] que afecta a los metatarsianos y falanges, la tuberculosis osteomielítica que afecta al calcáneo, astrágalo, escafoides, cuboides y cuneiformes y por último la tuberculosis artrítica (Fig. 5) que afecta a nivel metatarsofalángico, tarsometatarsal y articulaciones intertarsales.

*Fig. 5 Lesión artrítica tipo en el mediopié.*

La ***tuberculosis dactilar*** (Fig. 6) o "*spina ventosa*" se manifiesta en niños[20], normalmente por debajo de los cinco años[4,20,21] y con mayor incidencia en las manos que en los pies afectando normalmente a varios dedos que se observan inflamados y la palpación demuestra la tumefacción ósea[21]. El dolor en principio es mínimo con ligera incapacidad funcional cursando con acortamiento o contractura de los dedos afectos. Al cabo de dos a tres meses se observa la invasión y la infiltración de las partes blandas adyacentes. A nivel radiológico al principio observaremos una diáfisis normal con la aposición a la periferia de hueso perióstico con la expansión ósea con formación subperióstica que puede ser confundida con un encondroma único o múltiple[20,21] en los cuales la reacción perióstica es mínima.

Las complicaciones de este tipo de afectación serán diafisarias como las fracturas espontáneas, la difusión articular o los trastornos de osteogénesis de una clinodactilia.

La ***tuberculosis artrítica*** es monoarticular y afectará a nivel de las articulaciones del pie y del tobillo como la tibiotarsiana, la subastragalina y el tarso anterior, el síntoma de inicio suele ser una ligera cojera por el malestar. La articulación afecta se encuentra rígida e inflamada y se desarrolla tempranamente una atrofia muscular. A nivel radiográfico observaremos atrofia localizada ósea e inflamación tisular con distensión de la cápsula metatarsofalángica. En esta afectación es necesario realizar un buen diagnóstico por imagen[20,21] para poder observar la desaparición de la estructura trabecular del hueso y el pronto desarrollo de áreas radiolúcidas en las epífisis o metáfisis que indican la destrucción ósea

La lesión a nivel del pie más común de esta infección es la osteítis[4,21] y dentro de las osteítis afectará principalmente al calcáneo[21] reflejando una afectación de cuatro de cada cinco osteítis que se producen en el pie, representando el 27%[4,21] de las tuberculosis del pie y según la edad del enfermo la lesión se asentará nivel central, posterior o total.

La ***osteítis central*** se (Fig 7) producirá en niños pequeños, cursando al inicio con una ligera cojera o simple y a nivel radiográfico observamos una ligera descalcificación del nódulo que adquiere un aspecto algodonoso en la zona central normalmente más cara. Según avanza esta afectación aumenta la inflamación del tobillo afectando a la planta del pie[4,20] con limitación de la pronosupinación[4,20,21], a nivel radiográfico en este estadío observaremos la osteoporosis de todo el pie con una imagen borrosa del calcáneo.

La ***osteítis posterior bulboapofisaria*** (Fig 8) se observará en todo el periodo de osificación fisiológico de unión de los centros de osificación del calcáneo considerando el rango de edad posible entre los 9 y los 19 años, por lo tanto este es el rango de edad de manifestación de este

*Fig. 7 Lesión quística sin secuestro en el cuerpo del calcáneo.*

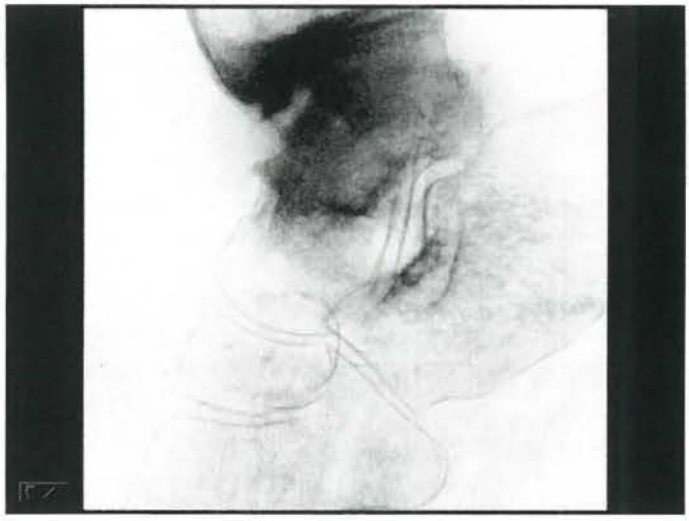

*Fig. 9 Osteítis total del calcáneo.*

*Fig. 8 Osteítis calcánea posterior bulbodiafisaria.*

tipo de osteítis[21] que rara vez se observa en los pacientes adultos. Clínicamente observaremos la osteítis central del hueso limitado a la extremidad posterior del hueso, a nivel radiográfico podremos observar la región bulbar del hueso con manchas que evolucionarán a geodas.

La ***osteítis total*** (Fig. 9) del calcáneo también se denomina primitiva[4,21] y puede considerarse como una recidiva de una osteítis en la infancia, es típica del adulto y puede lesionar cualquier punto del calcáneo y se caracteriza según Lelievre por la "infiltración más extensa, la evolución tórpida y lenta y la tendencia a difundirse en todas direcciones" pudiendo llegar a afectar la articulación subastragalina y calcáneo-cuboidea.

## 5.- RADIOLOGIA

Los signos radiológicos no específicos de la tuberculosis ósea son similares a otras infecciones bacterianas, fúngicas, inflamatorias o enfermedades neoplásicas de huesos y articulaciones.[22]

Hay que resaltar, que no existe cuadro enteramente típico de la tuberculosis osteoarticular del pie en cualquiera de sus fases[10,12,23]. En un primer tiempo aparece ligera osteoporosis difusa de todo el esqueleto podálico, solo detectable si se compara con la articulación contralateral, a veces imposible de diferenciar de la que aparece en la atrofia de Sudeck[4,7,9,10,11,12,13,16,18,23]. Puede aparecer mayor amplitud de la interlinea si existe abundante derrame articular[9,12].

Más adelante puede aparecer en el interior del hueso, masas de hueso necrótico en forma de secuestro, rodeadas de cavidades pseudoquísticas, que aparecen con mayor frecuencia en el calcáneo y astrágalo[4,7,9,11,13]. En los huesos largos de los niños es típica la "espina ventosa" con un aumento de la amplitud de la cavidad medular rodeada de forma más fusiforme por una serie de capas de tejido compacto óseo[9].

En estadios más avanzados surgen irregularidades de los extremos óseos, pinzamientos de la articulación que se va complicando con erosiones de las superficies articulares, hasta que se produce la destrucción de la articulación[4,6,7,9,10,11,12,13,16,18,23] (Fig. 10).

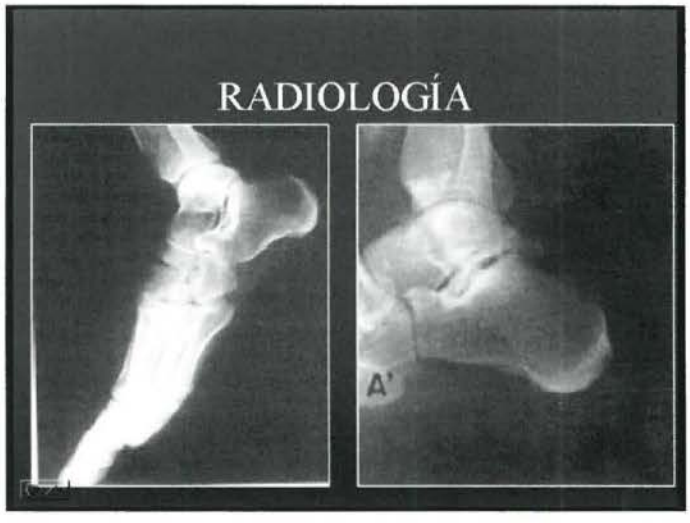


*Fig. 10 Destrucción articular en estadios avanzados de la enfermedad tuberculosa.*

Los pinzamientos que se producen, se convierte en anquilosis que cuando la lesión se cura es total y completa,

de forma que las trabéculas óseas pasan sin solución de continuidad a través de la articulación[9]. También puede ocurrir que el hueso se aplaste, apareciendo en la imagen radiológica con una densidad superior a la normal, es en estos casos cuando se realizara un diagnostico diferencial con otras patologías como las osteocondrosis, como la enfermedad de Kohler I[4]. Un hallazgo tardío es la tendencia de las partes blandas a calcificarse[23].

El diagnóstico por imagen además de por radiología simple se puede realizar por otros métodos como el uso de tecnecio 99 y del Ga-67, gadopentato 67[19]. Comparando los des métodos los autores con una población de estudio de 24 pacientes con enfermedad tuberculosa demostrada y con afectación en 26 articulaciones, observaron que por medio del Tc99 hallaron 24 lesiones y por medio del Ga67 encontraron 23 lesiones, por lo que no existe gran diferencia en cuanto al resultado y los autores refieren que cualquiera de los dos métodos asociados a otros métodos diagnósticos como la resonancia magnética, la biopsia o la tomografía ayudan a realzar un diagnóstico certero y completo.

## 6.- PRUEBAS COMPLEMENTARIAS

### 6.1. Test del Cobayo

Resulta el test más conveniente cuando se dispone de liquido para la inoculación al cobayo, aclara cualquier dificultad diagnostica[4,12,13,23], aunque algunos autores[12] indican que la prueba solo resulta decisiva cuando el resultado da positivo, mientras que cuando el resultado da negativo no excluye que exista infección tuberculosa. Siempre es mejor injectar a dos cobayos en cada caso que únicamente a uno[12].

### 6.2. Mantoux

Prueba importante y obligatoria, ya que nos orienta sobre la enfermedad causal[5,9], aunque existe discrepancias según autores entre si ante un resultado negativo de la prueba, si puede o no excluir la tuberculosis osteoarticular del pie, mientras que si el resultado da positivo es una garantía que confirma el resultado[5,9,12,13] (Fig.11).

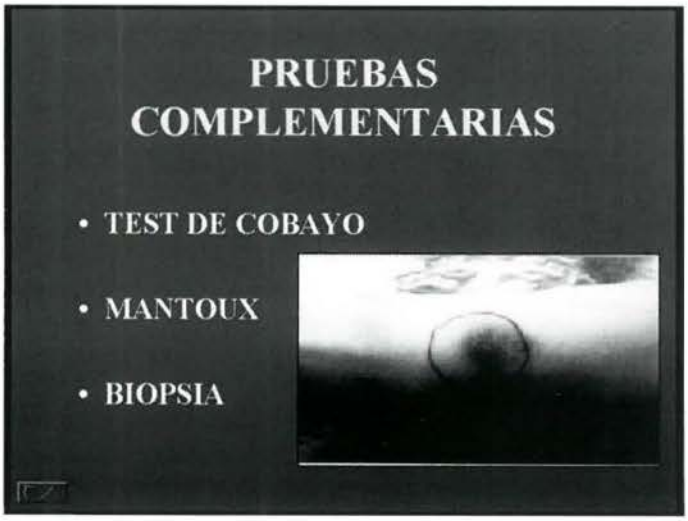


*Fig. 11 Pruebas complementarias.*

### 6.3. Biopsia

Esta técnica puede ofrecernos unos excelentes resultados, indicada sobre todo en los casos dudosos[5,7,9], pero para ello, es conveniente que sea tomada de un área granulomatosa o desde una zona sinovial adyacente para que su precisión sea máxima[23]. La biopsia sinovial o ganglionar permite aclarar cualquier dificultad diagnostica, aunque también es cierto, que la biopsia ganglionar ha caído un poco mas en desuso por la facilidad de abordaje de las zonas afectas[4,9,12].

## 7.- TRATAMIENTO

Como se trata de una manifestación de una enfermedad sistémica, la lesión ósea que se nos presenta es secundaria, por lo que habrá que localizar o intentarlo el foco primario mediante radiografía de tórax y exploración de riñones entre otras, y tratarlo[5,8,9,17]. Existe un tratamiento causal de la enfermedad basado en un régimen higiénico dietético, antibióticos, quimioterapia, etc., comunes a todas las tuberculosis osteoarticulares[4,6,8,9,10,11,12,13,14,16,17], otros propios específicos de la zona.

A diferencia de las lesiones pulmonares, la tuberculosis osteoarticular, debería ser tratada mediante fármacos antituberculosos durante más de 9 meses, preferiblemente durante 18 meses. La cirugía debería ser reservada para los casos graves que no curan las lesiones[7,13].

### 7.1. Tratamiento local

Junto a la medicación general, da buenos resultados la inmovilización con un vendaje de yeso mantenido sobre 3 o 4 meses[4,6,9,11,12]. En esta inmovilización, hemos de procurar mantener el miembro en una posición tal que, si se produjera anquilosis, se conservara la máxima utilidad funcional posible[12]. Así, durante los primeros meses, resulta obligatorio la descarga de la extremidad y reposo en cama[4,9,16].

Cuando mejore el estado general del enfermo, y la evolución radiológica sea favorable, se suprimirá el vendaje escayolado para preservar la función, pero impidiendo la carga sobre la extremidad afecta[4]. Teniendo, en este momento, un amplio uso las férulas de Thomas o de apoyo prepatelar[4,9].

El tratamiento incruento puede conducir a la curación en un 90% de los pacientes[11].

### 7.2. Tratamiento quirúrgico

Solamente resulta necesario en las formas mas graves[6,7]. Gracias a los antibióticos y la quimioterapia no es necesario esperar a que "se enfríe" para evitar una posible diseminación hematógena[4,8]. Se establece una pauta de medicaciones antituberculosas antes del tratamiento quirúrgico[8,11], unos autores hablan de 2 a 3 meses antes del tratamiento quirúrgico, mientras que otros creen que es más importante mantener una buena concentración sanguínea de drogas justa antes de la operación y durante esta[8].

Según Campbell, (Fig 12) las intervenciones básicamente aplicables a la tuberculosis son las siguientes[8,9,11]:

1) Artrotomías: para biopsias, sinovectomías, desbridamientos o injertos óseos

*Fig. 12 : Intervenciones quirúrgicas útiles según Campbell en la enfermedad tuberculosa.*

2) Evacuación de lesiones extraarticulares, con legrado e injerto óseo asociado o sin asociar
3) Reserciones articulares. Artroplástias
4) Reserciones óseas
5) Desbridamiento de abscesos en las partes blandas
6) Artrodesis
7) amputaciones

## 8.- CONCLUSIONES

La tuberculosis osteoarticular del pie se encuentra en aumento, haciéndose necesaria una correcta identificación de la enfermedad.

El calcáneo, es el hueso que presenta una mayor afectación. Al ser una infección secundaria, habrá que pensar en un foco primario, que debería de localizarse y tratarse.

La historia clínica cuenta con una gran importancia a la hora de realizar un correcto diagnóstico, en ella, un elevado número de pacientes hacen alusión a un antecedente traumático. La cojera secundaria es también característica, siendo uno de los motivos que llevan al paciente a consulta.

Existen pruebas que nos ayudan en el diagnóstico, aunque todas están dispuestas a error, no obstante algunas son decisivas para el correcto diagnostico. Entre ellas, la radiología constituye una manera rápida y eficaz de obtener una elevada sospecha en el diagnostico de la enfermedad. Un correcto diagnostico, nos ayudará a la adecuada instauración del tratamiento, abogando por un tratamiento más conservador, dejando la cirugía para los casos más graves.

## BIBLIOGRAFIA


1. **NUÑEZ-SAMPER M; P. MARTINEZ DE IRUJO L:** "*Tuberculosis osteoarticular del tarso en el adulto*". Rev. Ortp. Traum., 27 IB, nº 3, 1983. 355-362.
2. **RIDLEY N, SHAIKIN M, REMEDIOS D, MITCHELL R.** *Radiology of skeletal tuberculosis.* Orthopedics. 1998; 21(11): 1213-1220.
3. **PERA C:** "*Cirugía, fundamentos, indicaciones y opciones técnicas*". Tomo II/2". Ed. Masson. 19998: 565.
4. **VILADOT; J. VALENTI:** "*Tuberculosis del pie*". En J.L. Balibrea Cantero "Traumatología y cirugía ortopédica". Ed. Marban. 2000. 3660-3664
5. **GIANNESTRAS N.** "*Cap. 21. Tumores e infecciones del pie. Parte II: infecciones del pie*". En Giannestras J : "Trastornos del pie". Ed. Salvat 1979. 624-626.
6. **FERRANDEZ L** "*Cap. 33. Infecciones óseas*". En Núñez-Samper M; Llanos Alcázar L. "Biomecánica, medicina y cirugía del pie". Ed. Masson.1997. 298-299.
7. **MITTAL R; GUPTA V; RASTOG S:** "*Tuberculosis of the foot*". The Journal of Bone & Joint Surgery. Vol. 81-B, Nº 6, November 1999. 997-1000.
8. **ANDERSON L** "*Cap. 10. Infecciones*". En Crenshaw A. "Cirugía Ortopédica CAMPBELL". Tomo I. Ed. Panamericana.1981. 1075-1079.
9. **VILADOT; RABAT E.** "*Tuberculosis osteoarticular*". En Balibrea Cantero J. "Traumatología y cirugía ortopédica". Ed. Marban. 2000. 3155-3161
10. **MESSNER: R.** "*Artritis debidas a micobacterias y hongos*". En McCarty D. "Artritis y enfermedades conexas". Ed. Panamericana.1983. 1427-1431.
11. **TUREK S.** "*Ortopedia principios y aplicaciones*". Tomo II. Ed. Salvat Editores, S.A. 1982. 1497-1501.
12. **DUTHIE R; BENTLEY G** "*Cirugía ortopédica de Mercer*". Ediciones Medici, S.A. 1987. 502-507, 520-523.
13. **SCOTT J.** "*Tratado de reumatología*". Ed. Salvat. 1983. Pag. 740-743.
14. **LAWRENCE R.** "*Cap. 33. Tuberculosis extrapulmonar*". En Hoeprich P. " Tratado de enfermedades infecciosas". Ed. Salvat Editores. 1982. 347-349.
15. http://edcenter.med.cornell.edu/CUMC_PathNotes/Skeletal/Bone_03.html

16. **ADAMS J.** "*Manual de Ortopedia*". Ed. Toray, S.A.- Barcelona. 3ª Edición. 1978. 83-86.

17. **WAIGAND D.** "*Enfermedades inflamatorias de los huesos y articulaciones*". En Chapchal D; Waigand D. "Terapéutica ortopédica". Ed. Salvat. 1972. 190-191.

18. **OLIVE MARQUES:** "*Enfermedades sistémicas y pie*". En Llanos Alcázar L; Acebes Cachafeiro J. El Pie. Monografías médico-quirúrgicas del aparato locomotor. Ed. Masson. 1997. Pag. 141-142

19. **LIN W, WANG S, CHENG K, CHANGLAI S.** *Diagnostic value of bone and ga-67 imaging in skeletal tuberculosis.* Clinical Nuclear Medicine. 1998; 23(11): 743-746.

20. **MICHAUD T.** *Foot Orthoses and other forms of conservative foot care.* 1997. Williams and Wilkins, Baltimore.

21. **LELIEVRE J, LELIEVRE J.F.** *Patologia del pie.* Masson. Barcelona. 4º ed. 1993.

22. **PARADISI F, CATI G.** *Skeletal tuberculosis and other granulomatosis infections.* Bailliers-Best-Pract-Res-Clinic-Rheumathology. 1999; 13(1): 163-177.

23. **VERSFELD G, SOLOMON A.** "*A Diagnostic Approach to Tuberculosis of Bones and Joints*". The Journal of Bone and Joint Surgery. Vol. 64-B: Number Four, 1982. 446-449.

# PATOMECANICA DEL HALLUX LIMITUS

* MONZON, F.
* SORIANO, F.
* MONTORO, A.
* CALPENA, L.
*MEROÑO, F.
** PASCUAL GUTIERREZ, R.
*** ALONSO MONTERO, C.
*** LOPEZ ROS, P.
*** BUSTOS GARCIA, M. J.
*** CHICHARRO LUNA, E.

**RESUMEN**

El hallux limitus es una alteración degenerativa de la articulación metatarsofalángica del hallux que junto al primer metatarsiano y la primera cuña conforman la parte propulsiva del pie. Cualquier alteración que actúe directa o indirectamente a este nivel provocará alteraciones en la marcha o la degeneración de la articulación como se refleja en este artículo.

**PALABRAS CLAVES**

Primer radio, hallux limitus, pronación subtalar.

**KEY WORDS**

First ray, hallux limitus, hiperpronation of the rearfoot.

## 1.- INTRODUCCION

Las patologías y deformidades de la articulación metatarsofalángica del hallux constituyen las lesiones con mayor incidencia y prevalencia en el entorno podológico.

Según la bibliografía consultada, podemos cifrar la incidencia de hallux abductus valgus en uno de cada 3, 6, ó 10 individuos[1,2] y con respecto al hallux rigidus, la incidencia es de uno de cada 45 individuos de más de 50 años[1,2]. Siendo la segunda articulación, tras la rodilla, en severidad degenerativa del cartílago articular de toda la extremidad inferior[3,4].

En líneas generales estas dos patologías son las principales afectaciones de la primera articulación metatarsofalángica[1,3,4] todo ello, la comprensión tanto de su etiología como de su patomecánica supone una clave indispensable a la hora del diagnóstico y sobre todo del tratamiento. Mediante este trabajo de revisión pretendemos facilitar al podólogo o cualquier otro profesional de la salud la llave para el entendimiento de las patologías que afectan al hallux y primer radio.

Ya en 1852, Broca[1,5] escribió sobre la influencia que tenían los cambios en el primer radio en la formación del hallux abductus valgus, estudios que fueron complementados en el tiempo por Kelikian, Ebisiu, Sgarlato, Root, D´Amico y Schuster, Grodel y Mc Carthy, y muchos otros[5,6]. Gracias a las puertas que todos ellos abrieron, ahora podemos hablar del primer radio y sus anomalías como parte fundamental de la patomecánica de éste y por extensión del hallux.

## 2.- RECORDATORIO DE LA ANATOMIA DEL PRIMER RADIO Y DE LA ARTICULACION METATARSOFALANGICA DEL HALLUX.

El primer radio está formado por el primer metatarsiano y la primera cuña[7]. (Fig. 1) La base del primer metatar-

* *Alumno de 3º de Podología.*
** *Tutor del artículo. Profesor de Podología. Universidad Miguel Hernández de Elche (Alicante).*
*** *Profesor de Podología. Universidad Miguel Hernández de Elche (Alicante).*
*Conferencia presentada en el XXXI Congreso Nacional de Podología. Alicante. Seminarios de la Podología de Futuro.*

*Fig. 1 Anatomía del primer radio.*

siano está firmemente unida a la primera cuña merced a la existencia de una estructura ligamentosa. En la cara dorsal de ambos huesos observamos un ligamento grueso, el primer ligamento tarsometatarsiano dorsal, y en la cara plantar observamos otro de forma rectangular, que es el primer ligamento tarsometatarsiano plantar que supone un importante estabilizador del primer metatarsiano en el pie en carga[6]; y sin olvidar los músculos interóseos. A su vez, el primer radio permanece unido al escafoides o hueso navicular gracias a dos ligamentos, los ligamentos escafoidometatarsales que se sitúan uno a nivel dorsal y otro a nivel plantar. El primer ligamento intermetatarsal y el intercuneiforme dorsal y plantar se encargan de mantener el primer radio junto al segundo metatarsiano y segunda cuña respectivamente[7].

Sus principales movimientos se dan sobre los planos frontal y sagital. La plantaflexión del primer radio, sobre todo en la fase de despegue del talón, es vital para la dorsiflexión de la primera articulación metatarsofalángica que se produce y es necesaria en esta fase de la marcha. Junto con esta plantaflexión, en el plano frontal obtendremos una pronación del primer metatarsiano. Al revés, con la dorsiflexión del primer metatarsiano, se dará una supinación de éste[8]. Esta disposición de movimiento es triplanar y uniaxial gracias a su realización sobre el eje de Hicks[1,2,6] que atraviesa el primer radio de medial a lateral.

Por su parte, el músculo peroneo lateral largo actuando de forma pasiva[7,8] y los músculos intrínsecos del pie actuando de forma activa y principalmente el músculo aductor del hallux respecto al eje del pie, son los encargados de estabilizar el primer metatarsiano en su apoyo contra el suelo durante la marcha[5].

El peroneo lateral largo, gracias al fulcro formado por su tendón cuyas fibras se insertan en la primera cuña y base del primer metatarsiano, estabiliza el mediopié y la base del primer metatarsiano contra éste, gracias a esta estabilización en el choque de la primera cabeza metatarsal contra el suelo se puede producir el traslado de cargas medialmente hacia la columna medial del pie. Gracias a la acción provocada por el fulcro del tendón del peroneo lateral largo veremos, más adelante con detalle en este trabajo, cómo una posición en varo del retropié ayuda a estabilizar el mediopié y la base del primer metatarsiano, mientras una posición en valgo de retropié conlleva a una pérdida del fulcro de este tendón y, por consiguiente, le inhabilita para ejercer su actividad como estabilizador del primer radio.

Como principal agente estabilizador de los músculos intrínsecos del pie tenemos el músculo aductor del hallux[1,5,6,8,10], que interviene y actúa en la plantaflexión del primer metatarsiano[1]. Resumiendo, las estructuras responsables de la estabilidad del primer radio son los ligamentos plantares, músculos extrínsecos con inserción en el primer radio, músculos intrínsecos del pie, y la aponeurosis plantar[9].

La primera articulación metatarsofalángica la forman las carillas articulares de cuatro huesos[5,7,8], produciendo una articulación sinovial. Estos huesos son el primer metatarsiano por medio de la cabeza, la falange proximal del hallux, por medio de la base y los sesamoideos, tanto el sesamoideo tibial como el sesamoideo peroneo por medio de sus superficies dorsales.

La estabilidad medial y lateral de esta articulación consiste en una estructura ligamentosa de forma triangular constituida por los ligamentos colaterales tanto medial como lateral, los ligamentos suspensorios también mediales y laterales y los sesamoideos, formando las tres aristas de esta formación triangular que también refuerza la cápsula articular. En condiciones patológicas, tales como hallux abductus valgus, ésta estabilidad ligamentosa se pierde y los ligamentos intersesamoideo e intermetatarsal transverso o intermetatarsal transverso plantar profundo evitan la separación de los sesamoideos y cabezas metatarsales en condiciones de carga[7].

Los movimientos de flexión dorsal y plantar son esenciales para una marcha correcta, sobre todo en la fase de despegue[11]. Los grados de dorsiflexión activa a cargo del extensor del hallux, en la última fase del periodo de oscilación, son de 20 a 30º [5,8,12,13]. A partir de entonces el primer radio se plantaflexiona y el eje de movimiento asciende sobre la cabeza metatarsal permitiendo así un rango de movimiento de más de 70º necesarios para un despegue digital correcto. A la hora del despegue digital, la plantaflexión de la primera articulación metatarsofalángica es esencial.

Los músculos intrínsecos con inserciones en esta articulación, como son el aductor y abductor del hallux, el extensor corto y el flexor corto del hallux, junto con el flexor largo propio y el extensor largo del hallux componen el factor estabilizador muscular. La actividad del flexor largo y corto del hallux en la fase de despegue es esencial pues estabiliza al hallux contra el suelo y no contra la cabeza metatarsal5. Así mismo, los sesamoideos constituyen una pieza de polea sobre la cual la primera cabeza metatarsal rota y gracias a esto la función estabilizadora del músculo Flexor corto y largo del hallux se optimiza[8].

Según Root[1,8], la correcta función del hallux requiere tres condiciones: la estabilidad y el movimiento normal del primer radio, la buena función de los sesamoideos, y la notable actividad de los músculos responsables de la estabilidad del hallux y de la primera articulación metatarsofalángica[8]. Por consiguiente, y como veremos más adelante, es imprescindible conocer la patomecánica para entender las deformidades y patologías que ocurren en el hallux y primer radio.

3.- ETIOLOGIA DE LA PATOMECANICA DEL PRIMER RADIO

Los factores etiológicos que afectan al comportamiento mecánico del primer radio son innumerables[1,2,3,5,6,8,13,14,16], en este caso haremos referencia a aquellos factores más comunes que influirán en la mecánica del primer radio. Estos principales factores los podemos dividir en grupos como son: (Fig. 2)

*Fig. 2 Factores etiológico más importantes para la producción de un hallux limitus.*

- Deformidades congénitas:
  1. Metatarsus primus elevatus.
  2. Index plus.
  3. Hipermovilidad.
  4. Inmovilidad del primer radio.
- Deformidades adquiridas:
  1. Enfermedad neuromuscular.
  2. Metatatarsus primus elevatus.
  3. Limitacion de la migracion de los sesamoideos.
- Enfermedad articular
  1. Desorden degenerativo articular.
  2. Neuropatias.
  3. Osteonecrosis.
- Traumatismos
  1. Microtraumatismos de repetición.
  2. Subluxaciones articulares.
  3. Fracturas intrarticulares.

## 4.- PATOMECANICA DEL HALLUX LIMITUS.

Cuando el primer radio carece de la plantaflexión por debajo del plano transverso de los metatarsianos adyacentes8, la dorsiflexión del hallux se ve afectada durante el periodo propulsivo de la fase de apoyo de la marcha. La plantaflexión del primer radio es necesaria que se de por debajo del nivel de los metatarsos adyacentes para que el eje transversal de la primera articulación se desplace en sentido dorsal y posterior durante el periodo propulsivo. Este desplazamiento que provoca la plantaflexión es necesario para que la base de la falange proximal del hallux pueda moverse dorsalmente sobre la cabeza del primer metatarsiano, proporcionando así la total dorsiflexión de la fase de propulsión. La amplitud de esta dorsiflexión de la primera articulación metatarsofalángica durante el periodo propulsivo debe ser de 65 a 70 [1,3,5,6,8] grados, por esta razón, la importancia de la plantaflexión del primer radio, radica en que el hallux, por sí solo, dorsiflexiona 25 a 30 grados[5,8].

En el movimiento de plantaflexión, el primer radio debe desplazarse posteriormente al mismo tiempo que el peso esta siendo soportado por la segunda y tercera cabeza metatarsal. Este movimiento posterior es realizado gracias al desplazamiento posterior de la cabeza del primer meta sobre los sesamoideos.

Si por alguna razón el primer radio no puede moverse en su base, el primer metatarsiano será incapaz de realizar la plantaflexión sobre sus sesamoideos, por lo cual el hallux no podrá dorsiflexionarse sobre el dorso de la cabeza del metatarsiano en el periodo propulsivo.

Una de las anomalías estructurales y funcionales que afecta directamente a la movilidad del primer radio es una pronación anormal de la articulación subastragalina[5,8,9]. La pronación anormal en el antepié recto, el cuál se explicará en el siguiente punto, causará hallux limitus siempre y cuando esta pronación anormal cause también una eversión calcánea relacionada con la fuerza hacia craneal del suelo. Esta eversión calcánea unida a la reacción del suelo provocará:

- Una posición de dorsiflexión e inversión del primer radio.
- Una inestabilidad del primer radio.

Dicho esto podemos deducir que el hallux en el periodo propulsivo no podrá dorsiflexionarse sobre el dorso de la cabeza del metatarsiano, debido a que éste no estará plantaflexionado, apareciendo así, la subluxación de la articulación metatarsofalángica en un plano sagital.

Las subluxaciones que resultan en hallux abductus valgus o hallux limitus en la primera articulación metatarsofalángica, tiene dos factores predisponentes:

A. Hipermovilidad del primer radio.
B. Angulación en plano longitudinal del eje del antepié con retropié.

### 4.1.- Hipermovilidad del primer radio.-

Esta inestabilidad del primer radio es normal durante los periodos de contacto y apoyo medio de la marcha. Normalmente el primer radio es estable durante la propulsión debido a la supinación de la articulación subtalar y acción de los músculos sobre todo el peroneo lateral largo.

El antepié sólo es capaz de compensar la posición evertida del retropié[5,8], invirtiendo unos grados sobre la articulación mediotarsal, por lo que la pronación del retropié excede la capacidad del antepié para compensar, el antepié empieza a evertirse junto con el retropié, es decir, nos

encontramos ante una eversión de todo el pie. Por lo tanto la pronación excesiva del retropié en el periodo propulsivo producirá la hipermovilidad del primer radio.

Resumiendo podemos decir que el grado de pronación excesiva de la articulación subastragalina influye en la extensión del grado de hipermovilidad del primer radio junto con la extensión de la eversión calcánea. Por lo tanto, el grado de hipermovilidad del primer radio depende[1,5,8,9]:

a) Grado de pronación anormal subtalar.

b) Grado de eversión calcánea, resultante de la pronación subtalar.

Si la pronación anormal va acompañada de una eversión calcánea existe una hipermovilidad más una dorsiflexión e inversión del primer radio debido a la reacción del suelo y a la falta de fulcro del peroneo lateral largo ocasionada por el fulcro de eversión calcánea y pronación subtalar. Si esta pronación anormal subtalar no va acompañada de una eversión calcánea secundaria, veremos una hipermovilidad del primer radio pero no necesariamente una posición dorsiflexionada e invertida del primer metatarsiano. Por ello, bajo estas circunstancias, este músculo pierde alguna de sus fuerzas para tirar hacia plantar la base del primer radio y como la reacción del suelo ejerce una fuerza contra la primera cabeza metatarsal, existe una dorsiflexión anormal en la base del primer radio. A esta anormalidad se le llama hipermovilidad del primer radio.

En resumen, la hipermovilidad del primer radio en conjunción con una postura dorsiflexionada e invertida del primer metatarsiano es la responsable de la subluxación de la primera articulación. Esta hipermovilidad es el factor predisponente más importante que causa hallux limitus o un hallux abductus valgus. El otro factor predisponente y diferencial para que se produzca o desarrolle una patología u otra, es la angulación que existe entre el antepié y retropié de carácter congénito[1,6,8].

### 4.2.- Angulación entre antepié y retropié.

Cuando el eje longitudinal del antepié o eje del segundo metatarsiano (Fig. 3) se aproxima al eje longitudinal del retropié o eje del calcáneo nos encontramos con un antepie recto[5,8], pero si el eje del metatarso es aducido respecto al del retropié nos encontramos con un antepié aducido[5,8].

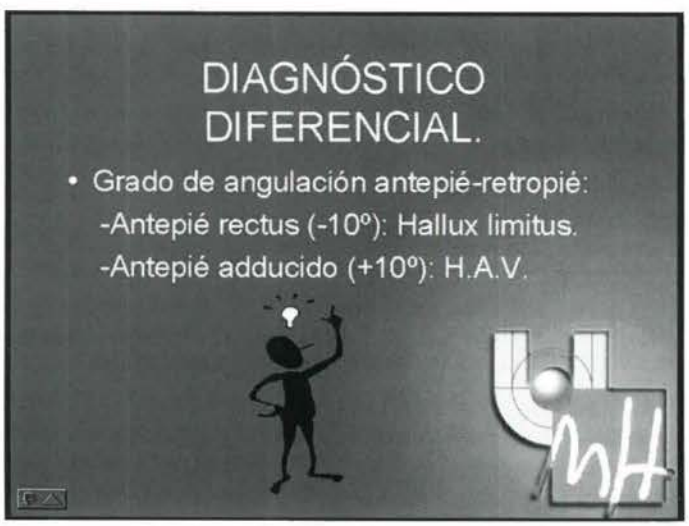


*Fig. 3 Angulación del antepié respecto al retropié.*

Los ejes longitudinales de los dedos desarrollan una posición que se comparan con el eje longitudinal del retropié para una máxima eficacia en el soporte de fuerzas durante la propulsión. Este paralelismo entre los ejes longitudinales del antepié y del retropié se desarrolla durante la infancia y es mantenido durante o a largo de la vida.

En un pie con antepié recto, los dedos tienen un comportamiento estable porque no hay angulación en el plano transversal y longitudinal entre el dedo y su respectivo metatarsiano y además existe un equilibrio muscular principalmente entre los músculos aductor y el abductor del hallux. En pies con un antepié aducido[5,8,9] los dedos tienen un comportamiento inestable, debido al disbalance muscular que presenta este pie.

Cuando un dedo está en una posición aducida[5,6,8,9], el dedo es inestable por la existencia de un disbalance entre la musculatura aductora y abductora, que son músculos que intentan estabilizar la falange proximal del dedo contra la cabeza metatarsal. Además los flexores y extensores tienden a curvarse o moverse lateralmente en relación con el centro de la articulación metatarsofalángica, no pudiendo participar así en la estabilidad normal del dedo en el período propulsivo de la marcha.

En este tipo de pie también es frecuente observar los dedos en garra. Por lo tanto en un pie con antepié recto, la subluxación en plano sagital, movimientos de flexo-extensión, predominará sobre la cantidad de subluxación en otros planos, predisponiendo así a la formación del hallux limitus. Por otro lado, en un pie con antepié aducido, la subluxación predominante es en el plano transversal, predisponiendo así a la formación del hallux abductus valgus. Recordemos siempre que debe existir una pronación anormal subtalar en el período propulsivo de la marcha.

Finalmente podríamos comentar que clínicamente un pie con ángulo aductus mayor de 10º [5,6,7,9] principalmente desarrollará hallux abductus valgus, mientras que un pie con un ángulo igual o menor a 10º desarrollará un hallux limitus[5,6,7,9].

En la patomecánica o mecanismo de desarrollo de esta patología hemos comentado los dos factores predisponentes y con carácter etiológico más importantes que encontrábamos, pero aparte existen otros factores etiológicos que podríamos relacionar con el desarrollo de esta patología.

Estos factores etiológicos según Root[8] & colaboradores son los citados a continuación:

***a) Hipermovilidad del primer radio.*** Comentado anteriormente.

***b) Inmovilidad del primer radio.***

Es un caso menos frecuente. Puede ser una deformidad **adquirida** en casos de pronación anormal de la articulación subtalar en el que han ocurrido cambios adaptativos en la base del primer radio, en respuesta a la subluxación asociada a una hipermovilidad. Por ejemplo, la osteoartritis se ha comprobado que produce inmovilización del primer radio. En el caso de una inmovilización **congénita**, se ha observado en asociación con sinóstosis entre el calcáneo y el escafoides o coalición calcáneonavicular.

***c) Index plus.***

Un metatarsiano excesivamente largo también restringe el movimiento a nivel de la cabeza metatarsal a moverse bajo el plano transversal de los metatarsianos adyacentes durante la propulsión. En un individuo con metatarsiano excesivamente largo, la primera cabeza metatarsal lleva excesivo peso durante la propulsión. La reacción del suelo fuerza a prevenir la plantaflexión del primer metatarsiano y por ello limita al hallux a la dorsiflexión, necesaria para el desarrollo óptimo del periodo propulsivo.

Mientras el paciente intenta entrar en la total propulsión, la subluxación sucede en la primera articulación metatarsofalángica, predisponiendo así a la formación del hallux limitus. Esta situación se da cuando el primer metatarso es mayor que el segundo y tercero.

***d) Metatarsus primus elevatus.***

Esta patología tiene una etiología congénita y adquirida. En la deformidad **congénita** el movimiento de la posición neutral del primer radio esta sobre todo el plano transversal de los metatarsianos menores. En este caso el primer radio tiene amplia gama de movimientos, pero serán insuficientes para colocar al primer metatarsiano en una posición plantaflexionada durante la propulsión. La deformidad congénita presenta una posición dorsiflexionada mayor del hallux por lo que el hallux limitus generalmente es más avanzado.

En la deformidad **adquirida** la capacidad de movimiento del primer radio se pierde con la consecuente dorsiflexión fija del metatarsiano.

De todas maneras ambas deformidades limitan la amplitud de la dorsiflexión del hallux porque el primer radio no puede plantaflexionarse optimamente durante la propulsión.

***e) Enfermedad degenerativa.***

La enfermedad degenerativa de la primera articulación metatarsofalángica puede ser causada por varios procesos artríticos, en especial osteoartritis, gota, etc. La artritis reumatoide produce una deformidad de hallux limitus en las fases tempranas de la enfermedad, pero suele predominar como factor etiológico en la subluxación de hallux abductus valgus.

***f) Traumatismos.***

Un trauma importante en la primera articulación metatarsofalángica es causa de hallux limitus, y frecuentemente estos casos evolucionan a hallux rigidus. El trauma de cizallamiento en la primera articulación metatarsofálangica causado por roces del hallux, puede conducir a una osteocondritis disecante y puede terminar en un hallux limitus o a veces en un hallux rigidus. Daños por aplastamiento o compresión de la primera articulación metatarsofalángica frecuentemente conducen a la deformidad de hallux rigidus. Fracturas que ocurren en la primera articulación metatarsofalángica, y que no están adecuadamente inmovilizadas hasta la completa curación, son otra causa de hallux limitus así como en algunos ejemplos de hallux rigidus[8,13,14].

## 5.- CONCLUSIONES

La degeneración de la articulación metatarsofalángica del hallux se conoce como hallux limitus en un estadio inicial y como hallux rigidus en un estadio progresivo en el cual la movilidad de la articulación es menor de 10º de flexión dorsal, estas alteraciones de la articulación metatarsofalángica del hallux ya estén producidas por todos aquellos factores directos sobre la articulaciones o por una serie de factores indirectos del miembro inferior y principalmente por la pronación subtalar van a producir una modificación del patrón de marcha del paciente.

Si conseguimos identificar el factor etiológico d la alteración de la articulación metatarsofalángica del hallux conseguiremos no eliminar la patología ya que se trata de una alteración degenerativa, sino que conseguiremos frenar su evolución y en caso de realizar un tratamiento quirúrgico enfocado a la eliminación de la destrucción articular siempre posquirúrgicamente actuaremos sobre los factores etiológicos para evitar en la medida de lo posible la recidiva.

## 6.- AGRADECIMIENTOS.

Agradecemos a Francisco Meroño, Luis Calpena, Fernando Soriano y Alejandro Montoro por su ayuda en la realización inicial del trabajo. Sin vosotros no hubiera sido posible.

## BIBLIOGRAFIA

1. **BRENNER, E.** *Insertion of the Abductor Hallucis muscle in feet with and without Hallux Valgus.* The Anatomical Record. 254; 429-434. 1999.
2. **ITO, H; SHIMIZU, A; MIYAMOTO, T; KATSURA, Y; TANAKA, K.** *Clinical significance of increased mobility in the sagittal plane in patients with Hallus Valgus.* Foot and Ankle International. Vol.20, Nº1; 29-32 January 1999.
3. **SHEREFF, M. J.; BAUMHAUER, J. F.** *Hallux Rigidus and osteoarthrosis of the first metatarsophalangeal joint.* Journal Bone Joint Surg., 898-908. 1998.
4. **MUEHLEMAN, C; BAREITHER, D; HUCH, K; COLE, A. A; KUETTNER, K. E.** *Prevalence of degenerative morphological changes in the joints of the lower extremity.* Osteoarthritis Cartilage, 5 (1): 23-37, 1997.
5. **VALMASSY, R. L.** *Clinical Biomechanics of the lower extremities.* St. Louis. Mosby. 1996; 59-95.

6. **JOHNSON, C. H; CHRISTENSEN, J. C.** *Biomechanics of the first ray part I. The effects of Peroneus Longus function: a three dimensional kinematic study on a cadaver model.* Journal Foot Ankle Surg., 38 (5): 313-321, 1999.
7. **SERRAFIAN, S K.** *Anatomy of the foot and ankle: descriptive, topographic, functional.* Ed. 2. JB Lippincott Philadelphia, p 76-149, 1993.
8. **ROOT, M; ORIEN, W; WEEK, J.** *Normal and abnormal function of the foot.* Clinical Biomechanics, Los Angeles, p 349-399,1997.
9. **RUSH, S. M; CHRISTENSEN, J. C; JOHNSON, C. H.** *Biomechanics of the First Ray*. Part II: Metatarsus Primus Varus as a cause of hypermobility. A three dimensional kinematic analysis in a cadaver model. Journal Foot Ankle Surg., 39 (2): 68-77, 2000.
10. **NUÑEZ SAMPER, M; LLANOS ALCAZAR, L. F.** *Biomecánica, Medicina y Cirugía del pie.* Ed. Masson. Barcelona.1997.
11. **SEIBEL, M. O.** *Función del Pie.* Texto programado. Ed. Orthocen. 1994.
12. **LELIEVRE, J; LELIEVRE, J. F.** *Patología del pie.* Ed. Masson. Barcelona. 1992.
13. **PRATS, B; VAZQUEZ, X; VERGES, C; VILA, R.** *Deformidad de hallux limitus y rigidus.* Tratamiento ortopodológico. Rev. Esp. Podol. XI (1): 35-40. 2000
14. **KARLSSON, J; ERIKSSON, B. I.; NESTROM, P.** *Subtalar instability of the foot*. Journal of Medicine and Science in sports. 1998
15. **THOMAS, C; MICHAUD, D. C; MASSACHUSSETTS, N.** *Foot Orthoses and other form of conservative foot care*. Ed. Williams and Wikins. 1997.
16. **RITCHSL, H; TRNKA, J; ZETTL, R; ZEMBSCH, A; MÜHLBAUER, M.** *Hallux Valgus: Ein Therapiekonzept und dessen Ergebnisse von* 1993 bis 1996.

# TIÑA PEDIS

*** MOLTO VALOR, Ana**
*** REMON LARA, Juan**
**** LOPEZ ROS, Paloma**
**** MONZO PEREZ, Francisco**
***** PASCUAL GUTIERREZ, Roberto**

**RESUMEN:**

**En este artículo, se pretende llegar a conocer más a fondo esta patología causada por hongos que afecta a los pies. Se basa en hacer una descripción de dicha patología, conocer su etiología, clínica, diagnóstico diferencial con otras patologías, evolución, pronóstico y saber aplicar un tratamiento adecuado junto con una buena profilaxis.**

**PALABRAS CLAVE:**

Hongos, Clínica, Clasificación, Diagnóstico diferencial, Tratamiento, Prevención.

**ABSTRACT:**

In this article we will try to give a drescription of the pathology caused by foot-fungae, that affect the feet. This article will describe the symptoms and causes of this pathology mentioned above, knowing its ethiology, signs and symptoms, differential diagnosis with other pathologies, evolution and prognosis, as well as the application of an adequate treatment and a good prophilaxis.

**KEY WORDS:**

Fungae, signs and symptons, classification, differential diagnosis, treatment and prevention.

## 1- INTRODUCCION:

Los hongos pueden entrar en contacto con piel, cabello o uñas, fijándose a ellos con gran facilidad, produciendo infección, lo que se conoce con el nombre de micosis.[15]

En nuestra piel existe un manto ácido y graso que continuamente está formando una especie de película protectora, la cuál nos protege de estas infecciones fúngicas. Pero puede darse el caso de que se rompiera esa protección, favoreciendo la entrada de hongos. Las causas de esta rotura, puede ser la excesiva o deficiente higiene, uso de jabones muy agresivos, etc.

Existen tres tipos de infecciones cutáneas por hongos: pitiriasis versicolor, dermatofitosis ( tiñas) producidas por dermatofitos y las candidiasis producidas por candidas.[20]

En este caso nos interesan las dermatofitosis que como ya hemos dicho, son producidas por dermatofitos. Estos originan micosis cutáneas superficiales. Este tipo de infecciones por sí solas no surgen, sino que siempre suelen ir acompañados de unos factores predisponentes exógenos o endogénos[9, 10, 11] como pueden ser: clima cálido y húmedo, deporte, hiperhidrosis[13], uso de calcetines y zapatos con poca ventilación, caminar descalzos en duchas públicas (exógenos) y diabetes mellitus e infección VIH (endógenos).

Los hongos existen normalmente en los pies, sólo al favorecer el ambiente ( humedad , calidez) se hacen oportunistas y por tanto perjudiciales.

## 2- DEFINICION:

La tiña pedis es una infección dermatofítica cutánea superficial; también es conocida como pie de atleta o epidermofitosis interdígito-plantar.[2, 20]

## 3 - ETIOLOGIA Y PATOGENIA:

La tiña pedis es producida por hongos antropofílicos (que afectan a la especie humana), dentro de los cuáles se encuentran el Tricophyton rubrum, Tricophyton mentagrophytes y Epidermophyton floccosum. Estos pueden actuar combinados o sucesivamente,[3, 7, 8] produciendo un contagio casi siempre de manera indirecta; por ejemplo una persona cuando camina descalza, va perdiendo escamas muy pequeñas de la piel, que van quedando por el suelo.

** Profesor Asociado Universidad Miguel Hernández. Elche.*
*** Profesor Ayudante Universidad Miguel Hernández. Elche.*
**** Profesor Titular Universidad Miguel Hernández. Elche.*
*Correspondencia: Universidad Miguel Hernández de Elche, Dpto. Psicología Salud, Campus de San Juan, Crta. Nacional 332, Km.87 - 03550 San Juan ( Alicante).*

Cuando otra persona pisa por esa zona, puede contagiarse si las escamas contienen esporas de hongos. La mayoría de las veces la zona más afectada es la interdigital.

Esta patología se da entre los 20 y los 50 años, es decir, en la juventud y edad adulta y más raramente en la infancia y vejez, afectando más a hombres que a mujeres[13,20]. Se considera 1/3 de todas las enfermedades de la piel en los pies, aproximadamente 38,7 casos cada 1000 personas y aumenta la incidencia, por usar calcetines o calzados poco transpirables[1,3,6], por aumento de la sudoración del pie, por ir descalzo en suelo de duchas, piscinas, moquetas de hotel y utilizar toallas contaminadas.

## 4- CLINICA:

La tiña pedis comienza afectando a los espacios interdigitales, observándose descamación o grietas, en zona de maceración y eritema, pudiéndose diseminar a plantas y dorso de los pies o uñas, además presenta picor y sensación de quemazón, vesículas o ampollas. Puede aparecer dolor en caso de una infección bacteriana secundaria[2,8,12]. La tiña pedis suele ser asimétrica, afectándose un pie más que el otro.

Existen cuatro tipos que pueden coexistir o sucederse. Puede ser aguda o crónica, seca (siendo su agente causal T.rubrum) o húmeda (por T.mentagrophytes).

• Interdigital / Intertriginosa: Sus agentes causales son T.Rubrum y T.mentagrophytes. Puede presentarse de forma seca o de forma húmeda. Existe desde el principio, con aspecto blanquecino de la piel y aparecen pequeñas fisuras en el fondo, con descamación y placas eccematosas que generan mal olor y una piel subyacente roja con exudado. Generalmente, el más afectado es el cuarto espacio interdígito-plantar[4] y los pliegues de flexión. Este es el tipo más frecuente[17] y la infección puede extenderse a zonas adyacentes. Figs. 1 y 2.

• Queratósica y seca: Su agente causal más frecuente es el T.rubrum, aunque también puede ser E.floccosum. Su afectación es crónica, suele ser bilateral y bastante simétrica, existiendo piel seca con eritema delimitado con pápulas, escamas finas y presencia de hiperqueratosis. También se la conoce con el nombre de "tiña en mocasín"[4] por la zona que abarca, siendo ésta toda la planta del pie. Es más frecuente en individuos atópicos, es la única que llega a invadir la cara dorsal del pie y la más dificil de erradicar[1]. Figs. 3 y 4

*Fig. 1 Tiña interdigital seca que presenta desacamación y eritema.*

*Fig. 2 Tiña interdigital húmeda que presenta maceración e hiperqueratosis.*

*Fig. 3 Tiña en mocasín, seca con eritema delimitado.*

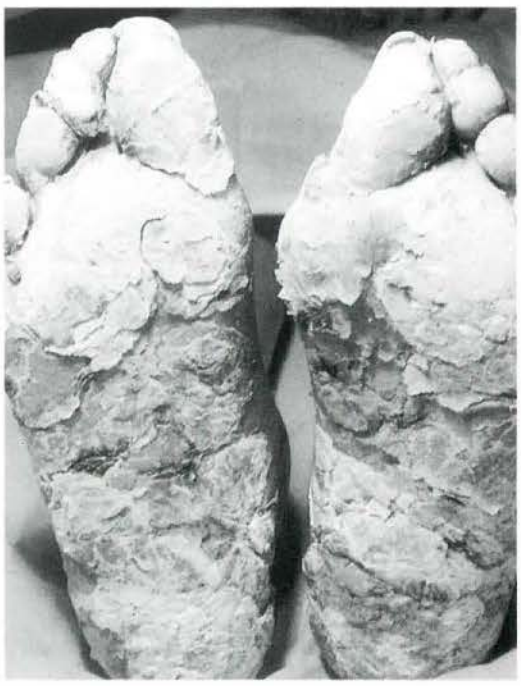

*Fig. 4 Tiña seca con gran hiperqueratosis.*

• Dishidrosiforme[3]: Su agente causal es T.mentagrophytes, es el tipo menos frecuente y su presentación es aguda. En ella aparecen vesículas o ampollas de 1-5 mm, con líquido transparente en su interior, que si fuera pus, sería por una infección secundaria tras ruptura vesicular. Cuando se secan estas vesículas, se transforman en costras, que posteriormente caerán por roces o rascado[4, 20]. Suele afectar a la zona de la bóveda plantar, superficies laterales, empeine y zonas interdigitales. Se parece a la dermatitis alérgica por contacto[1, 18]. Figs. 5 y 6

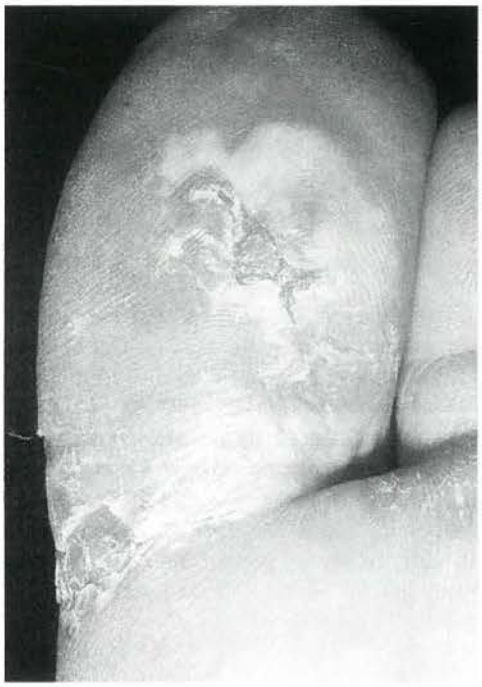

*Fig. 5 Tiña dishidrosiforme observándose vesículas y ampollas.*

*Fig. 6 dishidrosiforme que presenta erosion en la planta del pie.*

Secundaria a la dishidrosiforme, aparece la Dermatofítide, como una erupción eccematosa-vesicular de los dedos y/o cara palmar de las manos, como una acción alérgica, secundaria a los hongos presentes en los pies y que responde a los esteroides tópicos. Sus agentes causales son T.rubrum y T. Mentagrophytes[8].

• Ulcerosa: Sus agentes causales son T.rubrum, E.floccosum, T.mentagrophytes y C.albicans. Es un subtipo desarrollado del interdigital, que alcanza la dermis, por causa de la maceración y de una infección bacteriana secundaria. Afecta a la zona interdigital desplazándose hacia la plantar y dorsal.

## 5- EVOLUCION:

Esta patología evoluciona de manera desesperante hacia la cronicidad[19], pudiendo recidivar ante ambientes húmedos y cálidos constantes. Algunos períodos se presentan como asintomáticos y otros con exacerbaciones agudas en primavera-verano, que pueden llegar a complicar la vida por el hecho de imposibilitar la marcha[4] o no poder practicar deporte. También las grietas, pueden constituir una vía de entrada para infecciones bacterianas estreptocócicas o por S.aureus, llegando a producir linfangitis[5] o celulitis, en especial en pacientes con edemas crónicos ligeros de la pierna.

## 6- DIAGNOSTICO:

Para diagnosticar este tipo de patologías no nos hemos de valer solo de la clínica, sino que también se utilizan distintas técnicas como son: microscopía directa, lámpara de Wood, cultivos, ya que pueden confundirse con dermatosis.

La microscopía directa consiste en raspar la cara interna del techo de la ampolla, la piel del pie o escamas y observarlo mediante microscopio, para ver la existencia o no de hifas septadas( dermatofitosis).

La lámpara de Wood[2, 16] consiste en que las zonas afectadas adquieren fluorescencia verdosa o rojo coral, confirmando por tanto el diagnóstico.

Los cultivos permiten aislar el dermatofito causante de la patología.

## 7- DIAGNOSTICO DIFERENCIAL:

Tipo Interdigital

Impétigo, Eritrasma, Queratolisis punteada, intertrigo por Cándida, infección interdigital por P.aeruginosa, Hiperhidrosis o bromhidrosis, heloma, psoriasis.

Tipo queratósica y seca

Psoriasis Vulgar, dermatitis eccematosa, queratodermia plantar psoriásica, xerosis, dermatosis plantar juvenil.

Tipo dishidrosiforme

Eccema dishidrótico, dermatitis de contacto, Impétigo ampolloso, enf. ampollosa.

## 8- PROFILAXIS:

Este apartado se considera el más importante, porque si se realiza una buena prevención, evitaremos en mayor/menor medida la aparición de la patología.

Es importante llevar a cabo una serie de medidas higiénicas que eviten el contagio; éstas son:

- Higiene diaria adecuada, en la que se incluyen lavado diario de los pies, para eliminar partículas cutáneas con hongos y uso de toallas de algodón, que se lavarán después de usarlas. Es muy importante después de haber lavado los pies, secarlos minuciosamente, sobre todo a nivel de los dedos por ser la zona de mayor riesgo de infección[13].
- No conviene usar zapatos ni calcetines de otras personas, ya que pueden estar infectados y nosotros no saberlo.
- Si es necesario, cambiar de calzado y calcetines cuando se crea conveniente, aunque sea varias veces al día, para evitar la humedad.
- El calzado ha de ser transpirable. No usar zapatillas deportivas constantemente y airearlas después de usarlas.
- Uso de antitranspirantes para evitar la hiperhidrosis[3].
- Uso de chanclas en vestuarios, duchas públicas, saunas, piscinas, etc.
- Preferible uso de calcetines o medias de algodón a fibras sintéticas.
- Uso de polvos antifúngicos en pies, calzado y calcetines.
- Evitar caminar descalzo por alfombras, moquetas o pisos contaminados
- Siempre que haya dudas, acudir a un especialista dermatólogo o podólogo.

## 9- TRATAMIENTO:

El tratamiento más utilizado es el uso de antimicóticos vía tópica o sistémica.

Los antimicóticos tópicos[14] más utilizados son:

A) Azoles: Clotrimazol, Miconazol, Ketoconazol.

B) Alilaminas: Terbinafina, Naftifina.

Los antimicóticos por vía sistémica u oral más utilizados son:

A) Azoles:

- Ketoconazol: produce alteración de las pruebas hepáticas.
- Itraconazol: 200 mg 2 veces/día/7 días ó 200 mg/día/14 días
- Fluconazol: 150-200 mg/día/4-6 semanas

B) Antibióticos fungistáticos:

- Griseofulvina: 660-750 mg/día/21 días. Si se afectan uñas, el tratamiento se alarga 3-6 meses.

C) Alilaminas:

- Terbinafina: fungicida, 250 mg/día/14 días.

El tratamiento tópico consistiría en aplicar en la zona afectada, una crema 2-3 veces al día durante 3-4 semanas. El tratamiento sistémico se realiza cuando el tópico fracasa o cuando la infección es más extensa. Si se diera el caso de no ser suficiente, aplicaríamos un antimicótico de aplicación tópica junto a uno por vía oral (Griseofulvina). En casos más severos, se pueden prescribir baños astringentes previos a la aplicación de la crema. Siempre se debe seguir poniendo las cremas aunque la piel se vea sana, al menos durante 2 semanas más, debido al peligro de recidivas.

## 10- CONCLUSION:

La tiña pedis es una patología muy frecuente, sobre todo en adolescentes, por lo que se debe hacer con mayor razón una buena y exhaustiva prevención para evitar su aparición; por tanto, es necesario una buena información mediante charlas, folletos en colegios, formación en universidades, etc., así evitaremos la infección.

## BIBLIOGRAFIA


1. **FITZPATRICK Thomas B., ALLEN JOHNSON R., WOLFF K., POLANO Machiel K., SUURMOND D.** *Atlas de Dermatología Clínica*. Mc Graw-Hill Interamericana.4ª edición. 2001; 688-692.
2. **FITZPATRICK Thomas B., ALLEN JOHNSON R., WOLFF K., POLANO Machiel K., SUURMOND D.** *Atlas de Dermatología Clínica*. Mc Graw-Hill Interamericana. 3ª edición.1998; 692-695.
3. **BAYER**. *Dermatosis por hongos; Dermatofitosis. Micosis superficiales no dermatofíticas*.1989; 83-85.
4. **ARMIJO M.** *Micosis superficiales: Dermatofitosis y Pitiriasis Versicolor. Aspectos clínico-evolutivos*. Menarini Area Cientifica.1995; 38-43.

5. **FITZPATRICK Thomas B., ALLEN JOHNSON R., WOLFF K., POLANO Machiel K., SUURMOND D.** *Atlas de Dermatología Clínica.* Mc Graw-Hill Interamericana. 1ª edición.1986;196-201.
6. **FITZPATRICK Thomas B., ALLEN JOHNSON R., WOLFF K., POLANO Machiel K., SUURMOND D.** *Atlas de Dermatología Clínica.* Mc Graw-Hill Interamericana. 2ª edición.1994; 100-101.
7. **ARMIJO M., ALIAGA A., ALEGRE V.** *Atlas de Dermatología Clínica: Curso de análisis e interpretación de imágenes dermatológicas*. Isdin. Fascículo nº3: Enf. por agentes vivos.1990.
8. **DU VIVIER A.** *Atlas de Dermatología Clínica.* Ed. Mosby/Doyma libros.2ª edición. 1995; 13.14-13.16.
9. **RASSNER.** *Atlas descriptivo de Dermatología.* 3ª edición. DOYMA.1992; 64-67.
10. **GAY PRIETO J.** *Dermatología.* 7ªedición. Editorial Cientifico-médica.1971; 958.
11. **DIPROGENTA-DIPRODERM.** *Dermatología práctica.* 1973; 248-249,254-255,266-267.
12. **RASSNER G.** *Atlas de Dermatología*. Ediciones DOYMA. Urban & Schwarzenberg.1980; 49.
13. **VILADOT A.** *Patología del antepie*. TORAY. 3ª Edición.1984; 269-271.
14. **FEDERACION ESPAÑOLA DE PODOLOGOS.** *Guía Farmacológica en podología*.1999; 16-43.
15. **BAYER.** *Guía para prevenir y curar el pie de atleta. Piel sin hongos*.1999.
16. **GRACIANSKY P.** *La Dermatología*. Editor A. Redondo. 1970; 62-68.
17. **CIBA.** *Imágenes Dermatológicas*.1973.
18. **SCHERING.** *Información sobre casos terapeúticos*.1981.
19. **KINT A., DOCKX P.** *Aspectos Clínicos de las micosis superficiales y de las pseudomicosis*. Janssen Pharmaceutica.1974; 20-21.
20. Navegación por Internet.

# GRADOS DE EVOLUCION EN EL HALLUX ABDUCTUS VALGUS

* BUSTOS GARCIA, Mª José *
** ALONSO MONTERO, Carolina
* CHICHARRO LUNA, Esther
* LOPEZ ROS, Paloma
** PASCUAL GUTIERREZ, Roberto

## RESUMEN

**El H.A.V es una deformidad progresiva y adquirida. Encontramos cuatro estadios en la evolución de la deformidad, desde el grado 1 no apreciable clínicamente hasta el 4 en el que el dedo aparece luxado completamente bajo la primera cabeza metatarsal. La hipermovilidad del primer radio consecuente a la hiperpronación subtalar es el factor etiológico más frecuente en la evolución de la deformidad.**
**El presente artículo trata de exponer biomecanicamente los grados de evolución del hallux abductus valgus.**

## ABSTRACT

The hallux abductus valgus is a progressive and acquired deformity. There are four stages in the development of the deformity, from first stage where the deformity isn´t clinical noticeable, to fourth stage where the hallux appears completely dislocated upon the first metatarsal head. The hipermobility of the first ray due to subtalar hiperpronation is a primary etiology in the development of the deformity.

The present paper tries to biomechanical explain the stages in the development of the hallux abductus valgus

## PALABRAS CLAVE

Hallux valgus. Evolución. Hiperpronación

## KEY WORD

Hallux valgus. Development. Hiperpronation

## INTRODUCCION

El H.A.V es una deformidad progresiva y adquirida[1-5]. Una vez que comienza sigue evolucionando, más o menos rápido. El reconocer el estadio en el que se encuentra la deformidad nos permite dar un pronóstico al paciente, y a su vez averiguando la etiología podremos trabajar en prevención.

## ETIOLOGIA DEL HALLUX ABDUCTUS VALGUS

Los factores primarios que influyen en la evolución de la deformidad en H.A.V. son los siguientes[1-3,5]:

1.- Hipermovilidad del primer radio en pies con antepié aductus.

2.- Enfermedad reumática inflamatoria.

3.- Enfermedad neuromuscular.

4.- Malfunción postquirúrgica.

## 1.- HIPERMOVILIDAD DEL PRIMER RADIO COMO CONSECUENCIA DE H.A.V.

La hipermovilidad del primer radio durante la propulsión es la primera causa etiológica del H.A.V como resultado de un exceso de pronación subastragalina. El músculo peroneo lateral largo no es capaz de realizar su función principal, plantarflexionar el primer metatarsiano durante la propulsión. Este se dorsiflexiona e invierte volviéndose hipermovil. Para que la hipermovilidad del primer radio produzca H.A.V. es necesario que el antepié sea aductus (>11º).

Un antepié recto es aquel en el que el eje del 2º metatarsiano es paralelo al eje largo del retropié. El eje de los dedos es paralelo al eje del retropié y a su vez a su metatarsiano.

Un patrón metatarsal adducto es aquel en el que el eje del 2º metatarsiano se adduce con respecto al eje del

* *Ayudantes de Escuela Universitaria*
** *Profesores Titulares de la Universidad Miguel Hernández de Elche*
*CORRESPONDENCIA: Mª José Bustos García mj.bustos@umh.es - U.M.H. Dpto. Psicología de la Salud - Ctra. N 332 km 87 - 03550 San Juan de Alicante (ALICANTE)*

retropié. Los dedos están paralelos al eje del retropié pero abducido con respecto a su metatarsiano[6,7]. (Figs. 1 y 2)

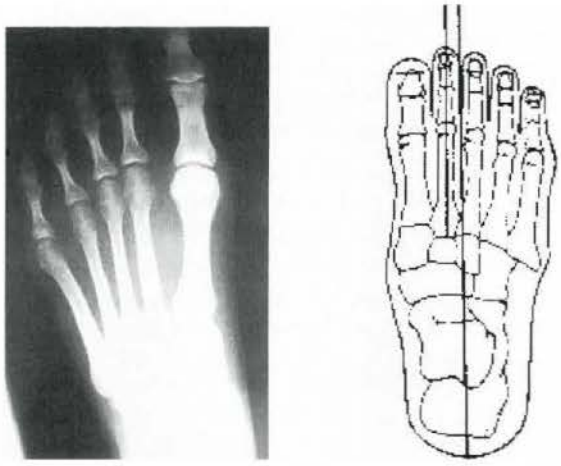

*Fig. 1 Patrón metatarsal recto.*

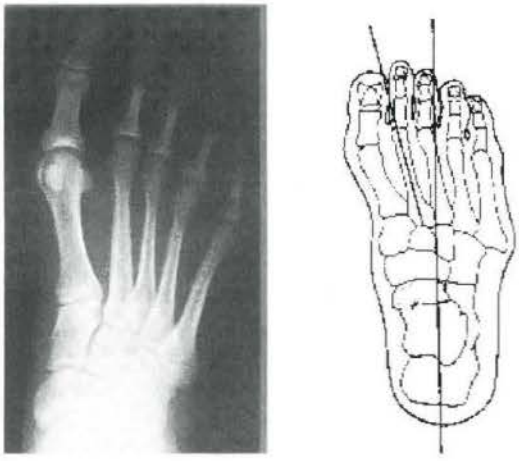

*Fig. 2 Patrón metatarsal aducto.*

Así mismo, anomalías tanto estructurales como neuromusculares que causen una anormal pronación durante la propulsión podrían provocar la deformidad, según el grado de antepié aducto. Las anormalidades estructurales que provocan pronación son:

a) Antepié varo

b) Retropié varo

c) Antepié valgo flexible

d) Plantarflexión del 5º metatarsiano

e) Retropié equino

## 2.- ENFERMEDADES REUMATICAS INFLAMATORIAS COMO CAUSA DE H.A.V.

La artritis[1,8], particularmente la artritis reumatoide, es una causa relativamente común de H.A.V. Algunas enfermedades que provocan una dilatación intraarticular podrían desplazar los tendones de flexores y extensores del hallux, comenzando la deformidad a evolucionar por el imbalance muscular.

En la artritis reumatoide, la primera articulación metatarsofalángica podría reproducir dolor agudo mientras soporta peso. Para disminuir la carga el paciente abduce el pie y rueda sobre la región medial del mismo. La anormal abducción del pie produce un exceso en la pronación subastragalina y una hipermovilidad del primer radio.

La prevención del exceso de pronación en la artritis reumatoide[9] es importante para minimizar el grado de evolución de la deformidad, pero no para pararlo si la enfermedad está activa.

## 3.- ENFERMEDADES NEUROMUSCULARES COMO CAUSA DE H.A.V.

Las enfermedades neuromusculares producen H.A.V. porque provocan un exceso de pronación subtalar. Enfermedades neuromusculares que causen un imbalance muscular directamente en la primera articulación metatarsofalángica no han sido descritas. El imbalance muscular podría tener su causa desde la cadera hasta el pie.

- Enfermedades neuromusculares que causen una rotación externa en el miembro inferior provocan pronación subtalar por la abducción del pie en la marcha.
- Si encontramos rotación interna del miembro, el astrágalo se desvía en rotación interna y aducción sobre el calcáneo, siempre que la marcha del paciente no sea en aducción.
- La parálisis muscular, contracturas musculares o espasmo muscular que directamente producen la posición pronada podrían ser causas de la misma. Por ejemplo un espasmo del músculo peroneo lateral corto.
- La debilidad o la parálisis flácida del músculo peroneo lateral largo, que ocasiona hipermovilidad del primer radio, podría producir la deformidad.
- En algunas situaciones, individuos que padecen desordenes neuromusculares son tan inestables en la deambulación que no es frecuente que desarrollen la deformidad porque no entran activamente en la propulsión.

## 4.- MALFUNCION POSTQUIRURGICA COMO CAUSA DE H.A.V.

La excisión del sesamoideo tibial produce un imbalance muscular en la primera articulación metatarsofalángica que causa que el lado tibial de la base de la falange proximal se vuelva inestable. Cuando el sesamoideo tibial se extrae el músculo adductor del 1º dedo normalmente pierde eficiencia y gradualmente el dedo se mueve a una posición abducida y posiciona al músculo extensor y flexor largo como una cuerda de arco. La evolución será muy rápida si se asocia a pronación subtalar.

Puede aparecer como consecuencia ante un sesamoideo tibial bipartito[10] y la ausencia congénita de sesamoideo tibial[11].

## EVOLUCION DEL HALLUX ABDUCTUS VALGUS

La velocidad con que la deformidad evoluciona es variable. Es extraño el observar un juanete que no progrese. Ahora bien esta progresión puede ser más o menos rápida. La evolución rápida se relaciona con la etiología reumática inflamatoria, mientras que la lenta indica fuerzas mecánicas anormales sobre la primera articulación metatarsofalángica.

Los principales factores que afectan a la progresión:

1.- La pronación anormal subtalar durante la propulsión que aumenta la velocidad de evolución.

2.- El antepié muy aducido que aumenta la velocidad de evolución.

3.- El grado de subluxación subtalar y mediotarsal que aumentará la velocidad de evolución de la deformidad.

4.- La inflamación crónica en la primera articulación metatarsofalángica por enfermedades reumáticas.

5.- El ángulo de Fick y la base de sustentación. Cuando un pie se abduce se produce pronación subtalar.

6.- La obesidad podría aumentar la base de sustentación y el ángulo de Fick que provocaría la pronación subtalar.

7.- Disminución o ausencia del periodo propulsivo durante la fase estante de la marcha. El periodo propulsivo podría ser acortado o eliminado por el dolor. Una disminución del periodo propulsivo reduce la función del hallux y podría retardar la evolución de la deformidad. Un individuo con una marcha apropulsiva no evolucionará a un importante H.A.V. aunque se observe una importante pronación del pie.

8.- El aumento de la zancada. Un individuo que camina con un paso grande incrementa el periodo propulsivo de la fase estante de la marcha. Esto podría acelelar la progresión en un pie que prone anormalmente durante la propulsión.

9.- El calzado estrecho o corto aumenta la velocidad de progresión del H.A.V., pero sólo en individuos que pronen anormalmente la articulación subtalar influye en que el bunion sea doloroso por la bursitis adventicia que se crea al friccionarse con el corte del calzado, pero no que sea un factor determinante en la evolución de la deformidad.

## EL COMIENZO DEL HALLUX ABDUCTUS VALGUS

Puede ocurrir a cualquier edad. Podría ser causada por una inflamación artrítica de la primera articulación metatarsofalángica que generalmente evoluciona más rápidamente si la inflamación en la articulación no está controlada.

Cuando la causa es una pronación anormal no comienza a evolucionar hasta los 3 ó 4 años de vida ya que antes no existe periodo propulsivo; y siempre dependiendo de la alteración estructural, ya que la articulación de Chopart es todavía flexible para compensar la deformidad. Si el origen es una malfunción postquirúrgica la deformidad evoluciona a partir de entonces.

## ESTADIO 1 EN LA EVOLUCIÓN DEL H.A.V.

La pronación subastragalina produce hipermovilidad del primer metatarsiano porque disminuye la eficiencia del músculo peroneo lateral largo. Las fuerzas reactivas del suelo dorsiflexionan e invierten el primer metatarsiano en el mismo momento en el que los músculos plantarflexores del hallux tratan de estabilizarlo para la propulsión. Se crean fuerzas torsionales capaces de subluxar la articulación.

El hallux no puede estar estable porque el segmento proximal no lo está. La eficiencia de los músculos plantarflexores disminuye por la inestabilidad del primer metatarsiano. El peso se desplaza a los metatarsianos menores y el final de la propulsión se realiza con "rolling off". Se aprecia hiperplasia de la piel en la zona, reconociéndose como el primer signo de evolución de la deformidad. (Fig.3)

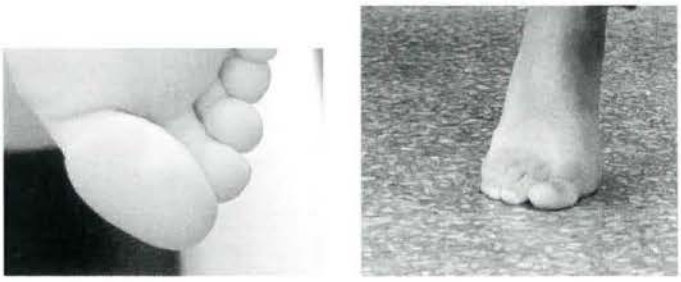

*Fig. 3 Signo del Rolling Off.*

La porción transversa del abductor del hallux tiene como función principal evitar el desplazamiento lateral de las cabezas de los metatarsianos menores en la propulsión. Toma como punto fijo la base de la falange proximal del primer dedo, pero al estar ésta inestable se ve desplazada lateralmente por el tendón.

En una radiografía D/P en carga en su ángulo de Fick y base de sustentación observamos una ligera lateralización del hallux y de los sesamoideos. Esta lateralización puede ser engañosa ya que los sesamoideos están fijos por las partes blandas y el metatarsiano se dorsiflexiona e invierte variando su posición con respecto a los sesamoideos.

Esta disposición hace que el sesamoideo tibial se coloque bajo la cresta sesamoidea. Los músculos que se sirven de los sesamoideos como polea de reflexión pierden su palanca mecánica por lo que comienza el imbalance muscular permitiendo que el músculo abductor del hallux doblegue al adductor. El sesamoideo tibial comienza a erosionar la cresta al quedar luxado bajo la misma en la propulsión.

## ESTADIO 2 EN LA EVOLUCION DEL HALLUX ABDUCTUS VALGUS

Se observa clínicamente la deformidad, el primer dedo se desvía en abducción presionando al 2º dedo. El grado 1 suele evolucionar muy rápidamente, pero en las situaciones en las que pasan años, la deformidad evoluciona tan lentamente que podría a llegar a ser asintomático.

Comienza la formación de la exóstosis; la región medial de la cabeza metatarsal no está protegida por ten-

dones y grasa, sino que solo está recubierta por la cápsula y la piel, por lo tanto, es la región más débil de la articulación. La fricción del calzado sobre esta zona provoca una capsulitis que evoluciona a sinovitis, el pH de la zona es ácido por lo que se activan los osteoclastos y la fosfatasa ácida. El calcio es reabsorbido y depositado en la región adyacente. La repetición de la inflamación hace que se produzca una acumulación de calcio y fósforo apareciendo la exóstosis. Cuanto mayor es la desviación del dedo mayor es la tensión de la cápsula llegando incluso a producirse fisuras que para reparar necesitan la inflamación, por lo que la formación de la exóstosis es progresiva.

La abducción del hallux provoca el desplazamiento lateral del flexor y extensor largo del hallux, creándose unas fuerzas lateralizantes.

La presión sobre el 2º dedo provoca una serie de alteraciones en la región digital:

- Onicocriptosis lateral
- Heloma interdigital de 1º y 4º espacio
- 5º dedo en varo
- 2º dedo en martillo

## ESTADIO 3 EN LA EVOLUCION DEL HALLUX ABDUCTUS VALGUS

Se caracteriza por un aumento en el ángulo intermetatarsal 1º y 2º (v.n: 7º - 9º) creándose una deformidad en aducción del primer metatarsiano que se denomina metatarsus primus adductus. (Fig. 4)

*Fig. 4 Grado III de evolución.*

El primer metatarsiano y la primera cuña son forzados a la aducción por una fuerza retrógrada producida por la contractura muscular de flexor y extensor largo. Los músculos intrínsecos plantares encargados de estabilizar la falange continúan realizando una fuerza abductora en el hallux[12]. A mayor abducción del hallux mayores fuerzas retrógradas que evolucionarán el metatarsus primus adductus. El dolor comienza a aparecer y el primer radio no soportará el peso suficiente por lo que la marcha acabará siendo apropulsiva. Podríamos encontrar una bursa adventicia inflamada sobre la exóstosis por el roce con el corte del calzado.

Durante la 3ª fase los sesamoideos quedan luxados lateralmente colocándose el fibular entre ambas cabezas metatarsales.

El dedo comienza a colocarse en valgo debido a que los músculos intrínsecos tienden a estabilizar plantarmente solo el lado medial. El músculo adductor tiene su inserción más plantar por la formación de la exóstosis por lo que rota internamente al dedo[13].

## ESTADIO 4 EN LA EVOLUCION DEL HALLUX ABDUCTUS VALGUS

El cuarto estadio del H.A.V. se caracteriza por la total dislocación de la articulación. Solo evoluciona cuando el 2º dedo deja de actuar de contención a la abducción del hallux, discurriendo debajo de éste. Ahora el hallux presiona al 3er dedo pudiendo discurrir por debajo. Raramente el hallux se coloca sobre el 2º dedo, y lo observamos si nos encontramos un metatarsus primus elevatus congénito junto con pronación subtalar[14].

Normalmente el cuarto estadio de la deformidad se da en las etiologías de enfermedades inflamatorias o neuromusculares, ya que el aumento del volumen intrarticular de la segunda articulación metatarsofalángica la hace inestable y no le permite actuar de contención para el primer dedo.

## CONCLUSIONES

1.- El H.A.V. es una deformidad adquirida progresiva.

2.- Es importante conocer el estadio en el que se encuentra la deformidad para evaluar un pronóstico y en su caso actuar en prevención, tanto en niños como en artritis reumática, excisión de sesamoideo tibial.

3.- Es necesario el tratamiento ortopédico postquirúrgico para evitar la recidiva de la deformidad.

## BIBLIOGRAFIA


1.- **ROOT, SA.** *Clinical biomechanics: normal and abnormal functions of the foot.* Vol II. Los Angeles: Clinical bimechanics, 1977

2.- **MICHAUD, TC.** *Foot orthosis and other forms of conservative foot care.* Baltimore: Williams and Wilkins, 1981

3.- **HETHERINGTON, VJ.** *Hallux valgus and forefoot surgery.* Nueva York: Churchill Livinggtone, 1997

4-. **Johnson, KA, Kile, TA.** *Hallux valgus due to cuneiform-metatarsal instability*. J South Orthop Assoc.1994 ;3 (4): 273-82

5.- **PRIESKORN, DW, MANN, RA, FRITZ, G.** *Radiographic assessmentof the second metatarsal: measure of first ray hipermobility*. Foot Ankle Int.1996;17 (6): 331-3

6.- **ZOLLINGER, H, FELLMANN, J, BRUMM ,C.** *Der Kindliche Hallux Valgus*. Orthopade. 1996.; 25 (4): 349-53

7.- **KLANE, K., HANSEN, ST, MASQUELET, AC.** *Foot Ankle Int*. 1994;15(1): 9-13

8.- **WEINFELD, SB, SCHAN, LC.** *Hallux metatarsophalangeal arthritis*. Clin Orthop.1998; 349: 9-19

9.- **KERSCHAUMER, F, VON SALOMON, D. LEHR, F.** *Orthopade*. 1996; 25 (4):,454-61

10.- **GOEZ, J, DE LAURO, T.** *Congenital absence of the tibial sesamoid*. J Am Podiatr Med Assoc. 1995; 85 (9): 509-10

11.- **WEIL LS, HILL MJ.** *Bipartite tibial semaoid and hallux valgus deformity: a previously unreported correlation.* Foot Surg. 1002; 31 (2): 104-11

12.- **SANDERS, AP, SNIJDERS, CJ, VAN-LINGE, B.** *Medial desviation of the first metatarsal head as a result of flexion forces in hallux valgus*. Foot Ankle.1992;13 (9): 515-22

13.- **SCHOENHAUS, HD, COHEN, RS.** *Etiology of the bunion*. Foot Surg.1992; 31(1): 25-9

14.- **CONLAN, D, GREGG, PJ.** *The treatment of the hallux valgus with overriding second toe*. Bone Joint Surg Br. 1991; 73(3): 519 - 20

# PODOLOGIA TROPICAL: TUNGIASIS Y AINHUM

*** HIDALGO RUIZ, Sonia**
*** MARTINEZ NOVA, Alfonso**
***GARCIA BLAZQUEZ, Francisco M.**
**** DE FRANCISCO MORCILLO, Javier**
*** ESCAMILLA MARTINEZ, Elena**
*** CALDERON GARCIA, Julián F.**

**RESUMEN**

**La tungiasis es una infestación parasitaria cutánea producida por una pulga, la *Tunga penetrans*, distribuida ampliamente por los trópicos. El turismo a otros países y los movimientos migratorios cada vez más frecuentes hacen que una parasitosis como la tungiasis, no quede tan lejos de España como se podría pensar, añadiendo a esto que la infestación es casi siempre en el pie no cabe buscar más motivos por los que se hace necesario el conocimiento de esta patología ya que en algún caso puede ser valioso nuestro diagnóstico precoz y tratamiento para evitar complicaciones.**
**Es por ello que en esta comunicación se pretende dar a conocer al parásito productor de la tungiasis, así como las características clínicas y el tratamiento de la enfermedad, adentrándonos de cierto modo en lo que podríamos denominar podología tropical.**

PALABRAS CLAVE

Tungiasis, *Tunga Penetrans*, hematófaga, ainhum, curetaje.

## INTRODUCCION

La tungiasis es una infestación producida por la *Tunga* penetrans, también llamada *Sarcopsylla penetrans* y conocida vulgarmente como: "bicho del pie", "pulga de madriguera", "nigua" y "aparejo".

El lugar de origen es incierto, pero la primera descripción fue realizada sobre casos ocurridos en la tripulación de la nave Santa María tras haber desembarcado en Haití en 1492. Actualmente vive en América Central y del Sur, África Sub-Sahariana, Pakistán e India.

El hábitat principal es el suelo seco, arenoso, sombreado y templado de playas, establos y granjas. Tiene poca especificidad por el huésped, además del hombre puede afectar a aves de corral, perros, cerdos, caballos, ganado, ratas y otros animales salvajes, todos ellos de sangre caliente.

## CICLO VITAL DE LA TUNGA PENETRANS

En la anatomía del parásito se distinguen 3 partes: la cabeza, el tórax y el abdomen. En la cabeza está el aparato bucal con maxilares rígidos y largos en forma de espícula afilada que le va a servir para alimentarse de la sangre del huésped. El tórax posee 3 segmentos y el abdomen 7 bien definidos, adquiriendo una forma puntiaguda en le macho y ovalada en la hembra.

La pulga se desarrolla a partir de los huevos (Fig.1) depositados en el suelo, pasando por los estados de larva, crisálida, pupa y pulga adulto (Fig. 2 ).

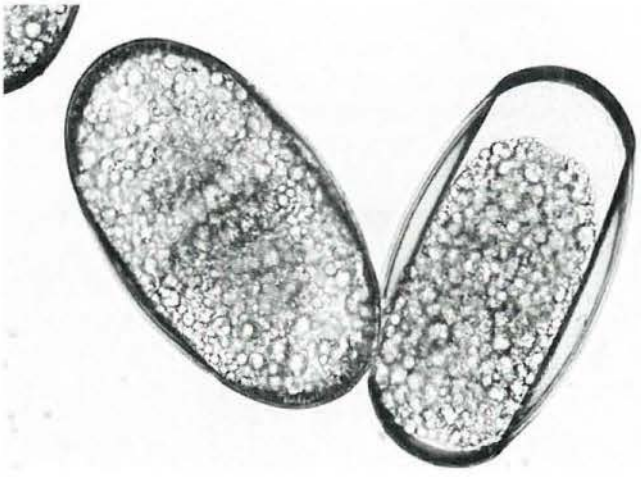

*Fig. 1 Huevos de Tunga penetrans.*

** Profesor del Departamento de Enfermeria. Escuela de Podología de Plasencia.*
*** Profesor del Departamento de Ciencias Morfológicas. Escuela de Podología Plasencia*
*E-mail: kirosony@unex.es*

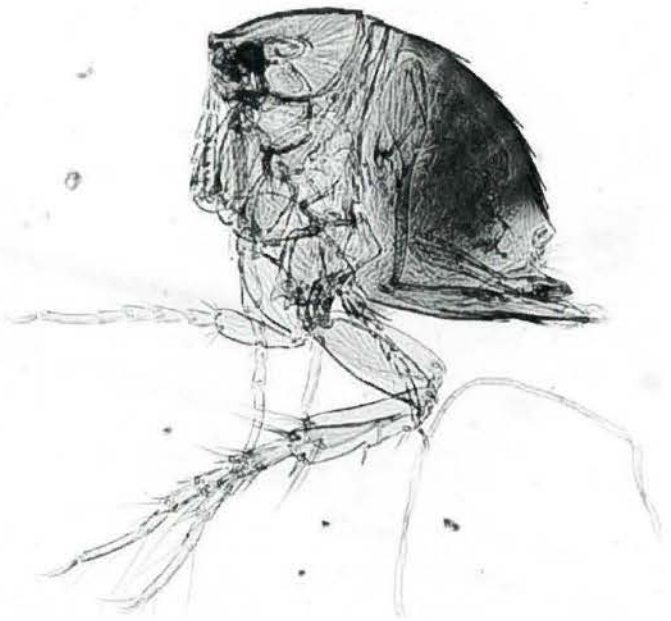

*Fig. 2 Pulga adulto.*

La copulación entre adultos supone la muerte del macho, la hembra fecundada penetra en la piel del huésped utilizando el aparato bucal para labrar un surco en la epidermis hasta que la cabeza queda en la dermis alimentándose del plexo vascular superficial. Se cree que en este proceso interviene una enzima queratolítica ya que es indoloro.

La extremidad caudal del abdomen se queda en la superficie de la piel formando una ulceración a través de la cual respira, excreta y deposita hasta los más de 150 huevos que se han ido desarrollando tras la penetración y que hacen que la pulga pase de medir 1mm a llegar a 1 cm de diámetro. Después de depositar los huevos muere completándose así un ciclo que suele durar un mes.

## MANIFESTACIONES CLINICAS

La localización característica de la Tungiasis se da en los pies, sobretodo en espacios interdigitales, punta de dedos, regiones sub y periunguelaes, dorso de pie, talón y tobillo. Otros sitios posibles son las piernas, las rodillas, los muslos y las manos.

Aunque en la mayoría de los casos la lesión es única (Fig.3), pueden darse infestaciones severas, que cursan con varios nódulos o incluso confluyen para formar placas (Fig.4).

La penetración de la pulga suele ser indolora, como he comentado anteriormente se cree que la pulga libera una enzima queratolítica que le permite penetrar sin dolor. Aunque el curso del proceso puede ser asintomático normalmente el paciente acude a la consulta días o semanas después de la penetración presentando una o varias lesiones nodulares de color negro rodeadas por un halo blanquecino hiperqueratósico, que le producen dolor y prurito, acompañándose en ocasiones de eritema y edema local con febrícula.

Deberemos hacer diagnóstico diferencial con otras parasitaciones pero en nuestro caso puede confundirnos con un Papiloma Virus, foliculitis, paroniquias y helomas. Llegaremos al pre-diagnóstico basándonos en la historia clínica del paciente, incluyendo viajes a zonas endémicas, por la morfología y localización de las lesiones, apoyándonos en la biopsia cutánea.

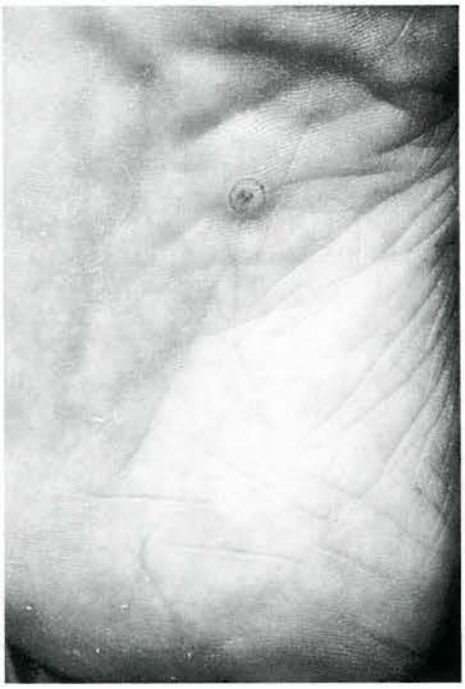

*Fig. 3 Lesion nodular de la Tungiasis.*

*Fig. 4 Lesión multiple de la Tungiasis.*

La histopatología revela hiperqueratosis y acantosis (estrato córneo y espinoso engrosados) rodeando una cavidad quística intraepidérmica. La dermis posee infiltrado mixto de linfocitos, células plasmáticas y eosinófilos que revelan un proceso inflamatorio.

La enfermedad tiene un curso autolimitado y no suele tener complicaciones ya que la vacuna antitetánica y otros métodos antisépticos las previenen.

Pero en caso de complicarse puede dar: erisipela, tétanos, celulitis, gangrena gaseosa, necrosis, sobreinfecciones staphylococicas, lingangitis, linfadenitis, septicemia y también han sido descritos casos de ainhum.

En este punto me permito hacer un inciso para dar unas pinceladas sobre el ainhum ya que aunque autores como Lelievre le dedican un fragmento en su libro es una patología poco conocida y creo que pudiera ser interesante su descripción:

El ainhun es una dactilolísis espontánea que afecta a los dedos de los pies, especialmente al 5º, caracterizado por una constricción lineal alrededor del dedo afectado y que finalmente conduce a la amputación espontánea de su parte distal (Fig.5). El tratamiento en fases iniciales será incidir sobre la banda fibrosa constrictora longitudinal y en estadios más avanzados la amputación.

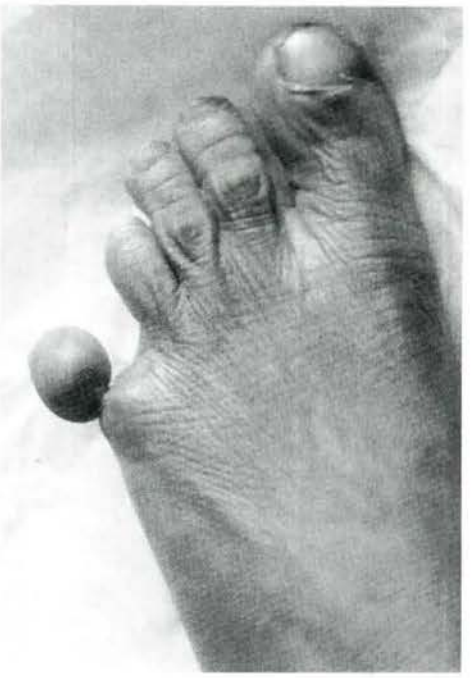

*Fig. 5 Ainhum.*

## PREVENCION Y TRATAMIENTO

La mejor prevención se realiza utilizando calzados cerrados y evitando sentarse o tumbarse en las zonas donde pueda habitar la pulga.

La fumigación con insecticidas de los suelos infestados a contribuido a disminuir la incidencia de la enfermedad.

El tratamiento podríamos diferenciarlo en 2 según la gravedad:

- En las formas simples se realiza un curetaje de la cavidad. El orificio necesita ser agrandado para curetar el nódulo. Se aplicará antibiótico local para evitar sobreinfecciones.

Se utilizan también la electrodisecación, la crioterapia, aplicación de formaldehído, cloroformo o DDT localmente aunque estos 4 últimos van encaminados a matar al parásito y posteriormente deberemos extraerlo ayudándonos de agujas o pinzas.

- En las formas más complicadas se utilizan el niridazol o tiobendazol por vía oral 25-50 mg/kg/día durante 5-10 días, estos quimioterápicos son antiparasitarios selectivos ya que la bioquímica del parásito es tan diferente a la del huésped que se puede interferir con dosis pequeñas. Se combinan con antibióticos orales.

En todos los casos llevaremos a cabo la profilaxis antitetánica para evitar complicaciones.

## CONCLUSIONES

Aunque la incidencia y los casos documentados de tungiasis en España no son muchos debemos conocerla y tenerla en cuenta en caso de pacientes que presentan lesiones negruzcas rodeadas de halos hiperqueratósicos blanquecinos sobretodo si nos refieren haber estado de viaje en algún país de la zona endémica.

## BIBLIOGRAFIA


1.- **BADEN H., ZAJAS N.** "*Dermatología en medicina general*". Panameriacana.

2.- **BASTARRIKA G., SANTAMARIA M., TUÑON T., VALCAYO A., VIVES R.** "*Tungiasis: parasitosis viajera*". Notas clínicas (Medline).

3.- **DOMONKOS A., HARRY A., ODOM RICHARD B.** "*Andrews tratado de dermatología*". Salvat. Barcelona 1995.

4.- **LELIEVRE J., LELIEVRE J.F.** "*Patología del pie*". Toray-Masson. Barcelona, 1980.

5.- **MARKEL V.J.** "*Parasitología médica*". Mc Graw-Hill-Interamericana. Barcelona,1994.

6.- **OLIVER L. M., GARCIA L. Y PEREZ A.R.** "*Derm*". Venezuela 1997. (Medline).

7.- **SCHIANCHI R., VERALDI S.** "*Diario Europeo de la dermatología*". Edición 1, Vol. 9 febrero 1999.

8.- **Zatouroff M.** "*Atlas a color de signos físicos en medicina general*". Sintez Latino. Madrid 1986.

# SESAMOIDEOPATIA: CASO CLINICO. FRACTURA POR ESTRES

*** GARCIA MOSTAZO, José**
**** GARCIA MOSTAZO, Luis**
*** ESCAMILLA MARTINEZ, Elena**
*** CALDERON GARCIA, Julián F.**
*** PALOMO LOPEZ, Patricia**
*** MARTINEZ NOVA, Alfonso**

## 1. RESUMEN

**Los huesos sesamoideos de aparición constante del pie están situados debajo de las dos depresiones óseas antero posteriores de la cara plantar de la cabeza del primer metatarsiano, a ambos Lados de la cresta ósea que divide esta cara. El sesamoideo más próximo al borde interno del pie se llama sesamoideo medial, interno o tibial; el sesamoideo más próximo al bode externo, se denomina sesamoideo lateral, externo o peroneal. Ambos Se encuentran inmersos en el tendón del músculo flexor corto del primer dedo siendo fijados por un complejo ligamentoso y capsular localizado debajo de la 1ª AMF.**

## 2. PALABRAS CLAVE.

Sesamoideo, sesamoideo constante, fractura de sesamoideos, tac

## 3. ABSTRACT.

Sesamoid bones which are permanent bones in the foot, are located under the head of first metatarsal bone, on the sole-surface of this bone we find the two a.o.d. which are divided by a crest. In each of the a.o.d. we can find a sesamiod bone.

Both are inmersed in the tendon of the flexor hallucis brevis and held in place by a combination of ligaments and capsules situated under the first metatarsophalangeal joint the sesamoid bone closest to the internal edge of the foot is called the medial, internal or tibial sesamoid bone. The sesamoid bone closest to the external edge of the foot is called the lateral, external or peroneal sesamoid bone.

## 4. KEY WORDS.

Sesamoid bone, sesamoid fractures, tac.

## 5. INTRODUCCION:

Los sesamoideos son pequeños huesos que se encuentran situados generalmente en un tendón o en lugares donde los tendones están muy angulados sobre una superficie ósea. En el esqueleto, podemos encontrar dos tipos de sesamoideos:

1. Sesamoideo localizado junto a una articulación.
2. Sesamoideo separado de otro hueso por una bolsa serosa.

En ambos tipos el sesamoideo está íntimamente relacionado con una vaina sinovial y con cartílago articular.

En este artículo nos referiremos a los situados bajo la 1ª articulación metatarsofalángica del pie. Proponemos el seguimiento completo de un paciente que debido a su actividad laboral, sufrió una fractura del sesamoideo medial.

## 6. CASO CLINICO.

Las patológicas más frecuentes que producen los sesamoideos son: sesamoiditis, fracturas y desplazamientos o luxaciones siendo el factor etiopatológico más común la presión excesiva en la superficie plantar del primer metatarsiano. Dentro de los factores que producen sobrecarga relacionada con la patología de sesamoideos están:

- Excesiva práctica deportiva.
- Uso habitual de calzado inadecuado que somete a excesivas presiones a los sesamoideos.
- Primer metatarsiano demasiado grande con relación al segundo.

** Profesor de Podología. Centro Universitario de Plasencia.*
*** Podólogo.*
*Artículo presentado en el XXXII Congreso Nacional de Podología (Madrid).*

- Síndrome de sobrecarga del primer radio.
- Pie cavo.

En nuestro caso clínico, presentamos un varón de 44 años de edad, peso 90 kilos, talla 1,75 m y veterinario de profesión que acudió a nuestra consulta por primera vez en el mes de marzo de 2001; el paciente refería que tenía gran dolor a nivel de la cabeza metatarsiana del primer dedo del pie derecho a nivel plantar así mismo también comentaba que el inicio del mismo había sido al comenzar la actividad deportiva.

Al realizar el interrogatorio del dolor vimos que ciertamente se localizaba en la región plantar medial bajo la cabeza del primer metatarsiano, coincidiendo con el sesamoideo medial; el paciente lo achacaba a la gran actividad física que había realizado dias antes acompañado todo ello de un cambio de calzado. No tenía antecedentes personales ni familiares relacionados con la patología salvo que había sido diagnosticado por otro profesional anteriormente de tendinitis del flexor propio del hallux y pies cavos, tampoco había llevado anteriormente tratamiento podológico alguno. (Fig. 1)

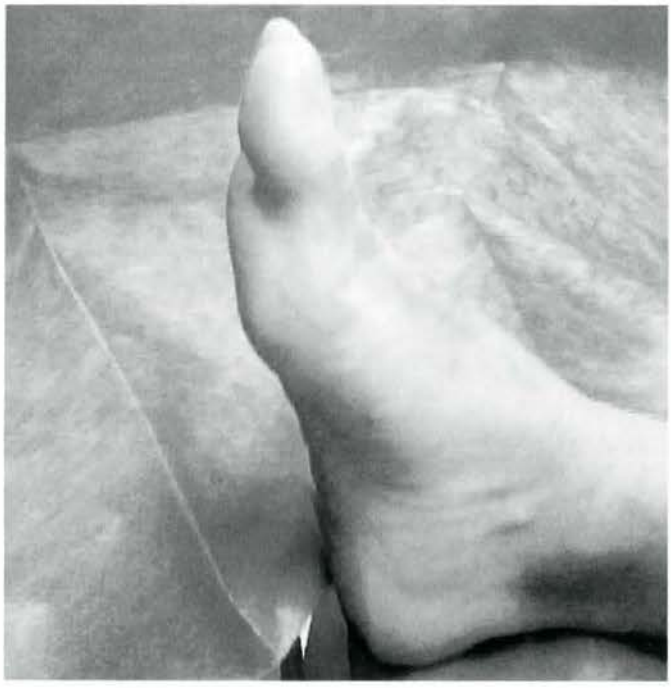

*Fig. 1*

**EXPLORACION ESTATICA.**

BIPEDESTACION

VISION ANTERIOR.

Vascularización normal.

Disposión del vello normal.

Dedos en garra 2,3,4 y 5. bilateral.

Leve hiperqueratosis a nivel de sesamoideos.

Pie griego. (Fig. 2.)

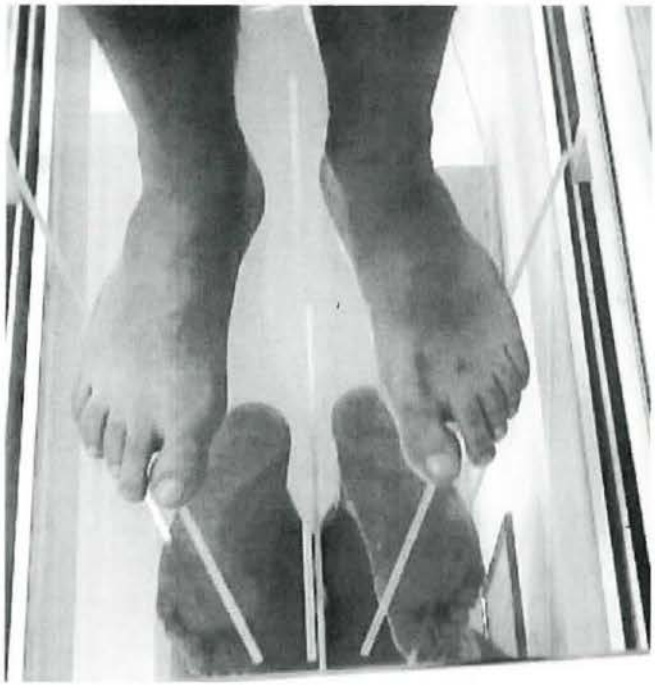

*Fig. 2*

VISION POSTERIOR

Tendón de Aquiles bien definido. (Fig. 3.)

No inflamaciones ni nódulos.

No signos de dismetrías.

Volumen muscular normal.

Posición relajada del calcaneo en apoyo(PRCA)

Pie derecho 6º

Pie izquierdo 5º. (Fig. 4.)

Posición neutra del calcaneo en apoyo(PNCA).

Pie derecho 3º.

Pie izquierdo 2º.

*Fig. 3*

Fig. 4

Fig. 5

SEDESTACION.

***BALANCE MUSCULAR.***

Tibial anterior: desarrollado y prominente.

Extensor común de dedos: leve contractura.

Extensor propio del hallux: contracturado y con el tendón marcado en reposo.

Peroneos: bien.

Flexores:bien.

Tríceps sural: bien, tendón de Aquiles bien definido.

***MOVILIDAD ARTICULAR.***

No topes óseos.

No adherencias.

No limitación.

Tobillo: flexión dorsal 20º, flexión plantar 40º. (Fig. 5)

Fig. 6

**PRUEBAS COMPLEMENTARIAS:**

Radiología: se realizaron radiografías dorso plantares, laterales y proyección de sesamoideos en carga, en las que no se apreciaba fractura, solamente podemos destacar que había sesamoideos bipartitos. (Fig. 6)

PODOSCOPIO: Las huellas plantares con predominio de apoyo lateral en las que todos los dedos se marcaban correctamente excepto el hallux de pie derecho. (Fig. 7).

TAC: debido a la imposibilidad de confirmar el diagnóstico mediante radiografías, decidimos solicicitar un tac, en el que se confirmó el diagnostico de fractura del sesamoideo interno del pie derecho, en esta prueba se realizaron cortes coronales y axiales de ambos pies así como finos en el área de la primera articulación metatarsofalángica del pie derecho. (Figs. 8 y 9.)

Fig. 7

*Fig. 8*

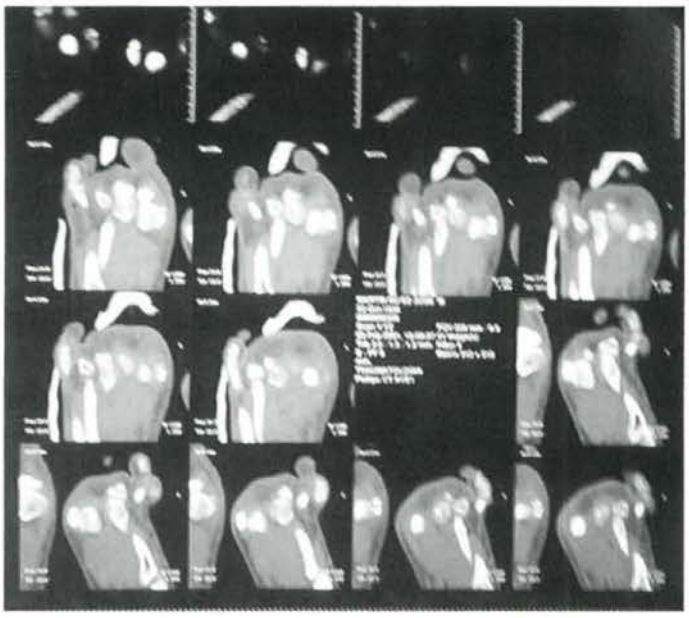

*Fig. 9*

**TRATAMIENTO.**

Optamos por hacer un tratamiento combinado, se le realizó una ortesis plantar termoconformada bajo molde de escayola con descarga de primer metatarsiano mediante barra retrosesamoidea, al mismo tiempo el paciente inició terapéutica física con ultrasonidos e infrarrojos, se aplicaron 20 sesiones.

**EVOLUCION Y PRONOSTICO.**

Actualmente el caso se ha resuelto satisfactoriamente, la lesión ha consolidado, no siente dolor y ha adaptado la ortesis plantar a todo el calzado que usa.

**7. CONCLUSION.**

En determinadas ocasiones el podólogo necesita medios de diagnóstico complementarios como puede se la tomografía axial computerizada que le facilitaran su labor, llegando a conclusiones diagnósticas más certeras.

## BIBLIOGRAFIA


1.- **ALBIOL J, CASAJUANA N, PADROS C, LLORACH A.** *Osteonecrosis atraumática de un sesamoideo*. Rev Esp Pod 1994; 5(1):34-38.

2.- **CLAVEROL J.** *Sesamoidectomía medial*. Rev Esp Pod 1992;3(6):244-246.

3.- *Degenerative and Inflammatory Diseases of bones and joints*. Lea&Febiger.1972.p.565.Jaffe H.L.

4.- **FEDERACION ESPAÑOLA DE PODOLOGOS**. *Sesiones clínicas podológicas*. 1998-1999. P.31-35.

5.- **GOLDCHER A.** *Podología*. 1ª ed. Barcelona: Masson, 1992.

6.- **IRVING y**. *Podología Médica*. 1ª ed. Barcelona: Jims; 1978.

7.- **LELIEVRE J.** *Patología del pie*. 4 ed. Barcelona: Masson, 1992.

8.- **NUÑEZ SAMPER M, LLANOS ACAZAR LF.** *Biomecánica, Medicina y Cirugía del pie*. Barcelona: Masson, 2000.

9.- **VILADOT A.** *Quince lecciones sobre patología del pie*. Barcelona: Toray, 1989.

10.- **RODRIGUEZ C.** *Sesamoiditis subhallux*. Rev Esp Pod 1997;8(1):33-36.

11.- **VILADOT A.** *Patología del antepie*. Barcelona: toray, 1975.

12.- **OWEN R, GOODFELLOW J, BULLOUGH P.** *Fundamentos científicos de ortopedia y traumatología*. Barcelona: salvat, 1984.

13.- **AYCART J, GONZALEZ M.** *Aplanamiento del sesamoideo tibial*. Rev Esp Pod 1997;8(1).48-51.

14.- **GONZALEZ SAN JUAN M, AYCART TESTA J.** *Análisis radiológico de la posición de los sesamoideos post-operación de hallux valgus*. Rev Esp Pod 2001;XII(3):159-165.

15.- **CHEVROT, A.** *Diagnóstico por imagen de las afecciones del pie*. Barcelona: masson,2000.

16.- **MONTAGNE J, CHEVROT A, GALMICHE JM.** *Atlas de radiología del pie*. Barcelona: Masson,1984.

17.- **GIL E, VILLALTA P.** *Sesamoidectomia medial*. Rev Esp Pod 1998;9(8):405-408.

18.- **MUNUERA L.** *Introducción a la traumatología y cirugía ortopédica*. Madrid: Interamericana · Mcgraw-hill, 1996.

19.- **MERCADO O.** *Atlas de cirugía del pie.vol I*. Madrid: Fed. Esp. Podol,1995.

20.- **ALEXANDER I. J.** *El pie exploración y diagnóstico*. Barcelona: jims,1990.

21.- **BAUMGARTNER R, STINUS H.** *Tratamiento ortésico-protésico del pie*. Barcelona: Masson,1997.

22.- **ROUVIERE H, DELMAS A.** *Anatomía humana descriptiva, topográfica y funcional*.10ª Ed. Barcelona: Masson, 1999.

23.- **LLANOS ALCAZAR LF, ACEBES CACHAFEIRO JC.** *Monografías médico-quirúrgicas del aparato locomotor: El pie*. Barcelona: Masson; 2000.

24.- **GONZALEZ M, AYCART J.** *Análisis radiológico de la posición de los sesamoideos post-operación de hallux valgus*. Rev Esp Pod 2001; 12(3):159-165.

# CALZADO ESPECIFICO vs. CALZADO NO ESPECIFICO EN TENIS: UN ESTUDIO BAROPODOMETRICO

* PATIÑO NUÑEZ, S.
* BARCIA SEOANE, M.
* RAPOSO VIDAL, I
* MARTINEZ BUSTELO, S.
** VIDAL RODEIRO, C.L.

**RESUMEN:**

**Grandes han sido los cambios que ha experimentado el calzado a lo largo de los siglos, si bien éstos han sido mucho más manifiestos en el ámbito deportivo. El calzado deportivo se ha beneficiado de una enorme cantidad de investigaciones que han contribuido a mejorar sus características y a aumentar su especificidad; en definitiva, que han conseguido aumentar del rendimiento del deportista y disminuir el riesgo de lesiones.**

**El objetivo de este estudio descriptivo es averiguar si existen variaciones, desde el punto de vista cuantitativo, en las presiones plantares registradas durante la ejecución de tres gestos técnicos de tenis (golpe de fondo de derecha a contrapié, golpe de fondo de revés, volea de derecha baja), con dos modelos de calzado deportivo distintos: un modelo específico para la práctica de este deporte y uno no específico. Para ello se seleccionó una muestra de 10 sujetos, todos ellos tenistas amateurs con el mismo nivel de juego y sin lesiones o dolor en el miembro inferior , que probaron los dos modelos de calzado descritos sobre una pista de tierra batida. Los tenistas efectuaron 12 repeticiones de cada gesto, es decir, un total de 6 repeticiones con cada modelo de zapatilla. La recogida y análisis de las presiones se efectuó a través de un sistema de plantillas instrumentadas Biofoot - IBV, tomando como referencia la media de los valores de máxima presión media obtenidos en las zonas de interés del pie (antepié, mediopié, retropié, borde interno y borde externo). Una vez analizados los datos registrados, se observa que, en todos los gestos estudiados, más de la mitad de los sujetos presentan mayores registros de presión al utilizar el modelo de calzado no específico; los porcentajes de sujetos que presentan estos registros varían según el pie en el que se efectúa la medición y el gesto ejecutado, pero todos ellos oscilan entre el 60 y el 90%.**

**PALABRAS CLAVE:**

Tenis, calzado deportivo, presiones plantares.

**SUMMARY:**

The shoes have undergone many changes along centuries, although these have been more remarkable in the sport field.

So much research has been developed about trainers, which has improved its quality and raised its specificity. Definitely, research have increased the output of the sportsman and decreased the risk of injuries.

The aim of this descriptive study is to find out if there are differences, from the quantitative point of view, among the sole pressure registered during the training of three tennis movement (awkwardly drive long-distance shot, backhand long-distance shot, low right volley shot ). It is compared with two different sports shoe models: whether specific or not tennis shoes. A Sample of ten people was selected, all of them amateurs tennis players with the same technical level and either without injuries or pain in the lower limb. All these players tested both mentioned sports shoes models on a tennis court. The tennis players carried out twelve repetitions from each movement, that is to say, a whole of six repetitions with each sports shoe model.

The data collection and pressure analysis were realised by an instrumental soles system named Biofoot-IBV, in reference to the average of the maximum pressure points.

** Escuela Universitaria de Fisioterapia. Universidad da Coruña. - Campus de Oza, s/n. - 15006 A Coruña.*
*** Dirección Xeral de Saúde Pública. Xunta de Galicia.*

These were obtained in the interesting parts of the foot (forefoot, midfoot, barefoot inner part and outer part)

After the data analysis, it was realised that in all the researching movements, more than a half of the players showed higher pressure points with non specific sports shoes. The percentage of players depended on the registered foot and the technical movement, but anyway was between 60 and 90%.

**KEY WORDS:**

Tennis, Sport Shoes, Sole Preassures.

**INTRODUCCION:**

El calzado deportivo ha evolucionado enormemente a lo largo de su historia, llegando a alcanzar una elevada especificidad. Muchos autores coinciden en que la utilización de un calzado deportivo adecuado contribuye a aumentar el rendimiento deportivo y a disminuir el riesgo de lesión.[1, 2, 3, 4, 5, 6]

Si analizamos la práctica del tenis, tanto a nivel amateur como a nivel profesional, observamos que abarca acciones tan variadas como correr, saltar, deslizarse... y que requiere gran agilidad en las paradas y en los arranques tanto para golpear como para alcanzar la pelota.[7] Esta agilidad condiciona la realización de rápidos cambios de dirección a partir de movimientos laterales, sometiendo a los ligamentos del tobillo a una elevada tensión en su tarea de estabilizar la posición articular.[1] Teniendo en cuenta estos aspectos podemos pensar que la estabilización del tobillo y la amortiguación de las cargas que se trasmiten al cuerpo del deportista son dos de las características que debe reunir el calzado específico de tenis. Para la realización de este estudio nos centramos en este último aspecto, la amortiguación. El objetivo de este trabajo es, pues, averiguar si existen diferencias cuantitativas en las presiones plantares desarrolladas durante la ejecución de tres gestos técnicos de tenis en tierra batida utilizando calzado específico y no específico para esta disciplina.

**MATERIAL Y METODO:**

Para la realización de este estudio descriptivo se seleccionó una muestra de 10 sujetos con un peso medio de 66.4 Kg. (48.9 Kg. - 81.8 Kg.), altura media de 1.68 m. (1.53 m. - 1.81 m.) y edad media de 24.4 años (11 años - 43 años). Dicha selección se efectuó entre un grupo de tenistas amateurs, siendo los principales criterios de inclusión la homogeneidad en el nivel de juego (para garantizar la correcta ejecución del gesto) y la ausencia de lesiones y/o dolor en el miembro inferior y pie en concreto.

La recogida y análisis de las presiones se llevó a cabo a través de un sistema de plantillas instrumentadas Biofoot - IBV; cada plantilla dispone de hasta 64 puntos de medida (según talla) distribuidos de tal forma que la densidad de los sensores aumenta en las zonas de mayor interés. La plantilla se conecta a una serie de elementos siendo la conexión final la unidad central del ordenador; el software del Biofoot - IBV permite el análisis de las presiones detectadas y el cálculo de diversos parámetros de interés: presiones máximas, medias...[8] En este estudio utilizamos una frecuencia de medida de 250 Hz., siendo la duración de la misma de 6 segundos.

Los sujetos de la muestra probaron dos modelos de calzado deportivo: un modelo específico para la práctica de tenis y un modelo no específico de este deporte. Las mediciones de presión se efectuaron durante la ejecución de tres gestos técnicos de tenis (golpe de fondo de derecha a contrapié, golpe de fondo de revés, volea de derecha baja) sobre una pista de tierra batida y en una distancia y tiempo controlados. Se realizaron un total de 12 repeticiones de cada gesto (seis con cada modelo de zapatilla); previamente se explicaban al sujeto las diferentes fases de ejecución del gesto y se realizaban dos repeticiones de prueba (no registradas). (Figuras 1, 2 y 3)

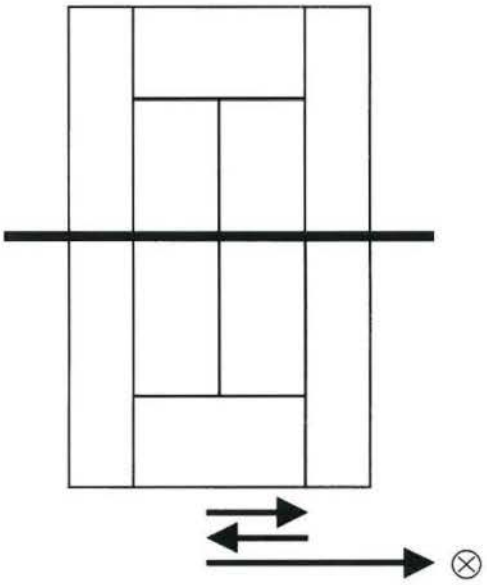

*FIG. 1: ESQUEMA GOLPE DERECHA*

*A y B. Desplazamientos de 1'5 m. cada uno. Corresponden a un primer lanzamiento de bola; el sujeto la golpea y retorna a la posición inicial.*
*C. Desplazamiento de 3 m. El tenista se desplaza para golpear la segunda bola, cuyo lanzamiento tiene lugar mientras regresa al punto de partida (B).*

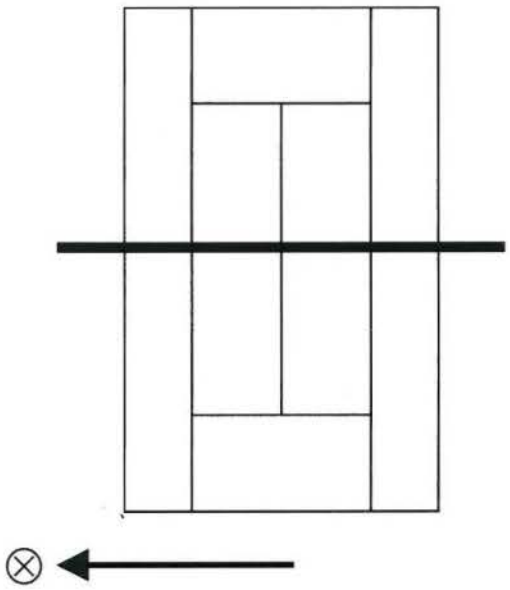

*FIG. 2: ESQUEMA GOLPE REVES*

*A. Desplazamiento de 3 m. El sujeto se desplaza desde el punto inicial hasta alcanzar la pelota.*

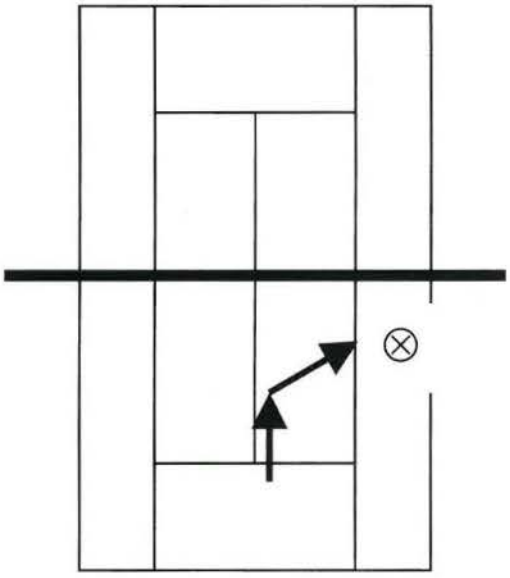

*FIG. 3: ESQUEMA GOLPE VOLEA*

*A. Desplazamiento de 2'5 m. hacia la red.*
*B. Desplazamiento de 1'5 m. hasta el punto de golpeo.*

Para su posterior análisis se consideró la media de los valores de máxima presión media obtenidos en cada una de las zonas de interés del pie (antepié, mediopié, retropié, borde interno y borde externo); se analizaron de forma independiente los valores de cada sujeto, efectuando una comparación entre los obtenidos con el calzado específico y los obtenidos con el no específico (comparación intrasujeto).

**RESULTADOS:**

En los siguientes diagramas de barras se representan los valores de presión obtenidos por cada sujeto con los dos tipos de calzado probados (eje de ordenadas) clasificados por modalidad de gesto y pie, así como el porcentaje de diferencia entre dichos valores de presión (positivo si se detectan mayores presiones con el calzado no específico y negativo en caso contrario). (Tablas 1 - 6)

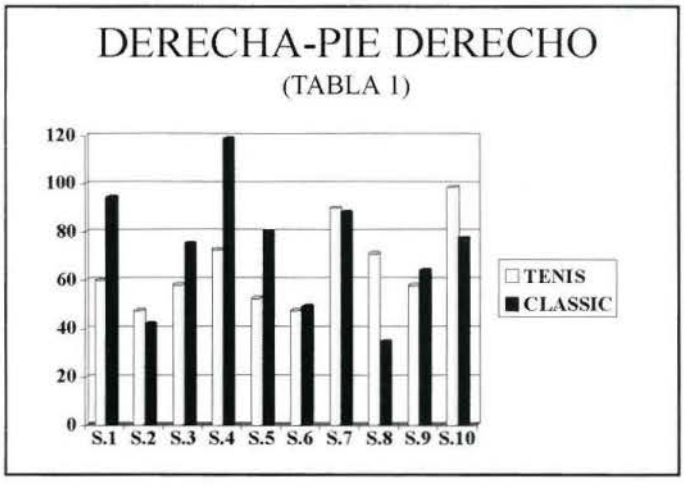


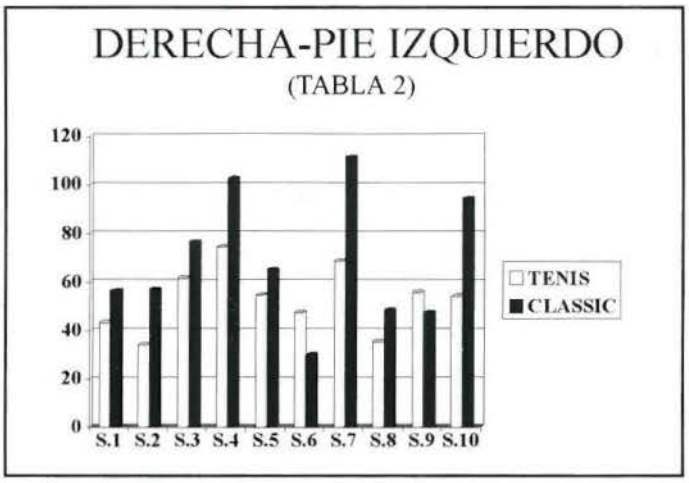


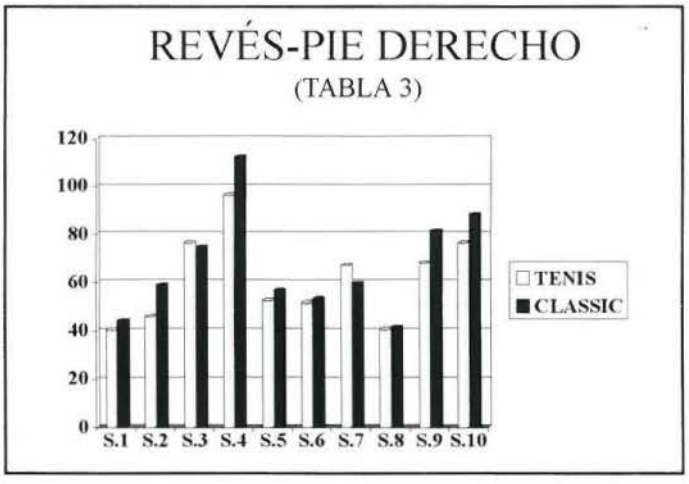


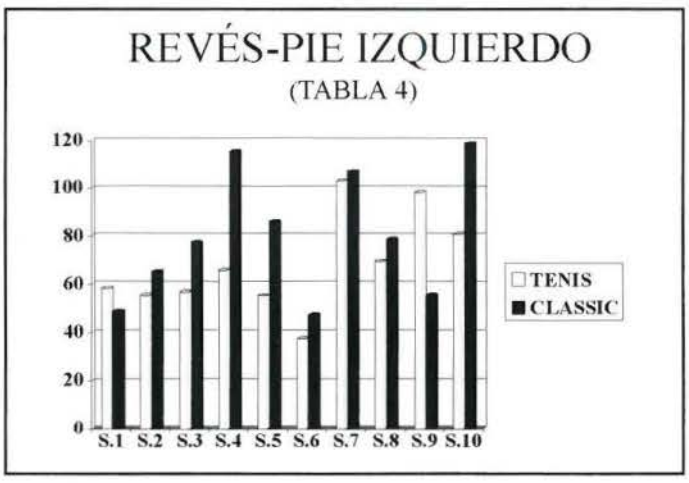


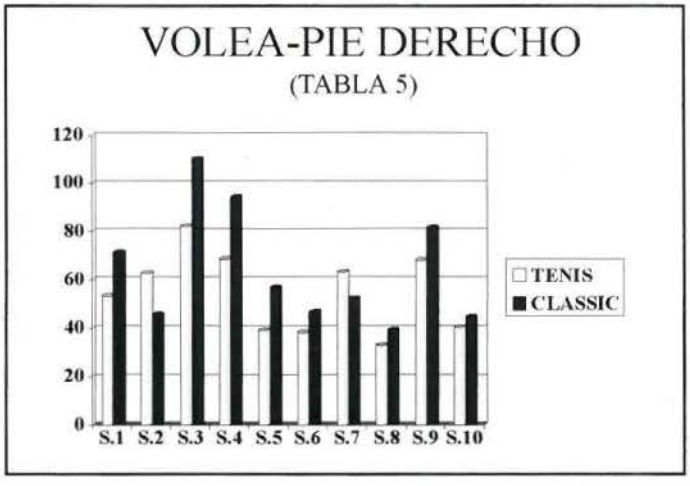

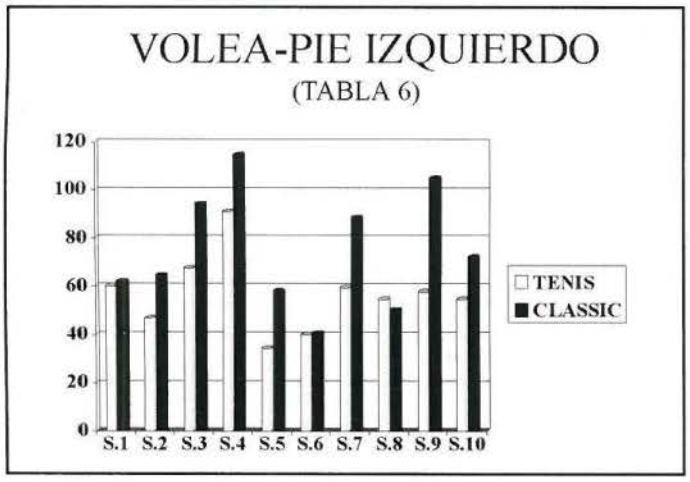


A la vista de las gráficas podemos observar que:

- El 80% de los sujetos presenta mayores registros de presión, utilizando calzado no específico, en las mediciones efectuadas en el pie derecho durante la ejecución de los golpes de revés y volea, y en las mediciones efectuadas en el pie izquierdo en los golpes de derecha y revés.
- El 60% de los sujetos presentan mayores registros de presión con el calzado no específico en las mediciones efectuadas en el pie derecho durante el golpe de derecha, y lo mismo ocurre en el 90% de los sujetos en las mediciones efectuadas en el pie izquierdo al ejecutar la volea.

**DISCUSION:**

La mayoría de los sujetos de la muestra presentan registros de presión más elevados durante la realización de los gestos técnicos con el calzado no específico. Sin embargo, tal y como se refleja en las gráficas, existe una gran variación en las presiones registradas en los distintos sujetos; pensamos que esta variación puede venir dada por tres factores fundamentales:

- La heterogeneidad en los pesos de los sujetos evaluados; dicha heterogeneidad no influye en los resultados del estudio, pues hemos efectuado una comparación intrasujeto y no intersujeto; pero pensamos que sí puede dar respuesta a la disparidad en los valores registrados.
- Dificultad a la hora de conseguir una homegeneidad en la ejecución del gesto; si bien controlábamos la distancia recorrida y el tiempo de ejecución, no hemos podido establecer un control sobre la "agresividad" del gesto desarrollado por el tenista.
- Existe una respuesta individualizada de los sujetos a los diferentes modelos de calzado deportivo(9, 10); pensamos que este hecho ha tenido una gran influencia en nuestro caso, al tratarse de una muestra pequeña.

Basándonos en estos resultados, creemos que podría ser interesante aumentar el tamaño de la muestra utilizada con el fin de contrastar los datos obtenidos y dar una significación estadística a los mismos. Por otra parte, se podría introducir un análisis cualitativo de las presiones registradas (estudio de su distribución en las diferentes zonas del pie), relacionando esta distribución con la biomecánica del gesto analizado, como complemento a este estudio. Todo ello con la finalidad de averiguar en qué medida influye la especificidad del calzado en la disminución del riesgo de lesión en el tenista.

## BIBLIOGRAFIA


1.- **INSTITUTO DE BIOMECANICA DE VALENCIA:** "*El pie calzado: guía para el asesoramiento en la selección de calzado deportivo*". Publicaciones IBV. Valencia.

2.- **MESEGUER LIZA, C; FLORES MARTIN, JA:** "*Alteración potencial de la deambulación relacionada con el uso inadecuado del calzado deportivo*". Archivos de Medicina del Deporte, XVII (77): 263, 2000.

3.- **KULUND, DN; McCUE, FC; ROCKWELL, DA; GIECK, JH:** "*Tenis injuries: prevention and treatment*". American Journal of Sports Medicine, 7 (4): 249, 1979.

4.- **MARTINEZ MARHUENDA, A; HOYOS, JV; FERRUS, E; GONZALEZ, JC; SALVADOR SOLAZ, J:** "*Biofoot - IBV. Una técnica de registro y análisis de la distribución de las presiones plantares aplicable a la mejora del rendimiento deportivo*". Archivos de Medicina del Deporte, XVI (71): 251, 1999.

5.- **GARCIA FERRER, J; HERNANDEZ GERVILLA, O:** "*Calzado para la carrera: análisis y relación con las lesiones*". Revista Española de Podología, XI (2): 308, 1999.

6.- **BRIZUELA, G; LLANA, S; FERRANDIS, R:** "*Influencia del calzado sobre el mecanismo de producción de los esguinces de tobillo en el baloncesto*". Biomecánica, 5 (1): 49, 1996.

7.- **NIRCHL, RP; SOBEL, J:** "*Prácticas clínicas sobre asistencia y prevención de las lesiones deportivas*". Pág. 528. COI. Ed. Paidotribo.

8.- **INSTITUTO DE BIOMECANICA DE VALENCIA:** "*Biofoot - IBV: manual del usuario*".

9.- **HRELRAC, A:** "*Individual effects on biomechanical variables during landing in tennis shoes with varying midsole density*". Journal of Sports Sciences, 16: 531, 1998.

# CIRUGIA PODOLOGICA. CONDROMA SUBUNGUEAL

* LOZANO FREIXAS, Joan

El presente trabajo esta basado en la presentación de un caso clínico que por el tamaño y localización de la tumoración permite observar los pasos efectuados en la intervención.

PALABRAS CLAVE

Condroma, diagnóstico diferencial, cirugía podológica.

CONDROMA SUBUNGUEAL

Se trata de una tumoración primaria benigna que aparece en la cara dorsal y distal de las falanges distales.

## ETIOLOGIA

Se cree que su aparición es secundaria a un traumatismo agudo o microtraumatismo continuado, en ambos casos, con desprendimiento circunscrito del periostio. La rotura del periostio es doble quedando una pequeña porción del periostio desprendida de su base, creando un crecimiento propio e independiente aprovechando la rica vascularización de la zona.

A nivel del pie, su localización más frecuente se encuentra en las falanges, siendo el lugar más usual el de la zona subungueal y articulaciones interfalángicas.

Ocasionalmente se puede encontrar en los metatarsianos, astrágalo o calcáneo, siendo susceptibles a malignizarse.

## CLINICA

Es una tumoración dura e inmóvil de carácter cartilaginoso que se desarrolla debajo del lecho ungueal, produciéndose una deformidad de la lámina ungueal por elevación. Hay deformación del lecho ungueal porque lo incluye dentro de la estructura anatómica del condroma.

Se observa una individualización perióstica entre condroma y hueso, visible en Rx de penetración blanda.

Por sí es indoloro excepto si se produce una presión selectiva, en cuyo caso aparece un dolor muy intenso. Ocasionalmente puede llegar a imposibilitar el uso del calzado por la presión de la pala del mismo.

## DIAGNOSTICO

Se basará fundamentalmente en el aspecto clínico descrito anteriormente y en la imagen Rx.

Se realizará Rx en proyección D-P y lateral del dedo afecto

Observamos: Una zona cortical en cuyo interior hallamos una esponjosa bien delimitada y sobre la cortical de la falange.

## DIAGNOSTICO DIFERENCIAL

Verruga subungueal, granuloma piogénico, tumor glómico, carcinoma del lecho ungueal, panadizo melánico, queratoacantoma, inclusiones epidermoides subungueales, encondroma, coágulo subungueal, y las exóstosis subungueales

## CONFORMACION ANATOMOPATOLOGICA DEL CONDROMA

- Corte superficial: tejido fibroso y conjuntivo
- Base: cartilago calcificado
- Núcleo: hueso adulito esponjoso

Tiene un aspecto exterior lobulado, al corte aparecen tabiques fibrosos y la estructura de los condromas reproduce casi siempre la del cartílago hialino.

## TRATAMIENTO

El tratamiento de elección es el quirúrgico.

* *Diplomado en Podología, nº col. 785 y socio colab. de la F.E.P.*
*CORRESPONDENCIA: Av. Hospital Militar, 56 - entlo. 3ª - 08023 Barcelona - Tel.: 93 210 465 62/ 696 65 68 84.*

## PRESENTACION CASO CLINICO

Condroma subungueal localizado en la zona dorsal de la falange distal del primer dedo pie derecho a nivel latero-interno. (Fig. 1, 2 y 3)

*Fig. 1 Aspecto clínico.*

*Fig. 2 Aspecto clínico.*

-Anamnesis: Paciente varón de 16 años de edad que presenta la lesión desde hace 3 meses y que en poco tiempo ha aumentado de tamaño e incluso sangra con facilidad y le resulta doloroso con el roce del calzado.

El paciente realiza montañismo para lo cual utiliza botas para tal efecto, y a lo que se atribuye como la causa desencadenante de la lesión al microtraumatismo ocasionado por la actividad realizada.

El paciente no presenta ningún antecedente médico de interés, no presenta alergias ni contraindicación alguna para la intervención. Está al día con la vacunación antitetánica y la exploración vascular mediante la palpación de los pulso del pie y la analítica son correctas.

*Fig. 3 Imagen Rx.*

**Material:** Jeringa, anestesia (mepivacaina 2%), agujas. Material fungible estéril, material de sutura, pinzas de disección con y sin dientes, cangrejos, mango de bisturí nº 3, hoja bisturí nº 15, osteotomos, limas y cucharillas de diferente tamaño, cizallas, tijeras, kocher y mosquito constituyen el material básico para la práctica de este tipo de intervenciones. (Fig. 4)

*Fig. 4 Instrumental*

- **Técnica Quirúrgica:** Campo Abierto.
- Anestesia troncular. (Fig. 5)

*Fig. 5*

- Hemostasia por barrido.
- Resección parcial de la uña, dejando visible el condroma. (Fig. 6)
- Disección y delimitación dei condroma empleando para ello unas pinzas de disección y un bisturí en combinación con un osteotomo. (Fig. 7)
- Extirpación del condroma por su base. (Figs. 8 y 9)
- Comprobación de la zona una vez extirpado el condroma.
- Limado de la superficie de la falange mediante lima de otorrino hasta eliminar completamente las partículas del condroma, eliminado el periostio circundante para evitar recidivas. (Fig. 10)

*Fig. 6*

*Fig. 7*

*Fig. 8*

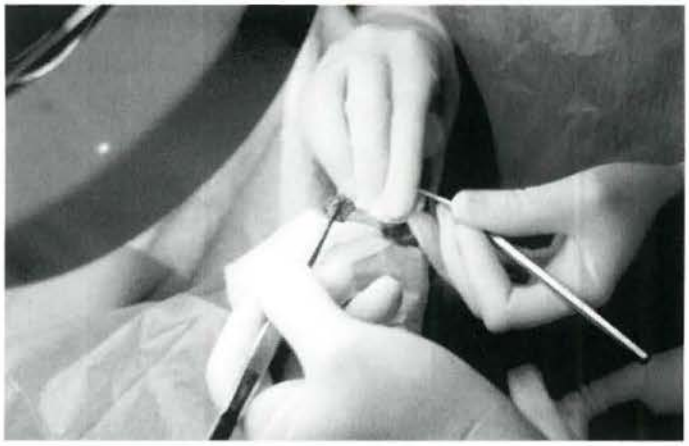

*Fig. 9*

*Fig. 10*

*Fig. 11*

- Con cucharilla de Wolkman completamos el legrado recogiendo posibles restos del legrado anterior. (Fig. 11)
- Comprobación de la zona.
- Lavado exhaustivo con suero fisiológico. (Fig. 12)
- Nueva comprobación de la zona certificando la completa eliminación del condroma. (Fig. 13)

*Fig. 12*

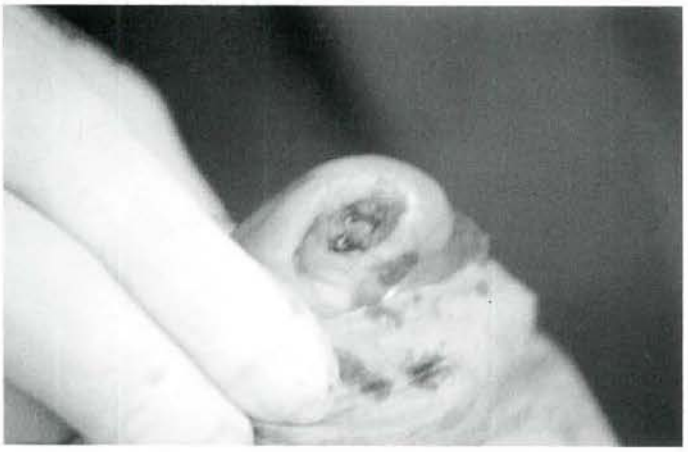

*Fig. 13*

- Se aplica pomada enzimática y se cierra con tiras de aproximación.
- Se realiza vendaje semicompresivo.
- Aspecto del condroma una vez extirpado. (Fig. 14)

Nota: Es aconsejable la comprobación Rx íntraoperatoria

## CONCLUSIONES

Además de la anamnesis y protocolo pre, per y postquirúrgico, hay que valorar un estudio biomecánico para observar si se produce algún trastorno que provoque el posible microtraumatismo desencadenante de la lesión, así como un estudio minucioso del calzado y actividad del paciente.

Hemos de ser lo más conservadores posibles y preservar al máximo la integridad de la unidad ungueal.

El conocimiento de la anatomía y estructuras que se hayan adyacentes a la lesión es de suma importancia, ya que nos indicarán la correcta extirpación de la tumoración y evitando en consecuencia posibles recidivas y teniendo siempre presente la cicatrización cutánea y ósea nos ayudará a establecer un buen pronóstico postquirúrgico.

*Fig. 14*

*Fig. 15*

En la cirugía nos podemos hacer valer por nuestro criterio clínico, pero también podemos ayudarnos con las técnicas complementarias, las cuales pueden servimos de gran ayuda en la confirmación del Dx de la tumoración asi como de su localización y grado de afectación por lo que nos llevará a decantar por una u otra técnica quirúrgica.

Recordemos que en la radiografía sólo veremos la parte radioopaca, ya que, su forma cartilaginosa y fibrosa es radiotransparente.

Ante cualquier duda o sospecha debe mandarse la tumoración a análisis anatomopatológico.

## AGRADECIMIENTOS

A Remei Moix y José Manuel Naves en su colaboración personal y profesional

## BIBLIOGRAFIA


1.- **ALVAREZ G. PEREZ, PECKER M.** *Podología deportiva*. Editorial Interamericana McGrall-Hill,1987

2.- **ANDREWS**, *Tratado de Dermatología*. Editorial Masson-Salvat Medicina, 4ª edición

3.- **ARTHUR ROOK.** *Tratado de Dermatología*. Editorial Doyma Vol.I 4ª edición

4.- **BENDEN D.W.** *Las uñas en un diagnóstico clínico*. Editorial Espax, 1985

5.- **BUTTEWORTH R, DOCKERY G. L.** *Atlas a color y texto de Cirugía del Antepie*. Editorial Ortocen, 1992

6.- **BYCURA.** *On minimal Incision Surgery.* D.P.M.

7.- **CLAUSTRE J. ET SIMON L.** *Pathologie dels orteils*. Editorial Masson, 1985

8.- **DU VIVIER.** *Atlas de dermatología clínica*. Editorial Mosby 2ª edición, 1985

9.- **DUVRIES-INMAN.** *Cirugía del pie*. Editorial Panamericana, 5ª edición 1992

10.- **FONSECA CAPDEVILA E.** *Patología ungueal*. Jarpyo Editores S.A. Madrid 1994

11.- **GERNOT R.** *Atlas of Dermatology*. Editorial Lea and Febiger, 3ª edición

12.- **IRVING YALE.** *Podología Médica*. Editorial Jims, 1978

13.- **MORTON.** *Skin Tumors of the Foot*. Editorial futura Publishing Company, 1974

14.- **ZAUN H.** *Patología Ungueal*. Editorial Doyma, 1986

# REVISTA ESPAÑOLA DE PODOLOGÍA

**ÓRGANO DEL CONSEJO GENERAL DE COLEGIOS OFICIALES DE PODÓLOGOS**


Revista creada con la finalidad de promover las relaciones entre los profesionales de la podología nacional y divulgar los trabajos científicos y todos los avances relacionados con la profesión.


***DIRECTORA***

Virginia Novel i Martí

***SUBDIRECTOR***

Manuel Meneses Garde

***REDACTOR JEFE***

José E. Buitrago Vicente

***TESORERO***

Félix Martínez Martínez

***CONSEJO DE ADMINISTRACIÓN***

Junta de Gobierno



AVISOS: La Redacción no se hace responsable de los contenidos de los artículos publicados en la Revista Española de Podología, de los cuales se responsabilizan directamente los autores que los firman.

La redacción se reserva el derecho de reimprimir los originales ya publicados, bien en la propia R.E.P. o en otras publicaciones de su incumbencia.

Queda prohibida la reproducción total o parcial de los trabajos publicados, aún citando su procedencia, sin expresa autorización de los autores y la Redacción.



Redacción: San Bernardo, 74
28015 Madrid
Tel.: 91 531 50 44
Fax: 91 523 31 49

Impresión: RAYDA, S.L. - Fuendetodos, 14 - 16
28047 Madrid
Tel. / Fax: 91 463 16 12
Depósito Legal: B-21972-1976
ISSN-0210-1238. N.º de SVR-215

# SPLENDID®
MADE IN SPAIN SPECIAL SHOES

## CALZADOS ESPECIALES PARA PIES ESPECIALES



**El calzado más cómodo durante más horas.**

**Aceptan: PLANTILLAS, DEDOS GARRA, JUANETES, PIES EXTRA-ANCHOS.**

## CALZASALUD®
Calzados especiales para pies delicados.

Calzados de Señora y Caballero

**SUPERCOMODOS**

disponibles en 3 anchos diferentes.

Calzamos todo tipo de:

- Juanetes.
- Dedos garra, montados, etc.
- Pies doloridos.
- Pies extra anchos.
- Plantillas.

**SECCIONES ESPECIALES PARA:**

- Camareros/as
- Personal Sanitario
- Diabéticos
- Personal Religioso

ATENDEMOS LAS INDICACIONES DE LOS SEÑORES PODÓLOGOS.

C/. García de Paredes, 26
28010 MADRID • Tel. **914 476 614**

C/. Pedro III "El Grande", 38
46005 VALENCIA • Tel. **963 737 793**

C/. Jussepe Martínez, 4 (semiesq. Alfonso I)
50003 ZARAGOZA • Tel. **976 290 585**

# broker's 88
Correduría de Seguros

## BENEFÍCIESE DE LAS MEJORES CONDICIONES DEL MERCADO

### SEGURO BAJA LABORAL

*Le aseguramos unos ingresos fijos cuando se encuentre de baja por enfermedad o accidente, a través de compañías de gran solvencia y prestigio.*

**INDEMNIZACIÓN** / **PRIMAS MENSUALES**

| Euros Mensuales | Franquicia 30 días | Franquicia 15 días | Franquicia 7 días | Sin Franquicia |
|---|---|---|---|---|
| 900 | 8,51 | 13,27 | 15,93 | 27,55 |
| 1800 | 17,03 | 26,54 | 31,85 | 55,10 |

*Pueden contratarse desde 180,30 € hasta 5.409,11 € mensuales.*
*Forma de pago mensual, trimestral, semestral o anual* ***SIN RECARGO***
*( recibo mínimo 30,05 € )*
** Consulte primas correspondientes a su edad.*

### SEGURO DE ACCIDENTES INVALIDECES PARCIALES

*Cualquier accidente que afecte a sus manos, a sus dedos, a su vista o a su voz pondría en peligro el ejercicio de su profesión y sus ingresos. Por ello* ***broker's 88*** *ha diseñado un seguro que le permitirá compensar dicha pérdida de ingresos.*

**PERDIDA O INVALIDEZ** (según el siguiente baremo)

| | |
|---|---|
| Dedo pulgar o índice | 360.000 € |
| Ultima falange (pulgar o índice) | 144.000 € |
| Dedo Medio | 324.000 € |
| Pérdida de Visión, habla,o audición | 360.000 € |

**FALLECIMIENTO** — *Capital contratable desde 60.101,21 € invalidez parcial, total y fallecimiento ..... **64,58 €***

### OTROS SEGUROS

| | | | |
|---|---|---|---|
| FALLECIMIENTO | TARIFAS EXCLUSIVAS | HOGAR | 25 % DESCUENTO |
| A. SANITARIA | PRIMAS ESPECIALES | CONSULTORIO | 25 % DESCUENTO |
| VIH—SIDA | 50 % DESCUENTO | AUTO | TARIFAS ESPECIALES |

**PIDA SIN COMPROMISO**
**PRESUPUESTOS DE ÉSTOS U OTROS SEGUROS**
**901 10 88 88**

www.brokers88.es - podologos@brokers88.es - www.brokers88.es - podologos@brokers88.es - www.brokers88.es - podologos@brokers88.es - www.brokers88.es

# REVISTA ESPAÑOLA DE PODOLOGÍA

3.ª EPOCA / VOL. XIII / NUM. 2 / ABRIL-MAYO-JUNIO 2002

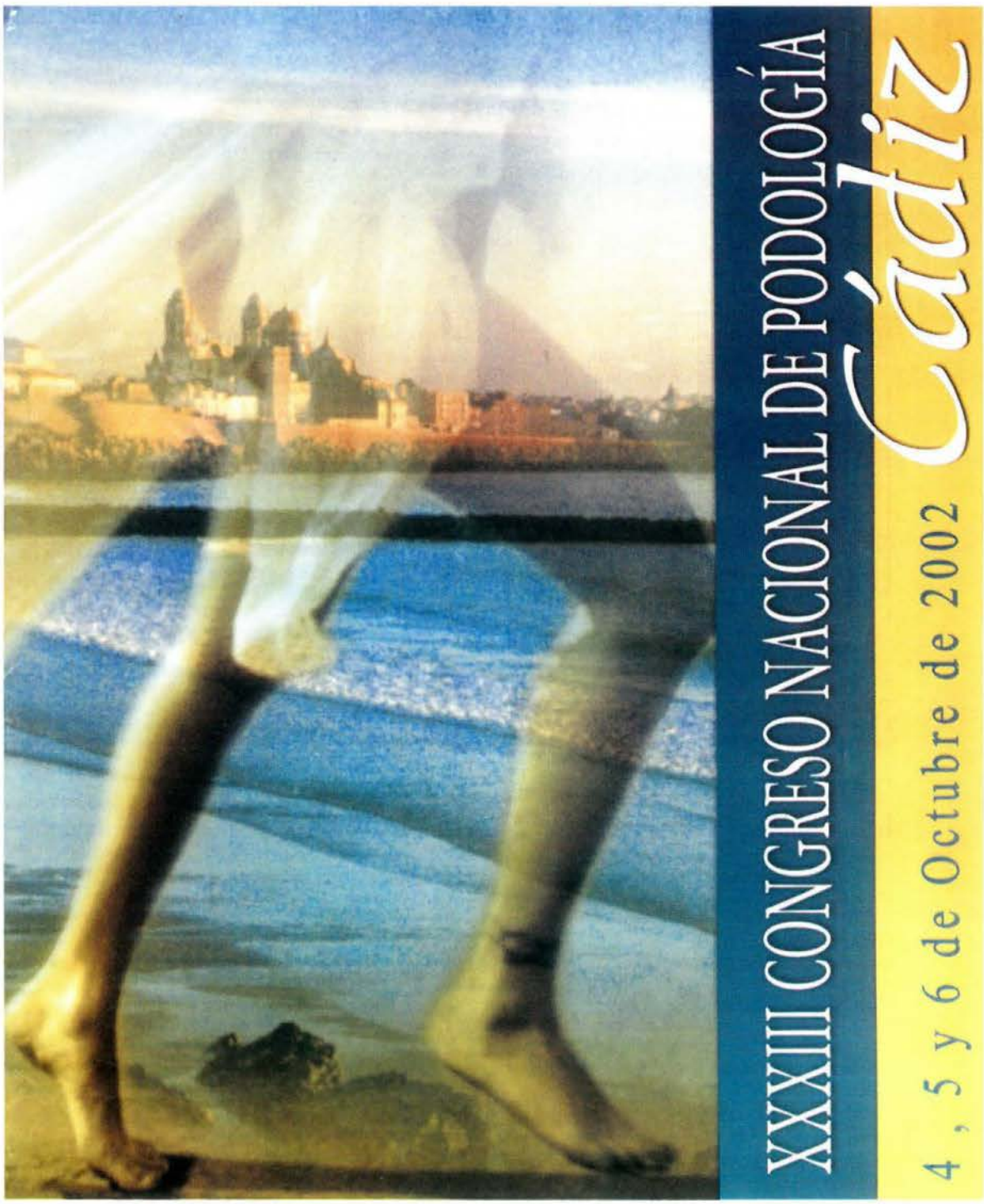


ÓRGANO DEL CONSEJO GENERAL DE COLEGIOS OFICIALES DE PODÓLOGOS

"El toque profesional"

# BLANDA BLANDA

**Centenares de Profesionales ya la usan, con éxito.**

## Blanda-Blanda

Silicona de uso podológico, de textura extra blanda.

- Ideal para Ortesis Paliativas.
- Textura muy suave y blanda.
- Reduce el dolor y la presión.
- Muy fácil de trabajar.
- Incluye aceites medicinales.
- Puede mezclarse con otras siliconas.
- Dureza Shore A: 6 a 8.
- Envase de 500 grs.

Ref.: 10.025.1

CALIDAD CERTIFICADA

ENAC Entidad Nacional de Acreditación

AIMPLAS

Herbitas es socio de Aimplas. Los ensayos de nuestra silicona BLANDA-BLANDA, han sido realizados en dicho instituto que a su vez está acreditado por ENAC (Entidad Nacional de Acreditación).

Herbitas

C/ Concha Espina 4,B. - Tnos: 96 362 79 00* Fax. 96 362 79 05 -46021 VALENCIA (Spain) - E-mail: herbitas@herbitas.com

http:// www.herbitas.com

# REVISTA ESPAÑOLA DE PODOLOGÍA

ÓRGANO DEL CONSEJO GENERAL DE COLEGIOS OFICIALES DE PODÓLOGOS


# S U M A R I O


EDITORIAL ..... 53

AFECCIONES MICOTICAS EN EL PIE. Diagnóstico diferencial ..... 54

EL PIE CAVO-VARO EN EL DEPORTE: A PROPÓSITO DE UN CASO ..... 72

EL PIE EN EL SÍNDROME PATELOFEMORAL ..... 77

DOCUMENTO DEL CONSENTIMIENTO INFORMADO ..... 81

TERAPIAS COMPLEMENTARIAS EN CIRUGÍA PODOLÓGICA ..... 83

CIRUGÍA DE LA UÑA DEL QUINTO DEDO. PROCEDIMIENTO TERMINAL DE SYME ..... 87

HALTEROFILIA, ANÁLISIS DEL GESTO PODOLÓGICO ..... 94

Afecciones micoticas en el pie.
Diagnóstico diferencial

Cirugía de la uña del quinto dedo.
Procedimiento terminal de Syme.

## P O R T A D A

**PORTADA:** CARTEL ANUNCIADOR DEL XXXIII CONGRESO NACIONAL DE PODOLOGÍA. 4, 5 Y 6 DE OCTUBRE DE 2002 (CÁDIZ)

# REVISTA ESPAÑOLA DE PODOLOGÍA

**ÓRGANO DEL CONSEJO GENERAL DE COLEGIOS OFICIALES DE PODÓLOGOS**


Revista creada con la finalidad de promover las relaciones entre los profesionales de la podología nacional y divulgar los trabajos científicos y todos los avances relacionados con la profesión.


***DIRECTORA***

Virginia Novel i Martí

***SUBDIRECTOR***

Manuel Meneses Garde

***REDACTOR JEFE***

José E. Buitrago Vicente

***TESORERO***

Félix Martínez Martínez

***CONSEJO DE ADMINISTRACIÓN***

Junta de Gobierno


AVISOS: La Redacción no se hace responsable de los contenidos de los artículos publicados en la Revista Española de Podología, de los cuales se responsabilizan directamente los autores que los firman.


La redacción se reserva el derecho de reimprimir los originales ya publicados, bien en la propia R.E.P. o en otras publicaciones de su incumbencia.

Queda prohibida la reproducción total o parcial de los trabajos publicados, aún citando su procedencia, sin expresa autorización de los autores y la Redacción.



Redacción: San Bernardo, 74
28015 Madrid
Tel.: 91 531 50 44
Fax: 91 523 31 49

Impresión: RAYDA, S.L. - Fuendetodos, 14 - 16
28047 Madrid
Tel. / Fax: 91 463 16 12
Depósito Legal: B-21972-1976
ISSN-0210-1238. N.º de SVR-215

# EDITORIAL

Distinguidos compañeros y compañeras:

En la pasada editorial esbozamos los ejes centrales donde debíamos centrar todos nuestros esfuerzos como colectivo; la política educativa, la política sanitaria y el mercado laboral.

En cuanto a la política educativa, evidentemente enmarcada por la Ley de Ordenación Universitaria (LOU), la consecución de un 2º ciclo que de acceso al Doctorado, es imprescindible tanto para potenciar la investigación en el sector, como para el control docente de la profesión. Para ello es necesario crear la conferencia de podólogos, representantes o coordinadores de la titulación, con la finalidad de unificar criterios y filosofía, en cuanto a la formación de futuros profesionales. De todos es conocido que actualmente los planes de estudio de las diferentes Universidades Españolas no siguen los mismos criterios, ni en cuanto a contenidos de materias troncales, ni de asignaturas obligatorias de Universidad, ni de créditos de libre elección, etc.

También cabe remarcar, que en muchas Universidades se han implantado las enseñanzas de podología, sin el soporte fundamental como es una Clínica Podológica donde los alumnos puedan adquirir habilidades, actitudes y aptitudes imprescindibles para cumplimentar su currículum necesario para la práctica profesional de una titulación en ciencias de la salud, debiendo aclarar, que las escuelas que no realizan una práctica Clínica Podológica, no cumplen los requisitos mínimos que enmarcan las Directrices Generales del Plan de Estudios, por lo que podemos afirmar, que se está vulnerando el principio de igualdad en el derecho a una formación integral en detrimento de la calidad asistencial.

En otro orden de cosas, falta la creación del Área de conocimiento de Podología, demandada solamente desde la Universidad de Barcelona en el año 1989, al Consejo de Universidades, y sin resolución hasta el momento, por lo tanto, es necesario que se sumen todas las Universidades a la petición.

En cuanto al segundo eje basado en la política sanitaria laboral, los podólogos debemos plantearnos cuales serán las necesidades de atención podológica que requerirá la sociedad futura y prepararnos para afrontar con garantía de calidad, los cuidados y tratamientos que demandará la sociedad, una sociedad que camina hacia el envejecimiento, en tanto a lo que comporta al aumento de esperanza de vida, como por la disminución creciente de nacimientos, ello hace pensar cada vez más en una mayor atención a la tercera edad que irá en aumento. Por otra parte no debemos de olvidar, que el coste de los servicios de salud es posible que vaya en aumento en los próximos años, puesto que el mayor consumo irá acompañado de una reducción de la vida laboral, es por ello que será necesaria la incorporación de otros sistemas imaginativos a nivel del sistema de salud, que permitan adelantarnos con previsiones razonables, ofreciendo sistemas de trabajo y de desarrollo de nuevos avances de actuación con la finalidad de adaptarnos a las necesidades sociales, incorporando a las metodologías de trabajo, todas las posibilidades y avances científicos y tecnológicos propios, que permitan afirmar el concepto y el contenido de una ciencia podológica, que permita ampliar las áreas de especialidades en función de la demanda social.

Estos son ejes vertebrados de la profesión, naturalmente, ninguna evolución es posible si antes no se producen cambios profundos de auténtica transformación profesional. La evolución que a lo largo de las últimas cuatro décadas ha tenido la profesión, ha sido muy importante y significativa, pero en este nuevo contexto es necesario más que nunca aunar esfuerzos a nivel institucional, con la finalidad de consolidar el papel que tiene la profesión en la sociedad y potenciar un avance dentro del sistema sanitario.

En próximas editoriales, hablaremos de la formación continuada como eje vertebrador de nuestra profesión y de la autonomía y liderazgo necesario e imprescindible de todas las profesiones, y por tanto, indispensable en la nuestra.

Esperamos que este verano haya sido un periodo de descanso pero de reflexión, tanto a nivel profesional, como personal, incorporándonos a nuestra vida cotidiana con fuerzas renovadas.

Un abrazo

Virginia Novel i Martí

# AFECCIONES MICOTICAS EN EL PIE
# Diagnóstico diferencial

*** PALOMO LÓPEZ, Patricia**
*** ESCAMILLA MARTÍNEZ, Elena**
*** MARTÍNEZ NOVA, Alfonso**
*** GARCÍA MOSTAZO, José**
**** BECERRO DE BENGOA, Ricardo**
***** MARTIN CRUZ, Silvia**

**RESUMEN.**

**Los HONGOS constituyen uno de los grupos de organismos con mayor poder de adaptación, lo que hace que su número sea asombroso; de éstos muy pocos carecen de clorofila viéndose obligados a vivir como saprofitos de otros organismos vivos; son los llamados patógenos para el hombre. Cuando los hongos nos parasitan y nos hacen enfermar se desarrolla la infección (MICOSIS). El objeto de este estudio es establecer el diagnóstico diferencial entre los principales tipos de micosis que pueden afectar al pie humano. En el desarrollo del mismo se alude de forma casi exclusiva a los aspectos clínico-evolutivos y eludiremos referirnos a los aspectos biomorfológicos de los hongos, a los estudios micológicos directos o mediante cultivos, así como a los aspectos terapéuticos o posibles tratamientos que no son objeto de este estudio y que además, exceden los fines del mismo. Método: Se trata de un estudio observacional de tipo descriptivo basado en la búsqueda y comparación de los diferentes tipos de micosis, y entre las micosis que nos ocupan y otras patologías que en apariencia pueden confundirnos, para ello se ha recurrido a diferentes bibliografías sobre el tema, ilustrando con fotografías cada explicación y acompañando tablas comparativas. Estructura: se basa en la clasificación de las micosis que afectan al pie en dos grandes grupos: micosis superficiales y micosis profundas; se van analizando, desarrollando y comparando los datos clínicos de cada una de ellas y que nos conducen a establecer el diagnóstico correcto.**

**PALABRAS CLAVES**

hongo, micosis, pie, diagnóstico diferencial.

**ABSTRACT**

Skin infections in the foot-micosis. Differential diagnosis.

FUNGI make up one of the organic groups with the greatest power of adaptation, which in turn, makes their number quite amazing; very few of them within this group lack chlorophyl which obliges them to live as "Saprofitos" from other living organisms. They are the so-called pathogen for man. When fungi become parasites and make us ill, an infection known as "Micosis" develops.

The object of this study is to establish the differential diagnosis between themost common types of Micosis which can affect the human foot. The development of this study deals almost exclusively with clinical-evolutionary aspects and will make reference to the biomorphological features of fungi, direct or cultured micological studies such as therapeutic aspect or possible treatments which are not the object of this work and besides go beyond the stated boundaries of the same.

Method: It deals with an observational study of a descriptive kind based on the finding and comparing of different types of micosis, of those which inhabit us and of other patholgies which appear to confuse us. In order to achieve this, a wide range of bibliographies on this theme has been used, providing photographic illustrations with each explanation and accompanying comparison charts.

Structure: It is based on classifying the the different typesof micosis which affect the foot into two major groups: superficial micosis and internal micosis, the clinical data of each one of these is analysed, developed and compared leading to the establishment of the correct diagnosis.

**KEYS WORDS**

fungi, micosis, foot, differential diagnosis.

** Podólogo. Profesor Centro Universitario de Plasencia.*
*** Podólogo. Profesor Titular UCM.*
**** Alumno 3er Curso Podología.*
***** Microbiólogo Hospital Virgen del Puerto. Plasencia.*

## INTRODUCCIÓN

Los hongos conforman uno de los grupos de organismos con mayor poder de adaptación entre todos los que pueblan la superficie terrestre. La rapidez de su crecimiento, su capacidad de multiplicación y dispersión son proverbiales.

El rol básico de estos organismos en el contexto biológico global es el de reciclar los desechos orgánicos de los restantes seres vivos, la adaptabilidad, que antes comentaba, ha determinado la aparición de grupos de hongos especializados en aprovechar prácticamente cualquier tipo de substrato, orgánico o no.

Muchos de estos ahorrativos seres sólo parecen necesitar una pizca de substancia orgánica y un poco de humedad para asegurar su crecimiento. Soportan amplios cambios de temperatura; aunque a la mayoría les gusta desarrollarse dentro de límites razonables, entre 20 y 37ºC. Y tampoco son exigentes con la acidez: muchos de ellos pueden crecer en medios cuyo pH oscile entre 2 y 10, característica que permite a los micólogos preparar medios selectivos que inhiben a las bacterias, mucho más limitadas a este respecto. Crecen, en fin, casi por igual en la oscuridad que a pleno sol.

Como consecuencia a todo ello, es lógico que su número sea asombroso. Los micólogos estiman en más de 100.000 el número de especies distintas de hongos, y nuestras relaciones con estos microorganismos oscilan de lo beneficioso a lo desastroso. Así por ejemplo, el hombre ha utilizado a los hongos para alimentarse, bien directamente, bien a través de transformaciones químicas que algunos de ellos inducen en ciertas materias (fermentación, obtención de alcohol y ácido cítrico... etc.). Pero, también los hongos han parasitado cultivos, bosques y alimentos almacenados, han causado y causan graves perjuicios a la Humanidad. En Medicina, el lado bueno vendría representado por la obtención de antibióticos que han salvado millones de vidas humanas; el lado malo, cuando contrariamente a lo que comentaba antes, son los hongos los que se alimentan de nosotros, nos parasitan y nos hacen enfermar; a estas enfermedades las llamamos **MICOSIS** y la **Micología** a la ciencia que los hombres han elaborado para estudiarlos. Casi resulta asombroso constatar como entre tan enorme variedad de especies haya tan pocas capaces de enfermarnos. Apenas dos centenares forman la lista de los llamados patógenos y la explicación a este hecho viene dada por un rasgo biológico fundamental: al carecer de clorofila los hongos son incapaces de utilizar el $CO_2$ como fuente de carbono y requieren para ello asimilar compuestos orgánicos preformados, a partir de los cuáles puedan sintetizar sus propias proteínas. Ello les obliga a vivir como saprofitos o como parásitos de otros organismos vivos.

### Clasificación de las micosis que afectan al pie.

En líneas generales, podemos decir que la Micología se reduce al estudio de **cuatro grupos de hongos** según los tejidos infectados:

- **Micosis superficiales**, en las que el hongo se localiza en los cabellos y las capas superficiales de la epidermis.
- **Micosis cutáneas**, en las que la infección se extiende por tejidos queratinizados (epidermis, pelo y uñas).
- **Micosis subcutáneas**, que afectan a la dermis, al tejido celular subcutáneo, las fascias, los huesos y pueden extenderse, además, a los linfáticos regionales.
- **Micosis profundas o sistémicas**, en las que el hongo invade órganos internos a partir de los cuáles puede diseminarse ampliamente.

Existe un grupo constituido por un número creciente de especies, capaces sólo de afectar a pacientes debilitados: son los hongos oportunistas.

Para facilitar su estudio se van a clasificar en dos grandes grupos: **micosis superficiales y micosis profundas** (CUADRO I), englobando dentro de las superficiales las que interesan epidermis y tejidos queratinizados, y dentro de las profundas las que clasificabamos anteriormente como subcutáneas y sistémicas.

| | | |
|---|---|---|
| **MICOSIS SUPERFICIALES EN EL PIE** | **por *Candidas* (CANDIDIASIS SUPERFICIALES)** | Dermatomicosis candidiásica |
| | | Onicomicosis candidiásica |
| | **por *Dermatofitos* (TIÑAS)** | Dermatomicosis por dermatofitos o dermatofitosis: *tinea pedis* |
| | | Onicomicosis por dermatofitos: *tinea unguium* |
| | ***Por hongos filamentosos no dermatofitos (Mohos)*** | Dermatomicosis por mohos |
| | | Onicomicosis por mohos |
| **MICOSIS PROFUNDAS EN EL PIE** | **Cromoblastomicosis** | |
| | **Esporotricosis** | |
| | **Micetoma** | |

*Cuadro I*

### Micosis superficiales que afectan al pie.

Son infecciones producidas por hongos que afectan a piel, mucosas, pelo y uñas. Alteran el estado general del paciente, aunque pueden suponer un problema estético importante.

Pueden estar producidas por tres tipos de hongos patógenos diferentes: candidas, dermatofitos y hongos no dermatofitos u hongos miceliares (mohos). En el CUADRO II aparecen los géneros más frecuentes que producen micosis en el pie y que son los que a continuación se van a describir.

| GÉNERO | ESPECIE | LOCALIZACIÓN |
|---|---|---|
| **LEVADURAS** | CANDIDA | Piel, uñas y mucosas |
| **DERMATOFITOS** | MICROSPORUM | Piel y cabellos |
| | TRICOPHYTON | Piel, cabellos y uñas |
| | EPIDERMOPHYTON | Piel lampiña |

*Cuadro II*

En las siguientes páginas se describen las micosis producidas únicamente por hongos **dermatofitos y levaduriformes** (CUADRO II), ya que las producidas por mohos son menos frecuentes en nuestro medio.

**Candidiasis superficiales en el pie.**

Las infecciones producidas por hongos levaduriformes pertenecientes al género Candida se denominan **"candidosis" o "candidiasis"**. Las levaduras de este género son saprofitas habituales de las mucosas. De las 150-200 especies que pueden identificarse, sólo un reconocido grupo tiene poder patógeno: *C. guillermendii, C. krusei, C. parasilopsis, C. pseudotropicalis, C. stelltoida, C. hopicalis y C. albicans* (que es la especie implicada con mayor frecuencia). Como saprofita puede encontrase en diversas localizaciones cutáneo mucosas de personas sanas (tubo digestivo, vagina...), pero en piel su presencia es patológica (excepto en la región perianal que forma parte de su flora normal). Las especies aisladas en las diferentes localizaciones, con expresión patógeno, oscilan entre 89-63% para *C. albicans* y cifras porcentuales pequeñas (1-15%) para el resto de las especies.

El desarrollo de infección debida a especies de *Candida* depende de una compleja interacción entre la patogenicidad intrínseca del microorganismo y los mecanismos de defensa del huésped. En los mecanismos superficiales de defensa del huésped frente a la invasión por *Candida* colaboran tres fenómenos:

- integridad de la capa córnea (se atribuye a los queratocitos una importante actividad anticandida)
- existencia del manto hidrolipídico (por la acción antifúngica de los lípidos de la piel; las circunstancias que destruyen el citado manto favorecen la infección)
- presencia de la flora cutánea (la flora microbiana compite con las candidas, tanto por sustancias nutritivas como por espacio físico, incluso produciendo sustancia tóxicas para aquellas)

Se han asociado varios factores predisponentes (CUADRO III) a un incremento de la incidencia y colonización de estas levaduras. La humedad y la maceración son las que principalmente predisponen a la infección por *C. albicans* en los pies.

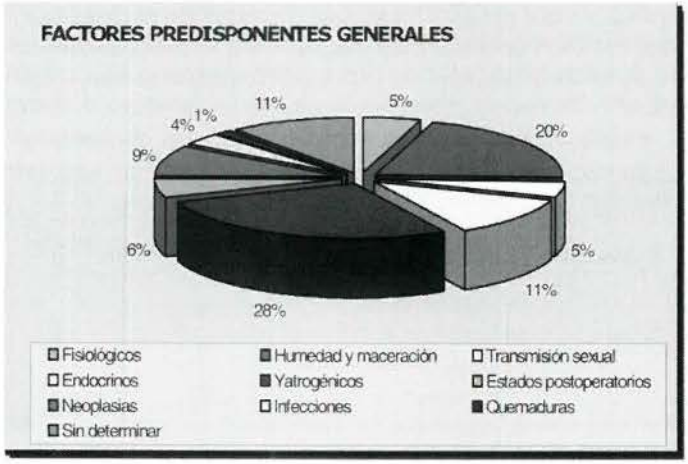


*Cuadro III*

La inmunidad inmediata por células es la responsable de controlar las infecciones localizadas; la mayoría de las infecciones superficiales por Candida, incluso crónicas o resistentes, permanecen localizadas pero pueden constituir potenciales puertas de entrada para infecciones diseminadas en los pacientes graves o inmunodeprimidos. Como ya se ha señalado anteriormente, el estudio se ocupa únicamente de las *candidiasis* que afecten al pie y las que tienen repercusión cutánea; así tenemos:

- Cutánea: ***Intértigo candidiásico de pequeños pliegues***
- Anejos cutáneos: ***Onicomicosis candidiásica***

**I. Intértigo candidiásico de pequeños pliegues:**

La *Candida albicans* necesita humedad y maceración y las únicas zonas del tegumento que lo pueden ofrecer son los pliegues cutáneos. El intértigo candidiásico de pequeños pliegues tiene localización interdigital en manos y pies. **En pies, constituye el más frecuente de los intértigos candidiásicos.**

Comienza por los espacios interdigitales de ambos pies, extendiéndose a los espacios sudigitales (Fig. 1). El fondo del pliegue presenta la piel macerada, blanquecina, limitada en su parte superior y lateral por un collar epidérmico desprendido y una grieta en el fondo (Fig. 2).

*Fig. 1. Intertigo candidiásico pequeños pliegues. Espacios subdigitales.*

*Fig. 2. Candidiásis interdigital.*

Aborda el dorso del pie con caracteres erimato-escamosos (Fig. 3). Hay sensación de escozor, dolor y mal olor manifiesto.

Predisponen la hiperhidrosis, los deportes y el calzado oclusivo.

*Fig. 3. Intertigo candidiásico pequeños pliegues. Dorso del pie.*

**TABLA I.**

**DIAGNÓSTICO DIFERENCIAL DE INTERTIGO CANDIDIASICO CON:**

- Psoriasis (Fig. 29 y 30)
- Tinea pedis (Fig. 5-16)
- Dermatitis seborreica

**II. Onicomicosis candidiásica:**

Las levaduras son los agentes causales más frecuentes en las micosis ungueales con una incidencia del 5'4 % al 6'3 %. ***C. albicans*** se aísla en el 70 % de los casos de onicomicosis atribuidas a levaduras. Hay algunos autores que reservan el término onicomicosis para indicar un origen no dermatofítico o leveduriforme, y el de "tiña ungueal" para la causa dermatofítica; mientras que otros definen como onicomicosis a la parasitación ungueal por todo tipo de hongos: dermatofitos, levaduras y mohos. Para evitar confusiones se debe emplear el término tinea unguium en caso de afectación del aparato ungueal por dermatofitos, o bien añadir el agente causal a la palabra onicomicosis.

Además existe controversia en cuanto a si la *Candida* se trata de un patógeno primario o principal; así algunos autores piensan que es un patógeno primario en individuos sanos, mientras otros piensan que es el principal. En inmunodeprimidos o en pacientes con candidiasis mucocutáneas sí es el patógeno fundamental o principal.

**La onicomicosis por Candida produce tres tipos de patrones:**

1. ***Candidiasis mucocutáneas:*** Invade directamente placa ungueal y posteriormente se engruesan los pliegues ungueales proximales y laterales hasta que la uña adquiere aspecto distrófico; el borde se edematiza, enrojece, y a veces se hace escamoso.
2. ***Paroniquia candidósica:*** las levaduras, en especial la *C. albicans* y *C. parapsilosis*, son casi exclusivamente los únicos agentes patógenos, de tal manera que en la práctica, se puede descartar una onicomicosis por dermatofitos si se aprecia paroniquia asociada; puede haberla, pero ésta suele ser de etiología bacteriana. Si bien la levadura constituye el microorganismo etiológico fundamental, no hay que descartar la presencia de copatógenos bacterianos, sobre todo cuando la inflamación y la supuración son muy intensas.

   Clínicamente el pliegue periungueal aparece rojo, inflamado, despegado de la lámina ungueal, y en la fase aguda mana una gota de pus blanco y espeso. Existe dolor espontáneo y a la presión. Las fases agudas ocasionan la aparición de surcos transversales en la lámina ungueal.

   La uña no suele engrosarse como en la *Tinea unguium*, aunque en casos de larga duración *(paroniquia crónica)*, todas las capas de la lámina ungueal aparecen invadidas, la uña se vuelve opaca, de color pardusco, estriada, un poco engrosada, no friable, pudiendo llegar a destruirse casi por completo.

   La paroniquia candidósica es frecuente en personas que trabajan en ambientes húmedos y de forma prolongada tienen los pies en condiciones oclusivas provocando maceración. Es también un proceso bastante frecuente en los niños pequeños que tienen el hábito de chuparse los dedos gordos de los pies, existiendo normalmente un muguet (candidiasis de la mucosa bucal) asociado. La piel del dedo gordo se acaba macerando, lo que facilita que las candidas invadan los tejidos blandos periungueales.

   La **perionixis candidiásica** es una forma de paroniquia (inflamación de la región periungueal) que se caracteriza por eritema, edema y dolor. La *perionixis* debida a Candida tiene un curso crónico y se inicia a nivel del pliegue periungueal que se muestra hinchado, edematoso, enrojecido y muy doloroso. En el pliegue periungueal aparece un exudado que contiene bacterias y levaduras. La invasión ungueal suele comenzar por el borde lateral, la uña se engruesa, aparecen estrías longitudinales y una coloración amarillenta o verdosa, perdiendo el brillo y, en ocasiones, hay erosión y distrofia de las uñas. Una característica diferencial importante con las onicomicosis debidas a dermatofitos y hongos micelares es que la *perionixis candidiásica* es dolorosa.

   * La opinión más extendida es que la onicomicosis debida a *C. albicans* por lo general es secundaria a paroniquia crónica, con lo que el pliegue y el lecho ungueal estarían alterados albergando una enorme cantidad de levaduras que invadirían la uña alterada.
3. ***Onicólisis candidósica:*** ha sido descrita con el nombre de *onixis tricofitoide* y se caracteriza por el despegamiento de la lámina ungueal, que se inicia en los ángulos laterales y puede llegar a afectar a casi la totalidad de la misma, sin que existan alte-

raciones de su espesor ni estrías. Es poco frecuente aislar a *C. albicans*, encontrándose, en cambio, con mayor incidencia, otras especies, como *C. parapsilosis*.

Clínicamente es difícil de diferenciar de las onicólisis no micóticas, y también es posible, cuando se aísla una *Candida*, que ésta se haya instalado sobre una onicólisis de otra etiología.

La progresión de una onicomicosis, también la candidiásica, en cualquiera de sus formas, es conocida como "***Onicomicosis distrófica total***" (Fig. 4), recibiendo el nombre de *Onicodistrofia total* (OT); constituye el estadio final de las onicomicosis y en ella la uña está destruida. La lámina ungueal muestra una hiperqueratosis masiva y se rompe con facilidad; en otras ocasiones desaparece casi por completo, quedando un lecho ungueal más o menos alterado que retiene fragmentos de la lámina ungueal.

*Fig. 4. Onicomicosis distrófica total.*

El **diagnóstico diferencial** (TABLA II) con las perionixis bacterianas se apoya en la agudeza de éstas y la mayor intensidad del color. La psoriasis ungueal es excepcional, altera la superficie laminar y produce un exceso de masa subungueal. Con la tiña ungueal o tinea unguium, es difícil; ayuda la ausencia de perionixis y el cultivo es determinante. En el caso de las paroniquias debe hacerse el diagnóstico diferencial con otras paroniquias de origen bacteriano o psoriásico.

**TABLA II.**

**DIAGNÓSTICO DIFERENCIAL DE ONICOMICOSIS CANDIDIASICA CON:**

- Onicólisis de origen traumático o psoriásico (Fig. 26-27)
- Psoriasis ungueal (Fig. 28)
- Tinea unguium (Fig. 16-22)
- Paroniquias de origen bacteriano o psoriásico (Fig. 31)
- Onicopatías medicamentosas (Fig. 37)

**Dermatofitosis en el pie.**

Los dermatofitos integran un grupo de hongos potencialmente patógenos para el hombre, ya que poseen gran capacidad de adaptación a las condiciones ambientales más diversas y tienen especial afinidad para parasitar los tejidos queratinizados (estrato córneo de la epidermis, pelo y uñas) por lo que reciben el nombre de *hongos queratinofílicos* y las infecciones que producen se denominan ***Dermatofitosis*** también conocidas con el nombre de **"tiñas"**. Producen, por tanto, infecciones superficiales; sólo en pacientes inmunodeprimidos penetran más profundamente en la epidermis y en tejidos profundos.

Los tres principales géneros capaces de producir infecciones en el hombre son: *Microsporum, Trichophyton y Epidermophyton*, que incluyen más de cuarenta especies diferentes. Los hongos del género *Microsporum* viven en parásito sobre la piel lampiña y los cabellos; los del género *Trichophyton* viven en parásito sobre la piel lampiña, pelo y uñas, y los del género *Epidermophyton* (sólo constituido por *E. floccosum*) pueden parasitar la piel y, a veces, las uñas, pero nunca el pelo (CUADRO II).

La respuesta del huésped es un factor determinante de la infección. Los estados de inmunodepresión, principalmente con alteración de la inmunidad celular predisponen a estas infecciones. La alteración del estrato córneo es otro factor que favorece de forma importante la infección. De esta forma las áreas sometidas a oclusión y, por tanto, a mayor temperatura e hidratación sufren un defecto en la función de barrera del estrato córneo que facilita la infección. Estas condiciones se presentan especialmente en el pie.

Las dermatofitosis superficiales que afectan al pie son: **la tiña de los pies o tinea pedis y la tiña de las uñas o tinea unguium.**

**I. Tinea pedis:**

Se conoce con nombres tan expresivos como "***erosio interdigitalis***", "***epidermofitosis interdigito-plantar***" y "***pie de atleta***". Muy contagiosa y sin duda la dermatofitosis más frecuente y cosmopolita en nuestros días, afecta los pliegues inter/subdigitales, planta y, a veces, dorso de los pies evolucionando de forma crónica con brotes irregulares y picor. A menudo causa lesiones a distancia, requiere tratamiento prolongado y normas profilácticas meticulosas para evitar recidivas y / o reinfecciones.

Los agentes causales más comunes son, por este orden:

- **Trichophyton rumbrum,** que se aísla en el 50-60 % de los casos. Es el culpable de la mayoría de las infecciones crónicas y recidivantes. No tiene preferencia de sexo.
- **Trichophyton mentagrophytes variedad interdigitale.** Afecta especialmente a los hombres.
- **Epidermophyton floccosum;** es el agente causal en el 20 % de los casos.

La infección se establece casi siempre de forma indirecta a partir de lugares contaminados, sobre todo el suelo de duchas y piscinas públicas, toallas, moqueta de hoteles, etc., o mediante el empleo por varios miembros de la familia de los mismos calcetines o zapatos. Circunstancias todas que explican la facilidad con que suceden reinfecciones después de tratamientos bien realizados, y la mayor

incidencia en personas jóvenes y durante la edad media de la vida. Asimismo, favorece y cronifica la infección el uso de calcetines de fibras no absorbentes y de calzado poco o nada permeable (soldados, agricultores, mineros,...) que aumentan la sudoración, humedad y maceración del tegumento.

Se distinguen tres variedades principales según su forma clínica con aspecto muy diferente, pero pueden coexistir, sucederse y sobreinfectarse por cocos piógenos y microorganismos gram negativos. Estas formas clínicas vienen determinadas por la extensión de la lesión, la localización y la intensidad de la respuesta del huésped; así se clasifican en:

- **Forma intertriginosa**
- **Forma dishidrosiforme**
- **Forma queratósica**

En general, se trata de una dermatofitosis de gran cronicidad, a menudo desesperante, con período casi asintomáticos que alternan con otros más intensos y exacerbaciones durante los meses de primavera-verano que en ocasiones, pueden ser tan intensas que llegan a hacer muy difícil la vida normal e impiden temporalmente la deambulación y el desempeño de otras actividades.

El **diagnóstico de tinea pedis** no suele plantear dificultades, aunque conviene recordar que muchas dermatosis (intértigos microbianos y candidiásicos, queratodermias adquiridas, eccemas de contacto y dermatitis irritativas, dishidrosis de otra etiología, psoriasis pustuloso palmoplantar...) pueden parecerse y es necesario agotar la exploración clínica y / o los exámenes micológicos para no confundirnos.

**Tinea pedis intertriginosa:** afecta las comisuras interdigitales (sobre todo la IV) y pliegues de flexión donde desde el principio la maceración determina un aspecto blancuzco de la epidermis y mal olor (fig. 5-7).

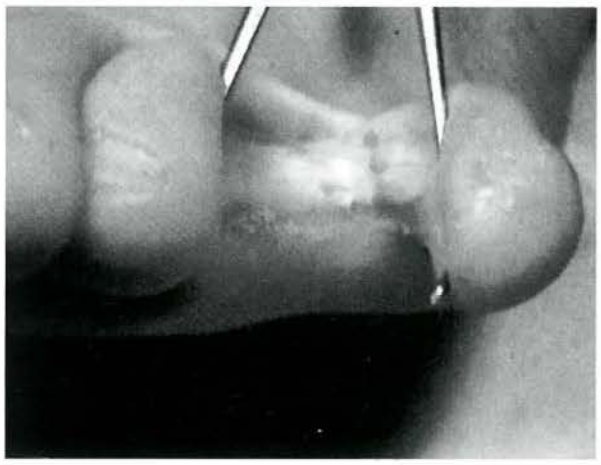

*Fig. 5. Tinea pedis. Forma intertriginosa precoz y aguda limitada al IV espacio interdigital.*

Pronto aparecen fisuras muy dolorosas en el fondo mientras que a los lados se desarrollan áreas secretantes, con descamación y vesículas en la periferia que por progresión excéntrica forman placas eczematiformes más o menos pruriginosas o fisuradas y muy dolorosas que pueden extenderse a los pulpejos, zona anterior de la planta y dorso del pie (fig. 8 y 9).

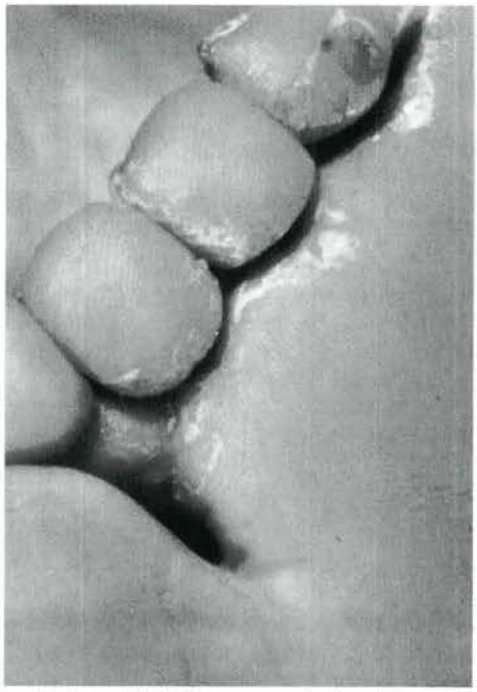

*Fig. 6. Tinea pedis. Forma intertriginosa con predominio descamativo en los pliegues ventrales de varios dedos.*

*Fig. 7. Pie de atleta. Tipo interdigital.*

*Fig. 8. Tinea pedis. Variedad seca con gran hiperqueratosis "en sandalia"*

*Fig. 9. Tinea pedis. Forma intertriginosa con intensa maceración en todas las comisuras interdigitales, pliegues de flexión y zonas adyacentes de los pulpejos.*

**Tinea pedis dishidrosiforme:** suele afectar bóveda plantar, superficies laterales y pulpejos de los dedos donde se caracteriza por placas rojas, redondeadas, pruriginosas o "quemantes", llenas de vesículas o vesicoampollas tensas, de 1 a 5 mm (Fig. 11-13), engastadas en la epidermis, cuyo contenido al principio seroso puede volverse purulento por sobreinfección. Si se desecan originan escamocostras adherentes que tardan en desprenderse, pero cuando se rompen a causa del roce o del rascado causan superficies erosivas secretantes, con descamación irregular que en los bordes forma un "collarete" (Fig.10). Es norma el picor intenso o la sensación de quemazón.

*Fig.10. Tinea pedis. Variedad dishidrosiforme en placa circular de progresión excéntrica.*

Al cabo de algún tiempo se añaden lesiones intertriginosas y el componente inflamatorio y sobreinfección pueden ser tan intensos que dificultan la marcha. Esta forma clínica es consecuencia, a menudo, de *T. mentagrohhytes var. interdigitale.*

*Fig. 11. Pie de atleta. Tipo vesicular*

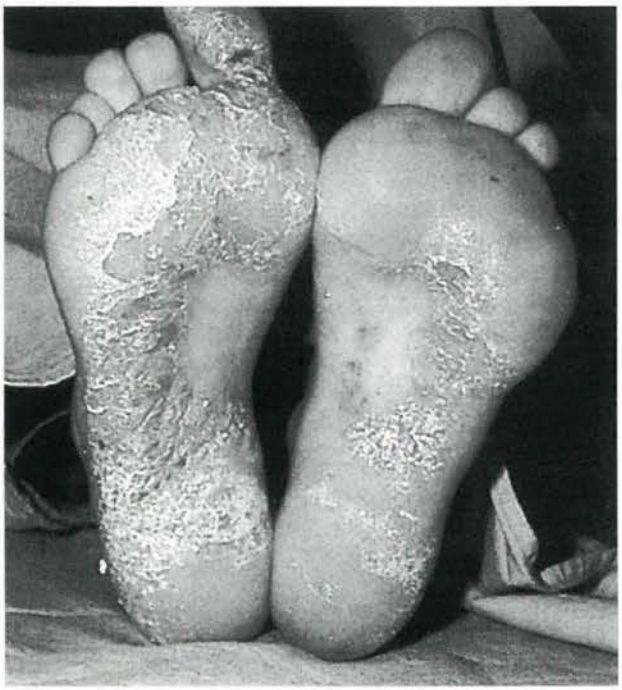

*Fig. 12. Tinea pedis. Variedad inicialmente dishidrosiforme con gran componente queratósico e intertriginoso.*

*Fig. 13. Tiña de los pies, ampollar.*

**Tinea pedis seca y queratósica:** suele ser bilateral, con cierta simetría a nivel de arcos plantares y bordes. Al principio se forman pequeñas zonas eritematodescamativas aisladas que confluyen lentamente originando grandes placas policíclicas con microvesículas en el centro y un collarete escamoso en el borde. Hay picor de intensidad variable.

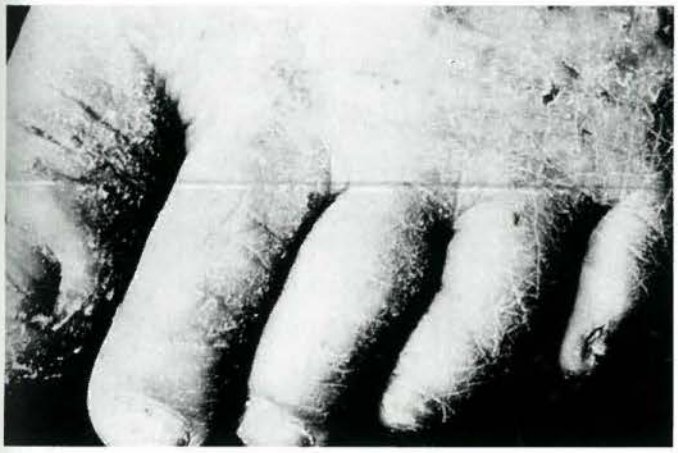

*Fig. 14. Pie de atleta. Tipo hiperqueratínico*

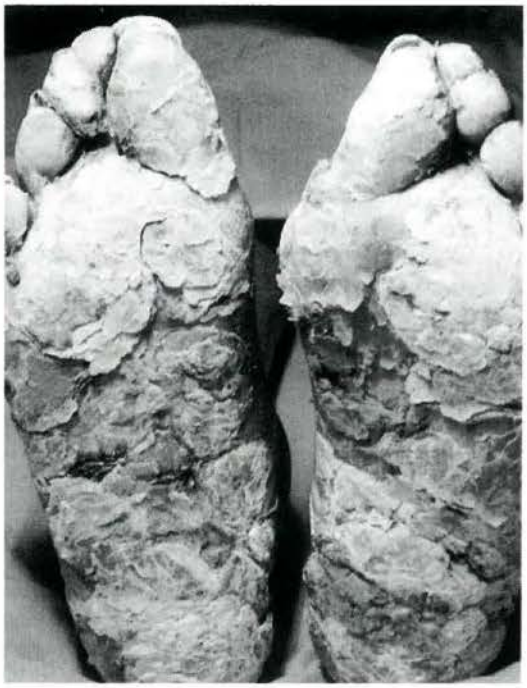

*Fig. 15. Tinea pedis. Variedad "seca" con gran hiperqueratosis "en sandalia"*

Cuando la infección se debe a *T. rumbrum* es habitual que se desarrolle hiperqueratosis plantar bilateral "*en sandalia*" o también llamada "*en mocasín*" y profundas fisuras muy dolorosas, así como alteraciones específicas en las uñas.

Esta variedad es mucho menos inflamatoria que las anteriores y puede interpretarse como la fase final de una dermatofitosis no tratada.

Aunque hemos procurado eludir cualquier orientación terapéutica por no ser éste el objeto del estudio, creemos preciso señalar, dada la epidemiología de la *tinea pedis*, que el **peligro de recidivas y contagio a otros individuos** obliga siempre a extremar las normas de higiene, a cambiar el tipo de calzado y, naturalmente, los calcetines cuantas veces sea necesario, al empleo de antiperspirantes locales para controlar la hiperhidrosis y a aplicar polvos antifúngicos en calcetines y zapatos. No obstante, las dificultades para la adecuada e imprescindible profilaxis en establecimientos públicos (investigación micológica periódica y desparasitación regular de piscinas, duchas comunitarias, pabellones deportivos, hoteles...) y el control sistémico de los correspondientes usuarios, hacen prácticamente imposible erradicar esta patología.

*Fig. 16. Pie de atleta. En mocasín.*

**TABLA III.**

**DIAGNÓSTICO DIFERENCIAL DE TINEA PEDIS CON:**

- Intértigos microbianos y candidiásicos (Fig. 1-3)
- Enfermedad de Reiter (Fig. 38)
- Psoriasis y psoriasis pustuloso palmo-plantar (Fig. 29 y 30)
- Dermatitis de contacto (Fig. 35)
- Queratodermias adquiridas (Fig. 39)
- Dermatitis irritativas y eccemas de contacto (Fig. 33 y 34)
- Dishidrosis de otra etiología
- Liquen plano (Fig. 40)
- Piodermitis

**II. Tinea unguium o tiña ungueal:**

Es la infección crónica y cosmopolita de la placa ungueal por hongos dermatofitos. Los agentes etiológicos más frecuentes son también: ***T. rumbrum, T. mentagrophytes var. interdigitale y E. floccosum***, y constituye una fuente constante de contagio palmo-plantar con participación de las uñas en manos y pies. La parasitación de otras especies tricofíticas *(T. tonsurans, T. violaceum, T. schöenleinii)* aun-

que es menos común puede ocurrir en las zonas donde son endémicas. El hallazgo de *Microsporum* es por completo excepcional. No obstante, cabe afirmar que cualquier dermatofito puede afectar las uñas.

Se estima que del 15 al 20 % de la onicopatías corresponden a tinea unguium, siendo mayor la incidencia en varones jóvenes y adultos si se trata de las uñas de los pies.

La zona y el mecanismo de invasión varían traduciéndose en aspectos clínicos también diferentes. Así se distinguen las siguientes modalidades según su clínica:

- **Dermatofitosis subungueal distal** u onicomicosis subungueal distal (OSD)
- **Dermatofitosis subungueal proximal** u onicomicosis subungueal proximal (OSP)
- **Leuconiquia dermatofítica superficial** u onicomicosis blanca superficial (OBS)

## A. Onicomicosis subungueal distal (OSD).

Cuando el hongo parasita primero el estrato córneo del hiponiquio y la porción contigua central o lateral del lecho y después la zona inferior de la placa. Al principio sólo se advierte un engrosamiento del estrato córneo, fundamentalmente subungueal, que elevará la lámina ungueal facilitando la colonización bacteriana y determinará el grado de destrucción de la uña (Fig.17). No hay entonces perionixis.

*Fig. 17. Tinea unguium. OSD en fase precoz donde sólo se aprecia la hiperqueratosis del lecho.*

Poco a poco al participar la propia uña aparece una mancha blanco amarillenta, grisácea o verdosa, irregularmente cónica con vértice posterior que progresa durante meses o años hacia la matriz mientras adquiere un tono pardonegruzco (Fig.18-19).

Conforme progresa la enfermedad y la afección del lecho ungueal es total, se hacen más evidentes los fenómenos de onicólisis, paroniquia, discromía e hiperqueratosis subungueal; toda la placa ungueal aparece engrosada (Fig.19-20), crece débil, quebradiza, opaca, estriada, friable, despegada del fondo por el acumulo cada vez mayor de queratina parasitada en el lecho y se descascarilla espontáneamente o al menor traumatismo adquiriendo un aspecto "carcomido" hasta quedar finalmente, reducida a restos amorfos cerca del pliegue proximal (Fig. 20-22).

*Fig. 18. Onicomicosis subungueal distal.*

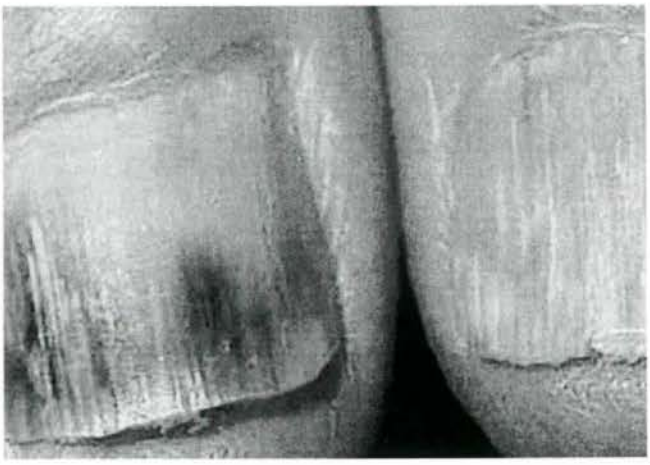

*Fig. 19 Hiperqueratosis subungueal.*

*Fig. 20. Onicomicosis subungueal distal.*

*Fig.21. Onicomicosis distal.*

*Fig. 22. Onicólis secundaria a hiperqueratosis subungueal.*

**B. Onicomicosis subungueal proximal (OSP).**

Esta forma clínica de onicomicosis fue la más rara hasta la aparición del SIDA, por lo que hoy se considera un "marcador de inmunodeficiencia". La infección por Trichophyton rumbrum es la más frecuente (casi exclusiva), las alteraciones son semejantes a la OSD, pero acontecen evidentemente, en dirección inversa, desde la zona proximal va progresando hacia el borde libre o zona más distal de forma progresiva o bien en "oleadas", confiriendo un aspecto de "cebra", la primera manifestación, por tanto, es una cromoniquia en la región proximal de la placa ungueal de aspecto opaco y generalmente asintomática (Fig. 23).

*Fig. 23. Onicomicosis subungueal proximal.*

**C. Leuconiquia dermatofítica superficial u onicomicosis blanca superficial (OBS).**

Casi exclusiva de los pies y por *T. mentagrophytes var. interdigitale* que invade la tabla externa de las uñas produciendo estrías cortas y/o puntos blanquecinos irregulares distales de los pliegues y del borde libre (Fig. 24- 25). En fases avanzadas las uñas son rugosas, friables y amarillo-parduscas.

*Fig. 24. Tinea unguium blanca superficial, por E. floccosum.*

*Fig. 25. Onicomicosis blanca superficial.*

En el caso de las leuconiquias dermatofíticas se debe establecer el diagnóstico diferencial con leuconiquias de otra etiología, como: uñas de Terry, debidas a cualquier proceso que curse con hipoalbuminemia (cirrosis, síndrome nefrótico, etc.), en el cual las uñas adquieren en su tonalidad un color blanco, salvo una banda de coloración más rosada cerca del borde libre distal, y sobre todo, la leuconiquia punctata idiopática, que es sin duda la leuconiquia más frecuente y la que más recuerda a la onicomicosis blanca superficial por su patrón moteado (en ésta aparece un número variable de "manchitas" blancas en la lámina ungueal). La principal diferencia de las leuconiquias dermatofíticas con las otras leuconiquias de origen no dermatofítico es que en estas últimas el color blanco no se modifica tras el rascado.

**TABLA IV.**

**DIAGNÓSTICO DIFERENCIAL DE TINEA UNGUIUM CON:**

- Paroniquias por hongos no dermatofíticos y bacterias (Fig. 31)
- Psoriasis ungueal (Fig. 27 y 28)
- Liquen plano (Fig. 41)
- Distrofias ungueales de origen circulatorio, profesionales o postraumáticas (Fig. 26)
- Tumores o melanomas subungueales (Fig. 32)
- Onicomicosis candidiásica (Fig. 4)
- Leuconiquias de otra etiología

**Diagnóstico diferencial de las micosis superficiales:**

**Fig. 26**. De todas las onicopatías que conviene diferenciar, la onicólisis es seguramente la más importante, ya que es un proceso frecuente y el que más veces se confunde con onicomicosis. La onicólisis de los pies es principalmente de tipo mecánico; debido a traumatismos repetidos al realizar deportes o llevar calzado apretado. La onicólisis es la separación distal o lateral de la lámina ungueal de su lecho. Cuando esto ocurre el aire penetra en el espacio subungueal y la lámina adquiere una coloración blanquecina porque deja de estar en contacto con la rica vascularización del lecho ungueal. Por debajo de la uña onicolítica crece una auténtica "cueva" donde se acumulan detritos y multitud de microorganismos saprofitos que pueden dar una aspecto sucio a las uñas. Por ello, no es de extrañar que con frecuencia se aíslen hongos en las uñas onicolíticas, aunque casi siempre se trata de levaduras y mohos con escaso potencial patógeno. Desde el punto de vista clínico, la ausencia de hiperqueratosis subungueal en una uña onicolítica permite afirmar con bastante fiabilidad que no se trata de una onicomicosis.

*Fig. 26. Onicólisis traumática.*

**Fig. 27**. Es en las onicomicosis del pie donde suele ser más difícil distinguir el engrosamiento de la uña, causado por infección fúngica, de la onicólisis e hiperqueratosis subungueal debida a la psoriasis.

*Fig. 27. Onicólisis psoriásica.*

**Fig. 28**. La afectación de las uñas puede ser la única forma de presentación de una psoriasis. La psoriasis ungueal es otro de los procesos que plantea, con frecuencia problemas de diagnóstico diferencial con las onicomicosis. Tampoco es excepcional la posibilidad de que en una misma uña exista psoriasis e infección fúngica, dado que algunos hongos, casi siempre levaduras y mohos, tienden a colonizar las uñas alteradas. Es en las onicomicosis del pie donde suele ser más difícil distinguir el engrosamiento de la uña, causado por infección fúngica, de la onicólisis e hiperqueratosis subungueal debido a psoriasis. Para diferenciar entre ambas debe observarse lo que constituye el principal signo clínico de la psoriasis ungueal, que es excepcional en la onicomicosis: las múltiples depresiones puntiformes o "pits".

*Fig. 28. Psoriasis ungueal.*

**Fig. 29 y 30**. La psoriasis es una dermatosis crónica, asintomática caracterizada por placas eritematosas (la escama es blanca, nacarada de aspecto yesoso y puede cubrir toda o parte de la placa).

*Fig. 29. Psoriasis plantar.*

*Fig. 30. Psoriasis pustuloso.*

En las regiones dorsales y plantares de los pies puede haber fisuras, pústulas e incapacidad para los movimientos. Puede afectar las uñas en un alto porcentaje, observándose erosiones puntiformes ("signo del dedal"), hiperqueratosis subungueal, onicólisis y leuconiquia. Hay hiperplasia epidérmica y queratopoyesis acelerada. Se desconoce la causa pero parecen influir factores genéticos, psicosomáticos, ambientales, bacteriológicos y micológicos

**Fig. 31**. La presencia de paroniquia en onicomicosis por dermatofitos es excepcional. En este caso su origen es bacteriano. En las infecciones por estafilococos o estreptococos la paroniquia se manifiesta como una lesión mucho más inflamada y dolorosa, tanto espontáneamente como a la presión, y con formación de mayor cantidad de pus. Clínicamente se caracteriza por un pliegue ungueal de aspecto eritemato-edematoso, doloroso a la presión, que forma una corona circundando la parte proximal de la lámina. Existe menor adhesión entre pliegue y lámina y con el tiempo se producen graves alteraciones de la lámina ungueal, que reflejan el sufrimiento de la parte más proximal a la matriz; produce coloración verdosa o marrón y surcos ungueales transversales similares a los producidos por eccemas.

*Fig. 31.* ***Paroniquia de etiología bacteriana*** *en onicomicosis subungueal distal por T. rumbrum.*

**Fig. 32**. Es una neoplasia maligna de la piel que puede crecer debajo de las uñas. La lesión es asimétrica, de contorno irregular, con apariencia desigual y borrosa, color no uniforme, de rápido crecimiento y sobreelevada. El melanoma no suele causar ningún dolor, aunque en ocasiones puede producir picor o sangrado.

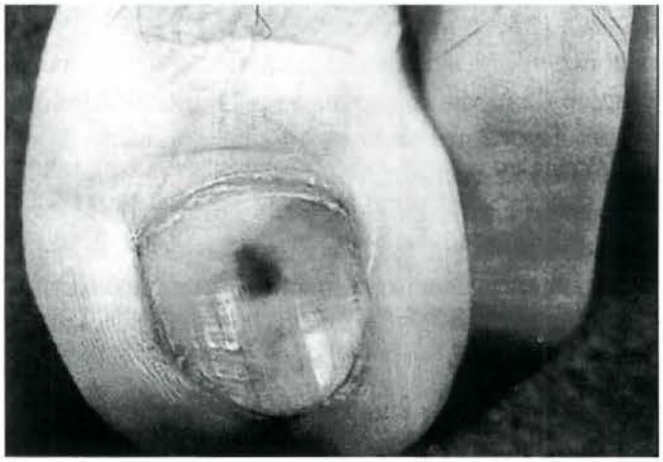

*Fig. 32. Melanoma subungueal.*

**Fig. 33-35**. La dermatitis por contacto es una inflamación aguda, subaguda o crónica de la epidermis y de la dermis, causada el contacto con determinados agentes externos; es una reacción tóxica o alérgica. Clínicamente se caracteriza por la aparición de lesiones de eccema de carácter pruriginoso en las zonas de contacto con la sustancia responsable. El eccema puede ser agudo, en cuyo caso se caracteriza por placas irregulares, mal demarcadas de eritema y edema sobre las cuáles se sobreponen vesículas no umbilicales, muy juntas unas de otras, erosiones que exudan suero y costras. Si se trata de una dermatitis crónica hay liquenificación, escamas y costras hemáticas; en algunos sitios, como las plantas se presenta hiperqueratosis y fisuras. Una lesión crónica puede presentar eccematización. Si la dermatosis es subaguda hay una combinación entre lesiones de una dermatitis aguda y crónica. Típi-

camente, las lesiones de eccema tiene una morfología lineal, dibujando la zona de la piel que ha entrado en contacto con el agente responsable.

*Fig. 33. Eczema de contacto.*

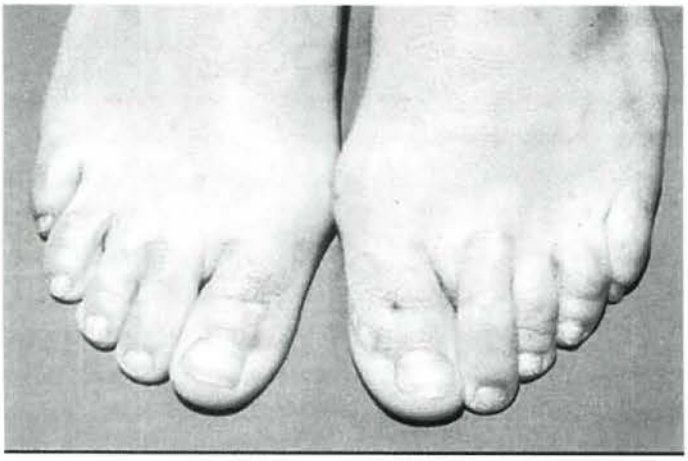

*Fig. 34. Dermatitis de contacto.*

*Fig. 35. Eczema de contacto.*

**Fig. 36**. Onicopatía mecánica, causada por la penetración de los bordes laterales de la lámina ungueal en las partes blandas de los primeros ortejos; se acompaña de infección secundaria. Predisponen los siguientes factores: piel blanca y sudorosa, bordes laterales de la uña cortantes y delgados, corte en ángulo agudo, compresión por zapatos mal adaptados, presión continua sobre el suelo por alteración estática postural como el pie plano. Es casi exclusiva del primer dedo del pie; puede ser uni o bilateral; la lámina ungueal se introduce en las partes vecinas causando un levantamiento del tejido periungueal; las uñas pueden estar deformadas, engrosadas, y amarillentas.

*Fig. 36. Onicocriptosis.*

**Fig. 37**. El uso de determinados fármacos (CUADRO IV) puede provocar pigmentaciones, onicólisis y distrofias ungueales que pueden sugerir una posible onicomicosis. Debemos conocer los fármacos más representativos y sus manifestaciones clínicas para poder establecer el diagnóstico diferencial.

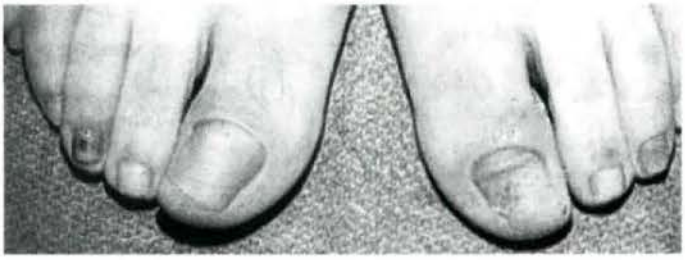

*Fig. 37. Onicopatía medicamentosa.*

**Fig. 38**. Es una artropatía reactiva que aparece principalmente en individuos genéticamente predispuestos en respuesta a diferentes agentes infecciosos que se encuentran causando unas uretritis o episodio disentérico.

Las manifestaciones cutáneas más importantes son: la queratodermia blenorrágica que ocurre en el 10-3% de los pacientes y las alteraciones ungueales. Las lesiones se inician en forma de máculas eritematosas, que evolucionan a vesículas y luego a pústulas, para transformarse finalmente en placas hiperqueratósicas de centro purulento. Las lesiones se localizan en las plantas de los pies.

La afectación ungueal comienza con una zona de edema indoloro en la base de la uña (paroniquia), que evoluciona hacia la formación de una escama hiperqueratósica

| TIPO DE FÁRMACO | FÁRMACO | MANIFESTACIONES UNGUEALES |
|---|---|---|
| Anticonvulsionantes | Fenitoína | Hiperpigmentación, onicomadesis y distrofia ungueal |
| | Carbamacepina | Onicomadesis y distrofia ungueal |
| Antidepresivos | Hidrocloruro de trazodona | Leuconiquia |
| Fenotiacinas | Clorpromacina | Pigmentación azul-negra y fotoonicólisis |
| Retinoides | Isotretinoína | Distrofia ungueal media |
| | Etretinato y acetretino | Onicólisis, paroniquia crónica, atrofia ungueal, Leuconiquia y onicomadesis |
| Antibióticos (tetraciclinas) | Hidrocloruro de tetraciclina | Onicólisis (no foto inducida) |
| | Dimetilclortetraciclina y doxicilina | Fotoonicólisis |
| | Minociclina | Fotoonicólisis y decoloración azul-gris |
| Antibióticos (otros) | Cefalexina | Paroniquia aguda |
| | Cloramfenicol | Fotoonicólisis y onicólisis |
| | Clofacimina | Decoloración marrón y e hiperqueratosis subungueal |
| Antivíricos | Zidovudina | Decoloración marrón y azul-gris |
| Bloqueadores beta | General | Cambios psoriásicos y asociados a isquemia periférica |
| | Practolol | Hiperqueratosis subungueal |
| IECA | Captopril | Onicólisis reversible |
| Antiarrítmicos | Quinidina | Decoloración azul-gris |
| Hormonas | ACO | Desprendimiento ungueal y fotoonocólisis |
| | Parathormona | Onicomadesis |
| | Esteroides | Atrofia ungueal |
| | Adenocorticotropa y MSH | Bandas transversas pigmentadas |
| Quimioterápicos antineoplásicos | General | Cambios cromáticos y morfológicos |

*Cuadro IV*

subungueal, con engrosamiento, opacificación y fisuración de la lámina ungueal. Pueden formarse pústulas subungueales y en ocasiones la hiperqueratosis es lo suficientemente friable como para provocar el desprendimiento de la lámina. Puede aparecer también un cambio de coloración hacia verde-amarillento, onicolisis, depresiones transversales y pits.

**Fig. 39**. Las queratodermias son una serie de procesos que se caracterizan por presentar lesiones hiperqueratósicas de forma difusa, en banda, puntiforme o focal localizadas en palmas y plantas, que puede sobrepasarlas y que a veces tienen carácter progresivo. Existen formas heredofamiliares y adquiridas. En algunos casos se pueden asociar otras manifestaciones, cutáneas y extracutáneas, que condicionan el pronóstico. Cuando las lesiones son muy intensas producen grietas profundas que facilitan la infección secundaria y provocan grandes dificultades para la marcha.

*Fig. 38. Enfermedad de Reiter.*

*Fig. 39. Queratodermias.*

**Fig. 40**. Síndrome cutáneo-mucoso idiopático y de patogenia incierta que afecta por igual a ambos sexos y es más frecuente entre los 30-60 años. La lesión elemental es una pequeña pápula, de 2-3 mm, de color rojo brillante o violáceo, consistencia firme con un brillo especial y un finísimo enrejado de estrías blancas (estrías de Wickham) en superficie, que forma placas muy pruriginosas.

*Fig. 40. Liquen plano.*

**Fig. 41**. Existen casos de liquen plano exclusivamente ungueal, éste se distingue de otras enfermedades cutáneas por la tendencia del liquen a producir cicatriz y destrucción de la matriz ungueal, afeando la uña y alterando su función. Cuando la afectación no es cicatrizal los cambios no son específicos y sí reversibles: surcos longitudinales, adelgazamiento progresivo y uniforme, rugosidades, pérdida de brillo y pits de la lámina ungueal. Cuando la afectación es cicatrizal, el liquen plano puede tener un significado cosmético alarmante. Aparece fragmentación, onicosquisis, pudiendo llegar a la desaparición de la uña (onicomadesis).

*Fig. 41. Liquen plano ungueal.*

**Micosis profundas que afectan al pie.**

De los tres tipos de micosis profundas que se describen a continuación ninguna es frecuente en nuestro medio; no obstante, es importante que sepamos distinguirlas e identificarlas.

### A. Cromoblastomicosis

Se trata de una micosis subcutánea de evolución crónica que afecta a piel y tejido celular. Se localiza en extremidades en un 98 % de los casos, afecta a las inferiores en el 80%, la localización distal es la más frecuente con un **franco predominio en el pie.**

Es producida por **hongos negros** (dematiáceos dimorfos) que en su forma parasitaria se presentan como células fumagoides. Se han señalado con agentes seis especies:

- *Phialophora verrucosa*
- *Cladosporium carrionii*
- *Fonsecaea compacta* (antes *Phialophora*)
- *Acrotheca aquaspersa* (para algunos, variedad de *Fonsecaea*)
- *Wangiella dermatitidis* (antes Fonsecaea)
- *Fonsecaea pedrosoi*

La dermatosis está constituida por nódulos eritematosos o del color de la piel agrupados en placas verrugosas o vegetantes cubiertas de escamas abundantes, ulceraciones o placas melicéricas; el tamaño varía de varios milímetros a varios centímetros; o puede afectar a todo un segmento; los bordes son activos y puede haber atrofia central; se presenta entonces una piel acrómica con aspecto de "papel de cigarrillo" (Fig. 42). Las lesiones pueden ser muy superficiales o en forma de "coliflor", con aspecto tumoral (Fig. 43). En general, son unilaterales asimétricas y no pruriginosas; se inician con un nódulo pequeño que crece progresivamente sin molestias en meses o años.

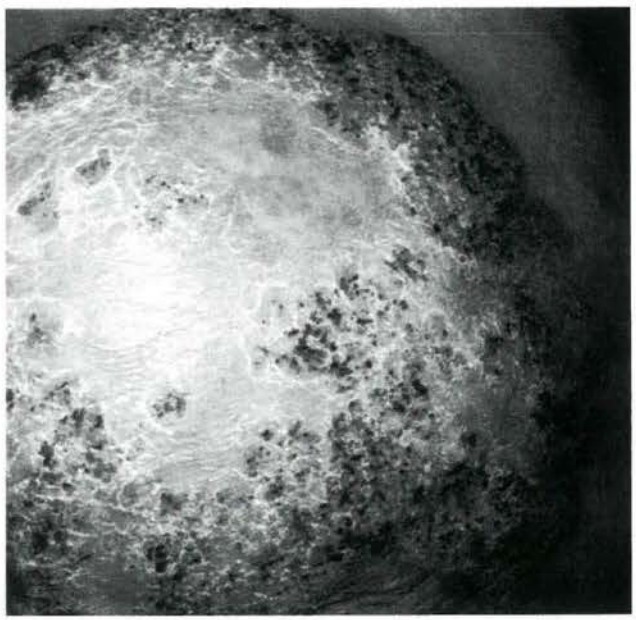

*Fig. 42. Cromomicosis, lesiones verrugosas con atrofia central.*

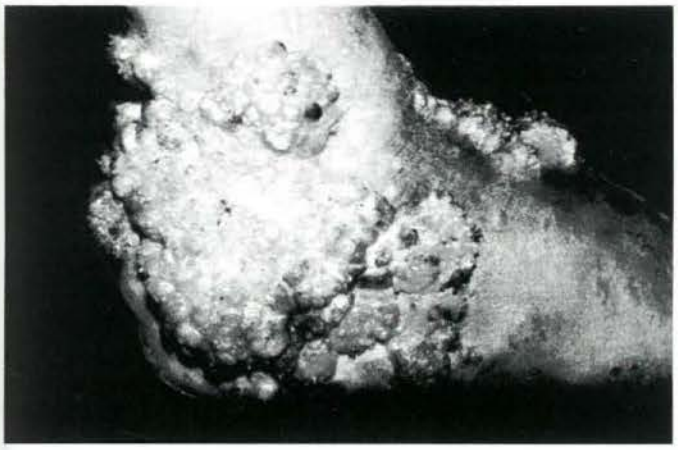

*Fig. 43. Cromomicosis, lesiones vegetantes*

La complicación más frecuente es la infección bacteriana; en casos crónicos puede haber deformación de la región linfostasia secundaria a fibrosis e incluso elefantiasis, por lo que este aspecto se engloba dentro del "síndrome del pie musgoso" ("moosy foot"). No hay tendencia a la curación espontánea; la gran extensión en algunos enfermos causa minusvalidez funcional.

Predomina en el medio rural, particularmente en climas tropicales y subtropicales. Es frecuente en varones de 30 a 60 años de edad, afecta más a menudo a campesinos por la exposición a material contaminado. Se ha encontrado en todo el mundo, sobre todo en América.

**TABLA V.**

**DIAGNÓSTICO DIFERENCIAL DE CROMOBLASTOMICOSIS CON:**

- Tuberculosis verrugosa
- Esporotricosis
- Epitelioma espinocelular
- Tiñas
- Psoriasis
- Secundarismo sifilítico
- Micetoma
- Coccidiomicosis
- Linfostasia verrugosa

**B. Esporotricosis**

Micosis subcutánea granulomatosa de evolución subaguda o crónica localizada preferentemente en cara y extremidades; afecta la piel, vasos linfáticos, huesos, articulaciones y otros órganos.

El agente causante es Sporothrix schenckii, hongo que se presenta en forma parasitaria como levadura en los tejidos y como moho en forma saprofítica en el ambiente o en los medios de cultivo.

En la **esporotricosis primaria cutánea** el hongo penetra por la piel a través de pequeñas heridas o escoriaciones producidas por vegetales o material contaminado, mordeduras y picaduras de animales; se produce un chancro dos semanas después de la inoculación constituido por una lesión nodular o gomosa ulcerada y después un complejo cutáneo linfangítico constituido por una cadena de gomas eritematovioláceos, no dolorosos que siguen los vasos linfáticos regionales; estas lesiones persisten meses o curan espontáneamente. En ocasiones la lesión inicial se extiende por contigüidad y da placas verrugosas crónicas de progreso lento (Fig. 44 y 46). También puede haber **chancros múltiples que dan la forma micetomatiode** (Fig. 45), **más frecuente en el pie.**

*Fig. 44. Esporotricosis verrugosa del pie.*

*Fig. 45. Esporotricosis micetomatoide.*

*Fig. 46. Esporotricosis verrugosa del pie.*

La reinfección esporotricósica se presenta en personas con contacto previo con el hongo; se manifiesta por formas fijas de corta duración o por lesiones sin tendencia a la curación.

Es una micosis cosmopolita que predomina en África del Sur, Japón, Australia y América, en la zona intertropical.

La principal fuente de infección es los vegetales verdes o secos como la paja; algunos animales roedores e insectos actúan como vectores pasivos.

Afecta a ambos sexos y en cualquier edad; predomina en niños y en jóvenes entre 16 y 30 años d edad. Se presenta más en campesinos, pero puede adquirirse accidentalmente en el laboratorio, por lo que se ha considerado una enfermedad ocupacional.

**TABLA VI.**

**DIAGNÓSTICO DIFERENCIAL DE ESPOROTRICOSIS CON:**

- Turalemia
- Tuberculosis cutánea gomosa linfagítica verrugosa o articular u ósea
- Complejo cutáneo nervioso en lepra tuberculoide
- Micetoma
- Cromomicosis

**C. Micetoma fúngico.**

Es causado por la inoculación traumática de hongos, por lo que recibe el nombre de **eumicetoma**. También es llamado "maduromicosis" o "pie de madura". Existe en todo el mundo, sobre todo en Asía y África. Los agentes causantes viven como saprofitos en la naturaleza, en el suelo o los vegetales; se introducen en la piel del ser humano a través de algún traumatismo. Después de meses o años de incubación los microorganismos filamentan en los tejidos y como una forma de resistencia se apelotonan en colonias más o menos compactas llamadas "granos".

Es un síndrome de tipo antiinflamatorio crónico que afecta a la piel, al tejido celular, a menudo a huesos y en ocasiones a vísceras. La localización más frecuente es el pie, aunque puede aparecer en cualquier otro lugar, teniendo éste que ver con el punto de inoculación. Se caracteriza por aumento de volumen, deformación del área y numerosos orificios fistulosos que drenan un exudado seroso o purulento en el que se encuentra el parásito formando "granos".

Hay cicatrices más o menos retráctiles, fibrosas, hipo o hiperpigmentadas (Fig. 47-48)

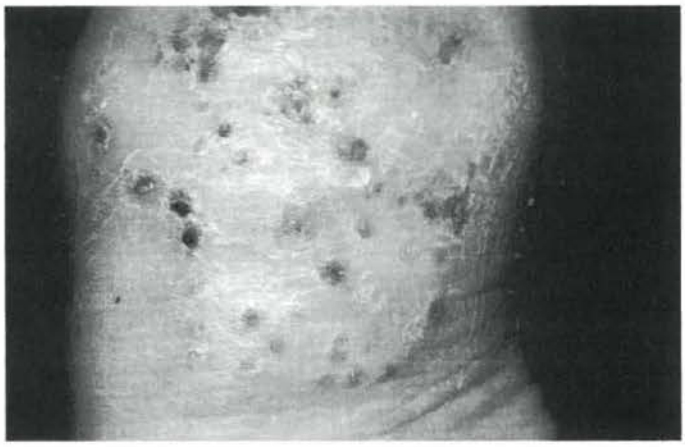

*Fig. 47. Micetoma de la planta del pie.*

*Fig. 48. Micetoma en pie y pierna.*

La evolución es lenta, pero implacable, sin regresión espontánea. Puede haber incapacidad funcional por fibrosis de tejidos blandos, aumento de volumen o dolor; los huesos pequeños como los del pie son invadidos y destruidos (Fig. 49).

*Fig.49. Micetoma maduromicósico.*

**TABLA VII.**

**DIAGNÓSTICO DIFERENCIAL DE MICETOMA FÚNGICO CON:**

- Actinomicosis
- Coccidioidomicosis
- Tofos gotosos
- Osteomielitis
- Hidrosadenitis
- Tuberculosis colicuativa

## BIBLIOGRAFÍA


1. **ARENAS R. DERMATOLOGÍA:** *atlas, diagnóstico y tratamiento.* Ediciones McGRAW-HILL. Primera edición. 1994. Pág. 370-425, 430-434, 480-487.
2. **ARENAS R. ATLAS DE DERMATOLOGÍA:** *diagnóstico y tratamiento.* Segunda edición. Ed. McGRAW-HILL - INTERAMERICANA. 1996. Pág. 315-374.
3. **TORRES J.M., DEL PALACIO A., GUARRO J., NEGRONI R., PEREIRO M.** *Micología Médica.* Ediciones MASSON. 1994. Pág. 1-7, 65-70, 103-115, 131-141, 157-165, 215-220, 231- 244.
4. **FITZPATRICK T., JOHNSON R., POLANO M., SUURMOND D., WOLFF K.** *Atlas de Dermatología Clínica.* Ed. INTERAMERICANA McGRAW-HILL. 1994. Pág. 16-21, 98-122.
5. **FITZPATRICK T., POLANO M., SUURMOND D.** *Atlas de Dermatología Clínica.* Ediciones DOYMA. 1992. Pág. 6-14, 26-30, 194-232.
6. **ARMIJO M. Y DELGADO V.** *Dermatosis por hongos: candidiasis, dermatofitosis y micosis superficiales no dermatofíticas.* Editorial Médica Internacional (Laboratorios BAYER). 1989. Pág. 67-96, 99-111.
7. **VELEZ A.** *Lecciones en Micología.* Editado por Laboratorios DR. ESTEVE S.A. 2000. Volumen 3. Pág. 1-15.
8. **FARRERAS P. Y ROZMAN C.** *Medicina Interna.* Duodécima edición. Ediciones DOYMA. 1992. Pág. 2344-2366.
9. **ARMIJO M. Y LECHA M.** *Micosis superficiales: Dermatofitosis y Pitiriasis versicolor.* Editado por Laboratorios MENARINI. 1998. Pág. 9-46, 66-69, 92-94.
10. **FONSECA E.** *Micosis cutáneas.* Editado por Laboratorios SCHERING. 1995. Pág. 12-46.
11. **ALBIOL J.M, GIRALT E., MANEGAN M., NOVEL V., OGALLA J.M., VALERO L., ZALACAIN A.** *Profesores de Podología Universidad de Barcelona. XXII Congreso Nacional de Podología: Patología metatarso-digital.* Federación Española de Podólogos (FEP). 1990. Pág. 280.
12. **OLMOS O., BORBUJO C., DE MIGUEL C. Y BORBUJO J.** *Diagnóstico diferencial de las micosis.* Ed. NOVARTIS. 1996. Pág. 14, 21, 32-38, 56, 65-69.
13. **OLMOS O., BORBUJO C., ZAMORA E., BORBUJO J.** *Diagnóstico diferencial de las micosis.* Ed. SANDOZ Dermatología. 1995. Pág. 6-27, 43.
14. **GUILLEN C., BOTELLA R., Y SANMARTIN O.** *Manual Jassen de Enfermedades de la piel.* Ed. MASSON. 1996. Pág. 27-30, 44, 48, 195-202, 322-326.
15. **ZABALLOS P., GARRIDO A., PINOS J. Y GIL I.** *Revista Medicina Integral.* Volumen 35. Número 8, Abril 2000. Pág. 46-57.
16. **DEL CASTILLO A., ALVAREZ B. Y GUZMAN C.** *Revista Medicina Integral.* Volumen 36. Número 1, Junio 2000. Pág. 29-31.
17. **ADAM O. GOLDSTEIN, M.D., KATHLEEN M. SMITH, PHARM D., TIMOTHY J. IVES Y BETH GOLDSTEIN M. D.** *Revista MODERN GERIATRICS.* Edición española. Volumen 12, número 10, Diciembre 2000. Pág. 34-42.

# EL PIE CAVO-VARO EN EL DEPORTE: A PROPÓSITO DE UN CASO

*CABELLO MANRIQUE, David
**GIJÓN NOGUERÓN, Gabriel
***GIJÓN NOGUERÓN, Manuel

**RESUMEN**

**El pie cavo-varo es el pie más frecuente en los deportistas, a esta morfología de pie se le asocian diferentes lesiones, siendo la mas frecuente el esguince de tobillo.**
**Se plantea como alternativa de tratamiento para el mismo, el uso de unos adecuados soportes plantares.**

**PALABRAS CLAVE:**

Podología deportiva, esguinces, pie cavo-varo, soportes plantares.

**ABSTRACT**

The most frecuent type of foot in the sporters is the cavus-varus foot. To this morfology is associated with different injuries.The most frecuent is the ankle sprain.

We propossed like an alternative the common treatment of the sprain: a treatment with plantar support.

**KEY WORDS**

Sport podiatry, sprain, cavus-varus foot, plantar support.

## INTRODUCCIÓN

El funcionamiento del pie en el deporte varia ostensiblemente en relación con la vida cotidiana, los gestos técnicos, desplazamientos, paradas y arrancadas, son movimientos que no encontramos en la marcha humana normal. (Fig. 1)

El pie cavo esencial es una de las alteraciones morfológicas más comunes en el deporte; la hipertonía muscular[1,2], unida a las características genéticas del individuo, genera que sea el pie mas frecuente dentro de los deportistas[3]. El varismo es otra de las alteraciones asociadas al pie cavo, tal y como queda reflejado en diversos trabajos del IBV.[4,5]

*Fig. 1*

Esta morfología de pie cavo-varo en un deportista genera múltiples lesiones por el aumento de tensiones musculares y articulares, pero la más frecuente es el esguince de tobillo, tal y como ha sido evidenciado por estudios llevados a cabo en futbolistas y jugadores de bádminton[1,6,7,8,9,10,11,12,13,14]

El tratamiento clásico del esguince de tobillo se lleva cabo mediante la inmovilización y posterior vendaje funcional para su prevención[8,13]. No obstante, en muchos de los casos se pueden prevenir dichas lesiones mediante un adecuado estudio biomecánica y, la aplicación posterior de soportes plantares que controlen las alteraciones de la marcha.

En cualquier caso es necesario señalar que para establecer un adecuado tratamiento se debe estudiar tanto al deportista como las características del deporte que practica, ya que existen múltiples factores que influyen en la aparición de las lesiones. Estos factores pueden ser de tipo

** Dr. en Ciencias de la Actividad Física y el deporte. Master en Alto Rendimiento Deportivo.*
*** D.U.P. y Master en Ortopodología por la U.B.*
**** Estudiante de 2º curso de Podología de la Universidad Alfonso X "El Sabio".*
*CORRESPONDENCIA: Callejón del Ángel, 25 - Bajo D - 18006 Granada - E-mail: ggijonn@yahoo.es*

interno (geometría corporal, propiedades mecánicas, situación individual) y externos (calzado y tipo de superficie de la practica deportiva) [3,4,5]. (Figura 2)

*Fig. 2*

Excepto en la carrera continua, el resto de especialidades deportivas requieren de una serie de desplazamientos más complejos que pueden favorecer la aparición de cierto tipo de lesiones, que unidas a las características de la superficie donde se realice la actividad deportiva, nos determinarán el tipo de tratamiento a seguir[4,5,6].

## CASO CLÍNICO

**Anamnesis:**

- Paciente varón de 20 años
- Jugador de bádminton de la selección nacional española
- De 4 a 6 horas diarias de entrenamiento
- Tipo de entrenamiento:[14]

Preparación física

a) acondicionamiento físico general
b) trabajo de fuerza especifica
c) trabajo físico en pista (desplazamientos, circuitos, secuencias)

Trabajo técnico-táctico:

a) Técnica de golpeo
b) Técnica de desplazamiento
c) Técnica de dobles

Competición

a) Individual
b) Dobles

**Antecedentes de lesiones:** Esguinces de repetición, más de 5 por temporada

**Exploración:** (Figs. 3 y 4)

Estudio morfológico pierna-pie:

Formula digital griega.

Insuficiencia metatarsal 4º y 5º metatarsiano.

Pie cavo

Estudio en bipedestación:

Línea de helbing en varo

Tibias varas

Genus varus

Estudio dinámico de la marcha:

Apoyo del retropié en varo

Stress en varo del mediopié

Estudio dinámico del desplazamiento deportivo:

Tensión articular de tobillo por exceso de supinación en desplazamientos laterales y hacia la red.

*Fig. 3*

*Fig. 4*

**Diagnostico:**

Pie inestable con esguinces de repetición, pie cavo-varo.

**Tratamiento:**

El objeto de nuestro tratamiento, favorecer la estabilidad del tobillo, debía tomar en consideración la necesidad de:[15,16,17,18,19]

- Evitar torsiones externas del pie.
- Neutralizar la fase prolongada del varo.
- Controlar las estructuras del borde externo.
- Regular los movimientos de inversión-eversión del mediopié.
- Aumentar la superficie de apoyo del pie.

Para ello se realizaron unos soportes plantares con técnica de adaptación en directo, que permite una mayor precisión a la hora de realizar la adaptación, así como llevar a cabo modificaciones más fácilmente[17,18].

Para la elaboración de los soportes plantares se procedió a la toma del perímetro del pie considerando como puntos de referencia importantes la cabeza del 1er y 5º metatarsiano, el escafoides, y la apófisis estiloides, punto éste importante al corresponder a un pie cavo-varo[3]. (Fig. 5)

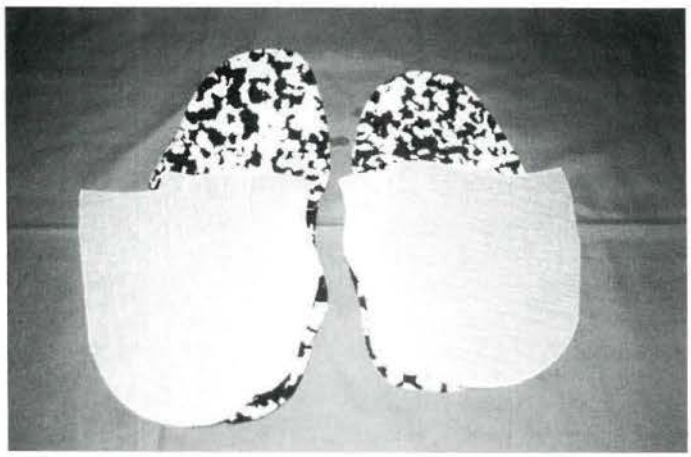

*Fig. 5*

A continuación se confeccionó el patrón del soporte plantar, haciendo hincapié en la recogida del borde externo del pie con la apófisis estiloides. En el patrón se aplicaron tres elementos para estabilizar este pie, un elemento de contención lateral externa, un estabilizador del mediopié y un estabilizador del antepié[16,17,18]. (Figs. 6 y 7)

Para la elección del tipo de material a utilizar se tomaron en consideración los siguientes criterios[3]:

- **Amortiguación**, de enorme importancia debido a los continuos saltos y paradas bruscas en la actividad deportiva del jugador.

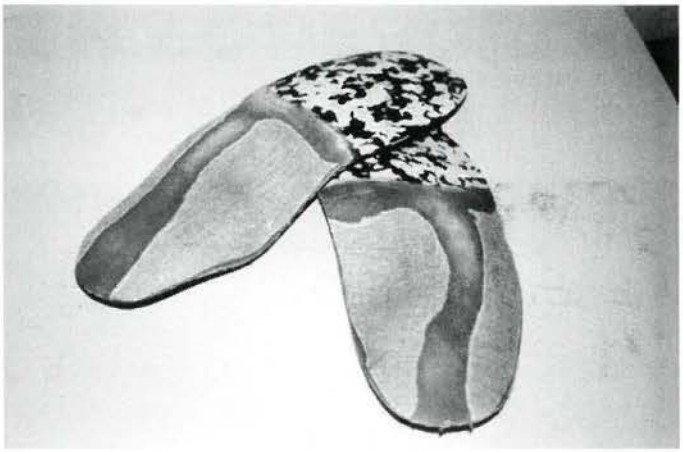

*Fig. 6*



*Fig. 7*

- **Flexibilidad**, ya que aunque intentemos estabilizar un pie cavo-varo, el deportista nunca se debe sentir ferulizado en sus movimientos.
- **Resistencia**, ya que la fuerza que se le aplicara a dicho material esta por encima del desgaste normal.

Por todo ello se eligieron materiales como el sport-air, espuma de polietileno con densidad de 160 short y una capacidad de recuperación importante, y resinas termo adaptables de poliéster para la estabilización del pie.

Una vez recortados los materiales y pulidos, se pasó a su adaptación en directo. Estos materiales se trabajan a baja temperatura ( 80-90º) por lo que su adaptación al pie no resulta peligrosa. En la adaptación es importante hacer hincapié en recoger perfectamente el borde externo del pie y moldear la apófisis estiloides, ésta puede ser un punto de fricción importante. (Fig. 8)

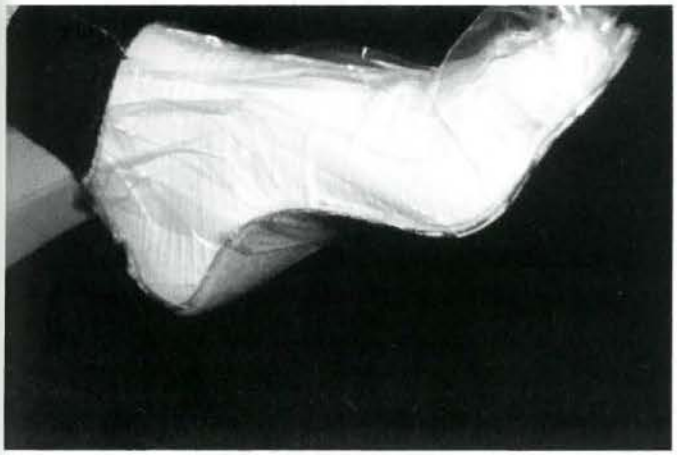

*Fig. 8*

*Fig. 9*

Una vez adaptadas, se realizó el pulido del soporte plantar, aplicándole los elementos antes mencionados. El pulido del borde externo debe realizarse sin rebajarlo para no perder estabilización del pie. (Fig. 9)

La revisión que se realizó al jugador, después de un año de usar los soportes plantares, permite constatar que a lo largo de dicho período de tiempo, con una temporada cargada de partidos, al tratarse de un año preolímpico, el jugador no había padecido ningún esguince, si bien en el último campeonato, y posiblemente por una sobrecarga de partidos, sufrió uno.

## CONCLUSIONES

- En nuestro caso se puede constatar una vez más, tal y como es frecuente encontrar en la bibliografía, la relación existente entre una morfología del pie cavo-varo y la producción de esguinces en la práctica de la actividad deportiva.
- Un tratamiento preventivo de carácter ortopodológico, adaptación de unos soportes plantares, puede hacer disminuir de manera altamente significativa el riesgo de que se produzcan esguinces en deportistas con este tipo de morfología del pie.

## BIBLIOGRAFÍA


1. - **LAFUENTE, G., CÓRDOBA, A., MARTÍNEZ, N. Y COLB.** "*El pie cavo: patomecánica y compensaciones ortopodológicas*" Revista Española de Podología Vol. X Nº1 Ene-Feb 1999

2. - **HERNÁNDEZ CORVO, R.** "*Calzado y deporte. El retropié*" Revista Española de Podología" Vol. VIII Nº5 Jul-Agos. 1997.

3.- **GARCÍA FERRER, J Y HERNÁNDEZ GERVILLA, O.** "*Calzado para la carrera: Análisis y relación con las lesiones*" Revista Española de Podología Vol. XI Nº 5 Jul-Agos 2000.

4.-**INSTITUTO DE BIOMECÁNICA DE VALENCIA FEDOP** "*Curso de formación de técnicos ortoprotesicos*" EUROFORM "Miembro inferior y marcha humana" Fondo social europeo 1994 Valencia

5.- **INSTITUTO DE BIOMECÁNICA DE VALENCIA** "*Guía de recomendaciones para el diseño de calzado*" Ed. IBV 1995

6.- **MEJIAS, M. JUAREZ JIMÉNEZ, J.M. CÓRDOBA FERNÁNDEZ, A. Y COLB.** " *Estudio y valoración de alteraciones y patologías en futbolistas adolescentes*" Revista Española de Podología" Vol. VIII Nº5 Jul-Agos. 1997.

7.- **PÉREZ GONZÁLEZ, A.** "*Relación entre esguinces de tobillo y tipo de pie*" Revista Española de Podología Vol. VII Nº 8 Nov-Dic 1996

8.- **JORGENSEN U, WINGE S.** "*Injuries in Badminton*". Sports Med, 1990, 10 (1):59-64.

9.- **HOY K, LINBLAND BE, TERKELSEN CJ, HELLELAND, HE,** "*Badminton Injuries: a prospective epidemiological and socioeconomic study*". Br J Sports Med, 1994, 28 (4): 276-27910.

10.-**HENSLEY LD, PAUP DC.** "*A survey of badminton injuries*". Brit J Sports Med, 1979, 13: 156-160.

11.-**JORGENSEN U, WINGE S.** "*Epidemiology of Badminton Injuries*". Int J Sports Med, 1987, 8 (6): 379-382.

**12.-KRONER K, SCHMIDT SA, NIELSEN AB, JENSEN J.** "*Badminton injuries*". Br J Sports Med, 1990, 24 (3): 169-172.

**13.-HOY K, LINBLAND BE, TERKELSEN CJ, HELLELAND, HE,** "*Badminton injuries*". En Reilly T, Hughes M, Lees A. editores. Science and Racket Sports. London: E & FN SPON, 1995: 184-185.

**14.-CABELLO D, SERRANO D, GARCÍA J.** "*Fundamentos del Bádminton: de la iniciación al alto rendimiento*". Málaga: Instituto Andaluz del Deporte, 1999: 113-132.

**15.- LABARTA GONZÁLEZ-VILLARINO, A. Y FUENTES PEÑARANDA , Y.** " *Ortesis plantar: revision y actualización de conceptos*" Revista Española de Podología Vol. XI Nº 1 Ene-Feb 2000

**16.- GIUSSANI CAPDEVILA , S. Y CORCIN QUIRANT , E.** " *Revisión y actualización de las definiciones y de los tratamientos ortopodológicos realizados en pies planos, cavos, valgos y varos*" Revista Española de Podología Vol. VIII Nº 7 Monográfico Nov. 1997.

**17.-CESPEDES,T., CONCUSTELL, J., DORCA, A., SACRISTÁN S.** "*Técnica de aplicación directa de soportes plantares y prótesis de antepie*" Revista Española de Podología Vol. VI Nº 5 Jul-Agos. 1995

**18.- CESPEDES, T., DORCA A., CONCUSTELL, J. Y COLB.** "*Técnica de aplicación directa (TAD) de ortesis sobre el pie: a propósito de varios casos clínicos*" Revista Española de Podología Vol. X Nº 6 Sept-Oct. 1999

**19.- JANETA, D., OLIVEIRA, V. H., OLIVEIRA, M. Y COLB.** "*Pie del futbolista*" Podología Clínica Vol. 2 Nº 2 Marzo 2001

# EL PIE EN EL SÍNDROME PATELOFEMORAL

*** BUSTOS GARCÍA, Mª José**
*** CHICHARRO LUNA, Esther**
**** ALONSO MONTERO, Carolina**
***** OLTRA ROMERO, Ana María**
***** SORIANO ALONSO, Fernando**

**RESUMEN**

**El síndrome patelofemoral se caracteriza por provocar dolor en la región anterior de la rodilla. Dentro de las causas que predisponen a esta patología, frecuente en corredores, encontramos la hiperpronación subtalar. En el artículo se detallan los mecanismos patomecánicos que llevan a la producción de este síndrome. Diferenciamos la artralgia retropatelar medial de la lateral dependiendo de la fase de marcha en la que se produzca la hiperpronación.**
**En la consulta podemos realizar maniobras sencillas para descartar o confirmar un diagnóstico de degeneración del cartílago patelofemoral, tales son fricción de la rótula, palpación posterior dolorosa o compresión articular con contracción brusca del mecanismo extensor. El tratamiento ortopodológico deberá ser personalizado realizando una examinación biomecánica exhaustiva para reconocer la causa de la hiperpronación subtalar y aplicar el tratamiento específico para cada uno de los casos.**

**PALABRAS CLAVE**

Patelofemoral, Hiperpronación, Patomecánica.

**ABSTRACT**

The characteistic of the patellofemoral pain syndrome is to produce pain in the anterior knee region. The hiperpronation is one of the etiologys of this syndrome. In this paper we describe the pathomechanic mechanisms wich carry out. We distinguish the medial retropatella arthralgia to the lateral depend on the gait phase where it produces the hiperpronation.

In the check-up we can carry out simple manipulation in order to discard or confirm a diagnostic of cartilage patellofemoral degeneration, such as patellar friction, posterior palpate painful and articular compresion whit contraction of extensor mechanism.

The ortopodiatric treatment will have to be individualise making an exhaustive biomechanical examination to know the cause of the hiperpronation and apply the specific treatment to each case.

**KEY WORDS**

Patellofemoral, hiperpronation, pathomechanic.

## EL PIE EN EL SÍNDROME PATELOFEMORAL

### DEFINICIÓN Y SINÓNIMOS

En la revisión de la literatura podemos observar numerosos términos que describen esta situación, así bien, podemos hablar de condromalacia rotuliana si se observa un ablandamiento y degeneración del cartílago articular situado entre la troclea femoral y la rótula, mediante una artroscopia (Fig.1) y dolor femoropatelar como la designación del cuadro basado en su manifestación clínica principal.

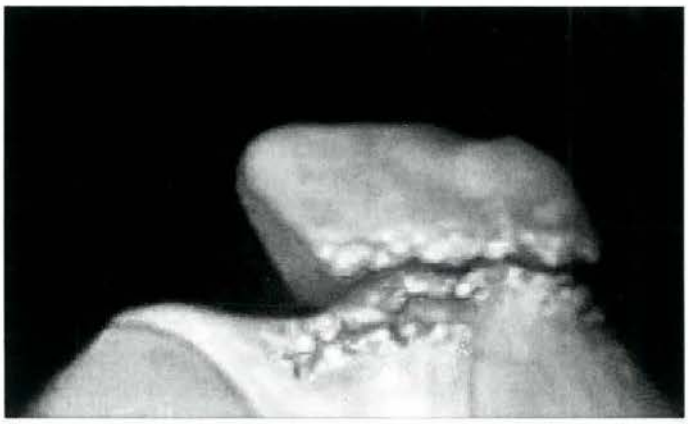

*Fig. 1 Degeneración del cartílago articular.*

** Ayudante de Escuela Universitaria.*
*** Profesor Titular de Escuela Universitaria.*
**** Profesor Asociado.*

Otros sinónimos son artralgia patelofemoral y dolor anterior de rodilla.

## ETIOPATOGENIA

Una alteración tanto de la rótula como de la rodilla en general, ocasiona una posición tal de la articulación que el cartílago patelar puede quedar comprimido contra la carilla femoral correspondiente. El sitio de la degeneración generalmente corresponde al de mayor presión o al de menor espacio articular entre la rótula y la tróclea femoral.

El exceso de presión daña el cartílago articular. Los microtraumatismos repetidos o la carga prolongada sobre el cartílago comprimen el tejido y provocan una menor elasticidad por la disminución de la nutrición y la consiguiente aparición de lesiones.

Las causas que pueden influir en el desarrollo de la patología son numerosas: desde el imbalance muscular ante la debilidad del vasto interno, por lo que la rótula se desvía lateralmente, a un imbalance estructural originado por causas muy diversas:

1. Alteraciones morfológicas
   a) Aumento del ángulo femorotibial: En las mujeres este ángulo es mayor por la disposición de la pelvis y se ha observado una mayor predisposición a padecer este síndrome.
   b) Un cóndilo femoral excesivamente pequeño en el que la rótula tiende a desplazarse lateralmente.
   c) Patela alta
   d) La inserción de la banda iliotibial en la región lateral de la rótula.
   e) Tendón patelar corto
   f) Ligamentos patelofemorales excesivamente cortos
2. Alteración podológica. La hiperpronación subtalar no es un factor que por si mismo desencadene la patología pero, como los otros, es un factor predisponente.

Existe una relación entre el ángulo Q y la condromalacia rotuliana. El ángulo Q está formado por la línea que une la EIAS y el punto medio de la rótula y la formada por la tuberosidad tibial anterior con el punto medio de la rótula. Los valores normales son menores a 10º en los hombres y a 12º en las mujeres por la disposición de su pelvis; aunque otros autores mantienen un rango diferente. Un alto ángulo Q podría predisponer al atleta a problemas patelares ya que presumiblemente las estructuras se desvían lateralmente de su posición funcional. Un aumento de 10º del ángulo Q representaba un aumento del pico de presiones sobre la articulación patelofemoral cuando la articulación está a 20º de flexión. Solamente durante la estática (sin movimiento) la hiperpronación subtalar aumenta el ángulo Q, es lo que se denomina el ángulo Q estático, ya que la rodilla se encuentra bloqueada por la acción de los ligamentos cruzados de la rodilla. Podríamos observar condromalacia rotuliana en levantadores de pesas con pronación subtalar.

En el período de contacto con hiperpronación se produce una alteración en el ángulo Q ya que la tibia rota internamente más rápido que el fémur disminuyendo su valor. Huberti y Hayes realizaron un estudio en el que observaron que la reducción del ángulo, alrededor del 50% del tiempo, aumentaba la presión en la región medial rotuliana predisponiendo a la artralgia medial retropatelar.

Por el contrario, si el pie está en pronación marcada en la fase de apoyo medio se crean fuerzas torsionales ya que la pierna contralateral que se encuentra en la fase de balanceo, crea un momento de rotación externa en el miembro en apoyo y la pronación crea un momento en rotación interna. Para que se produzca la extensión de rodilla mediante un movimiento suave (la rodilla no es un gínglimo puro), la tibia debe rotar externamente ayudada por la supinación subastragalina (Figs. 2 y 3). La hiperpronación crea un dilema biomecánico al forzar a la tibia a la rotación interna mientras la rodilla se extiende.

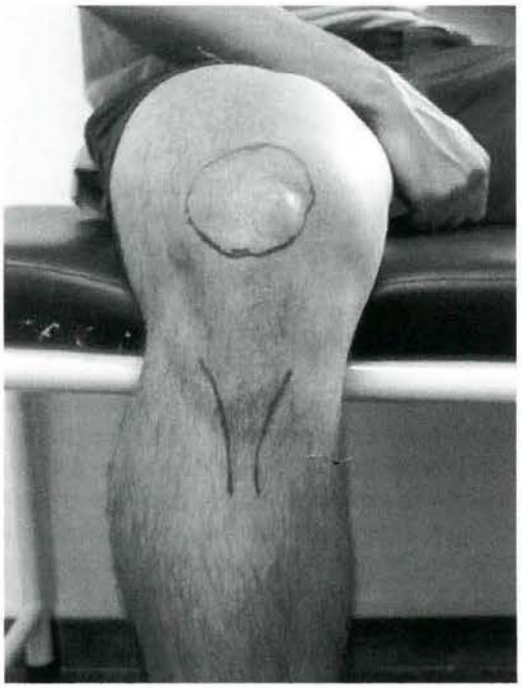

*Fig. 2 Rotación tibial interna junto a flexión de rodilla.*
*Fig. 3 Rotación tibial externa junto a extensión de rodilla.*

La solución es una rotación interna compensadora del fémur, pero se crea otro problema. El fémur dirige su cóndilo lateral hacia la carilla rotuliana correspondiente. Esta posición del fémur en rotación interna altera la posición funcional del vasto interno en su porción oblicua, que pierde potencia. El vasto medial oblicuo (VMO) está activo en los últimos 20º de flexión y junto al retináculo patelofemoral medial constituye los estabilizadores mediales hasta los 20º de flexión, (posteriormente la rotula se estabiliza por la acción mecánica de la tróclea femoral). Mientras la rodilla se encuentra en este rango de flexión, la rótula se ve desplazada lateralmente debido a la pérdida de potencia del vasto interno (Fig. 4). Tiberio sugiere que esto es un importante factor etiológico en el desarrollo de la artralgia lateral retropatelar.

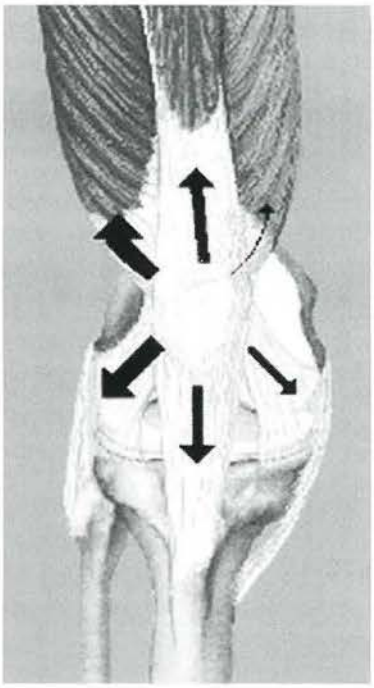

*Fig. 4 Atrofia del vaso interno y lateralización de la rótula.*

La rotación tibial interna implica, además de su acción directa sobre el fémur, un desplazamiento anterior de la tibia en su región proximal que a su vez provoca la flexión de rodilla y la activación del cuadriceps. Por tanto se aumentan las fuerzas compresivas entre las facetas articulares de la rótula y el fémur favoreciendo la erosión gradual del cartílago articular.

Por lo tanto hemos visto que si la hiperpronación ocurre en el período de contacto y le añadimos otros factores predisponentes podría evolucionar a una artralgia medial retropatelar, y si por el contrario aparece en el período de apoyo medio una artralgia lateral retropatelar.

## CLÍNICA

El síntoma característico, aunque no patognomónico, es el dolor difuso en la región anterior de la rodilla. Aparece normalmente al subir o bajar escaleras, al levantar peso con la rodilla flexionada o al levantarse despúes de un rato sentado.

## PRUEBAS QUE CUANTIFICAN LA FUNCIÓN PATELOFEMORAL

A. Fricción de la rótula contra el fémur.

Colocamos al paciente decúbito supino y presionando con la palma de la mano friccionamos la rótula contra la tróclea femoral. Si aparece dolor, recripación entendemos que hay signos de degeneración articular.

B. Palpación posterior dolorosa.

Con el paciente en la misma posición desplazamos lateralmente la rótula con el dedo índice y pulgar y palpamos la carilla articular buscando dolor o signos de degeneración articular.

C. Compresión articular y contracción del mecanismo extensor.

Colocamos al paciente en decubito supino con ligera flexión de rodilla y desplazamos distalmente la rótula y fijaremos firmemente con la palma de la mano. Le pedimos al paciente que realice una contracción brusca del cuadriceps. La prueba es positiva si aparece dolor o crepitación.

## DIAGNÓSTICO DIFERENCIAL

Síndrome de plica sinovial: Existen 4 tipos de plicas: la suprapatelar o porta, medial, inferior o ligamento mucoso que es constante y la lateral que es rara de observar.

La plica medial por las características del dolor puede ser confundida con el síndrome patelofemoral ya que aparece en el área parapatelar interna, pero podemos diferenciarlo ya que se atenúa si desplazamos medialmente la rótula

Tendinitis, apofisitis rotuliana distal, entesitis del tendón rotuliano o rodilla del saltador

Se puede hacer un diagnóstico diferencial por la localización del dolor ya que aparece distal a la rótula.

Patología intraarticular LC y meniscos

Las pruebas de estrés en valgo o varo para los ligamentos laterales, la del cajón anterior y posterior para los cruzados y Apley, entre otras, para los meniscos tanto medial y lateral, test de Ober para la tendinitis poplítea, etc.

Enfermedad de Sinding Larsen-Johanson

Mediante radiología (osteocondrosis de la rótula).

Enfermedad de Osgood Schlatter.

Mediante radiología y clínica diferente (osteocondrosis de la tuberosidad tibial anterior).

## TRATAMIENTO ORTOPODOLÓGICO

Una vez que hemos observado que la etiología del síndrome patelofemoral es la hiperpronación subtalar podemos instaurar un tratamiento ortopodológico para ayudar a la rehabilitación (generalmente potenciación de ese VMO).

Las causas de hiperpronación son numerosas. Hay dos grandes grupos:

1.- Compensación de anomalía ósea

2.- Fuerzas que desvían medialmente el peso corporal.

Dentro de las primeras vemos patología intrínseca al pie como un antepié varo, retropié varo, antepié valgo flexible o plantarflexión rígida del 5º metatarsiano; y extrínsecas al pie como las tibias varas, torsiones tibial o femorales internas, acortamiento de gemelos y la dismetría.

Las etiologías que desvían medialmente el peso corporal son la obesidad y las torsiones tibiales y femoral externas.

El tratamiento ortopodológico será diferente ante cada una de las etilogías que provocan esa hiperpronación. Por ejemplo para un antepié varo se diseñará una ortesis funcional con un post de antepié en varo y si la etiología es un acortamiento de gemelos necesitaremos una talonera que ayudará al tratamiento fisioterápico de estiramiento.

## CONCLUSIONES

El auge del deporte en los últimos años ha influido directamente en el número de patologías de características deportivas. La mala elección del calzado, del terreno, la falta de estiramientos ha provocado que muchos deportistas sufran lesiones. Si a estos factores le añadimos alteraciones morfológicas ontogénicas encontramos un sector importante de la población susceptible de tratamiento ortopodológico.

Es imprescindible la valoración exhaustiva de la biomecánica del pie para discernir las etiologías de la hiperpronación e instaurar individualmente el tratamiento más adecuado.

## BIBLIOGRAFÍA


1.- **ESCOBAR E.** *La rodilla en el deporte.* Gymnos. Edit Deportiva. Madrid. 1997:137-9

2.- **SANCHIS-ALFONSO, V., ROSELLO-SASTRE, E., MARTÍNEZ-SANJUAN, V.** *Pathogenesis of anterior knee pain syndrome and functional patellofemoral instability in the active young.* Am J Knee Surg. 1999; 12: 29-40

3.- **BOGDAN R.J.** *Biomechanical principles of running injuries. En: Valmassy R.L.* Clinical biomechanics of the lower extremities. Mosby. St Louis.1996: 122-4

4.- **BRENT BROTZMAN S.** *Clinical orthopaedic rehabilitation.* Mosby. Missouri. 1996: 225-8

5.- **MICHAUD T.C.** *Foot orthoses and other forms of conservative foot cares.* Williams and Wilkins. Massachusetts. 1996: 88

6.- **HINTERMANN, B., NIGG, B.M.** *Pronation in runners.* Sports Med. 1998; 26 (3): 169-76

7.- **LUTTER L.D.** *Foot related knee problems in the long distance runner.* Foot and ankle. 1980; 1:112-6

8.- **PETERSON L, RENSTRÖM P.** *Lesiones deportivas.* Jims. Barcelona.1989: 313-4

9.- **ERNST, G.P., KAWAGUCHI, J., SALIBA E.** *Effect of patellass taping on knee kinetics of the patiens with patellofemoral pain syndrome.* Journal of OrthopaedicSports Physical Therapy. 1999; 29 (11): 661-7

11.- **GUILLEN ALVAREZ M.L., MUGÜERZA PECKER P.A.** *Podología deportiva.* Interamerica-McGraw Hill. Madrid. 1991: 244-6

12.- **ROOT S.A.** *Normal and abnormal function of the foot.* Clinical Biomechanics. Volume II. Clinical Biomechanics Corporation. Los Angeles.1997: 339-46

13.- **ROOT S.A.** *Normal and abnormal function of the foot.* Clinical Biomechanics. Volume II. Clinical Biomechanics Corporation. Los Angeles.1997: 295- 313

14.- **WAY M.C.** *Effects of a thermoplastic foot orthosis on patellofemoral pain in a collegiate athlete: a single-subject design.* Journal of Orthopaedic & Sports Physical Therapy. 1999;29 (6):331-8

15.- **ROGER-BERENGUER, LL.,GRANELL ESCOBAR, F.** *Rodilla del saltador. A propósito de once casos.* Avances de traumatología. 1993; 23/3: 131-41

# DOCUMENTO DEL CONSENTIMIENTO INFORMADO

*** MARIN ARGUEDAS, Manuel**

El Documento de Consentimiento Informado (DCI), es el cumplimiento por parte del profesional sanitario de la exigencia de dejar constancia escrita de las explicaciones que se han facilitado a un paciente, con el fin de que éste emita un consentimiento válido en relación con las decisiones que se le apliquen.

Esta exigencia garantiza el derecho de autonomía personal y de decisión sobre el propio cuerpo del paciente. Más adelante veremos el procedimiento cuando no pueda el mismo paciente expresar esta voluntad.

La importancia de éste documento radica en el hecho de que es un medio de prueba del cumplimiento de la obligación de informar y de no tratar a ningún paciente sin autorización previa.

Tiene el efecto jurídico de trasladar la responsabilidad al paciente, determinando la obligación de éste de tener que soportar los daños que se derivan por la aparición de cualquier hecho o circunstancia asistencial previsible pero no la inevitable ligada a su proceso patológico o a la intervención médica aplicada de la cual haya estado informado previamente y conste en el **DCI**. A salvo naturalmente de las lesiones que se pudieran producir por una mala praxis profesional y que evidentemente quedan fuera de éste documento.

Para que una intervención médica sea correcta debe ocurrir:

- Que esté médicamente indicada.
- Que se realice de acuerdo con la lex artis.
- Que se lleve a cabo con el consentimiento del paciente.

La información y el consentimiento vienen regulados en la Ley General de Sanidad (Ley 14/1986 de 25 de abril). En el Convenio relativo a los Derechos Humanos y la Biomedicina hecho en Oviedo el 4 de abril de 1977 (ratificado por España el 20 de octubre de 1999). Además se han publicado recientemente normas autonómicas con rango de Ley, donde se regulan estas materias de forma estricta.

## LEY GENERAL DE SANIDAD:

Regula en su artículo 10, los derechos de los pacientes:

Art. 10.3 A la confidencialidad de toda la información relacionada con su proceso...

Art. 10.4 A ser advertido de si los procedimientos de pronóstico, diagnóstico y terapéuticos que se le apliquen pueden ser utilizados en función de un proyecto docente o de investigación... En todo caso será imprescindible la plena autorización y por escrito del paciente.

Art. 10.5 A que se le dé en terminos comprensibles a él y a sus familiares o allegados información completa y continuada, verbal y escrita sobre su proceso, incluyendo diagnóstico, pronostico y alternativas de tratamiento.

Art. 10.6 A la libre elección que le presente el responsable médico de su caso, siendo preciso el previo consentimiento por escrito del usuario para la realización de cualquier intervención.

Art. 10.9 Negarse al tratamiento.

Art. 10.11 A que quede constancia por escrito de todo su proceso.

## CONVENIO RELATIVO A LOS DERECHOS HUMANOS Y LA BIOMEDICINA:

Art. 5 Una intervención en el ámbito de la sanidad sólo podrá efectuarse después de que la persona afectada haya dado su libre e informado consentimiento.

Dicha persona deberá recibir previamente una información adecuada acerca de la finalidad y la naturaleza de la intervención, así como sus riesgos y consecuencias.

En cualquier momento la persona afectada podrá retirar libremente su consentimiento.

Art. 6 Protección de las personas que no tengan capacidad para expresar su consentimiento. Menores de edad. Discapacitados legales.

Art. 7 Protección de las personas que sufren trastornos mentales.

Art. 10.2 Toda persona tendrá derecho a conocer toda información respecto a su salud. No obstante deberá respetarse la voluntad de una persona a no ser informada.

** Diplomado en Podología, Licenciado en Derecho. Barcelona.*

La ausencia del consentimiento puede generar una responsabilidad civil - penal e incluso disciplinaria.

La información se tiene que ampliar al máximo cuando la intervención médica incluya una intervención quirúrgica y anestésica. Esto quiere decir que no sólo es necesario este consentimiento en cirugía, sino también en otras intervenciones invasivas como podría ser el caso del tratamiento de la verruga plantar con crioterapia o ácidos.

Vista la normativa podemos llegar a la conclusión de que requisitos debería de tener el documento:

## REQUISITOS DEL DOCUMENTO:

**Capacidad:** Tiene que advertirse una capacidad natural de discernimiento que le permita conocer el significado y consecuencias esenciales de su consentimiento. En los casos de menores que manifiesten un grado de madurez suficiente es importante contar con su opinión y siempre se les preguntará a los mayores de 12 años.

**Identificación del profesional:** Se identificará el profesional que vaya a realizar el acto médico con su nombre y dos apellidos. Es importante incluir el número de colegiado.

**Cirugía:** En caso de tratarse de un procedimiento quirúrgico se expondrán los diferentes procedimientos terapéuticos además del quirúrgico si los hubiera.

La información debe ser verídica y comprensible, en un lenguaje asequible y de fácil entendimiento por el paciente.

**Estudio pre-quirúrgico:** Se valorará la historia clínica y el estudio pre-quirúrgico realizado (analítica-radiología-pruebas vasculares, etc).

**Técnica quirúrgica:** Se describirá la técnica que pensemos utilizar.

**Técnica anestésica:** Se le explicará en que consistirá la aplicación anestésica.

**Riesgos generales:** Se le explicarán los riesgos que pueden producirse, tanto por la aplicación de anestesia como los que se pueden producir durante la intervención.

**Riesgos particulares:** En el caso de anestesia local, por ejemplo hematomas. Hemorragias, cicatrización anómala, etc.

**Riesgos personalizados:** Dependerá de las circunstancias personales de cada paciente, por ejemplo en diabéticos, en pacientes con insuficiencia vascular, etc.

Es importante que en estos tres apartados referentes a los riesgos se incluyan siempre los posibles riesgos y efectos secundarios, haciendo constar una petición expresa al paciente solicitando permiso para actuar si durante la intervención se produjera alguna situación inesperada que requiera algún procedimiento diferente o adicional al previsto inicialmente.

Debemos tener en cuenta que los riesgos deben tener las siguientes características:

a) Que sean **típicos:** esto quiere decir que sean propios del acto que vamos a realizar.

b) Que sean **frecuentes:** a mayor gravedad, mayor información.

c) Que sean **importantes:** que puedan producir secuelas, minusvalías, fallecimiento o la no consecución del resultado esperado.

**Reconocimiento información:** El paciente reconocerá en un apartado que ha sido suficientemente informado de una manera clara y que se le han solucionado todas las dudas que pudiera tener.

**Autorización del paciente:** Debe quedar constancia clara de que el paciente autoriza al Podólogo y a su equipo al procedimiento que se le hubiera indicado.

**Revocación de la autorización:** El paciente debe saber que puede revocar esta autorización en cualquier momento y que la firma del mismo no supone renuncia a posibles reclamaciones futuras tanto de índole médico como legal.

De aquí la importancia de que el documento se firme días antes del procedimiento de que se trate, tanto si es quirúrgico como invasivo, para que el paciente tenga tiempo de meditar esta posible revocación. Por lo tanto no es aconsejable la firma del documento el mismo día de la intervención, pues en ese momento el paciente no tiene tiempo material de revocar y mucho menos con el nerviosismo que provoca cualquier actuación médica en el propio cuerpo.

**Fecha y sede del documento.**

**Identificación del paciente:** Nombre y apellidos, DNI, si es mayor de edad o menor. Si es discapacitado legal. Dirección, etc.

**Firma del paciente y del profesional.**

En el caso de los menores y discapacitados legales, sus tutores o representantes.

Aunque afortunadamente no es nuestro caso, debemos conocer que existen unas excepciones a la exigencia del consentimiento:

- La urgencia vital.
- Cuando exista riesgo para la salud pública.

## CONCLUSIONES:

Cada día existen más reclamaciones contra los profesionales sanitarios, bien sea en el Juzgado o bien en los mismos Colegios Profesionales. Es por eso que nosotros a parte de realizar bien nuestro trabajo como podólogos, debemos conocer la normativa que nos afecta para afrontar en las mejores condiciones estas situaciones.

El documento que acabamos de estudiar se convierte en un medio de prueba que ante cualquier situación va a dejar reflejado de forma clara, que el paciente o sus familiares han recibido suficiente información para aceptar de una forma libre e independiente el tratamiento propuesto por el profesional, por lo cual nunca se podrá alegar desconocimiento ni falta de información.

Creo que sería conveniente que los Colegios Profesionales, crearan un documento normalizado que nos pudiera servir a todos y así se nos facilitaría un trámite que aunque sencillo, muchas veces no lo realizamos correctamente por el normal desconocimiento normativo.

# TERAPIAS COMPLEMENTARIAS EN CIRUGÍA PODOLÓGICA

* MARTÍNEZ NOVA, Alfonso
* ESCAMILLA MARTÍNEZ, Elena
* HIDALGO RUIZ, Sónia
* GARCÍA BLÁZQUEZ, Fco. Manuel
* CALDERÓN GARCÍA, Julián F.
* GARCÍA MOSTAZO, José

**RESUMEN**

**Este articulo presenta una serie de terapias complementarias, como son la homeopatía, homotoxicología y oligoterapia, en relación a la cirugía del pie. Éstas terapias nos serán de gran ayuda como coadyuvantes en las terapias pre-quirúrgicas y post-quirúrgicas, así como intraoperatoriamente.**

**PALABRAS CLAVE:**

Homeopatía, Homotoxicología, Oligoterapia.

**SUMMARY**

This report presents a series of complementary therapies, as the homeopatics, homotoxicologics and oligotherapy in relationship to the foot surgery. These therapies will be a great help as adjuvant before the surgery and after surgery, as well between surgery.

**KEY WORDS:**

Homeopatics, Homotoxicologics, Oligotherapy.

## 1. INTRODUCCIÓN

Hoy en día existen una serie de terapias complementarias, que no alternativas, que están en auge por la creciente demanda de los pacientes en seguir terapias naturales en detrimento con la medicina alopática, con mayor incidencia de sustancias químicas.

Definimos como terapias complementarias la Homeopatía, Homotoxicología, y Oligoterapia; las definimos así y no como terapias alternativas porque no son una alternativa sino unas terapias de gran ayuda que complementan y en algunos casos sustituyen la medicación que podemos precisar para afrontar con éxito una cirugía.

Proponemos una serie de tratamientos en aquellos casos en los que no han aparecido síntomas claros de inflamación grave o infección. En éstos casos asintomáticos proponemos un uso combinado de fármacos convencionales y complementarios o incluso la sustitución de los fármacos convencionales por los homeopáticos, homotoxicológicos u oligoterápicos.

## 2. PRINCIPIOS BÁSICOS DE LAS TERAPIAS COMPLEMENTARIAS

### 2.1. Homeopatía.

El término homeopatía fue descrito por Crishian Samuel Hahneman, (del griego homeos = semejante y pathos = afección, enfermedad) define a un método terapéutico basado en dos principios fundamentales: el tratamiento del semejante por el semejante y el empleo de sustancias medicamentosas en dosis mínimas (infinitesimales).

El principio farmacológico de la ley de la similitud establece la posibilidad de tratamiento de las enfermedades mediante sustancias que induzcan en individuos sanos, síntomas análogos a los de la enfermedad que se quiere combatir: Dicho en otras palabras: Una determinada sustancia que, a dosis ponderables, provoca un conjunto de síntomas característicos, puede curar afecciones similares en individuos enfermos cuando se utiliza en dosis infinitesimales.

La homeopatía basa su terapéutica en la individualidad y en la especificidad, y se rige por el aforismo "No existen enfermedades sino enfermos". Esto quiere decir que un individuo curará a partir de un medicamento adecuado para su cuadro sintomático. Para otra persona con esa misma dolencia, el tratamiento puede cambiar.

* *Diplomado en Podología. Profesor de la Escuela Universitaria de Podología. Departamento de Enfermería. Centro Universitario de Plasencia. Universidad de Extremadura.*

**El medicamento homeopático.**

Origen: El medicamento homeopático esta preparado a partir de sustancias que se encuentran en los tres reinos.

- Reino vegetal. Son la fuente de la mitad de los remedios utilizados. Las plantas son recogidas en su medio natural y transportadas inmediatamente al laboratorio, donde son utilizadas todavía frescas.
- Reino mineral. Son sales naturales, productos químicos, metales, etc. Seleccionados en su estado más puro.
- Reino animal. Se usan venenos, insectos venenosos, hormonas o secreciones fisiológicas, etc.

Formas de presentación:

- Gránulos. Constituidos por lactosa y sacarosa de masa aproximada de 50 mgr.
- Glóbulos. También de lactosa y sacarosa, de masa 5 mgr.
- Comprimidos. Lactosa y fructosa o mezcla. De masa 100 mgr.
- Lactosa. Para la preparación de polvos.
- Pomadas y cremas. Ya comercializadas según necesidad.

En homeopatía la posología es el nivel de dilución:

- A nivel de síntomas locales, dilución baja: 4 ó 5 CH
- A nivel de signos generales y las modalidades, dilución media: 7 ó 9 CH
- A nivel de síntomas nerviosos, de comportamiento general, dilución alta: 15 ó 30 CH

**2.2. Homotoxicología.**

El principio de la homotoxicología fue formulado por el Dr. Reckeweg, basándose en los principios de la Homeopatía.

Todos los procesos que se describen contra enfermedades son expresiones de mecanismos de defensa biológicamente adecuados contra homotoxinas endógenas y exógenas (Fases de excreción, reacción y deposición) o bien representan el intento del organismos para regular las lesiones homotóxicas que sufren (Fases de impregnación degeneración y neoformación), para conservar la vida el mayor tiempo posible.

Las enfermedades son expresiones de la lucha del sistema fluido del hombre, contra homotoxinas endógenas y exogenas. Representan el intento del organismo de compensar las lesiones provocadas por las homotoxinas.

Para el tratamiento de las terapia antihomotoxica, Reckeweg utilizó medicamentos homeopáticos, preparados donde se pueden encontrar productos procedentes de órganos y tejidos, productos patológicos (nosologicos), oligoelementos, catalizadores intermedios activos, medicamentos alopáticos que han sido preparados homeopáticamente, quinonas, ...

También utilizó toxinas diluidas y compuestos químicos.

Homotoxicosis:

La lucha del sistema inmune contra las homotoxinas se denomina enfermedad, esta lucha se desarrolla en las diferentes fases de la homotoxicosis, es decir la enfermedad derivada de las defensa contra las toxinas.

**2.3. Oligoterapia.**

Medicina funcional que permite tratar las predisposiciones patológicas y corregir trastornos funcionales que de no ser tratados evolucionaran a patologías orgánicas. Por tanto, permite tratar estados patológicos que se encuentran entre la salud y la enfermedad.

Acciones generales.

La acción principal es la unión con los enzimas, ya sea mediante un enlace más débil en el caso de los enzimas activadores metálicos, de ésta forma se forman complejos estructurales. El metal también puede tener una función como donador de electrones en la reacción (enlace iónico).

Los oligoelementos también tienen una reacción sobre las hormonas, como cofactor de una enzima de síntesis o catabolismo de la hormona formando parte de la estructura de la hormona (Ej. Yodo para las hormonas tiroideas).

El tratamiento consistirá en la administración de los oligoelementos que encontremos que hay déficit , generalmente se aplican a razón de una ampolla o dosis por la mañana y otra por la noche, si diversos oligoelementos son indispensables, se alternan uno de cada dos días, de forma que cada semana el paciente haya tomado todos los oligoelementos prescritos.

Vías de administración.

- Vía sublingual: es el más utilizado. Se ha de mantener el oligoelemento bajo la lengua durante 1 o 2 minutos, antes de tragarlo.
- Vía parenteral: Se presentan en ampollas de 2 ml. estériles (ejemplo de utilización: procesos inflamatorios de las terminaciones nerviosas).
- Vía local: Con pulverizantes o compresas sobre heridas infectadas.

Después de este examen previo, el tratamiento estará basado en los siguientes pasos.

1- Utilización sistemática de oligoelementos base.
2- Utilización de oligoelementos complementarios según los síntomas.
3- Utilización de oligoelementos de acción neuroendocrina, según los trastornos.

## 3. TERAPÉUTICA EN CIRUGÍA PODOLÓGICA.

### 3.1 Ansiedad/Nerviosismo

De todos es conocido que los pacientes pueden presentar intranquilidad, cuadros nerviosos e incluso ansiedad ante una intervención quirúrgica, por pequeña que ésta sea.

Ante esta problemática podemos recomendar:

Homeopatía

- Iganatia amara. 15 CH. 5 gránulos/3 veces al día durante 3 días y otra toma el día de la intervención. Útil en casos de nerviosismo.
- Gelsenium sempervirens. 30 CH. 5gránulos/1 vez el día antes de la intervención y otra dosis igual el día de la intervención. Muy útil en casos de ansiedad.

### 3.2 Hematoma/Hemorragias.

Para reducir el riesgo de aparición de hematomas y hemorragias, y para tratarlos en caso de aparición de éstos.

Homeopatía

- Árnica Montana. 9 CH. 5 gránulos/3 veces al día. El tratamiento debe hacerse 3 días antes de la intervención y debe perdurar hasta la realización de la primera cura de la intervención.
- Lachesis. 6 CH. 5 gránulos/3 veces al día. En caso de riesgo de embolias o trombosis. El tratamiento debe empezar 2 días antes de la intervención y debe perdurar 7 días post-intervención.

Homotoxicología

- Traumeel. De 10 a 20 gotas. En las primeras horas, administrar cada 15 minutos, después cada 30. El segundo día cada hora y a partir del tercer día 3 o 4 veces al día.
- Belladona-Homaccord. Como remedio complementario, de 8 a 10 gotas 3 veces a la semana.

### 3.3 Defensa antiinfecciosa.

Para evitar la aparición de infecciones post-quirúrgicas podemos utilizar los tratamientos descritos a continuación. En el caso de que constatemos que la infección exista, deberemos tratarla con Antibióticos adecuados.

Homeopatía

- *Pyrogenium*: Dosificación: Se prescribirán según el caso, una o dos dosis diarias a dilución 5 CH durante unos 10 días.

Homotoxicología

- *Árnica-Heel*. De 8 a 10 gotas por la tarde.

Oligoterapia

- Cobre. 1 ampolla el día antes de la intervención y 1 ampolla diaria la semana posterior a la cirugía. Es eficaz en enfermedades infecciosas virales o microbianas y permite evitar, disminuir o tomar el relevo de la prescripción de antibióticos.

### 3.4 Osteotomías/Osteosíntesis

En caso de haber efectuado osteotomías en cirugías osteo-articulares y en casos en los que se desee una rápida y correcta osteosíntesis. Actúan aumentando la formación y la calcificación de la consolidación ósea, ya que tienen una gran acción metabólica sobre el fósforo y el calcio.Dosificación

Homeopatía

- *Symphytum*: Dosificación. Diluciones bajas, 6X o 4 CH, tres veces diarias.
- *Calcarea phosphorica*. Diluciones de 7 o 9 CH, cinco gránulos por la mañana y por la noche, o bien una dosis diaria (10 gránulos) durante 3 semanas.

Homotoxicología

- *Osteoheel*. Se administran dos comprimidos al día durante 3 semanas.

Oligoterapia.

- Fluor. 1 ampolla al día durante 3 semanas
- Manganeso- Cobre. 1 ampolla al día durante 3 semanas

### 3.5 Tratamientos analgésicos.

Para evitar el dolor post-quirúrgico.

Homeopatía.

- Bellis perennis. Dosificiación: 6 CH/3 gránulos en tomas frecuentes a lo largo de los 2 días posteriores a la cirugía.
- Staphysagria. Dosificación: 6 CH/3 gránulos en tomas frecuentes a lo largo de los 2 días posteriores a la cirugía.

### 3.6 Cicatrización de heridas.

Para favorecer la cicatrización de heridas quirúrgicas.

Homeopatía.

- Caléndula. Se usa tópicamente en Tintura Madre (T.M.). Se aplica aplicando una gasa impregnada sobre la herida.
- Staphysagria. 15 CH. 3 gránulos, una toma al día tras la operación, durante 8 días. Acelera la cicatrización en heridas incisas, como las quirúrgicas.

Oligoterapia

- Cobre-Oro-Plata. 2 ampollas semanales.

**3.7 Lavados intra-quirúrgicos.**

En el transcurso de la cirugía también podemos actuar utilizando la homeopatía o la homotoxicología , realizando los lavados quirúrgicos con medicación complementaria. Nos referimos, por ejemplo a los lavados que realizamos tras una osteotomía, a los lavados con anestesia más corticoíde para reducir inflamaciones, etc...

Homeopatía

- Traumeel ampollas. Se presenta para su uso inyectable, que utilizaremos para realizar lavados de la zona o irrigaciones para revitalizar tejidos. Tiene efectos antiinflamatorios.

Homotoxicología

- Zeel ampollas. Se usará en las mismas condiciones del Traumeel.

## 4. CONCLUSIONES

Es necesario un amplio conocimiento de las terapias que puedan complementar el arsenal terapéutico del podólogo. Para ello no debemos olvidar los tratamientos homeopáticos, homotoxicológicos y oligoterápicos, ya que nos van a dar la alternativa en tratamientos preventivos en cirugía podológico. Estos tratamiento presentan una toxicidad nula y unos efectos adversos de muy baja incidencia, es por ello por lo que pueden ser de gran utilidad en combinación con los tratamientos convencionales o incluso sustituyéndolos en determinados casos. También es necesario destacar que en caso de aparición de síntomas inflamatorios destacables o de síntomas infecciosos la alternativa de tratamiento debe ser con antibióticos o antiinflamatorios convencionales, que nos den una mayor seguridad de resultados inmediatos.

## BIBLIOGRAFÍA


1. *La respuesta está en los pies.* Frederic Vinyes. Ed. Integral 1995
2. *Medicamentos homeopáticos de acción puntual.* Marco-Marco. Ed. Masson, 1998
3. *Manual acupuntura.* Borsarello. Masson. 1989
4. *Cuadernos de Fitoterapia.* Ed. Masson. 2000

# CIRUGÍA DE LA UÑA DEL QUINTO DEDO. PROCEDIMIENTO TERMINAL DE SYME.

* MAESTRO PERDICES, Ana


## RESUMEN

**El quinto dedo del pie está sometido a constante fricción o presión por parte del calzado, lo que traumatiza el aparato ungueal ocasionando distrofias y formaciones queratóticas periungueales, dolorosas, que en ocasiones son de difícil tratamiento.**
**Cuando los tratamientos incruentos no solucionan el problema, el tratamiento quirúrgico se plantea como la mejor solución, y la más definitiva. El procedimiento terminal de Syme para la cirugía de la uña es una técnica agresiva pero que en el quinto dedo es muy recomendable, en especial cuando hay patología hiperqueratótica periungueal.**



## ABSTRACT

The fifth toe suffers a constant friction or pressure due to footwear, what injures the toe nail apparatus causing dystrophies and painful nearby and nail keratotic lesions which sometimes need difficult treatment.

When the bloodless treatments don't success, surgery is the best and definite option. The terminal Syme nail procedure is an aggressive technique but a very recommended one for the fifth toe specially in a hyperkeratotic nail diseases.



## PALABRAS CLAVE

Syme, onicodistrofia, heloma periungueal.

## KEY WORDS

Syme, onychodystrophic, periungual heloma.


Un altísimo porcentaje de pacientes que acuden a nuestras consultas tienen patología ungueal en el quinto dedo, sea o no este el motivo de la visita al podólogo. La fricción con la pala del zapato o la presión por el uso de calzado ajustado son las causas que explican que la gran mayoría de las uñas presenten signos anormales (Figs. 1 a 9). Por otro lado, la insuficiencia del quinto radio, patología asimismo muy frecuente, provoca la desviación del dedo en infra o supraducción, acompañadas normalmente de rotación del dedo, lo que ocasiona un mayor traumatismo.

La adaptación al medio, más que una evolución propiamente dicha, hace que estas patologías sean tan habituales, que con cada vez más frecuencia aparezcan casos de anoniquia, o ausencia completa de la lámina ungueal. La anoniquia congénita (Fig. 1) es mucho más habitual en el quinto dedo[10], que en el resto, pero la anoniquia adquirida (Figs. 2 y 3) es un fenómeno cada vez más frecuente. En ocasiones, la lámina es sustituida por una capa de hiperqueratosis, sin lúnula, surcos periungueales, o eponiquio.

*Fig. 1.- Anoniquia congénita.*

Los signos de anormalidad de la lámina ungueal van desde la pérdida de brillo del esmalte natural de la uña, un aumento de la cutícula, un grosor aumentado de la lámina (hiperoniquia), surcos transversales o longitudinales, hiperqueratosis subungueal, hasta la onicogrifosis.

* *Podólogo. Zaragoza*

*Fig. 2.- Anoniquia adquirida.*

*Fig. 3.- Microniquia.*

Mención aparte merecen los helomas periungueales, que frecuentemente acompañan las distrofias ungueales, y que en el quinto dedo adquieren unas características especiales (Figs. 4, 5 y 6).

*Fig. 4.- Uña en tenaza, con hiponiquia y heloma pétreo periungueal.*

*Fig. 5.- Dedo en garra con infraducción. Hiperqueratosis dorsal en interfalángica proximal, y heloma periungueal más distrofia ungueal.*

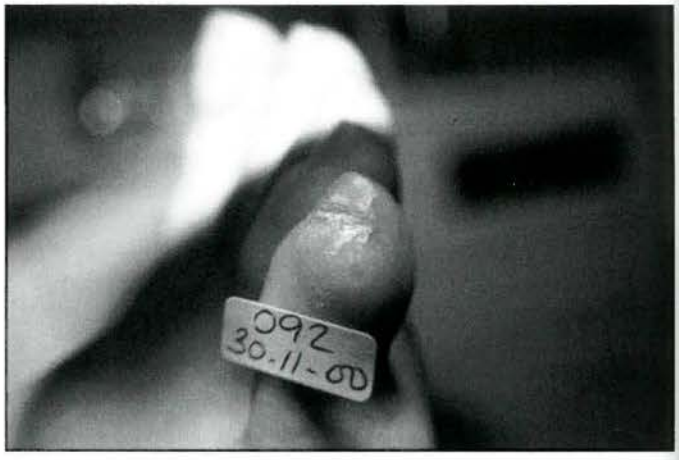


*Fig. 6.- Heloma periungueal lateral.*

La rotación digital hace que durante en la bipedestación, la base de la falange distal (FD), apoye de forma lateral contra el suelo. El pico lateral origina un heloma distal. El borde medial por su parte es aplastado por el cuarto dedo ocasionando un heloma interdigital. Sin duda, estos procesos se incrementan cuando el dedo está en infraducción (Figs. 7 y 8).

*Fig. 7.- El mismo dedo de la foto 6, con heloma interdigital distal.*

*Fig. 8.- Uña hiperqueratósica en quinto dedo.*

En ocasiones, al enuclear el heloma, comprobamos que el lecho del mismo se encuentra en la zona que anatómicamente correspondería a la matriz ungueal, normalmente en los aspectos lateral (el más frecuente) o medial. Otras veces, toda la lámina es blanda, tratándose de una uña hiperqueratósica, que podemos eliminar fácilmente con el bisturí. Estos dos fenómenos comúnmente van unidos (Figs. 9 a 12).

*Fig. 9.- La misma uña de la foto 8 tras quiropodia. La lámina es completamente eliminada con el bisturí facilmente.*

*Fig. 10.- Uña hiperqueratósica con helomas "de matriz" bilaterales.*

*Fig. 11.- La misma uña de la foto 10 tras quiropodia. El lecho de los helomas corresponden a lo que anatómicamente corresponde a la matriz y canales ungueales.*

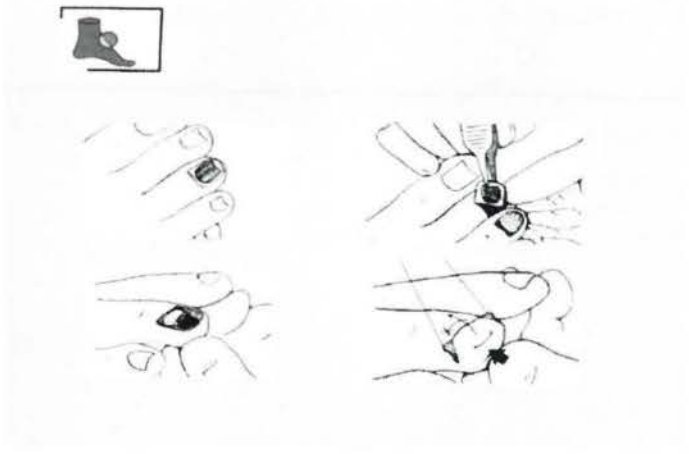

*Fig. 12 Técnica de Syme según Mercado.*

La quiropodia soluciona en la gran mayoría de casos, el dolor del paciente, pero cuando esto no es así, o la recidiva de la lesión es muy precoz, debemos proponer un tratamiento más definitivo. Las ortesis pueden mejorar la patología, especialmente en lo concerniente a los helomas que se relacionan con la base de la FD, y pueden incluso mejorar la malposición del dedo. Sin embargo, en las formaciones queratóticas relacionadas con la uña, o en distrofias ungueales dolorosas, estos tratamientos tienen un alto porcentaje de fracasos. Es en estos casos cuando la cirugía se presenta como el tratamiento más definitivo.

## TIPOS DE PROCEDIMIENTOS

Cuando se trata de intervenir una uña, existen dos tipos de procedimientos, los no incisionales, y los incisionales, que a su vez, pueden actuar sobre la lámina ungueal de forma parcial o total

Entre los procedimientos no incisionales (totales o parciales), están las matricectomías químicas (fenol/alcohol, hidróxido sódico/ácido acético), matricectomías por láser de dióxido de carbono, o el galvanismo negativo.

Entre los incisionales, las matricectomías parciales están descritas por Winograd, Lelievre, Frost o Amberry

entre otros. Las técnicas que describen matricectomías totales son: Kaplin, Suppan, Whitney, Zadik y Syme- Lapidus. En este artículo voy a centrarme en esta última técnica, especialmente útil en la patología ungueal del quintus.

## TÉCNICA DE SYME

## PEQUEÑO APUNTE HISTÓRICO.

Huckill[13], en 1874 describe por primera vez el procedimiento, y Lapidus[11] lo retomó en 1933 popularizando esta técnica.. El nombre de Syme se utiliza por la semejanza del flap plantar con el que se realiza en la amputación del pie, que lleva ese mismo nombre[17].

Mowbray[15] publicó en 1935 una descripción gráfica de la técnica refiriéndose al primer dedo, y por su parte, Gastwirth[7] lo hizo con los dedos menores en 1981.

Recientemente, Mercado[14] retoma esta técnica si bien la aconseja exclusivamente para los dedos pequeños.

## TÉCNICA QUIRÚRGICA

La técnica de Syme para la patología de la uña consiste en la eliminación de lámina, lecho y matriz ungueales, junto con la resección del 1/3 distal de la falange distal. Se sutura realizando un flap con la piel plantar [4,13,14,18]

Tras anestesia troncular, se procede o no a la isquemia mediante compresión a nivel de la raíz del dedo o en la pierna. En cuanto al tipo de incisión, Mercado[14] aboga por incidir alrededor de la uña, logrando una línea incisional transversal proximal y una curvilínea que rodea el aparato ungueal. (Fig. 15) Wattkins[18] describe dos incisiones curvilíneas, ambas de concavidad proximal, que expondrían la base de la falange. Este tipo de incisión está aconsejado cuando existen helomas a este nivel acompañando a la distrofia ungueal (Fig. 14).

McGlamry[13] propone un tipo de incisión alrededor de la uña, similar a la de Mercado, pero con una prolongación proximal a ambos lados, para poder traccionar la piel del colgajo supramatricial que favorezca el cierre (Fig. 13). En el primer dedo puede esta ser la incisión más adecuada en el primer dedo, pero en el quinto, que es el caso que nos ocupa, la piel del dorso distal no permite tanta flexibilidad.

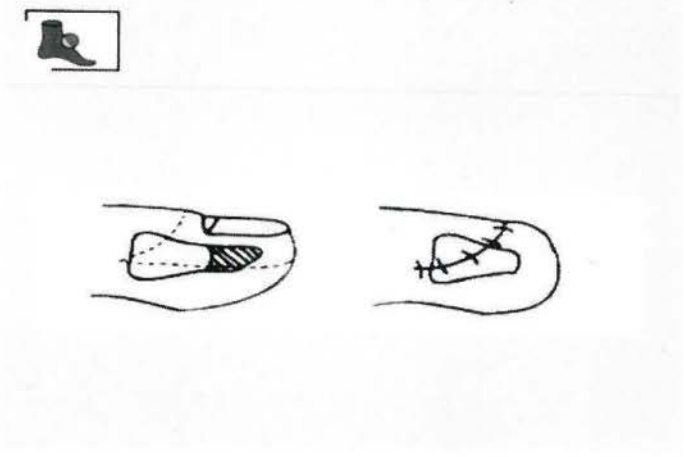

*Fig. 13.- Técnica de Syme según Watkins.*

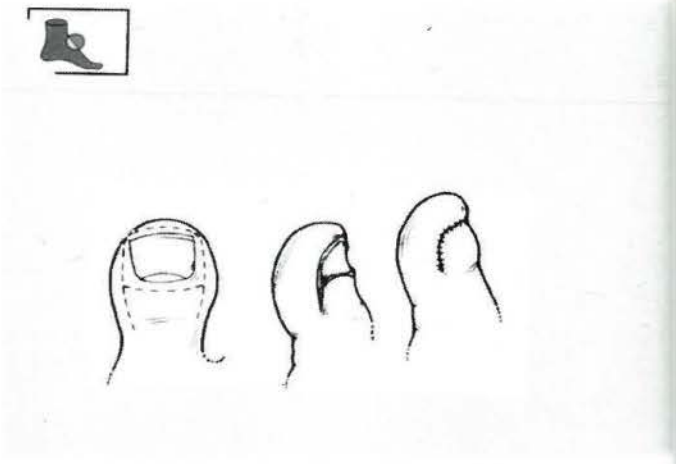

*Fig. 14.- Técnica de Syme según McGlamry.*

*Fig. 15.- Uña distrófica con heloma "de matriz" lateral. La quiropodia no eliminaba el dolor. Se propuso el tratamiento quirúrgico.*

Se elimina por cualquiera de estos procedimientos toda la lámina ungueal, junto con el lecho, hasta el hueso. Próximamente, se profundiza lo suficiente para eliminar todo el tejido germinal de la matriz, despegándolo de la falange. Esta queda expuesta. Se libera la porción más distal, y se procede a cortar con un alicate para hueso un tercio distal de la misma. En el caso del quieto dedo es difícil medir esta cantidad, y a veces para conseguir una buena aproximación de las incisiones, se hará necesario eliminar la mitad del hueso (Figs. 16 a 22).

*Fig. 16.- Isquemia del dedo.*

*Fig. 17.- Incisión periungueal.*

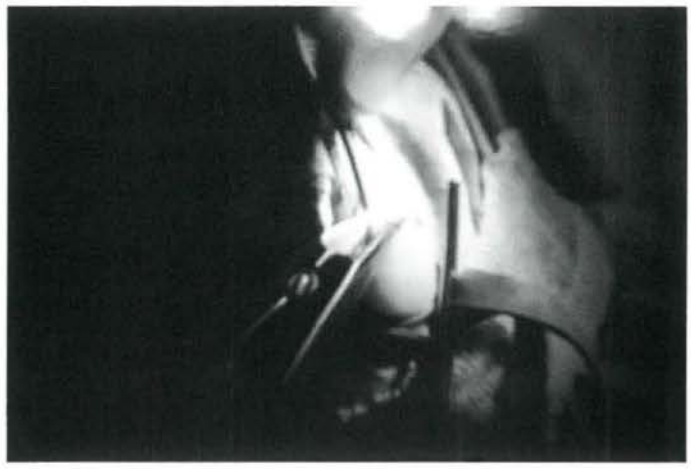

*Fig. 20.- Se resecciona el tercio distal de la falange distal.*

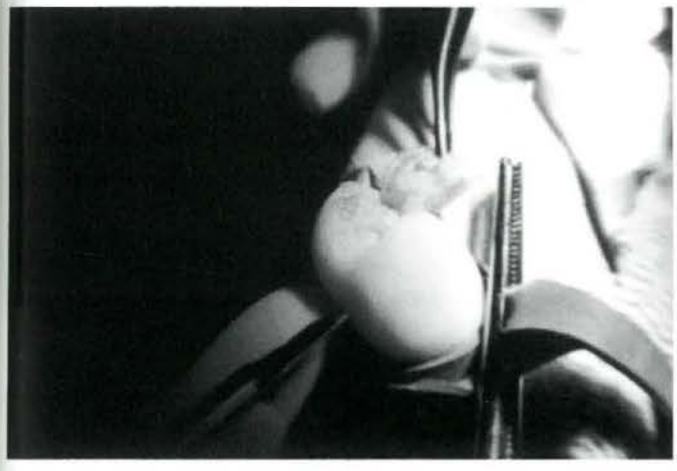

*Fig. 18.- Se elimina la lámina, el lecho y la matriz ungueales en una única pieza.*

*Fig. 21.- Aspecto del dedo tras la sutura.*

*Fig. 19.- Se disecciona el tercio distal de la falange distal.*

*Fig. 22.- Aspecto del dedo dos meses tras la intervención.*

Si existen exóstosis periungueales, se eliminan con el alicate o con lima.

Se limpia cuidadosamente. El suero fisiológico a presión es una buena manera de eliminar restos tisulares que dificultarían la cicatrización. Se sutura en un único plano haciendo un flap con la piel plantar, que pasa a recubrir el dorso distal del dedo. En los extremos es frecuente que queden "orejas de perro", procediéndose si son muy grandes, a eliminarlas Si son pequeñas, no es ningún problema dejarlas, ya que durante la fase de cicatrización desaparecen[14]. Además, la incisión sigue las líneas de tensión de la piel relajada ("relaxed skin tension lines" o RSTL), por lo que el resultado estético es muy bueno y la cicatriz apenas visible[3, 13].

Se elimina la isquemia si se había utilizado, esperando el correcto llenado del dedo antes de colocar el vendaje. Se coloca vendaje semicompresivo.

Personalmente reviso la herida a las cuarenta y ocho horas. A los o doce días se retiran los puntos. En ocasiones, el vendaje se debe mantener unos días más.

## VENTAJAS

Se trata de una técnica sencilla, que no requiere instrumentación especial, rápida y de fácil cicatrización. Es muy bien tolerada por el paciente ya que apenas es dolorosa en el postoperatorio.

La uña es eliminada de forma definitiva y permanente, y además nos permite resolver problemas coadyuvantes, como los helomas a nivel de la articulación interfalángica distal.

En el caso del quinto dedo, el acortamiento es una ventaja en muchas ocasiones, ya que se trata de un dedo problemático para el calzado, y muchas veces es más grande de lo que desearíamos.

## INCONVENIENTES

La principal desventaja es el acortamiento del dedo, que no siempre se busca, en especial en el primer, segundo o tercer dedos[8,12,13].

El dedo queda con apariencia de muñón, por lo que el paciente debe saberlo. Este inconveniente es mínimo en el caso del quinto.

Hay que tener en cuenta el correcto tratamiento de las "orejas de perro" para conseguir una buena cicatriz[14].

Es muy frecuente la aparición de quistes epidermoides[6,13,16]. Son debidos al traumatismo y penetración de tejido epidérmico en regiones más profundas[5,9]. Aparece dolor importante a las pocas semanas de la intervención, y se palpa una nudosidad profunda y dura. Para minimizar el riesgo se aconseja cambiar el bisturí usado la epidermis al profundizar a tejidos más profundos. Además, lavar con suero fisiológico a presión.

## INDICACIONES.

Por tratarse de una técnica agresiva, debe utilizarse en última instancia[1,2]. La técnica de Syme para la patología de la uña está indicada en alteraciones ungueales distróficas dolorosas como la onicogrifosis, la uña hiperqueratótica, los helomas periungueales, "helomas de matriz", etc. Asimismo, en casos de onicocriptosis, uñas en tenaza, hiperoniquia y onicomicosis. Se debe restringir a los dedos menores[7,14], y en especial al quinto dedo, en el cual, considero que es la indicación más acertada. En el primer dedo, el resultado estético y el acortamiento la hacen poco aconsejable, salvo casos muy especiales.

Se podría considerar como indicación secundaria la patología periungueal como los helomas debidos a la falange distal del quinto dedo. En estos casos, si la uña tiene un mínimo de distrofia o se sospecha que puede ser problemática, considero indicada la técnica de Syme aunque el paciente no aqueje dolor en la uña.

## CONTRAINDICACIONES.

No se debe de intervenir si se sospecha infección activa salvo que sea necesario según la valoración del profesional. En enfermedades sistémicas que comprometan la cicatrización de la herida no se deben realizar procedimientos quirúrgicos.

## PRECAUCIONES

Siempre previo a la cirugía, incluso en este caso que se trata de un procedimiento ungueal, se debe valorar la biomecánica del pie, así como la posición del dedo. Si el paciente tiene una insuficiencia de quinto meta, deberemos compensar este problema, si no queremos que recidive un problema doloroso en el dedo, aunque la uña ya no exista. Si el dedo está rotado, practicaremos junto con la técnica de Syme, un procedimiento desrotador. Si el dedo se encuentra en garra, habrá que realizar una artroplastia, etc.

## RESUMEN

La técnica de Syme para la patología de la uña es una excelente técnica en los casos de onicodistrofias dolorosas del quinto dedo del pie, permitiendo tratar al mismos tiempo la patología periungueal.

## BIBLIOGRAFÍA


1. **ALLEVATO, MAJ, DONATTI, LB. (1991)** *Onicocriptosis o uña encarnada.* Monografías de Dermatología. Vol 4, n 6: 374-387.
2. **BARAN R. Y DAWBER RPR. (1984)** *Diseases of the nails and their manegement.* Blackwell Scientific Publications. Pag 387-396.
3. **BORGES, A.F.** *Cicatrices inestéticas.* Labor. Página 4
4. **BUTTERWORTH,R.; DOCKERY, G.L.** *Atlas a Color y Texto de Cirugía del Antepié.* (1992) Ortocen Editores. Edición española. Madrid. Páginas 65-84, 137-144, 154.
5. **CAMACHO (1991)** *Tumores de la unidad ungueal y tejidos periféricos.* Monografías de Dermatología. Vol 4, n 6:390.
6. **FINE WW. (1965)** *Evaluation of subtotal amputation (resection of distal phalanx)* Foot Surgery 4: 12-13.
7. **GASTWIRTH BW. (1981)** *The terminal Syme Procedure* Foot Surgery 20: 95.
8. **GIANNESTRAS, N.J.** *Trastornos del Pie.* Editorial Salvat. Pág 427,428.
9. **HANEKE E. BARAN R Y BUREAU H. (1984)** *Tumors of the nail apparatus and adyacent tissues*. 403-452.
10. **JUHLIN y BARAN, R (1991)** *Onicopatías hereditarias y congénitas*. Monografías de Dermatología. Vol 4, n 5: 284.
11. **LAPIDUS PW**. *Complete and permanent removal of teo nail in onychogryphosis and subungual osteoma*. (1933) American surgery 19: 92-94.
12. **LELIÈVRE, J.; LELIÈVRE, J.F.**. *Patología del Pie.* (1982). Editorial Toray-Masson. Edición española. Barcelona. Páginas711-714.
13. **MCGLAMRY, E. D.; BANKS, A.S.; DOWNEY, M.S.** *Comprehensive Textbook of Foot Surgery.* (1987). Baltimore, Maryland. Páginas 277-301, 353-355, 1256-1258.
14. **MERCADO, O.A.** *Atlas de Cirugía del Pie. Cirugía del Antepié.*(1995) Edición española.. Madrid. Páginas16-34; 76-79.
15. **MOWBRAY DT (1935)** *Surgical excision of de great toe nail* -Chirop. Rec. 18: 145.
16. **REES RW. (1964)** *Radical surgery for embedded of deformed great teonails.* Proc R. Soc. Med. 57: 355
17. **THOMPSON TC, TERWILLIGER, C. (1951)** *The terminal Syme operation for ingrown toenail.* Surgical Clin. North America. 31: 575-584.
18. **WATKINS, L. (1996)** *Podiatric.*

# HALTEROFILIA, ANÁLISIS DEL GESTO PODOLÓGICO

* GARCÍA BLAZQUEZ, Francisco Manuel
** HIDALGO RUIZ, Sónia
** MARTÍNEZ NOVA, Alfonso

**RESUMEN:**

**Este artículo trata de explicar brevemente los aspectos técnicos de un deporte poco conocido por el público en general, pero de una gran tradición olímpica y practicado desde la antigüedad. Orientamos el trabajo a aquellos profesionales que traten con deportistas para dar a conocer los aspectos podológicos de este deporte, tanto en cuestión de posibles lesiones que podamos tratar como en los tratamientos ortésicos que podamos efectuar.**

**PALABRAS CLAVES:**

Pesas, posición podálica, lesiones músculo-tendinosas, tratamiento ortésico.

**SUMMARY:**

This report tries to explaining briefly the technical aspects of a sport little known for the public as a rule, but of a great olympic tradition and practiced from the antiquity. We guide the work to those professionals that try with sportsmen to make known the podiatric aspects of this sport, in a matter of possible injuries that we could try as well as in the orthosics treatmens that we could effect.

**KEY WORDS:**

Weights, feet position, muscle injuries, orthosics treatments.

## 1. HISTORIA

La halterofilia, es probablemente uno de los deportes más antiguos. Podemos situar sus orígenes en torno al año 3.600 A.C en China, donde los emperadores practicaban ejercicios de fuerza.. La mayoría de los historiadores, apuntan al luchador griego Milón de Crotona como el pionero del levantamiento de pesas. A finales del siglo XIX, la halterofilia era una dedicación casi exclusiva de los profesionales del circo. Más tarde comenzó a realizarse con carácter amateur, organizándose competiciones entre clubes.

En la primera Olimpiada moderna, celebrada en Atenas en 1896, la halterofilia fue incluida como deporte olímpico.

En España se crea la Federación Española de Halterofilia en 1966

En 1987 se celebró el primer campeonato de halterofilia femenino y a partir de 1997 se aprobó la participación femenina en las Olimpiadas.

Actualmente existen ocho categorías masculinas y siete femeninas definidas por el peso corporal.

## 2. GESTO DEPORTIVO

El levantamiento olímpico no es solamente una prueba de fuerza, sino también de velocidad, habilidad, concentración y estrategia. Al levantador se le permiten tres intentos en cada uno de los dos alzados.

Tres fallos llevan a la eliminación automática. La mayoría de los participantes escogen un peso del que están razonablemente seguros que pueden dominar bien y posteriormente van aumentando el peso a levantar. Los alzados son juzgados por tres árbitros en decisión mayoritaria.

Existen dos métodos de levantamiento, la arrancada y el de dos tiempos en los que más adelante incidiremos.

### 2.1 Colocación de los pies.

**Situación de los pies con respecto a la barra.**

Los pies se situarán debajo de la barra de forma que la articulación de los dedos se encuentre aproximadamente en línea recta con la vertical de ésta, si bien existirán diferencias de acuerdo con la longitud de los pies de cada levantador. Fig. 1

La situación de los pies puede variar ligeramente según el estilo utilizado para el levantamiento y las características anatomo-fisiológicas del levantador.

* *Diplomado en Podología y Enfermería. Profesor de la Escuela Universitaria de Podología de Plasencia. Universidad de Extremadura.*
** *Diplomado en Podología. Profesor de la Escuela Universitaria de Podología de Plasencia. Universidad de Extremadura.*

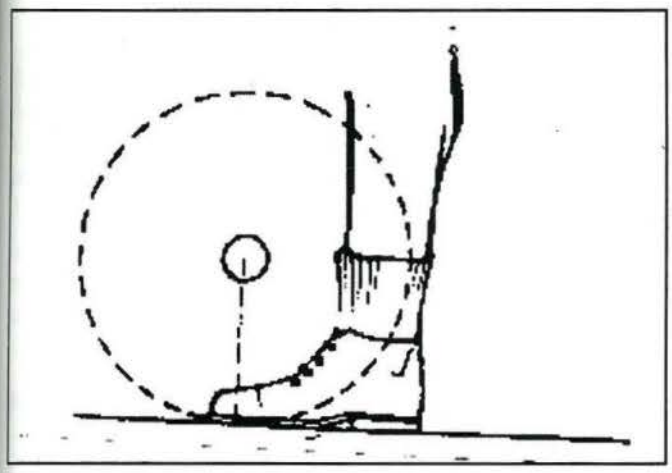

*Fig. 1*

**Arrancada**

Tiene unos pasos comunes hasta que la barra llega aproximadamente a la cintura, a partir de ahí existen dos estilos diferentes para la arrancada:

**2.1.1. Estilo de Squat:**

La situación de los pies que podemos considerar más generalizada es la de colocar éstos con una separación aproximadamente igual a la anchura de las caderas. Fig. 2.1

La tendencia moderna es a colocar éstos muy próximos entre sí. Fig 2.2.

En cualquiera de estas dos variantes las puntas de los pies están dirigidas hacia fuera, (Angulo de Fick estático en Abducción).

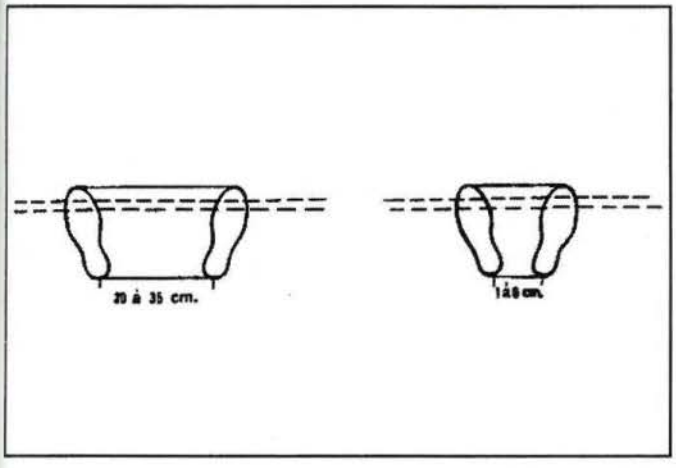


*Figs. 2.1 y 2.2*

La posición final de los pies en este estilo estará determinada por la flexibilidad articular de tobillos, rodillas y caderas de cada levantador , pero en todo caso se producirá un desplazamiento lateral de los pies.

Características posicionales en el estilo de Squat. Fig. 3

- Pies ligeramente más separados que en la posición de partida del tirón de la arrancada.
- Pies en abducción.
- Tobillos y rodillas en flexión completa, con las rodillas en divergencia (hacia fuera).
- Las articulaciones de las caderas lo más cercanas posibles a la articulación de los tobillos.
- La parte superior del tronco casi vertical, ligeramente inclinada hacia delante, manteniendo la curvatura de la región lumbo-sacra.

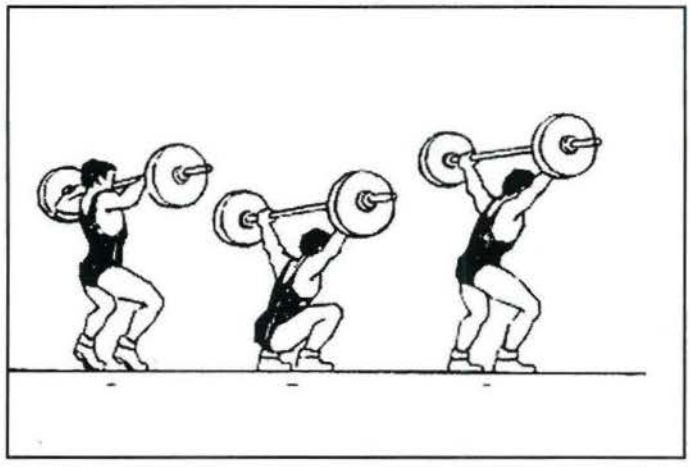

*Fig. 3*

**2.1.2.Estilo de Split:**

La posición de los pies más corrientemente empleada en este estilo es situarlos paralelos entre si, y con una separación aproximada a la anchura de las caderas o poco menos.

La posición final será con el pie delantero en la misma línea o plano de su posición original, pero con la punta algo dirigida hacia adentro y desplazada hacia delante aproximadamente una longitud igual a un pie del atleta. La pierna trasera se desplaza hacia atrás aproximadamente el doble de la distancia que lo hace la otra, en el mismo plano de su posición de partida y se apoya únicamente sobre los dedos y región metatarsiana.

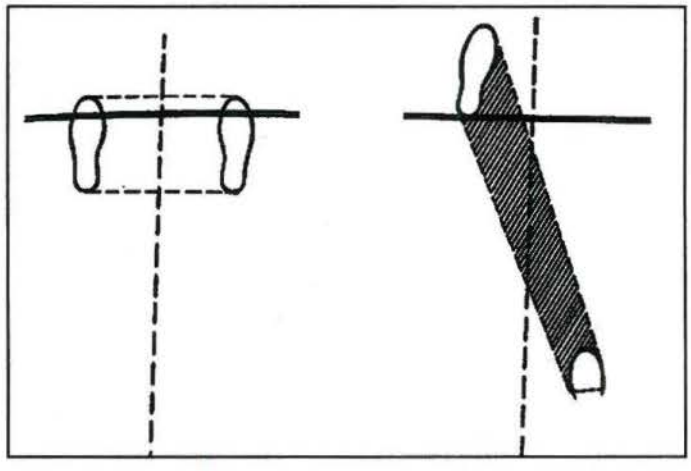

*Fig. 4*

Características posicionales en el estilo de Split.

- El pie delantero se avanza una distancia aproximada de un pie con respecto a la posición de partida; contacto total con el suelo, con la punta ligeramente dirigida hacia adentro (En adducción).
- El pie de atrás se desplaza aproximadamente el doble de la distancia que lo haya hecho el pie delantero, y se apoya en su parte delantera solamente.
- Los dos pies han de estar situados en líneas paralelas al eje de desplazamiento.
- El tobillo de la pierna delantera en flexión completa.
- La pierna delantera completamente flexionada por la rodilla.
- La rodilla de la pierna trasera extendida, el muslo lo más cercano posible a la horizontal.

En ambos estilos los pies deben desplazarse simultáneamente.

**2.2 Dos tiempos:**

**- Primer tiempo: Cargada o arrancada**

Puede hacerse en los estilos squat o split ya descritos anteriormente, con la única diferencia que la barra va a reposar sobre el pecho o sobre los brazos flexionados.

En el estilo de cargada split la barra tiene que adquirir una altura mayor que cuando la cargada se realiza en squat, por lo que es generalmente considerado más eficiente éste último estilo.

**- Segundo tiempo: Envión**

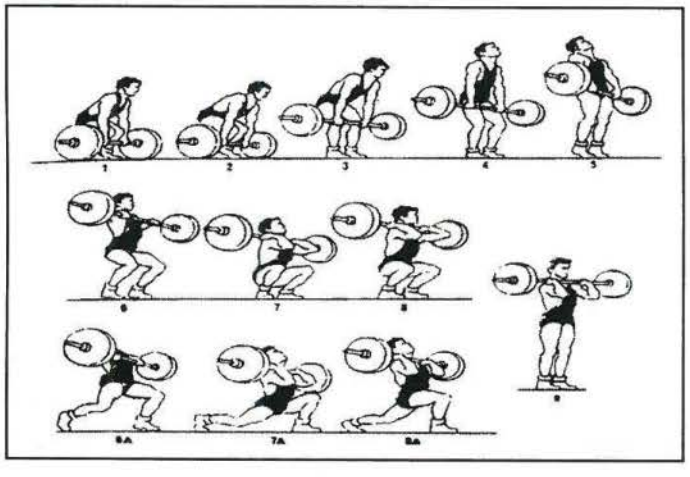

*Fig. 5*

Flexionar las piernas y extenderlas, así como los brazos, hasta llevar la barra al extremo de los brazos extendidos sobre la cabeza.

Colocar los pies en línea, brazos y piernas extendidos, y esperar la señal del juez para reponer la barra sobre la plataforma.

Se puede descomponer en tres fases:

- Flexión y extensión de las piernas para lograr el impulso inicial de salida de la barra. Fig. 6 (pasos 10,11 y 12).
- Caída del cuerpo bajo la barra.

Se inicia el desplazamiento en tijeras de los pies, al mismo tiempo que se empuja vigorosamente la barra. Fig. 6 (pasos13 y 14).

- Recuperación. Se efectúa similar a la descrita en arrancada y en la cargada en estilo de Split. Fig. 6 (pasos 15 y 16).

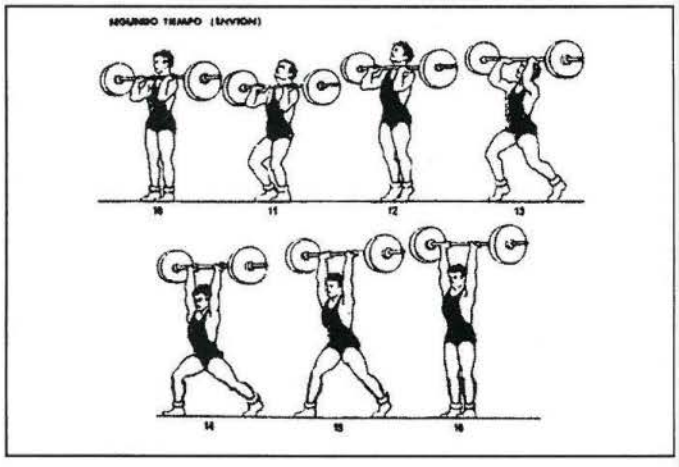

*Fig. 6*

**3.La musculatura en el levantamiento de pesas.**

**Cargada**. En el momento en que el levantador se coloca en posición de provocar el despegue del carro del plano del suelo, entran en función una serie de músculos. La contracción al principio será poco intensa pero posteriormente aumentará en grado suficiente para vencer la resistencia ofrecida por el peso.

Lo primero que hace el atleta es colocar los pies con la abertura necesaria para logra una buena base se sustentación, coge la barra y se contraen los músculos de la mano y antebrazo, inmediatamente comienza el esfuerzo de despegue, recae entonces la fuerza sobre los músculos lumbares. En esta primera fase el esfuerzo máximo debe ir dirigido a la contracción de los músculos más potentes del cuerpo, el cuadriceps y los glúteos.

Cuando el peso se encuentra algo por debajo de las rodillas, el esfuerzo mayor lo hacen los músculos extensores del muslo, el cuadriceps, que trabajará hasta que la pierna esté totalmente recta. Al pasar el peso por encima de las rodillas, el cuerpo del levantador todavía está inclinado hacia delante, por lo que debe hacer un esfuerzo buscando la vertical (intensa contracción de lumbares y glúteos), el carro entonces adquiere gran velocidad, que el atleta favorecerá poniéndose de puntillas, con gran trabajo de gemelos y soleo.

En esta fase entran en acción los músculos superiores del cuerpo, especialmente el trapecio y los músculos de los brazos, pasando el carro por delante del pecho del atleta.

Aquí vuelve a producirse un gran trabajo de los músculos de las extremidades inferiores, que dependerá del movimiento y el estilo. Menos intenso en los dos tiempos y más incomodo en la arrancada puesto que los brazos tienen que estar ya extendidos.

Como se ve por lo que antecede, prácticamente todos los músculos esqueléticos del cuerpo intervienen en el levantamiento de pesas, pero algunos de ellos de modo más intenso. Los más importantes de cara a nuestro interés son, los gemelos y el soleo, cuya acción es de flexión plantar y cuya fuerza de contracción puede alcanzar hasta 200 kg.

El cuadriceps tiene como acción la extensión de la rodilla y es quizás el músculo más importante en el levantamiento de pesas, ya que de su contracción depende la elevación del peso hasta la parte media del muslo.

## 4. LESIONES MÁS FRECUENTES

Como en todas las actividades deportivas de competición, los problemas más frecuentes son las lesiones del sistema osteo-muscular. Sin embargo, al tratarse de un deporte individual y sin confrontación ni contacto físico con los otros competidores, los traumatismos directos son totalmente excepcionales.

### 4.1. Lesiones del sistema músculo-esquelético

Se pueden dividir en tres grandes grupos: lesiones agudas, lesiones crónicas y alteraciones estructurales o funcionales del sistema osteo-muscular.

#### a) Lesiones agudas

El mecanismo de producción fundamental de lesiones agudas en la halterofilia son los movimientos anormales forzados. En mucha menor medida por choques o autotraumatismo.

*Lesiones musculares*

Cuando el calentamiento previo es defectuoso, la carga es excesiva, existe una descoordinación manifiesta o el entrenamiento o la competición tienen lugar en presencia de fatiga muscular, no es infrecuente que se produzcan lesiones musculares, que pueden variar entre una simple distensión, la ruptura de unas pocas fibras o la completa del músculo. Incluso en algunas ocasiones se puede llegar a romper la fascia y producir una hernia muscular. El mecanismo causal más frecuente de estas lesiones es la sobrecarga y la localización más frecuente son las capas más externas de los músculos o cercanas a las inserciones en el hueso. El dolor punzante, la tumefacción y el hematoma son los signos y síntomas más frecuentes, y cuando la ruptura es total el signo del hachazo siempre está presente.

Los músculos más comúnmente afectados son los rotadores de la articulación escápulo-humeral, los fijadores de la escápula, los extensores de la pierna, los adductores del muslo y los extensores de la columna.

*Lesiones tendinosas*

Las lesiones agudas más importantes de los tendones son las rupturas, totales o parciales, pero las tendinitis y las peritendinitis también pueden necesitar atención urgente. La mayoría de las veces asientan sobre estructuras previamente dañadas, sea por el entrenamiento llevado( intenso y reiterativo como sucede en las lesiones debidas a la sobrecarga) o por la inyección de fármacos en el interior de sus fibras( corticoesteroides). Los tendones del cuadriceps y del supraespinoso del hombro son los que con mayor frecuencia se ven afectados por este tipo de lesión. Los síntomas más importantes son el dolor y la impotencia funcional, y el signo del hachazo si se trata de una ruptura completa.

*Lesiones articulares*

Las lesiones agudas más importantes de las articulaciones de los halterófilos son las luxaciones, y especialmente las de hombro y codo.

Son poco frecuentes las lesiones intraarticulares, aunque en alguna ocasión se han descrito en la rodilla, durante la realización de sentadillas en levantadores con técnica defectuosa. La osteocondritis disecante no es una rareza en los que se inician en edades muy tempranas en la halterofilia, y sobre todo en los que utilizan cargas desproporcionadas para su edad.

*Lesiones óseas*

Las lesiones óseas propiciadas por colisión o choque en los levantadores de pesas son totalmente excepcionales en la edad adulta, aunque en alguna ocasión se ha podido observar fracturas debidas al brusco contacto del carro con el cuerpo cuando el deportista pierde el control del primero.

Algunos levantadores tienen disminuida la altura del disco intervertebral, especialmente los que militan en categorías altas. También se describen otras lesiones como la radiculitis cervical, la espondilolisis y espondilolistesis.

En los niños que se inician pronto en la práctica de la halterofilia se puede producir la epifisitis de la tuberosidad anterior de la tibial (E. Osgood-Schlatter) sobretodo cuando se realiza la cargada de dos tiempos o las sentadillas con grandes cargas. También se observan fracturas epifisarias de los huesos de los miembros superiores y en las láminas de las vértebras, cuando el peso se levanta por encima de la cabeza.

#### b) Lesiones crónicas

Algunas son consecutivas de lesión aguda mal curada. En alguna ocasión se pueden observar lesiones degenerativas de la cadera.

La mayoría son lesiones por sobreutilización, en las que se producen microtraumatismos por repeticiones continuas del gesto deportivo con grandes cargas, y se originan principalmente en el entrenamiento.

Las más frecuentes son las entesopatías que tienen lugar donde el tendón se inserta al hueso, las más frecuentes son las que afectan a los tendones que se insertan en los polos superior e inferior de la rodilla y a la inserción del cuádriceps en la cara anterosuperior de la tibia.

Las lesiones por sobreutilización suelen afectar al cartílago (condropatías) y en especial al de la rótula dando lugar a la condropatía patelar, frecuente en levantadores infantiles cuando trabajan con grandes intensidades. La regeneración del cartílago normalmente es de calidad inferior lo que predispone a sufrir nuevas lesiones.

### 4.2 Alteraciones funcionales de la movilidad articular

En algunas ocasiones las molestias localizadas en las articulaciones no se deben a una alteración en su estructura, si no de su función.

*Bloqueo de las articulaciones.*

El efecto fundamental consiste en la disminución de la movilidad articular, que en muchas ocasiones impide el entrenamiento y la competición. Las causas suelen ser de origen funcional, pero también las hay macro o micro-traumáticas. La más afectada es la columna vertebral.

Los bloqueos de larga duración acaban afectando a otras estructuras cercanas o lejanas, como músculos y tendones e incluso originan molestias reflejas en los órganos internos.

Las manipulaciones y la masoterapia prestan grandes beneficios a los bloqueos.

*Alteraciones producidas por el desequilibrio en la función músculo-articular.*

La debilitación de los músculos extensores y/o el acortamiento de los flexores que se insertan en una articulación pueden originar numerosas molestias. Muchos de los dolores localizados en la región lumbar, en la pelvis y en la cadera de los levantadores de peso tienen su origen en un acortamiento de los músculos flexores y en la hipertrofia de los extensores, lo que origina un aumento de la lordosis y la aparición de molestias dolorosas, a veces intensas, en la región lumbo-sacra.

*Hipo o hipermovilidad articular.*

El origen de las alteraciones de la movilidad articular es muy diverso y a veces se relaciona con enfermedades o traumatismos agudos o crónicos padecidos con anterioridad. En el caso de la hipomovilidad de una articulación, las más cercanas a ella o algunos eslabones de la cadena cinética implicados en el movimiento tienden a compensar el defecto, con el aumento de su función, lo que origina molestias en esas regiones. La hipermovilidad articular constituye un gran problema, especialmente cuando no existen mecanismos compensadores que lo palien o remedien.

### 4.3 Prevención y tratamiento de las lesiones agudas del sistema osteo-articular.

Las medidas que tratan de impedir las lesiones del sistema osteo-articular van encaminadas a evitar las causas que las producen como: defectos en la técnica empleada, empleo de aparatos, tarimas y calzados defectuosos o inadecuados, la falta de disciplina o concentración del deportista, la mala programación del entrenamiento, la inobservancia de los consejos médicos y técnicos, la alimentación inadecuada, estado de salud deficitario. Es obvio que evitar todas las situaciones descritas, es la mejor manera de prevenir las lesiones futuras.

## 5. ACTUACIÓN PODOLÓGICA.

Desde nuestro punto de vista la actuación podológica debe centrarse en proporcionar a los halterófilos la máxima estabilidad y amortiguación posibles.

Siempre teniendo en cuenta los movimientos de los pies durante el gesto deportivo, proponemos una ortesis plantar completa compuesta por:(de superior a inferior)

- Elemento estabilizador central en resina de 1,2 mm.

- Soporte plantar desde talón hasta la comisura de los dedos en resina de 1,9mm.

- Elemento estabilizador anterior, desde retrocapital hasta final de los dedos realizado con E.V.A de baja o media densidad, cuya función será la de amortiguar la zona de las cabezas metatarsales y de los dedos ya que el primer esfuerzo se realiza de puntillas y va a presentarse una hiperpresión en la zona. Junto con la resina se conseguirá un balancín que le auxiliará en el apoyo total del pie.

Los elementos estabilizadores anterior y central así como el resto de soporte pretenden dar estabilidad al pie.

El soporte plantar para la halterofilia tiene un sentido inverso al soporte normal, ya que la primera zona de apoyo se realiza en antepié donde buscamos amortiguación y posteriormente en medio y retropie donde buscamos estabilización.

Al realizar este soporte previa valoración del paciente podríamos concretar también el tratamiento personalizado que nos permitiera incidir en posibles patologías propias del pie y de la extremidad inferior las cuales podríamos compensar potenciando en nuestro soporte los elementos correspondientes. Es obvio que el soporte plantar podrá variar en densidades, grosores, materiales, etc. en función de las características del deportista(peso, lesiones sobreañadidas, etc...).

## 6. CONCLUSIONES

En el ámbito deportivo el podólogo debe tener una gran importancia, a su vez el podólogo debe tener amplio conocimiento de las modalidades deportivas, el gesto deportivo concreto, las patologías relacionadas y la actuación podológica más indicada en cada momento. La halterofilia es un deporte en el que el pie y la pierna sufren grandes esfuerzos por lo que debemos atender de manera especial estos deportistas, a los que podemos ofrecer una ayuda inestimable con tratamientos ortésicos de contención y estabilización del pie, así como en tratamientos de patologías como pies valgos, cavos, etc... con el fin de evitar problemas en su practica deportiva y en si vida diaria.

## BIBLIOGRAFÍA


1 **FEDERACIÓN ESPAÑOLA DE HALTEROFILIA.** *Halterofilia Básica.* Editoral Doncel. 1973; Pag. 237-249.

2 **VOROBIEV, ARCADY.** *Ensayos sobre fisiología y entrenamiento deportivo.* Edit. Mexicanas unidas. México 1974. Pag. 35-82.

3 **SOBOTA.** *Atlas de Anatomía Humana.* Editorial Médica Panamericana. Madrid.2000

4 **VILADOT Y COLS.** *Quince lecciones sobre patología del pie.* Ed. Toray. Barcelona 1989

# SPLENDID®
SPECIAL SHOES

MADE IN SPAIN

## CALZADOS ESPECIALES PARA PIES ESPECIALES




**El calzado más cómodo durante más horas.**




**Aceptan: PLANTILLAS, DEDOS GARRA, JUANETES, PIES EXTRA-ANCHOS.**

# CALZASALUD®
## Calzados especiales para pies delicados.

Calzados de Señora y Caballero

**SUPERCOMODOS**

disponibles en 3 anchos diferentes.

Calzamos todo tipo de:

- Juanetes.
- Dedos garra, montados, etc.
- Pies doloridos.
- Pies extra anchos.
- Plantillas.

**SECCIONES ESPECIALES PARA:**

- Camareros/as
- Personal Sanitario
- Diabéticos
- Personal Religioso

**ATENDEMOS LAS INDICACIONES DE LOS SEÑORES PODÓLOGOS.**

C/. García de Paredes, 26
28010 MADRID • Tel. **914 476 614**

C/. Pedro III "El Grande", 38
46005 VALENCIA • Tel. **963 737 793**

C/. Jussepe Martínez, 4 (semiesq. Alfonso I)
50003 ZARAGOZA • Tel. **976 290 585**

# broker's 88
Correduría de Seguros

## BENEFÍCIESE DE LAS MEJORES CONDICIONES DEL MERCADO

### SEGURO BAJA LABORAL

*Le aseguramos unos ingresos fijos cuando se encuentre de baja por enfermedad o accidente, a través de compañías de gran solvencia y prestigio.*

**INDEMNIZACIÓN / PRIMAS MENSUALES**

| Euros Mensuales | Franquicia 30 días | Franquicia 15 días | Franquicia 7 días | Sin Franquicia |
|---|---|---|---|---|
| 900 | 8,51 | 13,27 | 15,93 | 27,55 |
| 1800 | 17,03 | 26,54 | 31,85 | 55,10 |

*Pueden contratarse desde 180,30 € hasta 5.409,11 € mensuales. Forma de pago mensual, trimestral, semestral o anual* ***SIN RECARGO*** *( recibo mínimo 30,05 € )*

** Consulte primas correspondientes a su edad.*

### SEGURO DE ACCIDENTES INVALIDECES PARCIALES

*Cualquier accidente que afecte a sus manos, a sus dedos, a su vista o a su voz pondría en peligro el ejercicio de su profesión y sus ingresos. Por ello* ***broker's 88*** *ha diseñado un seguro que le permitirá compensar dicha pérdida de ingresos.*

**PERDIDA O INVALIDEZ** (según el siguiente baremo)

| | |
|---|---|
| Dedo pulgar o índice | 360.000 € |
| Ultima falange (pulgar o índice) | 144.000 € |
| Dedo Medio | 324.000 € |
| Pérdida de Visión, habla,o audición | 360.000 € |

**FALLECIMIENTO** *Capital contratable desde 60.101,21 € invalidez parcial, total y fallecimiento .....* ***64,58 €***

### OTROS SEGUROS

| | | | |
|---|---|---|---|
| FALLECIMIENTO | TARIFAS EXCLUSIVAS | HOGAR | 25 % DESCUENTO |
| A. SANITARIA | PRIMAS ESPECIALES | CONSULTORIO | 25 % DESCUENTO |
| VIH—SIDA | 50 % DESCUENTO | AUTO | TARIFAS ESPECIALES |

**PIDA SIN COMPROMISO**
**PRESUPUESTOS DE ÉSTOS U OTROS SEGUROS**
**901 10 88 88**

www.brokers88.es - podologos@brokers88.es - www.brokers88.es - podologos@brokers88.es - www.brokers88.es - podologos@brokers88.es - www.brokers88.es

# INDICE

Revista Española de

# PODOLOGÍA

## 4ª Época.

## Volumen XIV. Números del 1 al 6

# N. 1


EDITORIAL
Virginia Novel i Martí. . . . . 5

ENFERMEDAD DE RENANDER. OSTEONECROSIS DE UN SESAMOIDEO
Patricia Palomo López; Miguel A. Ibáñez Jiménez; Eloisa de las Heras Fernández . . . . . 6

LA TOMOGRAFÍA COMPUTERIZADA EN EL ESTUDIO DEL PIE
Ana Maestro Perdices; Luis Mazas Artasona . . . . . 14

MANEJO MÉDICO-QUIRÚRGICO DEL HEMATOMA EN CIRUGÍA
Ricardo Becerro de Bengoa Vallejo; Marta Elena Losa Iglesias; Mª Luz González Fernández; Beatriz Gómez Martín; Marta López Herranz . . . . . 26

CALZADO Y CULTURA
Isabel Gentil García; Miguel Fuentes Rodríguez; Ricardo Becerro de Bengoa Vallejo . . . . . 36

HELOMA DORSAL CÁLCICO 5 DEDO. DIAGNÓSTICO Y TRATAMIENTO
Juan José Araolaza Lahidalga . . . . . 40

TRATAMIENTO ORTOPODOLÓGICO EN UN CASO DE AGENESIA PARCIAL DE LOS DEDOS DEL PIE
Pedro Munuera Martínez; Inmaculada Palomo Toucedo; Gabriel Domínguez Maldonado; José Manuel Castillo López, Salomón, Benhamú Benhamú . . . . . 44

LEGISLACIÓN: LA PODOLOGÍA Y EL CALZADO ORTOPÉDICO
Mariano Gómez Jara . . . . . 48


# N. 2


EDITORIAL
Virginia Novel i Martí . . . . . 57

DIAGNÓSTICO DIFERENCIAL DEL TOBILLO DOLOROSO
Carmen Moliné Regla; Carolina Padrós Sánchez . . . . . 58

LAXITUD ARTICULAR. TRATAMIENTO ORTOPODOLÓGICO EN PIE VALGO LAXO: A PROPÓSITO DE UN CASO
José Manuel Castillo López; Inmaculada Palomo Toucedo; Pedro Munuera Martínez; Gabriel Domínguez Maldonado; Salomón Benhamú Benhamú . . . . . 66

DESVIACIÓN UNGUEAL CONGÉNITA DEL PRIMER DEDO DEL PIE
Carolina Rosende Bautista; Francisco Alonso Tajes; Julia Mª Janeiro Arocas; Cristina González Martín; Pedro Gil Manso; Alfonso Martínez Nova . . . . . 72

A PROPÓSITO DE UN CASO: FALANGECTOMÍA MEDIA
Rafael Gracia Pérez; Javier Pascual Huerta; Juan Manuel Ropa Moreno . . . . . 76

OSTEOTOMÍAS EN LA CABEZA DEL PRIMER METATARSIANO PARA LA CORRECCIÓN DEL HALLUX ABDUCTUS VALGUS
Dionisio Martos Medina; Carmen Morillas Suárez; Miguel A. Torres Latorre . . . . . 80

CIRUGÍA M.I.S. DEL HALLUX VALGUS MEDIO. TÉCNICA REVERDIN-ISHAM
Eduardo Nieto García; Leonor Ramírez Andrés . . . . . 86

LEGISLACIÓN: LA NUEVA REGULACIÓN DE LOS DERECHOS A LA INFORMACIÓN, AUTONOMÍA DEL PACIENTE Y DOCUMENTACIÓN CLÍNICA
Mariano Gómez Jara . . . . . 92

# N. 3


EDITORIAL
Virginia Novel i Martí ..... 101

TENDENCIAS ACTUALES Y FUTURAS EN EL DISEÑO Y APLICACIÓN DEL SOPORTE PLANTAR EN EL NIÑO
Adelina Dorca Coll; Tomás Céspedes Céspedes ..... 102

TRATAMIENTO DE LAS SECUELAS CICATRICIALES DEL PIE QUEMADO
David Alonso Peña; Alfonso Martínez Nova; Javier Alonso Peña ..... 110

ALTERNATIVA ORTOPODÓLOGICA EN UN CASO DE EXOSTOSIS POSTERIOR DEL CALCÁNEO
Inmaculada Palomo Toucedo; Pedro Munuera Martínez; Gabriel Domínguez Maldonado; José Manuel Castillo López ..... 116

PROFILAXIS ANTIBIÓTICA EN CIRUGÍA PODOLÓGICA
María Dolors Arxé Planella; María Gleva Rovira Burgaya; Elena de Planell Más; Enric Giralt de Veciana; Virginia Novel i Marí ..... 122

EL PIE EN EL SÍNDROME DE PROTEUS
Carolina Rosende Bautista; Francisco Alonso Tajes; Julia Mª Janeiro Arocas; A.L. Bautista Casanovas; Cristina Gónzalez Martín; Sonia Hidalgo Ruiz ..... 128

TRATAMIENTO FÍSICO DE LAS TALALGIAS
Gabriel Domínguez Maldonado; Inmaculada Palomo Toucedo; José Manuel Castillo López;Lourdes Mª Fernández Seguín ..... 133

LEGISLACIÓN: RECETA MÉDICA EN PODOLOGÍA
Manuel Marín Arguedas ..... 142


# N. 4


EDITORIAL
Virginia Novel i Martí ..... 153

FÉRULAS SUPRAMALEOLARES: DESCRIPCIÓN Y APLICACIONES CLÍNICAS
Tomás Céspedes Céspedes; Adelina Dorca Coll; María Céspedes Argemí; Gemma Sánchez Navarro ..... 154

CHAPÍN Y GÉNERO
Isabel Gentil García; Miguel Fuentes Rodríguez; Ricardo Becerro de Bengoa Vallejo ..... 158

DIAGNÓSTICO DIFERENCIAL DE LA PATOLOGÍA DOLOROSA DE LOS SESAMOIDEOS
Roberto Pascual Gutiérrez; Paloma López Ros; María Elena Sánchez Terrer; Francisco E. Monzó Pérez; Francisco García Blázquez ..... 162

PRINCIPIOS DE CIRUGÍA PLÁSTICA EN PODOLOGÍA QUIRÚRGICA: U-Y PLASTIA
Alfonso Martínez Nova; David Alonso Peña; Javier Alonso Peña; Francisco Manuel García Blázquez; José García Mostazo; Sonia Hidalgo Ruiz ..... 176

TERAPIA COMBINADA EN UN PIE DE RIESGO: A PROPÓSITO DE UN CASO
Luis Martínez Camuña; Gabriel Domínguez Maldonado; Salomón Benhamú Benhamú; Antonio Guerrero Rodríguez; Pedro Munuera Martínez; Lourdes Fernández Seguín ..... 182

FRACTURAS DE ESTRÉS. CASO CLÍNICO DE UNA MEDIOFONDISTA FEDERADA
Alfonso Martínez Franco; Sonia Hidalgo Ruiz; Raquel Sánchez Rodríguez; Alfonso Martínez Nova ..... 188

LEGISLACIÓN: COMENTARIO DE LA LEY 16/2003 DE 28 MAYO DE COHESIÓN Y CALIDAD DEL SISTEMA NACIONAL DE SALUD
Manuel Marín Arguedas ..... 194

# N. 5


EDITORIAL
Virginia Novel i Martí ..... 205

LA CRIOELECTROFORESIS COMO NUEVO MÉTODO DE INFILTRACIÓN EN PODOLOGÍA
Ricardo Becerro de Bengoa Vallejo; Rubén Sánchez Gómez; María Dolores Marín Muñoz; Beatriz Gómez Martín; Juan Pedro Sánchez Ríos ..... 206

MÉTODO DE ANÁLISIS COMPARATIVO DE LOS SOPORTES PLANTARES TERMOCONFORMADOS
Joseph Concustell Gonfaus; Sergi Sacristán Valero; Artur Crespo Martínez; Esther Querol Martínez ..... 212

LAS SANDALIAS
Isabel Gentil García; Ricardo Becerro de Bengoa Vallejo; Miguel Fuentes Rodríguez ..... 216

COMPLICACIONES INTRA Y POSTOPERATORIAS EN LA CIRUGÍA DE ANTEPIÉ
Olga Ferrer Aznar; Yolanda Sánchez Sintas; Mónica Pinzón Esplá ..... 220

EL PIE EN LA ENFERMEDAD DE VON RECKLINGHAUSEN
Javier Alonso Peña; David Alonso Peña; José Román Muñoz del Rey; Alfonso Martínez Nova; Raquel Sánchez Rodríguez ..... 230

PODOLOGÍA QUIRÚRGICA: COLGAJO DE LIMBERG. CASOS CLÍNICOS
David Alonso Peña; Alfonso Martínez Nova; Javier Alonso Peña; José García Mostazo ..... 234

LEGISLACIÓN: COLEGIOS PROFESIONALES
Manuel Marín Arguedas ..... 238


# N. 6


EDITORIAL.
Virginia Novel i Martí ..... 249

EVALUACIÓN DEL RIESGO DE ENFERMEDAD TROMBOEMBÓLICA EN PACIENTES SOMETIDOS A CIRUGÍA PODOLÓGICA. PAUTAS DE TRATAMIENTO PROFILÁCTICO.
Dionisio Martos Medina, Ricardo Becerro de Bengoa Vallejo. ..... 250

LÁTEX: PREVENCIÓN DE RIESGOS EN CLINICA PODOLÓGICA
Inmaculada C. Palomo Toucedo, Luis Martínez Camuña, José Ramos Galván, Gabriel Domínguez Maldonado, Pedro V. Munuera Martínez ..... 254

EL PIE DE CHARCOT Y SU TRATAMIENTO: TOTAL CONTACT CAST (TCC).
Juan Pedro Sánchez Ríos, Ricardo Becerro de Beongoa Vallejo, Beatriz Gómez Martín, Rubén Sánchez Gómez. ..... 260

FASCITIS PLANTAR: DIAGNÓSTICO Y TRATAMIENTO.
Rebeca Prieto Riaño, Jose María Prieto García. ..... 272

TRATAMIENTO ORTOPODOLÓGICO EN PIE POSTRAUMÁTICO.
Gabriel Domínguez Maldonado, Pedro V. Munuera Martínez, José Manuel Castillo López, Inmaculada C. Palomo Toucedo. ..... 280

LEGISLACIÓN. LEY ORGÁNICA 6/2001 DE 21 DE DICIEMBRE, DE UNIVERSIDADES
Manuel Marín Arguedas ..... 284

Revista Española de
# PODOLOGIA

4ª EPOCA. VOL. XIV. Nº 1. ENERO / FEBRERO 2003

## ENFERMEDAD DE RENANDER
Osteonecrosis de un sesamoideo

## CALZADO Y CULTURA

## TOMOGRAFÍA COMPUTORIZADA
en el estudio del pie

## manejo médico-quirurjico de HEMATOMA EN CIRUGÍA

## HELOMA DORSAL CÁLCICO
5º dedo.
Diagnóstico y tratamiento

## Tratamiento ortopodológico en un caso de AGENESIA PARCIAL DE LOS DEDOS DEL PIE

Editada por el Consejo General de Colegios Oficiales de Podólogos

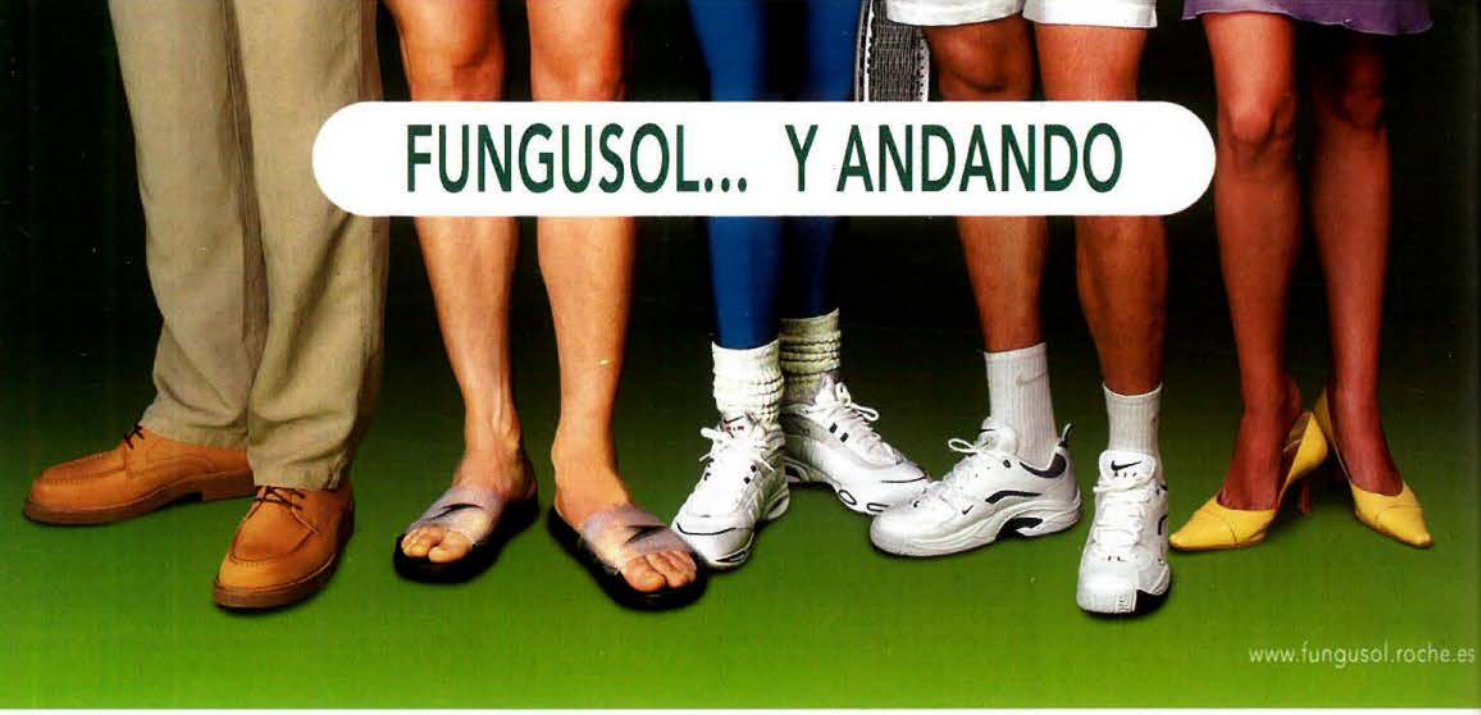


Cuando tus pies producen un exceso de sudor, piensa que éste es el culpable del mal olor. Si lo absorbes, disminuyes el problema.

Piensa también que en lugares húmedos y concurridos como gimnasios, duchas, piscinas, existe un alto riesgo de contagio por hongos y bacterias.

Recuerda que Fungusol actúa como un secante absorbiendo el sudor y el mal olor. Además, aplicándolo en los pies y en el calzado previenes el contagio por hongos y bacterias.

# Protege tus pies contra los hongos, el sudor y el mal olor

**fungusol®**

*polvo con aerosil*

Roche Utilizar únicamente sobre piel sana. Lea las instrucciones de éste medicamento y consulte al farmacéutico. - C.P.S. M-02082

# REVISTA ESPAÑOLA DE PODOLOGÍA

Consejo General
de Colegios Oficiales de Podólogos

Directora:
Virgínia Novel i Martí

Subdirector:
Manuel Meneses Gardé

Redactor Jefe:
Elvira Bonilla Toyos

Tesorero:
Félix Martínez Martínez

Secretario:
José E. Buitrago Vicente

Comisión Científica:
José Ramos Galván
Sonia Hidalgo Ruiz
Julia Janeiro Rocas
Ricardo Becerro de Bengoa
Carolina Padrós Sánchez
Julio López Morales

Comisión de Publicaciones:
Virgínia Novel i Martí
Elvira Bonilla Toyos
Ana Maestro Perdices
José Andreu Medina

Redacción:
San Bernardo, 74
28015 Madrid
Telf.: 91 531 50 44
Fax: 91 523 31 49
E-mail:cogecop2@jazzfree.com

Diseño, Maqueta e impresión:
Fotocromía
Pol. Ind. El Palmar.
Ed. B. Nave 25/26.
11500 El Puerto de Santa María
Telf.: 902 101 105
Fax: 956 87 39 11



La redacción no se hace responsable de los contenidos de los artículos publicados en la Revista Española de Podología, de los cuales se responsabilizan directamente los autores que los firman La redacción se reserva el derecho de reimprimir los originales ya publicados,, bien en la propia R.E.P. o en otras publicaciones de su incumbencia. Queda prohibida la reproducción total o parcdial de los trabajos publicados, aún citando su procedencia, sin expresa autorización de los autores y la Redacción.



Editorial _____ 5

Enfermedad de Renader.
Osteonecrosis de un Sesamoideo __ 6

La Tomografía
Computerizada
en el estudio del pie _____ 14

Manejo médico-quirúrgico
de Hematoma en Cirugía. ____ 26

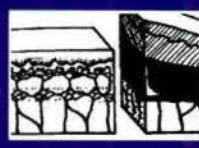

Calzado y cultura. _____ 36

Heloma dorsal cálcico 5° dedo.
Diagnóstico y tratamiento. ___ 40

Tratamiento
ortopodológico en un caso
de Agenesia Parcial
de los dedos del pie. _____ 44

LEGISLACION:
La podologia y
el calzado ortopédico. _____ 48

Normas de publicación. _____ 50

"El toque profesional"

# BLANDA BLANDA

**Centenares de Profesionales ya la usan, con éxito.**

## Blanda-Blanda

Silicona de uso podológico, de textura extra blanda.

- Ideal para Ortesis Paliativas.
- Textura muy suave y blanda.
- Reduce el dolor y la presión.
- Muy fácil de trabajar.
- Incluye aceites medicinales.
- Puede mezclarse con otras siliconas.
- Dureza Shore A: 6 a 8.
- Envase de 500 grs.




Ref.: 10.025.1

CALIDAD CERTIFICADA

ENAC Entidad Nacional de Acreditación · AIMPLAS

Herbitas es socio de Aimplas. Los ensayos de nuestra silicona BLANDA-BLANDA, han sido realizados en dicho instituto que a su vez está acreditado por ENAC (Entidad Nacional de Acreditación).

Herbitas

C/ Concha Espina 4,B. - Tnos: 96 362 79 00* Fax. 96 362 79 05 -46021 VALENCIA (Spain) - E-mail: herbitas@herbitas.com

http:// www.herbitas.com

# EDITORIAL

Queridos compañeros / compañeras,

Iniciamos con este número una nueva etapa de nuestra revista Española de Podología. Es por ello que aprovecho la ocasión para comentar dos grandes líneas de trabajo en las que tenemos que centrar todos los esfuerzos para su consecución: el futuro sistema de enseñanza superior Europeo y la Formación Continuada.

Ante los grandes cambios que se aprecian en el futuro sistema de Enseñanza superior Europeo dentro del marco de Bolonia, es necesario que analicemos la duración del primer ciclo, y que desde las escuelas y sus respectivas Universidades se posicionen en la consecución de una formación de cuatro años de duración. El Consejo General de Podólogos órgano de máxima representación, así como los Colegios Autonómicos, Asociaciones y Sociedades Científicas, estamos totalmente convencidos de la necesidad de su consecución ya que de todos es sobradamente conocido que por el nivel de conocimientos, competencias y habilidades necesarias, la duración actual es totalmente insuficiente.

En cuanto a la Formación Continuada, como eje vertebrador de cualquier profesión sanitaria y tan necesaria en la nuestra debemos de ser muy conscientes de su necesidad. La formación del podólogo empieza con el pregrado en la Universidad y continua a través de los postgrados y masteres correspondientes, pero es en el contexto de la práctica profesional, donde a lo largo de toda la vida, perdurara este desarrollo profesional continuado, con la finalidad de mantener y mejorar su competencia, con el objeto de que se vaya adecuando a las necesidades cambiantes del momento.

De todos es conocido el proceso de cambio cultural, social y sanitario al que todos los profesionales debemos enfrentarnos día a día y que hace que los conocimientos, habilidades y actitudes, que se aprendieron en su día en la Universidad, en algunos casos puedan resultar ineficaces para resolver los problemas de la práctica habitual. La Formación Continuada debe ofrecer por otra parte una formación adaptada al momento y a las necesidades, ágil y eficaz con un coste-efectividad adecuado y con posibilidades de implantación asumibles, puesto que tiene relación con la propia actividad profesional del podólogo. Para ello es necesario que tenga en cuenta: las necesidades reales de los profesionales; que estimule la participación activa de los profesionales; y que pueda planificarse de manera que se compatibilice con la práctica profesional, mejorando la competencia, fundamentalmente, sus conocimientos, habilidades y actitudes, es decir la capacidad de actuación, asistencia y prevención, incidiendo en la consecución de dos objetivos:

1. La adaptación del podólogo a la aplicación de nuevas tecnologías y a las demandas sociales y a la corrección de aquellas deficiencias de formación observadas en su actuación ó en el ámbito de sus competencias.
2. La Formación Continuada debe instaurarse como una exigencia y compromiso de todo profesional ante la sociedad y como una oportunidad de auto evaluación y vigilancia profesional.

El Consejo General y los Colegios Profesionales deben intervenir activamente desarrollando programas de Formación Continuada en el ámbito Nacional y Autonómico en estrecha colaboración con las Universidades como recertificación de la formación, cumpliendo legalmente con la responsabilidad de: velar por el mantenimiento de la capacitación profesional; defender los intereses de los colegiados; velar por el cumplimiento del código deontológico; evitar el intrusismo; asesorar a la administración sanitaria en temas que competen a la profesión; y acreditación de la Formación Continuada.

Esta es línea de trabajo en la que estamos todos comprometidos. Esperamos vuestra colaboración.

Un abrazo

Virginia Novel Martí
Presidente

# ENFERMEDAD DE RENANDER.
# OSTEONECROSIS DE UN SESAMOIDEO

Patricia Palomo López[1], Miguel Ángel Ibáñez Jiménez[1], Eloisa de las Heras Fernández[1],

[1]Podólogos

CORRESPONDENCIA
Patricia Palomo López.
C/ Talavera 30, 2ºC
10600 Plasencia (Cáceres)

## RESUMEN

**Este trabajo trata sobre la osteonecrosis del sesamoideo, descrita por Renander en 1924, motivo por el cual lleva su nombre "enfermedad de Renander".**

**Comenzamos con recuerdo anatómico de la estructura afectada para posteriormente abordar el proceso degenerativo y su tratamiento. Se exponen dos casos clínicos con las dos alternativas terapéuticas conocidas, el tratamiento ortopodológico y el quirúrgico.**

## PALABRAS CLAVE

**Osteocondrosis, sesamoideos, Renander, caso clínico.**

## ABSTRAC

**This paper is about sesamoids bones osteonecrosis, that was described by Renander in 1924. For this reason is called "renander disease".**

**We begin with an anatomic background of the involved site, then we follow its degenerative process and its treatment. Two clinical pictures 3are shown and its two know therapeutic choices: the orthopodologic treatment and the surgery one.**

## KEYWORDS

**Osteochondrosis, sesamoids bones, Renander, case report.**

## Introducción

Cuando se interrumpe el aporte sanguíneo en un hueso, se inicia una isquemia que lleva a la muerte celular. Los intentos del organismo destinados a reparar la necrosis celular consisten en la revascularización, reosificación y resorción de hueso muerto.

Esta sucesión de acontecimientos de muerte y reparación presenta muchas variantes dentro del mismo hueso infartado, valientes que dependen del sitio y de la índole circulatoria, pero la serie de fenómenos es siempre la misma cualquiera que sea la causa: traumatismo, embolia o interrupción de vasos sanguíneos.

Este proceso caracteriza a las isquemias óseas de todo tipo. Los factores que varían son la localización, el tamaño y la edad del hueso afectado, y componen las combinaciones que determinan el cuadro clínico final.

Antes de proceder a la presentación del siguiente trabajo me gustaría aclarar un concepto clave osteonecrosis, osteocondritis, osteopatía aséptica osteomalacia, necrosis aséptica, malacopatía osteocondrosis son sinónimos

## Aspectos generales

### A) RECUERDO ANATÓMICO

Los sesamoideos recibieron, probablemente este nombre por su parecido morfológico a las semillas del aceite de ricinus, llamándose a la planta que producía este aceite SESAMUN.

Los huesos sesamoideos encontrados en algunas personas en el cóndilo del segundo, tercero, cuarto y quinto metatarsianos deberían considerar-

se huesos supernumerarios, no así los que descasan bajo la primera cabeza matatarsal, ya que éstas son constantes y raramente no aparecen.

A las ocho semanas de vida fetal se aprecian diferencias del tejido conectivo, a las diez semanas ese tejido es reconocido como precartilaginoso, es a los cinco meses de vida fetal cuando adquieren la forma adulta, pero la osificación total no se completa hasta los ocho u once años de vida. El sesamoideo interno es algo más voluminoso y se suele situar algo más adelantado que el externo.

El proceso de osificación tiene lugar desde varios centros de osificación, los cuales pueden o no fusionarse por lo que la no unión de estos núcleos sería la responsable de la aparición de sesamoideos partitos, siendo mas frecuente en el sesamoideo tibial.

Se encuentran en el espesor del fibrocartílago, que es una cápsula robusta, muy fuerte, que une a los sesamoideos a la cabeza del primer metatarsiano y a la base de la falange proximal del primer dedo. Una de las superficies, está recubierta de cartílago hialino en oposición al cartílago articular del hueso con el que se articula. Se sitúan en dos surcos plantares bajo la cabeza del primer metatarsiano, separados entre sí por la cresta plantar de ese misma cabeza metatarsal y "el tendón del músculo" flexor largo del primer dedo, de tal forma que la cabeza metatarsal rota sobre los sesamoideos fijos en la fase de propulsión de la marcha. Entre la piel y los sesamoideos se encuentra una almohadilla.

## B) VASCULARIZACIÓN

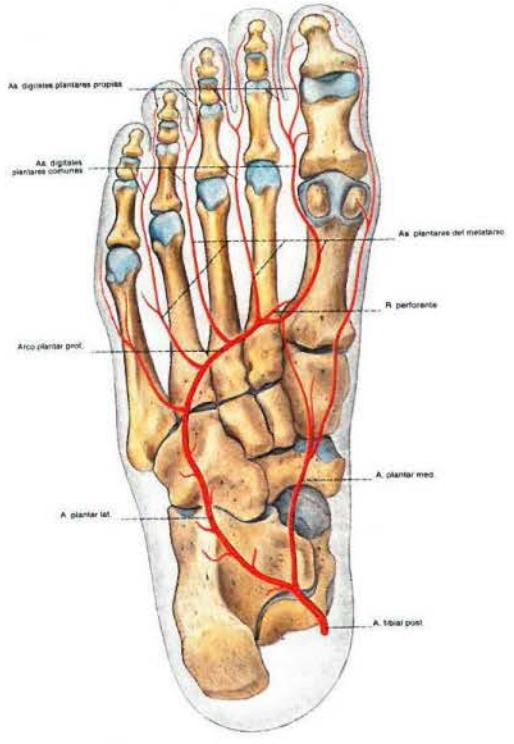


Los sesamoideos están irrigados por ramas de la arteria plantar interna, que a su vez ésta es rama terminal de la arteria tibial posterior que se dirige hacia distal junto al nervio plantar interno por el borde interno del pie. Al llegar a la base del primer metatarsiano sigue por el borde medial del primer dedo y, se anastomosa con la primera arteria interósea. Ésta procede de la arteria pedia, continuación de la arteria tibial anterior.

Los sesamoideos del hallux reciben el aporte sanguíneo de la arteria plantar del primer metatarsiano, después de su anastomosis con la rama superficial de la arteria plantar medial. Cada sesamoideo recibe de una a tres ramas. Estas ramas se anastomosan en el interior del sesamoideo.

## C) FUNCIONES DE LOS SESAMOIDEOS

Los sesamoideos, junto a la primera articulación metatarsofalángica forman la región funcional más importante del antepié.

La función principal es absorber el impacto y distribuir las fuerzas reactivas del hueso protegiendo a la cabeza metatarsal cuando se realiza la flexión dorsal de la primera articulación metatarsofalángica junto con la acción del músculo flexor largo del primer dedo que lo estabiliza.

El síndrome de sobrecarga de los sesamoideos puede ser debido a un primer metatarsiano plantarflexionado, pie cavo, pronación de antepié, utilizar zapatos de tacón alto, etc, puede manifestarse por la aparición de helomas o callosidades bajo la primera cabeza metatarsal.

# Osteocondrosis

## A) DEFINICIÓN

La osteocondrosis puede definirse como una necrosis aséptica del hueso y del cartílago. La necrosis aséptica es una isquemia ósea o interrupción del aporte sanguíneo; se originan perturbaciones de la totalidad o parte de los núcleos de osificación de epífisis, apófisis y algunos huesos pequeños. Las epífisis más susceptibles son las que se encuentran recubiertas enteramente por cartílago articular y menos vascular izadas, así como estructuras sometidas a altas presiones.

Generalmente la osteocondrosis afecta de forma unilateral. La evolución histopatológica va a pasar

por una serie de fases que se desarrollan con rapidez e intensidad, con diferencias entre el niño y el adulto. En el niño la regeneración ósea puede completarse, a diferencia del adulto.

Sinónimos: necrosis avascular, osteocondritis, osteomalacia, malacopatía, osteocondriopatía juvenil, malacia local, Osteonecrosis,...

La osteocondrosis del sesamoideo medial fue descrita por primera vez por Renander en 1924.Puede afectar tanto al sesamoideo medial como al lateral y a ambos en raras ocasiones.

## B) ETIOPATOGENÍA

En la osteocondrosis se produce una isquemia del hueso como consecuencia de la ausencia de una red colateral sanguínea, lo que quizás es más difícil de averiguar es la etiología que causa esa interrupción vascular. Así se establecen diferentes etiologías.

- Etiología desconocida, que a se vez pueden ser traumáticas por fracturas o luxaciones o no traumáticas como drepanocitosis, radioterapia...
- Etiología vascular que pueden ser:
  - Intravascular: embolias, hipotéticas en el caso de los niños.
  - Extravascular: Extraósea por compresión de la arteriola o vénula. Intraósea, aumento de presión en la retínacula esponjosa por incremento en número y tamaño celular comprimiendo el vaso.
- Por microfracturas: se produce un aplastamiento de la retínacula ósea disminuyendo el espacio de los vasos sanguíneos quedando comprimidos y se trombosan.
- Asociadas a diferentes procesos no traumáticos como diabetes, hiperlipemias, uso de glucocorticoides, alcohol, pancreatitis, gota e hiperuricemia, displasias, arteriosclerosis, transplante renal, tromboflebitis, tumores por inmusupresores...

Es frecuente asociar la osteocondrosis de sesamoideos a :

- Utilizar un zapato con tacón alto, que verticaliza al metatarsiano, presionando al sesamoideo contra el terreno.
- Pie varo con antepié pronado.
- Deportes o bailes que requieren mayor solicitación de la cabezas metatarsales.

## C) FASES

En el estudio de las alteraciones patológicas podemos distinguir tres fases:

- **1º fase:**

Fase precoz de la necrosis o fase de avascularidad.

Tras la obliteración de los vasos sanguíneos que irrigan la epífisis, los osteocitos mueren, mientras que el hueso permanece intacto durante muchos meses, no siendo ni más duro ni más blando que el hueso normal. La densidad radiológica del núcleo permanece invariable ya que sin irrigación sanguíneo no puede tener lugar ni el depósito ni la resorción del hueso.

- **2º fase:**

Fase de revascularización del tejido óseo, reabsorción del tejido necrosado y reposición del nuevo tejido óseo sobre las trabéculas del hueso original. Radiológicamente se caracteriza por un aumento de la densidad en el núcleo lo que le da el aspecto de un núcleo dentro de otro. En este momento suele aparecer las fracturas.

- **3º fase:**

Fase de curación ósea y deformidad residual. Durante la misma, los tejidos fibrosos y de granulación son lentamente reemplazados por hueso nuevo que por lo tanto, continúa siendo de plasticidad biológica

## D) CLÍNICA

Se caracteriza por dolor selectivo, localizado a nivel plantar, bajo la primera cabeza metatarsal. Este dolor se produce a la palpación y en la deambulación al soportar el peso corporal. Puede acompañarse de tumefacción o inflamación en la zona.

La evolución clínica del proceso se resumen en cuatro etapas:

1) Fase inicial: discreto dolor.
2) Fase estática: el dolor aumenta, sin ser muy intenso.
3) Fase del alteración articular: aparecen microfracturas y alteraciones óseas como en la artrosis, disminuye la resistencia del hueso pudiéndose producir fracturas.
4) Fase de osteoartritis: incongruencia articular que conduce a osteoartritis y limitación de la movilidad. En ocasiones se acompaña de edema o bursitis.

## E) PRUEBAS COMPLEMENTARIAS: DIAGNOSTICA

Para confirmar el diagnóstico certero de la osteocondrosis de sesamoideos se requieren una serie de pruebas complementarias:

- Radiodiagnóstico: al principio de la enfermedad no se aprecian alteraciones. En la segunda fase de revascularización se caracteriza por un aumento de la densidad en el núcleo que le da el aspecto de un núcleo dentro de otro. En la tercera fase de regeneración en la que pueden aparecer fracturas, se aprecian separación entre el hueso necrótico y el nuevo.
- Tomografía: en ocasiones se realiza para asegurar el diagnóstico.
- Scanner: da imagen positiva de osteonecrosis desde el principio de la afectación.
- Gammagrafía ósea con tecnecio-99: puede existir un aumento de captación del isótopo en zonas de revascularización, con ausencia de ella en zonas de necrosis.
- TC: para diagnóstico precoz y valorar la extensión de la lesión. Inicialmente aparece una imagen de esclerosis central.
- RM: es el método más eficaz y sensible de la detección de necrosis ósea.

- Xerografía: con estroncio que se fija en las trabéculas en lugar del calcio.

## F) DIAGNÓSTICO DIFERENCIAL

En la osteocondrosis de sesamoideos debe hacerse diagnóstico diferencial con:

- Sesamoiditis.
- Osteoporosis
- Artritis y distrofias simpática refleja.
- Artrosis.
- En la fase de esclerosis y radioluscencia con tumores e infecciones.
- Fracturas.
- Sesamoideos partitos.
- Gota.
- Ausencia o atrofia de sesamoideos.

## G) TRATAMIENTO

Los objetivos del tratamiento en la osteocondrosis de sesamoideos debe ir encaminado a disminuir el dolor mejorando la deambulación y la calidad de vida del paciente. Aconsejamos comenzar con un tratamiento conservados y si éste no diese resultado esperado, aplicar un tratamiento quirúrgico mediante la excisión del sesamoideo afectado.

Debido a las consecuencias quirúrgicas como debilitamiento del tendón y músculo flexor corto del primer dedo, posible hallux varus, hallux valgus, hiperqueratosis plantar intratable, inestabilidad del antepié, queloides y deterioro de la movilidad se debe pensar y valorar si en cada caso esta indicada o no dicha cirugía.

El tratamiento conservador se centra en un tratamiento ortopodológico y farmacológico.

En primer lugar en los casos en los que la osteocondrosis se deba a enfermedades endocrinas, éstas se deben regular. Si se produce por el uso de glucocorticoides, deben eliminarse, o disminuir su dosis.

- Reposo de actividades deportivas.
- Ortesis plantar con pieza de descarga para el primer metatarsiano.
- Antiinflamatorios y analgésicos.
- Utilizar zapato de tacón bajo.
- Modificación externa del calzado con barra retrocapital de descarga.

Ante todo hay que decir que la osteocondrosis es una enfermedad autolimitada. Su diagnóstico casi nunca se efectúa antes de la fase de revascularización. Y una vez iniciado este proceso ningún tipo de tratamiento conocido puede detenerlo.

Una vez comentado el proceso de la enfermedad, voy exponer dos casos clínicos uno tratado de forma conservadora y otro quirúrgica .

# Primer caso clínico

**Paciente:** mujer de 22 años de edad, que acude a consulta por dolor localizado bajo la primera cabeza metatarsal del pie derecho, desde hace unos cinco años.

**Antecedentes de Interés:** traumatismo hace diez años debido a una caída desde gran altura, contactando dicha zona con el suelo. Ha utilizado zapatos de tacón alto desde temprana edad. Ataque agudo incapacitante en la zona en 1995, no estudiados sólo tratados con Naproxenoâ, mejorando y facilitándolo la deambulación.

**Clínica:** dolor continuo aumentando cuando el hallux se encuentra en máxima extensión. Modificación en la forma de caminar con el pie derecho, debido al intenso dolor que presentaba. Hecho que se constata en la exploración.

## PRUEBAS COMPLEMENTARIAS

***Fotopodograma***

Sobrecarga a nivel de los metatarsianos centrales en el pie izquierdo y una sobrecarga del primer y segundo metatarsianos del pie derecho.

***Radiografías***

Se le realizan dos radiografías dorsoplantares y dos laterales en carga.

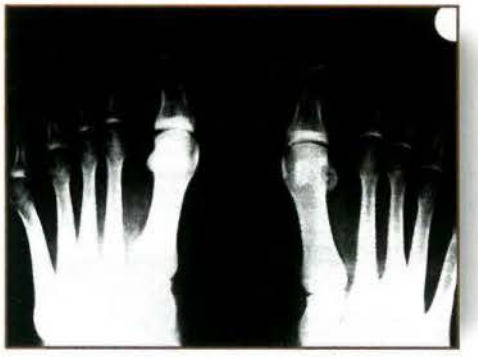

- Radiografía Dorsoplantar: disminución del espacio articular en las articulaciones interfalángicas del segundo, tercer, cuarto y quinto dedo bilateral. Presencia de exóstosis en el cóndilo medial de la base de la falange distal del primer dedo de ambos pies. Rotación en varo de cuarto y quinto dedo bilateral. Quinto dedo infraductus bilateral. Presencia de hueso accesorio en cara medial de cabeza del quinto metatarsiano bilateral. Se aprecia imagen osteolítica y esclerótica del sesamoideo lateral del pie derecho compatible con osteonecrosis del mismo. Diástasis intercutánea en primer y segunda cuña bilateral, compatible con hipermovilidad del primer

metatarsiano. Metatarsus próximus en segunda y tercera cabeza metatarsal bilateral. Desviación lateral del quinto metatarsiano de forma bilateral.

- Radiografía Lateral: se aprecia falange diatal del primer dedo en flexión dorsal bilateral. Hueso accesorio en cara medial de la cabeza del quinto metatarsiano. Presencia de osteofitos en cara dorsal, a nivel del cuello del astrágalo, escafoides y primera cuña bilateral.

***Informe Goniométrico***

- Angulo metatarsofalángica del primer radio: Pie D 15° Pie I 17°
- Angulo de Meschan: Pie D 142° Pie I 144°
- Angulo de Metatarsus Adductus: Pie D 9° Pie I 11°
- Angulo intermetatarsiano de primero y segundo: Pie D 12° Pie I 11°
- Angulo intermetatarsal de primero y quinto: Pie D 27° Pie I 23°
- Angulo de desviación del quinto metatarsiano: Pie D 11° Pie I 11°
- Angulo de Costa Bartani interno: Pie D 124° Pie I 122°
- Angulo de Costa Bartani externo: Pie D 145° Pie I 139°
- Angulo de inclinación del primer metatarsiano: Pie D24° Pie I 25°

Al analizar estos datos, podemos comprobar que hay una plantarflexión del primer metatarsiano de ambos pies; un ligero cavismo y desviación lateral del quinto metatarsiano compatible con juanete de sastre (que unido a un ligero hallux valgus es compatible con antepié triangular).

## TRATAMIENTO

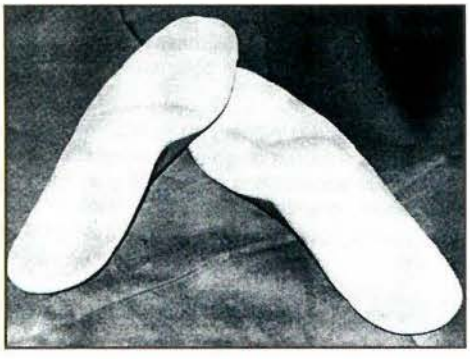

Ante este caso, se plantea los diferentes tratamientos que consideramos oportunos para su patología: ortopodológico y quirúrgico. La paciente se decanta por el tratamiento conservador, exponiendo que si no manifestase mejoría, no descarta el tratamiento quirúrgico.

El tratamiento que se diseña consiste en ortesis plantares con un arco interno de apoyo; un arco externo, barra retrocapital y en el pie derecho descarga subcapital de un gel de silicona.

En una revisión realizada a los seis meses de la instauración y aceptación del tratamiento, la paciente manifiesta una mejoría en la disminución del dolor, pudiendo mantener la posición de puntillas y aguantando más tiempo calzada con las órtesis plantares que sin ellas.

# Segundo caso clínico

Paciente: varón de 36 años de edad, empleado de banca, que no practica ni ha practicado en los últimos 10 años deporte alguno y su vida es totalmente sedentaria.

**Antecedentes de interés:** faringitis frecuentes y banales. Ciatalgia izquierda ocasional de baja intensidad y herniorafia inquinal derecha a los 25 años.

Acude a la consulta por dolor progresivo, selectivo a nivel del sesamoideo peroneal del pie izquierdo. No recuerda traumatismo, ni esfuerzo físico previo.

Este dolor va incrementándose hasta que al final de la jornada, refiere una sensación de que algo se la clava en el momento de la propulsión del pie (sólo aparece en el pie izquierdo).

Inicialmente la molestia es intermitente y se presenta sólo en dinámica tras los paseos de los días de descanso laboral, cediendo en bipedestación estática y no presentando ninguna molestia en sedestación, ni durante el descanso nocturno. No obstante, de forma paulatina, se va incrementando tanto en intensidad, como en duración hasta convertirse en un cuadro de dolor intenso y selectivo, debajo de la cabeza del primer metatarsiano con desplazamiento peroneal, lo que provoca una marcha claudicante y que obliga la paciente a restringir los desplazamientos al mínimo posible, dentro de su actividad diaria.

## EXPLORACIÓN FÍSICA

Coloración de la piel normal. Ausencia de edemas. No crepitaciones ni limitación del recorrido articular. No signo de hiperpresión en la zona, no hiperqueratosis. El único signo subjetivo, es el dolor a la presión planto dorsal a nivel del sesamoideo peroneal. No transtornos estructurales, no alteración en la marcha a excepción de la claudicación antiálgica que coincide con la aparición del dolor, y que provoca una marcha en varo, con supinación de antepié y una sobrecarga a nivel de la cabeza del 5° metatarsiano como mecanismo de compensación.

## PRUEBAS COMPLEMENTARIAS

***Radiografía Dorsoplantar:*** Se observar imagen ovalada con eje mayor antero-posterior de ambos sesamoideos del pie afectado; perfectamente calcificados, con un entramado trabecular normal y sin ninguna irregularidad dentada en cuanto a su contorno subperióstico. No revela ninguna anormalidad que pudiera dar pistas sobre hipotéticas etiopatogenias de osteoporosis, fracturas o necrosis.

Etiquetado de Sesamoiditis inespecíficas es tratado con terapia ortésica de descarga, todo ello con resultados totalmente negativos.

En vista de los resultados, el paciente buscó otras alternativas médicas, volviendo a la consulta al cabo de dos años, con la misma patología aún sin resolver.

Se inicia de nuevo todo el estudio radiológico, y en las nuevas radiografías observamos que el sesamoideo peroneal del pie afectado, aparece una imagen que consiste en una línea transversal filiforme que hipotéticamente podía ser compatible con una fractura espontánea, al mismo tiempo que una discreta densificación de sus dos heminucleos y una cierta radiotransparencia del resto del cuerpo compatible con un proceso de osteoporosis.

En vista de los cambios evolutivos, se practican una tomografías axiales computerizadas.

*Tomografía Axial Computerizada*

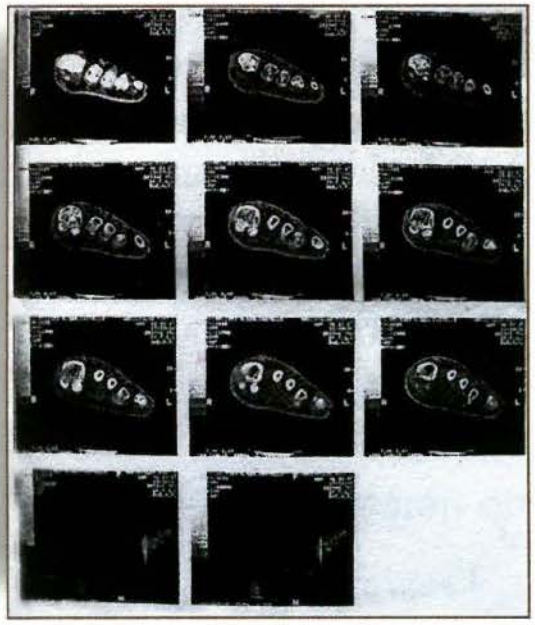

Se observan perfectamente 9 cortes transversales de la zona afectada, practicados de proximal a distal.

El primer corte transversal, no aparecen todavía los sesamoideos, apreciándose el corte de la parte más proximal de la cabeza del primer metatarsiano.

En la siguiente proyección se aprecia, el primer corte transversal de los sesamoideos, sin afectación aparente.

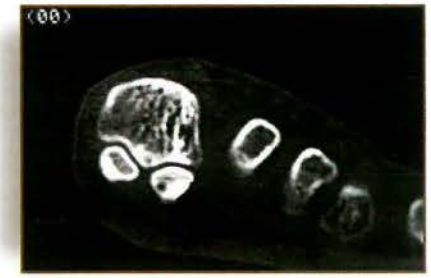

Pero ya en la siguiente podemos ver, la necrosis que afecta al sesamoideo distal.

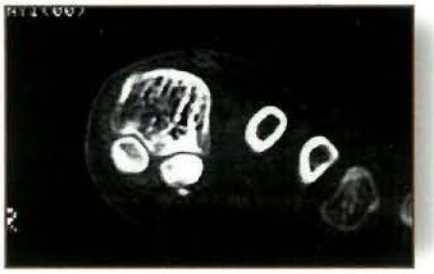

Siendo mucho más evidente en este plano, en el que podemos observar que en el sesamoideo medial, aparece un secuestro óseo inferior.

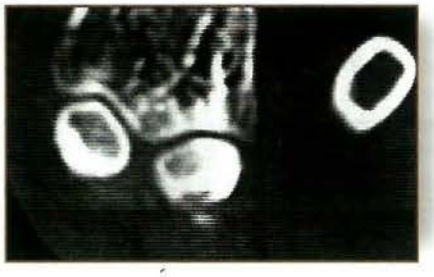

Y a continuación, se observa la solución de continuidad del periostio junto al secuestro óseo.

Ya en la última proyección, vemos que los sesamoideos han desaparecido del plano.

Estas tomografías nos revelan un mismo resultado de sospecha diagnóstica pero sin confirmación definitiva.

La evolución del proceso hace aconsejable practicarle una Gammagrafía ósea que concluye con el informe de imagen focal de hipercaptación a nivel de la zona de cuestión, compatible con un proceso inflamatorio de necrosis ósea en fase de revascularización . A partir de este momento el diagnóstico de presunción pasa a ser de confirmación.

## TRATAMIENTO

Dados los resultados poco alentadores de los tratamientos farmacológicos, ortopodológicos y físicos, se decide la intervención quirúrgica, con legrado de todo el tejido necrosado respetando una pequeña porción no necrosada en el plano más inferior esperando su regeneración, para evitar la extirpación total del sesamoideo.

El tejido sesamoidal legrado presenta un color marronoso opaco con destrucción de su trabéculación ósea y pérdida de su típico aspecto anacarado brillante. Lo que se decide mandar a anatomía-patológica siendo el diagnóstico: *sesamoideo cambios reparativos compatibles con necrosis antigua*.

## EVOLUCIÓN POST-QUIRÚRGICA

Tras 15 días de reposo absoluto, inicia nuevamente la deambulación ayudado de muletas, el paciente se lamenta exactamente de las mismas molestias, consistente en dolor punzante especialmente en el instante de la propulsión.

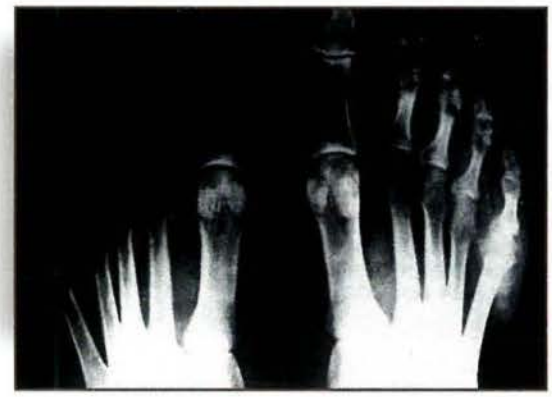

Curiosamente los controles radiológicos periódicos mostraban una progresiva recalcificación con reconstrucción del entramado trabecular del sesamoideo intervenido, como corresponde a la plasticidad del nuevo hueso en formación.

Sólo a partir de los 6 meses de la intervención el paciente empieza a mejorar, permitiéndose una deambulación sin apenas claudicación aunque con soportes plantares y acusando todavía ligeras molestias. Lográndose la resolución total del proceso patológico, al año de la intervención.

## Conclusiones

Podemos sacar varias conclusiones aquí resumidas:

- Las osteonecrosis son posibles a pesar de un estudio radiológico normal en una primera fase.
- El diagnóstico de presunción se define a la larga evolución y a la falta de signos objetivos.
- Los tratamientos tanto conservadores como quirúrgicos son poco espectaculares en cuanto a su rapidez.
- La única terapia eficaz clínicamente demostrada es reposo y tiempo.

## BIBLIOGRAFIA

1.- LELIÊVRE J.; LELIÊVRE J L.: Patología del pie. Barcelona. Masson, s.a. 1993., p 461.
2.- BUTTERWORTH, R.; DOCKERY, GL.: Atlas a color y texto de cirugía del antepié. Sesamoidectomía. Madrid: Ortocen; 1992. p.93-110.
3.- ALBIOL FERRER, JM.; CASAJUANA WALTER, N.; LLORACH PELLICER, A.M.; PADROS SANCHEZ, C.: Osteonecrosis atraumática de un sesamoideo. Rev. Esp. Podol. Enero-Febrero, 1994; p 34-38.
4.- GOLDCHER, A.: Manual de podología. Barcelona, Masson, s.a. 1992. p 161-163.
5.- RUIPEREZ ARANDA, C; GONZALEZ HERRERO, J; MORENO DE CASTRO, M.: Enfermedad de Renander. A propósito de un caso. Rev. Esp. Podol. Marzo-Abril, 1998. p 13-18.
6.- MORENO DE LA FUENTE, J L.; CATENA TOLEDANO, M.: Osteocondritis en el pie. Generalidades y su importancia en el deportista. Rev. Esp. Podol. Oct-Nov, 1996. p 21-25.

**UNIVERSIDAD COMPLUTENSE DE MADRID**
Año académico 2003 / 04

Estudios de Postgrado: Títulos Propios.

1.- Experto Universitario en Patología y Ortopedia del Miembro Inferior.
2.- Experto Universitario en Podología Médico Quirúrgica del Antepie.
3.- Experto Universitario en Podología Médico Quirúrgica del Retropie

Si desea recibir información sobre dichas titulaciones u otras que pudieran implantarse en un futuro, envíe un correo electrónico a:
Prof. Becerro de Bengoa. ribebeva@enf.ucm.es

STERN PODIA

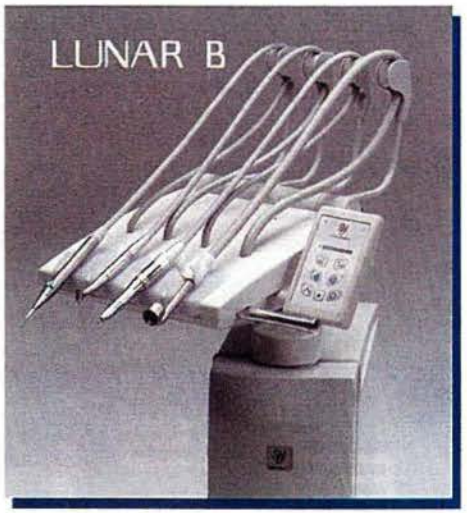

# Siéntase como en la luna...

**GRUPO DENTALITE**

**900 600 000**

*¡Solicite información en nuestro teléfono gratuito!*

# LA TOMOGRAFÍA COMPUTERIZADA EN EL ESTUDIO DEL PIE



Ana Maestro Perdices[1], Luis Mazas Artasona[2],

[1]Podólogo. [2]Radiólogo. Médico adjunto Servicio Radiología Hospital Miguel Servet. Zaragoza

CORRESPONDENCIA
Ana Maestro Perdices.
C/ Bretón, 34, esc 2 3º B
50005 Zaragoza
E-mail: amaestro@epodos.net

## RESUMEN

**El estudio de las afecciones del pie no siempre resulta sencillo. Las técnicas de obtención de imagen son de considerable ayuda en el diagnóstico de la patología podal. La Tomografía Computarizada (en adelante TC) es una técnica de uso extendido en el estudio del sistema musculoesquelético y aporta interesantes datos diagnósticos, especialmente en el pie ya que tratándose de una estructura tridimensional, tiene especial valor la presentación de las imágenes en varios planos. La reconstrucción volumétrica o el uso de contrastes añade interés a este procedimiento cada vez más utilizado.**

## PALABRAS CLAVE

**Pie, TC, Radiología**

## ABSTRAC

**The foot pathology survey is not simple. The imaging techniques are very helpful in the podal pathology diagnosis. Computed Tomography (CT) is commonly used in the muskuloskeletal system, giving interesting diagnostic data, specially in the foot as being a three-dimensional structure, the presentation of images in several planes gives an especial value. The volumetric representation and the use of intravenous contrast adds interest to this procedure.**

## KEYWORDS

**Foot, CT, Radiology**

## TÉCNICA

La tomografía computarizada es una técnica que utiliza los rayos X para obtener imágenes tomográficas, codificando la señal procedente de los sensores sobre los que incide la radiación.

El aparato de TC o escáner consta de un tubo de rayos X que gira en el interior de un receptáculo denominado "gantry", de tal forma que el haz incide sobre una serie de sensores, que colocados linealmente giran junto con el tubo. El "gantry" tiene un agujero a través del cual se desliza una mesa en la que se coloca el paciente.

La información de los detectores es procesada y a través de un sistema informático se muestra en la pantalla como imagen (Gráfico 1).

Anteriormente se hablaba de tomografía axial computarizada (T.A.C.), ya que básicamente sólo se obtenían imágenes en planos axiales. Hoy en día, los modernos aparatos permiten la obtención de imágenes multiplanares, por lo que es más adecuado hablar simplemente de tomografía computarizada (en adelante TC) [40]

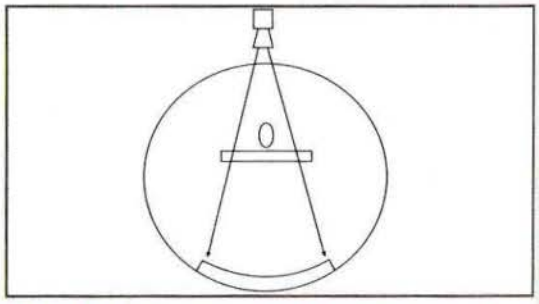

GRÁFICO 1. El tubo de rayos X gira en el interior del "gantry" y el haz atraviesa la camilla con el paciente para incidir en una o varias hileras de sensores.

- FOTO 1. Reconstrucción tridimensional. Se ha eliminado a través del software la piel y tejidos blandos visualizando exclusivamente el esqueleto del pie. La imagen puede ser girada en todos los planos.

- FOTO 2 . Reconstrucción tridimensional más reconstrucción multiplanar (MPR). En la imagen completa del pie se hace un corte virtual para visualizar la imagen tomográfica axial con ventana de partes blandas, a la altura de la musculatura plantar superficial y diáfisis distales de los metatarsianos.

- FOTO 3. Reconstrucción tridimensional más reconstrucción multiplanar. En la imagen del pie se ha abierto una ventana dejando ver los cortes tomográficos correspondientes en plano axial, coronal y sagital.

El sistema "tubo de Rx-sensores" gira en un único plano del espacio, pero el "gantry" se puede inclinar y la extremidad puede flexionarse, pudiendo obtener imágenes en cortes axiales y coronales, en el caso del pie y tobillo. Hay que tener en cuenta que una extremidad con la capacidad de movimiento limitada hará imposible el estudio en algunos planos. Este problema está solucionado hoy en día con la posibilidad de obtener reconstrucciones multiplanares con posterioridad a la realización del estudio. A partir de los cortes axiales (longitudinales en el caso del pie), podemos ver cortes en cualquier plano gracias a un complejo programa informático. Sin embargo, la calidad de la imagen es menor, salvo que se realicen cortes muy finos.

Las reconstrucciones tridimensionales resultan muy espectaculares, si bien son de menor valor diagnóstico. Con este método se pueden visualizar las partes blandas de la región estudiada, o sólo la parte ósea, teniendo la posibilidad de mover en el espacio la figura resultante y fotografiarla en distintas posiciones.

La imagen visualizada en la pantalla muestra distintas tonalidades de grises correspondientes a las diferentes densidades radiográficas de los tejidos. Son un total de 2000 tonalidades, no discernibles por el ojo humano, pero sí por el ordenador. Un cambio de absorción de radiación de un 1% supone un incremento de 10 unidades, denominadas Hounsfield (UH)[40]. Podremos saber qué densidad tiene cada imagen de la pantalla, dándonos idea del tipo de tejido de que se trata. (gráfico 2)

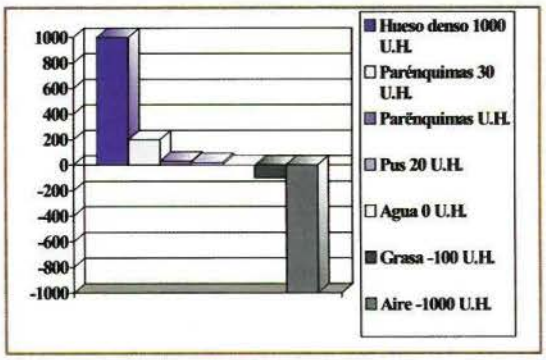


- GRÁFICO 2. Escala de densidades tomodensitométricas en Unidades Hounsfield (UH).

El pie puede ser explorado con una "ventana de hueso" o de "partes blandas". Esta es una forma de poder mostrar todas las estructuras visualizadas en los 16 tonos de gris. En la ventana de hueso (200-300 UH de altura y 1500-2000 UH de amplitud) aparece claramente la estructura trabecular, o la cortical ósea, pero excesivamente oscuras las partes blandas. En la ventana de parénquima, el hueso es demasiado brillante, pero se pueden distinguir entre tendones, músculos, o grasa[38].

- FOTO 4. Corte axial de ambos pies con ventana de hueso. Obsérvese la claridad con que se visualiza la cortical ósea y el hueso esponjoso, frente a la mala visión del tejido blando.

- FOTO 5. El mismo corte de la foto 4, con ventana de partes blandas. El hueso aparece excesivamente brillante para distinguir su anatomía, pero las partes blandas se hacen más nítidas. Obsérvese la baja densidad de la grasa plantar, frente a la de la musculatura, que aquí aparece claramente delimitada. Los tendones de los flexores también se muestran más densos (más claros) que la masa muscular. Entre los huesos sesamoideos se distingue claramente el recorrido del flexor largo del primer dedo.

En el gráfico 2 se muestra la relación entre el tipo de tejido y la densidad, medida en U.H., que le corresponde[33].

El paciente debe ser colocado de forma que en la imagen aparezcan los dos pies al mismo nivel. Esto permitirá comparar las imágenes y discernir entre lo patológico y una eventual variante de la normalidad.

Morvan[31] habla de "la regla del dos" como técnica ideal para el estudio del pie y tobillo: Dos pies, dos planos de corte, dos milímetros como mínimo de espesor de corte y presentación en las dos ventanas. La reconstrucción multiplanar puede evitar uno de los planos, pero la calidad de imagen puede no ser adecuada.

Es importante que ambos pies queden colocados y fijados a la misma altura.

El paciente es colocado en decúbito supino con las piernas extendidas y los tobillos en ángulo recto. De esta forma, los cortes obtenidos serán axiales, es decir, transversales en el tobillo, y longitudinales en el pie [40]. Cuando se quiere estudiar un metatarsiano, el "gantry" debe ser inclinado para cortar a través de la diáfisis.

- FOTO 7. Imagen topográfica o topograma de los pies obtenido previo a un estudio axial. Los cortes son programados sobre esta imagen.

Para obtener cortes coronales del tobillo, el paciente flexiona cadera y rodilla, con extensión del pie, de forma que la planta apoye en la mesa. En el pie, las imágenes obtenidascorresponden a cortes transversales[27].

Posición del paciente para realizar un estudio coronal de tobillo-pie. Nótese que caderas, rodillas y tobillos deben ser flexionadas, y colocadas de forma simétrica

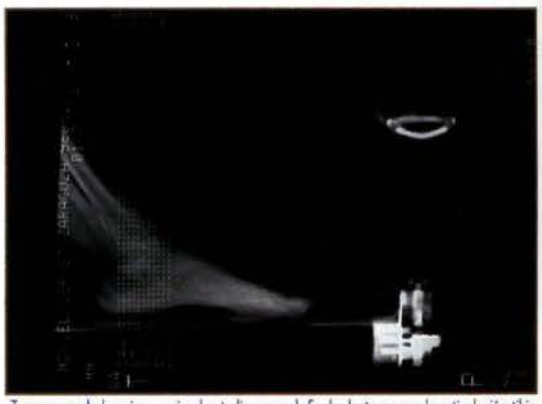

Topograma de los pies previo al estudio coronal. Es de destacar que la articulación tibioastragalina se encuentra en posición de flexión plantar, lo que provoca un pliegue de las partes blandas articulares posteriores.

Otras técnicas más específicas para el estudio del pie y de la articulación del tobillo, como el artroescáner y la "angio-TC", se utilizan en casos muy concretos. El artroescáner es una técnica empleada para detectar las lesiones de los cartílagos de revestimiento articular. Es imprescindible inyectar contraste yodado y aire intra-articular antes de realizar los cortes.

La "angio-TC" se emplea para estudiar las malformaciones vasculares que se desarrollan en el pie.

# INDICACIONES DE LA TC

## 1.-TRAUMATISMOS

La estructura tridimensional del pie hace que la radiología simple no sea suficientemente precisa par4a detectar todo tipo de fracturas, en especial las del medio y retropié. Además la frecuencia de afectación de partes blandas obliga, en muchos casos, a utilizar la TC de forma rutinaria en diversos procesos traumáticos.

### 1.1.- Fracturas.

Se deberá realizar una TC para visualizar por completo la línea de fractura, en especial cuando afecta a la superficie articular. Ante la sospecha de fractura, no visible en radiología simple, se practicará un estudio tomográfico. Asimismo, es necesario en el caso de fracturas que requieren tratamiento quirúrgico. En la TC podemos ver cuerpos libres intraarticulares o arrancamientos tendinosos acompañando a las fracturas, que de otro modo pasarían inadvertidos, complicando la evolución del paciente[38].

Las *fracturas del tarso* posterior son quizá las más estudiadas, dada su importancia clínica y porque requieren casi siempre reducción quirúrgica. Sólo la correcta visualización de los fragmentos, su desplazamiento, y la afectación articular puede permitir el planteamiento de la intervención, ya que se hace necesario recomponer las articulaciones afectas, en especial la subastragalina y la tibiotarsiana. Las fracturas extrarticulares a este nivel tienen buen pronóstico; no así las que afectan a la subastragalina o las que provocan hundimiento talámico[14].

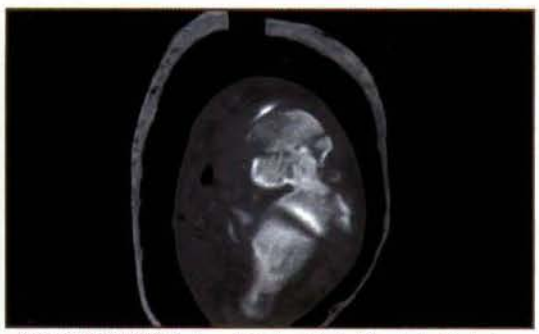

- FOTO 10 (DIAPOSITIVA). Fractura abierta de astrágalo. Nótese la burbuja de aire que ha penetrado a través e la herida o la apertura del vendaje escayolado para evitar fenómenos isquémicos.

- FOTO 11 (DIAPOSITIVA). Fractura de los dos calcáneos. Corte axial. Obsérvese la imagen hipodensa correspondiente a una burbuja de aire en el pie derecho de la foto. Se trata de una fractura abierta en ese pie. En ambas extremidades se puede ver la imagen del vendaje escayolado, con una parte almohadillada, y una parte densa más externa del yeso.

- FOTO 12 (DIAPOSITIVA). Reconstrucción sagital de la fractura de calcáneo de la foto 11. Importante hundimiento talámico por fractura conminuta.

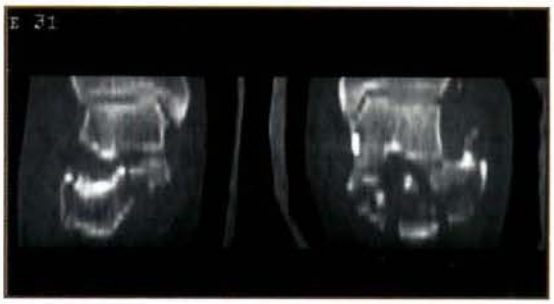


- FOTO 13 (DIAPOSITIVA). Reconstrucción coronal de las fracturas de la foto 11. Obsérvese que la imagen no es tan nítida como la obtenida en el corte directo, pero permite la visualización en otro plano sin necesidad de volver a irradiar al paciente o sin pérdida de tiempo en un paciente politraumatizado como el de este caso.

A esto podemos añadir que el *astrágalo* tiene gran riesgo de necrosis dada su irrigación arterial de carácter terminal[35]. Las fracturas del cuello astragalino deben ser diagnosticadas de forma precoz. Menos habituales son las fracturas de la apófisis externa del astrágalo, relativamente frecuente en deportistas que están provocadas por una flexión forzada de tobillo. El fragmento queda atrapado entre el maléolo externo y el calcáneo y es preciso realizar un estudio coronal para distinguirlo de un esguince de tobillo, una tendinitis o una luxación de peroneos[31].

Se han descrito casos de *fracturas de estrés en el calcáneo*, y son de difícil diagnóstico ya que la sospecha clínica lleva a considerar antes una entesitis de la inserción proximal de la fascia plantar o un espolón. La línea de fractura comienza posterior a la articulación subtalar y se extiende hacia abajo. La radiología convencional es poco concluyente, salvo cuando se observan bandas esclerosas en la zona descrita acompañadas de un dolor que no responde al tratamiento habitual. Por lo general se confía en la TC para diagnosticar esta entidad[15].

En el tarso medio algunos autores[41] destacan el uso de la TC para detectar *fracturas de estrés*, que aparecen normalmente en deportistas cuando realizan entrenamientos intensivos y en general cuando existe sobrecarga. En el escafoides concretamente, la línea de fractura es longitudinal a las líneas de carga y no transversal como en otros huesos[10]. Esto hace que normalmente afecte a la superficie articular dificultando la recuperación y aumentando el riesgo de pseudartrosis, si no es diagnosticada y tratada de forma temprana.

En el escafoides también se usa frecuentemente el estudio tomográfico para diferenciar: una fractura por arrancamiento del tubérculo interno, de un supernumerario doloroso o de una pseudartrosis.

La *articulación de Lisfranc* es de difícil valoración tras un traumatismo importante y la lesión a este nivel puede conllevar gran deformidad, dolor e incapacidad a corto plazo. La situación de las carillas articulares, orientadas en los tres planos del espacio hace que la radiografía simple no aporte excesivos datos, por lo que se considera indicada la TC si la sintomatología hace sospechar lesión a este nivel. La importancia de su diagnóstico radica en que la artrosis secudaria a la irregularidad de las carillas es muy mal tolerada en la articulación tarsometatarsiana. Además, el traumatismo ha podido provocar lesiones arteriales que pongan en juego la irrigación distal del pie.

Muchas veces, en especial si el traumatismo es especialmente violento, aparece la luxación de *Lisfranc*, total o parcial, en que aparecen los metas desarticulados en sus bases y desviados lateral y dorsalmente. La sospecha de una lesión grave en Lisfranc, en el caso de no aparecer claramente la luxación, se basa en el aumento del espacio entre las bases de primer y segundo meta, primera y segunda cuña, o si aparecen fracturas por avulsión en la cara lateral del cuboides o en las bases de los metatarsianos. [32,13]. Lógicamente, también se realizará un estudio tomográfico previo a una intervención para reducir fracturas o fracturas-luxaciones a este nivel.

En los *traumatismos que afectan a los metatarsianos*, la radiografía simple suele aportar datos suficientes en el caso de que afecte a las diáfisis o a las epífisis distales. No ocurre lo mismo en las bases metatarsianas, ya que al estar colocadas en distribución tridimensional, conforman un arco transverso a este nivel, y dificultan la visualización completa de una posible fractura. Los metatarsianos suelen ser objeto de sobresolicitación mecánica, unas veces por el tipo de actividad, otras por gestos patológicos, otras por alteraciones biomecánicas de la bóveda plantar. Ello hace que con frecuencia observemos fracturas de estrés en las diáfisis metatarsales, o fractura de la marcha o del soldado. El primer signo radiológico es la fractura cortical, que aparece entre los 7 y los 10 días después del inicio de los síntomas, seguido de la reacción perióstica[34]. Landorf describe la fractura proximal diafisaria del quinto metatarsiano, provocada por estrés, y la diferencia de la fractura por traumatismo en la misma área, o fractura de Jones, y de la fractura por avulsión, más distal, de la apófisis estiloides[21].

He querido mencionar aparte una entidad patológica sobre la que no hay etiología precisa: la *osteocondritis de astrágalo*. Está aceptado que, en gran número de ocasiones, existe un antecedente traumático que provoca la afectación de la cúpula astragalina, ocasionando lo que se llama de forma ambigua osteocondritis disecante, osteocondritis aséptica, fractura transcondral o fractura osteocondral[7] . Viladot[35] diferencia, desde el punto de vista etiológico, la afectación del borde interno y externo de la cúpula astragalina. Así, la lesión en el ángulo medial se produce por el arrancamiento de la rama de la arteria tibial posterior, que irriga esta zona ,provocando la osteonecrosis. Las del borde lateral son fracturas por "descascarillamiento", y no necrosis reales.

- FOTO 14 (DIAPOSITIVA). Osteocondritis de astrágalo. Corte coronal en el que se aprecia en ambos astrágalos lesión osteolítica en el borde superointerno. No hay fragmento desplazado, lo que correspondería a un estadio I.

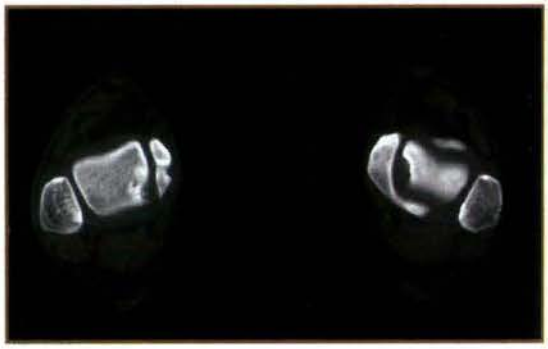

- FOTO 15 (DIAPOSITIVA). El corte axial del caso de la foto número 14 localiza la lesión en el aspecto posterior de las carillas astragalinas afectas.

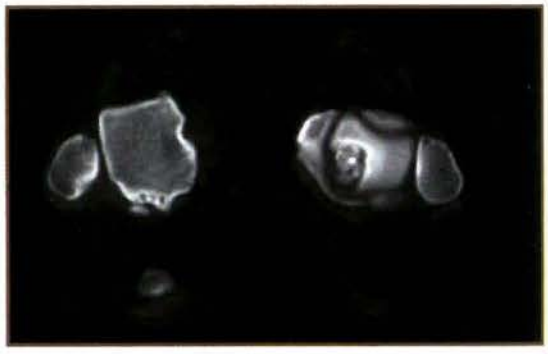

- FOTO 16 (DIAPOSITIVA). Osteocondritis de cúpula superointerna del astrágalo. Clásica imagen de "huevos en el nido". Los fragmentos desprendidos se encuentran en el interior de un área hipodensa de bordes esclerosos.

Morvan[31], por su parte, explica la fisiopatología traumática de la osteocondritis: en el mecanismo de inversión forzada del tobillo, se produce el impacto del ángulo superoexterno del astrágalo contra el peroné y el superointerno contra el pilón tibial. En la eversión, el ángulo interno choca contra el maléolo tibial y el externo, contra el pilón tibial. Si embargo, no en todas las ocasiones se ha podido demostrar este mecanismo traumático, por lo que son admitidas ambas etiologías.

Podemos, con los cortes tomodensitométricos, observar los cambios de la trabeculación, la deformidad de la carilla articular o la presencia de fragmentos desprendidos (imagen "de huevos en el nido", dando pistas para la clasificación del proceso. Los cortes coronales nos proporcionan una visión más clara. Los cortes axiales ayudan a situar

la lesión en un plano más anterior o posterior. Lógicamente, en esta patología, el artroscáner proporciona más datos, ya que con esta técnica es posible visualizar el contorno del cartílago articular.

### 1.2.-Patología capsuloligamentosa

En la patología de partes blandas es más resolutivo el estudio con resonancia magnética, pero existen casos de fácil diagnóstico con TC o bien con artroscáner.

- FOTO 17 (DIAPOSITIVA). Corte axial con ventana de partes blandas de la articulación metatarsofalángica segunda. Una osteocondritis de la cabeza metatarsiana ha degenerado en artrosis articular con intensa ostofitosis marginal y esclerosis de los dos huesos articulados. En el aspecto lateral yuxtaarticular se puede ver una zona de aspecto quístico correspondiente a degeneración de la cápsula.

En el esguince de la *articulación tibiotarsiana*, sigue siendo de elección la radiografía forzada de tobillo, para comprobar el bostezo articular. En las imágenes de TC veríamos los fascículos de los ligamentos colaterales del tobillo, que pueden aparecer engrosados o rotos, si bien se admite que sólo cuando existe avulsión de fragmento óseo se puede asegurar que el ligamento está roto.

En el caso de la lesión del *ligamento interóseo astrágalo-calcáneo o ligamento del seno del tarso*, puede ser lesionado en una maniobra de torsión. Ante un esguince de tobillo de evolución tórpida y dolor persistente en el agujero anterior del seno del tarso, se debe comprobar la integridad de sus fascículos[24]. El ligamento puede aparecer engrosado o bien mostrarse roto con los dos extremos retraídos. La novisualización del ligamento es un signo de afectación grave del mismo, pero no de rotura evidente.

Hay que tener en cuenta que el hematoma o el derrame pueden impedir la correcta definición de estas partes blandas, y esto es lo que frecuentemente aparece en las fracturas tarsianas.

Morvan[31] enumera cinco signos radiológicos para el diagnóstico del esguince mediotarsiano:

- Derrame articular en Chopart
- Ligamento astrágalo-escafoideo dorsal con aumento de grosor
- Arrancamiento de las inserciones proximal y/o distal de dicho ligamento
- Engrosamiento de los fascículos escafoideo y cuboideo del ligamento en Y.
- Fractura de la apófisis mayor del calcáneo, en la que se inserta proximalmente el ligamento en Y o ligamento bifurcado.

En la articulación de Lisfranc, la afectación cápsulo-ligamentosa acompaña a las fracturas, que son, a este nivel, de mayor importancia.

### 1.3.- Afectación de músculos, tendones y fascias.

Las *rupturas tendinosas* agudas en el pie son raras y se suelen dar en los deportistas. Sin embargo, las roturas parciales en tendones previamente patológicos son más frecuentes. El tendón puede aparecer engrosado, de densidad heterogénea, o bien adelgazado en algún punto de su trayecto.

La semejanza en la densidad tomodensitométrica del edema, con el derrame articular o el tejido fibroso patológico hace difícil la diferenciación de estos signos, por lo que con TC no se puede asegurar la integridad de un tendón o ligamento.

Las *tendinitis, tenosinovitis y las entesopatías* aparecen como un aumento de volumen del tendón, o la presencia de derrame en la vaina tendinosa que provoca distensión en la misma. Normalmente se afectan las vainas de los peroneos, el tibial posterior y los flexores largos. Menos frecuentes son las tendinitis del tibial anterior y de los extensores largos de los dedos. Las sinovitis pueden tener origen traumático o microtraumático, reumático o infeccioso[1].

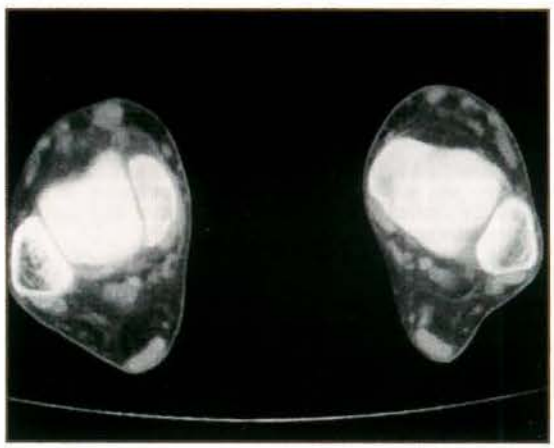

- FOTO 18 (FOTOGRAFÍA). Patología traumática de partes blandas. Tenosinovitis del tibial anterior. La imagen axial del tendón aparece aumentada de tamaño en relación con el contralateral. El borramiento de la grasa periarticular de la articulación tibiotarsiana hace sospechar que se trate de una patología asociada a lesión de tobillo.

Los *tendones peroneos* pueden luxarse tras una flexión dorsal con supinación. Con la TC se puede confirmar este tipo de lesión, pero no es fácil distinguir si los tendones se encuentran o no en el retináculo. La *luxación recidivante* es secundaria a una lesión aguda, incorrectamente tratada, y su diagnóstico es fundamentalmente clínico.

En las lesiones traumáticas de la *fascia plantar* podremos ver una solución de continuidad o engrosamiento, que aparece hiperdenso, con bordes mal definidos e incluso la afectación de la grasa plantar subyacente, que puede verse afectada por el traumatismo.

También los *músculos intrínsecos* del pie pueden aparecer engrosados, rotos o con infiltración grasa por degeneración postraumática

## 2.-LESIONES ISQUÉMICAS.

El deficiente aporte sanguíneo se plantea como el mecanismo más aceptado en la aparición de necrosis asépticas. Los traumatismos y la sobrecarga pueden asimismo lesionar estructuras vasculares

provocando la necrosis ósea. Aparece con mayor frecuencia en el astrágalo, el escafoides tarsiano o las cabezas metatarsales.

El *astrágalo*, al no tener inserciones musculares, es un hueso propenso a la necrosis en procesos de torsión de tobillo, ya que la lesión de los ligamentos, como el lateral interno o el ligamento del seno del tarso, pueden lesionar dos de las arterias nutricias que discurren paralelas a los mismos. La arteria que accede a la cabeza astragalina puede romperse en fracturas del cuello[35]. Las fracturas de cuello astragalino provocan la necrosis de la cabeza, mientras que las lesiones ligamentarias son responsables de lesiones isquémicas en el cuerpo[14].

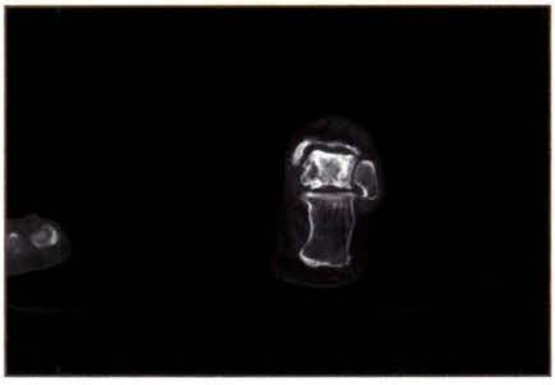

- FOTO 19 (DIAPOSITIVA). Necrosis de astrágalo. Aspecto esclerosa del cuerpo del astrágalo, junto a zonas radiolúcidas e importante rarefacción de la trama ósea.. Las superficies articulares suprastragalina y subastragalina aparecen irregulares, con disrupción de la línea articular y signos degenerativos.

En las osteonecrosis yuxtaarticulares aparecen, en fases precoces, áreas densas respetando la cortical articular, que permanece indemne y bandas subcorticales translúcidas. La artrosis secundaria provoca aplanamiento de la cortical articular, e irregularidad de la carilla con incongruencia articular. En las lesiones medulares, el hueso aparece desestructurado, con heterogeneidad en su densidad ósea. Se aprecian también zonas de esclerosis, geodas, engrosamiento cortical, o aplanamiento del hueso por las fuerzas de compresión en un hueso anormal llegando incluso a la típica imagen de lente bicóncava de la escafoiditis infantil[23].

En el *navicular*, podemos encontrar una necrosis postraumática, o una escafoiditis aséptica del niño o enfermedad de Koehler I, o la escafoiditis del adulto[23]. El hueso aparece aplanado, escleroso y de bordes irregulares[11].

Como he dicho anteriormente, algunos autores apuntan como lesiones isquémicas las osteocondritis de astrágalo, evidenciándose los signos ya descritos en el apartado anterior.

## 3.- INFECCIONES

El diagnóstico con radiología convencional no suele plantear problemas, por lo que la TC se usa para valorar la posible afectación de la fisis o para localizar secuestros.

En la osteomielitis aguda, se puede ver lesiones osteolíticas irregulares, reacción perióstica e inflamación de partes blandas. En estadíos crónicos aparecen además los secuestros óseos, las fístulas y la desestructuración del hueso[5].

- FOTO 20 (DIAPOSITIVA). Osteomielitis secundaria a infiltración por espolón calcáneo. Area osteolítica en cuyo interior aparecen fragmentos óseos correspondientes a secuestros.

La *osteomielitis hematógena* afecta al pie en un 8% de casos[37], es más frecuente en niños y se ve preferentemente en el calcáneo y en menor frecuencia en los metas y en el astrágalo[4]. Otras osteítis en el pie están relacionadas con traumatismos abiertos, heridas quirúrgicas o úlceras infectadas en pacientes con trastornos vasculares y/o neurológicos[19].

Al igual que en la radiografía convencional los signos aparecen a los 7-10 días[2] y se muestran con toda claridad a los 15-20[34]. Por orden de aparición se observa de forma progresiva: tumefacción de partes blandas, descalcificación en forma de "manchas" o con aspecto estriado siguiendo los conductos de Havers, reacción perióstica y finalmente, secuestros óseos, de aspecto denso inmersos en hueso descalcificado. En último término, cuando el proceso se cronifica, aparecen geodas[34]. Puede observarse el defecto óseo rodeado de hueso escleroso, reacción perióstica e incluso rotura del periostio en procesos fistulados de colecciones purulentas paraostales[5]. La fisis afecta por la esteomelitis aparece irregular y ensanchada.

Con la TC puede detectarse además la existencia de secuestros en el interior de la laguna,. lo que confirma el diagnóstico la mayoría de ocasiones ya que sólo tres procesos cursan con secuestros: la osteomielitis, el granuloma eosinófilo y el fibrosarcoma. Una gammagrafía ósea ayuda en la diferenciación de estos procesos. La presencia de secuestros es muy importante para orientar el tratamiento, ya que la falta de irrigación de los mismos impide la llegada de los antibióticos.

En la *infección de partes blandas*, el edema, el aumento de tamaño de las estructuras plantares, o la aparición de colecciones purulentas y trayectos fistulosos son signos de infección, si bien, son la ultrasonografía o la Resonancia Magnétcia las modalidads diagnósticas más adecuadas.

## 4. -TUMORES.

### 4.1 - Tumores óseos

En el hueso, los tumores adoptan formas osteolíticas, formas osteoblásticas y formas mixtas, con coexistencia en el mismo hueso de osteocondensaciones y zonas radiolúcidas.

Entre los *tumores benignos*, el osteoma osteoide es el tumor de más clara indicación de la TC, ya que es preciso localizar el nidus del tumor, calcificado o no, que aparece como una zona radiolúcida rodeada de hueso esclerosado, dando la típica imagen "en diana". Es raro encontrarlo en el pie, pero se han descrito casos en el astrágalo, los metatarsianos o en las falanges[31,10]. Cuando esta lesión aparece en el hueso esponjoso existe muy poca reacción perilesional por lo que es difícil sospechar su existencia[9].

La nítida visión que proporciona la TC resulta de gran ayuda para distinguirlo de una osteomielitis con secuestro, ya que la apariencia de ésta es similar a la de un osteoma osteoide con calcificación del nidus[38].

El escáner, además de su valor diagnóstico, es utilizado como coadyuvante quirúrgico. Para extirpar totalmente el nidus y lograr la exéresis tumoral completa, se puede realizar TC de control durante la intervención quirúrgica. Con este procedimiento se consigue una cirugía selectiva que reduce la cantidad de hueso sano extirpado.

Los condromas aparecen como formaciones insuflantes en los huesos tubulares, de contornos nítidos y piqueteado de calcificaciones puntiformes en su interior[11]. Se hablaría de osteocondroma si en su composición existe tejido óseo proliferante además del cartilaginoso, pero es extraordinariamente raro en el esqueleto axial distal[8].

El tumor glómico suele afectar a las falanges y deriva del glomus del músculo arterial. La TC o "angio.TC" permite ver la formación tumoral, muy vascularizada, que en radiología convencional se sospecha ante la impronta osteolítica sobre el hueso en el que asienta.

Las exóstosis aparecen como un crecimiento localizado del hueso, de forma que la cortical del hueso sano se prolonga cubriendo la lesión.

Otros tumores que se suelen ver con frecuencia en el pie son los islotes condensantes (o enostosis), el quiste simple, quiste aneurismático, o el lipoma intraóseo. Este último suele localizarse en el calcáneo[30].

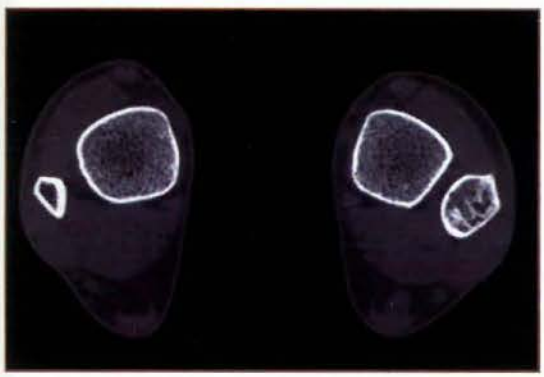

- FOTO 21 (DIAPOSITIVA). Tumoración en peroné a la altura del maléolo. Lesión insuflante que adelgaza la cortical, pero no la rompe ni afecta a tejidos adyacentes al hueso. El paciente fue diagnosticado de quiste esencial recidivado.

Los *tumores malignos* son muy poco frecuentes en el pie, tanto cutáneos como óseos[18] y, cuando aparecen, se suelen ver en el tarso[16] o en las falanges[6].

En general, se consideran signos de malignidad la irregularidad de la lesión, la afectación de la cortical ósea o la infiltración de los tejidos blandos perilesionales[17], si bien los tumores del tarso suelen carecer de imágenes específicas[28]. La reacción perióstica es un mecanismo de defensa del hueso y la insuflación perióstica no es en sí un signo de malignidad: en los tumores benignos, la banda de hueso aparece bien ordenada, nítida, mientras que en los malignos, es anfractuosa, irregular y más anárquica. La afectación de la placa epifisaria es también un signo de malignidad, ya que los tumores benignos suelen respetarla[8].

- FOTO 22 (DIAPOSITIVA). Quiste simple de calcáneo. En su interior no aparece trabeculación ósea, pero la cortical es completamente respetada.

- FOTO 23 (DIAPOSITIVA). Enostosis o islote de condensación en la epífisis distal del tercer metatarsiano.

Muchos de estos signos los podemos ver en la TC, en especial, aquellos de tejidos calcificados. En cambio, la afectación de partes blandas se estudia mejor con la resonancia magnética.

Es preciso inyectar contraste yodado para valorar el grado de captación del mismo, lo que nos da una idea de la vascularización del tumor.

Entre los tumores malignos que podemos ver en el pie, destacar el osteosarcoma, el osteocondrosarcoma, o el linfoma. Las metástasis suelen provenir de tumores primitivos que asientan en el pulmón o el útero y suelen ser de apariencia lítica[31]. La metástasis ósea se presesnta como una geoda de bordes irregulares que rompe la cortical e invade partes blandas. No suele provocar reacción perióstica.

Las formas osteoblásticas de las metástasis óseas provocan osteocondensación importante del tejido óseo, sin trabeculación alguna[34].

### 4.2.- Tumores de partes blandas.

Se considera que la resonancia magnética es la indicación primera en la patología de partes blandas,

junto con la ultrasonografía[3]. Sin embargo, la TC aporta interesantes imágenes de los tumores, y es un método más rápido y económico de establecer un diagnóstico diferencial en muchas lesiones del pie.

El *neurinoma* aparece como una masa redondeada en el recorrido de un nervio. El diagnóstico suele ser clínico pero la aparición de esta lesión, que capta contraste, establece el diagnóstico certero.

En el caso del *neuroma de Morton* en el espacio intermetatarsal distal o el de *Joplin*, en la cara medial del primer radio, se trata más bien de fibrosis paraneural o neuritis[22], y muchas veces, su pequeño tamaño hace muy difícil la visualización. En el caso de este neuroma, se sospecha de su existencia por la aparición de una formación de mayor densidad que la grasa (unos 60 UH[10]) o los músculos, en el espacio intermetatarsal que no se corresponde con un tendón o un vaso. En general se recurre más frecuentemente a los ultrasonidos y a la Resonancia Magnética, pero se aconseja el uso de TC en los pacientes claustrofóbicos o cuando está contraindicada la RM[29]

Los *angiomas* por su parte son de morfología irregular, mal delimitados y de densidad parecida a la del tejido muscular.

El *lipoma de partes blandas* suelen aparecer en las vainas tendinosas cuando se localizan en el pie y aparecen como masas hipodensas que pueden contener calcificaciones y osificaciones[10]. Otros lipomas se encuentran anclados en tejido adiposo y aoparecen con mayor frecuencia en pacientes obesos, diabéticos o con hipercolesterolemia[20]. Son muy fáciles de diagnosticar con la TC porque sus valores de atenuación (densidad) son similares a los de la grasa corporal.

Las *bursas y quistes* se diagnostican fácilmente cuando están distendidos ya que el contenido líquido de los mismos los distingue de masas compactas. Esto es especialmente útil en el diagnóstico del dolor intermetatarsal, para distinguir entre una bursitis subcapitometatarsiana o intermetatarsiana, y un neuroma de Morton.

- FOTO 24 (DIAPOSITIVA). Formación densa bajo la falange distal del primer dedo, en el recorrido de los tendones flexores, correspondiente a fibrohistiocitoma.

- FOTO 25 (DIAPOSITIVA). Reconstrucción sagital del caso de la foto 24. En el aspecto plantar de la falange proximal se visualiza formación densa en forma de huso, en el recorrido del tendón, correspondiente a una tumoración.

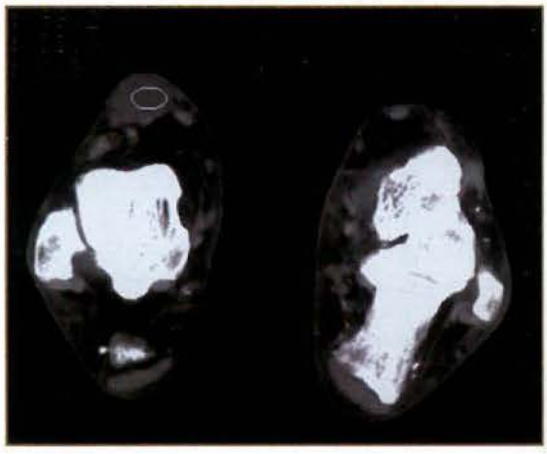

- FOTO 26 (DIAPOSITIVA). Tumoración en el dorso del pie, superficial, redondeada, bien delimitada y homogénea. Su densidad demuestra que se trata de una formación quística sinovial adyacente a los tendones extensor propio del primer dedo y tibial anterior.

Los *fibromas* aparecen como formaciones densas, pero menos que la fascia, si bien muchas veces en íntima relación con ella, respetando la masa muscular, como en la fibromatosis plantar o enfermedad de Lederhose. Suelen captar fuertemente contraste porque están muy vascularizados, adquiriendo en este caso una tonalidad similar a la de la aponeurosis plantar. Pueden aparecer calcificados y suelen ser de pequeño tamaño, si bien existen casos publicados de fibromas gigantes en el pie[26]. El uso de la TC en estas lesiones se limita a la diferenciación con el fibrosarcoma. Los fibromas pueden afectar a las vinas tendinosas[10]

*Otros tumores* que aparecen raramente en el pie son el neurofibroma de la enfermedad de Von Recklinhausen, el lipoma intraóseo, que afecta casi exclusivamente al calcáneo, el fibrosarcoma, el sinoviosarcoma, el tumor de células gigantes, el leiomioma y leiomiosarcoma. Estos últimos suelen depender de la musculatura lisa de los vasos sanguíneos, por lo que se denominan angioleiomiomas y son extremadamente raros en el pie[12]

## 5.-PATOLOGÍA ARTICULAR

En el caso de las *artritis*, no sépticas, los signos radiológicos derivan de la proliferación sinovial y de la destrucción ósea provocada por las enzimas proteolíticas del líquido sinovial por restos celulares[11].

En un primer estadio podemos ver el derrame articular, con engrosamiento de la cápsula e inflamación de partes blandas periarticulares. En fases más avanzadas aparecen signos óseos sugestivos de artritis, similares a los observados en la radiología convencional; esto es, el pinzamiento de la interlínea, las erosiones periarticulares, la desmineralización ósea subcondral o las luxaciones por rotura ligamentaria. En el pie se afectan típicamente las metatarsofalángicas en procesos como la artritis reumatoide, que rara vez se observa en las interfalángicas o en la mediotarsiana o tarsometatarsiana. En la artritis psoriásica, son las interfalángicas las típicamente afectadas[1]. La artritis gotosa se observa frecuentemente en la primera metatarsofalángica, pudiendo distinguir las erosiones provocadas por el depósito de ácido úrico en el hueso.

En la *artrosis* o enfermedad articular degenerativa u osteoartritis, no se suele usar la TC ya que no observamos signos distintos a los aportados en la radiografía, salvo que se pretenda realizar un tratamiento quirúrgico y sea preciso ver en su totalidad la deformidad de las carillas articulares. Esto es especialmente importante en la artrosis secundaria a fracturas de la supra y subastragalina.

- FOTO 27 (DIAPOSITIVA). Osteoartritis postraumática. En este paciente con antecedente de fractura de calcáneo se evidencian alteración de la trabeculación ósea del calcáneo y signos degenerativos articulares tanto en la articulación subastragalina como en la tibioperoneoastragalina. En la cúpula medial d eambos astrágalos hay imágenes de esclerosis junto a zonas quísticas y rarefacción trabecular. En el espacio articular, las zonas oscuras corresponden a una densidad menor del cartílago articular debido a la degeneración del mismo. La osteofitosis marginal y el pinzamietno articular completan el cuadro de artrosis.

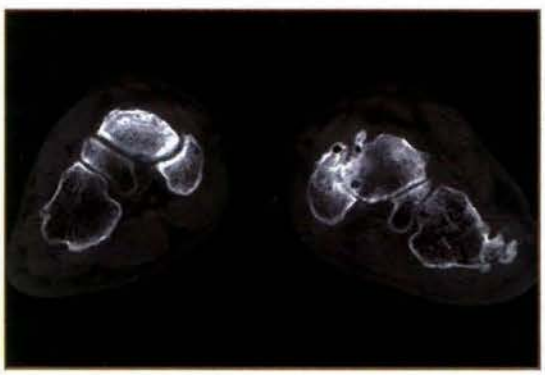

- FOTO 28 (DIAPOSITIVA). Osteoartritis en articulación de Lisfranc de antecedente traumático. La comparación con el pie contralateral demuestra la afectación de la interlínea articular, especialmente la intercuneiforme primera, con pinzamiento articular, osteofitosis marginal, esclerosis subcondral y geodas. El arco transverso a este nivel se halla aplanado y hay ligera tumefacción de partes blandas.

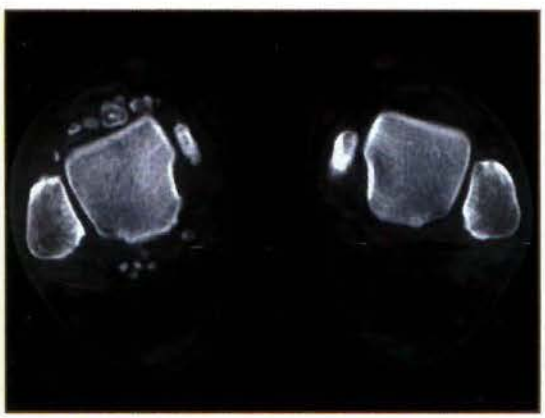

- FOTO 29 (DIAPOSITIVA). Osteocondromatosis sinovial de tobillo. Aparecen calcificaciones circunferenciales en la cápsula sinovial, tanto en la vertiente anterior como en la posterior.

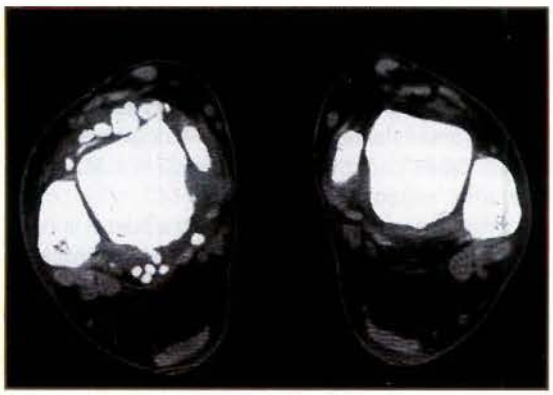

- FOTO 30 (DIAPOSITIVA). El mismo corte que en la foto 29, pero con ventana de partes blandas demuestra el engrosamiento de la cápsula sinovial, en cuyo interior aparecen las calcificaciones.

Son signos de artrosis la osteofitosis marginal, con ensanchamiento de la carilla articular, el estrechamiento de la interlínea articular, el pinzamiento de la misma, la esclerosis subcondral (eburneación) y las geodas[1]. La osteoporosis no es un componente de cambio degenerativo[25].

Una entidad especial en la patología articular no traumática es la coalición o barra tarsal Hay tres tipos de uniones tarsales, las sindesmosis, sincondrosis y las sinostosis, en dependencia de que el puente de unión entre los dos huesos esté constituido por tejido fibroso, cartilaginoso u óseo respectivamente, el que establece el puente de unión entre los dos huesos.

La TC es la técnica de elección en el diagnóstico de las coaliciones tarsales. Esta entidad se sospecha cuando hay un pie doloroso en edades tempranas, y en pies plano valgos irreductibles en niños. Sin embargo, hay casos asintomáticos que cursan con dolor en la edad adulta. También son causa de espasmo en los músculos peroneos[39]

Las uniones más frecuentes son las calcaneoescafoideas, seguidas de las astragalocalcáneas y las astragaloescafoideas. Las primeras pueden ser vistas en Rx oblicua del pie y el uso de la TC se limita a ciertas sinostosis atípicas. La coalición astragalocalcánea, sin embargo, plantea mas problema para su diagnóstico, aunque existen signos indirectos como la imagen de "media luna" en la proyección lateral, el cuello astragalino corto o la exóstosis dorsal de la articulación astragaloescafoidea.

- FOTO 31 (DIAPOSITIVA). Barra tarsal. Sinostosis astrágalo-calcánea interna unilateral.

Podemos decir que el escáner es la prueba diagnóstica principal en la sinostosis astragalocalcánea,

ya que permite demostrar con nitidez la existencia de un puente óseo, cartilaginoso o fibroso, y toda su extensión. Estos puentes unen el sustentaculum tali y la cara inferior de la cabeza y cuello astragalinos, o el tálamo calcáneo con la cara articular posterior del astrágalo. La forma total que incluye ambas localizaciones es rara.

Si se trata de una unión ósea, o sinostosis completa, veremos la cortical y esponjosa en continuidad con la de los huesos unidos. En las sinostosis fibrosas o incompletas aparece una banda radiolúcida irregular, de bordes esclerosos, a veces con geodas y gas, imagen similar a la de las pseudartrosis. Es importante ver de qué tipo de sinostosis se trata, porque de ello depende la elección del tratamiento quirúrgico.

En los niños, algunos autores prefieren la RM, ya que los huesos cartilaginosos se visualizan con más facilidad, y es inocua. Sin embargo, otros se decantan por la TC, ya que con una buena ventana se puede obtener mejor resolución espacial, es más rápida, más fácil de realizar en un niño y más económica.

## 6.- MEDICIONES.

La TC se usa habitualmente para medir ciertos parámetros estructurales de la extremidad inferior.

Así, la obtención de una imagen topográfica (el tubo permanece parado mientras se desplaza la camilla), permite la medición de dismetrías y supone una radiación entre 50 y 100 veces menor que la de una radiografía[38].

El software permite medir con exactitud la angulación entre dos líneas, por lo que es habitualmente utilizado en la medición de la báscula rotuliana o el ángulo cervicodiafisario del fémur.

Por otra parte, la superposición de dos cortes a distintos niveles permite la medición de torsiones anómalas en la extremidad inferior. Las más habituales son[13]:

- FOTO 32 (DIAPOSITIVA). Medición angular. En un corte axial a la altura de la articulación femoropatelar se traza una línea tangente a la cara posterior de los cóndilos femorales y la bisección de la rótula, permitiendo evaluar la "báscula rotuliana", que demuestra la alineación de este sesamoideo con respecto a las superficies articulares de los cóndilos.

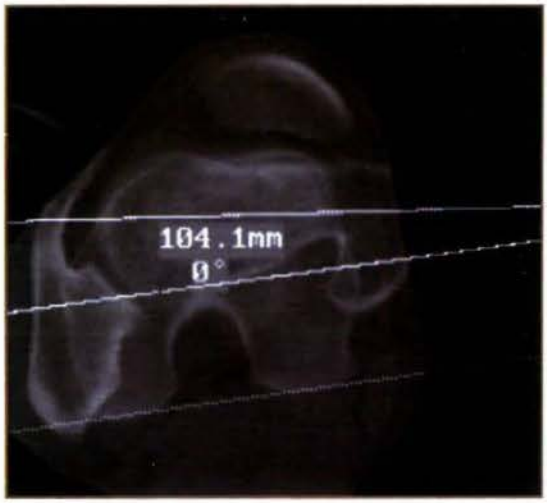


- FOTO 33 (DIAPOSITIVA) Medición angular Angulo de anteversión femoral. Se superponen un corte axial a la altura del cuello femoral y otro al nivel de los cóndilos. Se trazan una línea que biseccíona el cuello y otra tangente a la cara posterior bicondílea. El ángulo entre ambas se considera normal alrededor de los 15 grados.

1.- *Angulo de anteversión femoral*: Se superpone un corte practicado a nivel del cuello femoral y otro a nivel de la epífisis distal, en el que se vean los dos cóndilos femorales. El ángulo formado por el eje del cuello del fémur y el eje bicondíleo posterior, se considera normal alrededor de 15 grados.

2. - *Angulo de torsión tibial externa*. En este caso se superponen un corte que pasa por la meseta tibial, y otro por su extremo distal, a nivel maleolar, en el que se vean tibia y peroné. El ángulo formado por el eje posterior de la meseta tibial y el eje bimaleolar, se considera normal alrededor de 30 grados.

3. - *Angulo de rotación de la rodilla*. Se superponen un plano bicondíleo y otro a nivel de la meseta tibial. El ángulo está formado por el eje bicondíleo y el eje posterior de la epífisis tibial. Ésta es sin embargo una medida un tanto imprecisa.

4. - *Angulo cóndilo-maleolar*. Formado por el eje bicondíleo posterior y el eje bimaleolar.

5. - *Distancia* TA-GT. Desde la tuberosidad tibial anterior a la garganta de la tróclea de la epífisis distal del fémur. Se superponen un corte que pasa por la epífisis distal del fémur, en que se visualice la tróclea intercondílea y otro que pase por la meseta tibial a la altura de la tuberosidad tibial anterior, donde se inserta el tendón rotuliano. La distancia se considera normal entre 11 y 16 mm. Esta distancia mide tanto la rotación externa de la rodilla como la implantación externa de la tuberosidad tibial.

## CONTRAINDICACIONES DE LA TC

Como en todo estudio con rayos X, está contraindicado en las mujeres gestantes en periodo de organogénesis (tres primeros meses de embarazo), salvo estricta necesidad, que debe ser valorada por el facultativo que solicita la exploración, y se deben de proteger en la medida de lo posible al feto de las radiaciones ionizantes.

Hay que limitar su uso en niños y proteger los genitales a todos los pacientes y en especial en edad fértil. En niños muy pequeños puede se necesaria la sedación del paciente, o incluso la anestesia para permitir la exploración , por lo que habrá que valorar riesgos y beneficios antes de decidir la realización de esta prueba.

Es importante destacar que la presencia de elementos metálicos en el área explorada origina un artefacto de aspecto radiado típico que dificulta la visualización de los tejidos adyacentes. La presencia de implantes metálicos u osteosíntesis puede invalidar algunos estudios podológicos, si bien el software permite minimizar esta distorsión.

# CONCLUSIÓN

La TC es una técnica muy valiosa en la valoración de la patología ósea pero no es desdeñable el papel que juega en el estudio de las partes blandas. Se trata de una modalidad diagnóstica rápida, en especial con los modernos aparatos helicoidales, de gran precisión, eficacia y de coste aceptable [36].

No obstante, es de gran utilidad para el diagnóstico definitivo que el Podólogo o en cualquier caso, el clínico que valora el pie, sea lo más conciso posible a la hora de delimitar el área de estudio, y claro a la hora de explicar la sintomatología y la sospecha clínica. En cualquier caso, la información recibida a través de una TC del pie será proporcional a la información aportada al Radiólogo en la solicitud[40].

# BIBLIOGRAFIA


1. ANDREOTTI, L.; MAURIC, A..(1989) Atlas de Semiología Reumatológica". Edit Grass (edic. española). Barcelona. Pág.21-22, 26.
2. APONTE, J.M (1996). "Osteomielitis hematógena en el calcáneo" Rev Esp. De Pod. Epoca 2º, Vol VII, núm. 1 Pag 28.
3. ARRIBAS PLAZA, M.P.; ROPA MORENO, J.M.; GONZÁLEZ DÍAZ, J.C.; PASCUAL HUERTA, J. (2000). "Revisión y actualización de conceptos sobre el diagnóstico por imagen del neuroma de Morton". Rev.. Esp. de Pod.. Epoca 2º Vol. XI Núm 1. Madrid. Páginas3-16.
4. AXLER, D.A.; TERLECKY, J.D.; ABRAMSON, C. (1977)"The microbiologic aspects of osteomyelitis JAPA Pag 67.
5. BASKARAN ALDAZABAL, G. (1996) "Infecciones óseas. Osteomielitis aguda y crónica". Rev. Esp. de Pod.. 2ª época, Vol VII Núm 1. Madrid Págs. 23-25.
6. BARAN, R.. (1994)" Metastatic carcinoma to the terminal phalanx of the big toe. Report of two cases and review of the literature". J. Am Acad. Dermatol. 259-263.
7. BERNDT, A.L.;Harty, m. (1959) "Transchondral fractures (osteochondritis dissecans) of the talus" Jorn. Bone Joint Surg.,Num 41. Págs 988-1020.
8. CARBONELL, J.; ROTÉS QUEROL, J.. (1983) "Reumatología Clínica". Edit Espax. Barcelona. Pág.386,387..
9. CARPINTERO, P.; ROMAN, M.; GASCON, E. (1997) "Tumores del calcáneo". Rev. de Med. y Cir. del Pie. Página 16.
10. CHEVROT, A.; (2000) "Diagnóstico por imagen de las afecciones del pie" Edición española Masson. Barcelona. Pág. 43,44, 48, 304,305, 312.
11. CHEVROT,A. (1996). "Cuadernos de Radiología". (Segudo edición). Edit Masson. Barcelona. Pag.6, 46, 57.
12. CÓRDOBA F, A.; JUÁREZ J., J.M.; MEJÍAS S., M.; MONTAÑO J., P. (1997) "Leiomioma calcificado de localización inusual en el pie. Aspectos podológicos". Rev. Esp. de Pod.. Madrid. Epoca 2º Vol VIII Num. 6. Págs. 328-333"
13. EGUND, N.; JONSSON, K.; PETTERSON, H.; RESNICK, D. (1995) "Compendio General de Radiología". Páginas 371-385.
14. ESPINAR SALOM, E. (1998) "Traumatología del pie". Edit. Masson. Barcelona. Págs. 105, 143-145.
15. FISHCO, W.D. (2001)."Dolor de talón atípico". Pod Clin. (Ed española de Am Pod Me. Ass.). Barcelona. Pag. 20.
16. FERRANDEZ PORTAL, L.; RAMOS PASCUAL, L. (1992) "Tumores óseos benignos y lesiones pseudotumorales del pie". Rev. de Med. y Cir. del Pie. Páginas 65-70.
17. GAMBLE, F.O.; YALE, I. (1975) "Clinical Foot Roentgenology". Edit Robert E. Krieger Publishing Company. Huntington, New York. Pág. 103.
18. GUERRA TAPIA, A. GONZÁLEZ GUERRA, E. LLANOS ALCÁZAR, L.F. (1997)"Metástasis de carcinoma en pies: A propósito de dos casos". Rev de Med y Cir. Del Pie. -tomo XI, Num 1.Pág. 7.
19. HERNÁNDEZ SERRANO, M.J.; MORENO DE CASTRO, M.; RIVERA SAN MARTÍN, G. (2000)"Signos radiológicos en un caso de osteomielitis. "Rev. Esp. de Pod.. Ep. 2º Vol XI Núm 2. Pág 117.
20. HERVAS TAMARIT, S. (1993) "Tumoraciones e incisiones plantares". Podoscopio." Ep. Vol 1, nº 10. Madrid. Pag. 26.
21. LANDORF, K.B. (2001) "Clarificación de las fracturas proximales diafisarias del quiknto metatarsiano". Pod Clin. Vol 2, Num. 1 (ed. española de J. Am Pod. Med. As.). Barcelona. Pag12.
22. LASSMANN g. (1979) "Morton´s toe: Clinical light and electrón microscopic investigations in 133 cases". Clin. Ortop. Págs. 73-84.
23. LELIÈVRE, J. ; LELIÈVRE J.-F. Patología del pie. Ed. Masson, Madrid, páginas 454-459.
24. MANN, R. (1987) "Cirugía del Pie". Edit Panamericana. Buenos Aires. Pág. 554.
25. MARTEL. (1985) "Signos Radiológicos de las Enfermedades Reumáticas", de "Compendio de las Enfermedades Reumáticas", Ed española. Madrid. The Arthritis Foundation. Pág 178.
26. MARTÍNEZ FERNÁNDEZ., M.A.. "Fibroma gigante calcificado del talón". Rev. Esp. de Pod. Madrid. Epoca 2º Vol VIII Num. 8. Págs. 432-434.
27. McGLAMRY, D.; BANKS, A. ; Downey, M. (1992) "Comprehensive Textbook of Foot Surgery. Maryland. Edit. Williams and Wilkins. 25-26.
28. McLEOD R.A. (1989) "Bone and soft tissue neoplasms". Rad. of the foot and ankle. Raven Press Éd. New York, Págs. 247-276
29. MENDICINO SS.; ROCKETT MS. (1997). "Monrton´s neuroma. Update on diagnosis and imaging". Clin. Podiatric Med. Surg.. April. 14 (2) Págs. 303-311.
30. MILGRAM, J.M. (1988) "Intraosseus lipomas. Radiologic and patologic manifestations". Radiology 167 Pags 155-160.
31. MORVAN, G.; BUSSON J.; WYBIER, J.M. (1993) Escáner del pie y del tobillo. Editorial Masson, Madrid. Pags. 1-5, 51, 74, 81, 94, 118.
32. NÚÑEZ SAMPER, M. (1997) "Biomecánica, medicina y cirugía del pie" Edit Masson. Barcelona. -Pag448.
33. OLIVA, L.; PISTOLESI, G.F.; SOLSONA, M.; ARDUAN, F.; MIDON, J. R. (1981) Manual de Tomodensitometría. Ed. Cientificomédica, páginas 29-36.
34. ROTÉS QUEROL, J. (1983) "Reumatología Clínica".Edit Espax. Barcelona. Pág. 405, 409
35. VILADOT PERICÉ, A. (1997) "Secuelas post-traumáticas en el pie". Rev. De Med. Y Cir. Del Pie. Tomo XI, Num. 1.Pág. 104-105.
36. VILLACAMPA CLAVER, V.M. MAESTRO PERDICES, A. ROS MENDOZA, L.H. (1998) "Las modernas técnicas de imagen en la patología del pie". Rev de Med. Y Cir. Del Pie. Madrid. T. XII, Nº 1, Pag. 94.
37. WALDVOGEL, F.A.; MEDOF, G.; SWARTS, M.N. (1970) "Osteomyelitis: Review of the clinical featurs, therapeutic considerations and usual aspects" N. Eng. J. Med. Pág 282.
38. WEBB, W. R.; BRANT, W.E.; HELMS, C.A. (1993) Fundamentos de TAC Body. Editorial Marban, Madrid, páginas 237-262.
39. WECHSLER, R.J.; SCHWEITZER , M.E.; DEELY, D.M.; HORN, B.D.; PIZZUTILLO, P.D. (1994) Tarsal coalition: Depiction and characterization with CT an MR imaging. Radiology, 193: 447-452.
40. WEISSMAN, S.D. Radiology of the foot. Segunda edición. Editorial Williams y Wilkins, Baltimore, páginas 406-437.
41. WESTLIN, N (1994). "Les lésions du pied chez l'sportif". Edit Masson. Pris. Pág. 47

# MANEJO MEDICO-QUIRÚRGICO DEL HEMATOMA EN CIRUGÍA



Ricardo Becerro de Bengoa[1], Marta Elena Losa Iglesias[2], Mª Luz González Fernández[1], Beatriz Gómez Martin[3], Marta López Herranz[1]

[1]Profesor Titular. Departamento de enfermería. Escuela Universitaria de Enfermería, Fisioterapia y Podología. Universidad Complutense de Madrid. [2]Profesor Asociado. Departamento de Podología. Facultad de Ciencias de la Salud. Universitaria Europea de Madrid. [3]Colaborador. . Departamento de enfermería. Escuela Universitaria de Enfermería, Fisioterapia y Podología. Universidad Complutense de Madrid.

CORRESPONDENCIA
Beatriz Gómez Martín
Urb. Gran Hábitar 3, 2º A.
Arganda del Rey
28500 MADRID
Telf.: 626 53 9554
E-mail: bgm@eresmas.com

## RESUMEN

**Se desarrolla el cuadro clínico que se instaura durante la formación de un hematoma postquirúrgico, desarrollando la fisiopatología, su etiología y prevención, enfatizando en el diagnostico clínico precoz, así como en sus complicaciones, siendo una de las principales la infección, y describiendo los efectos adversos que pueden manifestarse, así como las posibles secuelas que pueden aparecer tras la formación del hematoma.**

**Igualmente, se desarrolla y explica el manejo clínico que se debe de realizar ante la presencia de un hematoma, tanto en la fase precoz, como en la fase tardía del mismo, describiendo los diferentes recursos terapéuticos de los que disponemos**

## PALABRAS CLAVE

**Cirugía podológica. Hematoma. Manejo Clínico.**

## ABSTRAC

**The article deals with the clinical estate that is restored during the formation of one postquirurgical haematoma , developing the fisiopatologist, its etiologist and prevention, emphasizing the clinical precocious diagnosis. Furthemore, it focalized on its complications, being the principal ones the infection, and describing the adverse effects that can demonstrate, this way as the possible sequels that they can appear after the formation of haematoma.**

**Equally, its develops and explains the clinical managing that must be done before the aparition of haematoma, so much in the precocius phase, as in the later phase of itself describing the different therapeutic resources available.**

## KEYWORDS

**Podiatric Surgery, Haematoma, Clinical management.**

## 1.- Definición:

Por hematoma se entiende a la acumulación o extravasación de sangre, en cantidades más o menos importantes, en el espesor de un tejido.

El hematoma postquirúrgico se produce como consecuencia de la perdida de sangre procedente de los vasos dañados como consecuencia de la disección quirúrgica de los tejidos.

## 2.- Fisiopatología:

La fisiopatología se instaura cuando las arterias lesionadas son del calibre suficiente como para que la sangre salga a una determinada presión que venza la resistencia que oponen los tejidos infiltrándose y diseminándose por los mismos en cantidades que pueden dar lugar a la formación de un hematoma con las complicaciones posteriores.

Por otro lado tenemos el denominado "Seroma", que se define como una acumulación de suero, formado por plasma desfibrinado.

El origen de la formación del seroma se debe a la extravasación de del suero a través de los vasos de pequeño calibre localmente comprometidos durante los primeros estadios del proceso inflamatorio, denominado fase catabólica o desasimilativa. (figura nº.1)

Durante el postoperatorio inmediato, la instauración de un hematoma puede llegar a ser una complicación que de lugar a un cuadro doloroso refractario a tratamiento analgésico como consecuencia del aumento de la presión local intralesional, como consecuencia de la compresión que ejerce la sangre extravasada sobre las estructuras adyacentes, destacando entre las mismas, el tejido nervioso.

Igualmente, esta colección de líquidos, actúa dificultando y/o enlenteciendo las fases biológicas de cicatrización de los tejidos, estimulando y manteniendo la fase catabólica de la respuesta inflamatoria ejerciendo el efecto de barrera mecánica "per se", así como por existir en la zona quirúrgica mayor acumulación de elementos a fagocitar

Por otro lado, el hematoma o el seroma actúan retrasando y dificultando la fase anabólica de la respuesta inflamatoria, al dificultar la neoangiogénesis o proliferación vascular y la fibroplasia por crecimiento fibroblástico con síntesis de colágeno, proteoglicanos y otros constituyentes de la matriz extracelular (fibronectina), así como dificulta y/o impide la epitelización a partir de los queratinocitos situados en el estrato basal cutáneo.

El hematoma actúa como barrera física, que actúa impidiendo la penetración fibrovascular impidiendo la neoangiogénesis con la consiguiente isquemia e hipoxia de los tejidos adyacentes favoreciendo la instauración de una infección en la herida quirúrgica, por lo que fácilmente se deduce que la aplicación de drenajes u otras medidas de las que más adelante hablaremos que faciliten el drenaje de los exudados al exterior, y la escisión de los tejidos con isquemia irreversible, son actuaciones técnicas imprescindibles.

La infección es una de las complicaciones más comunes y temidas que pueden suceder en una herida quirúrgica. Su presencia interfiere por completo con el desarrollo del tejido de granulación, a la vez que de forma concomitante prolonga los fenómenos catabólicos de la respuesta inflamatoria, en este caso dirigidos a luchar contra los gérmenes.

Todo tejido infectado sufre los efectos necrotizantes de las toxinas y enzimas bacterianas, tanto por su acción directa como por las trombosis microvasculares también producidas por las mismas.

Igualmente la presencia de espacios muertos por la reabsorción del hematoma y la pobre fibroplasia ocurrida como consecuencia de la isquemia e hipoxia en la zona quirúrgica, contribuye a la tan temida infección por anaerobios.

Otro efecto adverso del hematoma como consecuencia del proceso de fibroplasia es la mayor probabilidad de provocar adherencias en los tejidos, que puede dar lugar a la recidiva de la deformidad digital.

Esta fibroplasia prolongada favorece un proceso de fibrosis o cicatrización "anárquica" de los tejidos quedando adheridos a otras estructuras anatómicas.

Otra fase del proceso biológico de reparación tisular es la denominada "contracción de la herida" que queda interferido como consecuencia de la presencia de un hematoma en la herida quirúrgica.

Durante la reparación de la herida, el tejido de granulación ocupará la perdida de continuidad tisular, pero además de esta importante síntesis de tejido, y al mismo tiempo, los bordes de la herida tienden a aproximarse espontáneamente mediante un

**Fases del proceso biológico de reparación tisular.**

| Fases | Fase Inflamatoria | Fase Proliferativa | Fase de maduración y remodelación |
|---|---|---|---|
| Células predominantes | Polimorfonucleares | Macrofagos | Colagenasas |
| Características | 1.- Hemostasia<br>2.- Desbridamiento<br>3.- Descontaminación | 1.-Sintesis de colágeno (Fibroplasia)<br>2.- Angiogenesis<br>3.- Reepitelización | 1.- Remodelación y reorganización de los depósitos de colágeno.<br>2.- Contracción de la herida<br>3.- Aumento de la resistencia tisular. |
| Día de la Lesión (Día 0) | 4 días | 21 días | 2años |

Figura nº.1:
Aproximación temporal del proceso de reparación biológica de las heridas ( modificado de: Hanna, J.R.; Giacopelli, J.A., A review of wound healing and wound healing products. J.Foot. A. Surg. Vol. 36,1, 1997, 2-14)

fenómeno biológico denominado "contracción de la herida" como consecuencia de la actividad de fibroblastos diferenciados con evidente capacidad contráctil conocidos como miofibroblastos.

Producida la herida quirúrgica, este fenómeno de contracción comienza durante las primeras 48 - 72 horas y alcanza su máxima intensidad al finalizar la tercera semana, unos 21 días.

La contracción de la herida representa un aspecto complementario de la reparación, disminuyendo paulatinamente la superficie cruenta que está siendo ocupada por el tejido de granulación.

Así, la presencia de un hematoma puede interferir en este proceso de contracción prolongándolo y dando lugar a que una vez retirados los puntos a los 10 - 15 días de la intervención, el paciente se presente en consulta a los 20 - 25 días con un dolor de tipo neurítico por atrapamiento del tejido nervioso como consecuencia de esta mayor retracción de la herida.

Esta complicación es una de las que con mayor frecuencia se presentan en la cirugía del quinto dedo, como consecuencia de la acumulación de sangre en la zona quirúrgica.

Cuando el hematoma no es detectado a tiempo, máxime en pacientes de riesgo, puede dar lugar a otra complicación como es el denominado "hematoma dissecans".

La sangre extravasada se encuentra acumulada por la presión que oponen los tejidos impidiendo su diseminación, pero cuando el sangrado continua por la presencia de factores favorecedores, como la sección de arterias de mediano calibre, pacientes con riesgo elevado de sangrado,..., la presión hidrostática que ejerce la sangre sobre los tejidos, hace que estos se distiendan y se separen, con el consiguiente desgarro tisular y mayor sangrado de la zona, contribuyendo a que el hematoma siga expandiéndose. (Figura nº 2)

Pues bien, esta separación de los tejidos da lugar al desgarro de los vasos que aportaban oxigeno a los tejidos dejando la zona invadida por el hematoma disecante avascular incrementándose el riesgo de infección así como de gangrena si no hay aporte sanguíneo a través de vasos colaterales..

Por todo ello, se hace necesario conocer las causas que favorecen la aparición de un hematoma, como conocer los procesos fisiopatológicos a los que da lugar y entender como el hematoma puede llegar a ser una complicación clínica que facilita la instauración de la infección en la herida quirúrgica y pone en peligro el éxito de la intervención, por lo que en la medida de lo posible, lo debemos de prevenir, detectar y tratar precozmente atendiendo a los principios de manipulación quirúrgica de los tejidos y de reparación biológica tisular.

## 3.- Etiología y prevención

Para evitar latrogénicas como factor etiológico del hematoma quirúrgico, el cirujano podológico debe de conocer perfectamente la vascularización del pie así como conocer por donde discurren las arterias principales y sus posibles variaciones anatómicas [1], para poder planificar correctamente el tipo de incisión cutánea a realizar para el correcto abordaje de la lesión y/o deformidad evitando de esta forma, lesiones vasculares que den lugar a isquemia en la zona quirúrgica o dístales a la misma.

Por ello, el cirujano podológico debe de realizar un correcto abordaje quirúrgico mediante una adecuada disección anatómica de los tejidos al objeto de limitar, en la medida de lo posible, una mayor lesión de los tejidos que están siendo quirúrgicamente lesionados.

Una de las principales causas que favorece la formación del hematoma es una inadecuada atención a la hemostasia durante la disección de los tejidos.

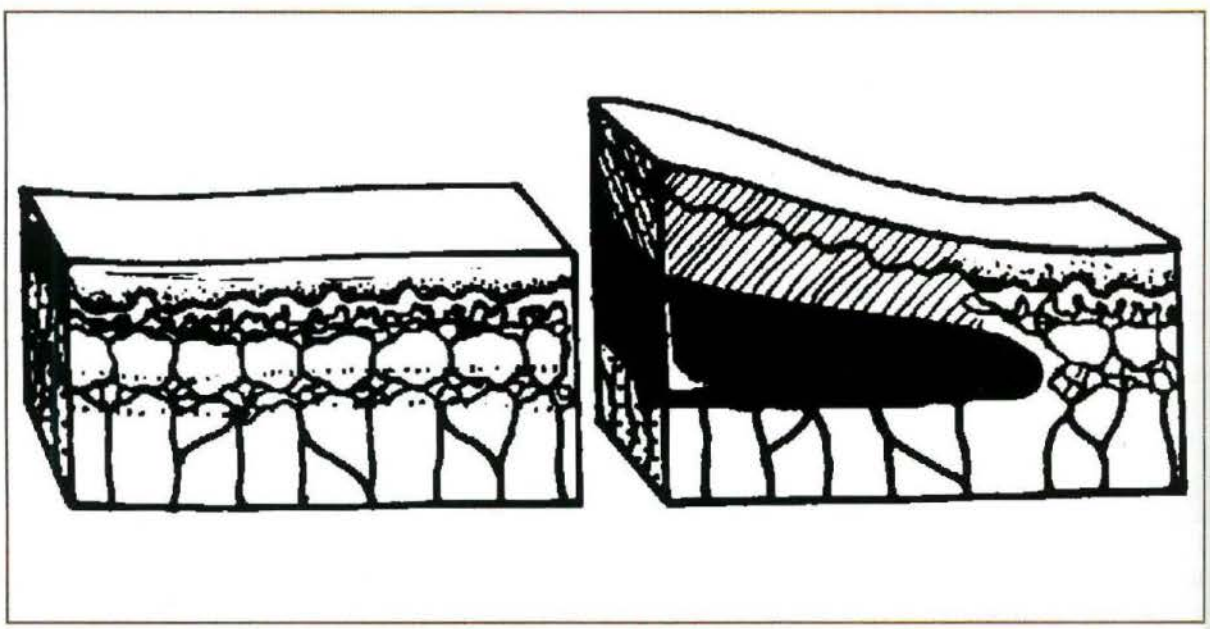

Figura nº 2: En el dibujo de la izquierda se observa el lecho vascular capilar. En la figura de la derecha se pone de manifiesto como el hematoma se disemina por planos profundos dejando isquémica la zona dorsal al hematoma, que aparece sombreada.

La hemostasia se realiza a medida que según se realiza la incisión cutánea encontramos vasos sangrando y estos son coagulados bien por presión directa en la zona cuando los vasos son de pequeño calibre, bien mediante electrocoagulación con el bisturí eléctrico o ligando el vaso sangrante utilizando sutura reabsorbible.

Cuando se utiliza torniquete quirúrgico la realización de la hemostasia se ve dificultada por la ausencia de sangrado, por lo que se aconseja realizar la incisión cutánea por planos buscando e intentando localizar los vasos antes de ser cortados con el bisturí para proceder a su ligadura o electrocoagulación.

Si como consecuencia de la utilización de un torniquete quirúrgico, los vasos son cortados inadvertidamente y por tanto no se realiza la correspondiente hemostasia, una vez retirado el torniquete tras realizar la sutura de la piel se producirá un sangrado de los vasos que no han sido coagulados o ligados, produciéndose la extravasación de sangre a tejidos adyacentes, dando lugar un hematoma pulsante también denominado "falso aneurisma", favoreciendo un ambiente favorable a la instauración de los procesos fisiopatológicos anteriormente descritos.

Para evitarlo, antes de suturar la piel procederemos a retirar el torniquete y a realizar una correcta hemostasia de los vasos de la zona quirúrgica y una vez controlado el sangrado, realizaremos la sutura de la piel.

Otra de las causas que favorecen la formación de un hematoma es la presencia de un espacio muerto en la zona quirúrgica como consecuencia de una mala coaptación de los bordes de la herida quirúrgica o a que dicha zona no se drenó correctamente permitiendo la acumulación de líquidos.

El tiempo de utilización del torniquete quirúrgico es otro factor importante a tener en cuenta, ya que cuando permanece insuflado por un tiempo prolongado da lugar a la instauración de un Ph ácido en la zona como consecuencia de la isquemia provocando un estado de hipocoagulabilidad local que permite la formación y diseminación del hematoma.

Por tanto es imprescindible controlar el tiempo de colocación del torniquete una vez que ha sido insuflado debiendo de ser el tiempo de isquemia menor de 90 minutos. Transcurrido este tiempo se desinsuflará el mismo para permitir que la zona isquémica quede nuevamente oxigenada y el Ph local se restablezca durante, al menos, 20 minutos antes de reinsuflar.

El tiempo de reinsuflado no se ha determinado con seguridad, por lo que este será el menor posible, o si es posible, por que así lo permite el menor sangrado del área quirúrgica, evitar su reutilización.

El vendaje quirúrgico como medida para prevenir y controlar el sangrado es un arma terapéutica de poca eficacia clínica.

La presión que ejerce dicho vendaje no detiene, en nuestra experiencia, el sangrado interno, por lo que no aconsejamos la utilización de un vendaje compresivo que en nuestra opinión, contribuye a que el hematoma se disemine a planos profundos provocando un aumento de la presión intracompartimental, independientemente de las lesiones que puede ocasionar la presión hidrostática que por si misma provoca el hematoma comprometiendo los vasos y consecuentemente la perfusión tisular distal, dando lugar a una isquemia, proceso al que clínicamente denominamos "torniquete interno".

Cuando aplicamos un vendaje compresivo no se permite la distensión del mismo, quedando la zona vendada sometida a una gran presión como consecuencia de la tumefacción que se produce tanto por el proceso de reparación biológica de la herida como por la propia agresión quirúrgica a los tejidos.

Cuando en el intraoperatorio no se puede detener el sangrado de la herida quirúrgica, debería de valorarse la posibilidad de utilizar agentes hemostáticos sintéticos como el etamsilato o la hemocoagulasa. Esta situación clínica es extremadamente rara que suceda durante la cirugía digital, ya que las pruebas sanguíneas de coagulabilidad realizadas durante el estudio preoperatorio del paciente contraindicarían la realización de esta cirugía, por ser ésta una intervención quirúrgica programada sin carácter de urgencia, por lo que los parámetros anómalos encontrados durante el estudio preoperatorio de coagulabilidad deberían ser corregidos antes de realizar la técnica quirúrgica.

Si sospechamos que pudiera formarse un hematoma una de las medidas terapéuticas más eficaces serian la colocación de un drenaje en la zona quirúrgica.

La crioterapia local entendida como la aplicación de un criogeno, como es el hielo, colocado sobre el vendaje quirúrgico justamente sobre el área intervenida es una practica que desaconsejamos pues si bien en un principio el frío local es vasoconstrictor y facilita la hemostasia, pero una vez que se retira el hielo se produce una hiperemia reactiva como consecuencia de la vasodilatación reactiva y por tanto un mayor aporte de sangre a la zona con el consiguiente aumento de presión hidrostática intravascular, que unido al aumento de calibre del vaso por la vasodilatación reactiva descrita, favorece la embolización del trombo con el consiguiente sangrado.

Podemos obtener una mayor eficacia terapéutica en la utilización de la crioterapia local con un menor riesgo de sangrado como consecuencia de la vasodilatación reactiva, colocando el criogeno en la zona anterior y medial del tobillo del pie intervenido.

Los vasos interesados, como son las arterias tibial posterior y tibial anterior, se vasoconstriñen y favorece la disminución de aporte sanguíneo a zonas distales favoreciendo la coagulación y previniendo la aparición de un hematoma, sin el riesgo de una hiperemia reactiva, que de producirse seria en los vasos de la zona del tobillo no comprometiendo a los vasos dístales.

Además, para minimizar en lo posible los efectos adversos que ocasiona la vasodilatación reactiva como consecuencia de la hipoxia tisular producida por la vasoconstricción local, aconsejamos colocar el criogeno de forma alternativa durante cortos espacios de tiempo durante las 4 - 6 primeras horas después de finalizada la intervención Podológica.

Antes de colocar el hielo en el postoperatorio inmediato deberemos de comprobar que el pulso capilar es normal, así como en cirugía Podológica ambulatoria, debemos de instruir al paciente y familiares a comprobar el pulso capilar con frecuencia para prevenir y evitar la instauración de un cuadro isquémico.

Una medida muy eficaz en la prevención del hematoma postquirúrgico, es colocar al paciente en decúbito supino y no permitir su deambulación durante al menos dos horas de suturada la herida, para que los vasos que han sido seccionados y electrocoagulados, durante la hemostasia permitan la formación de un coagulo estable. Ya que si permitimos la deambulación inmediata del paciente, tanto la acción de la gravedad como por la propia compresión de los tejidos por el apoyo contra el suelo, pueden embolizar dichos coágulos y dar lugar a un mayor sangrado, máxime en pacientes de riesgo.

Otra forma de evitar las posibles complicaciones que se derivan de la formación de un hematoma es mediante la colocación del paciente en una posición correcta manteniendo el pie por encima de la línea de la cadera, ya que de esta forma por acción de la gravedad la presión hidrostática en el lecho vascular arterial del pie disminuye considerablemente. De igual forma la sangre extravasada discurrirá entre los planos de los tejidos para depositarse próximal a la zona intervenida.

Si esta misma acumulación de sangre se produjera en la zona distal del dedo intervenido la presión del hematoma favorecería la instauración de una isquemia.

Debemos hacer especial consideración en la realización entre otras pruebas de una correcta analítica preoperatoria que valore entre otros parámetros clínicos los tiempos quirúrgicos, y plaquetas, para poder instaurar las medidas oportunas para la profilaxis del hematoma. Dicho estudio analítico, que si bien es rutinario debe ser especialmente meticuloso en pacientes que puedan presentar un elevado riesgo para la formación de hematoma como son:

- Alteraciones mieloproliferativas, policitemia vera,
- Defectos de coagulación.
- Pacientes en tratamiento anticoagulante.

Este último grupo de pacientes bien en tratamiento con dicumárinicos heparina a baja dosis, e incluso podríamos incluir en este grupo aquellos pacientes que están recibiendo ácido acetilsalicílico como tratamiento crónico de enfermedades cardiovasculares. [2]

## 4.- Diagnostico del hematoma.

La presencia de un hematoma es un signo que pronostica la posible instauración de una infección. Los signos clínicos que aparecen durante la formación del hematoma son muy parecidos a los signos clínicos que aparecen durante las primeras fases de la infección de la herida quirúrgica.

Ello es debido a que la respuesta inflamatoria local es casi idéntica en ambos casos, generalmente cursan como primer síntoma, como dolor local intenso causado tanto como por el aumento de presión por la formación y expansión del hematoma como por la extravasación de líquidos y formación de un edema local con la siguiente tumefacción, como consecuencia de estos procesos, comprimiendo y lesionando estructuras adyacentes quedando comprometido, entre otros el tejido nervioso.

La característica clínica es la edematización de la zona y el dolor intenso que aparece durante las primeras veinticuatro horas de realizada la intervención a diferencia de cuando sucede como consecuencia de una infección de la herida quirúrgica por lo que no debemos esperar tres o cuatro días para evidenciar el hematoma a través de la dermis, para instaurar el tratamiento oportuno.

Se insiste en estas características clínicas ya que se debe diferenciar dicho cuadro clínico de los signos que en todo proceso inflamatorio sin complicaciones suceden durante los primeros estadios del proceso biológico de cicatrización de las heridas quirúrgicas.

Cuando el dolor no responde a analgésicos potentes, debemos de pensar en tres posibles causas que pueden suceder tanto de forma aislada como asociadas:

- Presencia de un hematoma.
- Instauración de una infección.
- El vendaje demasiado compresivo.

Otro indicador clínico que nos puede informar de la formación de un hematoma es la valoración del eritema y calor en zonas distales a la herida quirúrgica. Al igual que sucede en la infección la zona eritematosa interesa no solo al tejido adyacente a la herida quirúrgica sino que afecta a zonas lejanas y que irradian gran cantidad de calor pudiendo existir o no equimosis.

Generalmente en cirugía digital la diseminación del eritema en el dorso del pie sigue un trayecto de distal-lateral a próximal - medial siguiendo el trayecto de los tendones del músculo extensor largo común de los dedos, debido a que los tendones son la zona peor vascularizada.

Igualmente sin presencia de equimosis podemos observar una gran tumefacción de la zona quirúrgica con gran turgencia de la piel que provoca una gran tracción en la sutura o la posible dehiscencia de la herida lo cual es otro signo objetivo que nos orienta de la posible presencia de un hematoma e instaurar las medidas necesarias para prevenir su expansión y tratarlo adecuadamente.

## 5.- Hematoma e infección.

Esta claramente demostrado por Schwart, S. (1984) [3], que la presencia de un hematoma se encuentra asociado a una mayor incidencia de

infección postquirúrgica.

En primer lugar ello es debido a que la sangre es un excelente medio de cultivo para el desarrollo y crecimiento bacteriano especialmente cuando los tejidos proporcionan un medio de incubación idóneo.

En segundo lugar constituye "per - se" una barrera física que dificulta la migración o diapedesis de las células fagocitarias al área contaminada y potencialmente, dará lugar al desarrollo de una infección.

Así mismo, otros autores [4, 5, 6, 7, 8] han demostrado como la presencia de un hematoma aumenta la actividad patógena de la bacteria.

Entre los mecanismos que favorecen dicha patogeneidad ente ciertas bacterias, se debe a la presencia de los iones férricos procedentes de la lisis de la sangre acumulada.

Por otro lado, esta mayor capacidad patogénica se encuentra incrementada por la presencia de hemoglobina.

Todas las bacterias necesitan la presencia hierro libre para su replicación y que normalmente encuentran en pequeñas proporciones en los tejidos las bacterias deben secretar quelantes para extraer el hierro de la transferrina del plasma, así como de otras proteínas que transportan hierro.

La presencia de hierro libre procedente de la lísis de los eritrocitos, como consecuencia del hematoma, favorece la proliferación de las bacterias, no solo porque se facilita la captación de hierro por las bacterias sino también por que este hierro en forma libre procedente del hematoma inhibe en parte la capacidad antibacteriana de los granulocitos, lo cual favorece el desarrollo de la infección.

También actúa como factor determinante el hecho de que las proteínas, que transportan hierro tales como la transferrina y lactoferrina captan el hierro impidiendo que sea utilizado por las bacterias para su replicación como una forma más de defensa del organismo conocido este proceso como "inmunidad nutricional" por lo que cuando este proceso de captación de hierro de las proteínas plasmáticas se encuentra abolido por la barrera física que supone la presencia del hematoma [9] favoreciendo la instauración de una infección.

Finalmente esta claramente demostrado [10], Como los exudados procedentes de la herida quirúrgica producen una menor actividad en el mecanismo de opsonización e interfieren en la capacidad fagocitaria de los neutrófilos.

Todo ello nos indica de la necesidad de prevenir la formación del hematoma así como la de colocar un drenaje en todos aquellos casos en los que sospechemos que se puede formar un hematoma.

## 6.- Efectos adversos y secuelas ocasionados por el hematoma.

Independientemente del dolor que se instaura en las primeras veinticuatro horas el hematoma puede provocar la dehiscencia de la herida quirúrgica así como comprometer la circulación y perfusión de los tejidos distales a la zona quirúrgica.

Como consecuencia del aumento de presión instersticial por la acción de la sangre acumulada se produce una compresión que estenosa parcial o completamente los capilares, venas y vasos linfáticos locales comprometiendo gravemente el trofísmo tisular

El resultado general puede ponerse en peligro cuando el hematoma no es reconocido y tratado procedente.

Los efectos adversos y secuelas más nocivas que se derivan de la formación de un hematoma son la infección y la fibrosis.

La evolución de un hematoma ya instaurado depende del lugar donde se encuentre localizado y depositado en él coagulo de sangre que puede estar comprometiendo a los tejidos locales o estar localizado en algún tipo de articulación formando una " pseudo-cápsula" o bien diseminado difusamente por los planos tisulares en este ultimo caso cuando el hematoma se encuentra diseminado en el espesor de los tejidos puede ser absorbido de forma rápida por el mecanismo de respuesta inflamatoria.

En las anteriores situaciones tanto si queda coleccionado en el espesor de un tejido o en el interior de una cavidad articular se produce un déficit de aporte sanguíneo quedando su reabsorción retrasada e impedida dando lugar a que se desarrolle una gran fibroplasia periférica que dará lugar a la formación de un tejido cicatricial denso organizado.

Como se ha descrito anteriormente durante las primeras veinticuatro horas de la formación del hematoma se instaura un cuadro clínico caracterizado por dolor, tumefacción tensión de la sutura y posible dehiscencia de la herida que no se acompaña de equimosis.

Todo ello se produce como consecuencia de la migración a la zona quirúrgica de leucocitos polimorfonucleares y fagocitos mononucleares para realizar su función de fagocitación.

Durante los primeros tres días tras la formación de un hematoma hay un mayor predominio de células que fagocitan los pigmentos férricos o hemosiderina procedente de la sangre degradada que son retirados de los tejidos donde se deposito

A partir del tercer día, cuando se ha fagocitado la hemosiderina se instaura un periodo de fibroplasia en la zona quirúrgica para favorecer la producción de colágeno.

Todo ello da como resultado un tejido fibroso organizado que provoca adherencias o que a su vez puede obliterar el tejido insterticial a través de la densa fibrosis producida. Esta fibrosis presenta una induración que en ocasiones es fácilmente palpable.

La ausencia de la red de fibrina daría lugar a la inhibición de la fibroplasia, por lo que para prevenir un exceso de fibrosis se pueden utilizar los corticoesteroides ya que interfieren en la cadena de sucesos que guían la formación de la red de fibrina.

El calcio insoluble y las sales de hierro procedentes de la sangre extraviada puede dar lugar aun proceso de calcificación que favorezca la instaura-

ción de un hematoma osificante en el espesor de un músculo que no debe de ser confundido con un proceso de miositis osificante

# 7.- Manejo clínico del hematoma.

Una vez formado el hematoma las medidas terapéuticas a instaurar, dependerá del momento en que haya sido detectado bien en fase temprana o bien en fase tardía. [11]

## 7.1.- TRATAMIENTO DEL HEMATOMA EN SU FASE TEMPRANA

En esta fase se podrán aplicar las siguientes medidas terapéuticas:

- Evacuación del hematoma
- Aplicación de hielo local.
- Aspiración del hematoma.
- Colocación de un drenaje.
- Infiltración de corticosteroides.
- Aplicación de aceleradores de la reabsorción del hematoma.
- Reapertura de la herida.
- Profilaxis antibiótica

### 7.1.1.- Evacuación del hematoma

Probablemente el método más simple de retirar la sangre acumulada y /o la formación de posibles coágulos consiste en una vez suturada la piel e inmediatamente después de retirado el torniquete aplicar una ligera presión en los bordes de la herida quirúrgica para eliminar la acumulación de sangre y seguidamente aplicar presión directa en la herida quirúrgica para favorecer la coagulación de los pequeños vasos sangrantes que por su calibre no pueden ser localizados, para su electrocoagulación o ligaduras.

Este simple procedimiento resulta bastante eficaz ya que el anestésico local infiltrado continua haciendo efecto y el paciente no nota molestia alguna.

En nuestra experiencia esta presión directa local se debe de realizar durante diez a quince minutos evitando que el paciente deambule o cargue sobre el pie intervenido. Para evitar que la presión ejercida por la fuerza de la gravedad o por la compresión de los tejidos en su apoyo contra el suelo embolice los coágulos y de lugar a un sangrado que facilite la instauración de un hematoma.

Cuanto mayor es el tiempo que transcurre desde el momento en que se finaliza el acto quirúrgico hasta que se aplica la presión directa local peor serán los resultados que obtendremos con este tratamiento.

### 7.1.2.- Hielo Local.

Una vez finalizado el acto quirúrgico se aconseja la utilización de crioterapia mediante la aplicación de frío local pudiéndolo hacer mediante la colocación de hielo en la cara anterior del tobillo lo cual provoca una vasocontricción que facilita un menor sangrado así como la formación de un coagulo estable.

Desaconsejamos la aplicación de frío local sobre el vendaje que cubre la herida quirúrgica ya que si en un primer momento obtenemos una vasoconstrición local que nos aporta los beneficios anteriormente descritos posteriormente se produce una vasodilatación reactiva dando lugar a que los coágulos se desprendan por el aumento de calibre de la luz vaso y a que se favorezca un mayor sangrado.

La colocación de frío local en la cara anterior del tobillo se realizara al menos durante al menos las primeras doce horas no estando contraindicado un mayor tiempo de aplicación del mismo por los beneficios antiinflamatorios y analgésicos que se obtienen con dicho frío.

### 7.1.3.- Aspiración del hematoma

Para realizar la aspiración del hematoma se debe realizar mediante técnica estéril utilizando una aguja larga con un calibre al menos de 20 G para poder retirar el fluido procedente del hematoma la eficacia de este método radica en que debe de ser realizado precozmente antes de que la sangre haya coagulado pues de lo contrario solo se lograría retirar liquido sero- sanguinolento, no pudiéndose retirar los coágulos.

Sin embargo, aunque el coagulo sea estable, la aspiración va a evacuar fluidos seromatosos procedentes de aquellas heridas en las que hay un espacio muerto considerable con la disminución del dolor al reducirse la presión que ejerce el seroma sobre los tejidos adyacentes.

A la hora de realizar la aspiración hay que tener en cuenta que el riesgo de infección es mayor como consecuencia de una posible contaminación de la herida quirúrgica por microorganismos procedentes de la superficie cutánea. Por lo que la técnica debe de ser realizada con la mayor asepsia.

### 7.1.4.- Colocación del drenaje

La colocación de un drenaje es una de las técnicas más eficaces para evitar la formación de un hematoma.

En nuestra opinión de los drenajes existentes consideramos idóneo los sistemas cerrados de vacío, ya que los drenajes por gravedad como el Penrose tienen el inconveniente de que pueden contaminar la herida por vía retrógrada.

### 7.1.5.- Infiltración de corticosteroides

La infiltración local de corticosteroides de ación corta retardará la formación del coagulo.

Los corticoides de acción rápida que pueden ser infiltrados bien intraarticular bien infiltrados en el espesor de tejidos blandos son la hidrocortisona y la cortisona. Podemos incluir para su infiltración los corticoides de acción intermedia entre los cuales están la prednisolona y la triamcinolona a su vez, los corticoesteroides tienen un potente efecto antiinflamatorio, por lo que reducen considerablemente el dolor y la clínica antiinflamatoria que se asocia al hematoma.

Los corticoides inhiben la actividad fagocitaria de los neutrófilos con el considerable riesgo de que

se instaure una infección por lo que la utilización de los mismos debe de valorarse juiciosamente.

### 7.1.6.- Aplicación de aceleradores de la reabsorción del hematoma.

La hialuronidasa es una enzima hidroelectrolítica que degrada el ácido hialurónico siendo este un polisacarido que se localiza en el intersticio de los tejidos.

Esta enzima no actúa directamente sobre el hematoma si no que actúa como un factor de difusión enzimática que facilita la reabsorción del hematoma. [12]

Esta enzima no debería ser utilizada cuando y ase ha establecido una intensa respuesta inflamatoria ya que favorecería la diseminación de una posible infección ulterior.

Otra enzima es la estreptoquinasa, proteína usada para la trombolisis intravascular, como en el infarto agudo de miocardio, trombosis venosa profunda, trombosis arterial periférica.

La estreptoquinasa disuelve el coagulo existente a través de su actividad proteolítica hidrolizando la red de fibrina y activando los sistemas fibrinolíticos transformando el plasminogeno en plasmina.

Por otro lado, favorece la eliminación de exudado de los tejidos lesionados quirúrgicos. En España se encuentra autorizada su administración por vía oral ante inflamaciones traumáticas con edema y/o hematoma. [16]

La administración parenteral de esta enzima solo esta autorizada en España en las siguientes indicaciones: trombosis arterial aguda, trombosis venosa profunda y tromboembolismo, no estando justificado su uso parenteral en intervenciones quirúrgicas.

La uroquinasa es otra enzima con similares características fibrinolíticas. La administración vía parenteral de estas encimas no esta indicada en la eliminación del coagulo procedente de un hematoma quirúrgico, aunque se están realizando investigaciones en la aplicación local e intra hematoma de estas enzimas ya que de igual manera rompen la red de fibrina, aunque en la actualidad no hay los suficientes estudios que demuestren un margen de seguridad para su aplicación clínica estando su uso restringido al ámbito hospitalario.

### 7.1.7.- Reapertura de la herida

Cuando por el tamaño de la tumefacción se evidencia que la presión que ejerce el hematoma puede interferir gravemente en el trofismo tisular de la zona quirúrgica, dicho hematoma debería ser evacuado bajo condiciones de estricta esterilidad. [13]

Para ello, es necesario que el paciente sea reintervenido observando las más estrictas normas de asepsia y antisepsia y proceder a la reapertura de la herida quirúrgica.

Una vez abierta la herida, se localiza y aísla el coágulo utilizando para ello la irrigación de la zona. Posteriormente se realiza una meticulosa hemostasia de los vasos sangrantes mediante ligadura o electrocoagulación, quedando a criterio profesional la colocación de un drenaje, que de ser correctamente realizada la hemostasia, entendemos que no sería necesario.

### 7.1.8.- Profilaxis antibiótica.

Una vez que el hematoma ha sido diagnosticado, se conoce el elevado riesgo de que se instaure una infección por lo que se justifica la instauración de un régimen de profilaxis antibiótica.

Cuando la vía de administración es la oral, los antibióticos deberán administrarse entre 7 y 8 días.

Según los estudios realizados por Wilson FC y Cols en 1971 [14], se demuestra como los antibióticos pueden penetrar en el espesor del coagulo con efectos terapéuticos cuando dichos antibióticos son administrados durante los primeros cuatro días de la formación del coagulo.

Algunos antibióticos, como el Cefamandol, tienen una mayor capacidad de penetración en el coagulo de fibrina que otros. [15]

Estos trabajos demuestran la importancia de establecer un diagnostico precoz del hematoma, así como implantar sin dilación las medidas terapéuticas adecuadas para evitar las posibles complicaciones que pongan en riesgo el postoperatorio del paciente.

## 7.2.- TRATAMIENTO DEL HEMATOMA EN FASE TARDÍA.

En esta fase las medidas terapéuticas encaminadas a favorecer la reabsorción del hematoma, siendo las siguientes:

- Presoterapia
- Termoterapia.
- Fisioterapia.
- Infiltración de corticoides.

### 7.2.1.- Presoterapia.

Una vez establecido el hematoma postquirúrgico, una de las primeras medidas a aplicar es la colocación de compresión en la zona. Esta compresión se lleva a cabo mediante un vendaje elástico firme pero nunca restrictivo, siendo uno de los métodos más eficaces en el tratamiento del hematoma.

Igualmente, es eficaz la elevación del pie, al menos, por encima de la cadera, para que por la acción de la gravedad se facilite la difusión y reabsorción del hematoma, evitando, de otra parte, su posible acumulación en zonas distales del pie, comprometiendo el trofismo tisular en la zona de los dedos.

### 7.2.2.- Termoterapia.

Una vez que la reacción inflamatoria ha desaparecido la aplicación de un termóforo templado sobre el hematoma, contribuye a acelerar la degradación enzimática del coagulo.

Debemos de evitar que el termóforo este excesivamente caliente, ya que provocaría una excesiva vasodilatación, con el riesgo de favorecer un mayor sangrado en la zona. Asimismo, debemos asegurarnos que no existan signos o indicios clínicos de infección local que contraindicarían la utilización de calor local.

### 7.2.3.- Fisioterapia.

Para evitar las posibles adherencias que pueden producirse por la fibrosis, se recomienda, según tolerancia del paciente, la realización de fisioterapia.

Esta terapia, debe de realizarse, en nuestra experiencia, una vez retirados los puntos y se haya producido la cicatrización de los tejidos, incluyendo el óseo, ya que si se ha realizado una osteotomía, este tejido óseo presenta dos fases de consolidación ósea, una primera fase de consolidación a las tres semanas y una segunda fase a las seis u ocho semanas, en tanto no hay retraso en la formación de callo óseo.

Las adherencias que se han podido producir como consecuencia de la formación de un hematoma, provocan con mucha frecuencia una limitación en el rango de movimiento de la articulación comprometida quirúrgicamente, tal y como generalmente sucede tras la intervención de un Hallux Valgus o una deformidad digital, donde aún realizada una correcta técnica quirúrgica, así como un correcto postoperatorio por parte del paciente, las articulaciones interesadas quedan limitadas, progresando hacia una rigidez articular.

A la inspección, podemos valorar una tumefacción de los tejidos, que a la palpación se encuentran indurados.

En esta fase, esta indicado la realización de ejercicios articulares tanto pasivos como activos, así como la aplicación de ultrasonidos, ya que ambas medidas físicas contribuyen a romper la red de fibrina liberado de adherencias la zona comprometida.

### 7.2.4.- Infiltración de corticoides.

En esta fase tardía, donde puede haber una gran fibrosis como consecuencia del hematoma, se infiltrarán corticoides de acción prolongada.

La primera infiltración presenta una gran dificultad debido a que el entramado de tejido fibroso no permite la entrada del fármaco, por lo que en esta primera infiltración solo se consigue una depolimerización parcial del tejido fibroso, siendo necesarias, generalmente, una o dos infiltraciones más.

Los corticoesteroides de acción prolongada que pueden ser infiltrados tanto intraarticular como intralesionalmente son: la parametasona, betametaxona y dexametasona. La triamcinolona es un corticoesteroide de acción intermedia que igualmente puede ser empleado para su infiltración intraarticular o intralesional.

Si primero se anestesia la zona a infiltrar, la misma epidermoclisis, puede contribuir a facilitar la infiltración del fármaco. Asimismo, con la infiltración conjunta de hialuronidasa, favorece la difusión del corticoide, de la misma forma que contribuye a la difusión del anestésico infiltrado localmente.

## 8.- Conclusión:

En cirugía del pie, es fundamental tanto prevenir como establecer un diagnostico precoz del hematoma postquirúrgico para evitar sus posibles complicaciones, y entendemos que el paciente sometido a intervención podológica debe de ser visto a las 48 horas para poder realizar un diagnostico precoz y en el caso de que el hematoma llegue a instaurarse, aplicar las medidas terapéuticas evitando, de esta forma las secuelas que pueden dar lugar al fracaso de la cirugía.

## BIBLIOGRAFIA

1.- Sarrafian S.K. Anatomy of the foot and ankle. Philadelphia. J.B. Lippincott Company. 1983. 261-312.

2.- Hunter R.L. Transferrin in disease : defects in the regulation of transferrin saturation with iron contribute to susceptibility to infection. Am J Clin Pathol 81, 748-753, 1984.

3.- Schwartz S. Complications. In: Schward. Principles of surgery. Ed.4, New York, McGraw-Hill, 1984. 458.

4.- Krizek T.J.; Davis J.H. The role of the red cell in subcutaneous infection. J Trauma, 5, 85, 1965.

5.- Miles A.A. The inflammatory response in relation to local infections. Surg Clin North Am 60, 93-105, 1980.

6.- Simmons R.L., Howard R.L. Surgical infectious diseases. New YorlK, Appeton-Century-Crofts. 1982. 467.

7.- Weinberg E.D. Iron and susceptibility to infections. Science. 184, 952-956, 1974.

8.- Polk H.C., Miles A.A. Enhacement of bacterial infection by ferric iron: kinetics, mechanism and surgical significance. Surgery 70, 71, 1971.

9.- Weingber E.D. Iron and Infection. Microbiol Rev 42, 45-66, 1978.

10.- Alexander J.W. Korelitz J., Alexander N.S. Prevention of wound infections. A case for closed suction drainage to remove wound fluids deficient in opsonic proteins. Am J Surg 132, 59-63, 1976.

11.- McGalmry E.D. Foot surgery. Baltimore, Willians & Wilkins. 1987. 1005-1010.

12.- Consejo General de Colegios Oficiales de Farmacéuticos. Catalogo de especialidades farmacéuticas. 1998. 1766.

13.- Hunt T.K., Dunphy J.E. Fundamentals of wound management. New York. Appleton-Century-Crofts. 1979. 133-134.

14.- Wilson F.C. y Cols. Antibiotic penetration of experimental bone hematomas. J Bone Joint Surg 53ª. 1622. 1971.

15.- Bergeron M.G. y Cols. Penetration of cefamandole, cephalothin and desacetylcephalothin into fibrin clots. Antimicrob Agents Chemother 12, 682-687. 1977.

16.- Consejo General de Colegios Oficiales de Farmacéuticos. Catalogo de especialidades farmacéuticas. 1998. 578-580

17.- Miller SJ. Management of postoperative infections. In:McGlsmry ED Textbook of foot surgery. Vol 2. Williams and Wilkins. 1987,1030-4

Somos un taller de Ortopodología

EDSER
II ISOLES

# Un método sencillo y totalmente personalizado

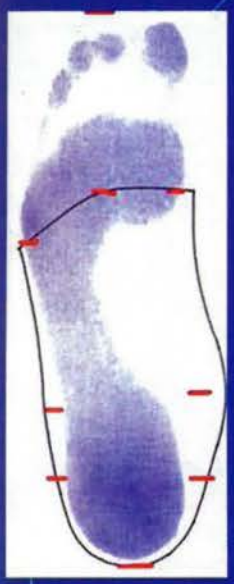

Prescinda de taller y maquinaria
Ahórrese las horas de taller
Prescinda de la Licencia de Fabricante

Tratamiento Personalizado
Fácil manipulación en caso de correcciones
Ortesis adaptable a cualquier calzado
Haga copias idénticas de sus tratamientos
Servicio de 24 horas

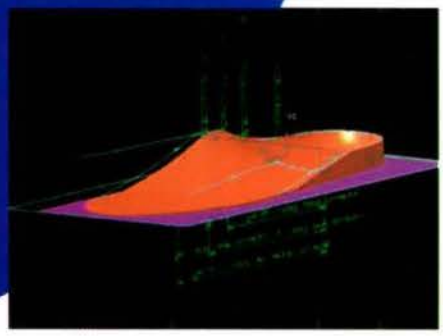

Contacte con nosotros si desea más información
o si prefiere probar nuestro sistema TOTALMENTE GRATIS, sin ningún compromiso
Tel. 627 41 63 09 / 627 41 63 10
edser@edserinsoles.com

www.edserinsoles.com

# CALZADO Y CULTURA.

Isabel Gentil García[1], Miguel Fuentes Rodríguez[1], Ricardo Becerro de Bengoa Vallejo[1]

[1]Profesores Titulares de Podología. Universidad Complutense de Madrid (UCM).

CORRESPONDENCIA
Isabel Gentil
Escuela U. Enfermería, Fisioterapia y Podología
Facultad de Medicina
Universidad Complutense de Madrid
28040 MADRID

## RESUMEN

**Habitualmente los tratados de Historia del Calzado dedican amplios espacios a la descripción del calzado de las élites económicas y sociales; quizá porque hay más iconografía, (pinturas, esculturas...) que reproduce a la nobleza. Pero dichas clases, numéricamente hablando, representan un pequeño porcentaje del todal de la población; la inmensa mayoría de las personas pertenecían a las clases populares y hay muy pocas referencias al calzado que utilizaron. Este trabajo pretende recoger y dar la importancia que se merece al calzado más utilizado por la gran mayoría de la población.**

## PALABRAS CLAVE

**Calzado. Cultura**

## ABSTRAC

**Habitually the they tried History of the Footwear dedicate extensive spaces to the description of the footwear of the élites economic and social; perhaps because there is more iconografía, (paintings, sculptures. ..) that reproduce to the nobility. But said classes, numerical, represent a small percentage of all the population, the immense majority of the persons belonged to the popular classes, and there is very few references to the footwear that utilized. Because of it this job intends to collect and to give the importance that deserves to the most utilized footwear by the great majority of the population.**

## KEYWORDS

**Footwear. Culture**

## ¿Qué entendemos por calzado?

El Primer Diccionario de la Lengua Castellana se editó en 1611 y recoge: "*Calçado: toda suerte de çapato que calça el pie de cada uno. Diremos en particular en su letra, por la mucha diferencia que ay dellos, unos de mugeres, y otros de hombres. También, Calçado de tragedia, como el cothurno, en razón de representar éroas y reyes y personages graves; calçado de comedia, como el çueco, etc.*"[1]. Y en el Diccionario de Autoridades de la Real Academia Española de 1726 se define "*Calzado: s.m. El adorno que cubre el pie, para defenderle y abrigarle, lo que suele entenderse del zapato. Por extensión se entiende todo lo que pertenece a cubrir y adornar, no sólo el pie, sino las piernas: y así por un calzado se entiende medias y ligas*"[2]. En la actualidad el Diccionario de la Lengua de la Real Academia(2001) define "*Calzado: m. Todo género de zapato, borceguí, abarca, alpargata, almadreña, etc., que sirve para cubrir y resguardar el pie*".

Pero nuestra intención es ocuparnos del calzado popular. En primer lugar de la

## ABARCA o ALBARCA.

Es un calzado propio de las clases trabajadoras, ha sido utilizado durante años por las personas más pobres. Etimológicamente deriva de la voz prerrománica *abark*, emparentada con el euskera *abarka*.

Es un calzado hecho con cuero de buey que cubre la planta del pie y tiene además un reborde

que sube un poco más de la planta del pie. Se sujeta con cuerdas o correas sobre el empeine y tobillo. En algunas regiones del norte de España se denomina así al zueco o zapato de madera, donde se dice, *"albarca y coladores, de abedul son los mejores"*. La albarca no suele llevarse en contacto directo con la piel de los pies, estos se cubren primeramente con calcetines gruesos de lana o con una especie de calcetines o botines de lona. Las albarcas se dejaban en la puerta de la casa, no se entraba al interior con



este calzado, por ello recuerda la tradición popular *"albarca, borona y mujer, cerca de casa estén"*. En la España de la posguerra y décadas después las albarcas se utilizaron en las zonas rurales y por personas pobres. Se hacían a partir de los ruedas viejas de camión. Se separaba la capa externa de goma que se utilizada para la suela, la banda de rodamiento era lo que se aprovechaba para suela, los laterales se revendían para otro tipo de zapatos artesanales o para la artesanía tapicera. La capa interna de goma y lona se utilizaba para la puntera y correa. Estas piezas se cosían mediante grapas.

En el siglo I a.C. Cicerón en la "*Epistulae ad Atticum*" escribe la frase: "*Bovi clitella imponere*", "ponerle abarcas a un buey", significa encargarle a alguien un trabajo para el que no está capacitado. En el siglo X, en el Romance de la Jura de Santa Gadea se escribe: "*Abarcas traigan, que no zapatos con lazo*"...

## ALPARGATA.

Derivado del árabe al pargat que derivaba a su vez del castellano abarca. Cobarruvias define "*alpargate: calçado texido de cordel, de que usan mucho los moriscos. En arábigo es "qurqun" y por ser dos añadieron el par y la Q convirtieron en G, de manera que de al-par-gurgad, le corrompieron en alpargate. Al alpargate hecho de cuerda de esparto llaman, esparteña*".[1] Y el Diccionario de Autoridades de 1726 define alpargate: *Especie de calzado, que fe hace de cáñamo, o afparto; pero a efte llaman en la Mancha y Murcia Alborgas o Efparteñas. Hácefe la fuela de foquilla texida entrenza formando la planta del pie cofida con hilo del mifmo cáñamo, o efparto: y con unos ojales que tiene el talón o los extretremos fe affegura el empeiné. Hácenfe de diferentes modos lifos, bordados, abiertos. Su etimología dice el Padre Alcaá viene de la voz Arábiga "Pargat", que vale lo mifmo, y añadido el artículo Al, y la e al final, por no fer propio en nueftra lengua rematar fus voces en t, fe dixo Alpargate*".[2]

Es un calzado con suela de fibra vegetal que puede ser cáñamo, esparto, yute o albardín, cuyas ramas o hebras se tuercen o trenzan en largas tiras de dos centímetros de ancho y posteriormente de aprietan con fuerza entre sí y se cosen formando la suela. A la suela se cosen los capillos, dos: delantero para cubrir los dedos y trasero para sujetar al talón. Durante años los capillos fueron de lona cruda, o lienzo blanco o negro, según la edad de los usuarios. El negro para los lutos y personas de más edad, el blanco para los niños y jóvenes. Podían llevar refuerzos de cáñamo en la puntera y talón. Luego se ponía la cinta negra de algodón, o cáñamo con que se ataba al empeine y al tobillo. Esta es la alpargata muñonera, usado por hombres y por mujeres de las clases económicamente bajas, no distingue el pie derecho del izquierdo. Otro tipo de alpargata es el esporche o esparteña, confeccionada en cáñamo pero tipo sandalia. Aquí el capillo en vez de ser de lona es también de esparto, cuyo esparto había que cocer para darle mayor consistencia. Es más humilde que las alpargatas muñoneras.

En el año 1513, a los judíos de Fez, se les imponen ciertas leyes, entre otras se les prohíbe calzar zapatos, a cambio deberán usar alpargatas de esparto. "E *los que quedasen judíos, que fuesen sujetos á ciertas leyes, e condición, que les puso, que no calzasen zapatos, salvo alpargates de esparto, que no cabalgasen en caballo ensillado*".[3]



Según Viruela Martínez,[4] la primera referencia acerca de la existencia de alpargateros en el Vall d'Uixó (lugar donde realizó su estudio) data de 1605, aunque sospecha que ya desde la primera mitad del siglo XVI hubiese alpargateros. Sugiere que dicho oficio era oficio de moriscos. En 1613 los artesanos más numerosos eran los cordeleros y alpargateros. En el siglo XVII se crea el Gremio de Alpargateros y Sogueros bajo la advocación de San Agustín. Para llegar a maestro alpargatero debían pasar varias pruebas. Era necesario seis años para pasar de aprendiz a oficial, luego para llegar a maestro había que superar un riguroso examen. Cuando se inaugura el ferrocarril Zaragoza-Alsasua ante el hecho de que las gentes anduviesen menos a pie y gastaran pocas alpargatas, los alpargateros se levantaron en numerosas protestas.

En el siglo XIX, los alpargateros logran un auge importante pues los soldados de las guerra carlista (1833-1840) usaron alpargatas. La adoptada por el ejército se denomina "esparteña de cara" o "alpargata muñonera". Hay un nuevo impulso en la fabricación de alpargatas con la guerra de África y la guerra de Cuba, pues también en éstas, los soldados calzaban alpargatas. En la primera mitad del siglo XX la industria alpargatera continua teniendo importancia, se utilizaron como calzado militar en la segunda guerra con Marruecos (1909-1912). Se fabricaban dos tipos de alpargatas: la alpargata militar, llamada también de carretero, hecha de cáñamo con cinta negra, y la bota militar de yute que se enviaba únicamente para Marruecos y Canarias. Durante la guerra de 1936-39, el ejército republicano fue el principal cliente.

Al ser usadas por las clases económicas más bajas, provoca recelo: "*Con gente de alpargate ¡tate!*". Sánchez Sanz, M.E.[5] recoge jotas cantadas como coplas de ronda donde se enfrenta el uso de alpargatas al uso de zapatos: "*Esta noche va a salir/ la ronda de la alpargata./ Si sale la del zapato,/armemos zaragata*". Las alpargatas como signo de pobreza, frente al zapato aparece en otra copla: "*Alpargatas con tocino/ es un traje regular. Como eres hija de viuda/ con ello te saldrás*". Las alpargatas al estar confeccionadas con materiales de cáñamo y tela duraban nuevas poco tiempo y así quedó reflejado en la tradición popular oral: "*Las alpargatas, más duran en los pies rotas que sanas*". "*Las alpargatas del serrano duran un año; tres meses nuevas; tres rotas; tres compuestas, y otras tres en los pies*". Las alpargatas tampoco debían resultar muy funcionales porque: "*La compañía de la alpargata: que cuando hay que correr se desata*". Las alpargatas, calzado de gente pobre, pero para quien pretende disimularlo está el dicho: "*alpargatas con cintas de color: o no hay zapatos nuevos o sobra presunción*". Aunque mejor alpargata que descalzo, porque: "*Ni almorzar sin vino, ni andar descalzo largo camino*" es cosa buena, por ello: "*Para andar bien el camino: buenas alpargatas y buen vino*", ya que tener unas alpargatas siempre está bien: "*La alpargata y la mujer a todo hombre le viene bien*".

## ZAPATILLA.

Calzado ligero de suela delgada y sin tacón. Deriva del vocablo servilla que procede del mozárabe. Las servillas fueron usadas por los moriscos tanto por hombres como por mujeres. Cobarruvias distingue "*calçado de mugeres principales, como el chapín, y calçado de criadas como las çapatas y las servillas, que se dixeron de las siervas, por ser ligero para andar de un cabo a otro. Çapatas y servillas para las siervas ambos son calzados ligeros para las que han de andar de un cabo a otro*".[1] Las servillas o zapatillas era un calzado para criadas, de una suela muy a propósito para las mozas de servicio, así tomaron el nombre de siervas o de las que sirven, porque las demás que no han de andar con tanta desenvoltura no las necesitan. De ahí "ser uno una zapatilla", metáfora que significa no valer uno casi nada. En el Diccionario de Autoridades, "*zapatilla: llaman al zapato de una fuela mui delgado, curiofo, y oy fe llaman afsi unos que venden en la zapatería de viejo de Madrid. Ufafe regularmente en plural*".[2] Las zapatillas de tela rústica o paño se asocian con clases sociales bajas y han sido muy usadas por las mujeres de las clases populares que no podían permitirse la compra de zapatos y usadas para la calle. También es un calzado especialmente cómodo y abrigado que se usa en casa tanto por hombres como por mujeres.



## ZUECOS.

Cobarruvias ve el "*çueco como çalzado para gente ciudadana y ordinaria, tambien de comedias. Del latin "soccus". Usan dél las religiosas, beatas, mugeres ancianas ordinarias. Antiguamente calzado de comediantes como lo era el cothurno de los trágicos*".[2] En el "Ordenamiento de posturas" que dictó Alfonso X en 1268, se prohíbe a los judíos el uso de los "*çapatos escotados, los çuecos y los çapatos dorados*".

El Diccionario de autoridades de 1726 define "zueco: el zapato enteramente de palo, que oy fe ufa en varias Provincias de Efpaña entre la gente pobre. Se llama también al calzado a modo de zapato con la fuela de corcho, u de palo. Viene del Latino Soccus".[2] En el norte de España es un calzado usado por campesinos y gentes de montaña, se le conoce también con el nombre de **almadreña o madreña**. El mismo diccionario define "*almadreña: efpecie de zapatos de una pieza hecho de madera. Ufanlos en las montañas de Caftilla y Leon y firven para andar por los caminos. En algunas partes se llaman madreñas. Efta voz parece Caftellana antigua formada por la materia de que efta hecho efte calzado, y que de madera dixeron Madereña, y luego Madreña fincopando la voz, y los árabes añadieron el artículo Al*".[2] Es un calzado de madera fabricado de una sola pieza, no distingue pie izquierdo de pie derecho.

La forma más primitiva fue un bloque de madera a modo de suela que se sujetaba al pie por medio de correas. Poco a poco se fue elaborando con más cantidad de madera hasta cubrir totalmente el pie. Eran construidos por el padre de familia a partir de un bloque de madera que se iba vaciando. Calzado incómodo para andar, su diseño fue haciéndose cada vez más funcional y para paliar la rigidez de la suela que impide realizar el movimiento de extensión de los dedos en la fase del despegue al final del paso, se le añadió una barra ondulada en la zona metatarsal. Otras modelos de zuecos llevan tres tacos (tarugos), uno en el talón a modo de tacón y dos en la media suela. Los tarugos se hacen con otro tipo de madera, más dura y resistente al desgaste que la de la almadreña. De todas formas, estos tarugos pueden cambiarse si se deterioran.

Las madreñas al llevar los tarugos también añadían estatura a quien los calzaba: "*Voy facerte unes madreñes/de tacón y que levanten/porque eres baja y alcances/a los brazos de tu amante*".[6]

Las usadas en la cornisa Cantábrica, son de madera que apoya en el suelo en tres puntos. Las usadas en Santander llevan adornos realizados con la punta de la navaja similares a los escalaprones vascos, pero estos no llevan adorno. Las decoraciones en la zona de Asturias tienen relación con el tipo de madreña, son específicas para cada uno de los seis tipos que existen. Finalmente se ahumaban con corteza de abedul, helechos u otros vegetales. Mediante el ahumado aumentaba la duración del calzado, pero sobre todo aumenta su belleza, pues el relieve de los dibujos resalta mucho más, apareciendo sombras y luces. Hay veces que los dibujos tallados se completan después del ahumado. El zueco gallego era el que protegía los pies y otro tipo de calzado de paisanos y señoritos, de los barros de los caminos, resultaban cálidos en invierno y frescos en verano, denominándose **galochas** (nombre posiblemente de origen galo) en las zonas cercanas al Camino de Santiago.

El llamado modelo holandés es un bloque de madera de una pieza que se ha ahuecado y el llamado modelo inglés, con una suela de madera, tiene la pala de cuero clavada con tachuelas sobre la suela. Los zuecos holandeses eran donde los niños holandeses esperaban que Santa Claus depositara sus regalos. La tradición nace de un cuento infantil. En la visita nocturna de Santa Claus a la vivienda de una humilde niña, busca algo para calentarse en aquella fría noche, pero la chimenea apenas tenía leña por lo que echó al fuego los zuecos de madera de la niña, para compensar dejó unos preciosos zuecos de cerámica, con golosinas en su interior.

## BIBLIOGRAFIA


1. "Tesoro de la lengua castellana o española. Compuesto por el Licenciado Don Sebastián de Cobarruvias Orozco. Capellán de su Majestad, Mastrescuela y Canónigo de la Santa Iglesia de Cuenca, y Consultor del Santo Oficio de la Inquisición. Según la impresión de 1611.". Madrid: Turner, 1979.
2. "Diccionario de Autoridades, según el Diccionario de la Lengua castellana, en que se explica el verdadero sentido de las voces, su naturaleza y calidad, con las phrases o modos de hablar, los proverbios o refranes, y otras cosas convenientes al uso de la lengua". Real Academia Española. Edición facsímil de la de 1726." Madrid: Gredos, 1984.
3. Bernáldez A. "Historia de los Reyes Católicos Don Fernando y Doña Isabel". Madrid: Aguilar, 1946. Pág. 263
4. Viruela Martínez R. "La industria de alpargatas en la Vall D'uixó". Cuadernos de Geografía. Universidad de Valencia. 1980 (27), pag:203-220.
5. Sanchez Sanz M.E. "Un calzado aragonés de fibra vegetal: La alpargata y su lenguaje simbólico" en "Cuadernos de Etnología y Etnografía de Navarra". 1990, 22(55), p:157-165
6. González-Marrón de la Puente J.M. "Indumentaria Burgalesa popular y festiva". Simancas Ediciones S.A. 1989. Pág.63

# HELOMA DORSAL CÁLCICO 5º DEDO
## DIAGNÓSTICO Y TRATAMIENTO



Juan José Araolaza Lahidalga[1]

[1]Podólogo.

CORRESPONDENCIA
Bidebarrieta, 32-1º
20600 EIBAR

## RESUMEN

**El heloma dorsal sobre el 5º dedo representa la causa de consulta más numerosa al podólogo. La situación del dedo en la parte más externa del pie, y las alteraciones y deformidades que frecuentemente presenta, hace que el roce y presión del zapato se acentúe, lo que da lugar a la producción del clásico heloma dorsal del 5º dedo.**

**La presencia de depósitos de calcio como causa de algunos helomas en un número determinado de casos que han sido identificados, introduce una novedad no descrita ni referenciada en literatura y práctica podológica moderna.**

**La eliminación quirurgica de dicho depósito resuelve el penoso y recalcitrante heloma, sin que en el seguimiento realizado durante 11 años se haya apreciado recidiva alguna, e introduce un motivo de de investigación muy interesante para conocer el motivo de dicha afección, y al mismo tiempo pone en el profesional un punto de atención para diferenciarlo de los clásicos y rutinarios helomas, con la necesaria exploración radiológica..**

## PALABRAS CLAVE

**Heloma dorsal 5º dedo. Cóndilo hipertrófico. Heloma dorsal cálcico 5º dedo. Hidroxiapatita cálcica. Depósito periarticular.**

## ABSTRAC

**A dorsal heloma on the fifth toe is the most common complaint of patients who go and see a podiatrist. The location of the toe at the futhermost end of the foot along with commoly found alterations and deformities results in an increase of rubbing and pressure from the shoe which, in turn, gives rise to the classical dorsal heloma on the fifth toe.**

**The presence of calcium deposits, which have been blamed for being the cause and origin for said kind of heloma in a determined number of cases that have been identified, introduces a heretofore underscribed new elements that has not been described or referred, introduces a heretofore underscribed new element that has not been described or referred to in modern poditrist literature and practise. Surgical elimination of said deposit solves the problem of the unpleasant and recurrent heloma in wich an elevenyear long followup of the treatment has shown no relapse of said complaint whatsoever. Thus, it would be interesting to conduct research into the problem in order to get to know about said problem while at the same time calling to the professional;s attention how to distinguish between the classical and routine kinds of helomas with mandatory use of Xçray radiographs.**

## KEYWORDS

**Heloma. Calcified dorsal heloma fifth toe. Calcium Hydroxyapatite. Periarcular deposit..**

# 1.- INTRODUCCIÓN

Los helomas dorsales del quinto dedo constituyen el el caso más usual en la rutina del tratatamiento quiropodológico. La situación de dicho dedo, en la puntera más externa del pie y sobresaliendo en el contorno más o menos uniforme del perfil anatómico, propicia una presión y rozamiento más intenso al coincidir con el quiebro de la anchura para la formación de la estética puntera del calzado.

Esta esquerosis puede resultar a veces muy

Fig. 1. Pie de foto: Helma dorsal 5º dedo.

molesta cuando, por causas diversas, se da una dilatación e hipertrofia neuro-vascular dérmica, en el tratamiento queratolítico que pone límite al intenso dolor para un pèriodo más o menos amplio.

Con frecuencia, el tratamiento mencionado tampoco consigue una mejoria con la resección de la hiperqueratosis, y hace pensar en la existencia de un cóndilo hipertrófico que precisa de la exploración radiológica para confirmar la causa.

Fig. 2 a. Heloma dorsal por cóndilo hipertrófico

Con frecuencia, el tratamiento mencionado tampoco consigue una mejoría con la resección de la hiperqueratosis, y hace pensar en la existencia de un cóndilo hipertrófico que precisa de la exploración radiológica para confirmar la causa.

En esta situación, uno ha de poner a la elección del paciente el tratamiento conservador con la aplicación de la ortesis de protección, o la radical a través de la cirugía apropiada que haga desaparecer el cóndilo hipertrófico, y con él, el molesto heloma. La aplicación de esta cirugia, normalmente con técnicas MIS, dio a mi ejercicio profesional del momento,

Fig. 2 b. R-X dorso-plantar con testigo.

una proyección mental diferenciadora importante con relación a las metas de mis compañeros que no incorporaron dicha intervención. Y hoy día, confieso mi entusiasmo por poder ofrecer esta alternativa de podología integral. La alternativa por cirugía abierta sería realizar la artroplastia en la articulación interfalángica distal.

Fig. 3 a. Heloma dorsal por cóndilo hipertrófico

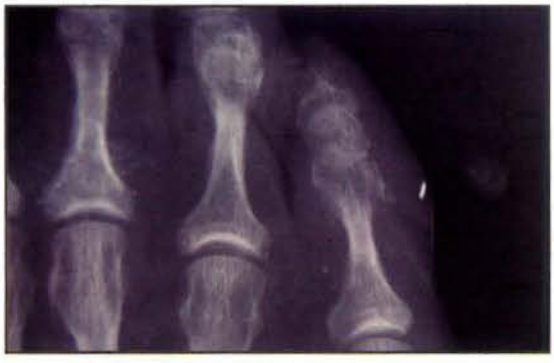

Fig. 3 b. Radiografía que confirma el diagnóstico.

Fig. 3 c. Resultado tras intervención con mínima incisión. (osteotripsia)

Fig. 4 a, b, c, d. Heloma dorsal por cóndilo hipertrófico. Tto. quirúrgico MIS

## 2.- PRESENTACIÓN

Es en el transcurso de esta mecánica, cuando en el año 90, y en la atención a una paciente que estaba trayendo de cabeza a un estimado compañero de mi localidad, que se afanaba en realizar una y otra vez la quiropodia que acabara con la reclamación de que "no le quitaba el callo", al realizar la radiografía pertinente que confirmara la presencia del cóndilo hipertrófico que sirviera de justificación al pertinaz e

Fig. 5 a

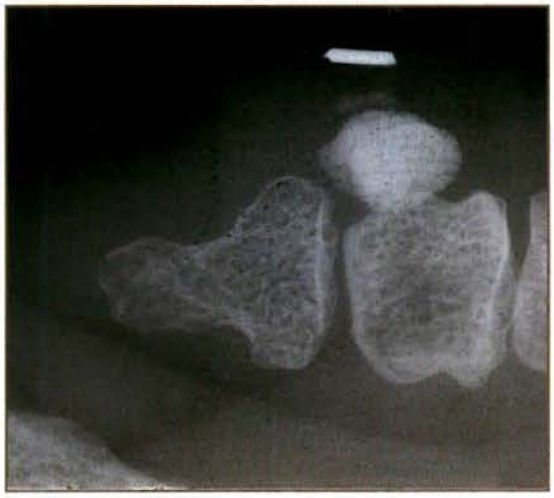

Fig. 5 b

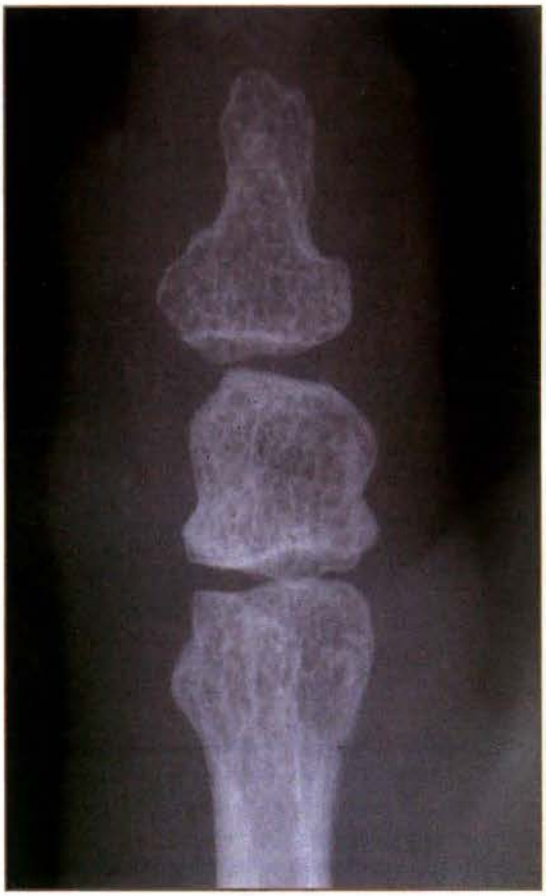

Fig. 5 a, b, c. Heloma dorsal cálcico 5º dedo. Tto. por cirugía abierta.

inexplicable dolor de un discret heloma, me encuentro con una imagen de masa radioopaca sobre la falange media y coincidente con la zona del heloma.

Dicha imagen en principio la identifico como posible tofo al no tener ni cortex ni trabeculación interna, y al no estar integrada en la falange. En la intervención realizada me encuentro con la sorpresa de que dicha masa es líquida, densa, y tengo dificultad para evacuar en su integridad, ya que parece estar intersticiada en el tejido subcutaneo y capsular.

El tratamiento quirúrgico consiste en la eliminación de toda la masa cálcica que se diferencia claramene por su color blanco. Es preciso asegurarse de no dejar ninguna porción ya que se encuentra libre sin encapsulamiento y hay que revisar al fluoroscopio antes de dar por finalizada la intervención.Soy partidario de realizar una regularización de salientes óseos en la falnge, para asegurarnos de paso que no dé posteriormente una hiperqueratosis.

La analítica realizada no da ninguna pista sobre alteración metabólica alguna, y todos los parámetros eran en aquella ocasión absolutamente normales. Y ni posteriormente ha tenido nada que ver con una podagra.

Desde aquella ocasión, me he encontrado con ocho casos más. En la segunda ocasión tome muestra y fue identificada como colección cálcica. Algo que se ha repetido en todos ellos. La única variación es el estado de densidad de la colección, que puede presentarse tanto en forma líquida densa como en forma de pasta.

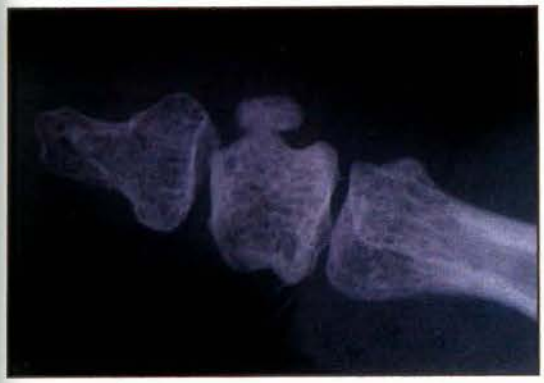

Figura. 6. Imagen radiográfica de otro caso.

Fig. 7 a, b, c. Ultimo caso presaentado con imagen intraoperatoria.

En todos ellos las cifras analíticas no han aportado luz alguna. El colesterol ha dado cifras algo aumentadas en algún caso y lo mismo la V.S.G. Algo por otra parte bastante normal tratándose de personas mayores de 60 años de edad.

Todos los casos se han dado en mujeres.

No han tenido recidiva.

## 3.- DISCUSIÓN PATOGÉNICA

Es el caballo de batalla de lo aquí presentado. Ante la falta de referencia alguna en la bibliografía podológica, he solicitado asesoría a reumatólogos y traumatólogos que estén en relación docente con la Universidad, y he de confesar que no han aportado una vía clara de explicación. Como primera aportación su extrañeza ante lo presentado.

La conclusión a la que han llegado es que puede ser un cuadro originado por depósitos de pirofosfato cálcico de una Condrocalcinosis articular (seudogota), o la ocasionada por depósitos de Hidroxiapatita cálcica que puede coexistir con lesiones agudas o crónicas de la cápsula articular, tendones, bolsas o superficies articulares. No se conocen muy bien las causas ni la patogenia de estos depósitos y se aducen factores degenerativos, hipóxicos y traumáticos, así como un factor hereditario.

Mi modesta impresión particular es que lo por mi visto no se asemeja a ningún cuadro por ellos descrito. La articulación interfalángica en nigún caso la he visto afectada. Y mi duda es si el depósito cálcico ha sido causa del microtramatismo del calzado que ha producido el heloma, o si el calzado ha sido consecurtivo al depósito de cacio. Y aún así, por qué se da en unas determinadas personas; y que condiciones sistémicas se dan para la producción de esta afección podológica.

Baste por el momento el dato de su presencia como una patología podológica diferenciada, y el conocimiento del profesional podólogo para su búsqueda y tratamiento si procede, que os puedo asegurar os va a dar un espectacular resultado.

## BIBLIOGRAFIA


1.- DuVries, Enri L. "CIRUGÍA del PIE". Cápitulo 8, pag. 177 y sig. 1.960.

2.- WEINSTEIN, Frank. "PODOLOGÍA" Cirugíade los pies, pag. 155. 1.970.

3.- GORMAN, Jack B. "Minimal Incision Surgery" Heloma durum, pag 39. 1.983.

4.- BYCURA, Blair M. "On Minimal Incision Surgery" Corn 5º toe lateral, pag, 10

5.- MERCADO, O.A. "Atlas de Cirugía del Pie" Volumen I. Cirugía Digital, pag 46.

6.- HARRISON. "PRINCIPIOS DE MEDICINA INTERNA". Ed. Interamericana Edición 1.998.

# TRATAMIENTO ORTOPODOLÓGICO EN UN CASO DE AGENESIA PARCIAL DE LOS DEDOS DEL PIE



Pedro V. Munuera Martínez[1] Inmaculada C. Palomo Toucedo[1], Gabriel Domínguez Maldonado[1], José Manuel Castillo López[1], Salomón Benhamú Benhamú[2]

[1]Profesor Asociado. Departamento de Enfermería, Fisioterapia y Podología. Universidad de Sevilla
[2]Profesor Colaborador Honorario. Departamento de Enfermería, Fisioterapia y Podología. Universidad de Sevilla

CORRESPONDENCIA
Pedro V. Munuera Martínez
Escuela Universitaria de Ciencias de la Salud.
Avda. Sánchez Pizjuán, s/n
41009 Sevilla (España)
E-mail: pmunuera@us.es

## RESUMEN

**Presentamos el caso de un adolescente que muestra un desarrollo incompleto de los dedos de los pies, anomalía que ocasiona al paciente sintomatología por sobrecarga en la zona metatarsal que le impide llevar a cabo ciertas actividades, entre ellas la práctica deportiva. Comentamos las posibles causas que pueden haber llevado a esta situación, al igual que hacemos un análisis de por qué esta alteración lleva a producir los síntomas que nos refiere el paciente. Proponemos un tratamiento consistente en soportes plantares con elementos que consideramos pueden compensar dicha patología obteniendo buenos resultados, lo cual hemos podido comprobar en posteriores revisiones.**

## PALABRAS CLAVE

**Agenesia de los dedos, aplasia digital, sobrecarga metatarsal, compensación ortopodológica..**

## ABSTRAC

**We present one case of an adolescent who presents an incomplete development of the toes. This deformity causes to the patient overloading symptomathology in the forefoot that impedes him to perform certain activities, among them the sports practice. We comment the possible causes that may lead to that situation, and we also analyze why might this alteration produce the symptoms that the patient refers. We propose an orthotic treatment based on elements that may compensate this alteration, and we could verify the results by doing subsequent revisions.**

## KEYWORDS

**Toes agenesy, digital aplasy, metatarsal overloading, orthotic treatment.**

## INTRODUCCIÓN

El término agenesia significa ausencia congénita de un órgano o parte de él, producida generalmente por falta de tejido primordial y por ausencia del desarrollo en el embrión. Pero existen otros términos que podrían definir la malformación del caso clínico que presentaremos a continuación, aunque con todos ellos se está haciendo referencia a un defecto morfológico del pie que resulta de un error intrínseco en el proceso de desarrollo intrauterino. Estos otros términos son:

Disgenesia: formación anormal o defectuosa de un órgano o de una parte del cuerpo, sobre todo durante el desarrollo embrionario.

Hipogenesia: crecimiento o desarrollo deficiente; anomalía por defecto del desarrollo.

Hipoplasia: desarrollo incompleto o defectuoso de un órgano o una estructura por disminución de la actividad formadora o productora.

Amputación por bandas amnióticas: amputaciones intrauterinas causadas por bandas que constriñen al embrión y que son el resul-

tado de desgarros de las membranas extraembrionarias durante el embarazo (amnios). Debemos puntualizar que este defecto congénito supone una excepción con respecto al término "malformación", en cuanto a que la etiología causante de la ausencia del miembro es independiente al proceso intrínseco de desarrollo y formación de éste.

A pesar de las investigaciones realizadas en el siglo XX, todavía se desconocen las causas, según Carlson[2], de al menos un 50 % de las malformaciones congénitas en los seres humanos. Del 50 % restante, la mitad tienen un origen multifactorial en el que están implicados diversos orígenes. Otro gran porcentaje (18 %) son de base genética, bien por defectos cromosómicos (defectos en el número o en la estructura de los cromosomas) o bien por mutaciones genéticas. Y menos del 10 % de las malformaciones congénitas están producidas por factores ambientales: infecciones maternas; agentes teratógenos químicos, como determinados medicamentos; factores físicos, como las radiaciones ionizantes; factores maternos, como la diabetes o deficiencias pronunciadas de yodo en la madre; y factores mecánicos, como presiones intrauterinas anómalas que pueda sufrir el feto, o las ya mencionadas bandas amnióticas.

## CASO CLÍNICO

El caso que presentamos a continuación es el de un varón de 17 años que presenta ausencia de la parte distal de todos los dedos de los pies, excepto el primer dedo del pie derecho (figura 1). El paciente desarrolla una actividad normal en la vida diaria, sin impedimento alguno por parte de su problema, pero refiere molestias en el antepié, aproximadamente en la base de los dedos, cuando juega al fútbol, actividad que realiza con bastante frecuencia. Los antecedentes personales y familiares no muestran interés relevante en relación con la malformación que presenta, y la madre no refiere haber tenido ninguna incidencia durante el embarazo, ni haber ingerido medicamentos u otras sustancias que pudieran relacionarse con el problema del paciente durante el periodo de gestación.

FIGURA 1: En la imagen se observa el desarrollo incompleto de todos los dedos del pie, excepto el primer dedo del pie derecho que está completamente desarrollado.

Parece claro que esta alteración no está causada por amputaciones amnióticas, no sólo por la bilateralidad de la lesión, si no también por la presentación gradual de afectación en los distintos dedos y en ambos pies, el derecho más desarrollado que el izquierdo. Por otra parte, la madre del paciente no recuerda ningún incidente durante el embarazo que pudiera ser origen del defecto; no hay indicios en el paciente, ni la familia nos refiere que exista un factor causal de tipo cromosómico. Por todo ello, apetece pensar que se deba a una detención del desarrollo en un momento concreto durante la formación de los dedos, que tiene lugar durante la 6° semana de vida intrauterina. Como ya es sabido, las extremidades inferiores en el embrión aparecen ligeramente más tarde que las superiores, lo que explicaría que los dedos de las manos estén completamente desarrollados en este paciente y los del pie no.

Comenzamos la exploración y al *inspeccionar* los pies podemos observar que ambos tienen una morfología excavada, a los cuales le faltan las partes distales de todos los dedos excepto la del primer dedo del pie derecho, que se encuentra desarrollado completamente, con el único defecto de que la uña es hipoplásica. El resto de los dígitos no presenta unidad ungueal. Presenta diversas hiperqueratosis en el antepié pero con una peculiaridad: no son subcapitales, sino que están adelantadas con respecto a las cabezas metatarsales.

FIGURA 2: Imagen superior: aunque los signos externos de sobrecarga no son muy llamativos, se aprecian zonas levemente hiperqueratósicas que coinciden con las zonas donde el paciente refiere las molestias.
Imagen inferior: es la fotografía de un pie de similares características, pero de otro paciente, en el que sí se observan claramente las hiperqueratosis antecapitales.

En la *exploración articular* observamos que existe una claro aumento de la rotación externa en ambas caderas, siendo la rotación interna de 20° y la externa de 40°. Al palpar el trocánter mayor del fémur vemos que para situarlo en la línea media es necesario colocar el miembro inferior en ligera rotación externa, por lo que podemos sospechar de la existencia de una retroversión femoral. Pensamos que dicha retroversión podía estar compensada a expensas de disminuir la torsión tibial externa, pero tras medir dicha torsión tibial obtuvimos un resultado de unos 12°.

Con respecto al pie, comenzamos explorando la articulación del tobillo y vemos que la flexión dorsal está limitada, no llegando a los 10° con la rodilla extendida, que se considera el mínimo de flexión dorsal para desarrollar una marcha normal. La articulación subastragalina presenta un rango de movimiento normal, al igual que la articulación mediotarsiana y los radios primero y quinto.

Un pie de estas características hace pensar que los extensores y flexores de los dedos, al encontrarse alterada su zona de inserción, no realizarán su función correctamente. Pero valorando la musculatura del paciente nos damos cuenta de que no era así (figura 3). Los extensores tanto común como propio del primer dedo, trabajaban con total normalidad, y con suficiente fuerza, alcanzando un valor 5 en el test de balance muscular. Incluso el músculo Pedio se hallaba funcionalmente intacto. Con el grupo flexor ocurría lo mismo, los dedos rudimentarios se flexionaban con fuerza y la contracción de los tendones de los flexores largos se podía palpar por detrás del maleolo interno. Sin embargo, cuando los dedos se flexionaban experimentaban una desviación medial (figura 4), hecho que suele ocurrir cando el músculo Cuadrado Carnoso de Silvio es insuficiente, teniendo en cuenta que este músculo tiene la función de corregir la línea de tracción de los tendones del flexor común, que cruzan la planta del pie oblicuamente desde la parte medial hasta los dedos.

FIGURA 3: Las cuatro imágenes de esta figura muestran la actividad normal de la musculatura extensora de los dedos. En la imagen superior derecha, el dedo de la mano del explorador señala el vientre del músculo Pedio. En la imagen inferior izquierda también se aprecia con claridad dicho músculo (flecha).

FIGURA 4: Las imágenes muestran la posición que adoptan los dedos menores cuando se produce una contracción del aparato flexor de los dedos.

Como única prueba complementaria se realiza una radiografía dorsoplantar en carga de ambos pies para comprobar el nivel de desarrollo de los dedos, y se observa que el único dedo que efectivamente se ha desarrollado por completo es el primero del pie derecho (figura 5). Los demás dedos aparecen sólo con la falange proximal, y generalmente hipoplásica. No se habían formado todavía las articulaciones interfalángicas proximales, excepto en el primer dedo del pie izquierdo, en el que se ha desarrollado la parte más proximal de la falange distal.

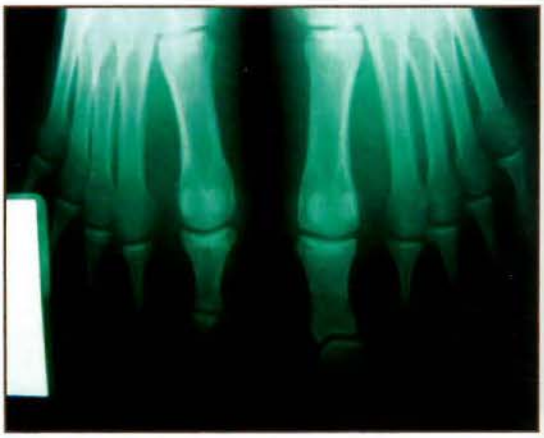

FIGURA 5: Radiografía dorsoplantar de ambos pies en la que se observa el nivel de desarrollo de los dedos.

Con el paciente en *bipedestación* estática observamos que tanto los niveles en las crestas ilíacas, como los genus y la alineación del retropié con respecto a la pierna y el suelo son normales. Pero observamos que la altura de la bóveda plantar está aumentada y como consecuencia de ello la imagen de la huella es cava (figura 1).

Durante la *exploración en dinámica* a simple vista lo más llamativo es el aumento del ángulo de la marcha como consecuencia de una posible retroversión femoral no compensada a nivel de la tibia. También podemos apreciar que la caída del antepié al suelo es muy rápida y brusca, la transmisión de cargas de atrás hacia delante es muy rápida como consecuencia de la limitación de la flexión dorsal del tobillo. El hecho de que el paciente no tenga los dedos completamente desarrollados, junto con la morfología excavada del pie, favorecen que el ángulo de la marcha se aumente para ganar estabilidad. Sabemos que los pies cavos y las garras funcionales están íntimamente relacionados, ya que son necesarias para que el pie gane estabilidad [5]. Además, independientemente de la rotación externa aumentada a nivel de la cadera, el hecho de que el paciente aumente el ángulo de la marcha puede ser resultado del intento del individuo por ganar estabilidad, así como un mecanismo de compensación de la limitación de la flexión dorsal del tobillo [9].

A la sintomatología que manifiesta el paciente en la zona anterior a las cabezas metatarsales podemos darle la siguiente explicación: a medida que ocurre el despegue de talón, las cabezas de los metatarsianos giran y se desplazan hacia delante (ruedan), transmitiendo así más fácilmente la presión y eliminando rozamiento [11, 13]. Este giro hacia delante que realiza la cabeza del metatarsiano es progresivamente frenado por la acción prensil digital gracias a la contracción del aparato flexor de los dedos [1]. A mayor elevación del talón, más disposición en garra, y en consecuencia más presión o fuerza sobre el pulpejo del dedo como fuerza de acción; en contrapartida, mayor es la fuerza de reacción posterior que se transmite por la cadena ósea de las falanges hacia atrás estabilizando la cabeza metatarsal contra el suelo lo que facilita la amortiguación progresiva y finalmente el frenado del giro anterior de la cabeza metatarsal. Cuando los dedos están ausentes total o parcialmente, el adelantamiento de las

cabezas de los metatarsianos no es controlado, por lo que las sobrecargas suelen aparecer antecapitales, y no subcapitales.

Una vez realizada la anamnesis y la exploración ortopodológica podemos emitir el diagnóstico de pies cavos estables con agenesia parcial de los dedos.

## TRATAMIENTO ORTOPODOLÓGICO

Al plantearnos el tratamiento ortopodológico nos proponemos los siguientes objetivos:

- Dar apoyo al arco externo.
- Compensar la limitación de la flexión dorsal del tobillo.
- Sustituir el efecto de freno proporcionado a las cabezas de los metatarsianos por la acción prensil de los dedos.

Para ello tomamos moldes neutros en carga con espuma fenólica, sin ninguna maniobra de corrección. Confeccionamos ortosis plantares de polipropileno de 3 mm con alargo integrado de espuma de polietileno de 45 Shore A (figura 6). Añadimos a la ortosis una cuña de recorrido postero-anterior de espuma de polietileno de 45 Shore A, de 5 mm de grosor, con el objetivo de colocar el pie en una posición de flexión plantar y ganar con ello cierto grado de movimiento de flexión dorsal. En el extremo distal del alargo colocamos una elevación de espuma de polietileno de 5 mm debajo de todos los dedos menos del primero del pie derecho, el único completamente desarrollado. Con ello pretendemos que el alargo quede ligeramente elevado por delante de las cabezas de los metatarsianos para que sirva de freno al desplazamiento anterior de éstas.

Revisamos al paciente a los 15 días para evaluar los resultados de nuestra propuesta y descubrimos que el resultado es totalmente satisfactorio, ya que el paciente nos manifiesta la remisión de la sintomatología por la que nos consultaba cuando utiliza las ortosis plantares. Posteriores revisiones confirmaron el buen resultado conseguido con el tratamiento ortopodológico propuesto, así como el alto grado de satisfacción del paciente.

FIGURA 6: Tratamiento ortopodológico aplicado al paciente.

## CONCLUSIONES

- Una de las funciones de los dedos del pie es detener el desplazamiento anterior que las cabezas metatarsales experimentan al elevarse el talón, y recordemos que para que este efecto se lleve a cabo es necesaria la contracción de los flexores de los dedos.

- Existen casos en los que esta función no está presente por distintas causas. En estos casos deberemos proporcionar al pie tal efecto mediante la combinación de los distintos materiales que nos ofrece la Ortopodología.

- En este caso se manifiesta que los dedos ejercen un papel importante en la mecánica del pie, y su función insuficiente es determinante para que exista alteración.

## BIBLIOGRAFIA


1.- AMBAGTSHEER, J.B. The function of the muscles of the lower leg in relation to movements of the tarsus. Acta Orthop. Scand. 1978; (Suppl. 172).

2.- CARLSON, BM. Embriología humana y biología del desarrollo. 2ª edición. Madrid: Ediciones Harcourt; 2000.

3.- DIAZ-FAES FERNÁNDEZ, J. Defectos congénitos. En: NÚÑEZ-SAMPER, M; LLANOS ALCÁZAR, LF. Biomecánica, medicina y cirugía del pie. Barcelona: Masson; 1997.

4.- GIANNESTRAS, N. Trastornos del pie. Barcelona: Salvat Editores; 1979.

5.- LAFUENTE SOTILLOS, G; CÓRDOBA FERNÁNDEZ, A; MARTÍNEZ CAMUÑA, L; PALOMO TOUCEDO, I; RAMOS GALVÁN, J; SALCINI MACÍAS, JL. El pie cavo: patomecánica y compensaciones ortopodológicas. Rev Esp Podol 1999; 10(1): 30-36.

6.- LARSEN, WJ: Embriología Humana. 3ª edición. Madrid: Elsevier España S.A.; 2003.

7.- LELIÉVRE, J; LELIÉVRE, JF: Patología del pie. 4ª edición. Masson, Barcelona; 1987.

8.- MOORE, KL; PERSAUD, TVN. Embriología clínica. 6ª edición. México: McGraw-Hill Interamericana Editores; 1999.

9.- PALOMO, IC. ESPINOSA, I. Actualización: Relación entre limitación de la flexión dorsal del tobillo y pronación de la ASA. Revista Salud del Pie 1997; 22: 14-19.

10.- PUERTA FONOLLÁ, AJ. Desarrollo del tobillo y el pie. En: NÚÑEZ-SAMPER, M; LLANOS ALCÁZAR, LF. Biomecánica, medicina y cirugía del pie. Barcelona: Masson; 1997.

11.- RUEDA SÁNCHEZ, A; RUEDA SÁNCHEZ, M; ALONSO GUILLAMÓN, J: Conceptos de biomecánica metatarso-digital". En: Patología Metatarsodigital. Madrid: Federación Española de Podólogos; 1991.

12.- VALMASSY, RL. Clinical Biomechanics of the Lower Extremities. Missouri: Mosby-Year Book; 2000.

13.- VILADOT, A y cols. Quince lecciones sobre patología del pie. Barcelona: Springer-Verlag Ibérica; 2000.

# LA PODOLOGÍA Y EL CALZADO ORTOPÉDICO

Mariano Gómez Jara[1]

[1]Letrado del Consejo General de Colegios Oficiales de Podólogos. Presidente de la Sección de Derecho Sanitario del Colegio de Abogados de Barcelona.



**El Real Decreto 542/95 de 7 de abril que establece el título de Técnico Superior en Ortoprotésica, derogó el Decreto 389/66 del 10 de febrero del Ministerio de Educación Nacional sobre los Técnicos Ortopédicos y también la Orden de 4 de julio de 1972, por la que se convocaron los cursos de especialización para los profesionales ortoprotésicos en activo para la obtención del Título de Ortopédico.**

**Dicho título faculta para elaborar productos ortoprotésicos a medida y adaptar productos estándar, pero le está vedada la prescripción, por lo que únicamente podrá atender la prescripciones médicas y podológicas.**

## El calzado ortopódico

Existen tres situaciones

a) Calzado ortopédico estándar de fabricación en serie que se vende en ortopedias (son zapatos que permiten colocar plantillas, pueden ser anchos diferentes para pies delicados). No son financiados por la Seguridad Social.

b) Calzado ortopédico estándar que adapta el ortopeda (son zapatos donde el ortopeda puede solicitarle cambiar el cordón por un "velcro', colocar un bitutor, etc. Solamente es financiado en el caso de anclar un bitutor.

c) Calzado ortopédico a medida que fabrica el zapatero ortopédico o un técnico ortopeda, a pacientes con malformaciones, amputaciones, etc. Son financiados por la Seguridad Social.

El Podólogo puede adquirir unos zapatos ortopédicos estándar para adaptar en ellos unas plantillas, colocar un alza, etc. y puede prescribir un calzado ortopédico. Lógicamente el Podólogo interviene y cobra honorarios por adaptación, poniendo como gasto la compra del zapato.

El epígrafe 452 de las tarifas del impuesto sobre actividades económicas (IAE) se refiere a la fabricación de calzado de artesanía a medida (452.1) y el calzado ortopédico (452.2). Como responsable técnico del taller puede ser un ortopeda y también un podólogo.

La Clasificación Internacional Uniforme de Ocupaciones de la O.I.T. define al Técnico Ortopédico (con las profesiones sanitarias) y al Ortopedista Mecánico y al Zapatero Ortopedista (como profesionales).

## ¿El calzado ortopédico es un producto sanitario?

De acuerdo con el Real Decreto 414/1996 de 1 de marzo que regula los productos sanitarios en España, y más concretamente en su artículo 3 a) lo define como: "a) Producto sanitario: cualquier instrumento, dispositivo, equipo, material u otro artículo, utilizado sólo o en combinación, incluidos los programas informáticos que intervengan en su buen funcionamiento, destinado por el fabricante a ser utilizados en seres humanos con fines de:

1º Diagnóstico, prevención, control, tratamiento o alivio de una enfermedad.

2º Diagnóstico, control, tratamiento, alivio o compensación de una lesión o de una deficiencia.

3º investigación, sustitución o modificación de la anatomía o de un proceso fisiológico.

4º Regulación de la concepción.

Y que no ejerza la acción principal que se desee obtener en el interior o en la superficie del cuerpo humano por medios farmacológicos, inmunológicos ni metabólicos, pero a cuya función puedan contribuir tales medios...'

Por lo tanto el zapato ortopédico es un producto sanitario.

El artículo 3 d) del citado Real Decreto 414/96, define el "d) Producto a medida: un producto sanitario fabricado específicamente según las prescripciones escritas de un facultativo especialista, en la que haga constar bajo su responsabilidad las características específicas del diseño y que se destine a un paciente determinado...'

Los productos sanitarios se clasifican según su invasividad, y los productos ortoprotésicos, en general, no tienen carácter invasivo y se clasifican en los grupos de menor riesgo : o sea en la Clase I.

Por lo tanto el zapato ortopédico es de Clase I.

## ¿Puede el Podólogo fabricar calzado ortopédico?

Del análisis del Decreto 727/1962 de 29 de marzo que reglamenta la especialidad para los ATS, de la Orden de 31-VII-62 sobre el programa de estudios y el Real Decreto 648/88 de 24 de junio que estructura las enseñanzas de Podología de 1er. Ciclo Universitario (que deroga el anterior Plan de Estudios), podemos señalar que los conocimientos sobre el zapato, se refieren únicamente al estudio crítico del calzado, por tanto no es competencia del Podólogo, que por el contrario si puede realizar toda la actividad ortopodológica señalada en los Planes de Estudio. No obstante de acuerdo con el Real Decreto 437/02 que establece los criterios para la concesión de licencias de funcionamiento de los fabricantes de productos sanitarios a medida, artículo 3.3°.a) "...la posesión de una titulación universitaria de carácter sanitario o la relacionada con la tecnología de la fabricación de los productos, complementada con una formación especializada de unas doscientas horas en las materias...", es claro que el Podólogo para hacer una actividad que tiene una formación universitaria específica puede ser fabricante a medida de dichos productos, pero para la confección de otros productos ortopédicos deberá realizar un curso sobre tecnología de fabricación de 200 horas.

Tanto el zapatero ortopédico como el podólogo, para realizar los productos sanitarios a medida, precisarán solicitar la Licencia Previa para productos de Clase I, de acuerdo con los requisitos que señala el citado Real Decreto 414/96.

La venta de zapato ortopédico se considera producto sanitario y debe haber al frente un ortopeda (Técnico ortopeda) ya que comercializa el producto y figura en el etiquetado como fabricante.

Solicitud de Licencia Previa de fabricante de productos sanitarios a medida (fabricación de soportes plantares, ortesis, etc.).

El Real Decreto 437/2002 de 10 de mayo establece los criterios para la concesión de licencias de funcionamiento a los fabricantes de productos sanitarios a medida, que de conformidad con la Disposición transitoria única, las solicitudes deberán ser presentadas ante el órgano competente de la Comunidad Autónoma donde se encuentre el fabricante (Podólogo).

Este Real Decreto es una norma básica y por ello las Comunidades Autónomas están trabajando para desarrollar la nueva competencia transferida, pero en todo caso existirán las obligaciones y requisitos que señala el Real Decreto 414/96 de 1 de marzo, modificado por el Real Decreto 2727/98 de 18 de diciembre.

Todo ello será una ventaja, ya que los Colegios de Podólogos podrán dirigirse a los departamentos correspondientes de sus Comunidades Autónomas solicitando se tenga en cuenta la peculiaridad de la actividad ortopodológica del Podólogo y facilite las Licencias dentro de las exigencias particulares de la profesión de acuerdo con los productos sanitarios a confeccionar.

Próximamente, cuando se promulgue las normativas autonómicas comentaremos la documentación que debe acompañarse para la solicitud de autorización de fabricante de productos a medida.

# NORMAS DE PUBLICACIÓN

La Revista Española de Podología es la comunicación oficial del Consejo General de Colegios de Podólogos de España y publica los originales relacionados con la podología. Incluye revisión de artículos y trabajos de investigación clínica.

1º.- Los trabajos se presentarán mecanografiados sobre DIN A4, a doble espacio, debiendo enviar, de cada texto dos copias. Debe incluir una copia en soporte informático ( ya sea disquete o CD).

2º.- Los temas estarán referidos a la podología, bien sean trabajos de investigación, recopilación de datos o repaso a conocimientos básicos de la materia.

3º.- El autor o autores se responsabilizarán del contenido de su trabajo. La Revista Española de Podología podrá suspender la publicación de dichos trabajos si se comprueba anterior aparición en otra revista o libro.

4º.- La Comisión Científica estudiará y determinará la publicación de los originales recibidos, que deben incluir:

a) Título, nombre y apellidos de los autores, centro de trabajo y dirección de contacto. Si el número de autores es superior a seis, se incluirán los seis primeros, añadiendo la partícula latina "et al".
b) Resumen y Palabras Claves en español y en inglés.
c) Introducción.
d) Exposición o técnica empleada en la investigación.
e) Discusión.
f) Conclusiones.
g) Bibliografía.

La resolución de la Comisión Científica será dada a conocer al autor o autores del trabajo.

5º.- Al autor o autores de los artículos, les serán enviados tres ejemplares de la revista en la que aparezca su trabajo.

6º.- El autor o autores de los trabajos remitidos a la Revista Española de Podología autorizarán a la Redacción de la misma a reimprimir dichos originales en otras publicaciones propias, existentes o que puedan ser creadas.

7º.- Para agilizar al máximo la inclusión de los trabajos en la Revista, se ruega a los autores cumplan las normas de publicación.

8º.- Los artículos (con sus copias correspondientes y soporte informático) deberán ser enviados a :

Consejo General de Colegios Oficiales de Podólogos
Revista Española de Podología
C/ San Bernardo, 74 Bajo Dcha.
28015 Madrid

# CALZASALUD®

Calzados especiales para pies delicados.

## CALZAMOS TODO TIPO DE PLANTILLAS

Sección especial de calzado
para DIABÉTICOS

Mod.: 5002

## CALZADOS ESPECIALES PARA HALLUX VALGUS Y DEDOS EN GARRA, ETC...

* Pies Reumáticos.
* Pies Poliartríticos.
* Pies Neuropáticos.

Mod.: 1010

## EL CALZADO MÁS CÓMODO DURANTE MÁS HORAS

Secciones especiales para:
* Personal Sanitario.
* Personal Religioso.
* Personal de Hostelería.

Mod.: 5906

## CALZASALUD: ZAPATERIAS ESPECIALIZADAS AL SERVICIO DEL PODÓLOGO

**Alcalá de Henares (Madrid):**
Avda. Castilla, 25 * 28805 * Tel. 91 879 62 69

**Alicante:**
Pintor Aparicio, 28 * 03003 * Tel. 965 22 80 09

**Almendralejo (Badajoz):**
Cervantes, 39 * 06200 * Tel. 924 66 25 66

**Burgos:**
Amaya, 2 (semiesq. Avda. del Cid) * 09005 * Tel. 947 22 78 39

**Guadalajara:**
Ferial, 68 * 19002 * Tel. 949 22 72 99

**Madrid:**
Fernán González, 22 * 28009 * Tel. 91 431 61 52
García de Paredes, 26 * 28010 * Tel. 91 447 66 14

**Santander:**
Mercado del Este, local 2 * 39003 * Tel. 942 21 86 50

**Valencia:**
Pedro III "el Grande", 28 * 46605 * Tel. 96 373 77 93

**Vitoria-Gazteiz**
Sancho el Sabio, 2 * 01008 * Tel. 945 13 06 19

**Zaragoza:**
Jussepe Martinez, 4 * 50003 * Tel. 976 29 05 85

**Tienda Móvil:**
Tel. **********

ATENDEMOS A SUS PACIENTES SIGUIENDO SUS INDICACIONES

# broker's 88
Correduría de Seguros

***Asesoramos desde hace años al colectivo de podólogos,***

***porque conocemos sus necesidades...***

***tenemos los productos que necesitan.***

## Baja Laboral

Asegure sus ingresos, preocúpese tan solo de su salud.Cuando no pueda trabajar a causa de una baja laboral, tendrá cubiertos sus gastos.

| Euros Mensuales | Franquicia 30 días | Franquicia 15 días | Franquicia 7 días | Sin Franquicia |
|---|---|---|---|---|
| 1.000 €. | 9.44 € mes | 14.73 € mes | 17.68 € mes | 30.58 € mes |
| 2.000 €. | 18.88 € mes | 29.56 € mes | 35.36 € mes | 61.16 € mes |

**Consulte primas correspondientes a su edad.*

## Accidentes Especial Manos

Máxima cobertura al menor coste. Prevea su futuro; cualquier accidente que afecte a sus manos, dedos, vista o voz pondría en peligro su seguridad y la de los suyos.

| | |
|---|---|
| **Pulgar o Índice** | 360.000 €. |
| **Ultima Falange (Pulgar o índice)** | 144.000 €. |
| **Dedo Medio** | 324.000 €. |
| **Pérdida Visión, habla o audición** | 360.000 €. |

**La mayor cobertura por 23,37 € al mes**

## Fallecimiento Invalidez Incapacidad

Sea por enfermedad o accidente cuente con la garantía exclusiva de la **Incapacidad Profesional**, por la que le cubrimos el desarrollo de su profesión habitual.

| Edad | Fallecimiento | Incapacidad | Invalidez | Hombre | Mujer |
|---|---|---|---|---|---|
| 30 | 60.101,21 | 60.101,21 | 120.202,42 | 13,07 € / mes | 12,67 € / mes |
| 35 | 60.101,21 | 60.101,21 | 120.202,42 | 14,07 € / mes | 12,98 € / mes |
| 40 | 60.101,21 | 60.101,21 | 120.202,42 | 17,54 € / mes | 13,44 € / mes |

**Consulte primas correspondientes a su edad.*

***Pida sin compromiso presupuesto de estos u otros productos.***



**901 10 88 88**

***www.brokers88.es - podologos@brokers88.es***

***Barcelona · Madrid · Bilbao · Valencia · Zaragoza · La Coruña · Sevilla***

Revista Española de
# PODOLOGIA

4ª EPOCA. VOL. XIV. Nº 2. MARZO / ABRIL 2003

## TOBILLO DOLOROSO
Diagnóstico diferencial

## LAXITUD ARTICULAR
Tratamiento ortopodológico en pie valgo laxo: a propósito de un caso

## DESVIACIÓN UNGUEAL CONGÉNITA
del primer dedo del pie

## A propósito de un caso: FALANGECTOMÍA MEDIA

## OSTEOTOMÍAS
en la cabeza del primer metatarsiano para la corrección del Hallux Abductus Valgus

## CIRUGÍA M.I.S.
Del Hallux Valgus Medio
Técnica Reverdin-Isham

Editada por el Consejo General de Colegios Oficiales de Podólogos

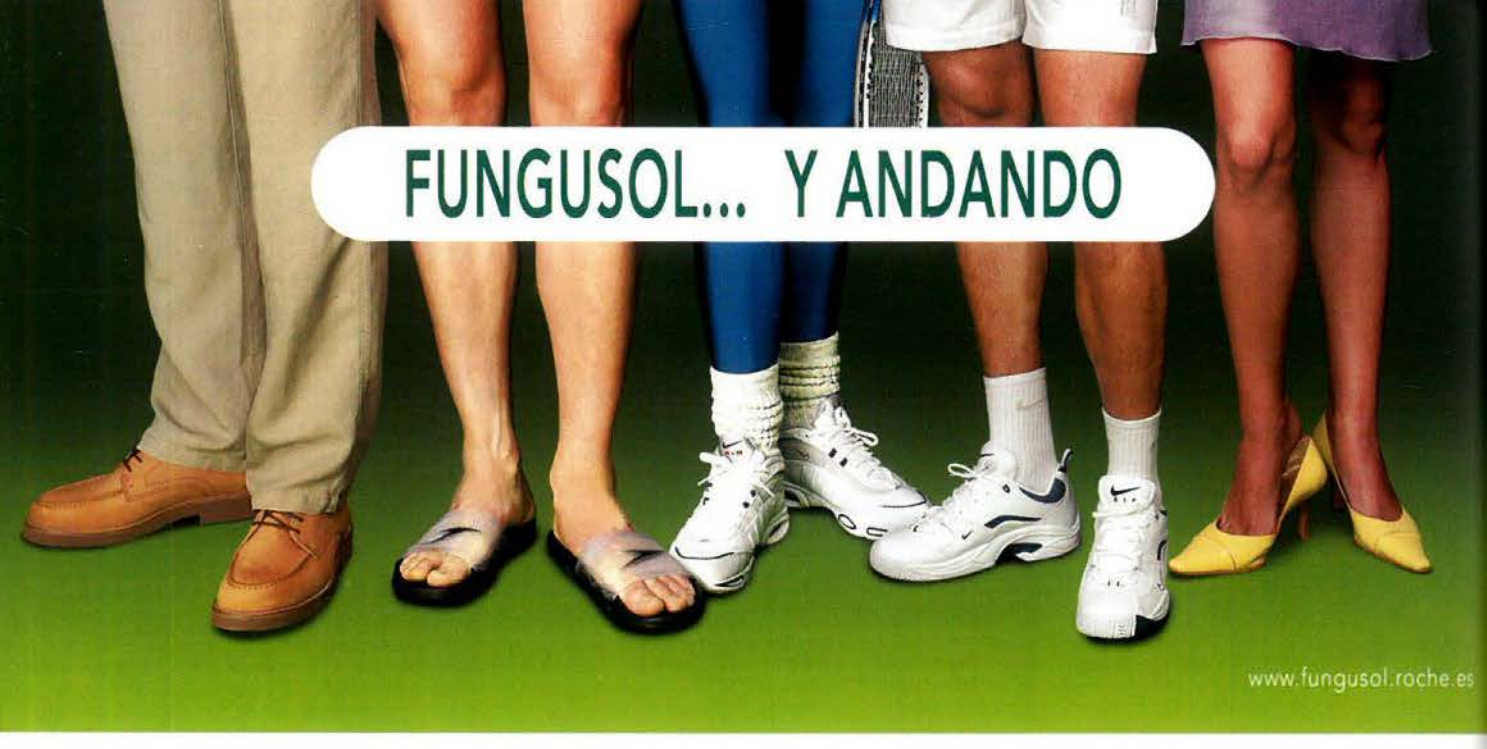


Cuando tus pies producen un exceso de sudor, piensa que éste es el culpable del mal olor. Si lo absorbes, disminuyes el problema.

Piensa también que en lugares húmedos y concurridos como gimnasios, duchas, piscinas, existe un alto riesgo de contagio por hongos y bacterias.

Recuerda que Fungusol actúa como un secante absorbiendo el sudor y el mal olor. Además, aplicándolo en los pies y en el calzado previenes el contagio por hongos y bacterias.

## Protege tus pies contra los hongos, el sudor y el mal olor

**fungusol®**

*polvo con aerosil*

Roche Utilizar únicamente sobre piel sana. Lea las instrucciones de éste medicamento y consulte al farmacéutico. - C.P.S. M-02082

# REVISTA ESPAÑOLA DE PODOLOGÍA

Consejo General
de Colegios Oficiales de Podólogos



**Director:**
Virginia Novel i Martí

**Subdirector:**
Manuel Meneses Garde

**Redactor Jefe:**
Elvira Bonilla Toyos

**Tesorero:**
Félix Martínez Martínez

**Secretario:**
José E. Buitrago Vicente

**Comisión Científica:**
José Ramos Galván
Sonia Hidalgo Ruiz
Julia Janeiro Arocas
Ricardo Becerro de Bengoa
Carolina Padrós Sánchez
Julio López Morales

**Comisión de Publicaciones:**
Virginia Novel i Martí
Elvira Bonilla Toyos
Ana Maestro Perdices
José Andreu Medina



**Redacción:**
San Bernardo, 74
28015 Madrid
Telf.: 91 531 50 44
Fax: 91 523 31 49
E-mail:cogecop2@jazzfree.com

**Diseño, Maqueta e impresión:**
☐ Fotocromía
Pol. Ind. El Palmar.
Ed. B. Nave 25/26.
11500 El Puerto de Santa María
Telf.: 902 101 105
Fax: 956 87 39 11

**Depósito legal:**
B-21972-1976
ISSN - 0210-1238
Nº de SVR-215



La redacción no se hace responsable de los contenidos de los artículos publicados en la Revista Española de Podología, de los cuales se responsabilizan directamente los autores que los firman La redacción se reserva el derecho de reimprimir los originales ya publicados, bien en la propia R.E.P. o en otras publicaciones de su incumbencia. Queda prohibida la reproducción total o parcial de los trabajos publicados, aún citando su procedencia, sin expresa autorización de los autores y la Redacción.



Editorial _____ 55

Diagnóstico diferencial del tobillo doloroso _____ 58

Laxitud articular. Tratamiento ortopodológico en pie valgo laxo 66

Desviación Ungueal Congénita del primer dedo del pie _____ 72

Falangectomia media _____ 76

Osteotomias en la cabeza del primer metatarsiano para la corrección del Hallux Abductus Valgus _____ 80

Cirugía M.I.S. del Hallux Valgus Medio. Técnica de Reverdin - Isham _____ 86

LEGISLACION:
La nueva regulación de los derechos a la información, autonomia del paciente y documentación clinica. _____ 92

Normas de publicación. _____ 94

# XXXIV CONGRESO NACIONAL DE PODOLOGÍ

## CÁCERES 2-3-4 Octubre 200

Complejo Cultural San Francis

*Podología y Sociedad. El Futuro...*

ORGANIZAN:

CONSEJO GENERAL DE COLEGIOS OFICIALES DE PODOLOGOS

COLEGIO OFICIAL DE PODOLOGOS DE EXTREMADURA

Secretaría Técnica:
OREXCO
Avda. Hernán Cortes, 32, Bajo B
-10004-CÁCERES
☎ 927-214-321 Fax: 927-214-310
E-mail: orexco@bme.es

# EDITORIAL

Queridos compañeros/ compañeras,

Una vez más tengo el placer de poder contactar con vosotros y expresar a través de esta editorial, algunas ideas o aspectos que creo se deben comentar, en primer lugar, la situación académica dentro del marco Europeo de enseñanza Superior.

De todos es sabido el reto que se nos presenta en los próximos años, conseguir una formación académica de primer grado. Licenciatura adecuada a las necesidades de la sociedad, en cuanto a calidad, duración y contenido. Dando paso al segundo grado, con la creación de Especialidades, Master y Doctorado, sin olvidar la importancia de la formación continuada como herramienta principal en el reconocimiento del desarrollo profesional.

Y es aquí donde cada uno tiene que aportar su granito de arena. La finalidad de la formación continuada, es compensar y equilibrar aquellos desniveles de la formación básica, a fin de mantenerse al día en cuanto a capacitación profesional, atendiendo a aquellos cambios científicos y tecnológicos que la propia sociedad y el sistema sanitario demanda.

Sin duda, tenemos que estar preparados para afrontar este compromiso ineludible que tenemos como profesionales de la salud a realizar un ejercicio profesional ético, con autonomía, espíritu de servicio y capacidad organizativa, participando activamente en aquellos proyectos que puedan beneficiar la salud y el bienestar de la población en el campo de la prevención, de la educación sanitaria , de la asistencia y la investigación, sólo así, podremos ofrecer una asistencia de calidad, adecuada a las necesidades de una sociedad cambiante, que evoluciona continuamente y que demanda prestaciones de alta calidad.

Justamente dentro de esta línea y filosofía profesional, es donde debemos comprometernos a trabajar duro, con responsabilidad, autonomía y liderazgo, entendido este como la capacidad de influencia que se puede ejercer en la comunidad, en materia de salud del pie y dentro de la propia profesión.

El primero es reconocido en la medida que el profesional ejerce como tal, dentro de la comunidad que presta sus servicios.

Dentro de la profesión, no olvidemos que son necesarios los lideres que deben proporcionar motivaciones y animar a realizar esfuerzos en el buen seguimiento y consecución de los objetivos de la profesión, es necesario pues, alcanzar la mayoría de edad y esto comporta, capacidad de decisión y poder de influencia ante las diferentes administraciones, las organizaciones profesionales, nacionales e internacionales, organizaciones sociales y políticas, para hacer oír la voz de este grupo profesional. Este es el camino a seguir para consolidar nuestra posición en la sociedad y en sanidad de nuestro país. Con la firme convicción de que entre todos podemos conseguirlo. Os pido vuestra colaboración.

Un abrazo

Virginia Novel Martí
Presidente

# DIAGNÓSTICO DIFERENCIAL DEL TOBILLO DOLOROSO



Carmen Moliné Regla,[1]
Carolina Padrós Sánchez,[1]

1. Podólogo: Profesor Asociado de las Enseñanzas de Podología Universidad de Barcelona.

CORRESPONDENCIA
Carolina Padrós Sánchez
Enseyaments de Podologia. VB.
C/ Feixa Llarga s/n
08907 L´Hospitalet de Llobregat
Barcelona

## RESUMEN

**El propósito de ésta comunicación es hacer un pequeño repaso de las diferentes patologías que pueden ocasionar dolor a nivel de la articulación del tobillo para poder establecer un diagnóstico diferencial de las mismas. Si bien las más frecuentes suelen producirse durante la práctica deportiva sobre todo en niños, adolescentes y adultos jóvenes, no hemos de olvidar las diversas patologías articulares que afectan dicha articulación y que en muchas ocasiones son procesos secundarios a enfermedades sistémicas, que se manifiestan con mayor frecuencia en la edad adulta. Se trata pues de una breve descripción de cada patología, la exploración clínica, pruebas complementarias y tratamientos más indicados, para cada una de ellas.**

## PALABRAS CLAVE

**Tobillo, Esquince, seno del Tarso, Gota, Artrosis, Artritis.**

## ABSTRAC

**The purpose of this report is doing a brief review of several pathologies that can produce pain in the ankle joint to the establish a differential diagnosis of them. Although this pathologies are very common they are wont to happen during sport practice, mainly children, teenagers and young adults; we can not forget several articular pathologies that affect this joint and they are often secondary processes to systemic diseases that very often appear in adult age It¨ s a brief description of every pathology, clinical exploration, complementary test and treatments more proper for every of them.**

## KEY WORDS

**Ankle, sprain, tarsal sinus, gout, arthrosis, arthritis.**

## Introdución:

Es relativamente frecuente que acudan a nuestras consultas, pacientes aquejados de dolor en el tobillo, a veces agudo, a veces crónico. El paciente suele relacionarlo con un traumatismo previo, pero no siempre es así. En muchas ocasiones el antecedente ha sido una posición forzada de la articulación, durante la práctica de alguna actividad deportiva, o simplemente en el deambular cotidiano. En otras ocasiones el dolor aparece de forma espontánea. El tobillo, es una de las articulaciones que soporta más peso y quizá por ello, es más susceptible de lesionarse.

Analizaremos el tobillo, haciendo un breve repaso anatómico de ésta estructura articular, revisando la Etiología, Clínica y Tratamiento, de los procesos patológicos que la afectan más frecuentemente.

incluyendo esguinces y dolores artríticos, ya que éstas afecciones suelen ser los principales motivos de consulta.

## ANATOMÍA

El tobillo, es una articulación formada por las superficies articulares de la porción distal de la tibia, la porción distal del peroné y el astrágalo. Durante la carrera, ésta articulación soporta hasta tres veces el peso corporal del individuo.

La articulación del tobillo, situada en un único plano, permite fundamentalmente los movimientos de flexión plantar y flexión dorsal. La articulación astrágalo- calcánea, permite la eversión y la inversión del pie. El astrágalo se fija dentro de la mortaja formada por las porciones distales de la tibia y el peroné, entre los maleolos tibial y peroneal. La estabilidad de la articulación viene dada por la propia estructura ósea y por la sujeción ligamentosa, ya que no existe fijación muscular alguna.

La articulación del tobillo se estabiliza gracias a los complejos ligamentosos lateral y colateral medial (Deltoideo) y a la sindesmosis tibio-peronea (fig. 1, 2, 3, 4)

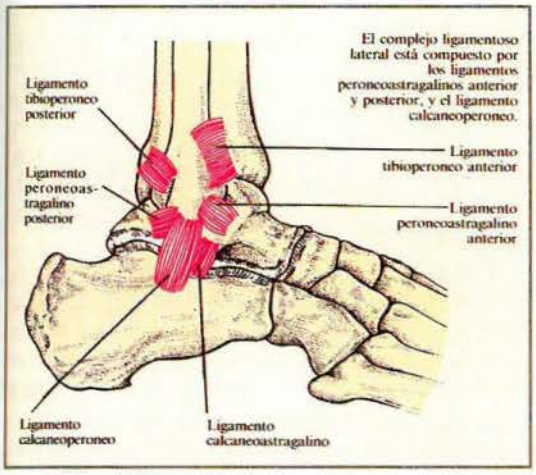


- Figura 1.

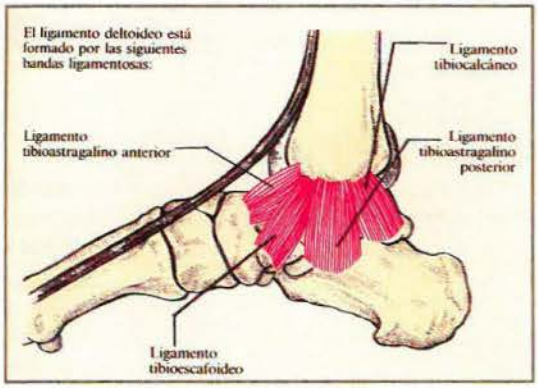


- Figura 2.

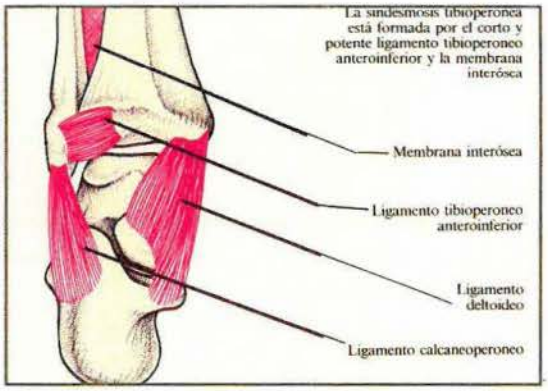


- Figura 3.

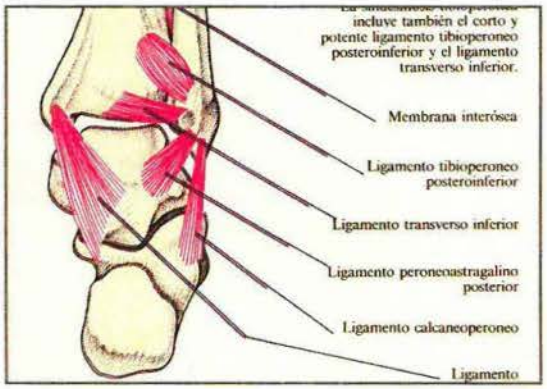


- Figura 4.

**El complejo lateral** tiene tres bandas ligamentosas bien diferenciadas:

- El ligamento peroneo-astragalino anterior, que se extiende desde los extremos distal y anterior del peroné, hasta la cara lateral del cuello astragalino.
- El ligamento peroneo-astragalino posterior, que fija la porción distal del peroné por su cara posterior, a la región posterior del astrágalo-
- El ligamento calcáneo-peroneo, que une el extremo del maleolo peroneal (y parte de la región posterior) con el calcáneo.

**El ligamento deltoideo,** es un grueso complejo ligamentoso en forma de abanico, que se extiende desde el maleolo tibial, hasta el astrágalo, calcáneo y escafoides.

**La sindesmosis tibio-peronea,** está unida a su vez por los ligamentos tibioperoneos: uno anterior, corto y muy potente, un ligamento posterior, un ligamento transverso inferior y la propia membrana interosea.

# 1. Esguinces del tobillo. Diagnóstico diferencial

Las lesiones ligamentosas del tobillo, suponen el 20-30% de todas las lesiones del mismo, siendo la lesión más frecuente entre los deportistas.

Aproximadamente el 80% de todos los esguinces de tobillo, afectan a los ligamentos laterales y colaterales. El restante 15% afecta a los ligamentos deltoideo y tibio-peroneo. En los esguinces de tobillo (verdaderos), se produce desgarro parcial de las fibras ligamentosas o bien una rotura total de las mismas.

Los esguinces se clasifican en función del grado de afectación de dichas fibras ligamentosas, lo cual es detectable, mediante la exploración clínica.

**Lesiones de grado I :** La lesión fibrilar es menor del 25%, la articulación permanece estable y el rango de movilidad es total. El paciente puede continuar cargando el peso del cuerpo.

**Lesiones d Grado II :** Están afectadas entre el 25 y el 75% de las fibras ligamentosas, el paciente sufre una disminución de la movilidad y dolor significativo al ponerse en bipedestación y soportar la carga corporal.

**Lesiones de Grado III:** Más del 75% de las fibras se hallan afectadas, produciendo un dolor intenso, tanto en bipedestación como en sedestación (sin carga). La articulación es inestable.

# Tipos de esguince

## ESGUINCE POR INVERSIÓN

El esguince de tobillo por inversión (en varo), es la lesión más frecuente del tobillo. Se produce en flexión plantar al forzar el pie en adducción (fig.5).

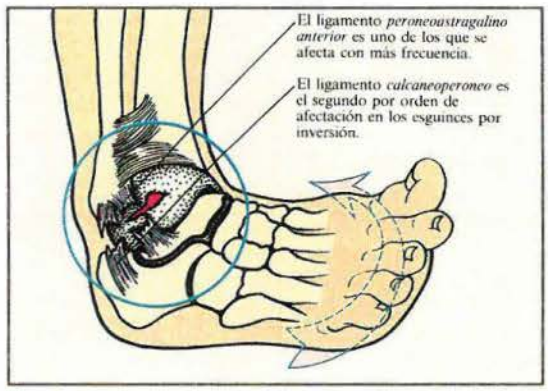


- Figura 5.

El astrágalo, tiene una forma trapezoidal, más ancho en la región anterior y más estrecho en la posterior. Con el tobillo en flexión dorsal la cara anterior, más ancha, se articula con la mortaja, proporcionando la máxima estabilidad a la articulación. Sin embargo en flexión plantar, puede originar el desgarro de los ligamentos laterales externos.

El ligamento peroneo-astragalino, es uno de los que se lesiona con más frecuencia, ya que es el que más sufre con el tobillo en flexión plantar y probablemente, l más débil de todos los ligamentos laterales externos.

El ligamento calcáneo-peroneo, es el segundo por orden de afectación en los esguinces por inversión.

El ligamento peroneo-astragalino posterior, es el más potente de los ligamentos laterales externos, por lo que se lesionará con menor frecuencia.

En la consulta, preguntaremos al paciente, de que modo se produjo la lesión. El paciente suele referir una sensación de pinchazo o de chasquido en el momento de la lesión, seguido de inflamación y dolor en la cara externa del tobillo.

Al realizar la exploración física, observaremos primeramente si existe inflamación y equimosis; a continuación movilizaremos el tobillo, efectuando un movimiento desde la flexión dorsal máxima, hasta la flexión plantar máxima, y desde la eversión máxima hasta la inversión máxima, comparando dichas movilizaciones con las del tobillo sano. Deben palparse todos los ligamentos de la zona afecta, que intervienen en el movimiento de inversión, tanto colaterales como sindesmóticos, descartando su afectación en función de la presencia o no de dolor a la palpación.

Finalmente el explorador realizará la prueba del cajón anterior. Con la extremidad relajada y apoyada en la camilla, colocaremos el pie en ligera flexión plantar e inversión, efectuando una tracción del talón en dirección anterior. Este movimiento en condiciones normales, desplaza ligeramente el calcáneo y el astrágalo hacia delante, pero con un recorrido diferente para cada hueso. El desplazamiento de 3 a 5 mm, o la percepción de un punto final suave en comparación con el lado no afecto, así como la aparición de dolor, supone un resultado positivo, e indica la rotura completa del ligamento peroneo-astragalino anterior.

En las lesiones ligamentosas, las radiografías de rutina no proporcionan ningún dato de interés; en todo caso, se visualiza la inflamación de los tejidos blandos. Las proyecciones antero-posteriores (en inversión forzada), pueden demostrar un incremento del ángulo tibio-astragalino. La existencia de un ángulo 10 grados mayor que el tobillo contralateral, indica que se ha producido una disrupción ligamentosa. Cuando se sospecha la existencia de desgarros en varios ligamentos, la Resonancia Magnética y la Ecografía, ofrecen mejor resolución que la radiografía convencional, permitiéndonos visualizar los ligamentos del tobillo, tanto en el plano coronal como en el plano sagital.

## TRATAMIENTO

La mayor parte de los esguinces por inversión **Grado I, o Grado II**, responden con tratamiento conservador (reposo, aplicación de hielo, compresión y elevación de la extremidad).

El tobillo se puede vendar con vendas elásticas y cuando se tolere la bipedestación, se añaden protecciones laterales de plástico (Férulas) que previenen tanto la inversión como la eversión (fig.6)

· Figura 6.

Las personas afectas de un esguince grave (grados II y III), son susceptibles de tratamiento quirúrgico.

### ESGUINCE POR EVERSIÓN

Los esguinces por eversión aislados, son raros, ya que el ligamento deltoideo es bastante potente. Las lesiones por eversión suelen producir rotura del maleolo tibial; además también inducen a la ablución de la región distal de la tibia, puesto que ésta es más frágil, siendo la lesión del ligamento deltoideo mucho menos frecuente.

La evaluación radiológica de los esguinces por eversión suele revelar la presencia de anomalías óseas asociadas. Cuando se lesiona únicamente el ligamento deltoideo, las proyecciones radiológicas que visualizan la mortaja, pueden mostrar un aumento de la radio-transparencia entre el maleolo tibial y el astrágalo, en comparación con las del lado no afecto (la proyección indicada sería Antero-posterior de tobillo con rotación interna de 15 grados).

### TRATAMIENTO

Las lesiones por eversión que no se asocien a fracturas graves ni a alteraciones de la sindesmosis tibioperonea, pueden tratarse de forma conservadora. El tratamiento es el mismo que el de los esguinces por inversión. Cuando la lesión va asociada a una fracturas es susceptible siempre de tratamiento quirúrgico.

## 2. Lesiones de la Sindesmosis Tibioperonea.

Las lesiones de los ligamentos tibioperoneos inferiores se producen con menos frecuencia que las de los ligamentos laterales y mediales del tobillo. Estas lesiones se producen en abducción y rotación externa y suelen acompañarse de fracturas maleolares.

Los esguinces tibio-peroneos producen dolor extremo. En la exploración física, se aprecia a la palpación, un dolor típico sobre la sindesmosis.

La exploración radiográfica, no ofrece signos valorables, pero puede revelar la existencia de subluxación lateral del astrágalo, similar a la que se observa en las lesiones aisladas del ligamento medial. Para un diagnóstico más certero, es necesario realizar proyecciones radiológicas en la dirección del traumatismo. La ruptura de la sindesmosis tibioperonea, exige la exploración radiológica de todo el peroné, ya que suele presentar varias fracturas con distintas localizaciones.

### TRATAMIENTO

Las lesiones sindesmóticas aisladas con mantenimiento de la mortaja, permiten realizar siempre un tratamiento conservador. Sin embargo, en los casos en los que se asocia subluxación lateral del astrágalo, o cuando se observan signos patológicos en las radiografías, deben derivarse, pues pueden precisar tratamiento quirúrgico.

## 3. Fracturas de la Bóveda del Astrágalo

Las fracturas transcondrales de la bóveda del astrágalo, llamadas también osteocondritis disecante del tobillo, se producen postraumatismo del astrágalo asociado a lesiones del tobillo (fig.7). Las lesiones suelen ser pequeñas y por tanto, difíciles de apreciar desde el punto de vista clínico. Las fracturas laterales de la bóveda del astrágalo, se producen con el pie en flexión dorsal. Al forzar la inversión, se produce ablución osteocondral. Las fracturas mediales de la bóveda astragalina, se producen con el pie en flexión plantar, la inversión y la rotación lateral de la tibia, produciendo impactación osteocondral.

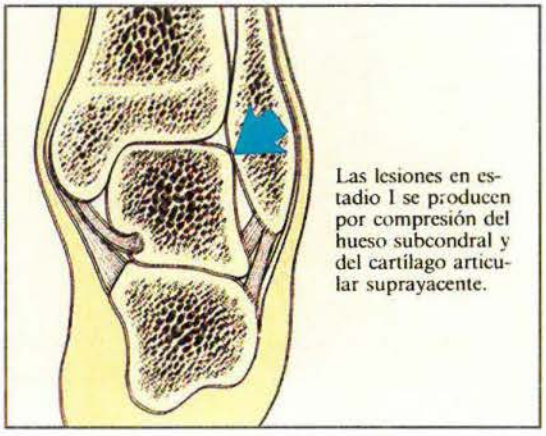


· Figura 7.

Las lesiones se clasifican de acuerdo con el grado de desplazamiento de la fractura.

Las lesiones en **estadio I** se componen de compresión del hueso subcondral y del cartílago articular suprayacente.

En las lesiones **en estadio II**, el fragmento osteocondral está parcialmente despegado. (Fig. 8)

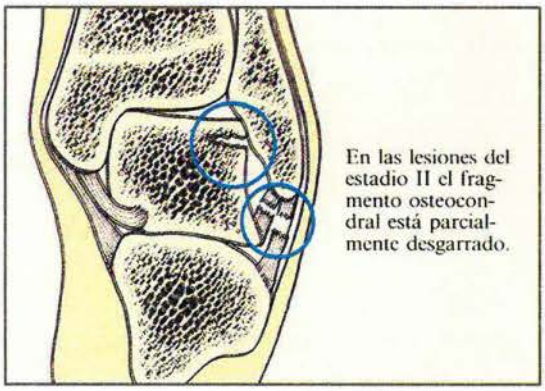


Figura 8.

En las lesiones en **estadio III**, la ablución del fragmento es completa, pero permanece en su localización anatómica.(Fig. 9)

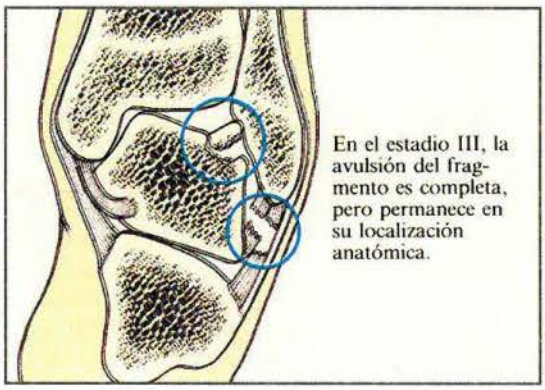


Figura 9.

En las lesiones en **estadio IV**, el fragmento se ha desplazado y ha rotado respecto a su situación en el astrágalo.(Fig.10)

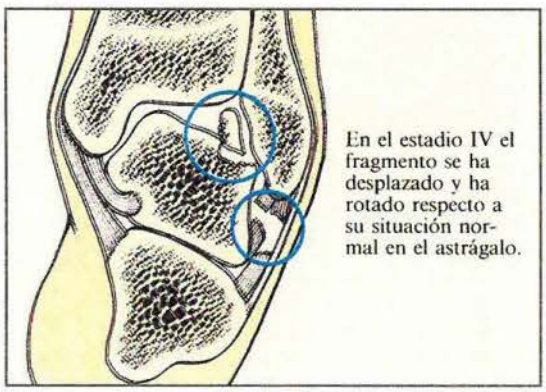


Figura 10.

La mayoría de pacientes con lesiones transcondrales, tienen antecedentes de traumatismo en el tobillo. Sin embargo, los síntomas suelen desarrollarse de forma tardía y el dolor aparece solo después de que se produzca inflamación articular y dolor en reposo. Algunos pacientes se quejan además de rigidez articular; otros refieren bloqueo del tobillo.

El diagnóstico requiere un buen conocimiento de la lesión y un estudio radiológico que incluya proyecciones para visualizar la mortaja, tanto en posición neutra como en flexión plantar. Las lesiones laterales de la bóveda del astrágalo, se visualizarán con mayor facilidad que las lesiones mediales. Desde el punto de vista radiológico, las lesiones en **estadio I** aparecen como pequeños fragmentos de hueso subcondral, separados del resto del astrágalo por líneas radiotransparentes. La TC y la RM ayudan a identificar y localizar mejor éstas lesiones del astrágalo.

Algunos profesionales, aconsejan enyesar las lesiones precoces o poco desplazadas (estadio I), otros recomiendan desbridar el lecho del fragmento mediante perforación o eliminación quirúrgica del fragmento osteocondral en todos los estadios.

## 4. Síndrome del Seno del Tarso

### RECUERDO ANATÓMICO

La articulación subastragalina se halla dividida en dos partes por una disposición anatómica en forma de embudo, que se denomina seno del tarso. Su eje es oblicuo de atrás a adelante y de dentro a afuera. El orificio externo de dicho embudo se abre, en un punto por delante del maleolo peroneo. El orificio interno, más estrecho, esta situado por detrás del "*sustentaculum tali*". La dirección del seno es perpendicular al eje de movimiento de la subastragalina. El seno está ocupado por el ligamento interóseo astrágalo-calcáneo (ligamento en "Y"). Sus láminas fibrosas están entremezcladas con elementos adiposos. El ligamento se distiende en la supinación y se relaja en la pronación del pie.

El síntoma por excelencia es el dolor. Dicho dolor aparece después de un esfuerzo, de un traumatismo menor, de un esguince y en ocasiones después de una fractura maleolar.

Algunos pacientes manifiestan dolor, sin que pueda determinarse un traumatismo anterior. El dolor aparece con preferencia en el orificio externo pudiendo irradiar hacia el maleolo interno y cara posterior de la pierna. Muy ocasionalmente puede aparecer dolor, cerca del maleolo interno, a nivel del talón o de la pierna.

Frecuentemente aparece con la marcha, sobre todo en terreno irregular, provocando una sensación de inestabilidad en el pie, pero también puede aparecer en reposo; puede acompañarse de parestesias y edema maleolar.

La exploración debe realizarse con el pie relajado, colocando el dedo pulgar sobre la depresión de tejidos blandos existente justo por delante del maleolo peroneal. Dicha depresión está ocupada por el tendón extensor corto de los dedos y un cojín adiposo. A continuación se efectúa una inversión del pie y clavando nuestros dedos en el orificio, seremos capaces de palpar la porción lateral del cuello del astrágalo. El dolor objetivo, sigue localizado a la pesión sobre el orificio externo. En ocasiones puede detectarse rotura de ligamentos (ligamento interóseo, ligamento lateral externo, etc.) pero es frecuente no hallar ninguna lesión.

### TRATAMIENTO

El tratamiento inmediato consiste en infiltraciones con un anestésico y corticoide en el seno del tarso, que hacen que el dolor remita momentáneamente. Posteriormente se efectuará un Estudio Biomecánico para comprobar la estabilidad del pie en la marcha, aplicando un tratamiento ortopodológico si así lo requiere.

Si no se obtienen los resultados deseados con el tratamiento instaurado, se valorará el tratamiento quirúrgico, vaciando lo más completamente posible el contenido del seno tarsiano. Al liberar las estructuras, el dolor suele ceder inmediatamente.

La exploración radiológica no nos aporta ningún dato, excepto en los casos en los que exista una lesión antigua como artrosis.

## 5. Gota

La gota puede ser responsable del dolor agudo o crónico en el tobillo. Aunque de forma característica la gota afecta a la primera articulación metatarso- falángica, con frecuencia, el tobillo también está afectado.

El episodio de dolor agudo en el tobillo suele empezar por la noche. Y a las pocas horas, la articulación se hace muy dolorosa, está inflamada, caliente y eritematosa.

Los valores de laboratorio que son compatibles con un proceso inflamatorio incluyen: VSG elevada y leucocitosis. El ácido úrico en sangre también suele estar elevado, confirmando el diagnóstico.

Los hallazgos radiológicos iniciales, son inespecíficos, con inflamación de tejidos blandos y osteopenia. Los hallazgos radiológicos tardíos incluyen erosiones radiotransparentes, cuando ya se han formado los tofos.

### TRATAMIENTO

Encaminado a resolver el ataque agudo. La indometacina suele mostrarse eficaz. La colchicina también suele proporcionar un alivio sintomático rápido.

## 6. Pseudogota

Es una enfermedad causada por depósitos de pirofosfato cálcico. Suele afectar a la rodilla y en algunas ocasiones al tobillo. Los paciente pueden tener afectada una o más articulaciones, habitualmente con menos dolor que en la artritis gotosa. Los episodios son autolimitados y los hallazgos físicos pueden asemejarse a los de la gota. No obstante, las radiografías revelan la existencia de condrocalcinosis (calcificación del cartílago articular), visualizadas como lesiones radiopacas, dentro del cartílago hialino y del fibrocartílago.

La analítica no suele mostrar alteraciones.

El tratamiento es conservador, siendo lo más frecuente la administración de Colchicina y antinflamatorios no esteroideos.

## 7. Artrosis

La artrosis primaria del tobillo es poco frecuente, pero la artrosis secundaria a traumatismos u otras enfermedades de la articulación del tobillo, es más frecuente. Los hallazgos en el tobillo son similares a los de otras articulaciones (cadera, rodilla, etc.). Los pacientes se ven aquejados de malestar o de dolor que se agrava con el ejercicio y la bipedestación y se alivia con el descanso.

En la exploración física la movilidad articular está limitada, con presencia de crepitación, dolor a la palpación y suele acompañarse de derrame articular.

En la analítica no se aprecian alteraciones significativas con valor diagnóstico.

Radiológicamente, se observa un estrechamiento del espacio articular, esclerosis del hueso subcondral, osteofitos y quistes subcondrales.

### TRATAMIENTO

El tratamiento más indicado es la administración de antinflamatorios no esteroideos. Ocasionalmente pueden administrarse infiltraciones intrarticulares de corticoides, en algunos pacientes.

En cuanto al tratamiento ortopodológico, hay que proteger la articulación afectada de lesiones posteriores, utilizando soportes plantares, ayuda a la deambulación con bastones si así lo requiere, calzado adecuado, etc., todo ello con el objetivo de modificar la posición forzada de las articulaciones afectas.

Cuando la artrosis es grave, hay que valorar el tratamiento quirúrgico.

## 8. Artritis Séptica

La infección de la articulación del tobillo, clínicamente presenta una zona inflamada, dolorosa, caliente, con eritema e impotencia funcional. Los pacientes suelen tener fiebre y leucocitosis

El exámen radiológico, muestra una degeneración de la superficies articulares que avanza muy rápidamente.

Cuando se sospecha éste diagnóstico, debe practicarse una punción del líquido articular y efectuar un cultivo del mismo. En caso de que el resultado sea positivo, el cultivo mostrará leucocitosis y con suerte el microorganismo causal.

En los adultos, los microorganismos responsables de la artritis séptica suelen ser: Gonococos, S. Aureus, Estreptococos y Enterobacterias. En los niños los gérmenes más habituales son : S. Aureus, H. Influenzae, o Estreptococos del grupo A.

### TRATAMIENTO

Debe instaurarse de inmediato, con reposo en cama y antibioticoterapia específica, en función del resultado del cultivo.

## 9. Otras Artritis

Existen otros tipos de Artritis que pueden ocasionar dolor en el tobillo.

La Artritis Reumatoide puede afectar al tobillo, así como a la articulación subastragalina, los tendones del dorso del pie y también articulaciones distales.

El Síndrome de Reiter también puede ser causa de dolor articular en el tobillo y en otras articulaciones. Esta enfermedad, habitualmente se inicia con uretritis, seguida de conjuntivitis y más tarde poliartritis (aproximadamente a las tres semanas del inicio de los síntomas genitourinarios), y otros procesos que en ocasiones se asocian con artropatía del miembro inferior.

### TRATAMIENTO

El tratamiento será similar al de la artritis, es decir tratamiento farmacológico sistémico y tratamiento ortopodológico si lo precisa.



## BIBLIOGRAFIA

1.- Guillen, M.L. Muguerza P.A. Podología Deportiva Ed. Interamericana

2.- Lelievure Jf y J. Patología del pie. Ed. Masson.

3.- Stanley Hoppenfield. Exploración física de la Columna vertebral y extremidades. Ed. El Manual Moderno S.A. de C.V.

4.- Orts Llorca F. Anatomía Humana tomo I Ed. Cientifífico-Medico.

5.- Palmec, Cokshott, Hegdis y Samuel. Manuel de Interpretación Radiográfica para el médico general. Sistema Radiológico básico de la OMS. Es Organización Mundial de la Salud.

6.- Sastre Fernández, S. Fisioterapia del pie: Podología Física. Publicaciones Universitat de Barcelona ( 1991-1992)

7.- Palomeras Daniel. Diccionari mèdic esencial. Edicions 62 Barcelona (1998).

# SOMOS SU TALLER DE ORTOPODOLOGIA

EDSER
INSOLES

Adaptamos Nuestro Sistema a su metodología de trabajo

Prescinda de taller y maquinaria
Ahórrese las horas de taller
Prescinda de la licencia de fabricante

Tratamiento personalizado con distintas densidades de EVA en una misma plantilla

Fácil manipulación en caso de correcciones
Ortesis adaptables a cualquier calzado

Haga copias idénticas de sus tratamientos
Servicio 24 horas

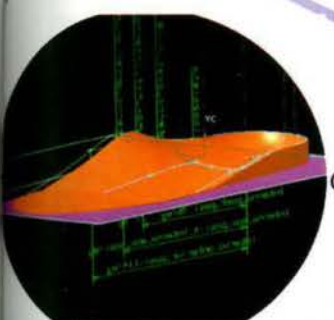

Contacte con nosotros si desea más información o si prefiere probar nuestro sistema TOTALMENTE GRATIS sin compromiso alguno

Tel. 627 41 63 09 / 627 41 63 10
FAX: 93 533 11 71 edser@edserinsoles.com

www.edserinsoles.com

# LAXITUD ARTICULAR.

## TRATAMIENTO ORTOPODOLÓGICO EN PIE VALGO LAXO: A PROPOSITO DE UN CASO.

José Manuel Castillo López,[1]
Inmaculada C. Palomo Toucedo,[1]
Pedro V. Munuera Martínez,[1]
Gabriel Domínguez Maldonado,[1]
Salomón Benhamú Benhamú,[2]

[1]Profesor Asociado. Departamento de Enfermería, Fisioterapia y Podología.Universidad de Sevilla.
[2]Profesor Colaborador Honorario. Departamento de Enfermería, Fisioterapia y Podología. Universidad de Sevilla.

CORRESPONDENCIA
José Manuel Castillo
Escuela U. Ciencias Lopez de la Salud
Avd. Sanchez Pizjuan s/n.
41009 Sevilla

### RESUMEN

**Con este trabajo pretendemos hacer una breve introducción de las características fundamentales de la laxitud articular, debido a la relevancia que tiene en la patología del pie del niño, así como de las maniobras exploratorias que la diagnostican.**

**Desarrollamos además un caso clínico de pie valgo laxo infantil al que aplicamos tratamiento ortopodológico y realizamos seguimiento durante tres años, esperando pueda servir de orientación en el tratamiento de pacientes con características similares.**

### PALABRAS CLAVE

**Laxitud articular, pie valgo laxo, Ortopodología**

### ABSTRAC

**This article reviews joint laxity main characteristics, and its important influence in foot pathologies in children. Laxity tests are shown for its diagnosis.**

**The autors present a case report about a child with flexible flatfoot, and the orthotic treatment. Also evolution along three years is described until present situation.**

### KEY WORDS

**Joint laxity, Flexible flatfoot, Foot orthoses**

## A. Introducción

Se manejan varios términos (laxitud ligamentosa, laxitud articular, laxitud tisular, hipermovilidad, hiperlaxitud ...) para referirnos al mismo concepto:

"*Mayor distensibilidad del complejo articular en los movimientos pasivos junto a una movilidad aumentada en los activos*"

En cuanto a su etiología, todos los datos recopilados hasta el momento apuntan hacia una anormalidad en las fibras de colágeno como trastorno fundamental causante de la entidad. Se han detectado alteraciones a nivel molecular en su estructura, como el pequeño diámetro de las mismas y una cantidad aumentada de la matriz interfibrilar, elastina y fibrocitos.

Las fibras elásticas son distensibles en un 100-140 %, mientras que las fibras colágenas, aún siendo flexibles, se caracterizan por su alta resistencia a la tracción. Las fibras elásticas son las que se distienden durante la elongación y las colágenas determinan el límite de dicha elongación. Así, en caso de laxitud ligamentosa, el trastorno de estas fibras colágenas permite que la distensión sea mayor.

Existe pues una alteración a nivel del tejido conectivo: ligamentos, cápsula articular, tendones, fascias, cartílagos, huesos, piel, vasos sanguíneos, etc, que determina una mayor elasticidad así como fragilidad tisular manifiesta (podemos encontrar hematomas producidos por un traumatismo mínimo, incluso no recordados por el paciente, debido a la fragilidad de los vasos sanguíneos).

En relación a los factores genéticos, los estudios de familia realizados en casos de laxitud articular han puesto de manifiesto una herencia dominante con manifestaciones fenotípicas influenciadas por el sexo. Entre los individuos de una misma familia, las mujeres están afectadas con más frecuencia y más severamente que los hombres (la proporción oscila en torno a los 1/3). (Fig.1)

· Figura 1a y b: Influencia genética. Predominante en sexo femenino

La laxitud articular disminuye con la edad. En los varones comienza a declinar en la década de los veinte, y en las mujeres en la década de los cuarenta, siendo el grupo de edad comprendido en 15-50 años aquel en el que la clínica es más manifiesta (3, 5). (Fig.2)

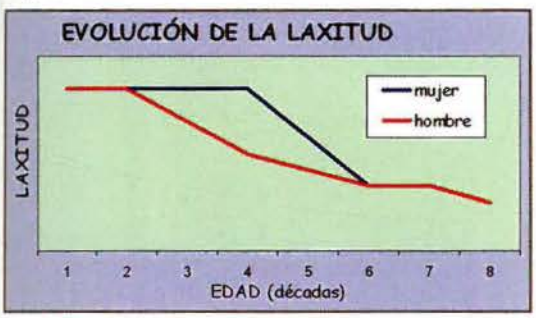


· Figura 2: Evolución de la laxitud según la edad

No se conoce bien la prevalencia de este trastorno en la población general, ya que existen resultados dispares, debido a la heterogeneidad de las muestras de población estudiadas (general, consulta reumatológica, revisiones en poblaciones laborales, etc.) y los distintos criterios utilizados. Gago, en 1992 estudió la prevalencia en población general rural, encontrando que un 14% de la población entre 16 y 70 años (20% mujeres y 7% hombres) presentaba laxitud articular, según los criterios de Beighton.

El diagnóstico de la laxitud articular es fundamentalmente clínico, valorándose mediante una serie de maniobras (Rotés, 1983):

- Aposición pasiva del pulgar a la cara flexora del antebrazo.
- Dorsiflexión pasiva de la articulación metacarpofalángica más de 90°.
- Hiperextensión pasiva del codo.
- Genu recurvatum de más de 5°.
- Flexión del tronco hacia delante, con las rodillas en extensión, de modo que las palmas de las manos se apoyen sobre el suelo.
- Hiperextensión de la articulación metatarsofalángica más de 90°
- Abducción simultánea de las caderas más de 90°.

Cuando al menos 4 de las maniobras son positivas, se considera al paciente laxo.(Fig.3)

· Figura 3a

· Figura 3b

- Figura 3a, b y c: Maniobras de Rotés

## B. PIE VALGO LAXO INFANTIL. CASO CLÍNICO

Se trata de un niño de tres años de edad que acude a consulta podológica diagnosticado de pies planos.

Durante la entrevista clínica el paciente refiere antecedentes familiares de pies planos, el parto se desarrolló sin complicaciones y no presentó ninguna alteración osteoarticular en el nacimiento. El inicio de la marcha se produjo con normalidad, a los once meses de edad, y no padece enfermedad alguna. Aun habiendo sido diagnosticado de pies planos no había llevado tratamiento ortopodológico hasta el momento.

### EXPLORACIÓN BIOMECÁNICA

El estudio articular de los miembros inferiores presenta un rango articular global por encima de los parámetros fisiológicos, característica esencial de la laxitud articular, y resultan positivas cinco de las siete maniobras de Rotés citadas anteriormente.

Mantiene relación entre rotación interna y externa de caderas dentro de la normalidad, determinándose 70° para la primera y 80° para la segunda. La abducción es simétrica en ambos miembros y la flexo-extensión normal para su edad.

Las articulaciones de la rodilla y el tobillo presentan igualmente amplitudes aumentadas, apreciándose una excesiva y patológica hiperextensión de rodillas causante de genu recurvatum en bipedestación.

A nivel del pie se evidencia un movimiento de eversión en la articulación subastragalina muy aumentado, el cual se corresponde en amplitud al de inversión. I y V radios presentan dorsiflexión y plantarflexión equitativas.

No se determinan dismetrías en el estudio en decúbito, y la alineación de la extremidad inferior es correcta, observándose una desviación en valgo de las rodillas propia de la edad del paciente.

Los valores correspondientes a la torsión tibial entran dentro de los parámetros fisiológicos, apreciándose una torsión tibial externa de 2°.

En cuanto al estudio muscular, el paciente presenta buen tono en todos los grupos musculares del miembro inferior, y específicamente en el pie es valorable una adecuada relación entre tibiales y peroneos, aunque es importante señalar que este equilibrio muscular, en el caso de pacientes laxos, puede cambiar cuando es sometido a un ejercicio continuado buscando el comportamiento de la musculatura en una situación de fatiga.

En bipedestación sobre el banco de marcha observamos niveladas las alturas de crestas iliacas y pliegues glúteos y poplíteos. La observación del raquis muestra una hiperlordosis lumbar sin apreciarse desalineaciones en el plano frontal ni gibas.

Es evidente tanto el genu recurvatum como el valgo de retropié. Éste se determina en carga relajada, y obtenemos un valor de 11° para el pie izquierdo y 9° para el derecho. El arco longitudinal interno se encuentra descendido y el antepié en abducción.

El genu valgo fisiológico que presenta al paciente se determinó midiendo la distancia intermaleolar, con un resultado de 3 cm. (Fig. 4)

- Figura 4a

- Figura 4b

- Figura 4c

Figura 4a, b, c y d: Aumento de la movilidad articular

El estudio de las huellas nos refleja una huella plana de tercer grado, con una importante desviación del eje longitudinal del talón hacia la parte interna y, cuando sometemos al pie a fatiga muscular, aparece una prominencia medial a nivel astrágalo y escafoides, disminuyendo progresivamente el apoyo del arco longitudinal externo por la pronación excesiva.

Se manifiestan los signos positivos representativos de la laxitud articular antes comentados, y durante la deambulación el paciente desarrolla una pronación subastragalina mantenida en todo el ciclo de la marcha, incluyéndose ésta en un patrón rotador externo y abducción de antepié.

Por otro lado verificamos, tras realizar la prueba de recuperación del valgo de retropié (el paciente realiza una flexión plantar del tobillo en carga) el talón invierte y recupera la forma normal del arco plantar, signos que pronostican una posible reversión de los parámetros patológicos. (Fig.5)

Figura 5: Recuperación del valgo de retropié

## DIAGNÓSTICO Y TRATAMIENTO

Ante los datos observados en el estudio biomecánico identificamos este pie como valgo por laxitud articular. Teniendo en cuenta estas características osteoarticulares y musculoligamentosas planteamos la necesidad de tratamiento ortopodológico por un lado, y de potenciar la musculatura por otro, fundamentalmente Tibiales, Flexor Largo de los Dedos y Peroneo Largo.

Se toman moldes realizados en venda de escayola para confeccionar ortosis plantares de polipropileno de 2 mm. retrocapital, teniendo en cuenta que solo pesa 17 Kg., controlando el valgo actuando a nivel de retropié y articulación astragaloescafoidea. Para conseguir este control es necesario que el talón quede bien encapsulado, puesto que de no ser así se produciría un efecto tobogán disminuyéndose el rendimiento terapéutico de la ortosis. Consideramos en este caso aplicar un forro a las ortosis con E.V.A. de media densidad para evitar el daño producido por la misma debido al roce continuo y presión que ésta ejerce en el borde medial.

Para potenciación la musculatura del pie recomendamos la práctica de algún tipo de deporte así como ejercicios terapéuticos diarios: caminar de talones, de puntillas, y fundamentalmente elevaciones máximas y repetidas de talones en bipedestación.

Con este tratamiento indicamos revisiones periódicas cada seis meses para volver a valorar los parámetros estudiados y la efectividad de la ortosis plantar.

## REVISIONES PERIÓDICAS: EVOLUCIÓN

En la primera revisión del tratamiento ortopodológico, a los seis meses, comprobamos que se mantienen los mismos parámetros osteoarticulares y el estudio de las huellas determina una leve mejoría, disminuyéndose la prominencia medial. El desbocamiento interno del calzado con el uso continuado de las ortosis es menor, lo cual nos indica que el rendimiento está siendo efectivo. Igualmente mejora la alineación del retropié en carga relajada, midiéndose en 7° en el pie derecho y 10° en el izquierdo. No ha aumentado la distancia intermaleolar y, puesto que la adaptación de la plantilla sigue siendo buena, así como su longitud, decidimos mantenerlas otros seis meses posteando el arco longitudinal interno con E.V.A. de 5 mm. de alta densidad.

En la segunda revisión, a los cuatro años de edad, se realiza de nuevo el estudio biomecánico completo observándose el aumento de la torsión tibial externa hasta 6°, la disminución del valgo, de 8-9° para ambos pies, y significativamente un menor descenso de la bóveda plantar con una huella más fisiológica. El estudio dinámico sigue mostrando una patológica y marcada pronación, y la recuperación del talón en inversión al colocarse de puntillas es menos costosa.

El tratamiento ortopodológico ha perdido adaptación y rendimiento por el crecimiento normal del pie, por lo cual realizamos unos nuevos soportes plantares con el mismo objetivo de trabajo pero utilizando polipropileno de 3 mm. y mantenemos igualmente la necesidad de seguir potenciando la musculatura.

Tras otros seis meses, en la tercera revisión, observamos la disminución del rango de movimiento articular, sobre todo en caderas, consiguiendo una rotación interna de 60° frente a una rotación externa de 70°.

El pie presenta un aspecto menos aplanado tanto relajado como en carga, así como una sustancial

mejoría de la huella plantar (plana de segundo grado) y disminuye el valgo de retropié a 7° de forma bilateral. La torsión tibial externa ha pasado de 6° a 10°. El desarrollo muscular permite mayor potencia y más resistencia a la fatiga. El tratamiento se mantiene otros seis meses aumentando en control del valgo de la ortosis posteando el arco interno.

Una nueva revisión a los cinco meses pone de manifiesto que los parámetros exploratorios permanecen inalterados en todos los niveles excepto en el aumento de la separación intermaleolar, de 3 cms. en el primer estudio a 4,5 en el transcurso de un año y medio.

Confeccionamos nuevamente otras ortosis de polipropileno de 3 mm. tras toma de molde con vendas de escayola. Se realizan encapsulando el talón y reduciendo en valgo; altas a nivel de la articulación astragaloescafoidea a modo de balconada siguiendo con el mismo criterio.

En una última revisión a los seis años de edad se vuelve a explorar al paciente, y vemos como el tratamiento en este último año ha sido significativamente efectivo. Como datos más determinantes evidenciamos la disminución del valgo hasta los 5°-6°, acercándose a los valores fisiológicos, y la huella se identifica como plana de primer grado. Mantiene una correcta relación entre rotación interna y externa de caderas, aunque la torsión tibial externa ha aumentado hasta los 12°. La distancia intermaleolar se determina en 4,8 cms. y la dinámica se desarrolla con un clara pronación pero disminuye tanto en intensidad como en el momento del ciclo de la marcha en que realiza la misma, proporcionando mayor capacidad propulsiva. Sigue manteniendo un patrón rotador externo y ha disminuido la abducción del antepié.

Se renueva el tratamiento usando de nuevo polipropileno de 3 mm. retrocapital con control del valgo de talón y de la pronación de mediopié. Se aplica cubierta igualmente retrocapital a los soportes plantares con EVA de 3 mm. de media densidad.(Fig.6)



- Figura 6: Soportes plantares de polipropileno de 3mm. con cubierta de 3 mm.

## C. CONCLUSIONES

A lo largo de estos tres años de tratamiento ortopodológico, funcional y con un adecuado desarrollo del paciente, los parámetros patológicos han mejorado sustancialmente. La laxitud en el caso que nos ocupa ha disminuido con la edad propiciando un mejor rendimiento del tratamiento podológico.

Es importante en este tipo de pacientes una vigilancia periódica del tratamiento cada seis meses y la implicación de los padres en la ejecución de los ejercicios potenciadores de la musculatura.

Debido a las repercusiones que la laxitud articular tiene en el pie, y sobre todo en el pie del niño, es fundamental conocer las características fundamentales que la definen y las maniobras exploratorias que la diagnostican. El diagnóstico, puesto que es clínico, es totalmente accesible para el podólogo y su determinación modifica tanto el planteamiento terapéutico como el pronóstico del pie valgo infantil.

## BIBLIOGRAFIA


1.- A. Bulbena y R. Martín – Santos. "Laxitud articular y transtorno de angustia". Servicio de Psiquiatría y Toxicomanías. Hospital del Mar. U. Autónoma Barcelona.

2.- Eva Mª Bon Busatori; Concepción Bonilla Florindo; Joaquín Falcón Sánchez; Lourdes García Gutiérrez. Prevención Podológica en el síndrome de Down. R. E. P. 163-170; Nº 4. 1993.

3.- Céspedes Céspedes, Tomás; Dorca Coll, Adelina; Cuevas Gómez, Rafael; Sacristán Valero, Sergio. Tratamiento ortopodológico del caso clínico de Ehlers Danlos. R. E. P. 177-180; Nº4. 1991

4.- Yves Xhardez. Vademécum de Kinesioterapia y de Reeducación Funcional. Edit. El Ateneo.

5.- Botella Llusiá J. Hormonas ováricas no esteroideas. Relaxina. - Factor uterorrelajante. Capítulo 5. Endocrinología de la mujer.. 81-88.

6.- M. J. Mur Lalueza, E. Puyol Rami y R. Roselló Pardo. Hiperlaxitud articular. JANO. 9-15 Febrero 1990. VOL. XXXVIII. Nº 894. 81- 84.

7.- Alexander U. El pie. Exploración y diagnóstico. Barcelona: Jims; 1990.

8.- Goldcher A. Manual de Podología. Barcelona: Masson; 1992

9.- Viladot A. et AL. Quince lecciones sobre patología del pie. 2ª Ed. Barcelona: Springer-Verlag Ibérica; 2000.

10- Rodríguez E. Ortopodología Aplicada. Experiencias. Barcelona: Podospecial. División Editorial; 1989

11- Valmassy RL. Clinical Biomechanics of the Lower Extremities. Missouri: Mosby-Year Book;2000.

STERN PODIA

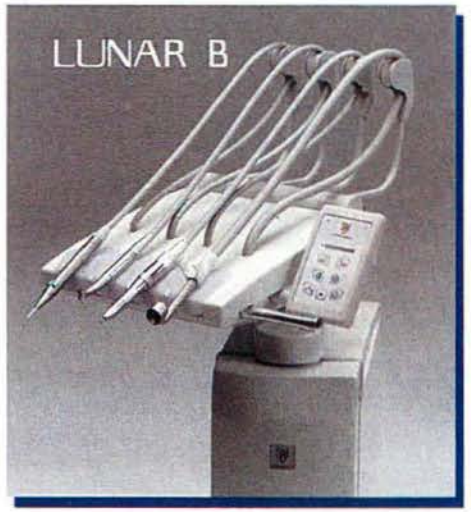

# Siéntase como en la luna...

**GRUPO DENTALITE**

**900 600 000**

*¡Solicite información en nuestro teléfono gratuito!*

# DESVIACIÓN UNGUEAL CONGÉNITA DEL PRIMER DEDO DEL PIE.

Carolina Rosende Bautista,[1]
Francisco Alonso Tajes,[1]
Julia Mª Janeiro Arocas,[1]
Mª Cristina Gonzalez Martín,[1]
Pedro Gil Manso,[1]
Alfonso Martinez Nova,[2]

[1]Diplomado en Podología. Prof E.U Enfermería y Podología de Ferrol.
[2]Diplomado en Podología. Prof E.U. Podología de Plasencia

CORRESPONDENCIA
Carolina Rosende Bautista
Escuela enfermeria y podología
c/ Naturalista Lopez Seoane s/n
15403 Ferrol

## RESUMEN

**La desviación ungueal congénita del primer dedo del pie es una alteración transmitida por un gen autosómico dominante de penetrancia variable. El desequilibrio del sistema ligamentoso del aparato ungueal presente desde el nacimiento se manifiesta con la existencia de alteraciones en la lámina ungueal que habitualmente se traducen en aparición de onicocriptosis, paroniquias, alteraciones de la coloración ungueal y hemionicogrifosis.**

**La importancia de esta alteración morfológica del aparato ungueal se encuentra en que la sintomatología manifiesta tiene su origen en una desviación de la matriz ungueal respecto al eje de la falange, por lo cual los tratamientos a nivel de lámina ungueal y bordes ungueales no resuelven la patología presente.**

**El examen del posicionamiento de la matriz ungueal respecto al eje de la falange resulta un factor importante en el diagnóstico de la lateralización ungueal; del mismo modo debemos mostrar interés por el momento de aparición de la lateralización ungueal o la sintomatología, para descartar desviaciones iatrogénicas o traumáticas.**

**La terapia debe adecuarse a la sintomatología existente y debe tenerse presente la posibilidad de que aparezca una resolución espontánea de la desviación en edades pediátricas; este hecho se debe a la aparición de equilibrio en el sistema ligamentoso.**

**La intervención quirúrgica es la terapia resolutiva de la alteración, sin embargo la elección del tratamiento estará influenciada por las alteraciones presentes y la edad del paciente.**

## PALABRAS CLAVE

**Desviación ungueal; onicocriptosis infantil; Aparato ligamentoso ungueal y lateralización ungueal.**

## ABSTRAC

**Congenital malaligment of the big toenail is an alteration transmitted by a dominant gene. The imbalance of the ligamentous system of the apparatus nail present from the birth, pronounces with the existence of alterations in the nail plate that habitually are translated in ingrown toenail, paronychias , modifications in colour and hemionycogryphosis. The importance of this morphologic alteration of the apparatus nail is in that the manifest symtomatology has its origin in a deviation of the matrix with respect to the axis of the distal phalanx, the treatments at nail plate level and nails edges do not solve the present pathology. The examination of the positioning of the matrix nail with respect to the axis of the phalanx is an important factor in the diagnosis from the malaligment of the big toenail; in the same way we must at the moment show to interest of appearance of the malaligment or symtomatology. The therapy must be adapted to the existing symtomatology and must be had presents/displays the possibility that it appears a spontaneous resolution of the deviation in paediatric ages; this fact must to the appearance of balance in the ligamentous system. The operation is the decisive therapy of the alteration, nevertheless the election of the treatment will be influenced by the present alterations and the age of the patient.**

## KEY WORDS

**Malaligment big toenail ; ingrown toenail ; Nail ligamentous system and Nail deviation**

Figura 1.

## 1 Introducción:

La desviación ungueal congénita del primer dedo es un desorden hereditario que se caracteriza por la desviación del la matriz ungueal respecto al eje longitudinal de la falange distal, que puede presentarse en uno o en ambos pies. La desviación de la matriz repercute sobre la lámina y los distintos tejidos que componen el aparato ungueal presentándose todos los elementos desviados, la desviación hacia el borde lateral del dedo es la deformidad más frecuente, si bien también se han descrito casos de desviación hacia el borde medial.

Se presenta desde el nacimiento y puede persistir hasta la edad adulta; no obstante en algunos casos la alteración ungueal remite espontáneamente durante el crecimiento. La remisión espontánea de la lateralización ungueal congénita se ha atribuido al desarrollo del sistema ligamentoso de la base del aparato ungueal.

Basándonos en el estudio de disección realizado por S. Guéro debemos admitir la existencia de una estructura ligamentosa en la base del aparato ungueal; que se corresponde con una extensión dorsal del ligamento lateral de la articulación interfalángica distal, que mantiene contacto con la matriz ungueal.

Desde un punto de vista biomecánico la existencia de un anclaje en la base del aparato ungueal nos permite comprender, que una estructura maleable como la matriz , sufra deformidades al ser sometida a distintas tensiones biomecánicas y de ese modo alteraciones morfoestructurales y funcionales de los dedos tengan efecto sobre el aparato ungueal ( Figura 1)

La desviación ungueal congénita fue descrita por primera vez por Samman en 1978 bajo la denominación de Distrofia de la uña del primer dedo del pie; en 1979 Baran propuso un cambio en la denominación, por la inespecificidad del término distrofia, pasando a denominar la alteración como "congenital malaligment"; el término adoptado en castellano de "desviación congénita" fue propuesto por el Dr E. Del Río en 1997, por la inexistencia en nuestro idioma del término malalineación.

## 2. Epidemiología:

No existen datos concretos sobre la incidencia de esta alteración congénita; existen más de 70 casos documentados en la bibliografía actual que han sido identificados como desviación ungueal congénita.

La alteración se presenta en distintas razas y sexos; suele ser diagnosticada a distintas edades pediátricas, los síntomas clínicos que produce la lateralización ungueal se confunden habitualmente con otras alteraciones que afectan al aparato ungueal, la realización del diagnóstico suele estar ligada a la manifestación de existencia de la alteración posicional de la uña desde el nacimiento.

La lateralización congénita debe ser diferenciada de desviaciones ungueales adquiridas por traumatismos o desviaciones iatrogénicas tras

intervenciones quirúrgicas, siendo el factor diferencial el momento de aparición de la alteración.

## 3. Clínica de la desviación ungueal congénita:

Un estudio realizado por Dawson demostró, al comprobar la existencia de la alteración en varios individuos de una misma familia de hasta tres generaciones distintas, que nos encontramos ante una alteración hereditaria transmitida por un gen autosómico dominante de penetrancia variable. Barth et al proponen la influencia de factores exógenos ambientales, como las presiones intrauterinas a las

- Figura 2.

que se encuentra sometido el pie, como factor secundario desencadenante de la alteración.

La rotación lateral de la matriz ungueal produce una desviación lateral de la lámina ungueal con respecto al eje longitudinal de la falange distal, la desviación hacia medial es rara pero puede producirse. (Figura 2)

Como consecuencia de la oblicuidad aparecerán alteraciones en la lámina ungueal:

El contorno de la lámina suele ser triangular u ovalado, en lugar de presentar el aspecto cuadrangular normal, esta deformidad se debe a las presiones de los bordes laterales y distal.

El posicionamiento de la lámina afecta a la curvatura transversal presentándose como consecuencia una onicolisis (despegamiento o

separación del lecho ungueal), que puede llegar a producir una situación en la que la unión de la lámina se produzca solo con la matriz ungueal.

Los múltiples traumatismos que sufre el primer dedo del pie cuando el niño se inicia en la deambulación pueden sumarse a la deformidad para que se produzca la onicolisis.

Los múltiples microtraumatismos a los que se ve sometida afectarán al crecimiento a nivel de la matriz, que se traducirá en la existencia de múltiples estrías que manifiestan las dificultades del crecimiento de la misma; la morfología dorsal llega a semejarse a la lava volcánica solidificada.

El borde de la lámina hacia el cual se presenta la desviación, en un alto porcentaje el borde lateral, soportará presiones superiores a las normales, que producen la aparición de un engrosamiento de la lámina, produciéndose en muchos casos una hemionicogrifosis.

Como consecuencia de la desviación y las alteraciones morfológicas aparecen tambien alteraciones en la coloración de la lámina, lo más habitual es que se presente con una coloración grisácea producida por las hiperqueratosis subungueales secundarias a la onicolisis; puede aparecer también una coloración marrón producida por microhemorragias postraumáticas o verdosa por sobre infección por pseudomonas.

Las alteraciones que se producen en la lámina ungueal van a repercutir sobre los bordes laterales y distal, donde con frecuencia se producirán paroniquias y enclavamientos, condicionados por la deformidad existente y los hábitos inadecuados de calzado e higiene.

En un alto porcentaje de casos de desviación ungueal el síntoma de alerta que conduce al diagnóstico es la aparición de dolor por enclavamiento y/o paroniquia, el tejido afectado dependerá de la morfología de la desviación y las solicitaciones mecánicas.

Debemos considerar la posibilidad de existencia de desviación ungueal congénita cuando se presentan onicocriptosis en los niños, puesto que esta alteración es una causa frecuente de la misma en edades infantiles.

## 4. Tratamiento de la desviación ungueal congénita:

La evolución de la desviación ungueal congénita es variable, se considera que en un 50% de los casos la deformidad se resuelve espontáneamente antes de los diez años de edad.

Baran atribuye al reajuste de la estructura ligamentosa del aparato ungueal, descrita por Guéro, la adquisición del posicionamiento correcto de la matriz.

Este hecho ha repercutido en las pautas de tratamiento de la alteración; la posibilidad de una resolución espontánea ha conducido a que existan discrepancias sobre la edad adecuada para realizar una intervención quirúrgica que resuelva la deformidad; a pesar de que los mejores resultados se han obtenido al realizar la intervención en los dos primeros años de vida, porque la inexistencia de alteraciones en el lecho ungueal permiten la adherencia de la lámina al lecho tras la intervención quirúrgica.

En la actualidad la necesidad de corrección quirúrgica se basa en el grado de afectación y la sintomatología existente.

A pesar de que la corrección de la deformidad solo es alcanzable con la intervención quirúrgica si el grado de deformidad y afectación es leve o moderado se opta por tratamientos conservadores que consisten en la realización de técnicas de reeducación ungueal y la adecuación de hábitos higiénicos y de calzado adecuados.

Figura 3.

## DESCRIPCIÓN DE LA TÉCNICA QUIRÚRGICA:

El objetivo de la intervención quirúrgica es la corrección de la desviación de la matriz y el lecho ungueal respecto al eje longitudinal de la falange distal y con ello la corrección de las deformidades derivadas en los otros componentes del aparato ungueal (figura 3)

Para obtener la alineación se actuará sobre los tejidos circundantes a la lámina ungueal, realizando una incisión profunda en forma de luna que abarcará el perímetro de la lámina ungueal por los bordes lateral, distal y medial ; se realizara una extirpación de parte del tejido en forma de cuña; en un extremo de la incisión en el borde hacia el que se encuentra desviada la matriz, en la mayoría de los casos el lateral, se extirpa un área de tejido de forma triangular para lograr posicionar la uña perpendicular al eje longitudinal de la falange tras suturar los tejidos. El tamaño del área triangular dependerá del grado de desviación existente.

La sutura de las incisiones realizadas posicionarán la matriz y el lecho ungueal correctamente.

## Conclusiones:

La desviación ungueal congénita es una deformidad hereditaria que produce graves consecuencias sobre el aparato ungueal de primer dedo del pie. Debemos tener presente la posible existencia de esta alteración ante la aparición de onicocriptosis, paroniquias de repetición y otras alteraciones del aparato ungueal en edades pediátricas.

La intervención quirúrgica consigue la realineación de la matriz y el lecho ungueal pero debe realizarse en el momento adecuado para evitar deformidades y alteraciones permanentes.

La actuación terapéutica debe estar influenciada por la sintomatología asociada a la deformidad y debe tenerse en cuenta la posibilidad de que se produzca una resolución espontánea por el reajuste de la estructura ligamentosa.

## BIBLIOGRAFIA


1.- R.Baran; R.P.R Dawber. Baran and Dawber´s Diseases of the nails and their management. Blackwell Science. Tercera edición.Oxford 2001.122-123, 501.

2.- R.Baran; E. Haneke. Etiology and treatment of nail malaligment. Dermatol surg. 1998; 24 (7); 719-721

3.- E. Del Río. Desviación ungueal congénita del primer dedo.Piel. 1997; 12(7); 362-364.

4.- Guéro S, Gichard S, Fraitag SR. Ligamentary structure of the base of the nail. Surg Radiol Anat. 1994; 16; 47-52

5.- P. R. Cohen. Congenital malaligment of the great toenails: case report and literature review. Pediatric Dermatology. 1991; 8 (1); 43-45.

# A PROPOSITO DE UN CASO: FALANGECTOMÍA MEDIA

Rafael Gracia Perez[1], Javier Pascual Huerta[1], Juan Manuel Ropa Moreno[1].

[1]Podólogos. Prof. departamento de Podolgía M. Europea de Madrid.

CORRESPONDENCIA
Rafael Gracia Perez
Avd. Juan Carlos I, 83 -7º D
Leganes (Madrid)

## RESUMEN

**El artículo describe el proceso y las indicaciones de un cuarto dedo infraductus en varo, en el que se llevó a cabo una resección completa de la falange media. En la mayoría de los casos este tipo de deformidades digitales se tratan con una artroplastia simple, pero en este caso y debido fundamentalmente a la longitud del dedo se realizó la resección completa.**

## ABSTRAC

**A procedure is described for correction of a digital deformity that consists of a total medial phalangectomy in elongated and adductovarus toe. This elongated underlapping toe is often treated by arthroplasty of the distal interphalangeal joint with resection of the head of the middle phalanx.**

## PALABRAS CLAVE

**Adducto varo, deformidad digital, falangectomía, infraductus**

## KEY WORDS

**Adducto varo, digital deformities, phalangectomy, underlapping.**

## 1. Introducción

La literatura revisada está repleta de opciones de tratamiento para las deformidades digitales, numerosos autores utilizan distintas técnicas para tratar la misma deformidad obteniendo buenos resultados. En ocasiones estos resultados solo se evalúan a corto plazo pudiendo producir un sesgo importante en la eficacia percibida. En este artículo presentamos una técnica con unas indicaciones muy concretas y si se realiza en los pacientes adecuados podemos obtener unos resultados muy satisfactorios a corto y largo plazo.

## 2. Exposición del caso.

Paciente de 25 años acude a consulta podológica presentando un 4º dedo varo e infraductus en pie derecho, la deformidad tiene carácter congénito y se han utilizado distintos métodos conservadores para su tratamiento (ortesis de silicona fundamentalmente). La paciente presenta un heloma interdigital y refiere dolor e incapacidad para calzarse con normalidad. (Fig 1 y 2)

Figura 1.

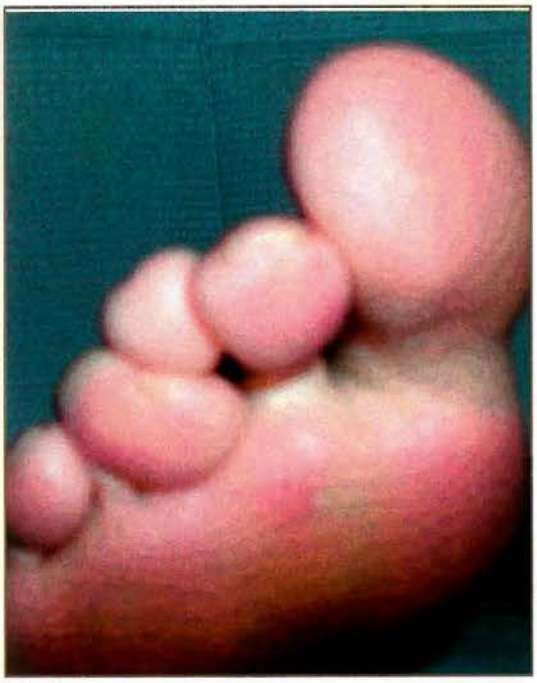

Figura 2.

En la exploración clínica al intentar alinear el dedo observamos que su longitud es mayor a la esperable, considerando la de los dedos adyacentes, además se trata de una deformidad semirígida en la que el dedo no se alinea en estática.

Se procede a realizar exploración de la marcha pero no se aprecia aumento de actividad significativa de extensores o flexores, inclinando el diagnóstico hacia una deformidad estructural y descartando la funcional.

Se realiza Radiografía dorsoplantar en carga para visualizar el estado de las estructuras óseas y articulares (Fig 3). En esta prueba se objetiva la longitud excesiva de la falange distal del 4º dedo.

Figura 3.

Se plantean las opciones quirúrgicas a la paciente, planteando como primera opción, una artroplastia simple en la interfalángica distal, se apunta la posibilidad de hacer la falangectomía media en el caso de que la considerásemos indicada durante la intervención. La paciente acepta y firma el consentimiento informado, se realiza protocolo prequirúrgico que incluye , evaluación circulatoria y analítica general.

## 3. Descripción de la técnica

Se realiza anestesia regional según la técnica descrita por Labat y se prepara la hemostasia a nivel del tobillo con manguito neumático . Tras la antisepsia del pie y la preparación del campo esteril, realizamos la isquemia después de comprobar el efecto anestesico . A continuación planificamos la incisión de tal forma que realizaremos una plastia semieliptica desrotadora sobre la articulación interfalángica distal y la falange media. Para realizar la incisión el ayudante mantiene el dedo discretamente alineado y una vez liberado completamente se retira el fragmento de piel. (Fig 4)

Figura 4.

Realizamos tenotomía del extensor y una disección meticulosa a nivel medial y lateral a fin de liberar los ligamentos colaterales de la articulación interfalángica distal. (Fig 5 y Fig 6)

Figura 5 y 6.

Se procede entonces a liberar la parte plantar y dorsal de la falange y se introduce un elemento separador para acceder a separar el cuerpo de la falange. Liberamos la falange a nivel distal y la extraemos. (Fig 7)

Figura 7.

Alineamos el dedo observamos que no existe demasiado espacio articular y procedemos a realizar la sutura del extensor y el cierre de la plastia cutánea. (Fig 8)

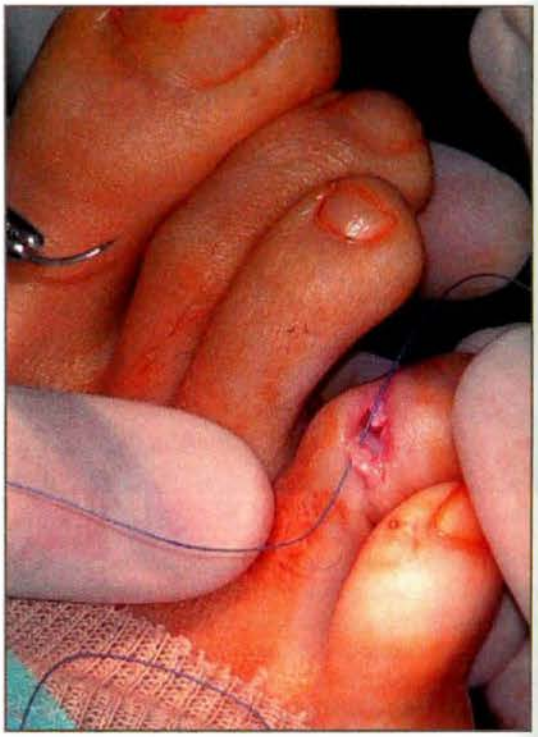

Figura 8.

Un buen indicador de la corrección es que el dedo se mantiene perfectamente alineado sin necesidad de vendaje. (Fig 9)

- Figura 9.

Se procede a vendar el dedo y se calza a la paciente con un zapato quirúrgico de suela rígida y cierre con tiras graduables.

Se realizan radiografías postoperatorias de control, donde observamos la alineación, el espacio articular existente y la parábola digital. (Fig 10)

- Figura 10.

Se realizan las curas postoperatorias habituales sin que aparezcan complicaciones y sin que la paciente refiera dolor. Durante los 20 primeros días se mantiene el calzado quirúrgico, trancurrido este periodo se indica a la paciente que empiece a utilizar gradualmente calzado del tipo deportivo. Al referir dolor en el dedo intervenido, la aplicamos una ortesis de silicona que cubre el dorso del dedo y se sujeta bajo los dedos colindantes ( omega ), con la utilización de la misma, inicia el uso gradual de calzado sin volver a referir dolor . La ortesis de silicona es utilizada durante los dos meses siguientes hasta que la paciente deja de usarla de forma espontánea . (Fig 11)

- Figura 11.

Se realiza un seguimiento de la paciente durante 6 meses, encontrándose muy satisfecha con el resultado estéticos y funcional obtenido .

## 4. conclusiones

Aunque en un primer momento pensamos realizar una artroplastia simple con plastia desrotadora, intraoperatoriamente se opta por extraer completamente la falange media debido a su pequeño tamaño y a la excesiva longitud de la falange distal.

## BIBLIOGRAFIA


1.- Hammer toe syndrome. American College of Foot and Ankle Surgeons. J Foot Ankle Surg 1999 Mar-Apr;38(2):166-78.

2.- Academy of Ambulatory Foot and Ankle Surgery. Hammertoe syndrome. Philadelphia (PA): Academy of Ambulatory Foot and Ankle Surgery; 2000. 23 p

3.- Cahill BR, Connor DE. A long-term Follow up on Proximal Phalangectomy for Hammer Toes. Clinical Orthopedics and related research.

4.- Biyani A, Jones DA, Murray JM. Flexor to extensor tendon transfer for curly toes. 43 children reviewed after 8 (1-25) years. Acta Orthopaedica Scandinavica 1992;63(4):451-4.5.-

5.- Hamer AJ, Stanley D, Smith TW. Surgery for curly toe deformity: a double-blind, randomized, prospective trial. Journal of Bone & Joint Surgery - British Volume 1993;75(4):662-

6.- Pollard JP, Morrison PJ. Flexor tenotomy in the treatment of curly toes. Proceedings of the Royal Society of Medicine 1975;68(8):480-1.

7.- Ross ER, Menelaus MB. Open flexor tenotomy for hammer toes and curly toes in childhood. Journal of Bone & Joint Surgery - British Volume 1984;66(5):770-1.

8.- Turner PL. Strapping of curly toes in children. Australian & New Zealand Journal of Surgery 1987;57(7):467-70.

# OSTEOTOMÍAS EN LA CABEZA DEL PRIMER METATARSIANO PARA LA CORRECCIÓN DEL HALLUX ABDUCTUS VALGUS

Dionisio Martos Medina[1], Carmen Morillas Suárez[1], Miguel Ángel Torres Latorre[1], Vicente Llinares Vega[1].

[1]Podólogos Jaén.

CORRESPONDENCIA
Dionisio Martos Medina.
Parque Virgen de la Paz 64 1ºA
Beas de Segura. 23280 JAEN
E mail: dmartos@telefonica.net

## RESUMEN

**La presente revisión desarrolla un repaso a las osteotomías en la cabeza del primer metatarsiano para la corrección de un Hallux Abductus Valgus, fundamentalmente estos procedimientos pretenden aliviar un HAV leve o moderado, siendo básicamente dos los procedimientos aquí seguidos, uno de ellos es la osteotomía de Austin, quien corrige ligeramente una alteración del ángulo I.M. preservando las caras articulares del plato flexor y sesamoideos, y la otra técnica es la de Reverdin con sus modificaciones donde se modifica el PASA y en algunos casos el I.M.**

## PALABRAS CLAVE

**Osteotomía, HAV, Procedimiento Austin, Procedimiento Reverdin, Reverdin Green, Reverdin Laird**

## ABSTRAC

**The present revision develops a review to the osteotomy over the head and neck of the first metatarsal for the correction of a Hallux Abductus Valgus, fundamentally these procedures seek to alleviate a light or moderate HAV, being basically here two the procedures followed, one of them is the Austin bunionectomy who corrects an alteration of the angle I.M lightly, and the other technique is the Reverdin bunionectomy with their modifications for modifies the PASA and in some cases the I.M.**

## KEY WORDS

**Osteotomy, HAV, Austin procedure, Reverdin procedure, Reverdin Green, Reverdin Laird.**

## INTRODUCCIÓN

Se han descrito muchas innovaciones en la reparación quirúrgica de la deformidad del HAV pero ninguna más popular que las osteotomías llevadas a cavo en la cabeza y cuello del primer metatarsiano. Estos procedimientos generalmente han demostrado ser seguros y fiables reparando la deformidad con unos mínimos efectos adversos. Se han descrito modificaciones para cerrar el ángulo intermetatarsal y el PASA, así como el Hallux Límitus y Metatarsus Primus Elevatus..

La mayoría de las osteotomías metatarsales de la cabeza o de la base aportan beneficios y riesgos similares. Estas técnicas generalmente producen la reducción del espacio intermetatarsal y a su vez ayudan aliviando la contractura plantar y lateral de la articulación y la tensión de tejidos blandos a nivel articular. Sin embargo, hay algunos procedimientos que acortan de forma excesiva el primer metatarsiano lo que origina una metatarsalgia de los metatarsianos centrales por transferencia de cargas.

## OSTEOTOMÍA DE AUSTIN

Austin introduce la osteotomía en V para la cabeza y cuello del primer metatarsiano (1). El procedimiento es una osteotomía translocacional de deslizamiento lateral, como originalmente se describió, está indicada para tratar y reducir el HAV moderado cerrando el ángulo IM dando un magnifi-

co resultado para ángulos IM no superiores a 14° o 15°. Las desviaciones del PASA si no son muy amplias también es capaz de corregirlas (2,3). El procedimiento es relativamente simple de realizar y las complicaciones postoperatorias son pocas. La osteotomía es inherentemente estable, y el ángulo de la osteotomía distal mantiene un brazo de la palanca corto y difícil de producir desplazamiento postoperatorio con el soporte de la presión del peso. Se aconseja realizar carga de peso inmediata y el movimiento temprano aun cuando el procedimiento se haya realizado bilateralmente, la incidencia de retardo de consolidación ósea o la no-unión es difícil debido al gran área de la superficie de contacto de hueso. Los brazos de la osteotomía no involucran a las superficies articulares de la primera articulación metatarsofalángica. Sin embargo, es posible que el plato flexor se adhiera a la porción proximal del brazo plantar y producir un hallux límitus. La osteotomía se ha modificado para corregir los tres planos en los que se ve envuelta la deformidad. También se han introducido varias modificaciones en las técnicas de fijación interna para reforzar y dar más estabilidad. Con el uso de estas modificaciones, las deformidades más avanzadas son capaces de ser corregidas sin necesidad de realizar técnicas de cierre de base metatarsal.

## PROCEDIMIENTO

La primera articulación metatarsofalángica se aborda a través de una incisión del dorsomedial normal. Se diseccionan los tejidos blandos laterales. Habitualmente, se elimina una cantidad mínima de hueso de la eminencia de la cabeza metatarsal. Con cautela se debe conservar el canal articular bajo la cabeza metatarsal para la articulación con el sesamoideo tibial. La resección excesiva de eminencia de la cabeza metatarsal minimiza la cantidad de deslizamiento de hueso posible y reduce la superficie ósea de contacto del área de la osteotomía. La corrección de la deformidad se llevará a cabo dependiendo de la cantidad de lateralización del fragmento distal sobre el proximal de manera que para la corrección de deformidades mas severas se lateralizará hasta 1/2 del total de la anchura de la cabeza meatarsal, y para deformidades mas livianas con lateralizar 1/3 del total de la anchura de la cabeza será suficiente.

La osteotomía en V entonces se realiza de medial a lateral a través de la cabeza metatarsal, usando un alambre de Kirschner (K-wire) como una guía de la osteotomía. El K-wire se inserta para definir el vértice distal de la osteotomía principalmente. Esta guía debe situarse en el punto medio de una línea entre la cara dorsal y la cara plantar de la cabeza del 1er meta.

Una colocación más distal del vértice podría producir una fractura de la cabeza metatarsal en la impacción con la parte proximal, mientras que una situación mas proximal aumenta el brazo de la palanca para el desplazamiento de la osteotomía con el consiguiente riesgo de movimiento al cargar el peso, siendo mucho más inestable y arriesgándose a que se de un retardo en la consolidación (Fig. 1).

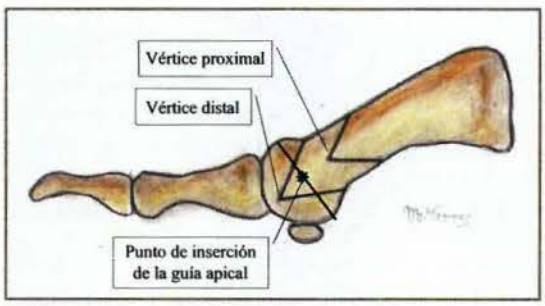


Figura nº 1: Situación del vértice de la osteotomía.

Después de localizar el sitio deseado para el vértice de la osteotomía, un K-wire. Se introduce por el sitio elegido y atraviesa la cabeza metatarsal de medial a lateral. El K-wire dirige la orientación exacta de la osteotomía, siendo incluso mas importante, el hecho de que esta guía del eje sirva para definir la dirección de desplazamiento del fragmento en los tres planos del cuerpo.

Si la guía se inserta horizontalmente, la cabeza metatarsal se desplazará lateralmente. Si la guía se orienta plantarmente, entonces la cabeza metatarsal cambiará en una dirección a plantar tras realizar el desplazamiento de la osteotomía. El desplazamiento dorsal del fragmento puede lograrse con un eje que se desvía dorsalmente durante su inserción(Fig.2)

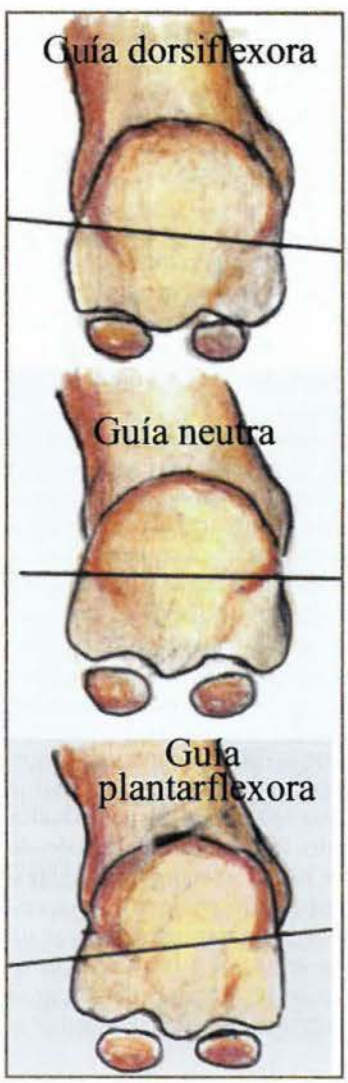


Figura nº 2:
Localización de la guía apical en el plano transverso.

La aplicación de un eje plantarflexionado puede promover una seamoiditis por afectación del sesamoideo tibial, así como el desarrollo de una hiperqueratosis plantar y sin duda también originar una iatrogénica originando un hallux extensus. En contra el desplazamiento en dorsiflexión de la cabeza metatarsal, mucho menos frecuente, nos puede originar un hallux límitus postoperatorio aunque es mucho menos empleada esta osteotomía.

La orientación en el plano transverso del K-wire nos dictará un alargamiento o un acortamiento metatarsal, con el desplazamiento lateral del fragmento. Si la guía se inserta perpendicular a la cabeza del 2º metatarsiano, entonces la osteotomía se producirá lateralmente y el desplazamiento del fragmento distal de este sin producir cambios en la longitud del meta resultantes tras la cirugía, por el contrario si situamos la guía de distal medial a proximal lateral se producirá un acortamiento del metatarsiano y siendo como resultado un alargamiento si la guía se introduce de media proximal a lateral distal. (Fig.3).

Figura nº 3: Orientación de la guía apical en el plano sagital.

Debemos tener cautela para no crear reducción excesiva del metatarsiano lo que traería como consecuencia primero un problema en la propulsión en la deambulación por tener un primer radio anormalmente corto, y segundo una metatarsalgia en metatarsianos centrales por sobrecarga al existir transferencia de cargas.

Si se produce un alargamiento significativo del primer metatarsiano se puede crear una tensión excesiva de partes blandas, creando posiblemente una limitación de movimiento articular metatarsofalángica. Por consiguiente, deben realizarse juiciosamente las osteotomías alargadoras y acortadoras.

En caso Metatarsus Primus Elevatus funcional que pueda asociarse con deformidades de HAV flexible Cain y Boyd (4) han propuesto acortar y plantarflexionar simultáneamente el fragmento, obteniéndose varios beneficios que pueden ser aliviados por la plantarflexion de la cabeza metatarsal. Acortando el primer metatarsiano se puede aliviar la tensión articular lo que reducirá el riesgo de hallux limitus postoperatorio. Reduciendo la tensión de partes blandas a este nivel y usando fijación interna, uno puede encontrar también que el procedimiento de Austin puede usarse para reparar un angulo intermetatarsal entre 16º a 18º. El desplazamiento plantar de la cabeza Metatarsal compensa de forma eficaz un acortamiento tras una osteotomía reductora.

El ángulo del vértice apical de la osteotomía debe ser aproximadamente de 60º como originalmente fue descrito ya que un ángulo más el obtuso disminuirá la estabilidad de la osteotomía acortando el brazo plantar. Se pueden realizar ligeras modificaciones dependiendo del sistema de fijación interna. Realizando el procedimiento de Austin tradicional, el corte plantar se ejecuta normalmente el primero para asegurar que no se dañen las estructuras articulares sesamoideas. El corte dorsal se realiza tras el plantar para crear el ángulo deseado. Tradicionalmente, la osteotomía ha sido hecha con un ángulo de 60º entre los dos brazos. Aunque, el brazo dorsal puede orientarse aproximadamente 55º para formar una ala dorsal más larga en caso que se desee fijar con tornillos (5) ( Fig.4).

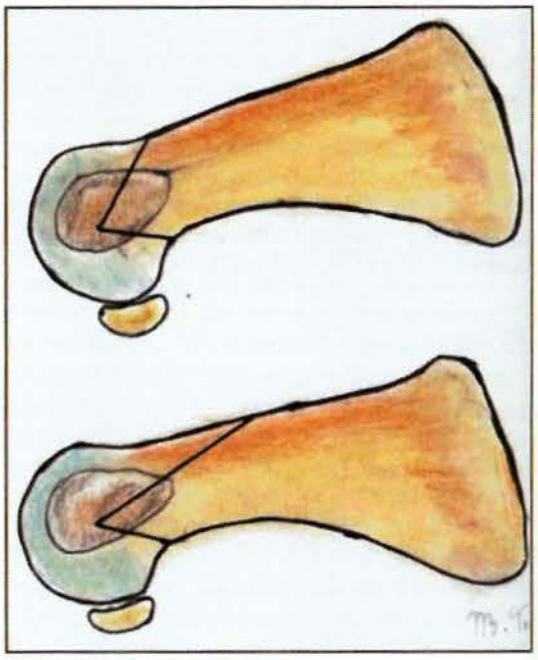

Figura nº 4: Diferentes longitudes del ala dorsal.

En el plano sagital se observa como la guía nos sirve de eje. Cuando los cortes se realizan de medial a lateral, no debe haber desviación angular entre la hoja de la sierra y el K-w. Esto asegura que los brazos de la osteotomía no convergen o divergen lateralmente y que ellos precisamente se encuentran en el ápice del ángulo creando una osteotomía estable.

El fragmento distal se puede entonces desplazadar lateralmente. La cantidad apropiada de este desplazamiento es clínicamente determinada palpando el espacio entre las primera y segunda cabezas metarsales. Pueden usarse radiografías intra-operatorias para confirmar las impresiones clínicas. La cabeza metatarsal se asienta entonces suavemente en el brazo metatarsal proximal.

La fijación interna de la osteotomía se puede realizar por diversas técnicas. La fijación por K-wire es suficiente para estabilizar la osteotomía y es menos agresiva para deformidades moderadas. Se sitúa con abordaje dorso-lateral, distal y la salida la tiene plantar – medial proximal. La cabeza metatarsal se sostiene firmemente para evitar la dislocación de la osteotomía. Este tipo de fijación proporciona la estabilidad triplanar a una osteotomía estable (Fig.5).

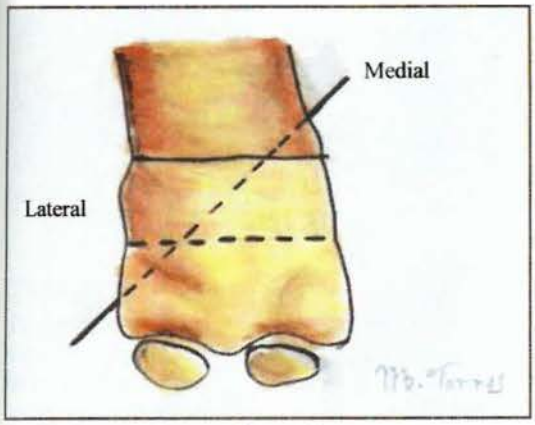


Figura nº 5: Situación del K-wire como elemento de fijación.

Durante el apoyo las fuerzas ejercidas por el peso del cuerpo tienden realizar cierta compresión nivel de la osteotomía, sin realizar desplazamiento lateral o medial de esta por la fijación que produce el K-wire. El K-wire puede introducirse percutaneamente, siendo necesario su mantenimiento durante 4 a 6 semanas. Los cuidados locales del K-wire serían el mantenerlo limpio y seco para evitar infección a lo largo de su trayecto, debe protegerse para evitar su distracción accidental, una vez insertado, el alambre se dobla a un ángulo de 90 ° en la porción proximal. Los tejidos capsulares y subcutáneos son entonces suturados y para ser retirado se puede emplear un bloqueo con anestesia local después de que la osteotomía haya consolidado.

Más recientemente la fijación interna se realiza con el uso de tornillos que se han adaptado con éxito para ser aplicados en esta osteotomía manifestándose en este caso varias ventajas (5). Una de ellas es que a diferencia del K-wire, producen no solo fijación sino que también compresión teniendo por este motivo una recuperación mas rapida en la curación de la osteotomía, en el caso del uso de tornillos, el ángulo de la osteotomía se debe de cerrar a 55º para dejar un ala superior de la osteotomía mas larga y de esta forma tener una superficie mayor para la aplicación del tornillo.

El podólogo con una apreciación íntegra de todos los tejidos o partes blandas que se relacionan con la primera articulación metatarsofalángica puede modificar la osteotomía de Austin para alterar función metatarsal en todos las direcciones de los planos del cuerpo. La manipulación de la guía (K-wire) permite la reducción significativa del metatarsiano para procurar una relajación de tensión del tejido blando, esto es bastante interesante en caso de un metatarsiano excesivamente largo.

## OSTEOTOMIA DE REVERDIN

La osteotomía de Reverdin fue descrita como una osteotomía en cuña, dentro de las osteotomías de la cabeza del primer metatarsiano en 1881 (6). El procedimiento estuvo relativamente olvidado hasta que Funk (7) lo reintrodujo. El objeto de esta técnica era la reducción del PASA en la deformidad del HAV (Fig.6).

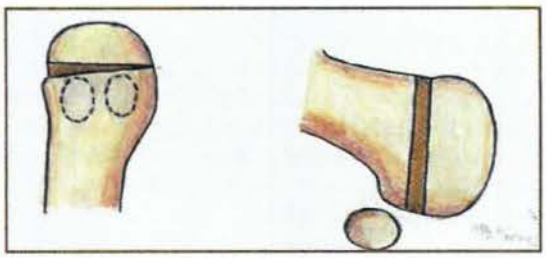

Figura nº 6: Situación de la osteotomía de Reverdin.

También se han hecho las varias modificaciones a la osteotomía original para evitar la ruptura de la superficie articular de los sesamoideos, poder realizar algún movimiento de desplazamiento lateral y poder cerrar el ángulo intermetatarsal, descripción realizada por McGlamry de forma que podría reducirse este ángulo los vectores de fuerza de la primera articulación metatarsofalángica (10, 11). El efecto inverso se crea poniendo el hallux en una actitud de ligero adductus. Con esta orientación se dirige la fuerza retrógrada del hallux contra la cabeza metatarsal para que exista una reducción en el ángulo del intermetatarsal , se debe tener cuidado para no procurar un Hallux varus iatrogénico patológico.

Para reducir el ángulo intermetatarsal es necesario de una parte que la primera articulación metatarsofalángica esté dotada de movilidad, ya que en una deformidad rígida estructural es imposible, y de otra parte que lo sesamoideos sean capaces de volver a su posición original bajo la cabeza metatarsal para que el tendón del flexor realice su función primitiva de "flexor" y producir fuerzas retrogradas de compresión articular. El posicionamiento lateral del aparato sesamoideo y el tendón del flexor largo mantiene el hallux en una posición lateralmente desviada.

Kelikían cita una lista interminable de osteotomías de la metáfisis distal modificadas empleadas para reducir el (PASA) (12). Las osteotomías de Reverdin ofertan varias ventajas distintas. Al ser una osteotomía intra-articular, hay una reducción mensurable del radio dentro de los confines de la cápsula articular. Esto presta un grado de laxitud a las estructuras capsulares. La reducción estructural metatarsal mide aproximadamente la mitad de la longitud de la media resección de la cuña (13, 14). Esto efectúa una relajación ligera de estructuras de intraarticulares. La reducción estructural del radio con el ligero adductus fisiológico del hallux ayuda a un movimiento articular dorsal postoperatorio mayor.

Los osteotomía de Reverdin posibilita la carga total metatarsal de la articulación sesamoidea. Por consiguiente la capacidad de carga metatarsal permanece inalterada y se reduce el riesgo de sufrir una metatarsalgia en radios menores por transferencia de cargas. La osteotomía distal es inherentemente más estable a las fuerzas de soporte de peso porque se minimiza la fuerza de la palanca de desplazamiento.

### PROCEDIMIENTO

Por medio de las técnicas de disección anatómica ya vistas, el sesamoideo fibular se moviliza y el tendón del aductor se localiza para el uso más tarde. Se realiza un abordaje articular por medio de una capsulotomía en L invertida, se disecciona

dicha cápsula medial y dorsalmente, dejando ,y esto es muy importante, intacta la cápsula lateral para mantener el suministro vascular del fragmento y mantener sujeta el apoyo estructural de la bisagra lateral. Un retractor de Seeburger se interpone entonces entre el aparato sesamoideo y la cabeza metatarsal mientras se realiza la osteotomía para preservar los sesamoideos.

El brazo distal de la osteotomía se realiza justo proximal y paralelo a la superficie articular. El brazo proximal es realizado perpendicular al eje longitudinal del primer metatarsiano, de esta manera el PASA se ve reducido a 0°.(Fig..7). Una bisagra cortical se conserva para que los brazos converjan lateralmente. De una perspectiva medial los brazos de la osteotomía deberían permanecer paralelos entre si y perpendiculares al plano de soporte de peso. Una vez la osteotomía es cerrada, un pequeño defecto a modo de escalón puede presentarse a nivel plantar y necesitará ser suavizado para evitar la irritación de los sesamoideos.

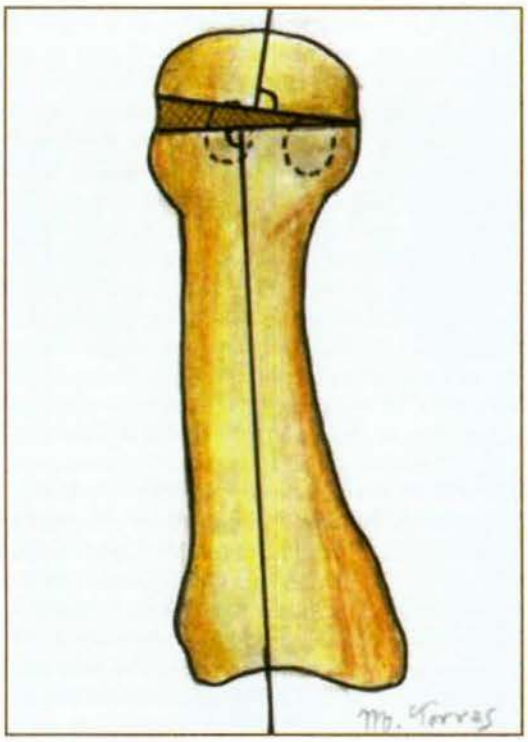

Figura nº 7.

Cuando el hallux se realinea a posición recta, la fuerza retrógrada es bastante util para mantener la osteotomía en la posición elegida. En algunos casos se puede usar una sutura con Dexon 2-0 para estabilizar la osteotomía. Un agujero en la cara dorsomedial se taladra en el cartílago articular con angulación hacia proximal, el segundo agujero se taladra en la cabeza metatarsal próximo a la osteotomía en el dorso de dicha cabeza con angulación hacia distal. La sutura se realiza entonces de distal a proximal y se anuda con fuerza contribuyendo también a la estabilización de la osteotomía la capsulorafia (Fig. 8). Existe otras formas de fijación como pueden usar los K-wire o tornillos. El resto de las estructuras capsulares, hipodérmicas, y cutáneas se cierran por planos.

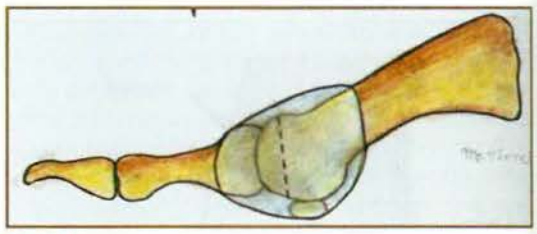

Figura nº 8.

Durante el periodo postoperatorio se permite un apoyo sobre la zona. Los ejercicios de movilización tanto pasiva como activa se deben realizar en el periodo postoperatorio temprano para prevenir las adherencias capsulares. Un corrector nocturno postoperatorio se aplica después de la retirada del vendaje manteniéndose durante 2 a 3 meses. Una ortosis de silicona se debe emplear entre el 1er y 2º dedo para mantener durante el día el hallux en ligero adductus.

Las complicaciones son mínimas pero pueden consistir en hallux límitus, sesamoiditis transitoria, hallux varus o HAV recurrente. El Hallux límitus y la sesamoiditis pueden ocurrir si los sesamoideos no son protegidos mientras se realiza la osteotomía. El realizar una reducción del defecto de escalón justo tras la osteotomía también minimizará el riesgo de sesamoiditis transitoria, El H. Límitus se prevendrá si se instauran unos ejercicios de movilización asistida lo antes posible.

Una modificación introducida por Green fue diseñada para preservar cualquier tendencia postoperatoria hacia la artrosis de los sesamoideos (9). Aunque éste no ha sido nunca reconocido como un problema significante, el brazo plantar de la osteotomía del Reverdin-Green proporciona una superficie articular más confluente. Además, el ala plantar puede permitirse el lujo de un grado mayor de estabilidad inherente a la osteotomía.

El brazo plantar de la osteotomía está cortado aproximadamente desde el centro de la cabeza metatarsal, proximal al cuello al metatarsal, evitando así afectar la articulación sesamoidea-metatarsal completamente. Este primer brazo de la osteotomía se crea paralelo a la superficie de soporte de peso, de medial a lateral, completamente a través de la cabeza del metatarsal. La cuña de Reverdin se completa entonces dorsalmente como de costumbre, pero la cuña se abrevia el plantarmente para realizar un corte como la osteotomía primaria. Esta modificación asegura que la resección de la cuña permanece sin afectar a las caras articulares aunque intracapsular(Fig.9).

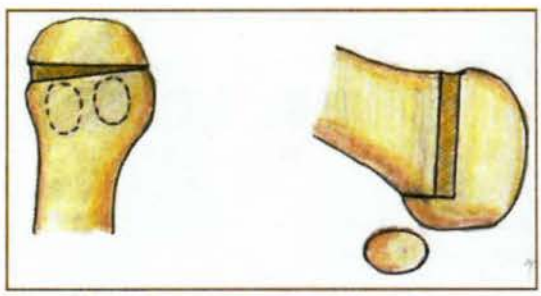

Figura nº 9: Situación de la osteotomía de Reverdin modificada por Green preservandose el plato flexor.

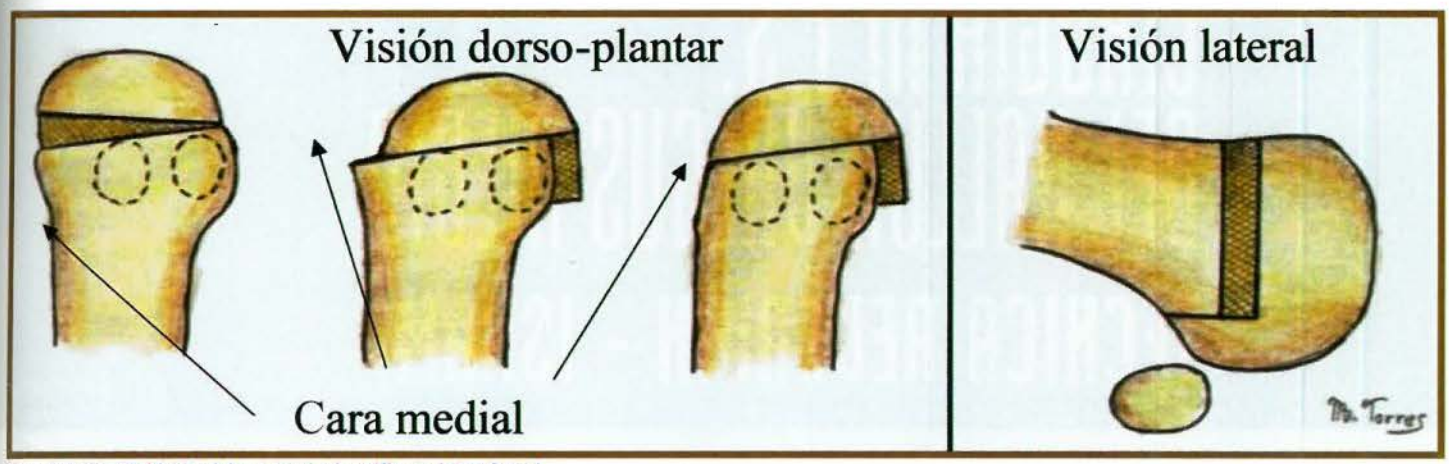


Figura nº 10: Situación del vértice de la osteotomía en la modificación de Reverdin Laird.

La fijación Interna de la osteotomía se puede realizar igual que el procedimiento de Reverdin tradicional. La bisagra de este osteotomía es ligeramente más proximal que el Reverdin tradicional. Sin embargo, la estabilidad de soporte de peso permanece inalterada debido a la superficie plantar fuerte que se crea. El movimiento postoperatorio se se aconseja para prevenir fibrosis de estructuras del flexor al cuello metatarsal justo a la salida del brazo del plantar de la osteotomía.

La necrosis avascular, es una complicación potencialmente fatal atribuida a la osteotomía metafisaria distal, se ha observado sólo tres o cuatro veces de una serie de varios miles de osteotomías capitales realizadas por miembros del Instituto Podiátrico Americano. Anteriormente esta complicación se atribuyo a la interrupción de la circulación medular o a la sección de la arteria intermetarsal. El hueso metafisario tiene un gran suministro de sangre de los tejidos capsulares y del periostio. Con una disección mínima y poco traumática de estas estructuras, es predecible la revascularización rápida del fragmento capital. Siguiendo los principios de disección anatómica, librando el sesamoideo fibular y liberando el tendón del aductor se puede realizar con relativa impunidad. El cuidado debe observarse para no desviarse en el espacio interóseo durante esta disección, manteniendo mientras el plano de separación del tejido lateral a la cápsula articular metatarso-falángica.

Otra modificación es la introducida es el llamado Reverdín Laird, donde tras seguir los paso de Green, propone una sección de la bisagra y realizar una desviación de la osteotomía distal hacia lateral, de esta forma se consigue no solo modificar el PASA sino también modificar del ángulo intermetarsal, con resultado similar a la osteotomía de Austin, la fijación se realiza por K-wire de igual forma que en la osteotomía de Austin, se debe limar y rebajar el escalón a nivel medial que queda tras realizar la osteotomía y lateralizar el fragmento distal (fig. 10)

## CONCLUSIÓN

Históricamente, se han descrito los numerosas osteotomías subcapitales para la corrección de la deformidad leve o moderada del HAV. Muchas de las osteotomías tradicionales han demostrado ser menos satisfactorias en los últimos análisis retrospectivos. Los metatarsus primus elevatus postoperatorios, hallux límitus funcional, y el metatarsalgia de los metatarsianos centrales son los resultados mas significativos que normalmente ocurriendo como complicaciones postoperatorias. Estas complicaciones se pueden minimizar con una comprensión completa de los tejidos blandos contrarrestando las fuerzas mecánicas que generan la deformidad de HAV. Las modificaciones de estas técnicas, diseñado para plantarflexionar el fragmento capital, acortar ligeramente el primer radio, o corregir un PASA y un IM son requisitos que alivian la deformidad. La restauración de función de soporte plantar del fragmento capital y la relajación de la tensión del tejido blando transarticular dan como resultado una elevación de la articulación y el consiguiente alivio de la metatarsalgia postoperatoria. Las modificaciones del Austín y osteotomías de Reverdin, como se ha descrito, proporcionan una solución importante en la corrección de HAV.

## BIBLIOGRAFIA

1. Austin DW, Leventen EO: A new osteotomy for hallux valgus. Clin Orthop 157:25-30, 1981.
2. Gerbert J, Massad R, Wilson F, Wolf E, Youngswick F: Bi-correctional horizontal osteotomy (Austin-type) of the first metatarsal head. J Am Podiatry Assoc 69:119-126, 1979.
3. Brahm S, Gerbert J: A potential cause of hallux adductus in bi-correctional Austin bunionectomies. J Am Podiatry Assoc 73:155-157, 1983.
4. Cain TD, Boyd D: Defining the limits of the modified Austin bunionectomy. In DiNapoli DR (ed): Reconstructive Surgery of the Foot and Leg, Update '90. Tucker. GA, Podiatry Institute Publishing Co, 1990, pp 128134.
5. Kalish SR, Bernbach MR: Modification of the Austin bunionectomy. In McGlamry ED (ed): Reconstructive Surgery 91 the Foot and leg, Update '87. Tucker. GA, Podiatry Institute Publishing Co, 1987, pp 86-89.
6. Reverdin J: Anatomic et operation de l'hallux valgus. Int Mes Congr 2:408-412, 1881.
7. Funk FJ, Wells RE: Bunionectomy - with distal osteotomy. Clin Orthop 85:71-74, 1972.
8. Beck EL: Modified Reverdin technique for hallux abducto-valgus (with increased proximal articular set angle of the first metatarsophalongeal joint). J Am Podiatry Assoc 64:657-666, 1974.
9. Todd WF: Osteotomies of the first metatarsal head. Reverdin, Reverdin modifications, Peabody, Mitchell, and Drato. In Gerbert J (ed): Texbook of Bunion Surgery. Mt Kisco, NY, Futura, 1981, pp 170-172.

# CIRUGIA M.I.S. DEL HALLUX VALGUS MEDIO

## TÉCNICA REVERDÍN - ISHAM

[1]Eduardo Nieto García. [2]Leonor Ramírez Andrés.
[1]Podólogo. Miembro de AEMIS y AECP. Associate Profesor of Surgery de la AAFAS.
[2]Podólogo. Miembro de AEMIS.

CORRESPONDENCIA
Eduardo Nieto García
c/ Jorge Vigón 27 1º
Logroño (La Rioja)

### RESUMEN

**Este artículo describe la corrección del hallux valgus medio, con procedimientos de Cirugía de Mínima Incisión.**

**Se hace referencia al instrumental y vendajes que se emplean. Se explican las diferentes osteotomías y procedimientos quirúrgicos que se aplican para conseguir redirigir y estabilizar las fuerzas estructurales de la cabeza del metatarsiano y primera falange, consiguiendo la eficaz corrección del Hallux Valgus.**

### PALABRAS CLAVE

**Hallux Valgus Medio, Exostectomía, Osteotomía Reverdin – Isham, Tenotomía Abductor, Akin.**

### ABSTRAC

**It's described how to correct the Hallux Abducto Valgus deformity using procedures of Minimal Incisión surgery.**

**We show all the instrumental and the different bandaging techniques needed. It's explained several osteotomies and quirurgical procedures applied to replace the articular surface and to get the right estructural forces at first metatarsal and first phalangx. A successful result is achieved using these procedures.**

### KEY WORDS

**Hallux Abducto Valgus, Bunionectomy, Reverdin – Isham Osteotomy, Abductor Tenotomy, Akin.**

## Introducción:

Las Técnicas de Cirugía de Mínima Incisión han evolucionado a través de los tiempos, adaptándose a nuevos conceptos y tecnologías, ofreciéndonos en la actualidad un elevado número de procedimientos que nos permiten solucionar favorablemente muchos procesos patológicos del pie.

Para iniciarse en la MIS, debemos abrir nuestras mentes, olvidar algunos conceptos clásicos, realizar un aprendizaje lento y costoso, y tras un largo entrenamiento de nuestros sentidos, alcanzaremos la madurez quirúrgica que nos permitirá aplicar adecuadamente estas técnicas.

El Hallux Valgus, es una de las patologías que con más frecuencia encontramos en nuestras consultas, y es difícil por no decir imposible, ver dos alteraciones idénticas, por lo que debemos ser conscientes que los procedimientos quirúrgicos, no se deben estandarizar en su aplicación ya que el resultado que obtendremos será el de aumentar las estadísticas de fracasos. Henri Du Vries, en su publicación Surgery of the foot, 1973, decía: "... el cirujano debe estudiar cada caso particular de Hallux Valgus, y aplicar un procedimiento o conjunto de procedimientos para ese caso en particular". Así mismo Kelikian, en su libro HV Allied Deformities of the Forefoot, 1965, afirmaba: "... el cirujano imaginativo no se adhiere a ningún procedimiento esteriotipado ".

Antes de elegir la técnica adecuada para cada tipo de Hallux Valgus, debemos valorar al pie como un conjunto y realizar un completo estudio de las deformidades estructurales, ángulos radiológicos, alteraciones posiciónales...etc. Sin olvidar que en muchas ocasiones es necesario la aplicación de tratamientos ortopédicos después de los tratamientos quirúrgicos.

## Elección de la Técnica:

Tomaremos la siguiente clasificación, basada en la posición del metatarsiano, de la falánge, ángulos radiológicos y estado del cartílago articular, para poder determinar el grado de severidad de los Hallux valgus y poder aplicar a cada caso la técnica más adecuada.

En 1985, el Dr. Stephen A Isham, en su publicación, "Reverdin-Isham Procedure for the Correction of Hallux Abducto Valgus", propone una modificación de la técnica de Reverdin, descrita por primera vez en 1881 y propone un nuevo diseño de osteotomía capital del primer metatarsiano, que unida a otras técnicas de mínima Incisión, consigue resultados más satisfactorios que los obtenidos con otras técnicas descritas anteriormente.

El objetivo de la osteotomía Reverdin- Isham es recolocar la superficie articular, corregir el Pasa, redirigir y estabilizar las fuerzas estructurales de la cabeza del metatarsiano y primera falange.

En la cirugía MIS del Hallux valgus medio consideramos esta técnica junto con el Exostectomía lateral, Tenotomía del Abductor y Akin modificado , el procedimiento de elección quirúrgico.

## Valoración preoperatoria:

En un Hallux Valgus vamos a encontrar una serie de signos y síntomas que deberemos tener en cuenta y que son las claves que nos van a hacer elegir el conjunto de procedimientos quirúrgicos, que posteriormente describiremos.

1.- Deformidad sintomática del Hallux Valgus Medio
2.- Hiperostósis de la cara medial – dorsal de la cabeza del primer metatarsiano.
3.- El rango de movilidad de la primera articulación metatarso falangica debe ser bueno, sin dolor ni crepitación ni signos degenerativos.
4.- El Ángulo Hallux Abductus Valgus debe ser de leve ( 5° - 20°) a moderado ( 20° - 40°).
5.- El Ángulo intermetatarsal en un pie recto debe ser inferior a 20° y en un pie abducido, inferior a 16°.
6.- El ángulo del cartílago articular proximal (PASA) debe ser mayor de 7.5°.
7.- El ángulo del cartílago articular distal (DASA) debe ser mayor de 7.5°.
8.- La superficie articular congruente o desviada.
9.- La rotación axial leve o nula.

## Instrumental:

Antes de comenzar con la descripción de las técnicas, es necesario conocer el instrumental que se utiliza para la correcta ejecución de la Cirugía MIS. Al realizar técnicas cerradas, el material quirúrgico que se utiliza esta especialmente diseñado para poder trabajar con precisión y evitar traumatizar otras estructuras.

Cada instrumento tiene su fin quirúrgico y su utilización será para la que ha sido diseñado.

1.- Bisturí Beaver 64 y 64 MIS: Diseñados para este tipo de cirugía, su precisa y reducida superficie de corte ( 64 de 2 mm, 64 mis de 1 mm), hacen que sean los elementos adecuados para realizar las incisiones, tenotomías, capsulectomías...etc, a través de incisiones mínimas.
2.- Elevador de Freer. Elevador de Sebileau: Son dos instrumentos de superficie roma necesarios para la disección atraumática y el despegamiento de la exostosis.

- Figura 1: Bisturí Beaver 64 y 64 MIS y Elevador de Freer.

| | HALLUX VALGUS ABDUCTO | ANGULO INTERMETATARSAL | SUPERFICIE ARTICULAR | PASA | DASA | TÉCNICA |
|---|---|---|---|---|---|---|
| HV Leve | 5° - 20° | 6° - 8° | Congruente | Normal | Aumentado | Silver + Akin + Tenotomía Abd. |
| HV Medio | 20° -40° | 8° - 20° | Desviada | Aumentado | Normal | Silver + Reverdin Isham + Ten. Ab. |
| | | | | | Aumentado | Silver + Reverdin Isham + Ten. Abd + Akin |
| HV Agudo | Mayor de 40° | Mayor de 20° | Subluxada | Aumentado | Aumentado | Silver + Reverdin Isham + Ten. Abd + Akin.+ Osteotomia de la base. Otras Técnicas. |

- Tabla 1. Clasificación del Hallux Valgus segun severidad y técnica más adecuada.

3.- Fresa Shannon 44: Fresa de corte para realizar las osteotomías, se utiliza con un movimiento dorso – plantar.

4.- Fresa Wedge: Fresa que por su tamaño y corte es ideal para eliminar la capa de cortical más dura y para aumentar la cuña de las osteotomías.

5.- Fresa Brophy: Se utiliza para el desbastado de la exostosis, por su especial diseño helicoidal expulsa con facilidad los detritus óseos.

· Figura 2: Fresa Shannon 44 , Fresa Wedge y Fresa Brophy.

6.- Motor y pieza de mano: Se recomienda la utilización de un motor con reductora para poder conseguir un eficaz trabajo a bajas Rpm sin perder potencia.

· Figura 3: Motor y pieza de mano.

7.- Fluoroscopio: Aparato de Rx de baja radiacción, que nos permite visualizar en cualquier proyección, el desarrollo de las técnicas que estamos realizando, así como la localización y comprobación de las osteotomías y su efectividad correctora.

· Figura 4: Fluoroscopio.

# Técnica M.I.S. del Hallux Valgus Medio:

El conjunto de técnicas que vamos a emplear para la corrección del Hallux Valgus medio son cuatro:

**1.- Exostectomía lateral.**
**2.- Reverdin – Isham.**
**3.- Tenotomía del abductor.**
**4.- Akin modificado.**

## 1.- EXOSTECTOMÍA LATERAL:

Con el Bisturí Beaver, hoja nº 64, realizamos una incisión de 0.5 cm. en la cara plantar medial de la cabeza del primer metatarsiano. Con un elevador Freer realizamos una disección atraumática hasta llegar a la cápsula, seguidamente hacemos una incisión en la cápsula siendo la proyección de la realizada en la piel. Introducimos el elevador Sebileau y con movimientos de distal a proximal (movimiento de limpiaparabrisas) liberamos la cápsula de la cara medial dorsal de la cabeza del primer metatarsiano.

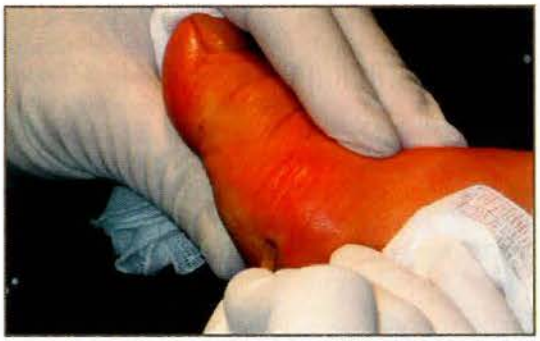

· Figura 5.

Una vez liberada la exostosis, procedemos al progresivo fresado de la misma, para lo cual utilizaremos una fresa Shannon 44 realizando movimientos de distal a proximal consiguiendo espacio suficiente para introducir la fresas Wedge con la que fresaremos la cortical y seguidamente introduciremos la fresa Brophy realizando movimientos de dorsal a plantar, la especial configuración helicoidal de esta fresa favorece la salida del detritus óseo al exterior, y nos permite realizar con facilidad el completo fresado de la exostosis;

· Figura 6.

Con el fluoroscopio comprobaremos el resultado de la exostectomía dorso lateral.

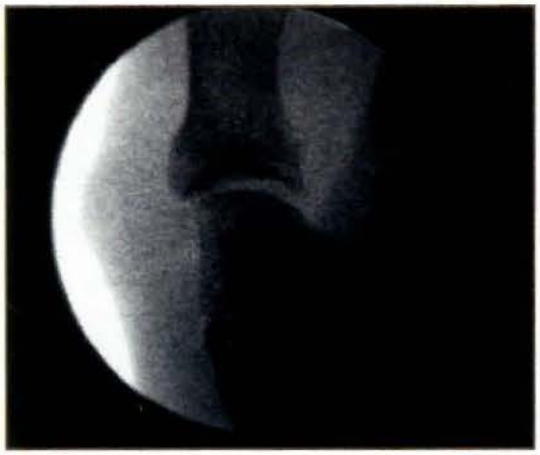

- Figura 7.

Se procede a la limpieza de los restos de pasta ósea que hayan podido quedar dentro, utilizando una lima de Lewis que hemos modificado, quitándole dientes y los cortes laterales, para no dañar la incisión. Se vuelve a hacer un control con el fluoroscopio para comprobar que no queda ningún resto.

## 2.- REVERDIN - ISHAM:

Con el primer y segundo dedo de nuestra mano, localizamos la prominencia dorsal de la cabeza del primer metatarsiano y el sesamoideo tibial, lo que nos indica la inclinación de la osteotomía, introducimos por la incisión por donde hemos realizado la exostectomía, una fresa Shannon 44, la colocamos en la posición adecuada y realizamos una cuña angular medial de distal dorsal a plantar proximal respetando la cortical lateral, la superficie articular del sesamoideo peroneal y la superficie articular dorsal; una vez realizada comprobamos con el fluoroscopio la osteotomía y rotamos el primer dedo en aducción para comprimir y cerrar la osteotomía.

- Figura 8.

Si es preciso eliminamos las estructuras sobrantes de la parte lateral de la cabeza metatarsal.

## 3.- TENOTOMÍA DEL ABDUCTOR:

Con un bisturí Beaver 64, realizamos una incisión dorsal de unos 2 mm en la parte interna de la base de la falange; con el primer y segundo dedo de nuestra mano desplazamos el dedo a medial y profundizamos la incisión.

Con la parte no cortante del bisturí hacemos un movimiento en sentido proximal comprobando si el dedo se mueve lateralmente; si es así, giramos el bisturí un cuarto hacia segundo dedo y procedemos a realizar la tenotomía del abductor.

- Figura 9.

Seguidamente giramos el bisturí hacia medial y tirando ligeramente del dedo hacia distal y realizamos la capsulectomía parcial.

## 4.- AKIN MODIFICADO:

Realizamos una incisión de 0.5 cm., horizontal medial dorsal aproximadamente a un centímetro de la línea articular; introducimos una fresa Shannon 44 y realizamos una osteotomía en cuña de medial a lateral. Es importante conservar la cortical interna, realizando una osteotomía en tallo verde ya que será un importante medio de fijación y nos servirá para poder cerrarla sin que se produzca desplazamiento.

En algunas ocasiones se realizan dos técnicas complementarias:

1.- Tenotomía distal del extensor.
2.- Exostectomía lateral de la base de la falange.

- Figura 10.: Rx preoperatorio

- Figura 11.: Rx postoperatorio

Cuando comenzamos a practicar la cirugía de mínima incisión, el mayor problema con el que nos encontramos es el no poder visualizar directamente lo que estamos realizando, por lo que deberemos tener muy claros los conceptos anatómicos, la situación y el diseño de las osteotomías y el apoyo del fluoroscopio aunque nos proporcionará imágenes en un solo plano.

Para poder tener una idea más clara en el inicio, hemos creado una animación en tres dimensiones, lo que nos permite aclarar conceptos como localización, posición, etc.

Dado que en este texto no podemos reproducir la citada animación, exponemos alguna secuencia que nos servirá como guía.



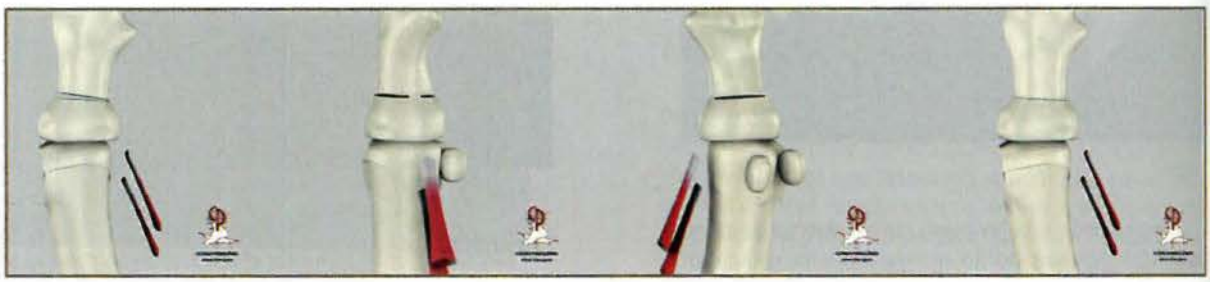

- Figura 12, 13, 14.: Secuencias de la animación.

- Figura 5.

## Vendajes:

Una de las características de la cirugía de mínima incisión, es la no utilización de fijaciones internas.

El diseño de las osteotomías, su localización intracapsular, la realización de osteotomías en tallo verde y la contracción de las estructuras de los tejidos blandos, llamada por el Dr. Isham, "fijación intrínseca", hacen que las correcciones sean muy estables y que no precisen ningún elemento fijador interno.

Sin embargo es de trascendental importancia los elementos de fijación externa, los vendajes postoperatorios.

La técnica quirúrgica que hemos aplicado ha conseguido vencer los elementos de tracción negativa como son el abductor y el extensor..., así mismo las diferentes osteotomías aplicadas, nos permiten mover el segmento metatarsal y el formado por la primera y segunda falange. Los vendajes que realizamos con tiras adhesivas serán las nuevas fuerzas resultantes cuyo objetivo será cerrar, mantener y estabilizar en la posición adecuada el primer dedo, sin que se pueda producir ningún tipo de desplazamiento ni rotación no deseada.

Los controles sucesivos nos irán descubriendo la progresiva y adecuada consolidación de las osteotomías, lo que nos permitirá poder retirarlos, habiendo conseguido nuestro objetivo de modificación.

Como elemento complementario para que el paciente pueda realizar una deambulación inmediata será la zapatilla quirúrgica que por su especial diseño y estructura ayudará a las fijaciones externas, para que el paciente soporte su peso.

## Ventajas:

Son numerosas las ventajas que encontramos en la aplicación de estas técnicas ya que producen mínimo trauma y mínima incapacidad por lo que la deambulación se puede realizar de inmediato.

Nos permite utilizar, a la vez, otras técnicas de cirugía MIS para corregir la posición de los metatarsianos y las desalineaciones de los dedos.

La consolidación de las osteotomías es buena por la posición de las mismas y por su diseño.

Se corrigen dos planos de la deformidad estructural, se mejora la posición de los sesamoideos y se logra una reducción media del ángulo intermetatarsal de 7°.

## Precauciones:

Las osteotomías se deben hacer en tallo verde respetando las corticales internas, para que al realizar los movimientos de cierre no haya desplazamiento de los fragmentos, esto es de especial importancia en la técnica de Akin, aunque si esta situación se produjera se podría corregir y fijar con los vendajes. En la técnica Reverdin – Isham no tiene tanta importancia, además en algunas ocasiones, lo que pretendemos es poder desplazar la cabeza del metatarsiano, para lo cual realizamos una osteotomía completa.

Otro aspecto que consideramos a tener en cuenta es que a la hora de hacer un corte óseo, debemos trabajara bajas revoluciones, para no elevar la temperatura de las fresas. Sabemos que a 50° centígrados se produce las necrosis osteotérmicas y que una fresa a 250 rpm genera una temperatura de 38° C. A 2000 rpm alcanza los 65°, lo que provocaría una necrosis en el lugar de la osteotomía con los consiguientes problemas en la consolidación de la misma, como conclusión, el máximo de rpm que se deben utilizar no deben exceder las 250 rpm.

## Inconvenientes:

Si la consolidación de la osteotomía Reverdin – Isham, no es buena puede aparecer un acortamiento del metatarsiano.

Con este tipo de técnicas, no conseguimos corregir en el Hallux Valgus la deformidad del plano sagital.

Si al realizar el Akin se produce una osteotomía completa con desplazamiento de los fragmentos, el cierre de la segunda osteotomía se realiza con más dificultad.

## Conclusiones:

El conjunto de técnicas de cirugía de Mínima Incisión para la corrección del Hallux Valgus, debe ser considerado como un método eficaz dentro de la práctica quirúrgica podológica.

No se debe estandarizar la aplicación de las técnicas, cada patología requiere un tratamiento diferente.

En muchas ocasiones los problemas no son de las técnicas, sino de su aplicación, de la destreza con que se ejecutan y de los medios con que se cuenta.

La aparente sencillez de las técnicas, no deben hacernos olvidar que se requiere una curva de aprendizaje lenta para conseguir unos resultados óptimos.

## BIBLIOGRAFIA


1.- Reverdin, J., Anatomie et operation de l'hallux valgus, 1881.
2.- Kelikian, Armen S.,Tratamiento quirúrgico del pie y tobillo, 1999.
3.- Isham, Stephen A., Reverdin-Isham Procedure for the Correction of Hallux Abducto Valgus, 1985.
4.- Isham, Stephen A., Apuntes Annnual LSU cadaver seminary 2002.
5.- Gorman, Jack B., Minimal Surgery and L Surgeri in Podiatry, 1983.
6.- Bycure, Blair M., Bycure on Minima Incisión.
7.- Duvries, H.L.,Surgery of the foot , 1973.
8.- Kelikian, H., Allied Deformities of the Forefoot and metatarsalgia, 1965.
9.- Hervas, T., Influencia de la Angulación MTT – falangita en la OTV. Revista de Podología Vol II, nº 4, 1991.
10.- Viladot, A., Patología del antepie, 1985.
11.- Akin, O.F., The treatment of hallux valgus, 1925.

# LA NUEVA REGULACION DE LOS DERECHOS A LA INFORMACIÓN, AUTONOMÍA DEL PACIENTE Y DOCUMENTACIÓN CLÍNICA

Mariano Gómez Jara[1]

[1]Letrado del Consejo General de Colegios Oficiales de Podólogos. Presidente de la Sección de Derecho Sanitario del Colegio de Abogados de Barcelona.



**La Ley 41/2002 de 14 de noviembre, ley básica reguladora de la autonomía del paciente y del derecho y obligaciones en materia de información y documentación clínica, supone un avance importante en la regulación de unos derechos y obligaciones, que enunciados brevemente en los derogados artículos 10 (apartados 5,6,8,9 y 11), 11 (apartado 4) y 61 de la Ley 14/1986 de 25 de abril General de Sanidad, han incorporado la doctrina jurisprudencial en estas materias.**

Esta normativa regula los aspectos siguientes:

## Derecho de información (artículo 4):

Este artículo señala, de forma general, el derecho de los pacientes a ser informados sobre cualquier actuación sanitaria que se les vaya a aplicar. Como regla general, la información será verbal, dejando constancia escrita en la Historia Clínica, sobre la naturaleza de la intervención y los riesgos, y será escrita, cuando la complejidad de la actividad, así lo aconseje o las instrucciones que se den al paciente lo precise.

## Derecho a la intimidad (artículo 7):

Señala este artículo, que los Centros sanitarios adoptarán los medios necesarios para garantizar que nadie, no autorizado, tenga acceso a los datos sanitarios y personales del paciente, o sea a la Historia Clínica y ficheros.

La Ley Orgánica 15/1999 de 13 de diciembre, de Protección de Datos de Carácter Personal, señala que a los datos de salud, como de nivel alto, obligando a medidas de seguridad adecuados que garanticen únicamente su acceso a personas autorizadas.

El derecho a la intimidad, también está protegido en el apartado 1 del artículo 10 de la citada Ley General de Sanidad y por los artículos 197 y 199.2 del Código Penal.

## Derecho a la autonomía del paciente (artículo 8):

Este artículo señala que toda actividad sanitaria realizada sobre un paciente, precisa el consentimiento libre y voluntario, después de recibir la información sobre su diagnóstico, opciones de tratamiento o exploración y riesgos que comporta dicha actividad.

Por regla general, el consentimiento se otorga de forma verbal, y deberá forzosamente realizarse por escrito en los casos que la intervención sanitaria comporte "...riesgos o inconvenientes de notoria y previsible repercusión negativa sobre la salud del paciente... ".

Este derecho tiene las excepciones siguientes:

a) Cuando la no intervención suponga un riesgo para la salud pública, de acuerdo con la Ley Orgánica 3/86 de 14 de abril de salud pública (tratamientos forzosos).
b) Cuando por la urgencia del caso, no es posible conseguir la autorización del paciente o de sus familiares (urgencia vital).

El consentimiento debe otorgarlo el propio paciente y solamente será por representación en caso de menores y los declarados incapaces.

Existe la excepción del "menor maduro" al que hace alusión el artículo 162.1 del Código Civil, que de acuerdo con sus condiciones de madurez, podrá decidir sobre aspectos de su persona. Como orientación podemos señalar: que a partir de los 12 años de edad, debe recabarse la opinión del menor, pero a partir de los 16 años ya no precisa dar el consentimiento por representación, excepto en los casos que la ley señala la mayoría de edad (aborto, ensayos clínicos, reproducción asistida, etc.), o exista un peligro evidente para su vida.

No obstante todo lo anterior debe entenderse que la representación será la adecuada a las circunstancias.

Por lo tanto el Consentimento Informado se realizará por escrito (Documento de Consentimiento Informado), cuando los riesgos de la intervención sean importantes, entendiendo como importantes, aquellos riesgos que pueden provocar una invalidez, una minusvalia, mayor número de días de hospitalización o el fallecimiento.

Los requisitos de un Documento de Consentimiento Informado son los siguientes:

- diagnóstico
- opciones de tratamiento o exploración
- riesgos generales de dicha actividad
- riesgos personales

Finalmente señalar que la Jurisprudencia señala que los riesgos importantes, a que hemos hecho alusión, deben ser: típicos y frecuentes (el riesgo infrecuente se califica de caso fortuito). Lógicamente, los requisitos formulados, se entienden de acuerdo al estado de los conocimientos científicos (estado de la ciencia actual).

## Derecho a suscribir el Documento de Instrucciones Previas

Este documento también es conocido como de Voluntades Anticipadas y como Testamento Vital.

De acuerdo con el artículo 9 del Convenio de Oviedo de 4 abril 1997 de Derechos Humanos y Medicina, vigente desde el 1 de enero de 2000, "Serán tomados en consideración los deseos expresados anteriormente con respecto a una intervención médica por un paciente que, en el momento de la intervención, no se encuentre en situación de expresar su voluntad".

La Ley 41/2002 citada, deja en manos de las Comunidades Autónomas el desarrollo normativo del Documento de Instrucciones Previas, y se limita a dejar enunciado el derecho y a la creación de un Registro Estatal.

Sintéticamente podemos señalar que es un documento que se realiza ante notario o bien privadamente ante testigos, en el cual se manifiesta que llegada a una situación de enfermedad terminal y el suscribiente no estuviese consciente para manifestar su consentimiento o no a las actividades sanitarias aplicables a su caso, se entienda que su deseo es que no se le prolongue innecesariamente la vida y reciba únicamente tratamientos paliativos. Es interesante nombrar a un familiar o persona de confianza para interpretar cualquier duda que se presentase en los términos del documento o si no se hallare.

Ese documento puede utilizarse para expresar si el suscribiente a su fallecimiento es o no donador de sus órganos (o parte de ellos).

Tanto las Comunidades Autónomas como la Administración Central, deben contar con sus respectivos Registros donde dirigirse para el caso que se precise verificar la existencia del documento. Lógicamente este documento puede anularse por el suscribiente, o sustituirse en cualquier momento.

## Derecho a la Historia Clínica (artículo 14):

La ley define a la Historia Clínica como el conjunto de documentos relativos a los procesos asistenciales de cada paciente, con identificación de los profesionales sanitarios intervinientes (también si intervienen otros profesionales).

La Historia Clínica puede realizarse en soporte informático o a papel, pero siempre que sea en soporte magnético, deberá garantizarse su autenticidad y su posible reproducción futura.

En cuanto a su contenido, señala el mínimo de documentos que la integrarán (ejemplo: asistencia extrahospitalaria):

a) la documentación relativa a la hoja clínica estadística
b) la de anamnesis y exploración física
c) la evolución
d) las ordenes médicas
e) las hojas de interconsultas
f) los informes de exploraciones complementarias
g) la evolución y cuidados de enfermería
h) la aplicación terapéutica de enfermería

Respecto al tiempo de conservación de la Historia Clínica, debe estarse a la que señale la normativa de la Comunidad Autónoma, ya que la Ley 21/2002 señala la obligación de conservarla un mínimo de 5 años, pero remite a la Comunitaria (artículo 15).

Finalmente señalar que el paciente tiene derecho de acceso a su Historia Clínica (artículo 18), y a obtener una copia de sus datos, pudiendo el facultativo no entregar aquella parte de la citada Historia Clínica, cuando contenga anotaciones subjetivas sobre el paciente.

# NORMAS DE PUBLICACIÓN

La Revista Española de Podología es la comunicación oficial del Consejo General de Colegios de Podólogos de España y publica los originales relacionados con la podología. Incluye revisión de artículos y trabajos de investigación clínica.

1º.- Los trabajos se presentarán mecanografiados sobre DIN A4, a doble espacio, debiendo enviar, de cada texto dos copias. Debe incluir una copia en soporte informático ( ya sea disquete o CD).

2º.- Los temas estarán referidos a la podología, bien sean trabajos de investigación, recopilación de datos o repaso a conocimientos básicos de la materia.

3º.- El autor o autores se responsabilizarán del contenido de su trabajo. La Revista Española de Podología podrá suspender la publicación de dichos trabajos si se comprueba anterior aparición en otra revista o libro.

4º.- La Comisión Científica estudiará y determinará la publicación de los originales recibidos, que deben incluir:

a) Título, nombre y apellidos de los autores, centro de trabajo y dirección de contacto. Si el número de autores es superior a seis, se incluirán los seis primeros, añadiendo la partícula latina "et al".
b) Resumen y Palabras Claves en español y en inglés.
c) Introducción.
d) Exposición o técnica empleada en la investigación.
e) Discusión.
f) Conclusiones.
g) Bibliografía.

La resolución de la Comisión Científica será dada a conocer al autor o autores del trabajo.

5º.- Al autor o autores de los artículos, les serán enviados tres ejemplares de la revista en la que aparezca su trabajo.

6º.- El autor o autores de los trabajos remitidos a la Revista Española de Podología autorizarán a la Redacción de la misma a reimprimir dichos originales en otras publicaciones propias, existentes o que puedan ser creadas.

7º.- Para agilizar al máximo la inclusión de los trabajos en la Revista, se ruega a los autores cumplan las normas de publicación.

8º.- Los artículos (con sus copias correspondientes y soporte informático) deberán ser enviados a :

Consejo General de Colegios Oficiales de Podólogos
Revista Española de Podología
C/ San Bernardo, 74 Bajo Dcha.
28015 Madrid

# CALZASALUD®

Calzados especiales para pies delicados.

## CALZAMOS TODO TIPO DE PLANTILLAS

Sección especial de calzado
para DIABÉTICOS

Mod.: 5002

## CALZADOS ESPECIALES PARA HALLUX VALGUS Y DEDOS EN GARRA, ETC...

* Pies Reumáticos.
* Pies Poliartríticos.
* Pies Neuropáticos.

Mod.: 1010

## EL CALZADO MÁS CÓMODO DURANTE MÁS HORAS

Secciones especiales para:
* Personal Sanitario.
* Personal Religioso.
* Personal de Hostelería.

Mod.: 5906

## CALZASALUD: ZAPATERIAS ESPECIALIZADAS AL SERVICIO DEL PODÓLOGO

**Alcalá de Henares (Madrid):**
Avda. Castilla, 25 * 28805 * Tel. 91 879 62 69

**Alicante:**
Pintor Aparicio, 28 * 03003 * Tel. 965 22 80 09

**Almendralejo (Badajoz):**
Cervantes, 39 * 06200 * Tel. 924 66 25 66

**Burgos:**
Amaya, 2 (semiesq. Avda. del Cid) * 09005 * Tel. 947 22 78 39

**Guadalajara:**
Ferial, 68 * 19002 * Tel. 949 22 72 99

**Madrid:**
Fernán González, 22 * 28009 * Tel. 91 431 61 52
Garcia de Paredes, 26 * 28010 * Tel. 91 447 66 14

**Santander:**
Mercado del Este, local 2 * 39003 * Tel. 942 21 86 50

**Valencia:**
Pedro III "el Grande", 28 * 46605 * Tel. 96 373 77 93

**Vitoria-Gazteiz**
Sancho el Sabio, 2 * 01008 * Tel. 945 13 06 19

**Zaragoza:**
Jussepe Martinez, 4 * 50003 * Tel. 976 29 05 85

**Tienda Móvil:**
Tel. **********

ATENDEMOS A SUS PACIENTES SIGUIENDO SUS INDICACIONES

# broker's 88

Correduría de Seguros

***Asesoramos desde hace años al colectivo de podólogos, porque conocemos sus necesidades... tenemos los productos que necesitan.***

## Baja Laboral

Asegure sus ingresos, preocúpese tan solo de su salud.Cuando no pueda trabajar a causa de una baja laboral, tendrá cubiertos sus gastos.

| Euros Mensuales | Franquicia 30 días | Franquicia 15 días | Franquicia 7 días | Sin Franquicia |
|---|---|---|---|---|
| 1.000 €. | 9.44 € mes | 14.73 € mes | 17.68 € mes | 30.58 € mes |
| 2.000 €. | 18.88 € mes | 29.56 € mes | 35.36 € mes | 61.16 € mes |

**Consulte primas correspondientes a su edad.*

## Accidentes Especial Manos

Máxima cobertura al menor coste. Prevea su futuro; cualquier accidente que afecte a sus manos, dedos, vista o voz pondría en peligro su seguridad y la de los suyos.

| | |
|---|---|
| **Pulgar o Índice** | 360.000 €. |
| **Ultima Falange (Pulgar o índice)** | 144.000 €. |
| **Dedo Medio** | 324.000 €. |
| **Pérdida Visión, habla o audición** | 360.000 €. |

**La mayor cobertura por 23,37 € al mes**

## Fallecimiento Invalidez Incapacidad

Sea por enfermedad o accidente cuente con la garantía exclusiva de la **Incapacidad Profesional**, por la que le cubrimos el desarrollo de su profesión habitual.

| Edad | Fallecimiento | Incapacidad | Invalidez | Hombre | Mujer |
|---|---|---|---|---|---|
| 30 | 60.101,21 | 60.101,21 | 120.202,42 | 13,07 € / mes | 12,67 € / mes |
| 35 | 60.101,21 | 60.101,21 | 120.202,42 | 14,07 € / mes | 12,98 € / mes |
| 40 | 60.101,21 | 60.101,21 | 120.202,42 | 17,54 € / mes | 13,44 € / mes |

**Consulte primas correspondientes a su edad.*

***Pida sin compromiso presupuesto de estos u otros productos.***

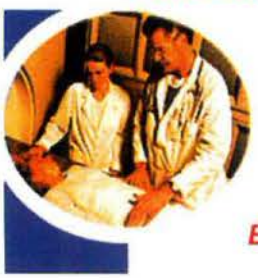

**901 10 88 88**

***www.brokers88.es - podologos@brokers88.es***

***Barcelona · Madrid · Bilbao · Valencia · Zaragoza · La Coruña · Sevilla***

Revista Española de
# PODOLOGIA

4ª EPOCA. VOL. XIV. Nº 3 MAYO / JUNIO 2003

Tendencias actuales y futuras en el diseño y aplicación del
## SOPORTE PLANTAR DEL NIÑO

## PROFILAXIS ANTIBIÓTICA
en cirugía podológica

El pie en el
## SÍNDROME DE PROTEUS

Tratamiento físico de las
## TALALGIAS

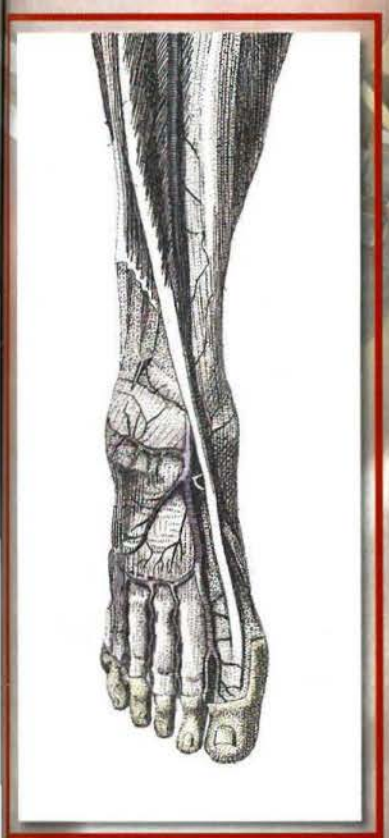

Tratamiento de las
## SECUELAS CICATRICIALES DEL PIE QUEMADO

Alternativa ortopodológica en un caso de
## EXÓSTOSIS POSTERIOR DEL CALCÁNEO

Editada por el Consejo General de Colegios Oficiales de Podólogos

Cuando tus pies producen un exceso de sudor, piensa que éste es el culpable del mal olor. Si lo absorbes, disminuyes el problema.

Piensa también que en lugares húmedos y concurridos como gimnasios, duchas, piscinas, existe un alto riesgo de contagio por hongos y bacterias.

Recuerda que Fungusol actúa como un secante absorbiendo el sudor y el mal olor. Además, aplicándolo en los pies y en el calzado previenes el contagio por hongos y bacterias.

# Protege tus pies contra los hongos, el sudor y el mal olor

**fungusol®**

*polvo con aerosil*

Roche Utilizar únicamente sobre piel sana. Lea las instrucciones de éste medicamento y consulte al farmacéutico. - C.P.S. M-02082

# REVISTA ESPAÑOLA DE PODOLOGÍA

Consejo General
de Colegios Oficiales de Podólogos



**Director:**
Virginia Novel i Martí

**Subdirector:**
Manuel Meneses Garde

**Redactor Jefe:**
Elvira Bonilla Toyos

**Tesorero:**
Félix Martínez Martínez

**Secretario:**
José E. Buitrago Vicente

**Comisión Científica:**
José Ramos Galván
Sonia Hidalgo Ruiz
Julia Janeiro Arocas
Ricardo Becerro de Bengoa
Carolina Padrós Sánchez
Julio López Morales

**Comisión de Publicaciones:**
Virginia Novel i Martí
Elvira Bonilla Toyos
Ana Maestro Perdices
José Andreu Medina



**Redacción:**
San Bernardo, 74
28015 Madrid
Telf.: 91 531 50 44
Fax: 91 523 31 49
E-mail:cogecop2@jazzfree.com

**Diseño, Maqueta e impresión:**
☐ Fotocromía
Pol. Ind. El Palmar.
Ed. B. Nave 25/26.
11500 El Puerto de Santa María
Telf.: 902 101 105
Fax: 956 87 39 11

**Depósito legal:**
B-21972-1976
ISSN - 0210-1238
Nº de SVR-215



La redacción no se hace responsable de los contenidos de los artículos publicados en la Revista Española de Podología, de los cuales se responsabilizan directamente los autores que los firman La redacción se reserva el derecho de reimprimir los originales ya publicados, bien en la propia R.E.P. o en otras publicaciones de su incumbencia. Queda prohibida la reproducción total o parcial de los trabajos publicados, aún citando su procedencia, sin expresa autorización de los autores y la Redacción.



**Editorial** ____ 101

**Tendencias actuales y futuras en el diseño y aplicación del soporte plantar en el niño.** ____ 102
Adelina Dorca Coll, Tomás Céspedes Céspedes

**Tratamiento de las secuelas cicatriciales del pie quemado.** ____ 110
David Alonso Peña, Alfonso Martínez Nova, Javier Alonso Peña

**Alternativa ortopodológica en un caso de Exóstosis posterior del calcáneo.** ____ 116
Inmaculada C. Palomo Toucedo, Pedro V. Munuera Martínez, Gabriel Domínguez Maldonado, José Manuel Castillo López

**Profilaxis antibiótica en cirugía podológica.** ____ 122
Maria Dolors Arxé Planella, Maria Gleva Rovira Burgaya, Elena de Planell Mas, Enric Giralt de Veciana, Virginia Novel Martí

**El pie en el síndrome de Proteus.** ____ 128
Carolina Rosende Bautista, Francisco Alonso Tajes, Julia Mª. Janeiro Arocas, A. L. Bautista Casasnovas, Cristina González Martín, Sonia Hidalgo Ruiz

**Tratamiento físico de las talalgias.** ____ 133
Gabriel Domínguez Maldonado, Inmaculada C. Palomo Toucedo, José Manuel Castillo López, Lourdes Mª Fernández Seguín

**Legislación: Receta médica en Podología.** ____ 142
Manuel Marín Arguedas

**Normas de publicación.** ____ 145

STERN PODIA

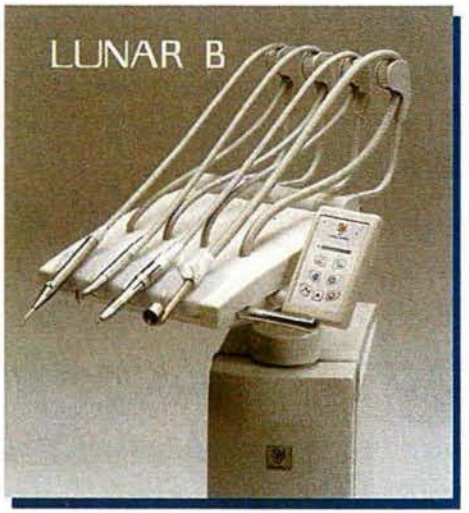


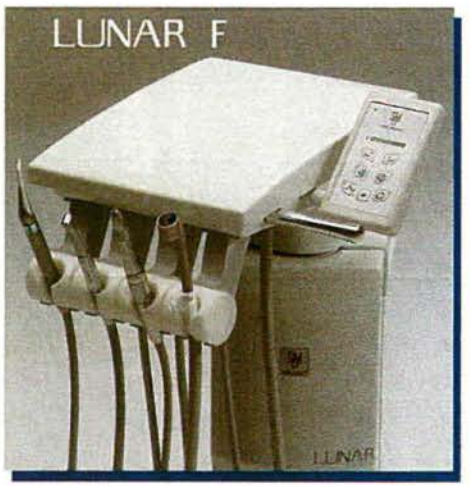


# Siéntase como en la luna...

**GRUPO DENTALITE**

**900 600 000**

*¡Solicite información en nuestro teléfono gratuito!*

# EDITORIAL

Queridos compañeros/compañeras,

Me dirijo nuevamente a vosotros, a través de estas líneas, para comentaros dos temas capitales que tenemos sobre la mesa en estos momentos. El primero es la "Ley de Cohesión y Calidad del Sistema Nacional de Salud", que actualmente se encuentra en el Congreso de Diputados, en trámite de presentación de correcciones por parte de los partidos políticos.

Esta ley establece acciones de coordinación y cooperación de las administraciones públicas sanitarias con la finalidad de asegurar a los ciudadanos el derecho a la protección de la salud, y como objetivo común garantizar la equidad, la calidad y la participación social en el sistema nacional de salud.

El ámbito de aplicación y las acciones a las que se refiere son las siguientes: las prestaciones sanitarias, la farmacia, los profesionales, la investigación, los sistemas de información, la calidad del sistema sanitario, los planes integrales, la salud pública, la participación de los ciudadanos y profesionales.

En el capítulo destinado a los profesionales, remarcaremos la importancia que se da a la formación y desarrollo de la competencia técnica de los profesionales, orientada a la mejora de la calidad del Sistema Nacional de Salud y del que cabe destacar:

- La colaboración entre los órganos de las administraciones públicas competentes en materia de educación y sanidad, las universidades, las sociedades científicas y las organizaciones profesionales.
- La disposición de toda la estructura asistencial del sistema sanitario por ser utilizada en la docencia de pregrado, postgrado y formación continua de los profesionales.
- La revisión permanente de las enseñanzas y de la metodología educativa en el campo sanitario, para la mejor adecuación de los conocimientos profesionales a la evolución científica y técnica y a las necesidades sanitarias de la poción.
- La actualización permanente de conocimientos, orientada a mejorar el proceso asistencial.

El Consejo Interterritorial, es el órgano de cooperación entre el Estado y las comunidades autónomas y tiene la finalidad de promover la cohesión del Sistema Nacional de Salud.

El segundo, es el anteproyecto "Ley de Ordenación de las Profesiones Sanitarias", y está en estos momentos en fase de informe por los consejos generales.

El objetivo general es que los profesionales sanitarios realicen a lo largo de su vida profesional, formación continua y demuestren regularmente su competencia profesional.

- Clasifica las profesiones sanitarias en todos sus niveles de formación actual pensando en el nuevo espacio europeo de enseñanza superior.
- Clarifica las funciones asistenciales, de investigación, docentes, preventivas, tanto en el ámbito público como privado, pensando en las funciones generales y compartidas y en las funciones específicas de cada profesión.
- Establece la formación pregraduada, postgraduada, especializada de la formación continua y de la carrera profesional, tanto en el ejercicio público como privado, es decir, los profesionales tendrán que demostrar su competencia profesional regularmente, mediante la acreditación en formación continua.

Ley que por primera vez, desarrolla el derecho constitucional al libre ejercicio de las profesiones en la sanidad, sin que pretenda ser una Ley de competencias profesionales, y a la vez, cabe destacar que introduce conceptos más actuales en la definición de las profesiones tomando como ejes básicos: el conocimiento y formación como base de las profesiones, la exigencia y evaluación de resultados, la responsabilidad, la transparencia de procedimientos, la implicación en la gestión clínica.

Los objetivos son la innovación, la calidad, la motivación profesional y la evaluación, con tal de homogeneizar la carrera profesional, como marco de referencia para todos los profesionales, tanto los que trabajen en el sector público como en el privado.

Una vez valorados estos futuros decretos Ley, que sin duda tendrán una gran repercusión para nuestra profesión, tanto por lo que hace a los aspectos de formación de pregrado, de postgrado y de formación continua, que nos posibilitará la mejora de la calidad asistencial, creo que es el momento que todos reflexionemos, en este futuro que casi es presente, en la forma y manera de afrontar este reto que sin duda empieza a marcar un cambio de dirección ascendente, que debemos aprovechar para crecer a nivel personal y profesional.

Un abrazo

Virginia Novel i Martí
Presidente

# TENDENCIAS ACTUALES Y FUTURAS EN EL DISEÑO Y APLICACIÓN DEL SOPORTE PLANTAR EN EL NIÑO



Adelina Dorca Coll, [1]
Tomás Céspedes Céspedes,[1]

1.Podólogos .Profesores Titulares de Podología
Directores del Master en Ortopodología y Biomecánica de LES HEURES U.B.
Universidad de Barcelona

CORRESPONDENCIA
Adelina Dorca Coll
Avda. Príncipe de Asturias
nº1, 1º 2ª
08012 Barcelona
Tel. 93 237 28 77
adelinadorca@telefónica.net

## RESUMEN

**Los autores justifican la aplicación de una Ortesis plantar en el niño. Ofrecen un método de aplicación de las mismas, basadas en el diagnóstico podológico y en la combinación de diferentes materiales. Y sobre todo inciden en la necesidad de utilizar la palabra ortesis en sustitución de la tan utilizada "plantilla".Opinan que es una forma de identificar y distinguir entre la aplicación de un acto terapéutico (ortesis) y la venta de una plantilla .**

## PALABRAS CLAVE

**Ortesis plantar. Biomecánica. OPCB.Valgo. Ortesis niño.**

## ABSTRACT

**The purpose of this article is to justify the use of a foot orthosis for a child. They show its application, which is based on a podiatric diagnosis and, and its use by means of different materials combination. Moreover, they give importance to the use of the word orthosis, which is made onto the patient and means a therapeutic treatment, instead of the name insole, which usually represents a prefabricated item**

## KEY WORDS

**Foot orthosis, biomechanics, Valgus, children orthosis.**

## INTRODUCCIÓN

En el año 1960, la Academia Americana de Cirujanos Ortopédicos, el Comité de Educación sobre Prótesis y Ortesis de la Academia Nacional de Ciencias y la Asociación Americana Protésica y Ortésica, adoptan una nomenclatura única para identificar todos los modelos de ortesis que se aplican al ser humano. Hasta entonces la nomenclatura utilizada era muy confusa. De acuerdo a esta nomenclatura, vamos a analizar en este artículo las FO: Foot Orthosis (ortesis del pie)

Hemos querido introducir este artículo, con la siguiente aclaración, puesto que sería conveniente que los profesionales de la salud, involucrados en el campo de la ortopedia, utilizáramos la terminología correcta para identificar lo que realmente estamos haciendo. De esta forma nuestros pacientes y la población en general también adquirirían cultura sanitaria y sobre todo distinguirán la diferencia que hay entre una plantilla, por ejemplo aquellas que evitan el olor, con la aplicación de una ortesis o un soporte plantar, que es el resultado de un acto terapéutico, que se aplica bajo una prescripción médica o podológica, con un efecto biomecánico y unas características de diseño y aplicación personalizadas.

La ortesis según la norma UNE 111-909-90 adoptada de la ISO 855549/1, es un dispositivo aplicado

externamente al cuerpo humano, que se utiliza para modificar las características estructurales o funcionales del sistema músculo-esquelético.

Según el IBV (1) el objetivo de un ortesis es el de:

- Mantener
- Mejorar
- Restaurar la función de las partes móviles de todo el CH. En el caso de las ortesis del pie, las que actúan sobre las estructuras del pie y la marcha.(fig1)

- Figura 1. Comprobación de la adaptación de la ortesis plantar en un niño con una afectación neurológica.

Estamos totalmente de acuerdo con los efectos que debe producir una ortesis, pero cuando nos referimos a ortesis del pie, su finalidad principal es conseguir una posición neutra de este pie.

Cuando observamos una disfunción del pie y de la marcha en el niño, lógicamente existirá una alteración de los músculos que participan en los movimientos del pie

Algunos tendones permanecerán elongados, otros retraídos, y las articulaciones involucradas en el movimiento, van a sufrir una alteración en su rango de movilidad.(fig. 2 y 3)

- Figura 2. Mecanismos estabilizadores del complejo articular tibio-peroneo-astragalino.

- Figura 3. Niño que presenta una marcha en estrés en valgo irreversible.

Lo ideal sería obtener, mediante la aplicación de la ortesis plantar, un equilibrio músculo-articular y ligamentoso, que nos lleve a un correcto funcionamiento biomecánico del pie y de sus estructuras vecinas.

Le pedimos a una ortesis plantar que actúe como una férula de relajación de las partes blandas del pie. Algunas veces esta acomodación se realizará de forma progresiva. Es posible que sea necesario establecer diferentes niveles de corrección o de manipulación al aplicar la ortesis plantar, especialmente cuando se aplican en patologías por sobrecarga y de carácter inflamatorio.

Algunos autores ponen en duda la necesidad de la aplicación de una ortesis plantar, cuando el niño presenta una disfunción leve del pie y de la marcha, en un trabajo Fugita y cols (2) confirman que en pies valgos, han observado en condiciones estáticas: fuerte aumento de la actividad del músculo peroneo lateral largo , del abductor del primer dedo y en ocasiones del flexor largo del dedo gordo y tríceps sural. En pies cavos se observó una hiperactividad del peroneo largo. Si este estudio se realizó en posición estática, cabe esperar que durante la dinámica estas alteraciones musculares se incrementarán.

En resumen se observó que la actividad de la musculatura de la pierna y del pie se incrementa en pies planos y cavos. No hemos encontrado ningún estudio que demuestre si esta hiperactividad disminuye cuando aplicamos una ortesis. clínicamente, sí, que hemos observado como desaparecen algunos síntomas relacionados con sobrecargas musculares(fig. 4 y 5)

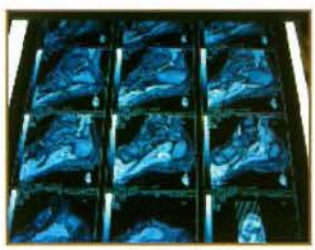

- Figura 4. RNM para el diagnóstico de las patologías de las partes blandas pie.

- Figura 5. Expansiones plantares tibial posterior e inserción PLL.

Otro efecto que debería conseguir un soporte plantar sería, la de obtener una congruencia articular de las articulaciones involucradas en el movimiento que aparece alterado. Por ejemplo cuando

un pie se desvía en valgo o pronación respecto a la vertical o Línea de Helbing (fig.6), suele ser a consecuencia de un fallo en los sistemas estabilizadores del complejo articular tibio-peroneo-astragalino. A consecuencia de esta mala posición se produce un incremento del ángulo de divergencia astrágalo-calcáneo y una incongruencia articular de las articulaciones Tibio Peronea Astragalina y Cálcanea.

- Figura 6. Talón desviado en valgo.

Nuestra reflexión es la siguiente ¿es bueno mantener una incongruencia articular en unas estructuras que están en un periodo de crecimiento? Canadell (3) en su libro sobre Las Lesiones del cartílago de crecimiento dice, La bipedestación, junto con la marcha y la actividad muscular normal, acarrean sin duda los estímulos fisiológicos para que el cartílago de crecimiento tenga desarrollo normal. Luego si la actividad muscular permanece alterada y a consecuencia de esta alteración los huesos no reciben los estímulos mecánicos necesarios para su crecimiento, se corre el riesgo de que aparezcan lesiones o deformidades en las articulaciones. (fig.7)

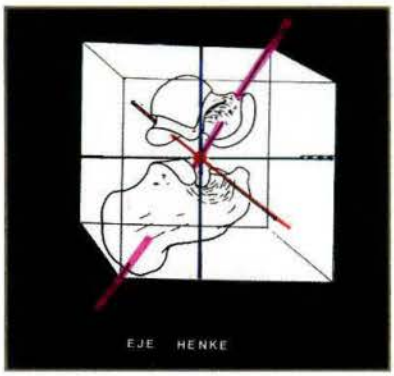


- Figura 7. Complejo articular sub-astragalino, principal responsable movimientos del pie.

Por último, Robles Gómez (4) nos comenta que el pie en su madurez dispondrá de un sistema de control propioceptivo organizado biológicamente para adaptar su situación y postura al medio ambiente. En esta adaptación intervienen tanto el sistema nervioso periférico, a través de los receptores (cutáneos, subcútaneos y fasciales ) y arcos reflejos , como el SNC que es el encargado de filtrar, interpretar y organizar las respuestas ante los estímulos, cuya finalidad principal es el equilibrio y la marcha.

Si estas estructuras, permanecen en una situación de tensión anormal, todo esta unidad operativa fallará y el niño, en pleno periodo de maduración de la marcha en la cual es muy importante que su desarrollo psicomotriz se realice en óptimas condiciones, verá disminuida su capacidad de percibir e interpretar la información. Hemos observado como niños que presentan pies valgos asociados a una gran hiperlaxitud suelen ser torpes y lentos, sufren caídas e inapetencia por los juegos, al aplicar una ortesis, algunas madres han manifestado que la actitud del niño, hasta ahora retraída, había cambiado y se había vuelto más sociable.

Para nosotros la aplicación de una ortesis es mucho más compleja, siempre hemos dicho que no vendemos plantillas, sino que aplicamos un tratamiento. También creemos que una ortesis, y así lo hemos referido, tienen bastantes más aplicaciones que las de corregir un pie plano o cavo. Durante la edad adulta, puesto que las manifestaciones clínicas de las patologías son diferentes que en la edad infantil, la aplicación de una ortesis deberían reducir el dolor y frenar o disminuir el proceso degenerativo propio de algunas patologías irreversibles(fig.8).

- Figura 8. Pie valgo que sufre proceso degenerativo.

## Desconfianza de los padres

Es obligado referenciar, la desconfianza de los padres y de la población en general acerca de la efectividad del soporte plantar.

En el año 1995, realizamos unas revisiones escolares con el IBV, y nuestra sorpresa fue la falta de interés de los padres cuando se les sugería que su hijo precisaba soportes plantares. La respuesta fue casi nula. Lógicamente estos resultados nos obligaron a reflexionar el porqué de esta situación.

Basándonos en hechos reales observamos en primer lugar, el desconcierto acerca de los diagnósticos efectuados por los diferentes profesionales que intervienen en el cuidado del niño. Al no existir una nomenclatura uniforme, los padres se desorientan.

En segundo lugar existen demasiados diseños de ortesis para tratar la misma patología, la mayoría de las veces extremadamente diferentes. Ortesis confeccionadas con materiales blandos, otros duros o rígidos, Hemos vivido situaciones bochornosas,

pacientes que acuden a nuestra clínica con 5 pares de soportes plantares, ningún modelo ha solucionado el problema por el cual se le aplicó el tratamiento y algunos ni siquiera encajan con la forma de sus pies. No queremos entrar en competencias profesionales, pero estas situaciones nos perjudican a todos los podólogos que aplicamos ortesis, deberían existir unos conceptos o criterios básicos en la adaptación de un soporte plantar, y partiendo de la lógica, el primero sería que debería encajar con la estructura tridimensional del pie. (fig.9)

- Figura 9. Adaptación de un soporte plantar para un niño, con un elemento estabilizador anterior con carácter balancín.

- Figura 10. A consecuencia de esta ortesis , la niña de 4 años realizaba una marcha patológica, con sospecha de origen neurológico. Al sustituir el soporte plantar se normalizó la marcha.

No tiene ninguna explicación, o no somos capaces de encontrarla, que para un mismo pie se realicen tantos y tan diferentes diseños. ¿Dónde surge el problema?

Recordemos que la aplicación de una ortesis en el pie , es un acto terapéutico. Previamente precisa de una prescripción facultativa. Debo aclarar que los podólogos estamos capacitados legalmente para poder realizar esta prescripción y también su confección y aplicación.

El prescriptor, sea médico o podólogo, deberá conocer la etiología del problema . En base a un diagnóstico correcto , se realizará el tratamiento adecuado.

Probablemente el fallo empieza en los diagnósticos. A menudo, vemos recetas de profesionales cuyo diagnóstico se limita a prescribir una ortesis para un pie "pie cavo" o un pie "plano". Debemos confesar, que a pesar de más de 25 años de experiencia profesional, actualmente nos vemos incapaces de realizar un soporte plantar en base a un diagnóstico tan simple como el de pie plano. Otros autores como Rose.G.K, ( 5) también propone sustituir este término, puesto que al hablar de pie plano, se refiere a una alteración ósea en un solo plano, el sagital. La patologías del pie o las disfunciones de la marcha ,difícilmente afectan a un solo plano, si así fuera, sería mucho más simple su tratamiento.

Analicemos este pie plano durante la marcha, ¿cómo se comporta?. Puede estar relacionado con una desviación del talón en valgo, en varo, o neutro, hay una estabilidad de la marcha o por el contrario, aparece una luxación del tibial posterior o no... etc... Integrar el concepto funcional es imprescindible, ya que un tratamiento se realiza para corregir o modificar estructuras y movimiento.

Es lógico que si pretendemos tratar algo en movimiento, tengamos en cuenta como es el movimiento. Hasta ahora la prescripción de un ortesis suele referir a elevación de arcos,(mal dicho el pie tienen una bóveda, no podemos hablar de arcos en un solo plano), levantar metatarsianos, sostener etc...

Difícilmente hemos leído algo como " soporte u ortesis plantar para reducir el movimiento torsional del medio pie". Si llegara a nuestras manos esta prescripción, probablemente podríamos empezar a plantear el tratamiento.

Si en la prescripción , tenemos en cuenta la función del pie, el proceso del diseño y aplicación de la ortesis se complica aún más, En base a este movimiento, el tratamiento ortésico debe tener una acción biomecánica.

Estos conceptos y otros, y especialmente el fracaso de algunos tratamientos aplicados con el método tradicional.nos hizo cambiar el modelo de aplicación de la Ortopodología.

Nuestro modelo RPO (reeducación postural con la ortesis), se basa en la aplicación de diferentes elementos plantares, con un diseño adecuado a la estructura del pie que pretende tratar y que de acuerdo a su biomecánica se realizará con un sistema de trabajo que identificaremos con el nombre de OPCB, este es el modelo actual que venimos aplicando desde el año 1993, teniendo en la actualidad una casuística muy elevada. Podemos asegurar que en la actualidad este sistema ya puede considerarse como un sistema suficientemente experimentado como para ser aplicado con total garantía.

## SISTEMA OPCB

Nuestro método, OPCB , Ortesis Plantar Composite Biomecánica, se basa en :

1.- El estudio del pie de forma descriptiva y funcional, teniendo en cuenta especialmente las tres unidades funcionales del pie.

Este concepto no es en absoluto nuevo, otros autores lo definieron antes que nosotros Debrunner 1965, nos dice que al explorar el pie lo divide en tres segmentos en cuanto a su forma, y que cada uno de ellos, puede desviarse de la normalidad

• Posición del retropié respecto a la pierna (desviaciones en valgo y en varo)
• Forma de la bóveda interna y borde lateral del pie (aplanamiento o elevación)
• Posición y forma de los dedos

El mismo autor dice, que no es fácil determinar la morfología normal de estos tres segmentos.Sólo en casos de grandes desviaciones de la media, podemos definir formas patológicas , pero que ha observado que no son tan frecuentes.

Sin embargo si a esta exploración del pie anatómico le añadimos el análisis de la función de cada segmento, observaremos que aparecen un mayor número de disfunciones en el pie y la marcha.

También , debemos tener en cuenta en el niño algunas características extrínsecas al pie que pueden alterar su función, como por.ej.: acortamientos de isquio.tibiales, laxitud ligamentosa excesiva, calzado o actividad deportiva.

Una vez emitido el diagnóstico, se inicia el Plan de Tratamiento Ortopodológico, describiendo los objetivos que se pretenden conseguir con la aplicación del modelo de ortesis adecuada:

Los diseños recomendados para niños suelen ser S.P. Enteros que recogen las tres unidades funcionales del pie (fig.11)

Figura 11. Ortesis plantar para el pie infantil, modelo OPCB.

Apartir del diseño se seleccionan los materiales, que deben constituir la ortesis, cuyas características físicas y condiciones de trabajo deberán ser proporcondas por la casa comercial que ha administrado el material, así mismo se deberá exigirl el ISO correspondiente. Nuestro modelo de trabajo incluye una gran variedad de materiales, cada uno de ellos se aplica en la unidad funcional correspondiente, y puesto que no existe en el mercado ningún material que tenga la misma resistencia ósea que las estructuras óseas del pie ni tampoco la misma flexibilidad y capacidad de adaptación que los tejidos blandos, debemos combinar diferentes materiales y con esta combinación obtener unos resultados lo mas parecidos a los tejidos del pie. Importante que el peso y volumen del soporte plantar sea el mínimo(fig. 12,13, 14, 15.)

Figura 12.

Figura 13.

Figura 14.

Figura 15.

## PROCESO ADAPTACIÓN DE LA ORTESIS

Nuestro método se basa en la adaptación de la ortesis sobre unas estructuras corregidas , es decir, previamente se obtiene el molde del pie con yeso escayola y durante el proceso de fraguado del yeso se realizan las maniobras oportunas , finalizado este proceso manualmente o mediante una máquina de vacío se aplican los materiales .(fig.16)

Figura 16. Adaptación soporte plantar sobre molde.

Una técnica más reciente y actual, introducida en España por Céspedes, Dorca, Concustell y Sacristán (6) es la técnica TAD, técnica de adaptación de la ortesis directamente sobre el pie. La gran ventaja de la TAD, es la posibilidad de aplicar directamente sobre el pie cualquier diseño de ortesis con cualquier material termoadaptable. Previamente estos materiales se habrán sometido a un proceso de termofusión mediante la cual adquirirán mayor resistencia a la presión. Logramos combinaciones muy interesantes, con poco grosor, como puede observarse en la figura 15, y especialmente una buena adaptación del soporte plantar a la forma del pie.

Al tratarse de una aplicación terapéutica sobre el pie, lógicamente solo podrá ser aplicada por profesionales capacitados para ello. Esta técnica se realiza siempre sobre el pie del paciente, él mismo, puede observar todo el proceso de adaptación.(fig.17)

Figura 17. Técnica TAD

## ACCIÓN BIOMECÁNICA DE LA ORTESIS PLANTAR

Para la aplicación de este modelo de aplicación de la FO, fue necesario actualizar y revisar cada uno de los elementos que se aplicaban sobre la superficie lineal de la plantilla. Algunos elementos fueron descartados totalmente, por ejemplo la descarga metatarsal en forma de almendra.

Nuestra propuesta fue la de identificar estos elementos de acuerdo a la localización e inserción de los músculos extrínsecos del pie, según el esquema de Ombredanne (fig.18) .En relación con el eje transversal de la tibio-tarsiana, aquellos situados por delante del eje transversal tendrán un carácter dorsiflexor, mientras que los situados por detrás del mismo eje tendrán una acción plantarflexora

Figura 18. Esquema Ombredanne

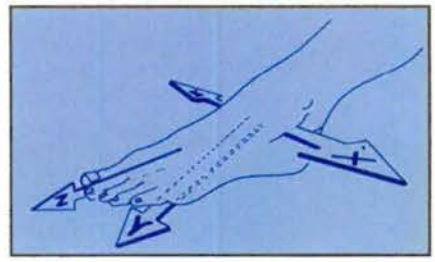

Figura 19. Complejo articular del pie según I.A. Kapandji

De la misma forma y en relación con el eje longitudinal del pie, los elementos situados en la zona medial tendrán un carácter supinador mientras que en la zona lateral tendrán una acción pronadora.

Estos elementos, descritos con ciertas modificaciones por otros autores como Lavigne(7) ,André –R.Baehler(8) Viladot (9) y otros, no siempre son efectivos. La mayoría de las veces la acción de un elemento pronador colocado en el talón, provocaba un desplazamiento de todos los vectores de fuerzas medialmente y aparecían a los pocos días sobrecargas en el borde medial. Los fracasos y errores en la aplicación de cualquier disciplina obligan a los profesionales a revisar la forma de actuar. En esta línea debo decir que nunca aplicamos elementos en solitario, como pueden observar en la (fig. 20) o soportes plantares con una contención medial traumática como el de la imagen (21).

Figura 20. A causa de esta cuña supinadora el niño realizaba una marcha en varo.

Figura 21. El diseño y materiales de este S.P. provocaron un microtraumatismo en la tuberosidad del escafoides.

Además de los elementos clásicos, nosotros hemos añadido y descrito tres elementos fundamentales que siempre estarán presentes en un soporte plantar:

Elemento estabilizador Central (23) descrito en el año 1992 por Céspedes/ Dorca (10)

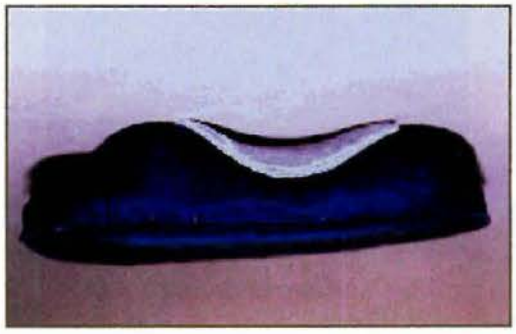

Figura 22. Elemento estabilizador Central .Imagen sagital.

Elemento situado en el medio pie que regula los movimientos torsionales que se realizan en esta zona. El carácter funcional de este elemento lo convierte en la clave para que un soporte plantar funcione con total garantía.

Otro elemento a tener en cuenta es el elemento de contención lateral, situado en la zona lateral - plantar del pie y que recoge todas las estructuras de esta zona. A diferencia de un elemento pronador total este elemento controla el movimiento de supinación y la rotación de los radios externos.En ningún momento debe provocar un movimiento o una torsión en pronación.

Por último, hemos incluido el elemento estabilizador anterior, con carácter balancín, imprescindible en las ortesis del niño y en patologías dígito-metatarsales.



Figura 23. Esquema de los tres elementos descritos

La suma de todos los elementos que incluimos en el soporte plantar, nos dará como resultado un soporte plantar funcional por excelencia, capaz de conseguir los objetivos que hemos descrito al principio de nuestra exposición.

Por último, después de la aplicación de la ortesis procederemos a realizar revisiones del tratamiento, tanto a corto como a largo plazo, solo así podremos observar in situ la eficacia del mismo, la satisfacción del paciente y la evolución de la disfunción. Si no se procede a realizar las revisiones y modificaciones pertinentes, difícilmente podremos evaluar resultados y modificar conductas.

Queremos añadir que después de revisar algunos artículos de la revista Biomechanics, hemos observado que en otros países se utilizan los sistemas Scancast 3D,CAD; CAM:ADT Othocam etc..., .Todos ellos son diferentes sistemas que se basan en la fabricación de las ortesis a partir de una toma de medidas , con la ayuda de un programa informático se realiza el diseño de las mismas. Preocupa mucho a la industria ortopédica conseguir un modelo de aplicación de la ortesis que sea realmente efectivo y de bajo coste. En uno de los artículos dicen que el futuro de la ortesis se dividirá en:

- Ortesis personalizadas a partir de un molde
- Personalizadas a partir de la técnica de aplicación directa
- Personalizadas a partir de ortesis pre-fabricadas
- Prefabricadas por tallas
- Elementos sueltos por tallas.

En cualquier caso, es posible que si se recupera la credibilidad respecto el uso del soporte plantar, podamos hablar en un futuro de diferentes modelos en cuanto a sus complejidad. Probablemente a nivel preventivo saldrán algunos modelos pre-fabricados, que con una adaptación personalizada podrán resolver problemas de poca importancia. Sin embargo para patologías severas siempre será necesario aplicar un plan de tratamiento totalmente personalizado, este modelo evidentemente tendrá un valor diferente al citado anteriormente.

Como conclusión terminaremos este artículo con tres sugerencias que queremos transmitir a los lectores:

1.-Para los profesionales que prescriben la ortesis, es necesario actualizar los conceptos en cuanto a diseño, materiales y acción biomecánica de las mismas

2.- Para los que fabrican y aplican ortesis, incluir nuevos materiales y técnicas, actualizando la imagen de las ortesis.

3.- A todos en conjunto, hacer sesiones de trabajo, unificando criterios e intentando recuperar la confianza de los padres respecto a la ortesis. Merece la pena, puesto que los resultados que se obtienen al aplicar una FO correctamente, nos llenan de satisfacciones profesionales.

# BIBLIOGRAFIA


1. IBV. Guía de uso y prescripción de productos ortoprotésicos a medida. Institut de Biomecànica de València. 1999.
2. Fujita, M y et.Cols. Dinamic changes of the medial arch of the foot in patological cases. Abstractos del 17º Congreso del CIP, pág. 137. Bolonia 1990
3. Canadell, J; De Pablos, J. Lesiones del cartílago de crecimiento, 2ª edición. Editorial Salvat. Barcelona. 1988.
4. Robles Gómez, E; Núñez-Samper, M. El pie en crecimiento. En: Núñez-Samper, M; Llanos-Alcazar, L.F., Eds. : Biomecánica, Medicina y Biomecánica del pie. Masson, S.A. Barcelona 1997.
5. Rose, G.K et. Cols. Pes planus. En: Jahss. Disorders of the foot & ankle. Sauders, 2ª edición, 1991.
6. Céspedes, T; Dorca, A et Cols. Técnica de aplicación directa (TAD) de ortesis sobre el pie: a propósito de varios casos clínicos. Revista Española e Podología. Septiembre-Octubre 1999. Pp. 325-339.
7. Lavigne, A; Noviel,D. Trastornos estáticos del pie del adulto. Ed. Masson.,s.a. Barcelona.1994
8. Viladot,R. ; Cohí, O.; Clavell S. Ortesis y Prótesis del Aparato Locomotor. ED. Masson.Barcelona 1987
9. Baehler, André-R. Técnica Ortopédica:Indicaciones.Tomo 1.Ed. Masson.Barcelona.S.a:1999
10. Dorca,A.; Céspedes,T. Et cols. Deporte y podología: Tendencias actuales. Revista Española de podología. .Madrid 1993.Vol. IV.número 1.pp 6-12

# TRATAMIENTO DE LAS SECUELAS CICATRICIALES DEL PIE QUEMADO



David Alonso Peña [1]
Alfonso Martínez Nova [2]
Javier Alonso Peña [1]

1.Médico. Prof. Asociado de la Diplomatura de Podología (C. Univ. Plasencia)
2.Podólogo. Prof. Asociado de la Diplomatura de Podología (C. Univ. Plasencia)

CORRESPONDENCIA
David Alonso Peña
Departamento de Patología y Clínica humanas.
Esc. de Podología (C.U. Plasencia)
Avda. Virgen del Puerto, 2
10600-Pasencia (Cáceres)

## RESUMEN

**Las quemaduras en el pie son frecuentes y en un elevado porcentaje conllevan secuelas cicatriciales o funcionales que precisan tratamiento. Las quemaduras del pie son consideradas como graves por la ABA (American Burn Association) pero suelen ser infravaloradas y en muchos casos mal tratadas en pacientes con lesiones extensas. De ello se deriva que la incidencia de secuelas cicatriciales o funcionales por quemaduras en los pies es elevada. Es fundamental un conocimiento preciso de las diferentes opciones terapéuticas para obtener los mejores resultados en nuestros paciente.**

## PALABRAS CLAVE

**Quemadura. Secuela. Cicatriz. Pie. Tratamiento.**

## ABSTRACT

**Foot burns are frequent and, in a high percentage, they bear scars or functional sequels that need treatment. Foot burns are considered as "serious" by the ABA (American Burn Association) but they are usually undervalued and in many cases mistreated in patients with extensive lesions. This derived that the incidence of scars or functional sequels for burns in the feet is high. It is fundamental a precise knowledge of the different therapeutic options to obtain the best results in our patients.**

## KEY WORDS

**Burn. Sequel. Scar. Foot. Treatment**

## INTRODUCIÓN

Las secuelas de quemaduras en los pies pueden deberse a amputaciones digitales o de partes del pie, a cicatrices patológicas, retracciones digitales o flexión dorsal del pie por bridas, úlceras crónicas o trastornos del desarrollo cuando se producen en la infancia (Fig. 1)

Es evidente que la prevención es la principal arma para evitar este tipo de lesiones. La prevención se entiende "antes" de producirse la lesión (Campañas de prevención de incendios, educación en la infancia, medidas de protección en las empresas, campañas publicitarias de concienciación social, ...) así como "después" de producida la quemadura (tratamiento precoz, tipo de injertos, medidas postura-

les, férulas, fisioterapia, rehabilitación, ...). Lo cierto es que no siempre se pueden evitar las secuelas y que los responsables del cuidado de los pies debemos estar preparados para minimizar sus efectos.

Fig. 1.- Amputación multidigital tras quemadura

## DISCUSIÓN

El tratamiento de las secuelas cicatriciales del pie quemado debe realizarse lo más precozmente posible, preferentemente en el periodo activo de la cicatrización en el cual puede beneficiarse de tratamientos conservadores. Cuando las cicatrices ya están establecidas sólo queda la opción quirúrgica para corregir sus consecuencias.

Las características de la piel del pie son muy diferentes cuando nos referimos a la región dorsal o a la región plantar:

* La piel dorsal está débilmente unida a la fascia subyacente y es rica en tejidos linfáticos, vasculares y nerviosos. Los tendones extensores se localizan muy próximos a la superficie cutánea y pueden lesionarse con facilidad tanto por la lesión térmica como por los desbridamientos quirúrgicos posteriores. Pueden producirse adherencias tendinosas, coberturas tendinosas de mala calidad, retracciones de los dedos, ... (Fig. 2). La tendencia a la retracción de los injertos cutáneos de espesor parcial que suelen emplearse en la cobertura o la propia cicatriz de quemadura puede provocar retracciones de los dedos o incluso la flexión dorsal del pie.

* La piel plantar, por el contrario, presenta firmes adherencias a la fascia plantar por septos fibrosos que delimitan la grasa plantar en compartimentos, evitando el deslizamiento y proporcionando almohadillado al caminar. El espesor del estrato córneo es mucho mayor en esta región que en otras zonas del cuerpo, lo cual hace infrecuente que las quemaduras lleguen a provocar lesiones de espesor completo. Por este motivo, es poco habitual tener que recurrir a desbridamiento e injerto en la región plantar y suele tratarse de forma conservadora. La piel de esta región plantar tiene mucha menor tendencia a las cicatrices patológicas o a las retracciones.

Las actuales técnicas de resucitación de pacientes quemados unidas al desarrollo progresivo de las unidades de quemados han hecho posible la supervivencia de gran número de pacientes con más del 90% de la superficie corporal quemada (1). Esto lleva asociado una elevada morbilidad, siendo las cicatrices la principal de las secuelas. Fue Janzekovic quien introdujo el concepto de escisión precoz de la escara e injerto cutáneo y demostró mejores resultados tanto estéticos como funcionales en comparación con el mismo tratamiento pasadas las tres semanas (2). Hoy en día el tratamiento de elección del gran quemado es el desbridamiento precoz seguido del injerto cutáneo.

La cicatrización hipertrófica en pacientes quemados tiene una incidencia que oscila entre el 25% y el 60% (3, 4). En la génesis de la cicatriz hipertrófica intervienen varios factores como son el retraso en la curación de la herida, la infección y la predisposición genética (5).

Las consecuencias de una incorrecta cicatriz tienen implicaciones tanto estéticas como funcionales, por lo que un buen planteamiento inicial puede prevenir efectos indeseables a largo plazo.

La cicatriz hipertrófica es consecuencia de la lesión en la porción reticular de la dermis. Las cicatrices hipertróficas a consecuencia de lesiones por quemadura tienen el doble de síntesis de colágeno que las cicatrices normales, haciéndose prácticamente equivalentes a los 2 ó 3 años (6). Por otro lado, el contenido de colágeno en las cicatrices hipertróficas de quemadura es inicialmente menor y pasados 2 ó 3 años se hace mucho mayor que en las cicatrices normales.

La evaluación de la cicatriz hipertrófica es un tema controvertido. Lo más habitual es identificar estas lesiones de forma subjetiva por la clínica. Se caracteriza por una masa dura, elevada y enrojecida limitada a la zona de cicatriz previa. Según madura la cicatriz, ésta se vuelve más pálida, blanda y delgada. Se ha intentado establecer una graduación de estas lesiones mediante escalas arbitrarias que valoran el color, la dureza y la anchura (7) pero ninguna de ellas ha tenido plena aceptación.

Figura 2. Grave secuela post-quemadura. Bridas cicatriciales con importante retracción de dedos. Amputación de primer dedos

## TRATAMIENTO CONSERVADOR DE LA CICATRIZ HIPERTRÓFICA DEL PIE QUEMADO

Durante la etapa de maduración de la cicatriz pueden emplearse medidas físicas que prevengan o

traten las formas hipertróficas de cicatrización. Una vez que la cicatriz ha madurado, cosa que ocurre en torno a los 12 meses posteriores a la lesión, la eficacia de estas medidas es dudosa, siendo la cirugía la forma más efectiva de obtener la cicatriz más apropiada. Entre las medidas iniciales de manejo de la cicatriz se encuentran las siguientes:

## 1.- COMPRESIÓN:

La compresión como medida de tratamiento de la cicatriz hipertrófica se ha usado durante centurias. La primera referencia de esta modalidad de tratamiento se atribuye a Ambrosio Paré en el siglo XVI (8). En 1835 Raynor popularizó el uso de la presión para mejorar el resultado de este tipo de cicatrices. Asociado a la presoterapia se han utilizado durante muchos años infinidad de cremas y medicinas. La miel se empleó como adyuvante a la presión desde tiempos remotos para acelerar el tiempo de curación de las heridas. Actualmente se piensa que debido a su bajo pH puede inhibir el crecimiento bacteriano y facilitar la curación de la herida (9).

La compresión puede aplicarse de varias formas: vendajes elásticos, bandas de compresión tubular, prendas de presoterapia (Fig. 3 y 4), etc. Lo más empleado son las prendas de presoterapia que se confeccionan a la medida de cada paciente. La elaboración de la prenda lleva varios días por lo que durante ese tiempo pueden utilizarse prendas preformadas. Estas últimas son únicamente una solución provisional hasta que se dispone de la prenda "a medida". Las prendas de presoterapia deben llevarse puestas de 23 a 24 horas al día y se puede retirar definitivamente cuando ya no se aprecia mejoría de la cicatriz o cuando ésta ha madurado (10). Las zonas de contorno irregular o donde la superficie cutánea es cóncava pueden ser dificultosas para aportar la presión deseada. En estas situaciones se puede añadir la goma-espuma necesaria para ejercer la presión.

El mecanismo por el cual la presión mantenida mejora las cicatrices hipertróficas aún no está totalmente aclarado, aunque hay muchas teorías que lo intentan. Lo que está demostrado es que las cicatrices hipertróficas tratadas durante 12 meses con presoterapia tienen disminuida la síntesis de colágeno respecto a las no tratadas. Durante los primeros 12 meses de tratamiento, cuanto mayor sea la presión aplicada, menor es la síntesis de colágeno. Después del primer año, la formación de colágeno ya no es alterable (11).

La presión más conveniente para estas cicatrices también es tema de controversia. La presión en cada zona anatómica va a depender de la proximidad de prominencias óseas, de la forma de la superficie que se desea comprimir, de la constitución individual, etc. Bajo tantos condicionantes es complicado pretender una presión uniforme en una superficie cicatricial extensa. Reid mantiene que presiones entre 15 y 40 mmHg. inducen una maduración de la cicatriz hipertrófica más rápida (11).

Los efectos beneficiosos de la presoterapia han quedado ampliamente demostrados durante estos años. Entre las escasas complicaciones de esta técnica se encuentra la posibilidad de afectar el ritmo de crecimiento óseo cuando se aplica en individuos en desarrollo (12).

En general, se recomienda el empleo de la presoterapia en heridas que tardan en curar más de 21 días (habitualmente corresponden a quemaduras de 2º grado profundo) y en el postoperatorio de los injertos cutáneos, ya que los bordes de éstos tienen elevada tendencia a la cicatrización hipertrófica, y no se considera indicado para heridas que necesitan un tiempo de curación menor de 10 días (habitualmente son quemaduras de 1er. grado o 2º superficial).

- Figuras 3 y 4. Prendas de presoterapia.

## 2.- LÁMINAS DE SILICONA.

En 1982 se publicó la utilidad de la silicona para la mejora de las cicatrices hipertróficas del paciente quemado (13). Su aplicación se realiza en forma de láminas, como tratamiento único o asociado a las vendas de presoterapia. Se mantiene sobre la zona cicatricial constantemente, retirándola dos veces al día para lavarla suavemente. En un pequeño tanto por ciento de pacientes puede provocar un rash superficial que se resuelve disminuyendo el tiempo

de empleo de la lámina (por ejemplo, empleándola 12 horas al día).

El mecanismo de acción de la silicona aún no se conoce. Los efectos físicos de la aplicación de la lámina parecen ser menos importantes que los efectos químicos, por los cuales la silicona podría actuar como un estrato corneo y restaurar la homeostasis de la cicatriz reduciendo la hiperemia capilar y la fibrosis (14)

Figura 5. Diferentes apósitos comerciales para corrección de cicatrices

La oferta de apósitos comerciales para el tratamiento de cicatrices es muy variada (Fig. 5) y su número aumenta progresivamente. De unos años a esta parte, la tendencia es a comercializar apósitos más finos, con mayor adaptabilidad a todo tipo de superficies, y con mayor adhesión a la cicatriz. La mayoría de ellos son compuestos de silicona (Fig. 6, 7, 8 y 9) y recientemente se han incorporado los compuestos de poliuretano microporoso (Fig. 10), aunque no ha demostrado mejores resultados clínicos frente a los primeros. Todos ellos coinciden en que deben aplicarse en íntimo contacto con la cicatriz durante las 24 horas del día y deben retirarse únicamente para el aseo personal. El apósito puede recortarse según las características de la cicatriz y puede reutilizarse la misma lámina durante varios días o semanas. Los resultados comienzan a preciarse meses después de iniciado el tratamiento.

Figura 6. Apósito de silicona.

Figuras 7 y 8. Apósitos de silicona.

- Figura 9. Apósito de silicona.

- Figura 10. Apósito de poliuretano.

## 3.- ESTEROIDES:

La triamcinolona es el esteroide que se usa con más frecuencia en el tratamiento de estas cicatrices (Fig. 11). La primera referencia de regresión de un queloide con triamcinolona intralesional es de Maguire en 1965 (15). Desde esta fecha, el uso de la triamcinolona se ha generalizado en el manejo de la cicatriz hipertrófica. Los esteroides actúan estimulando la actividad colagenasa lo que disminuye la acumulación de colágeno en la zona en que se aplica. Los esteroides pueden utilizarse asociados con otras formas de tratamiento de la cicatriz, así como en casos seleccionados pueden ser útiles de forma intra y post-operatoria (16). Los efectos secundarios de la aplicación intralesional de esteroides son la atrofia cutánea, la despigmentación y las telangiectasias.

- Figura 11. Triamcinolona inyectable.

## TRATAMIENTO QUIRÚRGICO DE LA CICATRIZ

El manejo quirúrgico de este tipo de cicatrices debe tener en consideración en primer lugar, si existe compromiso funcional o no. Cuando no existe compromiso funcional y hasta la maduración de la cicatriz, la presoterapia asociada o no a la inyección de esteroides continúa siendo la primera línea de tratamiento. Una vez que la cicatriz ha madurado, existen muchas posibilidades de corrección quirúrgica para paliar los efectos negativos de ésta.

Exéresis cicatricial y cierre primario: Siempre que se pueda, debe optarse por la solución más sencilla que permita lograr el resultado deseado. El "cierre directo" en cirugía es lo deseable siempre que el resultado se considere satisfactorio. La exéresis del tejido cicatricial "intralesional" parece que aporta mejor resultado estético a largo plazo, aunque hay muy pocos estudios comparativos que indiquen superioridad de esta técnica frente a la de exéresis "marginal" (17). Cuando se opta por la exéresis de una cicatriz patológica debe tenerse en cuenta que las posibilidades de que la nueva cicatriz sea también patológica son altas, por lo que las revisiones deben ser frecuentes y los tratamientos precoces.

Reorientación de la cicatriz: Una correcta orientación muchas veces es lo único que necesita la cicatriz hipertrófica para conseguir una correcta contracción y ser estéticamente aceptable. Cuando la cicatriz cruza perpendicular a las líneas de tensión, mediante una Z-plastia simple se puede modificar la longitud de la cicatriz y recolocar la cicatriz sobre las líneas de mínima tensión. La Z-plastia no solo permite reorientar la cicatriz sino también aumentar la longitud o aportar tejido a una zona deficiente de partes blandas.

Pueden ser de utilidad también las Z-plastias múltiples, W-plastias o colgajos locales simples del tipo V-Y. En casos muy seleccionados, la utilización de colgajos más complejos también puede estar indicada.

## CONCLUSIÓN

El manejo de las secuelas cicatriciales del pie quemado es un tema complejo. En la fase activa de la cicatrización, el tratamiento conservador es de elección. La compresión de la zona cicatricial, fundamentalmente mediante el empleo de prendas de presoterapia, es efectiva en este tipo de pacientes. La silicona lleva tiempo demostrando su utilidad en este campo. El tratamiento quirúrgico se indica una vez que la cicatriz se ha estabilizado y va encaminado a reorientar la cicatriz o a evitar las retracciones. Un correcto conocimiento de las posibilidades terapéuticas en este tipo de pacientes permitirá disminuir las secuelas estéticas y funcionales a largo plazo.

## BIBLIOGRAFIA


1.- Heggers JP, McCauley RL, Rendón DN. Antimicrobial therapy in burns part I. Surg Rounds 1992; 15(7):613-617.

2.- Janzekovic Z. Conceps of early excision and immediate grafting in burns. J Trauma 1970;10:1103-8.

3.- Deitch EA, Wheelman TM, Rose MP, Clothier J, Cotter J. Hypertrophic burn scars: analysis of variables. J Trauma 1983; 23(10):895-8.

4.- Spurr ED, Shakespeare PG. Incidence of hypertrophic scarring in burn-injured children. Burns 1990; 16(3):179-81.

5.- Lewis WHP, Sun KKY. Hypertrophic scar: a genetic hypothesis. Burns 1990; 16(3):176-8.

6- Craig RDP, Schofield JD, Jackson DS. Collagen biosynthesis in normal and hypertrophic scars and keloids as a function of the duration of the scar. British Journal Surgery 1975; 62:741-4.

7.- Clark JA, Cheng JCY, Leung PC. Mechanical characterization of human postburn hypertrophic skin during pressure therapy. J Biomech 1987; 20(4):397-41.

8.- Linares HA, Larson DL, Willis-Galstaum BA. Historical notes on the use of pressure in the treatment of hypertrophic scars or keloids. Burns 1993; 19(1):17-21.

9.- Subrahmanyan M. Topical application of honey in treatment of burn. Br J Surg 1991; 78:497-8.

10.- Cheung JCY, Evans JH, Leung KS. Pressure therapy in the treatment of post burn hypertrophic scar - a critical look into its usefulness and fallacies by pressure monitoring. Burns 1984; 10:154-63.

11.- Reid WH, Evans JH, Naismith RS, Tully AE, Sherwin S. Hypertrophic scarring and pressure therapy. Burns 1987; 13:529-32.

12.- Leung KS, Cheng JCY, Clark JA, Leung PC. Complication of pressure therapy for post burn hypertrophic scars. Biomechanical analysis based on 5 patients. Burns 1984; 10:434-8.

13.- Perkins K, Davey RB, Wallis KA. Silicone gel: a new treatment for burns and scar contractures. Burns 1982; 9;201-4.

14.- Quinn KJ. Silicone gel in scar treatment. Burns 1987; 13:S33-S40.

15.- Maguire HC. Treatment of queloids with triamcinolone acetonide injected intralesionally. JAMA 1965; 192:325-6.

16.- Tang YW. Intra and postoperative steroid injections for keloids and hypertrophic scars. Br J Plast Surg 1992; 45:371-3.

17.- Engrav LH, Gottlieb JR, Millard SP, Walkinshaw MD, Heinbach DM, Marvin JA. A comparison of intramarginal and extramarginal excision of hypertrophic burn scars. Plast Reconstr Surg 1988; 81(1):40-4

# ALTERNATIVA ORTOPODOLÓGICA EN UN CASO DE EXÓSTOSIS POSTERIOR DEL CALCÁNEO.

Inmaculada C. Palomo Toucedo [1]
Pedro V. Munuera Martínez [1]
Gabriel Domínguez Maldonado [1]
José Manuel Castillo López [1]

1. Profesores Asociados. Departamento de Enfermería, Fisioterapia y Podología. Universidad de Sevilla.

CORRESPONDENCIA
Inmaculada C. Palomo Toucedo
Escuela Universitaria Ciencias de la Salud
Avda. Sánchez Pizjuán s/n
Sevilla, 41009
ipalomo@us.es

## RESUMEN

**Este trabajo trata sobre el caso clínico de una paciente que presenta una exóstosis posterior del calcáneo que le produce una úlcera de tórpida evolución en el talón derecho.**

**Este hecho se justifica según varios factores; por un lado la propia morfología del talón, el patrón biomecánico de marcha en varo, y por otro, la lesión de partes blandas que sufrió como consecuencia de una quemadura, cuyo tratamiento necesitó de un autoinjerto para su curación.**

**Atendiendo a las características de este caso y las necesidades del paciente, se propone inicialmente un tratamiento ortopodológico integral, que abarca desde las descargas provisionales, hasta un tratamiento paliativo que elimine la presión de la zona ulcerada. Asimismo, se propone un tratamiento para la alteración biomecánica de dicho pie.**

## PALABRAS CLAVE

**Exostosis del calcáneo, espolón calcáneo, enfermedad de Haglund, injerto cutáneo, talonera posterior.**

## ABSTRACT

**A case report of a woman with a retrocalcaneal exostosis is presented. This deformity produces a recurrent chronic ulceration over posterior aspect of the right heel.**

**Several considerations affecting to the patient, may have led to this situation: the calcaneal congenital morfology, the mechanical conditions associated with rearfoot varus , and the previous soft-tissues damage caused by a years ago burn and later graft.**

**According to patient conditions an orthotic treatment is proposed, including from padding techniques to functional foot orthoses, in order to decrease the abnormal shearing forces noted at the affected area and to improve foot function.**

## KEY WORDS

**Retrocalcaneal exostosis, calcaneal spur, Haglund disease, graft, heel orthoses.**

## INTRODUCCIÓN

La continua tensión a la que se encuentra sometido el calcáneo dentro del sistema aquíleo-calcáneo-plantar, provoca, generalmente, un proceso perióstico que da lugar a la calcificación de las partes blandas que en él se insertan (6) .

Este mecanismo es bien conocido en el caso de la apofisitis posterior del calcáneo (13) donde la excesiva tracción del núcleo secundario de osifica-

ción del calcáneo origina una inflamación del cartílago de crecimiento, y de las calcificaciones plantares ocasionadas por fascitis plantar, en las que los microtraumatismos repetidos por tensión excesiva a ese nivel, provocan un proceso inflamatorio seguido de una hiperemia reactiva y la consiguiente descalcificación local. Posteriormente, las sales de calcio van depositándose progresivamente en el tejido de granulación, localizado en el punto de inserción de la fascia plantar, lo que produce la imagen radiográfica característica de espolón calcáneo (6).

Ocasionalmente, este mismo proceso también puede producir exóstosis posteriores cuando se ejerce una excesiva tensión en el punto de inserción del tendón de Aquiles, dando lugar a la calcificación de este tendón.

Sin embargo, las exóstosis postero-superiores del calcáneo tienen otra etiopatogenia. En este caso, la deformidad está más relacionada con variantes morfológicas del propio hueso, como es el caso de la exóstosis posterosuperior o de Haglund, relacionada con calcáneos altos y puntiagudos (2)..En otros casos, se asocia a alteraciones biomecánicas concretas (8).

De cualquier forma, el volumen y la posición que adquiere esta zona del talón, le condiciona a sufrir un mayor roce y compresión contra el contrafuerte del calzado, a pesar de la amortiguación de las partes blandas adyacentes. El resultado final es un proceso de periostitis que culmina con la formación y crecimiento de la exostosis (3,6,8).

En muchos casos, las exóstosis posteriores del calcáneo son asintomáticas o bien producen pequeñas molestias relacionadas con patologías de partes blandas debido al fenómeno de compresión, siendo habituales las bursitis retroaquíleas (4, 6).

Sólo en algunas ocasiones y relacionadas con otros aspectos patológicos de carácter podológicos, sistémicos o mixtos, estas alteraciones requieren de tratamiento, ya sea de carácter ortopodológico paliativo o quirúrgico.

# DESCRIPCIÓN DEL CASO

## 1.ANAMNESIS:

Mujer de 72 años de edad sin antecedentes personales ni familiares de interés.

La paciente cuenta que hace unos 20 años, tras una pérdida de consciencia, se produjo una quemadura en el talón derecho al permanecer éste dentro de un brasero. Como consecuencia de las lesiones producidas en piel y partes blandas de la zona posterior y plantar del talón, fue necesaria la realización de un autoinjerto siendo la piel donante la parte anterior de muslo derecho.

Tras la recuperación casi total de su actividad cotidiana y el uso de calzado de serie, refiere que desde hace un año, presenta una lesión ulcerosa en la parte posterior del talón afecto que requiere de curas frecuentes que son realizadas en su centro de salud

## 2.MOTIVO DE CONSULTA

Paciente que acude a la consulta por dolor agudo en la zona posterior del calcáneo producido por una úlcera recurrente de un año de evolución.

## 3.-EXPLORACIÓN

### 3.1. INSPECCIÓN

Observamos buen aspecto general en la piel de pie y piernas, con coloración normal salvo en talón derecho en la zona injertada, de la cual destacamos:

- Cicatriz no dolorosa en zonas laterales de talón que llega a mediopié a nivel plantar.
- Zona hiperqueratósica irregular en parte posterior de talón en zona de inserción tendón de Aquiles. Dolor punzante a la palpación.

Se observa además una protuberancia ósea bajo la lesión.

- Pérdida discreta de partes blandas en la zona plantar con ligera asimetría en la longitud del miembro. (Fig. 1).

Figura 1.

La morfología de ambos pies es normal con zonas de sobrecargas leves bajo la cabeza del primer metatarsiano y tendencia a antepié valgo.

Pulsos presentes.

### 3.2. EXPLORACIÓN ARTICULAR Y MUSCULAR

Se observa que la movilidad articular, en general, está conservada.

Parámetros de interés:

- ATPA normal en pie izquierdo; flexión dorsal disminuída en derecho.
- ASA con predominio en el movimiento de inversión, discretamente aumentado con respecto a la normalidad.
- AMT con mayor rango en pronación
- Primer radio plantarflexionado con primer dedo en flexus. (Fig. 2).

Figura 2.

En bipedestación se observan huellas con pérdida de apoyo del ALE, y retropié ligeramente en varo.

Marcha inestable, con patrón en varo y escaso movimiento pronatorio.

El balance muscular es normal.

### 3.3. PRUEBAS COMPLEMENTARIAS

Se realiza una radiografía lateral en descarga donde se observa la presencia de una exostosis posterior muy pronunciada en el calcáneo derecho, justo bajo la zona de la lesión. Además, de forma difusa, se aprecia la presencia de calcificación a la altura de la inserción del tendón de Aquiles. (Fig. 3).

Figura 3.

### 3.4. ESCARPOLOGÍA

La paciente calza un calzado descubierto sin sujeción posterior, con tacón a modo de cuña de 3 cms de altura.

Refiere la imposibilidad de llevar zapatos cerrados por el dolor que le produce al contacto con la zona lesionada.

## 4. DIAGNÓSTICO

Exóstosis Posterior de Calcáneo
Úlcera Postraumática
Retropié varo
Antepié valgo

## 5. TRATAMIENTO

Se elimina la hiperqueratosis y se descubre una zona ulcerada no supurativa de pequeña dimensión, aproximadamente 1 cm. De diámetro. Se realiza cura local con desbridante enzimático y se propone el tratamiento ortopodológico.

# TRATAMIENTO ORTOPODOLÓGICO.

## 1.-OBJETIVOS DEL TRATAMIENTO

**1.1. Favorecer y acortar el proceso de cicatrización de la úlcera:** es propósito prioritario conseguir la curación permanente de la lesión

**1.2. Proteger la zona injertada:** debido al antecedente traumático y a las características del injerto, podría considerarse una zona de riesgo, puesto que la paciente no poseía capa subcutánea suficiente para la amortiguación necesaria en los frecuentes roces y compresiones del calzado sobre el área en cuestión.

**1.3.. Disminuir la presión ejercida por la exóstosis y descargar la zona:** es imprescindible reducir las fuerzas de compresión que ejerce la protuberancia ósea sobre las partes blandas, al principio por acción del calzado, y posteriormente al aumentar su volumen, por traumatismo directo lesionando las zonas adyacentes. Por tanto, la descarga de la zona es fundamental para lograr el cierre de la úlcera y prevenir la aparición de otras lesiones.

**1.4. Compensar el trastorno biomecánico:** el patrón patomecánico que posee la paciente es responsable, en parte, de la formación de la exóstosis debido al posicionamiento del calcáneo en varo, y además, de la calcificación del tendón de Aquiles, al exponer a esa zona a la tracción excesiva de éste.

**1.5. Mejorar la funcionalidad:** aumentar la estabilidad de la marcha y conseguir un adecuado movimiento pronatorio mejora la adaptabilidad al terreno de unos pies rígidos deficitarios en la amortiguación y disipación de las continuas fuerzas de acción-reacción.

**1.6. Posibilitar la utilización de calzado adecuado:** el dolor de la zona posterior del talón impedía a la paciente el uso de calzado cerrado, lo que aumentaba la sensación de inseguridad en una marcha que ya, a priori, era inestable. Además de las contraindicaciones biomecánicas de los zapatos tipo zueco, se añade la imposibilidad de usar ortosis plantares.

## 2.-PLANTEAMIENTO TERAPÉUTICO

Para alcanzar los objetivos propuestos se diseña un plan terapéutico que aborda los siguientes aspectos:

**a) Tratamiento de la úlcera**

Desbridamiento mecánico y curas oclusivas locales

**b) Tratamiento Ortopodológico**

1. Descarga provisional: para eliminar la presión mientras se realizan las ortosis definitivas

2. Ortosis plantares: inicialmente sólo para el pie izquierdo.

3. Ortosis protectoras: Talonera posterior, al principio indipendiente.

4. Calzado adecuado.

## 3.-METODOLOGÍA

### 1. Toma de moldes

Antes de realizar la primera cura se toma el molde de ambos pies.

El pie izquierdo en espuma fenólica, no realizando ninguna maniobra de control, pues no queremos impedir el escaso movimiento pronatorio que posee.

Al pie derecho se le toma un molde negativo de tobillo-pie del pie completo con escayola, ya que la talonera debe alcanzar toda la zona posterior del calcáneo. (Fig. 4).

- Figura 4.

Previamente, para identificar la zona de la lesión y hacerla sobresaliente para su posterior descarga, se coloca un pequeño apósito de protección encima del cual se adhiere un fieltro de 5 mm. de grosor autoadhesivo. (Fig. 5).

- Figura 5.

### 2. Materiales y Método de elaboración.

*Descargas provisionales:*

Como tratamiento inicial y mientras se realizaba el definitivo, se realizaron descargas con fieltro adhesivo de 3 mm. en forma de herradura para evitar incluso el roce del calcetín, ya que no comienza a calzarse hasta que no se elabora la talonera primera.

*Ortosis plantares:*

Sólo se elaboró para el pie izquierdo, y consistió en una ortosis estratificada compuesta por una cubierta de espuma de polietileno de 30 Shore A de 3 mm., más un refuerzo de polipropileno de 2 mm. y un relleno en ALE de 5 mm. Se le añadió un ángulo de antepié valgo con espuma de polietileno de 3 mm. de 40 Shore A.

El efecto ortésico consistió básicamente en controlar el arco longitudinal externo para mejorar la estabilidad, mejorar la amortiguación del talón con un encapsulamiento del mismo y facilitar la pronación retrasando la llegada del primer metatarsiano en el momento de apoyo de antepié.

Ortosis protectoras:

Para el pie derecho, inicialmente se pensó en realizar la talonera posterior independiente de la ortosis plantar de espuma de polietileno, con objeto de comprobar su efectividad y, posteriormente, unirlas incluyéndola en la plantilla a nivel plantar, a modo de prolongación posterior.

Sin embargo, para intentar obtener mayor descarga de la zona, la primera talonera posterior se elaboró de silicona reforzada con venda cohesiva. Una vez diseñada la amplitud de la ortosis en el positivo, se aplicó una fina capa de silicona líquida y se cubrió con una tira de venda, dando una vuelta al molde. Luego se volvió a impregnar de silicona permitiendo que se integrara entre los huecos de la venda y así sucesivamente hasta que conseguimos el grosor deseado. En el punto de la lesión se colocó una pieza de espuma de poliuretano, para aumentar más aún la descarga de la zona y se integró en el conjunto de la ortosis. Al final se terminó con una capa de silicona, se extendió uniformemente y se dejó catalizar cubierta con el plástico. Tras 24 horas, se recortaron los bordes y se le da la forma adecuada. (Fig. 6).

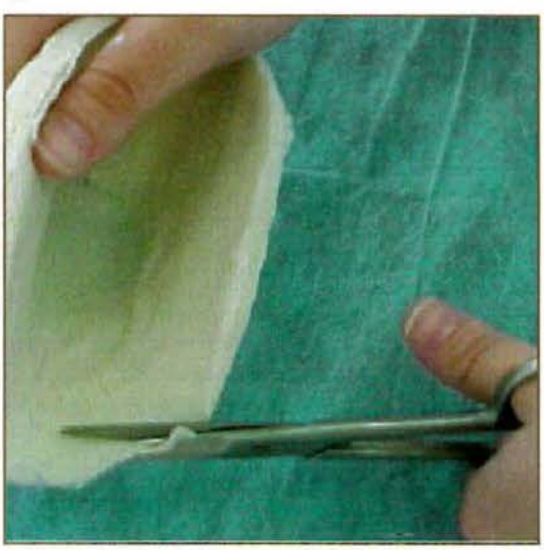

- Figura 6.

La segunda talonera se realizó adaptando una espuma de polietileno de 30 Shore A densidad de 3 mm. al molde. Posteriormente, en la zona protuyente que indicaba dónde se encuentraba la úlcera, se incluyó una pieza de espuma de poliuretano de dimensiones algo mayores que la anterior y

sobre ambos se volvió a adaptar otra capa de espuma de polietileno de 5 mm. De 40 Shore A. Por último se pulieron los bordes en bisel dándole la forma deseada. (Fig. 7).

Figura 7.

Figura 8.

## RESULTADOS

A pesar de que se había eliminado toda presión por compresión al usar calzado tipo zueco, las descargas provisionales y las curas periódicas sólo consiguieron reducir la úlcera pero no curarla por completo. Tampoco el uso de las ortesis protectoras y plantares consiguieron cerrarla por completo, quedando una mínima lesión residual. Por este motivo se le aconsejó a la paciente la eliminación quirúrgica de la exostosis, a lo cual se negó.

El uso de la talonera de silicona permitió usar calzado cerrado pero por su grosor fue sustituido por la ortosis estratificada con buen resultado, así como la ortosis plantar. (Fig. 8).

Conseguimos así alcanzar sólo los objetivos funcionales del tratamiento.

## CONCLUSIONES

Las exóstosis posteriores del calcáneo suelen ser asintomáticas y debidas fundamentalmente a variaciones anatómicas del calcáneo, por ello no suelen requerir tratamiento.

Ocasionalmente, cuando existen determinadas alteraciones biomecánicas o algún proceso patológico asociado, son suceptibles de ser tratadas podológicamente.

El tratamiento ortopodológico es una alternativa eficaz que debemos valorar según el caso en concreto y atendiendo a las necesidades de cada paciente, además de ser un complemento terapéutico a otras técnicas.

## BIBLIOGRAFIA


1. ALEXANDER, IJ. El pie. Exploración y diagnóstico. Barcelona: Jims; 1990.
2. VILADOT, A. et AL. Quince lecciones sobre patología del pie. 2ª ed. Barcelona: Springer-Verlag Ibérica; 2000.
3. GOLDCHER, A. Manual de Podología. Barcelona: Masson; 1992.
4. CAILLIET, R. Síndromes dolorosos: tobillo y pie. 3ª ed. México D. F.: El Manual Moderno; 1998.
5. LLANOS, LF. ACEBES, JC. El pie. Barcelona: Masson; 1997
6. NÚÑEZ, M. LLANOS, L. Biomecánica, medicina y cirugía del pie. Barcelona: Masson; 1997.
7. RODRÍGUEZ, E. Ortopodología Aplicada. Experiencias. Barcelona: Podospecial. División Editorial; 1989
8. VALMASSY, RL. Clinical Biomechanics of the Lower Extremities. Missouri: Mosby-Year Book; 2000.
9. GUILLÉN, ML. Talalgia, espolón calcáneo y fascitis plantar en deportistas: etiología y tratamiento. Rev Esp Podol 1991; 2: 96
10. CRESPO, J. Tratamiento de algunas talalgias tenaces. Rev Esp Podol 1992; 2: 65-68.
11. DE JESÚS, J. Talalgias. Tratamiento conservador. Rev Esp Podol . 1994; 1: 14-16.
12. BENHAMU S. Tratamiento ortopodológico en injerto de talón. Caso clínico. Rev Esp Podol 2001; 5: 301-306.
13. MORENO, MC. MUNUERA, PV. LAFUENTE, G. SALCINI, JL. RAMOS, J. Apofisitis Posterior del Calcáneo en deportistas: Casos clínicos. Rev Esp Podol 1999, 10(5): 267-271.

# SOMOS SU TALLER DE ORTOPODOLOGIA

EDSER
INSOLES

Adaptamos Nuestro Sistema a su metodología de trabajo

Prescinda de taller y maquinaria
Ahórrese las horas de taller
Prescinda de la licencia de fabricante

Tratamiento personalizado con distintas densidades de EVA en una misma plantilla

Fácil manipulación en caso de correcciones
Ortesis adaptables a cualquier calzado

Haga copias idénticas de sus tratamientos
Servicio 24 horas



Contacte con nosotros si desea más información o si prefiere probar nuestro sistema TOTALMENTE GRATIS sin compromiso alguno

Tel. 627 41 63 09 / 627 41 63 10
FAX: 93 533 11 71 edser@edserinsoles.com

www.edserinsoles.com

# PROFILAXIS ANTIBIÓTICA EN CIRUGÍA PODOLÓGICA

Maria Dolors Arxé Planella [1],
Maria Gleva Rovira Burgaya [1],
Elena de Planell Mas [1],
Enric Giralt de Veciana [2],
Virginia Novel Martí [2]
1. Profesor Asociado Ensenyament de Podología. Universidad de Barcelona. Servicio de Cirugía Podológica.
2. Profesor Titular Ensenyament de Podología. Universidad de Barcelona. Servicio de Cirugía Podológica.

CORRESPONDENCIA
Mª Dolors Arxé Planella
Enseñanzas de Podología
Universidad de Barcelona
Campus Universitario de Bellvitge
C/ Feixa Llarga, s/n
Edif. Pabellón de Gobierno
08907 L'Hospitalet
e-mail: darxe@bell.ub.es

## RESUMEN

**Se describe la valoración de riesgo de infección de un paciente ante una cirugía podológica con el fin de instaurar una profilaxis antibiótica o no, así mismo se exponen los principios para su uso, así como los criterios de selección y evaluación de la misma. Por último se realiza una propuesta de antibióticos que se emplea en el servicio de cirugía de las enseñanzas de Podología de la Universidad de Barcelona de acuerdo con el tipo de cirugía existente.**

## PALABRAS CLAVE

**Infección, Profilaxis, Antibiótico, Cirugía, evaluación prequirúrgica**

## ABSTRACT

**It describes the infection risk assessment of a patient in a podiatry surgery in order to establish or not an antibiotic prophylaxis. In addiction, the principles to use them, selection criteria and evaluation are explained. Finally, it realizes a purpose of antibiotics that it's use in surgical service of Enseñanzas de Podología in the Barcelona University in accordance with the kind of surgery at the moment.**

## KEY WORDS

**Infection, prophylaxis, antibiotic, surgery, preoperative assessment.**

## INTRODUCCIÓN

La profilaxis antibiótica se considera un tema de máximo interés debido a las ventajas que representa en diversas situaciones quirúrgicas pero a su vez cabe tener presente sus potenciales inconvenientes como la hipersensibilidad y facilitación del desarrollo de resistencias bacteriana, tan presentes en nuestra sociedad debido al uso indiscriminado de los antibacterianos. Es por esta razón que las indicaciones de una profilaxis antibiótica deben ser valoradas cuidadosamente por el podólogo para mejorar la relación riesgo/beneficio.

El objetivo principal de la profilaxis antibiótica en cirugía es disminuir la incidencia de infecciones postoperatorias, sobre todo de las heridas. La decisión de establecer una profilaxis implica, por parte del podólogo, la realización de una evaluación detallada no sólo del posible tipo de infección y del microorganismo más probable productor de ésta, sino también de las condiciones clínicas del paciente, las características del antibiótico más apropiado a emplear y por último el tipo de intervención quirúrgica y su duración.

La profilaxis antibiótica en cirugía tiene una importancia básica, con repercusión tanto clínica como económica, que hacen de ella un tema multidisciplinar de interés prioritario.

# PROFILAXIS ANTIBIÓTICA

La antibióticoterapia profiláctica es aquélla que se emplea para prevenir la infección cuando por un procedimiento quirúrgico se pueda causar contaminación bacteriana de unos tejidos que en condiciones normales se encuentran libres de microorganismos patógenos. Debe instaurarse una hora antes de la intervención quirúrgica extendiéndose hasta las primeras veinticuatro horas del posoperatorio.

El objetivo que se pretende alcanzar es impedir que se produzca una infección en la zona intervenida debida a la flora endógena y así mismo prevenir la multiplicación de los microorganismos exógenos que tienen acceso al área quirúrgica.

No todos las procedimientos quirúrgicos necesitan de una profilaxis antibiótica ya que el riesgo de infección está íntimamente relacionado al tipo de operación realizada y éste puede ser muy bajo, es por esta razón que existen diversos aspectos a tener en cuenta antes de instaurar una profilaxis antibiótica para poder valorar, a nuestro entender, este riesgo de infección.

| ASPECTOS A TENER EN CUENTA PARA VALORAR EL RIESGO DE INFECCIÓN | |
|---|---|
| 1 | **Clasificación de la herida** |
| 2 | **Duración de la cirugía** |
| 3 | **Factores de riesgo (ambientales, condiciones del paciente, tratamiento inadecuado)** |

Tabla 1.

## 1. -CLASIFICACIÓN DE LA HERIDA QUIRÚRGICA

### 1.Cirugía limpia

(riesgo de infección sin profilaxis del 1 al 5%)

-No hay presencia de inflamación en los tejidos a intervenir.

-No hay rotura o riesgo de rotura de la asepsia quirúrgica.

-No hay ningún traumatismo previo a la zona a intervenir.

-No se realiza una operación traumática.

- Imagen 1.

### 2.Cirugía limpia-contaminada

(riesgo de infección sin profilaxis del 5 al 15%)

-Se entra en una cavidad que contiene microorganismos pero no hay vertido significativo.

-Intervención muy traumática pero sin presencia de microorganismos patógenos.

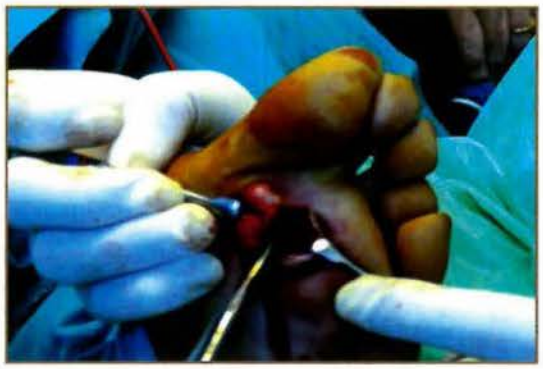

- Imagen 2.

- Imagen 3.

- Imagen 4.

### 3.Cirugía contaminada (riesgo de infección sin profilaxis del 15 al 25%)

-Presencia de inflamación aguda sin pus en los tejidos a intervenir

-Se entra en una cavidad que contiene microorganismos y hay vertido del mismo

-Rotura de la asépsia quirúrgica

-Heridas accidentales abiertas y recientes (menos de 4 horas)

- Imagen 5.

### 4.Cirugía sucia

(riesgo de infección sin tratamiento empírico antimicrobiano del 40 al 60%)

-Presencia de material purulento, cuerpos extraños, necrosis,...

-Herida traumática de más de 4 horas sin tratar

- Imagen 6.

## 2. -DURACIÓN DE LA CIRUGÍA

El tiempo de exposición de los tejidos en una intervención quirúrgica es muy importante ya que si es muy prolongado nos aumenta el riesgo de infección. Si se prevé que la duración de la cirugía es alrededor de las dos horas, ésta no requiere profilaxis antibiótica, pero si la intervención nos excede las dos horas, si debe instaurarse profilaxis antibiótica.

## 3. FACTORES DE RIESGO

-Ambientales: Humedad y calor; mala asépsia, medio microbiológico intrahospitalario.

- Condiciones del paciente: Edad avanzada (> 70 a), deficiencia inmunológica (SIDA, radioterapia, citostáticos, inmunosupresores, esteroides,...) deficiencia vitamínica, malnutrición, diabetes mellitus, insuficiencia renal, trastornos de coagulación, vasculopatías, neuropatías, pacientes ASA III-IV, obesidad, tabaquismo, alcoholismo,...

-Tratamiento inadecuado: Técnica quirúrgica deficiente, inadecuado uso de la profilaxis con antibióticos.

## DURACIÓN PROFILAXIS ANTIBIÓTICA

Al establecer una profilaxis antibiótica deberíamos saber con exactitud el objetivo que perseguimos: "Conseguir una concentración hística suficiente de antibacteriano antes de la posible contaminación y mantener unos niveles adecuados del mismo hasta que el proceso quirúrgico finalice". No nos interesa mantener por más tiempo el antibiótico ya que esto nos aumenta el riesgo de resistencia bacteriana. La dosis de antibacteriano efectiva para profilaxis puede ser diferente de la dosis necesaria para tratar una infección ya instaurada. Está demostrado que la administración de una dosis única reduce el riesgo de desarrollar resistencia bacteriana pero la administración oral (vía de administración sistémica más utilizada por nuestro colectivo profesional) no nos lo permite, es por esta razón que la pauta que se establece es la de administrar una dosis 1 hora antes de la intervención quirúrgica, alargando el tratamiento posoperatorio no más de 24 horas.

## CRITERIOS DE SELECCIÓN Y EVALUACIÓN DEL ANTIBIÓTICO PROFILÁCTICO

**1.Espectro antimicrobiano / Desarrollo de resistencia bacteriana**

Debe elegirse un antimicrobiano cuyo espectro abarque los probables gérmenes a encontrar, que no sea inductor de resistencia y en este sentido tiene valor las dosis a emplear,.

**2.Farmacocinética**

Se prefiere aquél cuya vida media sea larga y con una alta capacidad de penetración hística

**3.Toxicidad**

**PROTOCOLO VALORACIÓN**
**RIESGO DE INFECCIÓN QUIRÚRGICA**
Servicio de Cirugía. Enseñanzas de Podología. Universidad de Barcelona

Nº Historia Clínica

Fecha

Nombre y Apellidos

1. Edad paciente
   - Hasta 30
   - Hasta 50
   - Hasta 65
   - Hasta 70
   - + 70

2. Tipo de cirugía
   - Limpia
   - Limpia contaminada Partes blandas
   - Limpia contaminada Implantes / O.A / ...
   - Contaminada

3. Equipo podológico
   - 1-2 personas
   - 2-4 personas
   - +4 personas

4. Duración cirugía
   - 1 hora
   - + 1 hora
   - 2 horas
   - + 2 horas

5. Estado general paciente

| | Control | | |
|---|---|---|---|
| Saludablemente normal | | | |
| Diabético tipo I y I | Control Si | | No |
| Paciente enfermedad sistemática leve | Informe Si | | No |
| Paciente enfermedad sistemática severa | Informe Si | | No |

| | |
|---|---|
| | Profilaxis antibiótica |
| + | |
| + | |
| | Profilaxis antibiótica + control severo |
| | |

Baja, pues no se concibe que la prevención de una infección implique un riesgo importante de efectos adversos

**4.Eficacia clínica**

Debe tener eficacia clínica probada y acción bactericida

**5.Antecedentes de alergia del paciente**

**6.Coste**

Resulta más económico el empleo de dosis única que la utilización de dosis múltiple.

## GRUPOS DE ANTIBIÓTICOS

Los antibióticos o antimicrobianos principalmente actúan a través de dos mecanismos: Eliminado o "matando" a los microorganismos existentes, denominados bactericidas, o impidiendo su reproducción, denominados bacterioestáticos, pudiéndose clasificar en dos grandes grupos:

**-Bactericidas:** Beta-lactámicos (Penicilinas y cefalosporinas), Glicopéptidos (Vancomicina, teicoplanina), Aminoglucósidos (Grupo estreptomicina, neomicina, gentamicina), Quinolonas (Grupo norfloxacino) y Polimixinas.

**-Bacterioestáticos:** Macrólidos (Grupo eritromicina), Tetraciclinas, Cloramfenicol, Clindamicina, Lincomicina, Sulfamidas.

La familia de antibióticos que hoy en día es la predilecta para la profilaxis quirúrgica es la de las Cefalosporinas. Las Cefalosporinas son en parte antibióticos similares a las penicilinas, puesto que son antibióticos Beta-lactámicos, per a diferencia de estas, las cefalosporinas son totalmente de síntesis química. Se clasifican en generaciones dependiendo el tipo de bacterias que atacan:

1.Cefalosporinas de 1ª generación: cefadroxilo, cefalexina, cefalotina, cefazolina

2.Cefalosporinas de 2ª generación: cefaclor, cefuroxima, cefonicid, cefamandol

3.Cefalosporinas de 3ª generación: cefotaxima, ceftriaxona, ceftazidima, cefixima

Las Cefalosporinas de elección para la profilaxis antibiótica son las de segunda generación ya que tienen un espectro mayor a las de primera generación frente a bacterias Gram (-) y mantienen casi la misma actividad que las de primera generación frente a Staphylococcus, Streptococcus y Pneumococcus. No son activas frente a Pseudomonas ni Acinetobacter. Por el contrario, las Cefalosporinas de tercera generación son más activas frente a bacterias Gram (-) pero son menos activas frente a Staphylococcus, Streptococcus y Pneumococcus.

## CONCLUSIONES PROFILAXIS ANTIBIÓTICA EN CIRUGÍA

La iniciación de la profilaxis antibiótica nunca debe ser sistemática, el beneficio debe superar los riesgos potenciales.

-En cirugía limpia no está justificada la profilaxis con antibióticos excepto en enfermos de alto riesgo.

-La profilaxis antibiótica está justificada en cirugía contaminada y en cirugía limpia-contaminada.

-El antibiótico elegido debe ser eficaz, cómodo, seguro y lo más barato posible.

-Debemos conseguir elevadas concentraciones plasmáticas y tisulares antes de iniciar la cirugía.

-Administrar una dosis única antes de la intervención quirúrgica.

-Administrar una segunda dosis de antibiótico si el tiempo quirúrgico es mayor a las 4 horas o duplica la vida media del antibiótico.

-Administrar 2 ó 3 dosis postoperatorias si es preciso, pero no extender más allá de las 24 horas.

-La profilaxis antibiótica no debe considerarse un sustituto de la más estricta asépsia y antiasépsia del quirófano ni de su personal

-No iniciar nunca una pauta de antibióticoterapia profiláctica una vez iniciada la intervención quirúrgica.

-Antibiótico de elección: Cefalosporinas de 1ª y 2ª generación, tipo cefazolina, cefonicida o cefuroxima, así mismo en algunos casos también se puede emplear amoxicilina más ácido clavulánico.

-Emplear antibacterianos distintos a los empleados habitualmente para el tratamiento de la infección establecida.

-No utilizar preferencialmente los antibióticos recién descubiertos, reservar su uso para infecciones con agentes resistentes a los antibióticos habituales.

Como resumen podemos señalar que la profilaxis antibiótica en cirugía es beneficiosa para prevenir la infección postoperatoria, se debe emplear en situaciones concretas y utilizando determinados agentes antibacterianos en forma de monodosis, preferiblemente, en el preoperatorio.

Por tanto, no debemos olvidar que para prevenir una infección postquirúrgica es básico una asepsia rigurosa del área de cirugía, mejorar la situación general del paciente antes de la intervención, eliminar los focos sépticos existentes, minimizar el trauma operatorio (tanto en tiempo como en técnica empleada) y utilizar adecuadamente la antibióticoterapia profiláctica.

| TIPO DE CIRUGÍA | | ANTIB. ELECCIÓN | ALTERNATIVA |
|---|---|---|---|
| CIRUGÍA LIMPIA | | | |
| CIRUGÍA LIMPIA CONTAMINADA | | CEFUROXIMA - AXETILO (1h antes-500mg // 2-3 dosis post) | CLINDAMICINA (1h antes 150-450mg // 2-3 dosis post) |
| CIRUGÍA CONTAMINADA | | CEFUROXIMA - AXETILO (1h antes-500mg // 2-3 dosis post) | CLINDAMICINA (1h antes 150-450mg // 2-3 dosis post) |
| | | AMOXICILINA + AC. CLAVULÁNICO (1h antes 500-850mg // 2-3 dosis post) | VACOMICINA (250-500mg 1h antes // 2 dosis post / 6h) |
| CIRUGÍA SUCIA | Partes blandas | AMOXICILINA + AC. CLAVULÁNICO (1h antes 500-850mg) Seguir tt. 5 días | CIPROFLOXACIÓN + RIFAMPICINA (1h antes 250-750mg) Seguir tt. c12 / h x 5-10 días |
| | Osea | CIPROFLOXACINO (1h antes 250-750mg) Seguir tt. c12 / h x 5-10 días | VANCOMICINA (1h antes 250-750mg) Seguir tt c 6h x 5 días |

Tabla 2.- Pauta profilaxis antibiótica según tipo de cirugía aplicada en el servicio de Cirugía de las Enseñanzas de Podología de la Universidad de Barcelona.

# BIBLIOGRAFIA


1. Kernodle, D.S., Kaiserr, A.B. Postoperative infections ans antimicrobial prophylaxis. En: Mandell, G.L., Bennett, J.E., Dolin, R. (Eds). Principles and practice of infectious disease, 4th ed. Churchill Livingstone, New York 1995; 2742 – 2755.

2. Profilaxis antimicrobiana en cirugía. The Med Letter (Ed. esp.) 1995: XVII: 93 – 96

3.Mensa, J, M. Gatell, J., Jiménez de Ante, M.T., Prats, G., Guía de Terapéutica Antimicrobiana, Novena edición, Masson, Barcelona 1999

4 Villa Alcázar, L.F., Medimecum guía de terapia farmacológica, 7ª edición, Adis International Ltd, Barcelona 2002

5. American Journal Infection Control (AJIC) 26: 594-606, 1998

6.Gómez, J., Herrero, F., Ruíz Gómez, J. Profilaxis antibiótica en cirugía: Situación actual y uso razonado. [en línea]: [consulta:13/09/02]

7.Uso de antibióticos como profilaxis: un desafío interdisciplinario.[en línea]: clínica médica. [consulta:15/09/02]

8.Strachan kerankova, I.Antibióticoterapia profiláctica perioperatoria. [en línea]:Acta médica, 1998 [consulta: 15/09/02]

9.Profilaxis antibiótica en cirugía. [en línea] [consulta 13/09/02]

10Comisión de infecciones. Procedimiento por servicio. [en línea] [consulta 13/09/02

# EL PIE EN EL SÍNDROME DE PROTEUS

Carolina Rosende Bautista[1],
Francisco Alonso Tajes[1],
J. Mª. Janeiro Arocas[1]
A. L. Bautista Casasnovas[3],
Cristina González Martín[1],
Sonia Hidalgo Ruiz[2].

1 Podólogos. Profesores de la Esc. U. de Enfermería y Podología de Ferrol. U. de A Coruña.
2 Podóloga. Profesora de la Esc. U. de Podología de Plasencia. Univ. de Extremadura
3 Cirujano Pediatra. Profesor de la Facultad de Medicina de Santiago de Compostela

CORRESPONDENCIA
Francisco Alonso Tajes
E. U. DE ENFERMERÍA Y PODOLOGÍA
C/ Naturalista López Seoane s/n;
15403 FERROL (A CORUÑA)
TLF: 981337400 – Ext. 3507
Correo electrónico: fat@cdf.udc.es

## RESUMEN

**El síndrome de Proteus es una rara alteración congénita de etiología desconocida, que se manifiesta en los primeros años de vida. Descrita por Wiedemann et al, en 1983, este síndrome posee un cuadro clínico complejo con múltiples signos que pueden afectar a diversas partes y sistemas del organismo, presentando una gran variabilidad clínica. Los hamartomatomas, un crecimiento asimétrico, hiperplasias, tumores subcutáneos, nevus epidérmico o macrocefalia, son algunos de sus signos clínicos característicos. Para realizar el diagnóstico es necesaria la presencia combinada de varios de estos signos, y es importante realizar un diagnóstico diferencial con otros síndromes complejos como el de Klippel-Trenaunay o la neurofibromatosis I.**

**Gran parte de las manifestaciones clínicas del síndrome de Proteus se presentan en el miembro inferior, como la hiperplasia plantar, las macrodactilias o las dismetrías, alterando la morfología y la funcionalidad. En el miembro inferior, los tratamientos conservadores (ortopodológicos) son útiles para casos leves y moderados. En los casos extremos, el tratamiento debe de ser quirúrgico para reducir las complicaciones.**

## PALABRAS CLAVE

**Síndrome de Proteus, Hamartomatomas, Gigantismo, Hemihipertrofia**

## ABSTRACT

**The Proteus syndrome is a rare congenital alteration of unknown aetiology, that reveals in the first years of life. Described by Wiedemann et al, in 1983, this syndrome is a complex disorder with multiple signs that can affect to diverse parts and systems of the organism, involving a great clinical variability. Congenital hamartomatous, asymmetric growth, hemihyperplasias, subcutaneous tumors, epidermic nevus..., are some of the characteristic clinical signs. In order to make the diagnosis is necessary the presence of several of these signs, and is important to make a differential diagnosis with other complex syndromes, such as Klippel-Trenaunay or neurofibromatosis type I. Many of the clinical manifestations of the Proteus syndrome appear in the lower limbs, like hemihyiperplasia of the foot plant, macrodactilias or the legs length discrepancy, altering the morphology and the functionality. In the lower limbs, the preservative treatments (orthotics) are useful for minor and moderate cases. In the extreme cases, the treatment must be surgical in order to reduce the complications.**

## KEY WORDS

**Proteus Syndrome, Hamartomatous, Overgrowth, Hemihyperplasia**

# INTRODUCCIÓN

El síndrome de Proteus (o Proteo) es una alteración del crecimiento que se manifiesta a muy temprana edad, caracterizada por un excesivo crecimiento de diversos tejidos como el epidérmico, el adiposo o el óseo. Se encuadra dentro de un grupo de enfermedades tumorales congénitas de tipo hamartomatoso, pero realmente es una alteración más compleja que una hamartomatosis (tumoración constituida por una mezcla anómala de los elementos constitutivos de un tejido), implicando a diferentes sistemas y con gran variabilidad clínica.

El interés podológico de éste síndrome, reside en que una parte de sus principales manifestaciones clínicas tienen lugar en el miembro inferior, especialmente en los pies. Macrodactilias, hiperplasia plantar o exostosis, son afecciones frecuentes en los pies de un paciente diagnosticado de síndrome de Proteus

La etiología de éste síndrome sigue siendo una incógnita. En el momento actual el gen causante no ha sido identificado. Mientras algunas hipótesis han apuntado hacia la posibilidad de una mutación somática por mosaicismo de un gen letal no hereditario, otras lo cuestionan al ser descritos posibles casos resultantes de una transmisión de padres a hijos.

Cronológicamente, la descripción y denominación del síndrome de Proteus tuvo lugar en el último cuarto del siglo XX. No obstante, el primer caso conocido se remonta al siglo XIX, si bien no fue correctamente diagnosticado hasta 1986. Es el caso de Joseph Carey Merrick (Figura 1), más conocido como "el hombre elefante".

- Figura 1. John Merrick (1868-1890). "El hombre elefante". En una revisión retrospectiva de su caso clínico en 1986 se determinó que sus alteraciones eran compatibles con el Síndrome de Proteus

Merrick desarrolló precozmente, a los 18 meses, una serie de deformaciones que progresaron durante toda su vida. Sir Frederick Traves comunicó el caso de "un hombre con aspecto extraordinario debido a un conjunto de deformidades" en el British Medical Journal en 1885. Tras la muerte de Merrick en 1890, Parkes Weber, dermatólogo, en 1909 sugirió la posibilidad de que la causa de la deformidad de Merrick fuese una neurofibromatosis.

Tentamy y Rogers en 1976, y, posteriormente, Cohen y Hayden en 1979, presentan diferentes casos de pacientes en el que se combinan diversas anomalías: macrodactilia, hemihipertrofia, nevus del tejido conectivo, etc., reconociendo las condiciones diferentes con la neurofibromatosis y otros síndromes como el de Mafucci.

Wiedemann et al., en 1983, son los autores de la descripción del síndrome y de su denominación. El nombre de Proteus está fundamentado en el dios de la mitología griega "Proteus, el polimorfo" (Figura 2), por su capacidad de mutar de forma para no ser cazado.

- Figura 2. Proteus "el polimorfo". Dios de la mitología griega. Su capacidad de mutar de forma inspiró la denominación del síndrome de Proteus

En 1986, Tibbles y Cohen, realizan un estudio retrospectivo del caso de Joseph Merrick, llegando a la conclusión de que las características clínicas descritas de la deformidad de Merrick son más compatibles con un diagnóstico de síndrome de Proteus que de neurofibromatosis, como hasta entonces se aceptaba.

# EPIDEMIOLOGÍA

Son pocos los casos convenientemente documentados que permitan hacer una precisa valoración epidemiológica. El síndrome de Proteus es una alteración poco frecuente, que afecta a menos de 200 personas en todo el mundo, con una prevalencia aproximada inferior al 1 por cada millón de nacimientos.

El síndrome no tiene preferencias étnicas, y afecta por igual a hombres y mujeres. Las primeras manifestaciones del síndrome suelen presentarse al poco tiempo del nacimiento, si bien existen casos descritos en los que no se han manifestado hasta bien entrada la infancia.

En principio se acepta que no existe un patrón genético específico ni transmisión hereditaria, ya que el síndrome aparece en casos esporádicos en familias normales. No obstante, los casos de posible herencia comentados anteriormente, han suscitado un replanteamiento de esas afirmaciones, a la espera de la identificación del gen causante del síndrome.

## CLÍNICA DEL SÍNDROME DE PROTEUS

Como se ha mencionado anteriormente, el Proteus es un síndrome complejo debido a los múltiples sistemas orgánicos a los que implica y a la gran variabilidad de manifestaciones clínicas que puede presentar de unos casos a otros, como se puede comprobar en una revisión de los casos descritos en la literatura.

En la Tabla I se describen los principales signos clínicos que puede presentar el síndrome de Proteus agrupados según el tipo de alteración o al sistema al que afecta.

Cabe destacar el número de manifestaciones clínicas que afectan al miembro inferior, con clara incidencia en el pie, y con repercusión en el sistema locomotor, dando lugar a alteraciones morfo-estructurales y funcionales, tanto estáticas como dinámicas.

La hemimipertrofia asimétrica tiene como consecuencia una báscula pélvica y un genu valgo, generalmente unilateral, con la consecuente alteración estructural que afecta notablemente a la marcha. La hiperplasia plantar produce un apoyo irregular que dependerá del grado de desarrollo y forma de la hiperplasia. La macrodactilia en el pie, sumada a la hiperplasia plantar (frecuentemente asimétrica), da lugar a una gran dificultad para calzarse, debido a la diferencia de longitud de ambos pies y al aumento de volumen debido a la hiperplasia.

En las imágenes podemos apreciar los signos más característicos del síndrome de Proteus que afectan tanto al miembro inferior en general (asimetría, hemihipertrofia, genu valgo..) (Figura 3), como al pie en particular (macrodactilia, hemangioma, hiperplasia plantar cerebriforme...) (Figuras 4 y 5), así como la alteración del apoyo en estática (Figura 3).

- Figura 3. Hemihipertrofia del miembro izquierdo con valgo de talón y alteración del apoyo del pie izquierdo debida a la hiperplasia plantar.

- Figura 4. .Hemangioma premaleolar y macrodactilia de 1º y 2º dedos. Signos clínicos presentes en el Síndrome de Proteus

| Alteraciones del Crecimiento | Alteraciones Cutáneas y de tejido Celular Subcutáneo | Alteraciones del Sistema Músculo-Esquelético | Alteraciones Cráneo-Faciales | Otras Alteraciones |
|---|---|---|---|---|
| *Asimetría de Extremidades** | *Hiperplasia plantar Cerebriforme** | Escoliosis | Macrocefalia | Atraso mental |
| *Gigantismo parcial de pies** / manos | Hiperplasia palmar | *Genu Valgo** | Prominencia frontal | Anomalías pulmonares |
| | *Macrodactilia en pies** / manos | *Hiperplasia plantar cerebriforme** | Malformaciones auriculares | Abdomen prominente |
| | Nevus epidérmico | *Macrodactilia** | Puente nasal deprimido | Linfangiomas profundos |
| | *Hamartomatomas subcutaneos** | *Exostosis** | Anomalías oculares | |
| | Lipomatosis | *Hemihipertrofia asimétrica** | Oclusión dental defectuosa | |
| | Varicosidades | Macrocefalia | | |
| | *Hemangiomas** | *Inestabilidad articular** | | |
| | Linfohemangiomas | *Artrofia muscular** | | |

**Principales alteraciones que afectan al miembro inferior con incidencia en el pie*

- Tabla I. Características técnicas del síndrome de Proteus.

- Figura 5. Hiperplasia plantar cerebriforme en mediopié y antepié. Considerada por algunos autores como signo patonogmónico del Proteus, produce una alteración morfológica y funcional en el pie.

## EXPLORACIÓN Y DIAGNÓSTICO

El diagnóstico del síndrome de Proteus se basa fundamentalmente en los signos clínicos hallados en la exploración. No obstante se puede complementar el examen clínico con pruebas complementarias como radiografías (confirmación de hipertrofia, exostosis), resonancia magnética (malformaciones torácicas, abdominales, subcutáneas), doppler (valoración vascular), etc.

Para su diagnóstico se utiliza un sistema de puntuación (Tabla II) en función de los signos clínicos hallados, otorgándose una puntuación concreta a los signos más característicos. Para establecer un diagnóstico de síndrome de Proteus es preciso que estén presentes signos clínicos que otorguen 13 o más puntos en el computo final.

De nuevo hay que destacar la importancia de los signos clínicos presentes en el miembro inferior para su diagnóstico, siendo la macrodactilia, la hemihipertrofia asimétrica y la hiperplasia plantar (algunos autores la consideran un signo patonogmónico del síndrome de Proteus), los de mayor puntuación para el diagnóstico del síndrome.

Existen otras afecciones o síndromes en las que la hipertrofia o la macrodactilia son alteraciones presentes, y con los que debemos de realizar un buen diagnóstico diferencial.

En la Tabla III podemos observar una clasificación comparativa de los signos presentes en el Proteus y otras afecciones hamartomatosas complejas (Neurofibromatosis I, síndrome de Klippel-Trenaunay, síndrome de Mafucci, etc.).

Es relevante el hecho de que el síndrome de Proteus es la única afección que combina la presencia de gran parte de los signos clínicos, de lo que podemos deducir la importancia de aplicar la tabla de puntuación anterior para el correcto diagnóstico del Proteus. Asimismo, es elemental tener en cuenta otros aspectos característicos del resto de las afecciones, como las manchas "café con leche" de la neurofibromatosis, o las alteraciones neurológicas múltiples en la lipomatosis encéfalo-cráneo-cutánea.

| SIGNOS CLÍNICOS | PUNTUACIÓN |
|---|---|
| Macrodactilia y / o Hemihipertrofia | 5.0 puntos |
| Hiperplasia plantar / palmar cerebriforme | 4.0 puntos |
| Lipomas, Hemangiomas y Tumores subcutáneos | 4.0 puntos |
| Nevus epidérmico | 3.0 puntos |
| Macrocefalia o exostosis craneal | 2.5 puntos |
| Miscelanea de anormalidades (escoliosis, genu valgo, varicosidades, máculas, etc.) | 1.0 punto |

*13 o más puntos = Síndrome de Proteus*

- Tabla II. Sistema de puntuación para el diagnóstico del Síndrome de Proteus.

| Signos Clínicos | Síndrome de Proteus | Neuro-Fibromatosis | S. Klippel-Trenaunay | Síndrome Malfucci | S. Bannayan Zonnana | Lipomatosis Encéfalo Cráneo-Cut |
|---|---|---|---|---|---|---|
| Hemihipertrofia | + | + | + | + | - | - |
| Macrodactilia | + | + | + | + | + | - |
| Hiperplasia Plantar / palmar | + | - | - | - | - | - |
| Nevus Epidérmico | + | - | - | - | - | - |
| Tumor Subcutáneo | + | + | - | - | + | + (craneales) |
| Exostosis | + | - | - | - | - | - |
| Escoliosis | + | + | - | - | - | - |
| Otras alteraciones características | Genu valgo Alt. ocular | Manchas hepáticas, Fibromas | Angiomas | Angiomas Encondromas | Angiomatosis | Alteraciones neurológicas |

- Tabla III. Diagnóstico diferencial del Síndrome de Proteus.

## TRATAMIENTO

Es obvio señalar que dada la gran variedad clínica que presentan los pacientes, no sólo por el tipo de signos presentes, sino por su grado de desarrollo y estructuras afectadas, el plan terapéutico de estos pacientes debe de ser, además de individualizado, mutidisciplinar, con un análisis detallado que nos permita proceder con un orden de prioridades.

Resulta básico y prioritario el tratamiento de las alteraciones que comprometan a órganos vitales o de gran riesgo para la vida. Evitar la progresión de la escoliosis, extirpar tumores abdominales, tratar de forma prioritaria las trombosis, las alteraciones pulmonares, etc, puede salvar y prolongar la vida de estos pacientes.

Desde el punto de vista podológico, el tratamiento de las alteraciones que afectan al miembro inferior, en especial al pie, también varían en función del tipo y del grado de desarrollo de las mismas. Los tratamientos aplicables a dichas alteraciones pueden ser conservadores (básicamente ortopodológicos y calzado) o quirúrgicos.

El tratamiento conservador está orientado a tratar de compensar la asimetría provocada por la hemihipertrofia y la hiperplasia plantar que alteran la normalidad estática y dinámica. La inclusión de alzas en ortesis plantares o en el calzado, permite tratar de equilibrar dicha descompensación estructural. En función del grado de desarrollo de la macrodactilia y la hiperplasia plantar, las ortesis nos permitirán optimizar los apoyos e incluso paliar la dificultad de adaptación al calzado por discrepancias de longitud y volumen de los pies, mediante la adaptación a la ortesis plantar de un relleno distal (Figura 6).

Es recomendable la toma específica de moldes en espuma fenólica (Figura 7) lo cual nos permite obtener unos moldes positivos de reproducción muy exacta, sobre los que realizar mediciones y cuantificar las variaciones de la deformidad que se producen en el tiempo.

- Figura 6. La toma de moldes en espuma fenólica nos permite obtener moldes positivos con gran exactitud de reproducción para realizar mediciones y evaluar la evolución de la deformidad.

Cuando el tipo o el grado de desarrollo de la alteración es grande, es necesario un tratamiento quirúrgico, tanto por motivos estéticos como funcionales. La exéresis de los hamartomas que causan la hiperplasia plantar o la reducción o amputación, en casos extremos, de las macrodactilias, son tratamientos quirúrgicos necesarios en el pie por dichos motivos estéticos o funcionales.



- Figura 7. Ortesis plantar con elementos de alza y relleno distal. Tratamiento conservador para compensar la asimetría del miembro inferior y cadera, así como facilitar la adaptación al calzado, dificultada por las diferencias de longitud y volumen de los pies.

Tras la reconstrucción quirúrgica, es fundamental tratar de mantener el mayor grado posible de funcionalidad mediante la aplicación de ortesis y/o prótesis.

## CONCLUSIONES

El síndrome de Proteus es una entidad clínica compleja, caracterizada por la presencia de signos clínicos como la hemihipertrofia, los hamartomatomas o la macrodactlia, que producen notables alteraciones funcionales y estructurales en diferentes partes y sistemas del organismo.

En el miembro inferior, la asimetría de miembros provocada por la hemihipertrofia, la hiperplasia plantar y las macrodactilias, causan alteraciones tanto morfo-estructurales como funcionales, que alteran los apoyos estáticos y la dinámica del paciente. El tipo y grado de estas alteraciones marcarán las pautas terapéuticas, pudiendo ser éstas conservadoras en casos leves o moderados, y quirúrgicas en los casos extremos y poco funcionales.

La terapéutica ortopodológica permite en muchos casos, compensar las alteraciones estructurales que dificultan los apoyos y la marcha, así como facilitar la adaptación al calzado.

## BIBLIOGRAFÍA


1. Castillo D, Morantes J. Síndrome Proteus. Dermatología Venezolana 2001; vol 39 nº 2
2. Costa T, Fitch N, Azouz M. El síndrome de Proteus: comunicación de dos casos con lipomatosis pelviana. Pediatrics 1985; vol 20 nº 6: 417-421
3. Martínez Granero MA et al. Síndrome de Proteus y lipomatosis encefalocraneocutánea, ¿una misma hamartomatosis? A propósito de un caso severo. Anales Españoles de Pediatría 1998; vol 49 nº 5: 503-506
4. Masson Baptista P, Freitas JD, Poiares Baptista A. Síndroma Proteus. Med Cután Iber Lat Am 1997; vol XXV: 270 – 275
5. Meadows K, Egan C, Vanderhooft S. Pathological case of the month. Arch Pediatr Adolesc Med 2000; vol 154: 527-528
6. Pletcher B. Proteus Síndrome. Documento electrónico 2002 [Internet]. [Fecha de consulta 7 de septiembre de 2002]. Disponible en: http://www.emedicine.com/ped/topic1912.htm
7. Tibbles J, Cohen Jr M. El síndrome de Proteo: el hombre elefante diagnosticado. British Medical Journal 1987; vol II: 95-98
8. Wiedemann H, Burgio G, Aldenhoff P et al. The Proteus syndrome. Eur J Pediatr 1983; 140: 5-12
9. Zenteno S, Rabell J, Del Vecchyo C, Chávez V. Tratamiento quirúrgico del Síndrome de Proteus. Cirugía Plástica Ibero- LatinoAmericana 1996; vol XXII nº 2: 185-191

# TRATAMIENTO FÍSICO DE LAS TALALGIAS

Gabriel Domínguez Maldonado[1]
Inmaculada C. Palomo Toucedo[1]
José Manuel Castillo López[1]
Lourdes Mª Fernández Seguín[2]

1 Profesor Asociado. Dpto. Enfermería, Fisioterapia y Podología. Universidad de Sevilla.
2 Profesor Asociado. Dpto. de Enfermería. Universidad de Extremadura.

CORRESPONDENCIA
Gabriel Domínguez Maldonado
Escuela Universitaria de Ciencias de la Salud
Av. Sánchez Pizjuán s/n
41009 (Sevilla)
gdominguez@us.es

## RESUMEN

**En el siguiente trabajo exponemos los diversos métodos de terapia física que podemos emplear, complementariamente a tratamientos ortopodológicos, con el fin de aliviar la sintomatología y evitar la recidiva de las distintas afecciones podológicas incluidas en el concepto de talalgia.**

**Se muestran distintos tipos de tratamiento de Podología Física como cinesiterapia, masoterapia, laserterapia, etc. que nos ayudan en el tratamiento de las patologías inflamatorias y dolorosas del talón.**

## PALABRAS CLAVE

**Talalgia, Podología Física**

## ABSTRACT

**The autors presents in this article some physical therapy techniques for heel pain treatment. These techniques can be used joint to foot orthoses for decrease sympthomatology and prevent painful heel pathologies.**

**Some physical therapy techniques are shown, kinesiotherapy, massage-therapy, lasertherapy, etc.; that can be useful in painful and inflammatories heel pathologies.**

## KEY WORDS

**Heel pain, Physical therapy**

## INTRODUCCIÓN

Llamamos talalgia al dolor localizado en el apoyo posterior del talón. Su origen es variado, abarcando desde procesos locales correspondientes a inflamación de estructuras blandas hasta manifestación de enfermedad reumática (15, 16)

## CLASIFICACIÓN Y MECANISMO DE PRODUCCIÓN

Viladot(16) estableció una clasificación considerando tres grandes grupos de talalgias: aquellas producidas por afección ósea, talalgias por lesión de tejidos blandos y alteraciones osteoarticulares del retropié debidas a enfermedad reumatoidea.

## AFECCIONES DEL ESQUELETO

Los traumatismos del esqueleto del pie son motivo de fractura de calcáneo y/o astrágalo. Incluso existe riesgo de necrosis ósea tras fractura del cuerpo del astrágalo debido a la precaria vascularización del mismo. Sin embargo, las fracturas de los tubérculos posteriores del astrágalo asociadas generalmente a un movimiento brusco de flexión plantar de tobillo presentan un pronóstico más favorable.

La enfermedad de Sever, apofisitis posterior del calcáneo, constituye un motivo importante de talalgia y cojera del niño; debida principalmente a un exceso de tracción del sistema aquíleo-calcáneo-plantar que lesiona el tejido cartilaginoso en proceso de osificación. También es posible encontrar procesos osteonecróticos en el astrágalo de etiología desconocida o postraumática con interrupción del aporte vascular y consiguiente necrosis ósea.

El aumento del ángulo postero-superior del calcáneo o enfermedad de Haglund constituye una variante morfológica del calcáneo que puede ser causante de molestias a ese nivel por compresión de tejidos blandos adyacentes.

Menos frecuentes son las talalgias debidas a infecciones con destrucción ósea y a tumores del esqueleto del retropié, como por ejemplo el quiste óseo esencial o el lipoma intraóseo en calcáneo.

Existen además enfermedades de afección general con especial afección en el talón, como son la artritis reumatoidea y la artrosis. (fig.1)

- Figura 1. Enfermedades osteoarticulares con afectación del pie

## AFECCIONES DE TEJIDOS BLANDOS

En la clínica diaria podemos observar un porcentaje importante de pacientes que acuden quejándose de dolor en el talón por "espolón calcáneo plantar". La entesitis de la fascia plantar, calcificada o no, constituye uno de los motivos más importantes de talalgia que apreciamos en la Clínica Podológica Universitaria. El exceso de pronación de retropié suele ser la causa más frecuente.

Dentro de las afecciones del tendón de Aquiles, muy frecuentes en deportistas, encontramos desde un proceso inflamatorio hasta la ruptura del tendón. La aquileitis, que en ocasiones se asocia a bursitis preaquílea, se debe a una tracción excesiva del tendón, en muchas ocasiones a causa de un acortamiento de los gemelos unida a fascitis plantar por sobresolicitación del sistema aquíleo-calcáneo-plantar. En estadíos evolutivos avanzados se produce calcificación de la inserción tendinosa (exóstosis postero-superior) incluso degeneración de las fibras de colágeno con ruptura parcial o total del tendón.

Además de la inflamación del tendón de Aquiles es frecuente la tenosivovitis del tendón del músculo tibial posterior a su paso por el canal retromaleolar interno, normalmente debido a una hiperpronación de retropié que elonga excesivamente el tendón.

Las bolsas seroras que tapizan estructuras vulnerables en retropié (bolsa preaquilea, retroaquilea y subcalcánea) pueden inflamarse por irritación mecánica, fricción o compresión con el contrafuerte del calzado, constituyendo otra forma muy frecuente de talalgia.

El síndrome del seno del tarso se debe a una distensión del ligamento calcáneo-astragalino interóseo a causa de un movimiento en inversión o eversión forzado de la articulación subastragalina. Puede existir antecedente traumático de esguince de tobillo, y el dolor, que se origina en la apertura del seno del tarso, se reproduce al movilizar la articulación subastragalina.

El síndrome del canal tarsiano se produce por atrapamiento del nervio tibial posterior con inflamación del mismo en la corredera retromaleolar interna por el ligamento tibio-calcáneo. En ocasiones existe antecedente traumático. El dolor se origina en el lugar de compresión y se irradia siguiendo el trayecto nervioso.

# TRATAMIENTO FÍSICO

La Podología Física supone una alternativa más en el tratamiento de las afecciones del pie a través de medios físicos: corrientes eléctricas, radiaciones electromagnéticas, movilizaciones, etc. Constituye una forma de terapia conservadora muy eficaz por sí sola, y más aún en combinación con otras disciplinas podológicas, especialmente la ortopodología.

Podemos realizar distintos tipos de terapias para el tratamiento de las talalgias, que agrupamos de la siguiente forma:

## TERAPIA INSTRUMENTAL

Aquella en la que nos valemos de aparataje generador de energía que aplicamos sobre el organismo. Constituyen formas de terapia instrumental la electroterapia, laserterapia, ultrasonoterapia, magnetoterapia, termoterapia por conversión, etc.

## TERAPIA MANUAL Y NO INSTRUMENTAL

Tratamiento aplicado directamente a través de las manos del terapeuta o por medio de agentes terapéuticos simples. Dentro de ellas encontramos la masoterapia, cinesiterapia, termoterapia no instrumental, vendajes funcionales, etc.

## TRATAMIENTO ANTIINFLAMATORIO EN TALALGIAS

Un porcentaje importante de las talalgias descritas anteriormente cursan con un proceso inflamatorio causante del dolor, como ocurre en las aquileítis, fascitis plantares, bursitis, etc. (fig. 2)

Figura 2. Aplicación de ultrasonidos en el pie.

Buscando un efecto antiinflamatorio empleamos ultrasonidos sobre el área lesionada. El ultrasonido consiste en una onda mecánica que produce un micromasaje en los tejidos. A nivel celular aumenta la permeabilidad de membrana, estimula el metabolismo y actúa rompiendo adherencias tisulares (5, 17).

Empleamos la modalidad pulsátil para obtener el efecto antiinflamatorio, que podemos combinar con la emisión continua en las últimas sesiones una vez haya desaparecido la sintomatología. En talalgias aplicamos una dosis baja-media, y la duración de la sesión irá en función del área de superficie a tratar.

En las aplicaciones mediante contacto directo podemos emplear preparados farmacológicos en forma de gel con acción antiinflamatoria y analgésica.

Debemos tener precaución en la aplicación de ultrasonidos en la enfermedad de Sever, no siendo una contraindicación absoluta, se recomienda aplicar dosis bajas y emisión pulsátil para evitar dañar el cartílago. También hemos de tener precaución en las aplicaciones sobre el nervio tibial posterior en el síndrome del canal tarsiano debido a la vulnerabilidad de este tejido al haz ultrasónico, para ello emplearemos dosis bajas.

La termoterapia por conducción (2), frío o calor mediante contacto directo, es eficaz en el tratamiento de estructuras no cubiertas por un tejido adiposo importante, como ocurre en el pie. Aplicamos frío en sesiones de 20 minutos en los procesos inflamatorios en fase aguda. Según la extensión de la superficie a tratar emplearemos distintas técnicas. En el tratamiento de tenosinovitis del tibial posterior, aquileítis y busitis retroaquíleas realizaremos masajes con cubitos de hielo o aplicación de bolsa de hielo picado. En las fascitis plantares es útil el deslizamiento de una botella que contenga agua congelada haciéndola rodar por la planta del pie.

Cuando desaparezcan los signos de inflamación e hinchazón sustituimos la aplicación de frío terapéutico por calor, directamente o realizando previamente pediluvios de contraste según consideremos en cada caso. Los pediluvios de contraste se realizan alternando inmersiones a 40° y 15° aproximadamente durante 20-25 minutos.

El calor terapéutico produce un efecto hiperemiante que facilita la reparación de los tejidos lesionados. La aplicación de calor sobre estructuras con escaso recubrimiento graso, como la inserción del tendón de Aquiles y bursa retroaquílea, puede realizarse mediante la aplicación de bolsas de agua caliente, manta eléctrica y pediluvios calientes de al menos 30 minutos. Otra opción es la lámpara de infrarrojos, que sólo produce un aumento de la temperatura superficial. En caso de estructuras más profundas o recubiertas por un panículo adiposo importante, como la bursa subcalcánea o incluso la inserción calcánea de la fascia plantar, será más efectiva la aplicación de ultrasonido continuo u otras formas de diatermia.

Existen además otras formas de terapia física instrumental con acción antiinflamatoria, como la aplicación de láser, que actúa estimulando la microcirculación y mejorando el trofismo tisular; o la aplicación de campos magnéticos, con efectos estimulante, hiperemiante, antiiflamatorio y activador de la osteogénesis, empleándose por ello para el tratamiento de procesos e afección ósea.

Con el objetivo de evitar adherencias en estructuras fibrosas inflamadas practicamos masaje transverso profundo sobre las mismas, movilizando los distintos planos tisulares, acelerando la reparación y evitando la formación de nódulos fibrosos dolorosos. Este tipo de masaje lo realizamos sobre tendones y fascia, pero no sobre bolsas serosas. Para ello es importante evitar el desplazamiento de nuestros dedos sobre la piel del paciente, que deben deslizarse conjuntamente, y presionar lo suficiente para alcanzar estructuras profundas, resultando molesto e incluso doloroso. (fig. 3)

Fig.3: Masaje transverso profundo en tendinitis

## TRATAMIENTO DEL DOLOR EN EL TALÓN

Las modalidades terapéuticas descritas en el apartado anterior ejercen también un efecto analgésico derivado principalmente de su acción antiinflamatoria.

Actualmente, la laserterapia constituye un arma eficaz ante distintos procesos dolorosos del aparato locomotor. La capacidad de penetración del láser de radiación infrarroja hace efectivo el tratamiento de patología muscular y articular (3, 11).

Realizamos aplicaciones puntiformes en bursitis, aquileitis, fascitis, seno del tarso, etc. Podemos tratar cualquier tipo de talalgia de las anteriormente descritas. (fig. 4)

Fig.4: Laserterapia para el tratamiento del dolor

Empleamos densidades de energía bajas de hasta 15 J/cm2 en lesiones agudas tendinosas o cápsuloligamentosas, y de hasta 30 J/cm2 en procesos de larga evolución como bursitis crónicas o afecciones óseas.

Igualmente, la electroterapia supone una opción eficaz para el alivio de cualquier tipo de dolor. Con este objetivo la corriente más empleada es la cuadrangular asimétrica de baja frecuencia (TENS), y la corriente interferencial de media frecuencia. La acción terapéutica de las corrientes eléctricas consiste en un bloqueo de la transmisión dolorosa por activación de las fibras mielínicas gruesas exteroceptivas.

Colocando los electrodos sobre la superficie dolorosa, durante al menos 30 minutos y con intensidad en umbral sensitivo, conseguimos eliminar o aliviar el dolor en la mayoría de los casos tras varias sesiones de tratamiento.

La aplicación continua de TENS la realizamos seleccionando una frecuencia entre 50-150 Hz, demostrándose la de 80 Hz como la más efectiva. En caso de dolor asociado a contractura muscular, como suele ocurrir en la fascitis plantar o en la aquileitis, empleamos la modalidad de ráfagas para conseguir relajar la musculatura de la planta del pie y gemelos respectivamente.

## RELAJACIÓN DE LOS TEJIDOS LESIONADOS

Mediante la aplicación de vendajes funcionales conseguimos aliviar la tensión de estructuras inflamadas o lesionadas evitando la elongación de las mismas y posicionándolas en acortamiento. Con este objetivo podemos emplear materiales elásticos o inelásticos según el grado de inmovilización que pretendamos en cada caso.

Realizamos vendajes limitadores de la flexión dorsal del tobillo posicionando el pie en ligero equinismo en el tratamiento de la aquileítis, vendajes de contención de la fascia plantar en fascitis; y una combinación de ambos en la enfermedad de Sever. Limitamos el movimiento en la articulación subastragalina mediante tiras activas en el síndrome del seno del tarso. (fig. 5)

Fig.5: Vendajes funcionales del pie

## TRATAMIENTO CINESITERÁPICO

Es importante la combinación de los tratamientos anteriores con tratamiento cinesiterápico que nos ayude a mantener las propiedades de los tejidos en fase de recuperación (6).

La realización de movilizaciones de la articulación del tobillo unidas al amasamiento y fricción profunda de la masa muscular de los gemelos constituye un método eficaz de alargamiento muscular. Igualmente aplicamos masaje y estiramiento de la fascia plantar en el tratamiento de la fascitis.

Podemos emplear además masoterapia y movilizaciones articulares en pies reumáticos con el fin de reducir la rigidez, y ejercicios de propiocepción en pacientes diagnosticados de síndrome del seno del tarso con antecedentes de esguinces de tobillo.

## CONCLUSIONES

Las talalgias pueden ser tratadas mediante distintos métodos terapéuticos, entre los cuales se incluye la terapia física. El conocimiento y la aplicación adecuada de las distintas técnicas que nos ofrece esta disciplina la convierten en una alternativa muy útil y eficaz en el tratamiento de afecciones que cursan con dolor en el talón.

Puede combinarse además con otros tratamientos, especialmente el ortopodológico, obteniendo resultados satisfactorios.

# BIBLIOGRAFIA


1. ADRIANO, T.D. Laser Terapia. Teoria e Applicazioni Pratiche. Laser Therapy Theory and Practical Uses. Venecia: ASA Medical Laser; 1997.
2. ARAMBURU DE VEGA, C.; CANO PUEYO, L.F. Terapia por Calor. Capítulo 19. Pgs: 231-244. En: ARAMBURU DE VEGA. C; MUÑÓZ DÍAZ, E.; IGUAL CAMACHO, C. Electroterapia, Termoterapia e Hidroterapia. Madrid: Síntesis; 1998.
3. BAXTER, D. Low-intensity Laser Therapy. Capítulo 12. Pgs: 171-190. En: KITCHEN, S. Electrotherapy. Evidence-Based Practice. 11th Edition. Melbourne: Churchill Livingstone; 2002.
4. BAXTER, G.D. Therapeutic Lasers. Theory and Practice. Madrid: Churchill Livingstone; 1994.
5. DOMÍNGUEZ MALDONADO, G.; MUNUERA MARTÍNEZ, P.V.; MARTÍNEZ CAMUÑA, L.; PALOMO TOUCEDO, I.C. Ultrasonoterapia en Podología. Rev. Esp. Podol. Sep-Oct 2000. 11 (6):381-392.
6. HOWELL, D.W. Ejercicios Terapéuticos y Movilización. Capítulo 10. Pgs: 289-320. En: HUNT, G.C. Fisioterapia del Pie y del Tobillo. Barcelona: Jims; 1990.
7. KHAN, J. Principios y Práctica de Electroterapia. Barcelona: Jims; 1991.
8. KITCHEN, S. Heat and Cold: Conduction Methods. Capítulo 9. Pgs: 129-138. En: KITCHEN, S. Electrotherapy. Evidence-Based Practice. 11th Edition. Melbourne: Churchill Livingstone; 2002.
9. LELIÈVRE, J.; LELIÈVRE, J.F. Patología del Pie. 4ª edición. Barcelona: Masson; 1982.
10. MARTÍNEZ CAMUÑA, L.; DOMÍNGUEZ MALDONADO, G.; PALOMO TOUCEDO, I.C.; MACÍAS DELGADO, J.L. Tratamiento Podológico Integral de la Artritis Reumatoide. Rev. Esp. Podol. Mar-Abr 2001. 12 (2): 81-88.
11. MAYA MARTÍN, J. Radiación Láser. Capítulo 14. Pgs: 165-189. En: ARAMBURU DE VEGA. C; MUÑÓZ DÍAZ, E.; IGUAL CAMACHO, C. Electroterapia, Termoterapia e Hidroterapia. Madrid: Síntesis; 1998.
12. MUÑÓZ DÍAZ, E.; TORRELLA FRANCÉS, J.V. Terapia Ultrasónica. Capítulo 16. Pgs: 202-218. En: ARAMBURU DE VEGA. C; MUÑÓZ DÍAZ, E.; IGUAL CAMACHO, C. Electroterapia, Termoterapia e Hidroterapia. Madrid: Síntesis; 1998.
11. PIERRON, G; LEROY, A; PÉNINOU, G; DUFOUR, M; GÉNOT, C. Kinesioterapia. Miembro inferior. Buenos Aires: editorial médica panamericana; 1988.
12. RODRÍGUEZ MARTÍN, J.M. Electroterapia en Fisioterapia. Madrid: Editorial Médica Panamericana; 2000.
13. SASTRE FERNÁNDEZ, S. Fisioterapia del Pie. Podología Física. Barcelona: Universitat de Barcelona; 1991.
14. SCHROEDER, M.A. Métodos Físicos para el Dolor del Pie. Capítulo 9. Pgs: 259-288. En: HUNT, G.C. Fisioterapia del Pie y del Tobillo. Barcelona: Jims; 1990.
15. URIEN BLÁZQUEZ, T. Diccionario de Podología. Madrid: T. Urien; 2000.
16. VILADOT, A. et al. Quince lecciones sobre patología del pie. 2ª edición. Barcelona: Springer- Verlag Ibérica; 2000.
17. YOUNG, S. Ultrasound Therapy. Capítulo 14. Pgs: 211-232. En: KITCHEN, S. Electrotherapy. Evidence-Based Practice. 11th Edition. Melbourne: Churchill Livingstone; 2002.
18. ZARAGOZA RUVIRA, C.; ZARAGOZA RUVIRA, J.R. Magnetoterapia. Capítulo 15. Pgs: 190-201. En: ARAMBURU DE VEGA. C; MUÑÓZ DÍAZ, E.; IGUAL CAMACHO, C. Electroterapia, Termoterapia e Hidroterapia. Madrid: Síntesis; 1998.

# XXXIV CONGRESO NACIONAL DE PODOLOGÍA

## CÁCERES 2-3-4 Octubre 2003

Complejo Cultural San Francisco

*Podología y Sociedad. El Futuro.....*

ORGANIZAN:

CONSEJO GENERAL DE COLEGIOS OFICIALES DE PODOLOGOS

COLEGIO OFICIAL DE PODOLOGOS DE EXTREMADURA


Secretaría Técnica:

OREXCO

Avda. Hernán Cortes, 32, Bajo B

-10004-CÁCERES

☎ 927-214-231 Fax: 927-214-210

E-mail: orexco@ban.es

# PROGRAMA OFICIAL
# XXXIV
# CONGRESO NACIONAL DE PODOLOGÍA
## Cáceres
## 2-3-4 Octubre 2003
## Podología y Sociedad. El futuro

## JUEVES 2 DE OCTUBRE

A partir de las **8'00 h.** entrega de documentación.
*Seminario de Cirugía del Antepie*
Sala Malinche
Moderador: Sr. D. Juan José Araolaza Lahidalga
Presidente del Colegio Oficial de Podólogos del País Vasco.
**9'00 – 9'45 h.**
"*Criterios Quirúgicos de Cirugía de la Uña*".
Sr. D. Dionisio Martos Medina
Experto en Cirugía Podiátrica por la Universidad Complutense de Madrid.
**9'45 – 11'30 h.**
"*Osteotomías del I Radio y Radios Menores*" "*Corrección Quirúrgica de los Dedos en Masa, Martillo y Garra. Artrodesis - Artoplástias*".
Sr. D. Antonio Córdoba Fernández Prof. Titular de la Escuela de Podología de la Universidad de Sevilla.
Sr. D. José Luis Salcini Macías Prof. Asociado de la Escuela de Podología de la Universidad de Sevilla.
**11'30 – 11'45 h.**
*Pausa.*
**11'45 – 12'15 h.**
"*Técnica Quirúrgica* AUSTIN-KELLER"
Sr. D. Bernardino Basas García.
Experto Universitario en Cirugía Podiátrica por la Universidad Complutense de Madrid y Post-grado de Cirugía Podológica por la Universidad de Barcelona.
**12'15 – 13'00 h.**
"*Nuevas Tendencias Quirúrgicas de Hallux Limitus, Hallux Rigidus*"
Sr. D. Juan Carlos Goes García.
Profesor de Cirugía Podiátrica del Ohio College of Podiatrics Medicine. Certificado por la Junta de Cirugía Podiátrica y USA.
**13'00 – 14'00 h.**
*Discusión y Debate*
**16'00 – 18'10 h.**
"*Casos Clínicos*".
Sala García Matos
Moderadores: Sr. D. Manuel Meneses Garde, Decano del Colegio Oficial de Madrid.
Sr. D.Bernardino Basas García, Miembro del Comité Científico.
**16'00 h.**
"*Coalición calcáneo-escofoidea*"
Sr. D. José Manuel Padín Galea. Madrid.
**16'10 h.**
"*El pie en el Snowboard*"
Sr. D. Oscar Hernández Gervilla. Manresa.
**16'20 h.**
"*Tratamiento ortopodológico en paciente de riesgo con amputación de primer dedo*"
Sr. D. José Carlos Cuevas García. Plasencia.
**16'30 h.**
"*Necrosis cuneal*"
Sra. Dña. Coral Mansilla Rodríguez. Terrasa.
**16'40 h.**
"*Férulas de descarga en las úlceras neuropáticas: revisión y experiencia*"
Sr. D. Jordi García i Ferrer. Barcelona.
**16'50 h.**
"*Ortopodología en poliomielitis de gran afectación*"
Sr. D. Javier Ramos Ortega. Sevilla.
**17'00 h.**
"*Quiste sinovial. Extirpación por planos*"
Sr. D. Francisco Manuel García Blázquez. Plasencia.
**17'10 h.**
"*Reconstrucción quirúrgica de un antepié y atrogénico*"
Sr. D. Luis Mª Gordillo Fernández. Sevilla.
**17'20 h.**
"*Proceso ulceroso en 5º dedo. Tratamiento quirúrgico. Caso clínico*"
Sra. Dña. Elena de Planell Más. L' Hospitalet. (Barcelona).
**17'30 h.**
"*Tratamiento quirúrgico del paciente gotoso*"
Sr. D. José Luis Moreno de la Fuente. Madrid.
**17'40 h.**
Mesa Redonda
**16'00 – 18'00 h.**
*Simposium Satélite de Patología Ungueal.*
Patrocinado por el Grupo Ferrer – Novag
Impartido por los servicios de Dermatología del Hospital Universitario de Salamanca y Hospital San Pedro de Alcántara de Cáceres.
Moderador: Sr. D. Antonio Zalacaín Vicuña.
Profesor Titular de la Escuela de Podología de la Universidad de Barcelona.
**18'30 h.**
*Conferencia Inaugural*

**19'30 h.**
*Inauguración Oficial*
**20'00 h.**
*Cóctel de Bienvenida ofrecido por la Excma.* Diputación Provincial de Cáceres
**21'30 h.**
Visita a la Ciudad Monumental de Cáceres.

## VIERNES 3 DE OCTUBRE

**9'00 – 11'10 h.**
"*Cirugia Ambulatoria*"
Moderador: Sra. Dña. Ana Maestro Perdices
Presidenta del Colegio Oficial de Podólogos de Aragón.
**9'00 h.**
Comunicación: "*Onicomicosis*"
Sr. D. Miguel Ángel Torres la Torre. Jaén.
**9'15 h.**
Comunicación: "*Protocolo de actuación podológica ante lesiones pigmentadas y exéresis de una lesión*" Sra. Dña. Carmen Morillas Suárez. Jaén.
**9'30 h.**
Ponencia: "Tratamiento quirúrgico de la osteomielitis en pie diabético asociado a la utilización local de mallas biocidas" Sr. D. José Luis Lázaro Martínez. Madrid.
**9'50 h.**
Ponencia: "*El colapso del austin*"
Sr. D. Javier Aycart Testa. Madrid.
**10'10 h.**
Ponencia: "*Hallux varus yatrogénico y su reconstrucción mediante transferencia tendinosas*"
Sr. D. Salvador Hervás Tamarit. Madrid.
**10'30 h.**
Ponencia: "*Retraso en la consolidación y no-unión*"
Sr. D. Manuel González Sanjuán. Madrid.
**10'50 – 11'10 h.**
*Mesa Redonda*
**11,10 – 11,30 h.**
*Café*
**11'30 – 14'00 h.**
"*Cirugia Ambulatoria*"
Moderador. Sr. D. José M. Ogalla Rodriguez
Profesor Titular de la Escuela de Podología de la Universidad de Barcelona.
**11'30 h.**
Comunicación: "Acrocordón. Una presentación inusual en el pie" Sr. D. Rafael Rayo Rosado. Sevilla.
**11'45 h.**
Comunicación: "*El tratamiento del* H.A.V. *juvenil mediante osteotomía de base y técnicas adicionales*"
Sr. D. Antonio Córdoba Fernández. Sevilla.
**12'00 h.**
Ponencia: "*Comprobación de efecto de la irrigación con alcohol en la técnica de Fenol; investigación en laboratorio y quirófano*"
Sr. D. Alfonso Martínez Nova. Plasencia.
**12'20 h.**
Ponencia: "*Cirugía de las tumoraciones más frecuentes en el primer dedo del pie*"
Sr. D. Antonio Jesús Zalacaín Vicuña. Barcelona.
**12'40 h.**
Ponencia: "*Corrección quirúrgica del juanete de sastre mediante procedimiento Sponser*"
Sr. D. José Luis Salcini Macías. Sevilla.
**13'00 h.**
Ponencia: "*Fijación ósea con agujas: infecciones quirúrgicas*"
Sr. D. Rubén Sánchez Gómez. Madrid.
**13'20 – 14'00 h.**
*Mesa Redonda*
**16'00 – 18'20 h.**
"*Pie de Riesgo*"
Moderador: Sr. D. José Ramos Galván Profesor Titular de la Escuela de Podología de la Universidad de Sevilla.
**16'00 h.**
Comunicación: "*Impacto en la educación terapéutica en la disminución de las amputaciones de las extremidades inferiores en los pacientes con diabetes*"
Sr. D. Jesús Gaitán Enríquez. Barcelona.
**16'15 h.**
Comunicación: "*Neuropatías sensitivo-motoras hereditarias*"
Sr. D. Jordi Carbó Pérez. Barcelona.
**16'30 h.**
Comunicación: "*Programa de salud podológica en niños y adolescentes con diabetes: valoración de la exploración clínica y resultados*"
Sr. D. Antonio Guerrero Rodríguez. Sevilla
**16'45 h.**
Ponencia: "*Atención quiropodológica a pacientes anticoagulados*"
Sr. D. Dionisio Martos Medina. Jaén.
**17'05 h.**
Comunicación: "*Gestación y podología*"
Sr. D. José Mª Juárez Jiménez. Sevilla.
**17'20 h.**
Comunicación: "*Látex: prevención de riesgos en clínica podológica*"
Sr. D. Luis Martínez Camuñas. Sevilla.
**17'35 h.**
Ponencia: "*Consideraciones quirúrgicas específicas en pacientes de riesgo*"
Sr. D. Enrique Giralt de Veciana. Barcelona.
**17'55 – 18'15 h.**
*Mesa Redonda*
**16'00 h.**
*Defensa de Pósters*
**18'10 – 18'30 h.**
*Café*
**18'30 – 20'00 h.**
"Biomecánica"
Moderador: Sr. D. Juan José Araolaza Lahidalga
Presidente del Colegio Oficial de Polólogos del país Vasco.
**18'30 h.**
Comunicación: "*Puntos gatillo*"
Sra. Dña. Alicia Rincón Holgueras. Madrid.
**18'45 h.**
Ponencia: "*Síndrome de Impingement en el deporte*"
Sra. Dña. Elena Escamilla Martínez. Plasencia.
**19'05 h.**
Ponencia: "*Comportamiento mecánico de la articulación subastragalina. Aportaciones del modelo sobre el equilibrio rotacional de Kirby*"
Sr. D. Ángel Manuel Orejana García. Madrid.

**19'25 h.**
Ponencia: "*¿Deformidad del retropie valgo o valguismo de retropie?*"
Sra. Dña. Rosa Mª Vila Espinalt. Barcelona.
**19'45 – 20'00 h.**
*Mesa Redonda*
**21'30 h.**
*Cena de Clausura*

## SÁBADO 4 DE OCTUBRE

**9'00 – 11'00 h.**
"*Ortopodología*"
Sala García Matos
Moderador: Sr. D. José García Mostazo, Profesor de la Escuela Universitaria de Podología de Extremadura.
**9'00 h.**
Comunicación: "*Criterios de valoración de la eficacia de las ortesis plantares*"
Sr. D. Francisco Alonso Tajes. A Coruña.
**9'15 h.**
Ponencia: "*El antepie valgo y su tratamiento ortopodológico*"
Sra. Dña. Josefina Verdaguer Sanmartí. Barcelona.
**9'35 h.**
Ponencia: "*Alzas completas y en cuña: repercusiones en la longitud de la extremidad inferior*"
Sr. D. Gabriel Domínguez Maldonado. Sevilla.
**09'55 h.**
Ponencia: "*Alteraciones del primer radio en el plano sagital. Tratamiento ortopodológico*"
Sra. Dña. Olga Alcorisa Rodero. Barcelona.
**10'15 h.**
Ponencia: "*Influencia del tratamiento ortopodológico en la extensión del hallux en pies hiperpronadores*"
Sr. D. Pedro V. Munuera Martínez. Sevilla.
**10'35 – 11'00 h.**
*Mesa Redonda*
**9'00 – 11'00 h**
"*Ortopodología*"
Sala Malinche
Moderador: Sra. Dña. Sonia Hidalgo Ruiz.
Profesor de la Escuela Universitaria de Extremadura.
**9'00 h.**
Ponencia: "*Accidentes cerebrovasculares. Tratamiento ortopodológico y técnicas de reeducación funcional*"
Sra. Dña. Lourdes María Fernández Seguín. Sevilla.
**9'20 h.**
Ponencia: "*Optimización de la técnica de carga controlada en espuma fenólica*"
Sr. D. Salomón Benhamu Benhamu. Sevilla.
**9'40 h.**
Ponencia: "*Patomecánica del pie equino y su tratamiento ortopodológico*"
Sr. D. Baldiri Prats Climent. Barcelona.
**10'00 h.**
Ponencia: "*Cromosoma X frágil, tratamiento de las repercusiones en el pie*"
Sr. D. Guillermo Lafuente Sotillos. Sevilla.
**10'20 – 11'00 h.**
*Mesa Redonda*

**11'00 – 11'30 h.**
*Café*
*Mesa Redonda Socio-Profesional.*
Sala Malinche
Modera: Sr. D. José Marroyo Salgado Secretario General de XXXIV Congreso Nacional de Podología.
Presidente del Colegio Oficial de Podólogos de Extremadura
**11'30 – 11'45 h.**
"*Sistemas Sanitarios Públicos y Privados*"
Dr. D. Remigio Cordero Torres Miembro Fundador de la Asociación para la Defensa de la Sanidad Pública. Presidente de la A.D.S.P. de Badajoz
**11'45 – 12'00 h.**
"*Defensa de los Intereses del Usuario*"
Sr. D. José Ramón Hidalgo Defensor Institucional del Usuario del Sistema Sanitario Extremeño
**12'00 – 12'15 h.**
"*Financiación de los Servicios de Podología*"
Sr. D. Rafael Sánchez Olmo Presidente de la Federación Española de Diabéticos.
**12'15 – 12'30 h.**
"*Visión Institucional*"
Responsable de la Calidad Asistencial de la Consejería de Sanidad y Consumo de la Junta de Extremadura.
**12'30 – 12'45 h.**
"*Epidemiología y Repercusión Económica y Social del Pie de Riesgo*"
Dr. D. Gabriel Collado Bueno.
Jefe de Servicio de Cirugía Vascular del Hospital Universitario Infanta Cristina (Hospital de Referencia del Sistema Sanitario Extremeño)
**12'45 – 13'00 h.**
"*Presente y Futuro de la Podología en España y en Europa*"
Sra. Dña Virginia Novel y Martí
Presidenta del Consejo Nacional de Colegios Oficiales de Podólogos Presidenta del Colegio Oficial de Podólogos de Cataluña.
**13'00 – 14'00 h.**
*Discusión y Debate.*
**16'00 h.**
*Proyección de Videos.*
"*Tratamiento quirúrgico del fibroma blando*"
Sr. D. Antonio Córdoba Fernández. Sevilla.
"*Tratamiento quirúrgico de los helomas interdigitales*"
Sr. D. Antonio Córdoba Fernández. Sevilla.
"*Corrección quirúrgica del HAV juvenil severo*"
Sr. D. Luis Mª Gordillo Fernández. Sevilla.
"*Confección de soporte plantar en base a resina de poliéster*"
Sr. D. José Carlos Cuevas García. Sevilla.
"*Ortesiología: A propósito de un caso*"
Sr. D. Luis López López. A Coruña.
"*Neuroma de Morton. Alternativa terapéutica con soporte plantar*"
Sr. D. Luis López López. A Coruña.
**16'00 h.**
*Defensa de Pósters.*

# RECETA MÉDICA EN PODOLOGÍA

Manuel Marín Arguedas[1]

1 Licenciado en Derecho. Diplomado en Podología y Enfermería.



## 1.- INTRODUCCIÓN

Hay profesionales de la podología que en muchas ocasiones hemos tenido dudas, sobre la validez de nuestras recetas y estas dudas las hemos transmitido a las nuevas generaciones de podólogos, sobre todo a los estudiantes, que una de las primeras cosas que te preguntan es ¿pero nosotros podemos recetar?

Y la respuesta muchas veces es, "bueno nosotros no recetamos, recomendamos". Creo que ha llegado el momento en que tenemos que ser conscientes de cuales son nuestras competencias y tras un estudio a fondo de la normativa legal existente, despejar dudas sobre la cuestión.

## 2.- REGULACIÓN LEGAL

Son varias las normativas que hacen referencia a las recetas médicas, vamos a ver las más importantes:

A)- REAL DECRETO 1910/1984 DE 26 DE SEPTIEMBRE DE RECETA MEDICA:

B)- LEY 14/1986 DE 25 DE ABRIL, GENERAL DE SANIDAD:

C)- LEY 25/1990 DE 20 DE DICIEMBRE, DEL MEDICAMENTO:

D)- REAL DECRETO 1416/1994 de 25 DE JUNIO QUE REGULA LA PUBLICIDAD EN LOS MEDICAMENTOS DE USO HUMANO:

Esta normativa es una transposición de la Directiva 92/28/CEE.

E)- CIRCULAR 6/95 DGFPS:

Resuelve e interpreta alguno de los artículos del citado Real Decreto.

F)- ORDEN 25/4/1994 QUE REGULA LAS RECETAS Y LOS REQUISITOS ESPECIALES

DE PRESCRIPCIÓN Y DISPENSACIÓN DE ESTUPEFACIENTES PARA USO HUMANO.

G)- ORDEN 23/5/1994 SOBRE MODELOS OFICIALES DE RECETA MÉDICA PARA LA

PRESTACIÓN FARMACÉUTICA DEL SISTEMA NACIONAL DE SALUD.

H)- LEY ORGÁNICA 15/1999 DE 13 DE DICIEMBRE DE PROTECCIÓN DE DATOS DE

CARÁCTER PERSONAL.

I)- REAL DECRETO 175/2001 DE 23 DE FEBRERO POR EL QUE SE APRUEBAN LAS NORMAS DE CORRECTA ELABORACIÓN Y CONTROL DE CALIDAD DE FÓRMULAS

MAGISTRALES Y PREPARADOS OFICINALES.

DECRETO 727/1962 DE 29 DE MARZO QUE RECONOCE Y REGLAMENTA LA ESPECIALIDAD DE PODOLOGÍA PARA A.T.S.

REAL DECRETO 649/1988 DE 24 DE JUNIO QUE TRANSFORMA LOS ESTUDIOS DE PODOLOGÍA EN DIPLOMATURA UNIVERSITARIA.

## 3.- DESGLOSE

Podríamos definir la receta médica como el soporte papel, que contiene por escrito la prescripción de medicamentos. Se refiere al documento normalizado por la Administración sanitaria, en el cual los profesionales sanitarios hacen la prescripción de medicamentos para que la oficina de farmacia pueda dispensarlos.

El objetivo de este documento es evitar responsabilidades de tipo administrativo, civil o penal.

Se trata de un documento médico que avala la dispensación del medicamento al paciente. Es por lo cual un medio de seguridad hacia el paciente que tiene la garantía de una prescripción individualizada, hacia el farmacéutico que dispensa la medicación avalada por la firma de un profesional, evitando así la autome-dicación y hacia el propio profesional, porque lo constituye en garante de la prescripción y consecuentemente en responsable de los daños y perjuicios que se puedan derivar.

La normativa legal actual establece que la dispensación de un medicamento y por tanto su libramiento al paciente, única y exclusivamente se ha de efectuar bajo prescripción facultativa, excepto en aquellos medicamentos que la normativa establezca y que por lo tanto no necesiten de receta.

## 4.- PRESCRIBIR O RECETAR

No se encuentran excesivas diferencias entre ambos términos. Consultado el diccionario de la Real Academia de la Lengua Española nos encontramos con estas definiciones:

a)- PRESCRIBIR: Recetar, ordenar remedios.

b)- RECETAR: prescribir un medicamento, con expresión de su dosis, uso, etc.

Vemos que estas definiciones las podemos usar indistintamente, aunque si las miramos con detenimiento podríamos utilizar prescribir para las recomendaciones de estilo de vida (ejercicio-dieta) o petición de pruebas diagnósticas y la de recetar cuando lo que se ordena es la toma de medicamentos.

## 5.- FORMA DE LA RECETA

A)- Lo ideal es utilizar impresos UNE-A-5 (son la mitad de un A-4).

B)- En el margen superior izquierdo ha de contener el nombre y apellidos del profesional, especialidad y número de Colegiado.

C)- En el margen superior derecho se harán constar la dirección y el teléfono de contacto.

Este dato es importante, pues en caso de duda el farmacéutico puede ponerse en contacto con el profesional para la aclaración que desee obtener.

D)- Haga constar con ordenador o letra clara el medicamento prescrito en su forma comercial o genérica.

La forma farmacéutica y vía de administración, el formato o presentación con el número de unidades prescritas.

E)- Es un dato muy importante la fecha de la receta, así como registrarla en la Historia Clínica.

F)- Firmar la receta de puño y letra y no delegar en nadie.

G)- En los casos necesarios incluiremos los datos personales del paciente.

H)- Evitar las tachaduras, pues pueden conducir a disminuir la confianza del paciente e inducir a equivocaciones al farmacéutico. En caso de error es mejor romperla y hacer una de nueva.

I)- Se hará constar de manera visible el período de validez de la receta, que recordemos es de diez días.

Cualquier incumplimiento de estos requisitos puede implicar responsabilidades deontológicas, administrativas o jurídicas de carácter mas o menos grave.

## 6.- EL PODÓLOGO Y LA RECETA

El Decreto 727/1962 de 29 de Marzo por el que se reconoce y reglamenta la especialidad de Podología para los Practicantes y Ayudantes Técnicos Sanitarios, en su artículo 1.2 dice que el campo profesional del podólogo abarca el tratamiento de las afecciones y deformidades de los pies. Y el artículo 5.2 dice que teniendo en cuenta las singulares características de la especialidad que se regula en el presente Decreto, la posesión del Diploma facultará a sus titulares para con plena autonomía, recibir directamente a los pacientes

El Real Decreto 649/1988 de 24 de junio, transforma los estudios de Podología en Diplomatura Universi-taria y la disposición transitoria segunda dice que los artículos mencionados en el anterior Decreto serán igualmente de aplicación.

Esto que quiere decir, pues que podemos tratar afecciones de los pies, de los pacientes que visitamos en nuestras respectivas consultas. Que tenemos un plan de estudios con una asignatura que es la Fármacología. Que visto todo esto si necesitamos que nuestro paciente se aplique una medicación, lo correcto es que la plasmemos en un documento que no puede ser otro más que una receta.

Bien es cierto que el Real Decreto 1910/1984 de Receta médica, no nos menciona entre los profesionales a quien regula, pero si nos fijamos en la fecha de su publicación, vemos que en esa fecha no contábamos con Colegios Profesionales, y mucho menos con Consejos Nacionales de los que hace mención el citado Real Decreto. Pero posteriormente la Ley 25/1990 del Medicamento en su artículo 1.2 regula a las personas físicas que por su titulación profesional puedan recetarlos. Y el artículo 31.1 que dice que como norma general los medicamentos solo serán dispensados con receta. Y el artículo 58.3 que obliga a médicos, enfermeros y demás profesionales sanitarios a colaborar con el sistema español de farmacovigi-lancia.

Y si nos fijamos en el Real Decreto 1416/1994 que regula la publicidad de medicamentos, podemos ver que los podólogos recibimos al visitador médico, se nos entregan muestras gratuitas, recibimos informa-ción documental y alguna vez (no muchas,

esta es la verdad), también recibimos pequeños incentivos (obsequios) naturalmente de valor insignificante (bolígrafos, etc). Y todo esto está regulado para las personas facultadas para prescribir y dispensar.

## 7.- CONCLUSIONES

Visto lo anterior creo que hay suficiente normativa en la que acogernos para poder realizar nuestras recetas, dentro del marco legal establecido. Naturalmente hemos de ser cautos y recetar exclu-sivamente productos que tengan que ver con nuestra profesión. No nos olvidemos también como se ha dicho más arriba que con ello asumimos la responsabilidad de lo que recetamos y en algún caso se podría incluso demandar por mala praxis.

No existe jurisprudencia sobre esta cuestión, sólo en una ocasión se han pronunciado los Tribunales, y fue para dar la razón a los podólogos.

Tampoco podemos buscar comparaciones con las demás Diplomaturas Sanitarias, pues como he comentado nosotros somos los únicos que podemos recibir al paciente directamente y diagnosticar y tratar las afecciones de los pies sin prescripción médica. Cosa que no ocurre en las otras Diplomaturas, que necesitan la correspondiente prescripción médica para poder actuar.

En todo este estudio normativo no he visto en ningún lugar que hable de que las recetas deban llevar delante del nombre del producto la indicación de Dp o D (despáchese). Sólo en las recetas oficiales de la Seguridad Social va imprimida la orden despachar o dispensar, por lo que creo que nuestras recetas son perfectamente válidas sin incluir la citada orden o que también pueden ser perfectamente válidas incluyéndola.

Ha aparecido recientemente una nueva Ley que tiene repercusión en las profesiones sanitarias que es la Ley 16/2003 de 28 de mayo de Cohesión y Calidad del Sistema Nacional de Salud, y asimismo se está debatiendo en el Congreso de los Diputados un anteproyecto de Ley de Ordenación de las Profesiones Sanitarias, que incidirá en el marco competencial de todos los profesionales sanitarios, incluyendo al podólogo y de las cuales no me voy ha extender, pues serán motivo de un nuevo artículo.

**ANEXO 1 .- MODELO DE LA RECETA**

JUAN SMITH SMITH

Podologo
colegiado n... 000

Santa Catalina 13 Ent... 1
00000 - CIUDAD
Tel. 93.100.10.10

Ciudad: 14/07/2003

Nombre producto. ..... 1 tubo
2 aplicaciones diarias.

Firma.

VALIDEZ DE LA RECETA 10 DIAS

**ANEXO 2 .- BREVE HISTORIA DEL TÉRMINO DESPÁCHESE:**

Todos hemos visto como los médicos tienen la costumbre de incluir en sus recetas, delante del fármaco la voz despáchese, abreviada con las letras Dp o D. Pero de dónde viene esta simbología. Una versión viene explicada en el libro del Dr.I.IGNACIO DE ARANA, "DIGA TREINTA Y TRES. Anecdotario médico".

En él nos explica que los antiguos médicos egipcios, veneraban al dios Horus como protector. Horus era el dios halcón y se le representaba en escritura jeroglífica como un ojo sostenido por rayos en ángulos que se asemejan a las patas del ave. Estos médicos colocaban siempre el signo de Horus al comienzo de sus prescripciones, para invocar el favor de la divinidad.

Los médicos griegos entre ellos Herodoto y sus seguidores, descubrieron que sus colegas egipcios en-cabezaban sus recetas con el extraño símbolo, y lo toman para sí, en la creencia de que ello tiene un significado sagrado. Tiempo después son los médicos medievales quienes descubren los escritos griegos y adoptan el signo del ojo, aunque ellos erróneamente lo interpretan como una R. Dado que entonces se escribía en latín aquella letra se hace representar a la palabra *Recipe*, que traducida significa: entréguese, e iba dirigida al boticario que ha de elaborar el medicamento.

Después de perderse el latín como lengua médica, se ha sustituido esta inicial por la D, de despáchese. Leída esta historia, nos puede parecer que los médicos actuales, siguen invocando el favor de los dioses incluyendo la inicial en sus recetas.

# NORMAS DE PUBLICACIÓN

La Revista Española de Podología es la comunicación oficial del Consejo General de Colegios Oficiales de Podólogos y da la bienvenida a los trabajos siempre que tengan relación con todos los aspectos relacionados con la Podología. Incluye de forma regular artículos originales, revisiones, artículos de formación continuada, casos clínicos, editoriales científicas. En ocasiones se publicarán los trabajos presentados en los Congresos.

Todo manuscrito no elaborado de acuerdo con las instrucciones posteriores será devuelto pendiente de conformidad.

Cuando entregue un artículo, por favor esté seguro que los siguientes aspectos están incluidos:

I. Una carta de transmisión a la Revista, firmada por todos los autores, en la cual deben asegurar que el artículo es original, que no está bajo consideración de otra revista, y que este material no ha sido publicado anteriormente. Este cometido es para hacer efectivo solo en el caso que tal trabajo sea publicado en la Revista Española de Podología. Si hay más de un autor relacionado con este manuscrito, deben hacer constar que "Todos los autores han leído y aprobado el manuscrito final".

II. Un disquete o CD. Que contenga, el manuscrito y todas las fotos, figuras y tablas.

III. El manuscrito original y dos manuscritos duplicados completos con ilustraciones. El proceso editorial no puede empezar si no han sido recibidos.

## Realización del manuscrito

Los manuscritos deben ser mecanografiados a doble espacio y márgenes anchos, escritos por una sola cara en hojas de tamaño DIN A4. Cada página debe estar numerada en el ángulo superior derecho. Las instrucciones específicas en relación con las diferentes presentaciones están expuestas más adelante. Todas las presentaciones deben contener lo siguiente:

1. La primera página debe contener el título del manuscrito en (inglés y español), los nombres y dos apellidos de todos los autores en orden correcto, el estatus académico, afiliación, teléfono, fax y dirección electrónica (e-mail) del primer autor para su correspondencia.

2. En la segunda página figurarán por este orden: título del trabajo en español, y en inglés y resumen del mismo en español y en inglés. El resumen, que no será superior a 350 ni menor de 300 palabras, incluirá la intencionalidad del trabajo, resultados más destacados y principales conclusiones, expuestos de tal forma que pueda ser comprendido sin necesidad de recurrir a la lectura completa del artículo. Al pie de cada resumen se especificarán de tres a seis palabras claves (español e inglés) para la elaboración del índice de la Revista.

3. Estructura del Texto: variará según la sección a que se destine.

a. Originales. Máximo de 8 folios, seis figuras y seis tablas.

Constara de una introducción que presenta el problema que guía el estudio y objetivo del estudio; una sección de metodología y materiales utilizados en el trabajo, sus características, criterios de selección y técnicas empleadas; una sección de resultados, en las que se relata no interpretan, las observaciones efectuadas y una discusión en donde los autores expondrán sus opiniones sobre la base de los resultados obtenidos por otros autores en publicaciones similares.

b. Revisiones de conjunto. Máximo 8 folios, 5 figuras y cuatro tablas.

El texto se dividirá en todos aquellos apartados que el autor considere necesario para una perfecta comprensión del tema tratado.

c. Formación continuada. Máximo 4 folios y 4 figuras.

Lecciones para la formación en temas, fundamentalmente de aspectos básicos en relación con nuestra especialidad o afines.

d. Casos clínicos. Máximo 4 folios y 4 figuras

Los artículos, sobre casos clínicos deben ofrecer información que no haya sido anteriormente publicada. Incluirá una introducción que consiste en una argumentación clínica sobre el caso, o el actual diagnóstico. Debe presentarse el problema que conlleva la utilización del caso especifico, su estudio, evaluación y diagnóstico así como la razón o razones por las que estos procedimientos utilizados son más útiles que cualquier otro proceso, procedimiento o diagnóstico.

e. Editoriales científicas. Máximo 2 folios.

4. Bibliografía.

Se presentará en hojas aparte, con las mismas normas mecanográficas antes expuestas. Se dispondrá según el orden de aparición en el texto, con la correspondiente numeración correlativa, o bien reseñando por orden alfabético los distintos artículos manejados en la confección del trabajo y especificando en el texto la numeración correspondiente. En el texto del artículo constará siempre la numeración de la cita en número entre paréntesis, vaya o no vaya acompañado del nombre de los autores; cuando se mencione a éstos, si se trata de un trabajo realizado por dos, se mencionará a ambos, y si son más de dos, se citará el primero seguido de la abreviatura "et al.".

Las citas bibliográficas se expondrán del modo siguiente:

# NORMAS DE PUBLICACIÓN

a. número de orden; b. Apellidos e inicial del nombre de todos los autores del artículo; c. Título del trabajo en lengua original; d. Título abreviado de la revista, según el World Medical Periodical, año de publicación; y e. Número de volumen y página inicial y final del trabajo citado, todo ello con la puntuación del siguiente ejemplo:

1. Maestro Perdices A., Mazas Artasona L. La tomografía computerizada en el estudio del pie. REP 2003; vol. XIV: 14-25.

Si se trata de citar un libro, se hará con el siguiente orden: apellidos e inicial del nombre de los autores, título en la lengua original, ciudad, editorial, año de la edición y página inicial y final a la que se hace referencia. Ejemplo:

1. Herranz Armillo JL. Actualización de las Epilepsias. Barcelona. Ed. Edide; 1994; 49-83.

5. Iconografía.

Las ilustraciones deben ser imágenes electrónicas, o dibujos originales y/o tablas. Cuando se presentan fotografías o radiografías, es preferible que las imágenes sean electrónicas y que se incluyan las copias impresas. Si no es posible presentar imágenes electrónicas, entonces se pueden usar impresos satinados de buena calidad. En el anverso de cada ilustración, indicar el número de esta ilustración, marcar claramente rotulado el título del trabajo (nunca los nombres de los autores ni el de la institución). Enviar impresos sin pegar. Dibujos, tablas, y la escritura de los impresos normalmente deberían presentarse en negro, utilizar negro sobre fondo blanco. Hacer la escritura de los impresos suficientemente grande como para ser leída cuando los dibujos sean reducidos de tamaño. Especificar fechas o iniciales en las páginas, no en las fotos, dibujos, etc. Cuando las ilustraciones han sido publicadas en otro lugar, el autor debe incluir una carta del propietario original de los derechos de autor, concediendo el permiso de reimprimir esa ilustración. Dar la completa información sobre la publicación anterior, incluyendo la página específica en la que aparecía la ilustración. Todas las ilustraciones, tablas y gráficos deben ser citados en el texto. Explicar lo que muestra cada una de las ilustraciones, más que definirlas simplemente. Definir todas las flechas y otros indicadores del estilo que aparezcan en la ilustración. Si una ilustración es de un paciente que es identificado como un número de caso en el texto o la tabla, incluir ese número de caso en el texto.

## Autoría

Debe ser claramente percibido que cada autor ha participado en el diseño del estudio, ha contribuido a la compilación de datos, ha participado en escribir el manuscrito, y asume toda la responsabilidad del contenido de dicho manuscrito. Normalmente, no deberían ser presentados en lista más de seis autores. Aquellos que han colaborado individualmente en solo uno de los apartados del manuscrito o en solo algunos casos deberían ser nombrados en nota a pie de página.

Los trabajo enviados a la Revista Española de Podología quedarán en propiedad de la Revista y su reimpresión posterior precisará de la autorización de la misma.

## Proceso de aceptación de los manuscritos

Los manuscritos serán registrados con un número de referencia, a partir del cual los autores podrán obtener información sobre el estado del proceso de revisión, que sigue las siguientes fases:

a. Revisión Editorial: El equipo editorial revisa todos los trabajos, y si cumplen las normas de remisión del manuscrito, lo envían a dos miembros del comité científico para su valoración.

b. Revisión Científica: Los miembros del comité científico hacen una valoración del manuscrito. La exclusión de un trabajo no implica forzosamente que no presente suficiente calidad, sino que puede deberse a que su temática no se ajusta al ámbito de la publicación.

c. Aceptación o rechazo del manuscrito: A través de los informes realizados por el comité científico, la redacción de la Revista establece la decisión de publicar o no el trabajo, pudiendo solicitar a los autores la aclaración de algunos puntos o la modificación de diferentes aspectos del manuscrito.

Una vez el manuscrito final haya sido aceptado, los autores recibirán una notificación de la aceptación del mismo.

## Envío de los trabajos:

Los artículos se enviarán al Consejo General de Colegios Oficiales de Podólogos. Revista Española de Podología. C/ San Bernardo, 74 Bajo Dcha. 28015 Madrid.

# CALZASALUD®

Calzados especiales para pies delicados.

## CALZAMOS TODO TIPO DE PLANTILLAS

Sección especial de calzado
para DIABÉTICOS

Mod.: 5002

## CALZADOS ESPECIALES PARA HALLUX VALGUS Y DEDOS EN GARRA, ETC...

* Pies Reumáticos.
* Pies Poliartríticos.
* Pies Neuropáticos.

Mod.: 1010

## EL CALZADO MÁS CÓMODO DURANTE MÁS HORAS

Secciones especiales para:
* Personal Sanitario.
* Personal Religioso.
* Personal de Hostelería.

Mod.: 5906

## CALZASALUD: ZAPATERIAS ESPECIALIZADAS AL SERVICIO DEL PODÓLOGO

**Alcalá de Henares (Madrid):**
**Avda. Castilla, 25 * 28805 * Tel. 91 879 62 69**

**Alicante:**
**Pintor Aparicio, 28 * 03003 * Tel. 965 22 80 09**

**Almendralejo (Badajoz):**
**Cervantes, 39 * 06200 * Tel. 924 66 25 66**

**Burgos:**
**Amaya, 2 (semiesq. Avda. del Cid) * 09005 * Tel. 947 22 78 39**

**Guadalajara:**
**Ferial, 68 * 19002 * Tel. 949 22 72 99**

**Madrid:**
**Fernán González, 22 * 28009 * Tel. 91 431 61 52**
**García de Paredes, 26 * 28010 * Tel. 91 447 66 14**

**Santander:**
**Mercado del Este, local 2 * 39003 * Tel. 942 21 86 5(**

**Valencia:**
**Pedro III "el Grande", 28 * 46605 * Tel. 96 373 77 93**

**Vitoria-Gazteiz**
**Sancho el Sabio, 2 * 01008 * Tel. 945 13 06 19**

**Zaragoza:**
**Jussepe Martínez, 4 * 50003 * Tel. 976 29 05 85**

**Tienda Móvil:**
**Tel. ******************

ATENDEMOS A SUS PACIENTES SIGUIENDO SUS INDICACIONES

# broker's 88
Correduría de Seguros

***Asesoramos desde hace años al colectivo de podólogos, porque conocemos sus necesidades... tenemos los productos que necesitan.***

## Baja Laboral

Asegure sus ingresos, preocúpese tan solo de su salud.Cuando no pueda trabajar a causa de una baja laboral, tendrá cubiertos sus gastos.

| Euros Mensuales | Franquicia 30 días | Franquicia 15 días | Franquicia 7 días | Sin Franquicia |
|---|---|---|---|---|
| 1.000 €. | 9.44 € mes | 14.73 € mes | 17.68 € mes | 30.58 € mes |
| 2.000 €. | 18.88 € mes | 29.56 € mes | 35.36 € mes | 61.16 € mes |

**Consulte primas correspondientes a su edad.*

## Accidentes Especial Manos

Máxima cobertura al menor coste. Prevea su futuro; cualquier accidente que afecte a sus manos, dedos, vista o voz pondría en peligro su seguridad y la de los suyos.

| | |
|---|---|
| **Pulgar o Índice** | 360.000 €. |
| **Ultima Falange (Pulgar o índice)** | 144.000 €. |
| **Dedo Medio** | 324.000 €. |
| **Pérdida Visión, habla o audición** | 360.000 €. |

**La mayor cobertura por 23,37 € al mes**

## Fallecimiento Invalidez Incapacidad

Sea por enfermedad o accidente cuente con la garantía exclusiva de la **Incapacidad Profesional**, por la que le cubrimos el desarrollo de su profesión habitual.

| Edad | Fallecimiento | Incapacidad | Invalidez | Hombre | Mujer |
|---|---|---|---|---|---|
| 30 | 60.101,21 | 60.101,21 | 120.202,42 | 13,07 € / mes | 12,67 € / mes |
| 35 | 60.101,21 | 60.101,21 | 120.202,42 | 14,07 € / mes | 12,98 € / mes |
| 40 | 60.101,21 | 60.101,21 | 120.202,42 | 17,54 € / mes | 13,44 € / mes |

**Consulte primas correspondientes a su edad.*

***Pida sin compromiso presupuesto de estos u otros productos.***

**901 10 88 88**

***www.brokers88.es - podologos@brokers88.es***

***Barcelona · Madrid · Bilbao · Valencia · Zaragoza · La Coruña · Sevilla***

Revista Española de
# PODOLOGIA

4ª EPOCA. VOL. XIV. Nº 4 JULIO / AGOSTO 2003

## FRACTURA DE ESTRÉS
Caso clínico de una mediofondista federada

## CHAPÍN Y GÉNERO

## FÉRULAS SUPRAMALEOLARES:
Descripción y aplicaciones clínicas

## Principios de CIRUGÍA PLÁSTICA
en podología quirúrgica: V-Y Plastia

## TERAPIA COMBINADA EN UN PIE DE RIESGO:
a propósito de un caso

## Diagnóstico diferencial de la PATOLOGÍA DOLOROSA DE LOS SESAMOIDEOS

Editada por el Consejo General de Colegios Oficiales de Podólogos

# Ofertas Especiales Congreso

900 712 241

**MOLESKIN HERBITAS**
Rollo 3 mts. x 30 cms. **10,00 €**

**SILICONAS**
Pida 3 y pague sólo 2.

**RESINAS**
- HERFLEX 1,9 m/m **26,80 €**
- HERFLEX 1,0 m/m **13,95 €**
- R-9 ..... **11,50 €**

**3,36 €**
**GUANTES LATEX** No estériles.

**OMNIFIX**

| | |
|---|---|
| 10 m. x 2,5 cm. | 1,10 € |
| 10 m. x 5 cm. | 1,95 € |
| 10 m. x 10 cm. | 2,98 € |
| 10 m. x 15 cm. | 4,50 € |

**DERMOFEET**

- Spray
  **13,35 €**
- Crema alta calidad profesional 500 Ml.
  **16,50 €**

**SWAN MORTON** **13,98 €**
Hojas estériles.

**MICROMOTOR NAVFRAN**

120 W.
Completo.
**380,0 €**

**AESCULAP®**

**34,90 €** — **HF-478**
**65,00 €** — **HF-250**
**39,80 €** — **HF-482**

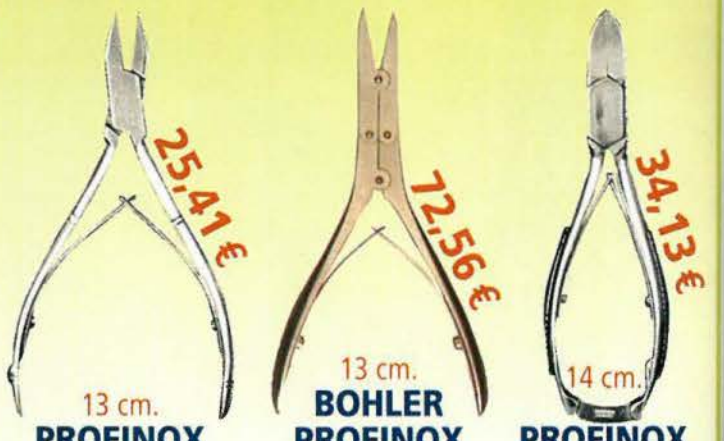

**25,41 €** — 13 cm. **PROFINOX**
**72,56 €** — 13 cm. **BOHLER PROFINOX**
**34,13 €** — 14 cm. **PROFINOX**

Herbitas

** Precios a falta de añadir el I.V.A. Ofertas sólo válidas hasta el 30 de Octubre de 2003.*

**Productos HERBITAS, S.L.**
C/. Concha Espina, 4 - b. - 46021 VALENCIA (España) - Tel.: 96 362 79 00 - Fax 96 362 79 05
www.herbitas.com - E-mail: herbitas@herbitas.com

# REVISTA ESPAÑOLA DE PODOLOGÍA

Consejo General

de Colegios Oficiales de Podólogos



Director:
Virginia Novel i Martí

Subdirector:
Manuel Meneses Garde

Redactor Jefe:
Elvira Bonilla Toyos

Tesorero:
Félix Martínez Martínez

Secretario:
José E. Buitrago Vicente

Comisión Científica:
José Ramos Galván
Sonia Hidalgo Ruiz
Julia Janeiro Arocas
Ricardo Becerro de Bengoa
Carolina Padrós Sánchez
Julio López Morales

Comisión de Publicaciones:
Virginia Novel i Martí
Elvira Bonilla Toyos
Ana Maestro Perdices
José Andreu Medina



Redacción:
San Bernardo, 74
28015 Madrid
Telf.: 91 531 50 44
Fax: 91 523 31 49
E-mail:cogecop2@jazzfree.com

Diseño, maquetación e impresión:
☐ Fotocromía
Pol. Ind. El Palmar.
Ed. B. Nave 25/26.
11500 El Puerto de Santa María
Telf.: 902 101 105
Fax: 956 87 39 11

Depósito legal:
B-21972-1976
ISSN - 0210-1238
Nº de SVR-215



La redacción no se hace responsable de los contenidos de los artículos publicados en la Revista Española de Podología, de los cuales se responsabilizan directamente los autores que los firman La redacción se reserva el derecho de reimprimir los originales ya publicados, bien en la propia R.E.P. o en otras publicaciones de su incumbencia. Queda prohibida la reproducción total o parcial de los trabajos publicados, aún citando su procedencia, sin expresa autorización de los autores y la Redacción.



Editorial _____153

- Original -

Férulas Supramaleolares: descripción y aplicaciones clínicas __154

Tomás Céspedes Céspedes, Adelina Dorca Coll, María Céspedes Argemí, Gema Sánchez Navarro.

Chapin y Género. _____158

Isabel Gentil García, Miguel Fuentes Rodríguez, Ricardo Becerro de Bengoa.

- Revisión de conjunto -

Diagnóstico diferencial de la patología dolorosa de los sesamoideos. _____162

Roberto Pascual Gutiérrez, Paloma López Ros, María Elena Sánchez Terrer, Francisco Monzó Pérez, Francisco García Blázquez.

- Formación continuada -

Principios de cirugía plástica en podología quirúrgica: V-Y plastia ___176

Alfonso Martínez Nova, David Alonso Peña, Javier Alonso Peña, Francisco Manuel García Blázquez, José García Mostazo, Sonia Hidalgo Ruiz.

- Casos clínicos -

Terapia combinada en un pie de riesgo: a propósito de un caso. _____182

Luis Martínez Camuña, Gabriel Domínguez Maldonado, Salomón Benhamú Benhamú, Antonio Guerrero Rodríguez, Pedro Munera Martínez, Lourdes Mª Fernández Seguín.

Fractura de estrés: caso clínico de una mediofondista federada. _____188

Alfonso Martínez Franco, Sonia Hidalgo Ruiz, Raquel Sánchez Rodríguez, Alfonso Martínez Nova.

- Legislación -

Comentario de la Ley 16/2003 de 28 de mayo de cohesión y calidad del sistema nacional de salud. _____194

Manuel Marín Arguedas

Normas de publicación _____197

# FÉRULAS SUPRAMALEOLARES: DESCRIPCIÓN Y APLICACIONES CLÍNICAS



Tomás Céspedes Céspedes,[1]
Adelina Dorca Coll,[1]
María Céspedes Argemí,[2]
Gemma Sánchez Navarro,[2]

1. Profesores Titulares de Podología. U.B. Directores del Máster en Ortopodología y Biomecánica. Les Heures U.B.
2. D.U.P. Profesoras del Máster en ortopodología y biomecánica de Les Heures U.B.

CORRESPONDENCIA
Tomás Cépedes
Avda. República Argentina 191, Pral.4ª.
08023 Barcelona
Tel. 932 122 638.
marcesarg@hotmail.com

## RESUMEN

**Se describe el diseño, confección y aplicación de las férulas supramaleolares mediante la técnica de aplicación en directo (TAD). Se proponen para el control dinámico de las alteraciones torsionales del complejo articular tibio-peroneo-astragalino.**

## PALABRAS CLAVES

**AFO, férula, tobillo, pronación, pies valgos, TAD.**

## ABSTRACT

**The Authors describe the design, the making of and the application of the supramalleolous splints, by using the TAD (Direct Application Technique).Their purpose is to control the torsion changes of the ankle joint.**

## KEY WORDS

**AFO, splint, ankle, pronation, valgus feet, TAD**

## INTRODUCCIÓN

En el año 1998, aplicamos por primera vez, con la técnica, TAD, técnica de aplicación en directo, las férulas supramaleolares, La aplicamos a una persona adulta afecta de un ACV, que presentaba un pie en equino y marcha en estepagge.

Esta paciente remitida por un compañero podólogo, precisaba de una férula antiequino, tipo Jousto. (fig.1), pero por las características de la paciente, mujer dinámica y deportista, pensamos en la posibilidad de aplicar alguna alternativa ortopédica que pudiera sustituir la férula Jousto.

Figura 1. Férula Jousto

Anteriormente en el año 1994, a una paciente afecta de poliomielitis bilateral, más acentuada en la extremidad derecha, le aplicamos un soporte plantar con una gran contención lateral para frenar el movimiento en inversión del pie. Este soporte plantar se aplicó en un calzado a medida realizado con materiales termoadaptables, que permitían a la paciente acudir a la piscina a realizar sus ejercicios. También el mismo soporte plantar se aplicó en el interior del calzado que utilizaba la paciente en su actividad diaria bota de media caña, no siendo necesario utilizar calzado a medida. (fig.2, 3, 4,)

Desde que se le aplicó el primer tratamiento con las características antes descritas, la paciente pudo realizar mayor actividad y desaparecieron casi totalmente los puntos de presión.

- Figura 2. Conjunto de soportes plantares y calzado

- Figura 3. Aspecto del pie derecho y zapato realizado con materiales termoadaptables

- Figura 4. Calzado y protesis. Imágenes cedidas por Céspedes, Concustell, Dorca y Sacristán y publicadas en la REP. (1994)

Este tratamiento, realizado como hemos dicho por primera vez en el año 1994, fue la base y el punto de partida para realizar en posteriores tratamientos la férula supramaleolar.El último tratamiento realizado a la paciente en el año 2.000 , fueron unas férulas supramaleolares.

## DESCRIPCIÓN DE LAS CARACTERÍSTICAS BIOMECÁNICAS DE LA FÉRULA SUPRAMALEOLAR

Plantarmente tienen carácter de soporte plantar, de forma tridimensional, recoge toda la bóveda plantar y corrige las alteraciones de la bóveda plantar.

Lateralmente y medialmente tienen dos prolongaciones en forma de aletas que sobrepasan los maleolos (fig. 5)

- Figura 5. Aspecto Férula supramalleolar.

Según las necesidades terapéuticas se podrán añadir plantarmente elementos de contención.

## METODOLOGÍA DE CONFECCIÓN DE LA FÉRULA SM

En primer lugar se obtendrá el patrón del pie del paciente , prolongándolo hasta la zona supramaleolar. Este patrón se comprobará en el calzado y sobre el pie.

Se cortará material de forro, Eva o piel sintética y resinas de poliester, fusionadas al calor y vacío ( podiaflex y podiaflux). Es conveniente obtener un composite con el mínimo grosor. En algunos casos es conveniente añadir en los puntos de presión algún material técnico., que por el efecto de la termofusión quedará totalmente integrado en el composite.

La adaptación se realizará mediante la TAD, técnica introducida en nuestro país por Céspedes, Concustell, Dorca y Sacristán en el año 1993 (fig.6)

Durante el proceso de adaptación y puesto que el enfriamiento de las resinas es muy lento, se realizarán las maniobras oportunas para corregir las desviaciones del pie que se pretenden controlar. Pueden aplicarse en posición de descarga o en carga , incluso integrándolas al calzado.

- Figura 6. Adaptación ferula mediante la TAD.

- Figura 7 y 8. Diferentes imágenes de la férula y del momento de finalizar su aplicación.

## EXPERIENCIA CLÍNICA

De un total de 420 férulas aplicadas( 1998/03), las hemos aplicado en las siguientes situaciones:

- 165, Pies valgos irreductibles, de ellos : 65%, Parálisis cerebrales. 20 % lesiones post-traumáticos.15% hiperelaxitud ligamentosa.
- 78, Pacientes que presentan pies varos
- 25, pacientes diabéticos, algunas combinadas con prótesis
- 32, pacientes afectos de ACV
- 8 , Amputaciones
- 6, Malformaciones congénitas
- 14, Tobillos inestables
- 35, Secuelas post-traumáticas
- 45, Procesos degenerativos osteo-articulares
- 12, Trastornos del Equilibrio en personas mayores

Hemos encontrado algunas referencias bibliográficas, de férulas parecidas a la que exponemos en este artículo, las PLANTARFLEXION o Free DAFO 4, 5 (ORDENING)

Se presenta bajo el concepto de tobillo libre en plantarflexión. Y se recomienda en pacientes con afectación media o ligera.

Se aconseja aplicarlas en pacientes con:

- Exceso de pronación o supinación
- Retraso en el desarrollo
- Pacientes que requieren gran corrección del pie pero que tienen suficiente control del tobillo a nivel funcional.
- Actividades que requieren tener los tobillos libres

Entre los efectos biomecánicos que se refieren son:

-A nivel del retropie excelente control

-En el antepie excelente control

-En el tobillo , permite una dorsiflexion y plantar flexión libre , buen control medial y lateral.

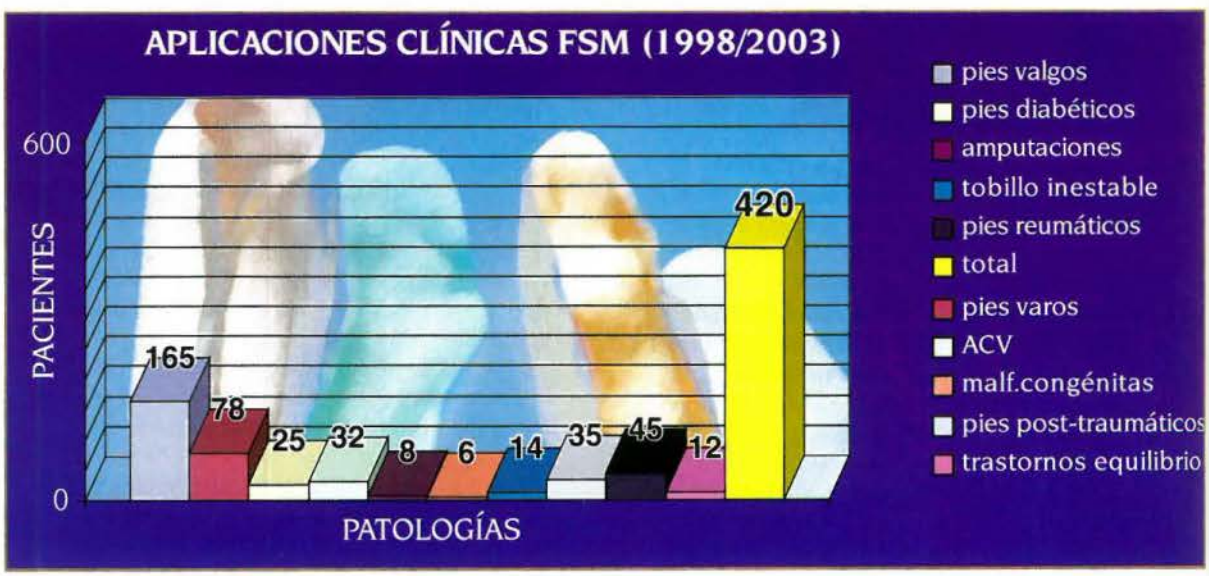

Grison /SIDAS(1983) proponen, un calcetín interior del calzado termomoldeable, para el control del pie y tobillo en niños afectos de parálisis cerebral. El diseño de este "calcetín" tienen algunos puntos en común con el de las FSM.

## DIFICULTADES QUE PUEDEN APARECER

Puntos de roce en los bordes medial y lateral o en zonas conflictivas

En relación al modelo de calzado, se precisa un calzado con suficiente capacidad para permitir su aplicación.

Compresión del paquete vásculo-nervioso retromaleolar interno, por un error en el diseño de la aleta medial, a menudo para contentar a las pacientes, que piden que las aletas laterales no sobrepasen el contrafuerte lateral o medial del calzado.

## CONCLUSIONES

En patologías neurológicas leves, que cursan con disfunciones de la marcha, la aplicación de la férula SM, puede sustituir otros modelos de férulas más complejas, siendo su aplicación mucho más sencilla y menos laboriosa, también tiene un menor coste económico.

La gran ventaja de esta férula, al igual que la FESAP, es que su base tiene la forma de un soporte plantar, lo cual permite, a la vez y en la misma ortesis corregir también las patologías de la bóveda plantar.

Después de haber realizado, desde el año 1998, 420 férulas, en varios tipos de pacientes, todos ellos de riesgo, el único problema que ha aparecido han sido los puntos de roce, pero en general han sido muy bien aceptadas por nuestros pacientes.

Férulas maleolares, con un diseño modificado y prótesis de antepié. Este paciente sustituyo el calzado a medida por un calzado especial.

Algunas veces puede aplicarse un sistema de abrochado. Recomendamos una cinta de velcro. Sin embargo, si el calzado es de media caña y con unos contrafuertes laterales suficientemente consistentes, no es necesario aplicarlo.

## BIBLIOGRAFÍA


1.- Baehler, André-R. Técnica Ortopédica:Indicaciones.Tomo 1.Ed. Masson.Barcelona.S.a:1999

2.- Céspedes, T; Concustell, J.; Dorca, A.; Sacristán, S. Aplicación de soportes plantares y pseudozapatos en un pie de riesgo.A propósito de un caso clínico. Revista Española de Podología.Madrid.1994.Vol.II.nú.7,Págs. 409-417 Bibliografía

3.- Céspedes, T; Concustell, T.; Dorca, A.; Sacristán, S. Técnica de aplicación directa (TAD) de ortesis sobre el pie: a propósito de varios casos clínicos. Revista Española e Podología. Septiembre-Octubre 1999. Pp. 325-339.

4.- Dorca, A.; Céspedes,T. Cuevas,R.; Sacristán,S. Deporte y podología: Tendencias actuales. Revista Española de podología. Madrid 1993.Vol. IV. Número 1.pp 6-12

5.- Epeldegui, T. Neurologic Foot Deformities. A. Madrid Vicente, Ediciones, 1997.

6.- Grison, J; Rustal, A; Traymard, D. La chaussure de l'enfant IMC. Motricité Cérébrale. N° 2. Grenoble, 1983.

7.- IBV. Guía de uso y prescripción de productos ortoprotésicos a medida. Institut de Biomecànica de València. 1999.

8.- Lavigne, A; Noviel,D. Trastornos estáticos del pie del adulto. Ed. Masson,s.a. Barcelona.1994

9.- Macias, L; Fagoaga, J:, Fisioterapia en Pediatria. Ed. McGRAW.INTERAMERICANA.2002

10.- Rose, G.K et. Cols. Pes planus. En: Jahss. Disorders of the Foot & Ankle. Sauders, 2ª edición, 1991.

11.- Viladot,R. ; Cohí, O.; Clavell S. Ortesis y Prótesis del Aparato Locomotor. ED. Masson.Barcelona 1987

# CHAPÍN Y GÉNERO



Isabel Gentil García, [1]
Miguel Fuentes Rodríguez, [1]
Ricardo Becerro de Bengoa, [1]

1. Profesores Titulares de Podología. Universidad Complutense de Madrid.

CORRESPONDENCIA
Isabel Gentil
Escuela U. Enfermería, Fisioterapia y Podología
Facultad de Medicina, 3ª Planta
Universidad Complutense de Madrid
Madrid: 28040

## RESUMEN

**Este trabajo pretende recoger y exponer datos históricos, literarios y morales en relación a un modelo de calzado, el chapín, utilizado por las mujeres de clases altas, durante el Renacimiento en toda Europa.**

## ABSTRACT

**This work intends to collect and to expose moral, literary, and historic data relating to a model of footwear, the chapín, utilized by the high women of classes, during the Renaissance in every Europe.**

## PALABRAS CLAVES

**Calzado, Cultura, Chapín, Género.**

## KEY WORDS

**Footwear, culture, chapin, kind.**

## ORÍGENES

La palabra chapín etimológicamente procede de la onomatopeya chap. El chapín fue un calzado usado por las mujeres de clases altas durante el Renacimiento en toda Europa. La característica principal de este calzado era su gruesa suela, construida en cuero o corcho, dispuesto en capas o bien hueca, en éste caso se reforzaba con las virillas (tiras de metal que en los chapines de lujo eran de plata). El cuero o corcho de la plataforma y de las capelladas (tiras anchas que cubrían el dorso del pie) se recubrían con la misma tela de raso o terciopelo, muchas veces ricamente bordada. Los chapines más lujosos se adornaban con esmaltes, oro y piedras preciosas. El corte podía cubrir los dedos o no, pero siempre dejaba al descubierto el talón.

Hay discusiones sobre su origen. La versión más aceptada es la que atribuye su procedencia a la corte veneciana, pero Carmen Bernis (1) defiende que ya existían en la España medieval y que tenían influencias musulmanas. Es cierto que pueden observarse en figuras mortuorias de la Edad Media, dichas figuras se colocaban sobre las tumbas de mujeres nobles, a quienes representan. Además éste modelo de calzado recuerda al *qabqab* árabe, parece por tanto un calzado de origen musulmán. De España pasó a Venecia y es de aquí de donde se extiende por toda Europa para las mujeres de la aristocracia seguidoras de la moda veneciana.

En Venecia las mujeres aristócratas para proteger sus delicados zapatos del agua, barro y polvo de la calle, los introducían en una especie de plataforma de madera, pero debían resultar pesados; para aligerarlos del peso, la alta plataforma de madera se construyo de cuero o corcho ligero imitando el modelo de los chapines españoles.



- Figura 1. Qabaq árabe

- Figura 2. Chapín veneciano

## LA MODA SE PROPAGA

La Venecia renacentista era un centro de placer, lujo y refinamiento. Era el lugar que difundía la moda al resto de Europa. Representó el papel que en el siglo XIX y primera mitad del siglo XX tuvo París en relación a la moda. Catalina de Médicis cuando fue a Francia, en 1533, para contraer matrimonio con el futuro Enrique II, llevó varios pares de chapines altos para aumentar su muy baja estatura. El estilo gustó en la Corte francesa y fue adoptado por la aristocracia (2). El chapín ricamente ornamentado va a ser el calzado por excelencia de las mujeres adineradas de la época. Se creó el gremio de los chapineros. El nombre de calle "Chapinería" persiste en varias ciudades españolas.

Al uso de chapines por las clases altas, se opone el uso de los zuecos por las clases populares, como recoge, en forma de consejo Cervantes: "*...casadla con su igual, que es lo más acertado; que si de los zuecos la sacáis a chapines... no se ha de hallar la mochacha, y a cada paso ha de caer en mil faltas*" (3). Este caer hace doble referencia, al caer físico por el cambio a un calzado al que no está acostumbrada la muchacha, y al caer en sentido moral.

El elevarse se tomó como signo de distinción y fueron haciéndose cada vez más altos, se llegaron a montar sobre plataformas de hasta 42 cm. y 75 cm., necesitando la persona que lo calzaba ayuda para poder desplazarse. Pietro Casarola a su paso por Venecia en 1494, escribe: "*las mujeres llevan zuecos de madera de más de una vara de altura. Ellas recuerdan a gigantes, y su manera de andar es tan incierta que los sirvientes están obligados a sostenerlas*". Eran la representación de la ostentación ociosa. En otro lugar escribe: "*Las damas venecianas están formadas por tres partes: la primera, de madera, son los chapines; la segunda, el vestido, y la tercera parte, la mujer*" (4).

En "Historia general de las Indias" (1553), Francisco López de Gómara describe a las mujeres del Nuevo Mundo: "*No son menores las indias que las mujeres de acá. Sino que como no traen chapines de a palmo, ni de a palmo y medio, como ellas, ni aún zapato parecen chicas*" (5).

En el año 1594 Camilo Borghese, nuncio del Papa Clemente VIII, enviado a España escribe sus impresiones sobre las mujeres de la ciudad de Madrid: "*Las mujeres visten generalmente de negro, como también los hombres, y alrededor de la cara llevan un velo como las religiosas, usando en la cabeza todo el manto, el cual llevan de tal modo sobre la cara, que apenas se los ve;... Son por naturaleza pequeñas, pero llevan tacones, que llaman chapines, tan altos que se hacen altas. De donde se puede decir que en España todas las mujeres llevan la cara de un color y son altas del mismo modo*" (6).

También a Inglaterra llegó la moda, pues Shakespeare hace decir a Hamlet: "*Your ladyship is nearer heaven than whwn I saw, by the altitude of a chopine*", "*Vuestra merced está más cerca del cielo que la última vez que la vi, desde la altitud de su chapín*" (7).

- Figura 3. Chapines de 33 y 55 cms.

## EL CHAPÍN PELIGRO Y DEFENSA PARA LA MORAL DE LAS MUJERES

Aparecieron escritos de los moralistas de la época que criticaban a las mujeres por usar tal calzado. El arcipreste de Talavera escribió en 1477 "Tratado del vestir, del calzar y del comer" donde censuraba, entre otras muchas cosas, a "las mujeres desvergonzadas que llevaban chapines pintados, incrustados de oro, plata o de brocado, y casi tan altos como la distancia entre el pulgar y el índice extendido" (8).

Figura 4. Chapines de 15 cms.

En 1563, Trujillo en el "Libro llamado de reprobación de trajes", también reprocha a las mujeres su artificiosidad que quiere "*enmendar la cantidad de sus cuerpos y la proporción de sus estaturas con chapines profanos y corregir y a su parecer perfeccionar la hechura de Dios*" (9).

Pero hay alguien que ve otra cara de la moneda, y piensa que dicho calzado puede ser de ayuda para preservar la virtud de las mujeres al dificultarlas para andar, "*que por ser de tanto embarazo hacen tener más quietud a muchas de la que tuvieran si zapatos tal solamente calzaran*" (10).

Y también el chapín debió ser un arma defensiva, pues Covarrubias (1611) define "chapinazo" como el "*golpe que da la mujer con el chapín, que cuendo toman colera suelen descalçársele y vengar con él su injurias*" (11).

## RIESGO PARA LA SALUD DE LAS MUJERES

Pero al elevarse sobre sus plataformas se volvían frágiles por la inestabilidad al andar. La inestabilidad provocada por esas altas plataformas resultaba atractiva a los hombres pues las mujeres debían caminar apoyándose en su brazo, así quedaba mutilada su independencia, empequeñecida su libertad por el calzado que pretendía hacerlas más altas. Las mujeres que calzaban chapines estaban en permanente actitud de ser protegidas.

En Venecia se decretó por ley prohibir el chapín, pero la moda continuó ajena a las prohibiciones legales. Y es que en el Renacimiento, banqueros y hombres adinerados miden su riqueza, entre otras cosas, por la posibilidad de asegurar a sus mujeres una existencia ociosa, ociosidad que se debe manifestar públicamente en los vestidos y en el calzado, que prácticamente impidan la movilidad. Las esposas como signo de la ostentación ociosa atestiguan el poder de clase de sus maridos. Así los altos zapa-

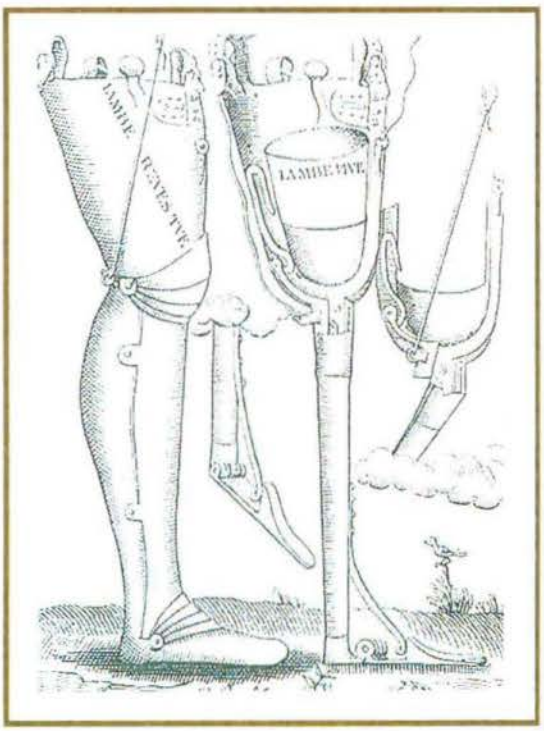

Figura 5. Prótesis.

tos se convierten en signo de clase, las clases trabajadoras deberán calzar calzado cómodo que no les impidiese la realización del trabajo

Baltasar Gracián en "Criticón", publicado entre 1651 y 1655, hace una crítica de las costumbres de su época y escribe: "*Se veían chapines casi tan altos como las mismas mujeres, pues los había de 24 corchos*", y más adelante puede leerse: "*Si una muger pequeña huvo menester ayudarse de chapines, añadiendo de corcho lo que le faltaba de persona, luego todas las otras dan en llevarlos aunque sean más crecidas que la Giralda de Sevilla*"(12).

Que este calzado perjudicaba la salud de las mujeres lo refleja Fray Antonio de Guevara en "Relox de Príncipes" publicado en 1529, se lee: "A *una preñada trastornó un chapín por cuya causa vimos mal parir*" (13).

Ambroise Paré, cirujano barbero del siglo XVI, innovador del arte de la cirugía e inventor de numerosos aparatos ortopédicos, diseñó seguramente el primer corsé corrector fabricado en hierro. Era una funda metálica destinada a las jóvenes corcovadas, y que tenía como fin corregir las deformidades de la joroba. Fueron fines terapéuticos los que llevaron a fabricar el corsé, pero la idea fue aprovechada por otros y se empezaron a confeccionar modelos de corsé con ballenas para fines estéticos de reducir la cintura de las mujeres. Con el mismo enfoque mecánico diseñó botines y férulas metálicas capaces de enderezar las piernas torcidas. Ambroise Paré critica a las muchachas ociosas de ciudad que sufren las exigencias de un modelo determinado de cuerpo adaptado a la moda y llevan chapines en sus pies y vendajes en la cintura para afinar su talle y las opone a las muchachas aldeanas trabajadoras, libres de modas, que no llevan ni chapines ni vendas en la cintura y por tanto sus cuerpos pueden crecer libres, a su ser. Las primeras, por la moda, corren riesgo de adquirir deformidades, mientras que las segundas no salen deformes.

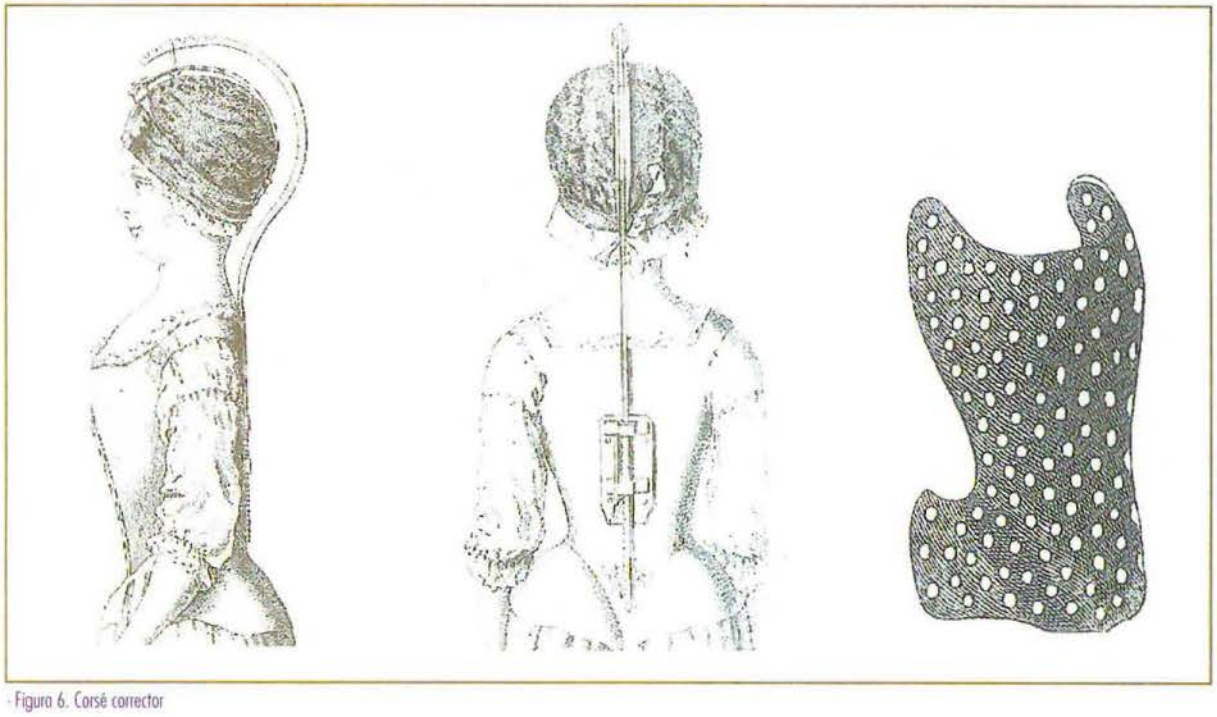

Figura 6. Corsé corrector



## BIBLIOGRAFÍA


1. Bernis C. "Indumentaria española en tiempos de Carlos V". Madrid: Instituto Diego de Velásquez, 1962:22.
2. Pattison A., Cawthorne N. "A century of Shoes". Londres: Quarto Publishing plc, 1998:53.
3. Cervantes M. "Don Quijote de la Mancha". Madrid: Espasa Calpe, 1996: 327.
4. O, Keeffe L. "Zapatos". Hong Kong: Könemann, 1996:357.
5. López de Gómara F. "Historia general de las Indias". Madrid: Calpe, 1922: Fol.40 V, col.1.
6. García Mercadel J. "Viajes de extranjeros por España y Portugal". Madrid: Aguilar,1954:1472.
7. Pattison A., Cawthorne N. "A century of Shoes". Londres: Quarto Publishing plc, 1998:53.
8. Solans M.C. "La moda en la sociedad aragonesa del siglo XVI". Tesis doctoral inédita. Madrid: Universidad Pontificia de Salamanca León XIII, 2000: 56.
9. Solans M.C. (Ob. Cit:68)
10. Bernis C. "La moda en la España de Felipe II a través del retrato de Corte", en "Alonso Sánchez Coello y el retrato en la Corte de Felipe II", Madrid: Museo del Prado, 1990:98.
11. Covarrubias. "Tesoro de la lengua castellana o española. Compuesto por el Licenciado Don Sebastián de Covarrubias Orozco. Capellán de su Majestad, Mastrescuela y Canónigo de la Santa Iglesia de Cuenca, y Consultor del Santo Oficio de la Inquisición", según la impresión de 1611. Madrid: Ediciones Turner, 1979.
12. Gracian B. "Criticón". Barcelona, Espasa Calpe, 1998:319.
13. Guevara Antonio de. "Relox de príncipes". Madrid: Escritores franciscanos españoles, 1994:130.
14. Paré A. "Les Oeuvres", París, 1579.

# DIAGNÓSTICO DIFERENCIAL DE LA PATOLOGÍA DOLOROSA DE LOS SESAMOIDEOS



Roberto Pascual Gutiérrez [1]
Paloma López Ros [1]
María Elena Sánchez Terrer [2]
Francisco E. Monzó Pérez [1]
Francisco García Blázquez [3]

1. Profesores de Podología de la Universidad Miguel Hernández. Elche.
2. Diplomada en Enfermería y Licenciada en Antropología.
3 Profesor de Podología de la Universidad de Extremadura.

CORRESPONDENCIA
Roberto Pascual Gutiérrez
Universidad Miguel Hernández. Elche
Ctra. Nacional 322, Km. 87
03550 San Juan (Alicante)

## RESUMEN

**Los sesamoideos son huesos localizados a nivel de la cabeza del primer metatarsiano y por lo tanto la lesión de estos componentes anatómicos es alta. Forman parte de la articulación metatarsofalángica del hallux y se lesionan tanto por factores traumáticos, como inflamatorios, así mismo pueden estar asociados a otras alteraciones como la gota o la artritis reumatoide. El artículo está enfocado a un caso clínico con lesión a nivel de los sesamoideos, estableciendo un diagnóstico diferencial con las patologías más comunes y el estudio del diagnóstico incorrecto de sesamoiditis como dolor localizado a nivel de los sesamoideos.**

## PALABRAS CLAVES

**Sesamoideos, "turf toe", diagnóstico diferencial.**

## ABSTRACT

**The sesamoids are bones situated at the level of the first metatarsal bone and, therefore, an injury to one of these anatomical components is quite frequent. Being part of the metatarsophalangical joint of the hallux, they are damaged not only by traumas, inflammations but also other alterations such as gout or rheumatoid arthritis. This paper focuses on a clinical case of an injury at the level of the sesamoids, and proposes a different form of diagnosis to the ones employed for the more common pathologies, as well as the study of the incorrect diagnosis as sesamoiditis as a local pain at the level of the sesamoids.**

## KEY WORDS

**Sesamoids bones, turf toe, diferencial diagnosis**.

## CASO CLÍNICO

Paciente de 21 años de edad de sexo femenino que acude a consulta refiriendo dolor bajo la cabeza del primer metatarsiano más acentuado en el pie derecho a nivel interno,(fig. 1) con una evolución de seis meses. Se agudiza con el uso de tacón y con la marcha prolongada. No presenta antecedentes podológicos familiares que debamos destacar y con anterioridad ha llevado plantillas para el pie plano durante 4 años. El calzado que utiliza la paciente preferentemente es un calzado con suela de goma flexible, acordonado, con horma ligeramente aducida y desgastes en el borde externo del talón y en el borde interno del antepié. (fig. 2)

Figura 1. Localización del dolor con patrón de Hiperqueratosis difuso.

Figura 2. Calzado acordonado, con suela de goma, horma aducida y contrafuerte duro.

En la exploración observamos enrojecimiento de la zona subcapital del primer metatarsiano y un patrón de hiperqueratosis difuso debajo de la cabeza del segundo metatarsiano y en la articulación interfalángica a nivel medial. Acude a consulta con un dolor de grado 8 en la escala de dolor de 1 a 10.

El color, la temperatura y la vascularización son normales. No presenta deformidades ungueales y como deformidad digital observamos hallux abductus valgus incipiente en ambos pies. Observamos prominencia no inflamatoria a nivel dorsal de la cabeza del primer metatarsiano del pie derecho.

El dolor es localizado a nivel plantar interno bajo el sesamoideo medial. Al valorar bajo resistencia del flexor corto del hallux el dolor no se exacerba. La movilidad articular del pie es normal excepto la de la primera articulación intermetatarsal que presenta hipermovilidad tanto en flexión dorsal como plantar.

La paciente presenta un retropié varo compensado. En descarga observamos aumento del arco longitudinal interno, que disminuye en carga. Al comparar la maniobra de Root (fig. 3) con el paciente en decúbito prono con el asa neutra observamos la presencia de plantaflexión del primer metatarsiano.

Figura 3. Maniobra de Root.

En el informe de la imagen radiológica (fig. 4) observamos el sesamoideo medial del pie derecho bipartito(fig. 5). Posición cuatro de los sesamoideos, aumento del ángulo de Meschan, diástasis intercueneana entre la primera y segunda cuña. En la radiografía oblícua observamos la perfecta conformación de los sesamoideos y una erosión de la cresta sesamoidea del pie izquierdo y un inicio de erosión en la del pie derecho.(fig. 6)

Figura 4. Radiografía dorsoplantar en carga: diástasis intercueneana, subluxación astragaloescafoidea y engrosamiento diáfisis del segundo metatarsiano.

Figura 5. Detalle de la radiografía de los sesamoideos. Sesamoideo derecho bipartito.

Figura 6. Radiografía axial de los sesamoideos bilateral.

En la ecografía (fig. 7)se aprecia perfectamente el sesamoideo bipartito del pie derecho y no se observa ningún signo de inflamación de partes blandas. Los datos de laboratorio son negativos.

La afectación de los sesamoideos ha sido descrita por muchos autores como Iman, Scraton Heal[1] y Taylor[2] que refieren que la causa del dolor localizado a ese nivel es muy diversa. La afectación de los sesamoideos es muy común, aproximadamente corresponde al 4% de las alteraciones del pie[3].

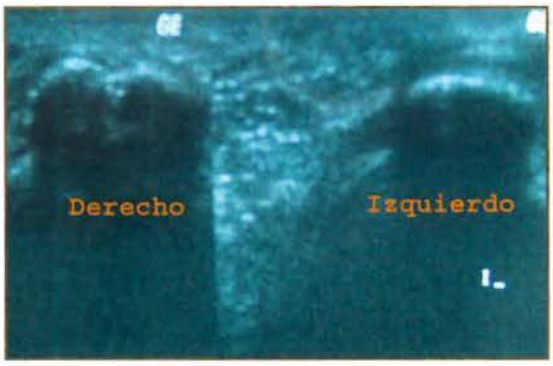


Figura 7. Ecografía de la paciente.

## ANATOMÍA Y RECORDATORIO DE LOS SESAMOIDEOS

Los sesamoideos fueron descritos por primera vez en el año 180 A.C.[4] por Galeno, pero hasta el siglo diecinueve no se demostró que estos huesos no se presentaban en los fetos[4] y casi en el siglo veinte Bizarro[4] demostró la importancia de los sesamoideos para la función del pie. Se denominan así por la forma de semilla de sésamo.

Embriológicamente los sesamoideos a la 8ª semana de gestación aparecen como tejido conectivo indiferenciado[4] a nódulos cartilaginosos, su condrificación empieza a la 12ª semana[4] de vida fetal, la osificación no comienza hasta un periodo entre los 7 y 9 años según autores[2,5,6] y se completa entre los 10 y los 12 años[4,5,6], siendo la osificación antes en el sexo femenino que en el masculino[2,4].

Las variaciones en la osificación son bastante comunes[2,4,5,6], siendo mayor la incidencia en el sesamoideo medial[2] , la presencia de sesamoideos partitos varía en un rango entre el 10,7%[6] y el 33,3%[2,4] siendo bilateral en el menor número de los casos, del 13 al 25%[2,4,5,6]. Esta alteración es más común en el sesamoideo medial[2,4,5,6] aproximadamente diez veces más que el sesamoideo lateral. En un estudio de Hewenter reflejado por Roger A Mann demuestra que tras un estudio de 800 pies de adultos y de 465 de niños el sesamoideo medial era más grande en el 80% de los casos, eran iguales en el 15% y el sesamoideo lateral era más grande sólo en el 5%.y en el sexo femenino[4]. El sesamoideo medial bipartito se presenta aproximadamente en el 10% de la población[5]. Los sesamoideos multipartitos tienden a unirse según avanza la edad, dado que la osificación se debe a la calcificación y posterior osificación del cartílago existente.

Los sesamoideos son huesos similares a la rótula de la rodilla[2,4]. Son huesos articulados con el primer metatarsiano[2] separados por la cresta intersesamoidea. Son intracapsulares[4] y se encuentran incluidos en el paquete glenosesamoideo que se encuentra adherido a la base de la falange proximal y que se mueve con la cápsula articular[4]. Representan una articulación sinovial con la carilla articular recubierta de cartílago hialino[2,4].

El sesamoideo medial suele ser más largo[4,5] y elíptico[7] que el lateral que suele ser más redondeado, cilíndrico[7] y pequeño[4]. El sesamoideo medial recibe más impactos que el sesamoideo lateral[5], con lo que aumenta la incidencia de lesiones por sobrecarga[2,5,7].

Los sesamoideos se encuentran perfectamente estabilizados por el ligamento intersesamidal capsular[2,4,7] bastante grueso, por el ligamento sesamoidofalángico[2] y por los tendones incorporados a la cápsula articular de la articulación metatarsofalángica del hallux[2] y por inserciones tendinosas, así el sesamoideo medial recibe fibras del abductor hallucis y del flexor brevis[7] y el sesamoideo lateral recibe de las porciones oblicuas y transversas del aductor hallucis y del flexor hallucis brevis[4,7]. El flexor hallucis longus discurre plantarmente entre los dos sesamoideos[2]. El sesamoideo lateral está unido al cuelo del segundo metatarsiano por medio de la porción profunda del ligamento plantar profundo o intermetatarsal transverso.

Las funciones principales de los sesamoideos son:
- Facilitar una ventaja mecánica para que el flexor hallucis brevis eleve el primer metatarsiano[1,2,4,5,7].
- Actúan de polea para aumentar la capacidad de flexión de la articulación metatarsofalángica del hallux aumentando la distancia entre la articulación metatarsofalángica del hallux y los músculos intrínsecos del hallux[2,4].
- Absorber el impacto del choque de la cabeza del primer metatarsiano con el suelo[1,4,5].
- Reducir la fricción articular[5,7].
- Estabilizan la articulación metatarsofalángica del hallux durante la fase de propulsión[2].

Los sesamoideos se encuentran irrigados por la primera arteria plantar[2] que procede de la arteria dorsal pedia.

Los sesamoideos cambian de localización según el ciclo de la marcha, en flexión descansan cerca de la unión entre la cabeza metatarsal y el cuello y se mueven distalmente y se inclinan dorsalmente durante la extensión[1]. En el ciclo normal de la marcha los sesamoideos presentan tres centros de movimiento[7] recibiendo el sesamoideo medial la mayor parte de la carga[1].

## EVALUACIÓN CLÍNICA

Los pacientes con dolor a nivel de los sesamoideos no siempre presentan la misma sintomatología directamente relacionada con los sesamoideos, el paciente suele quejarse generalmente de dolor alrededor del primer dedo y suele describirlo como un dolor repentino tras actividad física.

Si el primer metatarsiano se encuentra plantafle-

xionado se puede desarrollar una IPK[5], los síntomas nerviosos y el adormecimiento puede producirse por la compresión nerviosa causada por el edema, la inflamación o el desplazamiento de los sesamoideos o por sesamoideos bipartitos o fracturados[5].

El examen físico reflejará inflamación, disminución de la fuerza en flexión plantar, pérdida de flexión dorsal activa y pasiva. La palpación directa sobre los sesamoideos reflejará ablandecimiento, el ablandecimiento de las áreas de la articulación nos indicará sinovitis de la articulación metatarsofalángica del hallux. Si existe compresión nerviosa observaremos un signo de Tinel positivo[5].

El diagnóstico por imagen de las lesiones de los sesamoideos por medio de la radiología es difícil por lo que se aconseja la realización de diversas proyecciones del pie, así se refleja que la radiografía lateral estándar del pie no suele ser necesaria[5], en cambio la dorsoplantar, oblicua medial y la oblicua lateral pueden ser más relevantes[5]. La oblicua medial se utiliza para valorar el sesamoideo medial[5] y la oblicua lateral para el sesamoideo lateral[5]. La radiografía axial se realizará en casos de sospecha de lesión patológica de los sesamoideos.

La posición del sesamoideo medial se determina por la posición relativa a la línea bisectriz del eje longitudinal del primer metatarsiano, en una escala de 1 a 7, lo normal se considera entre 1 y 2. Esta posición se emplea como indicador para determinar la extirpación del sesamoideo o no cuando sobrepasa el grado 4.

Si los signos radiológicos son normales se puede utilizar un escáner óseo[5] para diferenciar las condiciones patológicas atribuidas a los sesamoideos de las intraarticulares[5], en una imagen anteroposterior podremos observar si existen cambios degenerativos o traumáticos en la articulación metatarsofalángica del hallux y con una visión posteroanterior u oblícua[5] distinguiremos el aparato sesamoidal de los componentes de la articulación metatarsofalángica del hallux.

La RM puede ayudar en caso de que sospechemos de osteomielitis[5], la TC se utiliza principalmente para observar los cambios postraumáticos[5].

La escintigrafía nos revela una imagen radiológica basada en la reconstrucción de un órgano mediante los centelleos captados por un contador Geiger tras la administración de un isótopo radioactivo que se fija en el órgano que se estudia.

Patologías como el antepié valgo, el retropié varo compensado, la plantaflexión del primer radio en un pie cavo predisponente a la patología de los sesamoideos, así como la realización de actividades deportivas como el ballet o el fútbol principalmente en superficie artificial y como no el uso de calzado inadecuado.

## SÍNDROME DOLOROSO BAJO LA CABEZA DEL PRIMER METATARSIANO

Los sesamoideos son estructuras anatómicas muy susceptibles a lesiones tanto traumáticas como lesiones por estrés sobrecarga o degenerativas. Por lo que la presencia de dolor bajo la cabeza del primer metatarsiano puede tener unas causas muy generales se denomina síndrome, considerando síndrome como un término médico que se define como "cuadro o conjunto sintomatológico, serie de síntomas y signos que existen a un tiempo y define clínicamente un estado morboso determinado".

Según los autores podemos englobar:

- Traumatismos[2,4,7]
- Fracturas[5]
- Fractura de stres[8]
- Osteonecrosis[2,4,7]
- Osteocondrosis[8]
- Artritis[2,4,7,8]
- Infección[2,4,7,8], pseudomonas[9]
- Artrosis[5]
- Condromalacia[5]
- Tendinitis del flexor corto[5]
- Osteocondritis disecante[5]
- Compresión nerviosa[8]
- Sesamoiditis[8]
- Gota[18]
- Pseudopodagra hidroxiapatita [10,11]
- Congénitos[2]

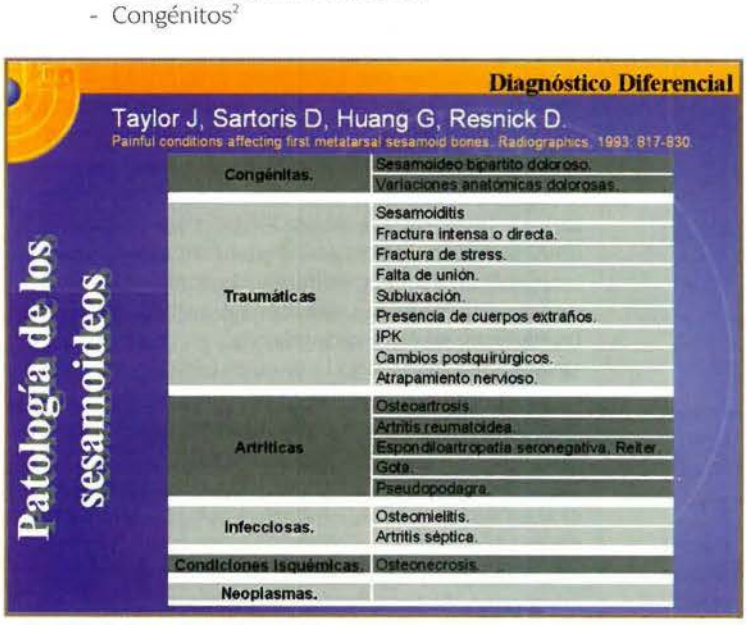


Figura 8. Patologías que afectan a los sesamoideos.

Modificando la clasificación realizada por Taylor y Cols[2] podemos englobar las lesiones en varios grupos (Fig. 8):

- Congénitas.
  - Sesamoideo bipartito doloroso.
  - Variaciones anatómicas dolorosas.
- Traumáticas.
  - Fractura intensa.
  - Fractura de stress.
  - Falta de unión.
  - Subluxación.
  - Presencia de cuerpos extraños.
  - Cambios postquirúrgicos.
  - PK.
  - Atrapamiento nervioso.
- Artríticas.
  - Osteoartrosis.
  - Artritis reumatoidea.
  - Espondiloartropatía seronegativa, Reiter y psoriasis.
  - Gota y Pseudopodagra.

- Infecciosas.
  - Osteomielitis.
  - Artritis séptica.
- Condiciones isquémicas.
  - Osteonecrosis.
- Neoplasmas.

## 1. CONGÉNITAS

### 1.1. ANORMALIDADES CONGÉNITAS

La mayoría de las anormalidades congénitas de los sesamoideos son dolorosas[2], excepto los sesamoideos bipartitos que suelen ser asintomáticos hasta la aparición de un factor externo y entonces serán dolorosas[6]. Las fracturas de los sesamoideos bipartitos son más frecuentes que las de los sesamoideos completos, lo que dificulta la distinción entre el dolor por un sesamoideos bipartito y una fractura de un sesamoideos bipartito o una fractura de una separación de los núcleos de osificación de un sesamoideo bipartito.

Clínicamente observaremos una presentación variable, normalmente relacionado a un trauma menor, de carácter unilateral y normalmente afecta al sesamoideo medial[2].

Radiológicamente debemos analizar los márgenes y la forma de los sesamoideos[7] para diferenciar un sesamoideo bipartito de una fractura de sesamoideos. Observamos diferencias como en la línea de fractura, la del sesamoideos bipartito suele ser transversal, suave y redondeada[2], en cambio en el sesamoideo fracturado la línea es irregular, radiolúcida y dentada, observaremos separación de los fragmentos(1), incluso conminutas del hueso fragmentado[4], formación de callo óseo[4]. Una radiografía previa nos indicaría la no partición del fragmento o el acercamiento de los fragmentos[4,5], así mismo es necesario hacer una radiografía bilateral ya que sólo el 25%[4] de los casos los sesamoideos bipartitos son bilaterales. El sesamoideo bipartito no desarrolla callo óseo y una escintigrafía resulta negativa[2]. Los datos del laboratorio serán negativos[2].

Una anormalidad congénita puede ser la ausencia del sesamoideo medial, comúnmente pasa desapercibida por ser asintomática provocando la debilidad del flexor corto y predispone a la formación de la garra digital.

## 2. TRAUMÁTICAS

Las lesiones traumáticas a nivel óseo son muy frecuentes ya que se ha observado que en el ciclo normal de la marcha los sesamoideos llegan a soportar hasta tres veces el peso del cuerpo[4]. El sesamoideo medial se encuentra directamente debajo de la cabeza del primer metatarsiano por lo que es más frecuente su lesión[4].

Las lesiones traumáticas son fácilmente reconocibles[4], no así las lesiones inflamatorias o infecciosas. La alteración de los sesamoideos por causas traumáticas las podemos englobar en[12]: sesamoiditis, fractura directa, factura de stress y subluxación.

### 2.1. SESAMOIDITIS

Se define como una alteración inflamatoria[4,7] alrededor del aparato sesamoidal. El término sesamoiditis incluye: tendinitis[5,7], sinovitis[5,7], condromalacia[5,7] y bursitis de los sesamoideos[5,7]. Afecta principalmente a los adultos jóvenes o adolescentes[5]. Una sesamoiditis crónica puede evolucionar a condromalacia de las carillas articulares a sinovitis crónica y necrosis avascular.(Fig. 9) Suele afecta al sesamoideo medial porque recibe más carga.

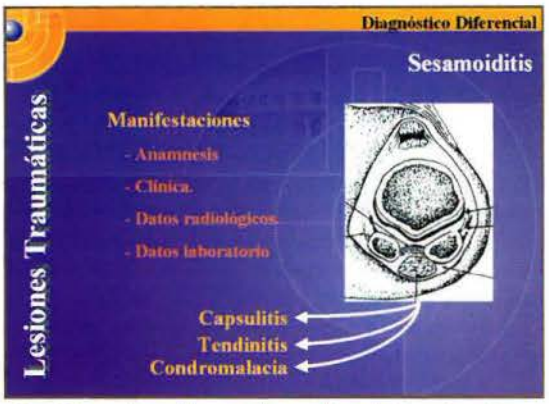


Figura 9. Formas clínicas de la sesamoiditis: capsulitis, tendinitis y condromalacia.

Las sesamoiditis normalmente están causadas por caídas de objetos sobre el pie, saltos sobre el pie, caminar sobre las rocas o incluso por la presencia de tacos bajo los sesamoideos[2] o traumatismos repetitivos[5,7]. Valmassey[12] refiere que la sesamoiditis es debida a la excesiva presión en la planta del pie a nivel de la articulación metatarsofalángica del hallux, apoyando esta teoría diversos autores[3] hacen referencia a que las sesamoiditis son típicas del pie cavo por la plantaflexión del primer metatarsiano. Los datos clínicos generales serán[5] dolor en carga, enrojecimiento local, inflamación o rigidez de la bursa. La sesamoiditis se puede considerar como una manifestación de otras alteraciones del aparato sesamoidal como son la gota o infecciones localizadas e incluso necrosis avascular.

Clínicamente podremos diferenciarlo de otras alteraciones por que el dolor empieza sin ningún antecedente traumático como un dolor medio, vago y gradualmente aumenta y se agrava cuando la actividad es continuada. El dolor y la inflamación pueden limitar la movilidad de la articulación metatarsofalángica del hallux. Se localiza por debajo de la cabeza del primer metatarsiano y si realizamos una flexión dorsal de la articulación metatarsofalángica del hallux la zona dolorida se mueve distalmente con los sesamoideos. La palpación directa es dolorosa y a menudo existe tumefacción bajo la cabeza del primer metatarsiano y alrededor del metatarsiano, considerándolo como una bursitis. Típica del hallux abductus valgus por desviación del primer metatarsiano.

Los datos de laboratorio, radiografías y la scintigraphy son negativos[2,7]. En los primeros estadios los datos radiológicos son nulos. En algunos casos podemos encontrar aumento de la densidad, esclerosis acompañado de datos positivos en la escintigrafía[2], por lo que se recomienda el uso de la RM[4]. En la mayoría de los casos es difícil distinguirla de una osteonecrosis[2].

### A) BURSITIS

Las bolsas serosas son elementos de protección localizadas en las regiones del organismo donde coexisten prominencias óseas con tendones actuando como almohadillas, que amortiguan el roce de estos con los huesos, y que favorecen es deslizamiento del tendón. La patología que con mayor frecuencia sufren estas estructuras de protección es la reacción inflamatoria que se conoce como bursitis[13].

La inflamación se produce por choques violentos, por microtraumatismos de repetición o por infección, aunque la mayor incidencia debe achacarse al origen traumático. También se ha descrito asociación a alteraciones metabólicas como la gota y artritis reumatoidea.

El espacio que se produce en un primer momento a consecuencia de la separación de las células sinoviales, se llena simplemente con linfa. Si persiste la fricción originaria, el espacio se organizará como una verdadera capa funcional, y el líquido segregado gradualmente va perdiendo su carácter linfático, se hará más viscoso y mostrará consistencia de sinovial normal. Debido al traumatismo o a la infección se produce la lesión primaria de la bursitis que es la hiperemia local que conlleva al ensanchamiento de la bolsa serosa y de los espacios linfáticos. Si persiste alguno de los factores etiológicos la bolsa llegará a romperse.

Las podemos clasificar en agudas y crónicas. Las bursitis agudas aparecen bruscamente, el fenómeno inflamatorio es muy marcado y el dolor puede ser insoportable. En cambio las crónicas son secundarias a una forma aguda mal tratada o primaria por traumatismos repetidos o por diferentes enfermedades como la gota o la artritis reumatoidea[2], este tipo la inflamación es más limitada y sólo hay dolor a la presión.

La clínica característica es la similar a todas las bursitis, que se manifiesta con tumefacción bien circunscrita, de consistencia blanda y elástica, fluctuante, dolorosa y recubierta por piel caliente y enrojecida. Tras la aparición de la bursitis, en un primer momento, el paciente evita el apoyo produciendo marcha antiálgica produciendo dolor a nivel de otras localizaciones. La bolsa serosa puede cronificarse ya que la pared se engrosa como mecanismo de defensa o producir una pequeña fístula en la capa córnea.

### B) TENDINITIS Y TENOSINOVITIS

Es la inflamación aguda o crónica del tendón y de su vaina, el origen de esta lesión es microtraumatismos en relación con la práctica deportiva o por enfermedad sistémica.

Aparece por actividad repetida o forzada, uso de calzado inapropiado, microtraumatismos, sobrecarga por trastornos estáticos, infecciones, causas metabólicas y procesos inflamatorios sistémicos.

Se caracteriza por la existencia de dolor local espontáneo y a la presión, que se extiende tanto proximal como distalmente desde la cabeza metatarsiana. Además se acentuará el dolor cuando se intenta flexionar el dedo bajo resistencia. Se acompaña de tumefacción que se extiende a lo largo de la vaina tendinosa. Con el tiempo puede aparecer atrofia y fibrosis en el seno del tendón, incluso roturas. La rotura tendinosa se manifiesta por dolor agudo y seguido de impotencia funcional, signo de hachazo y retracción muscular.

### C) CONDROMALACIA

Se define como un reblandecimiento del cartílago de forma anormal. Suele estar limitado al sesamoideo medial[2] y se asocia principalmente al sesamoideo bipartito. La clínica característica es un dolor localizado bajo el sesamoideo medial que se agrava con el soporte de peso y se alivia con el reposo. Ni a nivel radiológico ni la escintigrafía revela datos.

Los datos de laboratorio son negativos. Buen pronóstico.

## 2.2. FRACTURA DIRECTA

Una fractura es una alteración a nivel óseo; pueden ser clasificados de muchas formas, la clasificación clínica hace referencia a fracturas en tallo verde en la cual no existe una fractura completa y es típica de los niños y no de los sesamoideos, las fracturas completas con o sin desplazamiento en adultos, las fracturas abiertas, fracturas cerradas, fracturas directas y fracturas de estrés.

La incidencia específica de las fracturas de los sesamoideos es desconocida[6], aunque su incidencia ha aumentado por el aumento de práctica deportiva y por ejercicios como el step en el aerobic[6].

Presentan el mismo mecanismo de producción[2], caída con peso, caminar sobre una roca o alteración de los sesamoideos por el uso de botas de fútbol con tacos bajo la cabeza del primer metatarsiano.

La clínica característica suele ser normalmente unilateral con inflamación normalmente del sesamoideo medial. Dolor súbito, a la palpación directa con flexión dorsal de la articulación metatarsofalángica del hallux observamos dolor agudo.

Radiográficamente las fracturas son transversas[2,7] o conminuta[6] y afectan principalmente al sesamoideo medial[2,6,7] por su localización bajo la cabeza del primer metatarsiano. El hueso adjunto a la línea de fractura está normalmente dentado e irregular[2] sin línea esclerótica. Observaremos inflamación de los tejidos blandos y los datos de la escintigrafía serán positivos durante 24 horas[2] la reabsorción de la fractura y la formación típica del callo óseo ocurre en dos o tres semanas y la curación total en seis semanas[2].

Los datos clínicos del laboratorio son negativos[2] y la escintigrafía puede ser positiva a las 24 horas[2].

## 2.3. FRACTURA DE ESTRESS.

Se produce gradualmente tras la práctica de ejercicio[5] que incluya fuerzas de propulsión[2] con flexión dorsal del hallux tales como el ballet[5,6,7], carreras con sprint[2], fútbol[7]. Siempre observaremos la presencia de carga localizada. Son menos dolorosas y los datos de la escintigrafía pueden ayudarnos a distinguirla de la fractura directa. Se produce como el resultado del fallo de la microestructura del hueso en el área de remodelación secundario a un estrés repetitivo[16]. Son muy comunes.

Clínicamente es parecida a la sesamoiditis en cuanto a la inflamación, dolor y disminución de la movilidad, pero la principal diferencia la encontra-

mos en el desarrollo del dolor que en este caso es más instantáneo. Normalmente es de carácter unilateral con inflamación tras la actividad prolongada.

Tanto la fractura directa como la fractura de estrés presentan un diagnóstico radiológico, es mejor una radiografía axial[4], la TC nos dará resultados del alineamiento de los fragmentos de la fractura y la mal unión de los segmentos[4]. En caso de no ser concluyente se recomienda la escintigrafía[4] en visión plantar. La RM ayuda a observar la presencia de edema próximo a la zona de fractura[5,7]. Los datos del laboratorio serán negativos[2].

Las variaciones anatómicas y la partición de los sesamoideos presentan una dificultad en el diagnóstico, sobre todo si son unilaterales[4]. Otro punto importante es que los sesamoideos bipartitos normalmente son más largos que los no divididos[4,6,7] cuando se comparan con un hueso fracturado que normalmente es igual o más pequeño que un sesamoideo intacto[4].

## 2.4 MAL UNIÓN

Es una complicación tras una fractura[2] principalmente por una fractura de estrés[5] caracterizada por reabsorción del sitio de fractura, aumento de la línea de fractura[2] y esclerosis de las carillas articulares. Se va a producir por un retraso en el diagnóstico o por un inadecuado periodo de inmovilización[3]. Se denomina "pseudoartrosis" y se caracteriza por la ausencia de callo de fractura[14].

La clínica principal es la persistencia de dolor tras varios meses de la producción de la fractura de estrés o directa[2].

Los datos del laboratorio serán negativos[2].

## 2.5. SUBLUXACIÓN DE LOS SESAMOIDEOS

La subluxación de los sesamoideos se producirá en aquellos casos en los que se observe rotura de la cápsula plantar[2,4,5,7,15] ocasionada por una propulsión excesiva como en el ballet[2,7], fútbol[7] y las fuerzas de hiperextensión[7] en un accidente. Se puede producir aislada o asociada a la subluxación metatarsofalángica[2]. El mecanismo de producción más típico es el denominado "turf toe" [2,4,7,6,7,16] (Fig. 10) con hiperextensión severa de la articulación metatarsofalángica del hallux con ruptura de la cápsula plantar, lesión del flexor hallucis brevis y fractura transversal con separación de uno o ambos sesamoideos[2]. Otro mecanismo de producción de la subluxación de los sesamoideos es la presencia de tendinitis y tenosinovitis en el hallux que puede producir la subluxación de los sesamoideos[4]. Se suele producir en deportistas con calzado flexible mientras practican el deporte sobre terreno duro[6].

Es uno de los problemas más típicos en deportistas, aunque últimamente es un término mal utilizado porque se ha generalizado a dolor localizado en el hallux. Clínicamente observaremos dolor repentino de carácter severo y normalmente de carácter unilateral. Asociado a inflamación y disminución de la movilidad de la articulación metatarsofalángica del hallux con dolor a la presión directa y a la movilización[2].

Radiográficamente observaremos el desplazamiento o diástasis[7] como signo de rotura capsular[4], la escintigrafía resulta negativa a menos que se acompañe de fractura[2]. Si se mantiene en el tiempo producirá hallux valgus o varus. La RM ayudará a evaluar el desgarro capsular, evaluar el daño de la sincondrosis y la extensión del daño de los tejidos blandos[7]. Radiográficamente se puede realizar una clasificación en 3 tipos según la dislocación[14], el tipo I se caracteriza por:

- Ruptura del platillo plantar y acercamiento o unión proximal al cuello del primer metatarsiano y dislocación de los sesamoideos sobre la cabeza metatarsal. El platillo sesamoidal plantar sigue a la falange proximal. La cabeza metatarsal puede presentar un hojal en la cápsula.
- Ruptura del complejo sesamoidal.
- No presencia de fractura de los sesamoideos.
- No aumento del espacio intersesamoidal.

El tipo II a su vez se clasifica en dos subtipos:
a) ensanchamiento del espacio intersesamidal.
b) fractura sesamoidal.
Los datos del laboratorio son negativos[2].

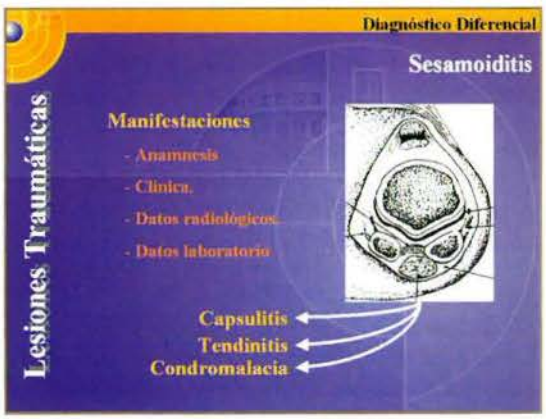


Figura 10. Subluxación de los sesamoideos o "turf toe".

## 2.6. PRESENCIA DE CUERPOS EXTRAÑOS

Cuerpos extraños como metales, cristales, astillas en los tejidos blandos alrededor de los sesamoideos pueden simular un dolor que se inicie en los sesamoideos. Estos objetos pueden causar heridas punzantes con riego de infección[2]. Las radiografías de alta resolución o TC pueden revelar la presencia de estos objetos[2]. En caso de ser radiolúcidos será más difícil encontrarlos.

Estos cuerpos extraños también pueden tener un origen postquirúrgico[2], la más típica se denomina "silastic synovitis" [2] o "silicone sinovitis" [7] (Fig 11) por complicaciones en los implantes de la articulación metatarsofalángica del hallux. Esta afectación suele ser sintomática y causada por la reacción corporal granulomatosa al implante de silicona. Puede causar reacción inflamatoria local con desarrollo de células gigantes o tejido granulomatoso, si se mantiene crónica producirá fibrosis, osteolisis o necrosis ósea. Radiográficamente observaremos áreas radiolúcidas alrededor del implante, a veces acompañado de erosiones y esclerosis óseas e inflamación de tejidos

blandos adyacentes. Por medio de la RM observaremos la presencia de áreas císticas y cambios reactivos del hueso.

Figura 11. Presencia de cuerpos extraños postquirúrgicos.

Clínicamente el dolor es punzante y localizado con reacción inflamatoria.

Los datos del laboratorio y la escintigrafía son negativos[2].

Cualquiera de las lesiones traumáticas puede causar un atrapamiento nervioso del arco medial del nervio plantar por la cara medial del hallux, cursando con dolor irradiado y disminución de la sensibilidad.

## 2.7. IPK (HIPERQUERATOSIS PLANTAR INTRATABLE)

La hiperqueratosis plantar intratable a nivel de los sesamoideos se dará comúnmente por una plantaflexión del primer radio de carácter fijo o por un sesamoideo medial hipertrófico[2,5,7],en sentido plantar, la forma de diferenciarlo es bastante fácil.

Clínicamente observaremos cuando el paciente se encuentra en carga que la cabeza del prime metatarsiano estará a la altura del resto en caso de alteración de los sesamoideos o permanecerá más baja en caso de alteración del primer radio. Así al realizar la maniobra de Root en la plantaflexión del primer radio observaremos esta alteración no así en el caso de lesión de los sesamoideos.

Los datos clínicos son comunes como el dolor localizado con el paciente en bipedestación, lesión queratósica profunda bajo el sesamoideo e incluso una ulceración secundaria.

Para completar este diagnóstico tendremos que realizar un estudio radiológico tanto por medio de una radiografía dorsoplantar como por una lateral. En la visión dorsoplantar observaremos la hipertrofia sesamoidal, a nivel lateral observaremos un aumento del ángulo de inclinación del primer metatarsiano[2] en caso de plantaflexión del primer radio. Pero además podemos utilizar la proyección de Walter Müller[1,5] para observar perfectamente los sesamoideos para observar su hipertrofia o no.

En los dos casos los datos del laboratorio y la escintigrafía son negativos[2].

## 3. ARTRÍTICAS

Los sesamoideos forman parte de una articulación sinovial[4] por lo que están predispuestas a enfermedades inflamatorias y degenerativas[4].Las enfermedades artríticas de los sesamoideos y del primer metatarsiano están perfectamente estudiadas y descritas en la bibliografía, las más típicas que pueden afectar a estos componentes anatómicos son[2,4]: osteoartrosis o hallux rigidus[5], artritis reumatoide[5], artrosis, espondilioartropatías seronegativas, gota, y pseudopodagra.

Los datos clínicos de las enfermedades artríticas se observan en distintas localizaciones anatómicas, especialmente en la articulación metatarsofalángica del hallux[2] y normalmente no se encuentran aisladas en las articulaciones de los sesamoideos con el primer metatarsiano[2,4].

## 3.1. OSTEOARTROSIS

Normalmente produce cambios osteofíticos[4] principalmente a nivel dorsal[7], pérdida de uniformidad y disminución en el espacio articular[2,7], formación pseudocística[4] esclerosis subcondral[4] y aplastamiento de una de las porciones del sesamoideo[2]. Normalmente se asocia a osteoartrosis de la articulación metatarsofalángica del hallux con hallux abductus valgus[2].

Clínicamente observaremos dolor de inicio gradual, de carácter unilateral o bilateral y rigidez en pacientes geriátricos.

A nivel de RM observaremos los mismos datos que en la radiología simple con la evidencia de la pérdida de espacio articular, esclerosis subcondral o cística y aplanamiento articular[7].

Los datos clínicos del laboratorio son negativos[2] la escintigrafía los datos son medianamente positivos cuando se prolongan en un estado severo.

## 3.2. ARTRITIS REUMATOIDE

La lesión de los sesamoideos en la artritis reumatoide suele cursar con una alteración prolongada en el tiempo[4]. Causará reabsorción[2] y erosiones óseas[2,4], pérdida uniforme del espacio articular e inflamación de tejidos blandos, progresivamente observaremos hallux abductus valgus con subluxación lateral de los sesamoideos[2]. La pérdida del cartílago se verá en RM en imágenes de alta resolución[7].

Frecuentemente la forma de empezar una artritis reumatoidea es a través de un proceso inflamatorio. Se suelen ir afectando una o varias articulaciones y comienzan en las extremidades, sobre todo en las manos (a nivel de las metacarpofalángicas e interfalángicas proximales. Suele aparecer un dolor mal definido y suele aparecer una afectación bilateral. También duele la muñeca. Suele aparecer inflamación en esta articulación y poca limitación del movimiento lo que si hay es rigidez y nota que tiene poca fuerza (no puede cerrar totalmente la mano). En radiología no se revelan alteraciones.

La clínica característica se acompaña en casos de afectación prolongada de sesamoiditis, principalmente con capsulitis. Se diagnostica por medio de radiología. En la enfermedad establecida encontraremos manifestaciones típicas de la enfermedad como son: nódulos reumatoideos y vasculitis.

Existen 11 criterios diagnósticos según la Asociación de Reumatología Americana[2,5], que son estos:

1º. Rigidez matutina.
2º. Dolor a la movilidad o a la presión, por lo menos en una de las articulaciones afectadas.
3º. Inflamación articular.
4º. Inflamación de otras articulaciones con un intervalo entre ambas de 3 meses.
5º. Inflamación simétrica (en ambos pies y manos).
6º. Presencia de nódulos subcutáneos.
7º. Cambios radiológicos típicos de la artritis (se incluye la osteoporosis).
8º. Factor reumatoideo positivo en suero.
9º. Disminución de la formación de moco articular (disminución en coagulo de mucina).
10º. En el estudio histopatológico del líquido sinovial encontramos en él todas las células blancas y enzimas y resto de sustancias del proceso inflamatorio, depósitos de fibrina.
11º. Un estudio histiopatológico que nos confirme que los nódulos son reumatoideos.

Se considera que si en 6 meses existen 3 criterios habrá una artritis reumatoide probable; en cambio si hay 5 criterios se considera una artritis reumatoidea en fase inicial y si hay 7 criterios está en una fase clásica o establecida. No tienen que ser en orden pero los 5 primeros criterios son fundamentales.

Los datos clínicos del laboratorio nos servirán para realizar el diagnóstico con otras alteraciones en las que podremos diferenciar:

- Cuando hay ↑ VSG, ↑ leucocitos, y hematíes normales: infección
- Cuando hay ↑ VSG, leucocitos normales y ↑ hematíes: policitemia.
- Cuando hay ↑ VSG, ↑ leucocitos y ↑ hematíes: leucemica.
- Cuando hay ↑ VSG, leucocitos normales y hematíes ↑, normales o ↓: artritis reumatoidea

En la artritis reumatoidea lo que hay es un aumento de proteínas y el aumento de VSG es "falsa", se debe al aumento de proteínas. Y se considera positivo el factor Rh[2]. La escintigrafía resulta positiva en casos de artritis reumatoidea activa[2].

## 3.3. ESPONDILOATROPATÍAS SERONEGATIVAS

Grupo heterogeneo de enfermedades de características clínicas, radiológicas y analíticas comunes. Existen siete características para poder agrupar estas enfermedades:

1. Ausencia constante del factor reumatoideo en el suero de los pacientes.
2. Ausencia de nódulos subcutáneos.
3. Presencia de artritis periférica inflamatoria.
4. Sacroilitis radiológica con sindésmofitos vertebrales o sin ellos.
5. Coexistencia de dos o más de estas manifestaciones clínicas: dolor lumbar inflamatorio, entesopatía, lesiones cutáneas o ungueales, inflamación ocular, ulceraciones, infección genitourinaria y eritema doloroso.
6. Tendencia a la agragación familiar.
7. Asociación con el antígeno de histiocompatibilidad HLA $B_{27}$.

Dentro de este grupo destacamos la psoriasis, Reiter y espondilitis anquilosante[2,4]. Que causarán cambios en los sesamoideos denominados "periostitis"[2] o "whiskering"[4] con erosiones[5]. Afecta a los tendones flexores de la articulación metatarsofalángica del hallux y del primer metatarsiano con los sesamoideos.

Clínicamente observaremos manifestaciones dermatológicas, ungueales, en los talones, espinales y uretritis con conjuntivitis. Asociado a artritis con rigidez articular progresiva.

Los datos del laboratorio son positivos al antígeno $B_{27}$ y factor Rh negativo[2]. Estas alteraciones pueden distinguirse de la artritis reumatoide por medio del la radiología convencional al observar la presencia de periosrtitis[7] y la nueva formación ósea[2,7].

## 3.4. GOTA Y PSEUDOPODAGRA

La afectación aislada de los sesamoideos por gota ha sido descrita en muy pocos casos[1,8]. Aisladamente la presencia de un tofo gotoso puede producir la erosión de los sesamoideos[7]. La afectación de otro hueso sesamoideo como la rótula sólo presenta una referencia bibliográfica de 11 casos[8]. La gota cursa con depósitos de cristales de urato monosódico[1,8], la hiperuricemia conlleva el aumento del depósito miscible de ácido úrico que se puede producir por dos fenómenos, el primero es por que el urato que se produce en tan grandes cantidades que incluso cuando las vías de excreción tiene capacidad normal son insuficientes para manejar la excesiva carga y en segundo lugar la capacidad de eliminación de ácido úrico está críticamente reducida por lo que no se puede eliminar, incluso una cantidad normal de ácido úrico. Los datos fisiológicos de estos valores en sangre varían de 7 a 8 mg/dl de sangre[1,8]. Normalmente es asintomática[8]. Según aumenta el nivel de ácido úrico en sangre aumenta la incidencia de la gota[8]. Existen varios factores de riesgo[8] como el sexo masculino, historia familiar previa, obesidad, alcoholismo, hipertensión, alteración renal y el uso de diuréticos.

La edad de aparición del dolor suele ser a los 50 años[8] suele afectar al sexo masculino, pero existen casos de aparición de sintomatología más temprana, pero a los 20 años sólo observamos en el 3% de los pacientes[8]. El ataque es monoarticular en el 85-90% de los casos[8] y afecta principalmente a la articulación metatarsofalángica del hallux en el 90%[8].

En la mayoría de los casos la clínica es repentina[8], observaremos rubor a la palpación directa sobre los huesos sesamoideos, dolor a la flexión dorsal de la articulación metatarsofalángica del hallux, disminución de la movilidad y dolor en la fase de despegue digital. También observaremos inflamación de la articulación metatarsofalángica del hallux y disminución de la fuerza[8]. Dolor palpitante.

El diagnóstico por imagen incluirá una radiografía oblicua y axial de los sesamoideos aunque puede ser negativa[8]. Se puede dificultar su hallazgo en casos de que el sesamoideo sea bipartito lo que dificulta el diagnóstico con una fractura o sesamoideo bipar-

tito. En la RM en T1 el tofo se observará perfectamente, en T2 la señal es variable pero normalmente de baja intensidad.

Los depósitos de cristales como la gota o de pirofosfato deshidratado producirán erosiones[4], cambios císticos[2,7], esclerosis y condrocalcinosis[2]. El tofo gotoso puede observarse y cursa con un dolor instantáneo y repentino. La gota y la pseudogota pueden afectar simultáneamente a la articulación metatarsofalángica del hallux y a la articulación sesamoideos con el metatarsiano[2].

Los datos clínicos de la gota reflejan la presencia de urato monosódico o pirofosfato cálcico en la aspiración articular[2]. La escintigrafía es medianamente positivo cuando la alteración está activa[2].

La pseudopodagra por hidroxiapatita[10] se caracteriza por dolor de inicio agudo de carácter inflamatorio, eritema y limitación de la movilidad de la articulación metatarsofalángica del hallux. Presenta una similitud clínica a la gota por lo que se confunden. Afecta principalmente a jóvenes premenopausicas. A nivel de radiología observaremos la presencia de depósitos cálcicos periarticulares con una localización principalmente medial aunque también puede ser plantar y lateral, suelen ser transitorios y desaparecen en 2 a 16 semanas[10].

Puede ser posible diferenciarlos clínicamente o radiográficamente[2] y con aspiración de cristales a nivel de las articulaciones. Además la pseudopodagra produce cristales que ocasionalmente se depositan en los tendones que rodean a los sesamoideos y produce un aspecto de depósitos globulares o calcificaciones.

## 4. INFECCIONES

Las infecciones de los sesamoideos son comunes según unos autores[2,4] y poco comunes según otros[5,9], especialmente en pacientes diabéticos[2,4,5] por la predisposición a la rotura de la piel o a la formación de úlceras[5]; ambas, la osteomielitis y la artritis séptica, afectan a los sesamoideos. El factor predisponente de herida punzante en el pie fue descrita en 1985 por Fisher[9] y es uno de los factores etiológicos más importantes[4,5,7,9,17]. Normalmente suele ser una infección del primer metatarsiano referida a los sesamoideos.

Hay diversos estudios en cuanto al organismo patógeno, se ha descrito que principalmente la afectación es por Pseudomona aureginosa[4] y Staphilococus aureus[4] tanto en niños como adultos. Rahn[5] observo la presencia de Pseudomona aureginosa a 7 de 22 pacientes con osteomielitis de los sesamoideos tras una herida punzante en el pie.

En pacientes jóvenes puede observarse a partir de los 8 años y en adultos normalmente no existe una historia previa de traumatismo local.

Clínicamente observaremos dolor localizado no específico y suave[4] en la parte delantera del antepié, largo periodo de dolor e inflamación[9], de carácter unilateral, con enrojecimiento, inflamación, tumefacción local, fiebre asociada a heridas, úlceras o infección[2]. Se confunde clínicamente con la fractura de strés de los sesamoideos o la celulitis y en los pacientes adultos y de sexo masculino con un ataque de gota.

Radiográficamente al principio no se observarán cambios[9] la imagen será normal, pero con la evolución, aproximadamente en 10 a 14 días, observaremos destrucción del cartílago articular, destrucción de a cortical[4], secuestros óseos, separación de los fragmentos[4], periostitis[4,9], subluxación[9], desmineralización[9] fístulas, abscesos, fragmentación, osteoporosis local[4], reabsorción y eventualmente fusiones óseas[2]. (Fig. 12) El estudio con RM incluirá el T1 con baja intensidad, spin-echo y el T2 con alta intensidad con tiempo de inversión si se incluye contraste como el galodium ayudará a realizar un diagnóstico diferencial con otras alteraciones de los sesamoideos; falsos diagnósticos de osteomielitis pueden ser realizados por la presencia de edema sólo en T2, en estos casos cuando el T1 es normal lo que existe no es una infección sino el término "osteítis" [7]. Podemos observar la escintigrafía positiva con elevado número de sedimentación de eritrocitos y de glóbulos blancos acompañado de fiebre. El escáner óseo puede reflejar un aumento de actividad ósea[4,9]. Se puede observar la reabsorción total de los sesamoideos que simularán una ausencia congénita[4].

Figura 12. Osteomielitis de los sesamoideos

Los datos del laboratorio indican un alto índice de sedimentación de eritrocitos y aumento de las células blancas[2].

La diferenciación entre celulitis, osteomielitis y artritis séptica resulta muy complicada[2]. La celulitis es la inflamación difusa del tejido de sostén del organismo haciendo referencia al tejido subcutáneo. La osteomielitis es la inflamación piógena simultánea de hueso y médula ósea que puede ser aguda o crónica; la aguda es típica de los pacientes en edad de crecimiento y la crónica por un traumatismo, infección crónica con rarefacción y condensación del hueso y formación de abscesos. Y una artritis séptica es la inflamación de una articulación con infección.

## 5. PROCESOS ISQUÉMICOS

La osteonecrosis[2] de los sesamoideos es un tema muy debatido, ha sido escrito en numerosos casos desde 1924 por medio de Renander[2], la existencia de esta alteración es desechada por otros autores que la consideran como fracturas directas o la detención del riego sanguíneo postinfecciosa, otros hacen referencia a artritis, bursitis, desplazamiento de los sesamoideos o artrosis traumática[2] y que su incidencia es nula[5].

Normalmente afecta al sesamoideo medial[4,7] más que al sesamoideo lateral, raramente es bilateral[4] y presenta mayor predominancia por el sexo femenino[4] y en los primeros años de la tercera década de la vida. Algunos autores lo asocian al uso de calzado de tacón alto[1,4,9].

Esta alteración ha sido denominada con varia terminología[2] como: sesamoiditis, osteomalacia, osteítis fibrosa, osteopatía necrótica juvenil, osteítis traumática, Köhler o Schlatter, insuficiencia sesamoidal, necrosis aséptica, osteocondritis[4,5], osteocondropatía juvenil enfermedad de Ilfeld[2]. Es por lo tanto una necrosis avascular subcondral, seguida de un proceso de reparación incompleta la mayoría de las veces. Predispone a la fractura del sesamoideo. En cuanto a los datos de la incidencia los estudios revelan un dato de un 2% sobre un estudio realizado a 5000 deportistas.

La patogénesis de la lesión es una interrupción del aporte sanguíneo secundario a un traumatismo[2,4,7], infección, subluxación o trauma de repetición o microtraumatismos que producen la isquemia del hueso.

Clínicamente los pacientes son de sexo femenino y adolescentes[2] entre los 9 y 17 años, con un dolor de aparición gradual en la planta del pie a nivel de la cabeza del primer metatarsiano que se exacerba con carga y la flexión dorsal activa y pasiva del hallux. En una primera fase el paciente puede exacerbar el dolor asociado a la fragmentación o a la presencia de la devascularización[4].

Los datos del laboratorio normalmente son negativos[2]. Histológicamente observaremos[2] proliferación de tejido de granulación, necrosis trabecular, formación aposicional de nuevo tejido óseo y metaplasia condral. La escintigrafía es negativa o positiva en la reevascularización[2].

La necrosis isquémica del hueso no puede observarse en radiología simple[7].Posteriormente radiográficamente aparecerá fragmentación, irregularidad, formación cística con esclerosis ósea eventual, aplanamiento y alargamiento[2] más imagen radiolúcida[4,5,8]. Estos signos clásicos no aparecen hasta los 6-12 meses del inicio del dolor. Una radiografía seriada nos sirve para valorar su evolución[2]. La RM puede ayudar al diagnóstico observando una baja señal en T1 y variable aunque normalmente alta en T27.

El TC nos revelará[4] alargamiento o deformación de los sesamoideos, áreas irregulares y aumento de densidad ósea, fragmentación e irregularidad.

## 6. NEOPLASMAS

Los tumores del pie que pueden desarrollarse o invadir los sesamoideos son: fibromatosis plantar, sarcoma sinovial, sinovitis nodular localizada o tumor de células gigantes y tumores de los nervios periféricos[7]. El más común es la fibromatosis plantar[17] que es un tumor benigno localizado invasivo en la aponeurosis plantar y tejido subcutáneo, es muy común presentar una lesión principal de fibromatosis con lesiones satélites en la articulación metatarsofalángica del hallux[18].

La RM en T1 y T2 son de baja intensidad aumentando su visibilidad con contrastes.

Las metástasis óseas son muy comunes[19] pero las lesiones por metástasis en los huesos del pie son muy raras[19,20,21], la más común es una lesión primaria en el tracto genitourinario y la afectación de los huesos del tarso[19]. Radiológicamente las metástasis son difíciles de distinguir de la ostemielitis, los datos radiológicos son:

- No existe reacción perióstica.
- No existe hueso reactivo.
- No hay pérdida de la cortical.
- Destrucción trabecular con desarrollo.
- Permanece un delgado margen subcondral de la excesiva destrucción.

# DIAGNÓSTICO DIFERENCIAL

Para establecer un diagnóstico diferencial con las patologías dolorosas de los sesamoideos del primer metatarsiano podemos hacer referencia a varios datos como son los datos el laboratorio, presentación clínica de la imagen radiológica[22] y los datos de la escintigrafía, pero además de utilizar las pruebas complementarias nos podemos basar en datos propios de la historia clínica como son la presencia de un factor traumáticos, las características del dolor, su evolución, factores que lo agravan o lo diminuyen, uso de calzado específico, actividad diaria, tiempo de evolución del dolor y de la patología, todos estos datos deben ser recogidos en la anamnesis realizada a paciente. Pero además de los datos de la anamnesis tenemos también los datos de la exploración como serán la presencia de disminución de la movilidad, alteraciones digitales asociadas, alteraciones biomecánicas predisponentes de patología por sobrecarga o insuficiencia, así como otra serie de datos de la exploración.

Basándonos en un cuadro diagnóstico realizado por Taylor y Cols[2] de las patologías dolorosas de los sesamoideos hemos realizado una modificación ampliando datos clínicos y relativos al dolor para que sirva como método de resumen y conclusión. (Fig. 13 y 14:Tabla 1).

Por lo tanto el juicio diagnóstico es un retropié varo compensado con plantaflexión del primer metatarsiano y metatarsalgia con afectación de los sesamoideos. La lesión de los sesamoideos es una osteocondrosis en proceso inicial por coincidir los factores etiológicos, la edad y sexo predisponerte. Los datos radiológicos y de la ecografía muestran un estadio temprano de la lesión asociado a bursitis bajo el sesamoideo medial. Este diagnóstico nos ayudará a la hora de establecer el pronóstico y el tipo de tratamiento.

| Alteración | | Presentación clínica | Características del dolor | Estudio imagen radiológica | Datos laboratorio | Lesiones asociadas |
|---|---|---|---|---|---|---|
| CONGÉNITA | Sesamoideo partito doloroso | Variable, normalmente asociada a traumatismo leve. Unilateral y medial. Cualquier edad y sexo | Indoloro hasta que se asocia a un factor externo. Dolor a la presión directa no a la movilización. | Línea transversal con borde redondeado suave e inflamación tejidos blandos | Negativos. | Fractura de los sesamoideos |
| TRAUMÁTICAS | Sesamoiditis | Alteración inflamatoria, factor microtraumático o asociado a actividad física. Formas clínicas. | Según la forma clínica necesita un factor traumático o externo.. | Datos radiológicos negativos. Positivos la escintigrafía, RMN y ecografía. Solo inflamación tejidos blando adyacentes. | Negativos. | Bursitis, tendinitis y condromalacia de los sesamoideos. |
| | | Bursitis: Tumefacción circunscrita, consistencia blanda y elástica. Sesamoideo medial. | Más o menos agudo con marcha antiálgica. Localizado, aumenta presión directa y disminuye con reposo. | Radiología negativa. Ecografía con inflamación tejidos blandos. | Negativos. | Tendinitis, gota, diabetes. Artritis reumatoide y fractura de estrés. Aumenta con sesamoideo bipartito. |
| | | Tendinitis: por actividad repetida, tumefacción de vaina, cronifica a fibrosis. | Espontáneo que aumenta a la presión y movilización contra resistencia a flexión dorsal. | Radiología negativa. Ecografía con inflamación tendinosa. | Negativos. | Infecciones, diabetes, gota. |
| | | Condromalacia: cartílago reblandecido. Medial | Localizado aumenta a presión directa y disminuye en reposo. | Radiología negativa. | Negativos. | Sesamoideo bipartito. Lesión crónica |
| | Fractura de estrés | Gradual unilateral, inflamación a actividad física prolongada. Disminución movilidad y tumefacción. | Gradual, aumenta a movilización y a la práctica deportiva. A la movilización y flexión dorsal del hallux. | Parecido a fractura directa y puede confundirse con sesamoideo bipartito. Menor tamaño y bordes más abruptos. | Negativos. | Sesamoideo bipartito. |
| | Fractura directa | Factor traumático o deporte, normalmente unilateral e inflamación. Sesamoideo tibial | Súbito, aumenta a la flexión dorsal hallux y disminuye movilidad en carga. | Línea de fractura transversal con bordes irregulares, inflamación tejidos blandos, formación callo óseo a las 2-3 semanas. | Positivo a las 24 horas. | Sesamoideo bipartito. |
| | Mal unión | Persistente durante varios meses tras fractura de estrés o directa. | Persistente tras varios meses. Aumenta a movilización, rigidez. | Reabsorción del callo de fractura con esclerosis ósea. | Negativo aunque en procesos crónicos puede ser positivo. | |
| | Subluxación sesamoideos | Repentina hiperextensión forzada en terrenos duros o artificiales o ballet. Unilateral. Infamación y disminución movilidad. | Repentino, severo y localizado. Aumenta a presión directa y a movilizar. Al movilizar el sesamoideo se desplaza distalmente. | Separación de fragmentos con o sin Subluxación de la articulación metatarsofalángica. Tres tipos según la diástasis. | Negativo a menos que se asocie a fractura de los sesamoideos. | Evoluciona a hallux varus o valgus. Asocia a fractura de los sesamoideos. |
| | Cuerpos extraños | Repentino, asociado a heridas, actividad prolongada o quirúrgicos. Inflamación local. | Reacción corporal granulomatosa con disminución movilidad. Punzante y localizado. | Presencia de objetos a radiopacos. | Negativo | "Silastic synovitis" fibrosis y evoluciona a osteonecrosis. |
| | IPK | Hiperqueratosis localizada y profunda. Maniobra de Root. | Localizado en bipedestación. | Hipertrofia plantar sesamoideo o plantaflexión primer metatarsiano. | Negativo | Sesamoiditis. |

| Alteración | | Presentación clínica | Características del dolor | Estudio imagen radiológica | Datos laboratorio | Lesiones asociadas |
|---|---|---|---|---|---|---|
| ARTRÍTICAS | Osteoartrosis | Gradual, unilateral o bilateral con pérdida de movilidad. Rara. | Gradual, no aumenta a la presión directa si a movilizar aparato glenosesamoidal | Osteofitos, esclerosis subcondral, aplanamiento óseo y pérdida de espacio no uniforme. | Negativo | Osteoartrosis de la articulación metatarsofalángica del hallux. |
| | Artritis reumatoide | Inflamación bilateral, baja incidencia. Evolutiva, disminución movilidad. | Evolutivo de carácter leve. Aumenta a movilización y presión. | Reabsorción ósea, pérdida uniforme de espacio articular, inflamación periarticular y osteoporosis. | Rh positivo y elevada sedimentación eritrocitos. | Sesamoiditis: capsulitis. |
| | Espondiloartrop Seronegativas | Alteración dérmica, ungueal, conjuntivitis, artritis progresiva con pérdida de movilidad. | A la movilidad y afecta a los flexores. | "Periostitis" y cambios proliferativos a nivel del talón, sacroilíacas y espina. | B27 +, Rh - y elevado sedimentación eritrocitos. | Psoriasis, Reiter y Espondilitis anquilosante. |
| | Gota y pseudopodagra | Ataque de podagra y pseudo, inflamación, tumefacción, uni/bilateral. Rubor, disminución movilidad y fuerza. | Ataque repentino inicial. Aumenta a palpación directa y al despegue digital. Palpitante. | Erosiones profundas y superficiales, tofos gotosos, condrocalcinosis y depósitos de calcio periarticular. | Ácido urico, urato monosódico, pirofosfato cálcico deshidratado | Sesamoiditis. |
| INFECCIOSAS | Osteomielitis | Unilateral, rubor, inflamación y fiebre con cuerpo extraño, herida punzante, úlcera o infección remota. | Localizado no específico y suave. Unilateral. Diferenciar sesamoiditis o gota. | Pérdida del espacio articular difusa, presencia de abscesos o fístulas, fragmentación, reabsorción. | Aumento sedimento eritrocitos, elevado células blancas y cultivo positivo. | Neuropatías periféricas, pacientes diabéticos. |
| PROCESOS ISQUÉMICOS | Renander | Gradual, secundario a fractura u osteomielitis. Sesamoideo medial, sexo femenino y adolescentes. | Gradual aumenta en carga y a la flexión dorsal pasiva. Inicio pasa desapercibido. | Fragmentación, moteado, pérdida de forma en la revascularización. | Negativo. | Osteomielitis, fractura sesamoideos. |
| NEOPLASMAS | Fibromatosis plantar. | Metástasis ósea de lesión en el tracto urinario. Diferencia osteomielitis. | Asintomático hasta factor externo. | No pérdida de la cortical ni hueso reactivo ni reacción perióstica. | Positivo | |

# BIBLIOGRAFÍA.


1.- Reber P, Patel A, Noesberger B. Gout: rare case of hallucal sesamoid pain. A case report. Foot and Ankle International, 1997; 12(18): 818-820.

2.- Taylor J, Sartoris D, Huang G, Resnick D. Painful conditions affecting the first metatarsal sesamoid bones. Radiographics, 1993: 817-830.

3.- Dennis K, Mckinney S. Sesamoids accesory bones of the foot. Clinics in podiatric medicine and surgery, 1990; 7(4): 717-723.

4.- Potter H, Pavlov H, Abrahams T. The hallux sesamoid revisted. Skeletal Radiology, 1992; 21: 437-444.

5.- Richardson G. Hallucal sesamoid pain: causes and surgical treatment. J American Academy Orthopaedic Surgeons, 1999; 7: 270-278.

6.- Blakeslee T. Traumatic injuries of the first ray. Clinics in Podiatric Medicine and Surgery, 1996; 13(3): 549-573.

7.- Karasick D, Schweitzer M. Disorders of the hallux sesamoid complex: MR features. Skeletal Radiology, 1998; 27(8): 411-418.

8.- Mair S, Coogan A, Speer K, Hall R. Gout as a source sesamoid pain. Foot and Ankle International, 1995; 16(10): 613-616.

9.- Rahn K, Jacobson S. Pseudomonas osteomyelitis of the metatarsal sesamoid bones. American Journal Orthopaedics: 365-367.

10.- Contreras M, Nolla L, Mateo L, Rozadilla A. Pseudopodagra por hidroxiapatita. A propósito de tres casos. Revista Clinica Española, 1993; 192 (4): 173-174.

11.- Mines D, Abbuhl S. Hydroxiapatite pseudopodagra in a young man. Amer. J of Emergency Medicine, 1996; 14(2): 180-182.

12.- Valmassey R. Clinical biomechanics of the lower extremity, 1996; Mosby, St Louis.

13.- Hetherrington VJ. Metatarsalgia and lesser metatarsal surgery. En Hetherington VJ. Hallux valgus and forefoot surgery. New York: Churchill Livinstone Inc; 1194: 7-37.

14.- Jahss MH. Traumatic dislocations of the first metatarsophalangeal joint. Foot and Ankle, 1980; 4(13): 15-21.

15.- Hockenbury R. Forefoot problems in athletes. Medical Science Sports Exercices, 1999; 31(7Suppl): 448-458.

16.- Bylak J, Hutchinson M. Common sports injuries in young tennis players. Sports Medical, 1998; 26(2): 119-132.

17.- Beals T, Manoli A. Great toe neuroarthropathy: a report of two cases. Foot and Ankle International, 1998; 19(9): 631-633.

18.- Hatori M, Sakuari M, Wanatabe. Calcific bursitis in a three year old boy: a case repot. Foot and Ankle International, 1995; 16(5): 295-298.

19.- Shepherd D, Dzikowski C, Chussid F. Bronchogenic carcinoma mimicking paronychia and osteomielitis in the great toe. J Foot and Ankle Surgery, 1997; 36(2): 115-119.

20.- Rodeo S, Warren R. Diastasis of bipartite sesamoid of the first metatarsophalangeal joint. Foot and Ankle International, 1993; 14(8): 425-434.

21.- Clyton M, Ries M. Functional hallux rigidus in the reumatoid foot. Clinical Orthopaedics and Related Research: 233-238.

22.- Gil E, Villalba P. Sesamoidectomia tibial. Rev Federación Española de Podólogos, 1998; 12(8): 405-408.

23.- Tachdjian M. The child´s foot. 1998; W.B. Saunders Company, Philadelphia.

24.- Busto JM, Fernández M, Rodriguez M. Osteocondritis de los sesamoideos en deportistas. Revista Mejicana de Ortopedia y Traumatología, 1999; 13(3): 238-240.

25.- Pfeffinger L, Mann RA. Huesos sesamoideos y accesorios. En Mann RA. Cirugía del pie. Masson, 1984, 4ª ed. Philadelphia: 258-283.

26.- Montagne J, Chevrot A, Galmiche J. Atlas de radiología del pie. 1984, Masson. Barcelona.

27.- Helal B. The accesory assicles and sesamoids. En Helal B, Rowley D, Cracchiolo A, Myerson M. Surgery of disorders at the foot and ankle. 1996, Martin Dunitz Limited. London: 335-357

# XXXIV CONGRESO NACIONAL DE PODOLOGÍA

## CÁCERES 2-3-4 Octubre 2003

Complejo Cultural San Francisco

*Podología y Sociedad. El Futuro....*

ORGANIZAN:

CONSEJO GENERAL DE COLEGIOS OFICIALES DE PODOLOGOS

COLEGIO OFICIAL DE PODOLOGOS DE EXTREMADURA


Secretaría Técnica:

OREXCO

Avda. Hernán Cortes, 32, Bajo B

-10004-CÁCERES

☎ 927-214-321 Fax: 927-214-310

E-mail: orexco@hoc.es

# PRINCIPIOS DE CIRUGÍA PLÁSTICA EN PODOLOGÍA QUIRÚRGICA: V-Y PLASTIA



Alfonso Martínez Nova [1]
David Alonso Peña [2]
Alonso Peña, Javier [2]
Francisco Manuel García Blázquez [1]
José García Mostazo [1]
Sonia Hidalgo Ruiz [1]

1. Podólogo. Profesor del Centro Universitario de Plasencia; Podología. Departamento de Enfermería. Universidad de Extremadura.
2. Médico. Profesor del Centro Universitario de Plasencia; Podología. Departamento de Patología y Clínica Humanas. Universidad de Extremadura.

CORRESPONDENCIA
Alfonso Martínez Nova
Centro Universitario de Plasencia
Avda. Virgen del Puerto, 2
10600-Plasencia (CÁCERES)
E-mail: podoalf@unex.es

## RESUMEN

**En este artículo queremos presentar unos principios de cirugía plástica aplicados a la podología, prestando especial atención a la V-Y plastia. Esta plastia de avance es utilizada para ganar longitud en la piel en patologías en las que la deformidad haya provocado retracciones dérmicas así como para realizar coberturas de pequeñas perdidas de sustancia . Su uso en Podología Quirúrgica se realiza principalmente en segunda y quinta articulaciones metatarsofalángicas. Presentamos dos casos clínicos uno de un quintus supraductus severo y otro caso de cobertura cutánea tras exéresis de una lesión plantar benigna, en los que se ha realizado esta plastia de avance.**

## PALABRAS CLAVES

**V-Y plastia, avance, colgajo.**

## ABSTRACT

**In this report we want to present some principle of plastic surgery applied to the podiatry, paying special attention to the V-Y flap. This advancing flap is used to be able to win longitude of the skin in pathologies in those that there are dermical retractions for the deformity and as well as to carry out coverings of small lost of substance. Its use in Surgical Podiatry is carried out mainly in second and fifth MTF joint. We present two clinical cases, one of quintus supraductus and one and another case of cutaneous covering after exeresis of a plantar benign lesion, in those that it has been carried out this advance plasty.**

## KEY WORDS

**V-Y plasty, advance, flap.**

## INTRODUCCIÓN

En el campo de la Podología Quirúrgica es necesario tener un amplio conocimiento tanto de las técnicas quirúrgicas propias como de las diferentes especialidades médicas relacionadas. El podólogo no debe centrarse sólo en la patología podológica y en el nivel de corrección a efectuar sino que debe conocer a la perfección el protocolo pre-quirúrgico, la técnica y sus variaciones, el post-quirúrgico y el proceso de recuperación.

En este artículo queremos incidir en la importancia que tiene el conocer ciertos principios de Cirugía Plástica para el ejercicio de la Podología Quirúrgica. La planificación del abordaje quirúrgico, el conocimiento exhaustivo de la anatomía subyacente, la realización de una correcta técnica de sutura y el tratamiento post-quirúrgico de la herida van a garantizarán unos resultados óptimos.

Además, la Cirugía Plástica ofrece técnicas que nos pueden ser muy útiles como son la V-Y y la Z-Plastia entre otras. En este artículo nos centraremos en los principios de la V-Y Plastia, que aplicamos en dos casos clínicos.

## DISCUSIÓN

Para entender la evolución de una deformidad en el pie, debemos conocer con precisión ciertos aspectos de la biomecánica dérmica, para poder actuar en consecuencia. Cuando una dedo se altera en su forma o posición, las estructuras adyacentes se adaptan a esa nueva posición. De esa manera la tensión continuada de la piel en una zona, produce un alargamiento progresivo. A medida que la piel se distiende hay una retracción en ángulo recto (zona contigua) a la línea de extensión (1). En el caso de los dedos en garra, o los dedos supraductus, la hiperextensión de ese dedo provoca un alargamiento de la piel plantar y una retracción de la zona dorsal (Fig. 1).

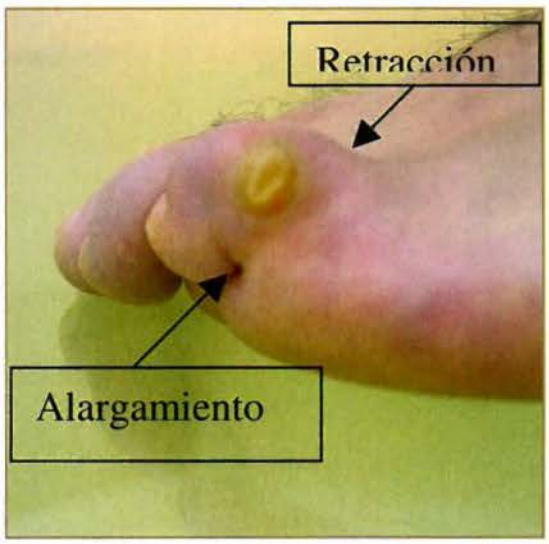


Figura 1. Alargamiento y retracción dérmica.

La V-Y plastia es un método de avance de la piel simple y muy efectivo. Se emplea para ganar longitud dérmica cuando una patología o deformidad ha provocado una retracción dérmica; también se puede emplear para cubrir defectos tras la extracción de masas tumorales, cicatrices hipertróficas, etc... (1).

La piel se levanta como una V y se desplaza más lejos con una sutura directa del defecto que queda, formándose así una sutura en forma de Y. El avance se obtiene como resultado del movimiento del pedículo vertical subcutáneo que queda por debajo de la isla de piel.

El procedimiento de la V-Y plastia es de gran utilidad en torno a las articulaciones MTF del pie y es uno de los alargamientos más usados en segundo y quinto dedos (3), así como es una opción muy versátil para cubrir pequeños defectos no susceptibles de ser cerrados directamente sin tensión.

## CASOS CLÍNICOS

### CASO 1

Varón de 33 años acude a la CPU de la Universidad de Extremadura por presentar quintus supraductus severo (Fig. 2 y 3). Tras la aplicación de tratamientos conservadores y ante la molestia que ocasiona la deformidad se opta por el tratamiento quirúrgico.

Figura 2. Aspecto del pie del paciente. Vista frontal.

Figura 3. Aspecto del pie del paciente. vista cenital.

Tras la exploración pertinente se valora que para reducir la lesión es necesario realizar :

- Tenotomía completa del tendón del extensor largo del quinto dedo.
- Capsulotomía dorsal de la cápsula articular de la quinta articulación metatarsofalángica.
- V-Y plastia ya que la deformidad es irreductible. Si se realizara solo la tenotomía y capsulotomía, y al estar retraída la piel dorsal, no podríamos reducir convenientemente la lesión.

El protocolo pre-quirúrgico no aporta datos que contraindiquen la intervención. Se realiza anestesia en V (mepivacaína al 2%) del dedo y parte dorsal de la 5ª articulación MTF. La intervención se realiza con isquemia supramaleolar.

Antes de empezar la intervención deberemos planear la zona donde vamos a realizar las incisiones. La incisión se realizará considerando las estructuras anatómicas que van a estar implicadas, y evitar así el daño en estructuras vitales. La piel debe incidirse y levantarse en forma de V (Fig. 4 y 5); esta

incisión debe ser lo suficientemente profunda, ya que el colgajo debe incluir tejido subcutáneo. Si al realizar la V la incisión fuera excesivamente superficial la vascularización de la isla de piel podría verse comprometida en el post-quirúrgico. La correcta y cuidadosa disección del colgajo en V (fig. 6) permitirá moverlo con libertad, esto permita la creación de un fragmento en Y que formará un nuevo patrón dérmico.(3)

Figura 4. Primera Incisión de la V

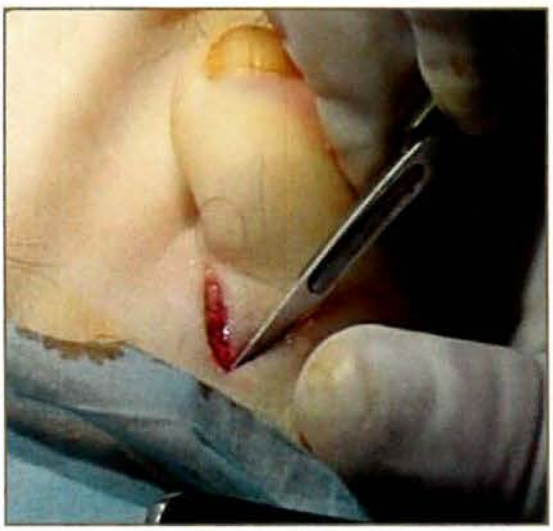

Figura 5. Segunda incisión de la V

Figura 6. Disección de la V. Obsérvese el extensor del quinto dedo

Se localiza y diseca el tendón extensor largo del quinto dedo y se procede a realizar la tenotomía completa (Fig. 7). El siguiente paso consiste en realizar la capsulotomía dorsal de la 5ª MTF (Fig. 8). De esta manera liberamos las estructuras que están fijando la deformidad.

Figura 7. Tenotomía total del extendor del quinto dedo.

Figura 8. Capsulotomía dorsal. Obsérvese la parte dorsal y distal de l cabeza metatarsal.

Una vez hecho esto, debemos comprobar si la deformidad reduce adecuadamente. Realizaremos una tracción del dedo, recolocándolo en posición fisiológica. Ni el tendón del extensor ni la cápsula dorsal se suturan, con ello quedan liberadas las estructuras que fijaban la deformidad en supraducción.

En este punto la herida tendrá forma de Y, procediendo a suturar la zona; realizaremos sutura subcutánea de la herida quirúrgica en Y (Fig. 9), con hilo reabsorvible de ácido poliglicólico de 3/0, una vez logrado el alargamiento dérmico la sutura debe ir encaminada a unir el tejido subcutáneo y a permitir una sutura cutánea libre de tensiones.

La sutura dérmica de la Y, se realizará con puntos sueltos de monofilamento (Nylon) de 4 o 5/0 (fig. 10).

Figura 9. Sutura subcutánea en Y.

Figura 10. Sutura dérmica.

Figura 11. Aspecto post-quirúrgico. Obsérvese la alineación fisiológica de todos los dedos.

## CASO 2

Mujer de 31 años que acude a consulta por presentar una tumoración de partes blandas en el tercio posterior de la planta del pie de meses de evolución. Se opta por el tratamiento quirúrgico, consistiendo éste en exéresis-biopsia y cobertura del defecto con un colgajo V-Y de avance "en isla".

La intervención se realiza bajo anestesia local con lidocaina asociada a epinefrina 1:100.000, lo que nos permite trabajar en un campo menos sangrante a la vez que prolonga durante más tiempo el efecto anestésico. Se esperan unos minutos para que el vasoconstrictor tenga una acción plena.

Se realiza la extirpación de la lesión con márgenes y se comprueba que el defecto cutáneo que queda no es susceptible de ser cerrado directamente (fig. 12), por lo que se realiza un colgajo local. La pieza extirpada se envía a estudio anatomopatológico (fig. 13).

Figura 12. Extirpación de la lesión y planificación de las incisiones.

Figura 13. Aspecto de la tumoración.

El colgajo de avance se diseña en función de las características de la piel del pie. La región plantar posee unos septos fibrosos que anclan la dermis a los tejidos profundos y que limitan su movilidad. Esta característica anatómica es de enorme importancia para la deambulación, soportar cargas y resistir fuerzas, pero en nuestro caso nos limita el desplazamiento del colgajo. Por eso se opta por evitar la zona plantar y diseñar el colgajo en la región más medial del pie. Aquí la piel es más móvil y además las cicatrices no se localizan en zona de apoyo, con lo que se reducen las posibilidades de problemas añadidos por la cicatriz.

El colgajo se diseña "en isla", esto es, con su vascularización únicamente procedente del tejido profundo bajo el colgajo. La vascularización dérmica procedente del perímetro del colgajo se secciona

para permitir el avance, así como los tabique fibrosos. Con una disección cuidadosa es posible permitir avances suficientes para cubrir defectos como el que presentamos.

La sutura se realiza en una sola capa con nylon monofilamento de 4/0, comprobando que no hay tensión (Fig. 14 y 15).

Figura 14. Vista plantar de la sutura en Y con monofilamento.

Figura 15. Vista medial de la sutura en Y con monofilamento.

## CUIDADOS POST-OPERATORIOS

Los cuidados post-operatorios deben tener un objetivo principal, que es el de inmovilizar la zona de la herida quirúrgica y evitar la aparición de una cicatriz hipertrófica. Para ello es de vital importancia la correcta realización del vendaje (2).

El vendaje mas adecuado para esta cirugía es el semicompresivo de antepié. Los pasos para la realización de un correcto vendaje son:

- Aplicación de un tul-graso o apósito antiadherente encima de la herida quirúrgica para evitar que se pegue al resto del vendaje.
- Se puede aplicar una gasa impregnada en Povidona Yodada para inmovilizar la zona. Esta gasa, cuando se seque la Povidona realizará una ferulización parcial de la zona. Se realizará almohadillado con gasas estériles en la zona intervenida.
- Vendaje de Guata o protector.
- Vendaje semicompresivo con venda cohesiva.

## CONCLUSIONES

El tratamiento quirúrgico de las alteraciones y deformidades de los pies requiere conocimientos de las diferentes especialidades médicas , ya que el podólogo debe tener nociones desde la medicina interna (protocolo pre-quirúrgico) hasta la fisioterapia (recuperación funcional de la zona intervenida).

El conocimiento de las técnicas y principios de la cirugía plástica ofrece al podólogo complementar las técnicas propias de la Podología Quirúrgica.

La V-Y plastia es una técnica de avance cutáneo de ejecución sencilla y que ofrece unos resultados funcionales excelentes.

## BIBLIOGRAFÍA

1.- Jackson, Ian T. "Colgajos locales en la reconstrucción de cabeza y cuello". Salvat ediciones S.A. 1990 Barcelona.

2.- Mc Gregor, Ian A. "Técnicas fundamentales en cirugía plástica y sus aplicaciones quirúrgicas". Ediciones científicas y técnicas S.A. Masson / Ed. Salvat. 1992 Barcelona

3.- Butterworth R., Dockery G.L. "Atlas a color y texto de cirugía del antepié". Ed Ortocen. Madrid 1992.- Viladot, Antonio. Patología del antepié. Ed. Springer. Barcelona, 2001.

4.- Viladot, Antonio. Patología del antepié. Ed. Springer. Barcelona, 2001.

5.-Chevrat, A. Diagnóstico por imagen de las afecciones del pie. Ed. Masson. Barcelona, 2000.

6.- Núñez Samper, Mariano. Biomecánica, medicina y cirugía del pie. Ed. Masson. Barcelona, 2000.

7.- Urien Blázquez, Tomás. Diccionario de Podología. Ed. Grabar. Madrid, 2000.

8.- Federación Española de Podólogos. Guía Farmacológica en Podología. Federación Española de Podólogos, 1999.

# SOMOS SU TALLER DE ORTOPODOLOGIA

EDSER
INSOLES

Adaptamos Nuestro Sistema a su metodología de trabajo

Prescinda de taller y maquinaria
Ahórrese las horas de taller
Prescinda de la licencia de fabricante

Tratamiento personalizado con distintas densidades de EVA en una misma plantilla

Fácil manipulación en caso de correcciones
Ortesis adaptables a cualquier calzado

Haga copias idénticas de sus tratamientos
Servicio 24 horas

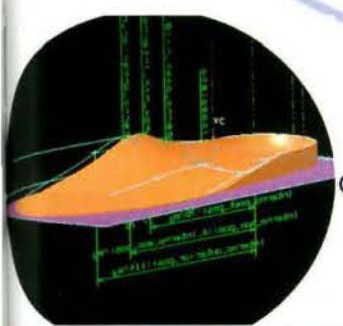

Contacte con nosotros si desea más información o si prefiere probar nuestro sistema TOTALMENTE GRATIS sin compromiso alguno

Tel. 627 41 63 09 / 627 41 63 10
FAX: 93 533 11 71 edser@edserinsoles.com

www.edserinsoles.com

# TERAPIA COMBINADA EN UN PIE DE RIESGO: A PROPÓSITO DE UN CASO

Luis Martínez Camuña [1]
Gabriel Domínguez Maldonado [2]
Salomón Benhamú Benhamú [3]
Antonio Guerrero Rodríguez [4]
Pedro Munera Martínez [2]
Lourdes Fernández Seguín [5]

1. Profesor Titular. Departamento de Enfermería, Fisioterapia y Podología. Universidad de Sevilla.
2. Profesor Asociado. Departamento de Enfermería, Fisioterapia y Podología. Universidad de Sevilla.
3. Profesor Colaborador Honorario. Departamento de Enfermería, Fisioterapia y Podología. Universidad de Sevilla.
4. Diplomado en Podología.
5. Profesor. Escuela Plasencia. Universidada de Extremadura.

CORRESPONDENCIA
Luis Martínez Camuña.
Area de Podología.
Escuela Ciencias de la Salud.
Departamento de Enfermería, Fisioterapia y Podología.
Universidad de Sevilla.
Avda. Sánchez Pizjuán s/n.
41009. SEVILLA



## RESUMEN

**Con la presentación de este caso pretendemos ilustrar la importancia que, a nuestro juicio, tiene la elaboración de cuidadosos protocolos de exploración que nos permitan identificar lo más precozmente posibles alteraciones podológicas, muchas de las cuales pasan inadvertidas, en base a las cuales podremos incluir al paciente dentro de un grupo de riesgo podológico (pie diabético, pie neuropático, pie artrítico, etc.).**

**Una vez diagnosticada con precisión la patología, nos parece igualmente importante aplicar protocolos específicos que permitan su abordaje con todo el arsenal terapéutico podológico del que se disponga.**

**Sólo así podremos resolver situaciones que, por no bien identificadas o por no ser tratadas adecuadamente, se mantienen durante excesivo tiempo y pueden ser el origen de importantes complicaciones, siendo el caso clínico objeto de este trabajo un ejemplo bastante claro de lo que venimos comentando.**

## PALABRAS CLAVES

**Pie de riesgo, ulcera neuropática, tratamiento integral**

## ABSTRACT

**This case explain the importance of the elaboration of meticulous exploration protocol that let us identify possibles early podologyc alterations. Most of them go unnoticed and basing on them a patient could be included into a podology risk group such as diabetic foot, neuropathic foot, arthritic foot, etc...**

**Once the patology is diagnosed with precision, it is equally important apply specifics protocol that use all possible podologyc alternatives.**

**Only with this method it is possible resolve situations that remain so long time and thar could be the cause of important complications.**

## KEY WORDS

**Risk foot, neuropathic ulcer, integral treatmenet**

## CASO CLÍNICO

Se trata de un paciente varón de 81 años que acude al Área Clínica de Podología (ACP) de la Universidad de Sevilla para "cortarse las uñas", y que como antecedentes de interés nos comenta que sufrió un accidente hace 12 años, realizándose un injerto en la zona del talón del pie izquierdo (Fig 1 y 2).

Figura 1. Visión medial del injerto de talón

Se realiza el protocolo habitual de exploración y detectamos una importante neuropatía en el pie izquierdo con una ulceración en la zona del injerto. El paciente nos refiere que la úlcera tiene unos seis años de evolución y nos entrega un informe donde se refleja la pauta de curas que había seguido hasta entonces.

Figura 2. Observamos la zona posterior del talón injertado

Figura 2. Vemos la zona donante del injerto, la parte anterior de la pierna izquierda

Observamos que la úlcera se encuentra en un estadio 2 de Wagner, con un diámetro de 4 cm y con gran cantidad de esfacelos. Debido a la situación en la que se encontraba y al manejo errático del paciente debido fundamentalmente a la falta de criterio uniforme de los distintos profesionales que lo trataban, le planteamos al paciente un tratamiento integral en la ACP.

Nuestro plan terapéutico en este paciente contempló la aplicación de distintos tratamientos:

- Tratamiento local de la úlcera, incluyendo tratamiento farmacológico, quiropodológico y pauta de curas.
- Tratamiento ortopodológico.
- Tratamiento físico.

## TRATAMIENTO LOCAL DE LA ÚLCERA

Con los datos obtenidos en la exploración (abolición completa de todo tipo de sensibilidad), llegamos a la conclusión de que se trata de una úlcera neuropática en fase de desbridamiento, sin signos evidentes de infección al inicio del tratamiento por nuestra parte, para la cual establecemos la siguiente pauta de curas:

- Desbridamiento quirúrgico de bordes hiperqueratósicos.
- Limpieza local con suero fisiológico.
- Desbridamiento quirúrgico, enzimático (utilizando colagenasa) y autolítico (mediante hidrogeles) del lecho de la úlcera.
- Descargar la zona afectada, según comentaremos posteriormente en el tratamiento ortopodológico.

En los primeros días de evolución desde que nos hicimos cargo del tratamiento, notamos un progresivo aumento del exudado que condicionaba una excesiva maceración de los tejidos circundantes, de ahí que decidiéramos cambiar la pauta de curas, manteniendo el hidrogel, que pasamos a combinar con un apósito hidropolimérico que absorbiera buena parte del exudado, manteniendo el ambiente húmedo deseado en el lecho de la úlcera, a la vez que evitando los problemas causados por la maceración.

En este punto introducimos igualmente, previa consulta con su médico de familia, un antibiótico sistémico (ciprofloxacino 750 mg/12 horas), que nos permitió controlar algunos signos incipientes de infección aparecidos alrededor de la úlcera. La situación personal y social del paciente hacían muy difícil la realización de un cultivo de la úlcera, deseable en este tipo de casos.

La evolución a partir de este momento fue muy satisfactoria. Controlado el exudado y los signos inflamatorios, la limpieza del lecho ulceroso tuvo lugar en pocas semanas, pasando la úlcera a la fase de granulación, quedando un tejido de granulación no demasiado brillante, pero sí suficiente para cambiar el tratamiento local, pasando a utilizar apósitos hidrocoloides, que nos permitían mantener el medio húmedo, estimulando la granulación y epitelización, a la vez que espaciar las curas, que hasta este momento tenían lugar cada 24-48 horas, y con la introducción del hidrocoloide pasaron a realizarse cada 3-4 días, hasta la completa cicatrización de la misma, que ocurrió tras 7 meses de tratamiento.

## TRATAMIENTOS ORTOPODOLÓGICOS

Van encaminados a la absoluta descarga selectiva de la zona de la úlcera.

Para ello utilizamos descargas selectivas provisionales realizadas con fieltro de lana de 10 milímetros en forma de herradura, modificando la dirección de la herradura en cada cura para un reparto adecuado de las presiones, realizando un vendaje para optimizar la localización de la descarga y evitar su movilización.

Estas descargas constituyen el tratamiento que recomendamos en tanto en cuanto la úlcera permanece en estado de desbridamiento o granulación. Pensamos que es la mejor forma de conseguir, sobre todo en este tipo de pacientes en los que la observación del reposo es cuanto menos dudosa, una descarga adecuada en la zona de la úlcera.

Una vez alcanzada la fase de epitelización, sustituimos las descargas provisionales por unos soportes plantares (Fig. 3), que proporcionaran una redistribución de las presiones y una descarga de la zona del injerto. Para ello, tomamos un molde en espuma fenólica en carga relajada, ya que no existían alteraciones pronosupinatorias y realizamos las plantillas termoconformadas, utilizando:

- polipropileno de 2 mm como refuerzo
- cubierta de media densidad (25 Shore A) de EVA de 4 mm que dotara de amortiguación
- plancha de gel de silicona que acolchara y disminuyera la presión directa sobre el talón ulcerado.

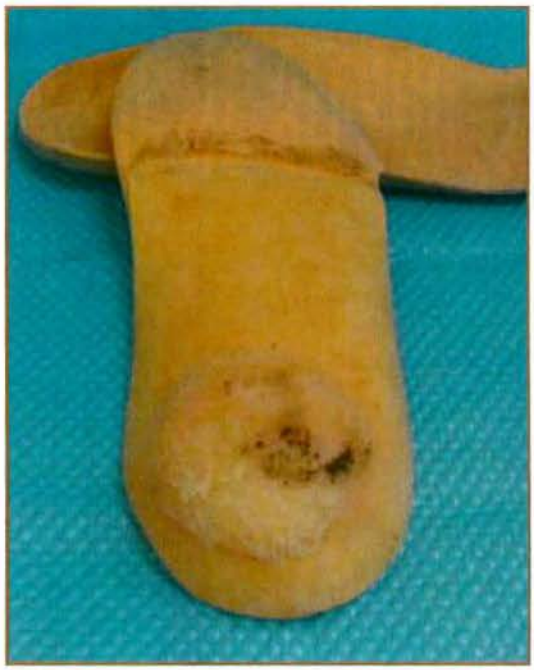

Figura 3. Soportes plantares. Plancha de gel de silicona en zona plantar del talón

Dejamos bien envolvente la zona del retropié, con el objetivo de contener la grasa plantar, no disipándose ésta en el apoyo, siendo un elemento de amortiguación "natural".

Insistimos sobre el hecho de que este tratamiento es recomendable instaurarlo cuando la úlcera se encuentre en un estadío de resolución.

## TRATAMIENTO FÍSICO

### Laserterapia

La laserterapia es actualmente una de las modalidades de terapéutica física más empleadas como reparador tisular o como analgésico. La acción trófica reparadora derivada de la irradiación tisular mediante láser de baja y media potencia ha sido estudiada prácticamente desde comienzos de los años setenta, estableciéndose algunos de los mecanismos fisiológicos responsables de tal efecto y quedando en la actualidad aún algunos por fundamentar. Aunque es cierto que los ensayos realizados no son comparables entre sí debido a la variabilidad de parámetros encontrados en cada estudio (longitud de onda, densidad de energía, distancia de la radiación, frecuencia de emisión), podemos afirmar que la radiación láser, aplicada dentro de unos parámetros establecidos, supone un estímulo del trofismo y cicatrización tisular.

Los efectos fisiológicos de la laserterapia radican en el efecto térmico y químico fundamentalmente. Produce hiperemia en los pequeños vasos en formación que constituyen el lecho, debido principalmente a la liberación de elementos tales como prostaglandinas $PGE_2$, $PGF_3$ e histamina. Esta hiperemia no sólo aumenta el aporte de nutrientes, sino también de elementos de defensa (leucocitos, macrófagos, etc.) favoreciendo la actividad fagocitaria y estimulando la proliferación de fibroblastos (Boulton y Marshall, 1986), y el consiguiente aumento en la producción de colágeno (Lyons et al., 1987). Young et al.

en 1989 determinaron la secreción de factor de crecimiento por parte de macrófagos y monocitos tras exposición a radiación láser, determinante en la proliferación celular y responsable de la cicatrización tisular. Incluso favorece la síntesis de miofibroblastos, necesarios para el cierre de la herida (Pourreau Schneider et al., 1990).

La radiación láser actúa estimulando la actividad mitocondrial influyendo directamente sobre distintos elementos constituyentes de la cadena respiratoria (Karu, 1988; Passarella, 1984), con el consiguiente estímulo la síntesis de ATP hasta en un 22% y ADN. Esta energía se utilizará para el transporte de membrana, síntesis proteica (Bosatra et al., 1984) y mitosis celular; factores principales en la formación de tejido en la reepitelización y granulación. Estudios realizados sobre tejidos sometidos a radiación láser han demostrado aumento de fibroblastos en el área irradiada, con el consiguiente aumento de la síntesis de colágeno, regeneración de vasos sanguíneos e incremento de la reepitelización.

En el caso clínico que presentamos, empleamos una radiación láser de 904 nm, correspondiente a un equipo semiconductor de media potencia, con una frecuencia de emisión de 1.000 Hz.

El tratamiento de la úlcera se realiza aplicando láser sobre el lecho de la úlcera y en el tejido periférico. Utilizamos el método de contacto directo sobre el borde de la úlcera, a un centímetro del área lesionada realizando depósitos de 6 J/cm$^2$ en puntos separados entre sí por dos centímetros. (Fig. 4)

Figura 4. Aplicación del láser como elemento terapéutico en la úlcera neuropática

Posteriormente aplicamos láser sin contactar sobre el lecho de la úlcera. Para esto debemos desplazar el puntero láser sobre el área de tratamiento realizando un barrido, para lo cual nos será útil dividir el área de tratamiento en superficies cuadrangulares de 1 cm$^2$, depositando sobre cada una 3 J/cm$^2$. (Fig. 5)

Figura 5. El láser supone un estímulo del trofismo y de la cicatrización tisular

En este caso el tratamiento de laserterapia constituye un coadyuvante del desbridamiento y tratamiento farmacológico, por lo tanto la frecuencia de irradiación viene condicionada por el ciclo de curas.

## CONCLUSIONES

Con la descripción de este caso hemos desarrollado las múltiples opciones terapéuticas que manejamos en la valoración y tratamiento de las úlceras neuropáticas. La utilización de cada uno de estos recursos dependerá de la evolución de la lesión (Fig. 6 - 9) así como del estado sistémico del paciente.

Figura 6. Estado de la úlcera. Tejido hiperqueratósico periférico

Figura 7. Buena evolución de la lesión. Extensión muy bien delimitada

Figura 8. Úlcera en un estadio superficial

Figura 9. Cierre de la lesión con hiperqueratosis característica

Es primordial descargar selectivamente la zona para la conseguir una máxima optimización en el tratamiento de la úlcera, combinando el tratamiento ortopodológico provisional con descargas selectivas con el uso de soportes plantares.

Debemos evaluar no sólo la evolución de la lesión sino cómo repercuten estos tratamientos en la calidad de vida del paciente ya que éstos suelen ser largos por la naturaleza de la afección.

## BIBLIOGRAFÍA


1. ALONSO NÚÑEZ,C. Pie Neuropático. Capítulo 39. Pgs: 352-360. En NÚÑEZ-SAMPER,M.; LLANOS ALCÁZAR, L. F. Biomecánica, Medicina y Cirugía del pie. Barcelona: Masson; 1997.
2. ARMSTRONG DG, NGUYEN HC, LAVERY LA, VAN SCHIE CHM, BOULTON AJM, HARKLESS LB. Off-loading the diabetic foot wound. Diabetes Care 2001; 24(6): 1019-1022.
3. BAXTER, D. Low-intensity Laser Therapy. Capítulo 12. Pgs: 171-190. En: KITCHEN, S. Electrotherapy. Evidence-Based Practice. 11th Edition. Melbourne: Churchill Livingstone; 2002.
4. BAXTER, G.D. Therapeutic Lasers. Theory and Practice. Madrid: Churchill Livingstone; 1994.
5. BENHAMÚ BENHAMÚ, S.; CAÑUELO GONZÁLEZ, J.A.; DUEÑAS MORENO, J.; GONZÁLEZ ÚBEDA, R.; RODRÍGUEZ JIMÉNEZ, M. Tratamiento ortopodológico en injerto de talón. Caso clínico. REV. ESP. PODOL. 2001; XII (5): 301-305.
6. BERGES MANFREDI, M. J.; VALERO SALAS, J.: Tratamiento ortopodológico en un caso de autoinjerto. REV. ESP. PODOL. 1999;1: 37-41.
7. CABALLERO E, FRYKBERG RG. Diabetic foot infections. J Foot Ankle Surg 1998; 37: 248-255.
8. CAPUTO GM. The racional use of antimicrobial agents in diabetic foot infection. En BOULTON AJM, CONNOR H, CAVANAGH P (eds). The Foot in Diabetes 3rd ed. Chichester: Wiley; 2000
9. COLLS, J. La Terapia Láser, Hoy. Barcelona: Centro Documentación Láser; 1985.
10. DOMÍNGUEZ MALDONADO, G.; MARTÍNEZ CAMUÑA, L.; CASTILLO LÓPEZ, J.M.; PALOMO TOUCEDO, I.C. Terapia Física en el Pie de Riesgo. Monografía XXXIII Congreso Nacional de Podología, octubre de 2002. Pgs: 387-407.
11. EDMONDS M. Early use of antibiotics should not be ruled out. The diabetic foot 1999; 2: 135-138.
12. FRYKBERG RG, LAVERY LA, PHAM H, HARVEY C, HARKLESS LB, VEVES A. Role of Neuropathy and high foot pressure in diabetic foot ulceration. Diabetes Care 1998; 21(10): 1714-1719.
13. MAYA MARTÍN, J. Radiación Láser. Capítulo 14. Pgs: 165-189. En: ARAMBURU DE VEGA. C; MUÑOZ DÍAZ, E.; IGUAL CAMACHO, C. Electroterapia, Termoterapia e Hidroterapia. Madrid: Síntesis; 1998.
14. PITEI DL, LORD M, FOSTER A, WILSON S, WATKINS PJ, EDMONDS ME. Plantar pressures are elevated in the neuroischemic and the neuropatic diabetic foot. Diabetes Care 1999; 22(12): 1966-70.
15. PRATS CLIMENT, B.; VARGES SALAS, C. ; Tratamiento ortopodológico de los injertos cutáneos del pie. REV. ESP. PODOL. 1995; 7: 377-382.
16. RODRÍGUEZ MARTÍN, J.M. Electroterapia en Fisioterapia. Madrid: Editorial Médica Panamericana; 2000.
17. ZARAGOZA, J. R. Física e Instrumentación Médicas. Barcelona: Ediciones científicas y técnicas; 1992.

STERN PODIA

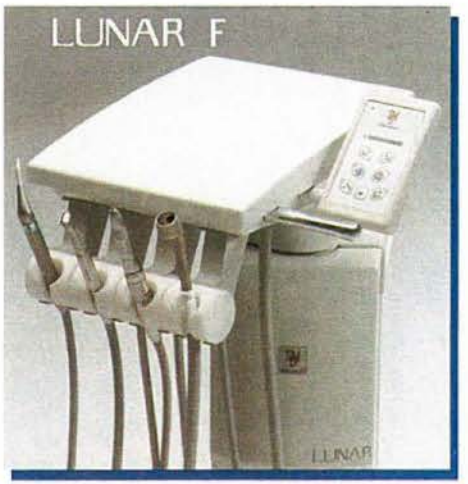


# Siéntase como en la luna...

**GRUPO DENTALITE**
**900 600 000**

*¡Solicite información en nuestro teléfono gratuito!*

# FRACTURA DE ESTRÉS.

## CASO CLÍNICO DE UNA MEDIOFONDISTA FEDERADA.



Alfonso Martínez Franco [1]
Sonia Hidalgo Ruiz [2]
Raquel Sánchez Rodríguez [2]
Alfonso Martínez Nova [2]

1 Podólogo. Master Podología Quirúrgica Universidad de Barcelona
2 Profesor. Escuela Podología de Plasencia. Universidad Extremadura.

CORRESPONDENCIA
Alfonso Martínez Franco
C/ San Jose nº25 2ºB
21002 Huelva

### RESUMEN

**Aunque las fracturas de estrés suponen una de las lesiones más frecuentes en los deportistas, el hecho de presentar una clínica difusa junto con la falta de confirmación radiológica en un gran porcentaje de casos, lleva a un mal diagnóstico comprometiendo seriamente la temporada. En este caso clínico describimos, como tras un error de diagnóstico en las primeras fases y una vez llegado al diagnóstico tardío, se realiza el tratamiento ortopodológico buscando compatibilizar la recuperación con la actividad física y deportiva.**

### PALABRAS CLAVES

**Fractura de estrés, fatiga, esfuerzo, Rx, férula antiequino, descarga.**

### ABSTRACT

**The stress fractures are one of the most frequent in sportsman/woman.**

**Their diagnostic is bad since they have diffuse clinical features because of the lack of radiological confirmation in a great percentage of cases. As aconsequence of this later a bad diagnosis could be taken imperiling seriously the season.**

**In this clinical case we describe how after a first wrong diagnosis and after a late one is became, an Ortopodologic treatment is done to look for doing compatible recovery and physical and sports activities.**

### KEY WORDS

**Stress fractures, fatigue, effort, Rx, antiequinus splint, offloading.**

## INTRODUCCIÓN

El término inglés "stress" es anterior al uso científico de la palabra, fue el Dr. Hans Seyle quien lo introdujo en medicina. En 1950 desarrolló la "teoría del estrés" como la sobrecarga a la que está sometido el organismo a causa de estímulos demasiados intensos, unilaterales o excesivamente duraderos.

Las primeras referencias a una patología del tipo de la fractura de estrés o de fatiga las hace Breithaupt en 1855, en relación con los pies dolorosos de los soldados del ejército prusiano tras largas marchas. Pauzat en 1887 se refirió al "síndrome doloroso de los jóvenes reclutas marcado por una proliferación perióstica de los metatarsianos" (1). En 1925 Deutschländer ya describe la "fractura del recluta" (2).

La *fractura de fatiga, de esfuerzo o de estrés* se denomina como la rotura en la continuidad de un hueso normal a consecuencia de la aplicación de fuerzas repetidas subumbrales, o rotura en la continuidad de un hueso anormal a causa de la aplicación repetida de fuerzas normales. Cuando las microfracturas que se producen diariamente no tienen tiempo de curar antes de la actividad física del día anterior empieza a producirse la fractura de estrés (3).

Este tipo de patologías afecta significativamente a deportistas entre 20-30 años. Suponen el 10% de

las fracturas en el deporte y el 16% de las lesiones en atletismo, 35% de las cuales asientan en el pie.

Entre las principales causas están los desequilibrios biomecánicos y la descompensación, debilidad o fatiga muscular. Uno de los mayores roles de los músculos es minimizar el estrés por tensión, y debido a que el hueso soporta mejor las fuerzas de compresión que las de tensión, cuando las fuerzas de tensión se incrementan, los músculos se fatigan y esa tensión se transmite al hueso provocando una fractura por estrés (4). Un 60-80% de las lesiones de estrés tienen como origen un mal entrenamiento.

Pero si algo caracteriza a la fractura de estrés es una clínica poco clara en los primeros estadios, donde suele haber ausencia de dolor, tumefacción y edema inmediato, complicando el diagnóstico temprano. Tampoco ayuda a confirmarlo la ausencia o dudosa imagen cuando acudimos a métodos de exploración complementarios. En la Rx suele haber un retraso en las manifestaciones de 1 a 2 semanas. Sólo el 28% es positivo en el primer estudio, el 50% sólo es positivo en la 12ª semana, y el 6% nunca dará positivo.

## CASO CLÍNICO

El caso que se describe a continuación tiene como protagonista a una atleta federada en la especialidad de medio fondo, de 17 años, 1,60 m. de altura y 56 Kg de peso. Sus antecedentes deportivos se remontan a la práctica de gimnasia rítmica hasta los 12 años, a partir de los cuales comienza con el atletismo. Desde el primer momento destacó en esta disciplina, cosechando varios 2º y 3º puestos en los campeonatos de España y asistido a los Mundiales Juveniles de Hungría. Los antecedentes personales previos a la lesión de estrés se remontan a Mayo de 2000, fecha en la que por un diagnóstico erróneo de una lesión inexistente a nivel de escafoides, le aconsejaron el abandono de la práctica del atletismo. Tras estos sucesos la paciente acude a consulta, donde se le realiza un estudio biomecánico y radiológico. Los resultados revelaron pies cavos de 1º, valgo de calcáneo ( fig. 1) e con insuficiencia de primer radio bilateral.

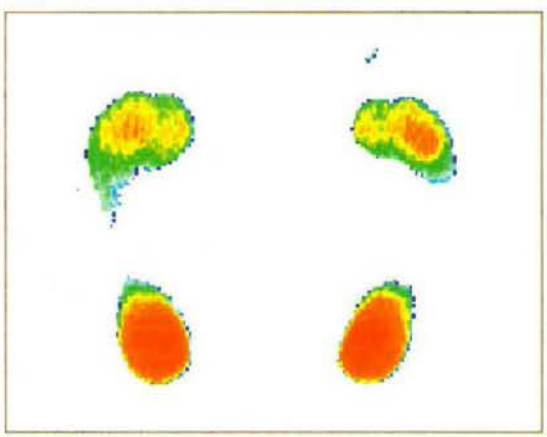

Fig. 1. Imagen en bipedestación

El informe radiológico comenta la normalidad del estudio y la ausencia radiológica de lesiones a nivel de escafoides ( fig. 2, 3 y 4). El diagnóstico podológico fue fascitis plantar bilateral, que se trató mediante la adaptación de soportes plantares y la actuación del fisioterapeuta.

Fig. 2.

Fig. 3.

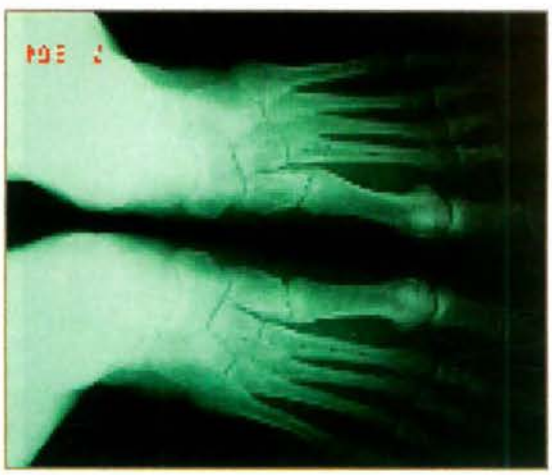

Fig. 4.

El proceso de la fractura de sobrecarga comienza el 1 de Noviembre de 2001 durante un entrenamiento en el gimnasio. En realización de una serie de saltos con peso la atleta sintió molestias localizadas en

el compartimiento lateral del pie izquierdo, pero no eran lo suficientemente intensas como para impedir que continuara con la carrera continua. Al día siguiente dada la persistencia del dolor, los servicios médicos realizan un estudio radiológico en busca de lesión ( fig. 5,6 y 7), pero el servicio de radiología informa que "no se visualizan imágenes patológicas en las estructuras óseas incluidas en la radiografía" y que "la zona que molesta a la paciente no evidencia imágenes patológicas".

Fig. 5.

Fig. 6.

Fig. 7. Imágenes de la zona donde se suponía lesión

El tratamiento médico y fisioterápico se basa en una lesión de partes blandas, y el entrenamiento previsto continúa condicionado parcialmente por el dolor.

El 5 de Diciembre de 2001 ante la persistencia de las molestias el médico deriva a la atleta a la consulta para la realización de una exploración. En la anamnesis de la historia clínica la paciente comenta el entrenamiento que realizaba en el momento de la lesión estaba fuera del programa establecido por el entrenador, ella lo había aumentado. El principal síntoma que manifiesta es la aparición y aumento del dolor al realizar la actividad deportiva, y el cese de éste durante el reposo o el periodo de inactividad deportiva. En la exploración física es llamativo el engrosamiento que se palpa en la cortical de la diáfisis del cuarto metatarsiano del pie izquierdo, el dolor a la palpación y a la presión, y la tumefacción de la zona. La clínica hace pensar en una lesión de estrés no diagnosticada en un primer momento, por lo que recurrimos a las pruebas clínicas complementarias con la petición de un nuevo estudio radiológico, con proyecciones D-P en carga y oblicua, al mismo servicio de radiología.

La imagen radiológica ( fig. 8,9 y 10) muestra la presencia de un callo relativamente exuberante sin línea de fractura en la diáfisis del cuarto metatarsiano del pie izquierdo, y el informe del radiólogo nos confirma la "fractura de stress a nivel del cuarto metatarsiano".

Fig. 8.

Fig. 9. Imagen aumentada del callo de fractura en el cuarto metatarsiano. Proyección oblicua y D-P.

Fig. 10.

Al plantear el tratamiento, la elección menos arriesgada hubiera sido vendaje e inactividad física que asegurase la unión de fractura hasta el final del proceso, pero dado que no hay desplazamiento de fragmentos y la presencia del callo indica una evolución positiva, optamos por buscar un tratamiento que considerara tanto la función terapéutica como las necesidades deportivas de la atleta.

La actuación podológica se centró en el campo de la ortopodología, en realizar y adaptar una ortesis que sumara las características de una férula antiequino con las de un soporte plantar con descarga del cuarto radio, y siempre buscando unos objetivos concretos:

- -Limitar la flexión plantar del pie para controlar la carga de la zona lesionada en la fase de apoyo.
- -Descargar la zona lesionada.
- -Evitar movimientos bruscos e incontrolados.
- -Permitir y facilitar la administración de tratamiento tópico en la zona lesionada.
- -Proseguir con protocolo de entrenamiento, alterándolo lo menos posible.
- -Evitar la perdida del estado físico en el momento de la lesión.
- -Llegar a la temporada de competición en el mejor estado físico y técnico.

La férula elegida pertenece al grupo de ortesis termoconformadas del tipo "Rancho de los Amigos" utilizando resinas de poliéster y E.V.A., ya que permiten una buena adaptación, ligereza y comodidad.

Antes de la realización de la ortesis comenzamos por marcar los siguientes puntos en la extremidad inferior izquierda del paciente:

- -Línea a 1 cm por debajo del borde inferior de la cabeza del peroné.
- -Contornos de los maléolos tibial y peroneal y la parte más prominente de dichos maléolos (5).

Los materiales los disponemos según la siguiente relación:

- -Forro superior: E.V.A. de 2 mm blando (25-30 shore aprox..).
- -Cuerpo: resina de poliéster (Podiaflux 1 mm y Podiaflex 1,2 mm).
- -Base del soporte plantar: E.V.A. de 3 mm S/D ( 40-45 shore aprox.).
- -Forro estético.

Emplearemos la técnica de adaptación en directo para la realización y adaptación del dispositivo. Este se hará en tres fases, primero el soporte plantar, segundo el elemento posterior de la pierna y tercero la unión de los componentes anteriores.

Una vez cortados los materiales, encolamos la cara del forro de E.V.A. y de la base E.V.A. que contactarán con las resinas de poliéster, y calentamos hasta el punto que permitan la adherencia y maleabilidad necesarias. En primer lugar realizamos un soporte plantar con descarga en el cuarto radio. Disponemos en la cara que contacta con la piel el forro de E.V.A. de 2 mm, debajo el Podiaflux prolongado hasta los dedos e incidiendo sobre el cuarto radio para provocar una depresión, y debajo el Podiaflex en toda la superficie plantar menos en el cuarto radio ( fig. 11). En la cara plantar incorporamos el E.V.A. de 3 mm con pulido a cero en la zona más distal y dejando también libre de material el cuarto radio ( fig. 12).

Fig. 11. Descarga resina en el 4º radio.

Fig. 12. Descarga de EVA en el 4º radio.

En segundo lugar procedemos a configurar y adaptar el elemento posterior. El forro de E.V.A. contactará con la piel, a continuación Podiaflux, y por último Podiaflex en la cara externa ( fig.s 13 y14). El borde superior de la ortesis hace un arco descendente sobre la porción superior de la pantorrilla, y los laterales quedan a la altura de la señal inferior a la cabeza del peroné. Estos bordes laterales bajan verticalmente por los lados de la pierna, y en su parte inferior pasan ligeramente por detrás de ambos maléolos, continuando por el pie (5).

Fig. 13.

Fig. 14.

Posteriormente procedemos a la unión de las dos partes realizadas, el soporte plantar y el cuerpo posterior, utilizando Podiaflux para la fusión ( fig. 15 y 16), obteniendo como resultado una férula con las características buscadas ( fig.s 17, 18, 19 y 20).

Fig. 15.

Fig. 16. Detalle de la unión del cuerpo posterior con el soporte plantar.

Fig. 17

Fig. 18.

Fig. 19.

Fig. 20

Para sujetar la férula al MI se usó en primer lugar cintas de Velcro ( fig. 21), pero no garantizaba que la ortesis no se moviera cuando la paciente realizaba su actividad deportiva, y utilizamos vendas cohesivas ( fig.s 22 y 23) que junto a la sujeción del calzado fue suficiente.

Fig. 21

Fig. 22

Fig. 23

Además del tratamiento ortopodológico, el tratamiento médico y fisioterápico comprendía administración tópica y oral de AINES, infiltraciones con productos homeopáticos, crioterapia, calor (infrarrojos) y técnica combinada de ultrasonidos con TENS. La adaptación al dispositivo y la disminución del dolor en la marcha fue algo inmediato, lo que permitió aplicar un programa de entrenamiento encaminado a evitar la pérdida de masa muscular y forma física. Se potenció el ejercicio aeróbico con natación y técnica de carrera en agua (con la férula), y la musculación del tronco y tren superior en gimnasio.

Durante tres semanas se mantuvo el tratamiento ortopodológico con la férula, y tras comprobación clínica y radiológica de ausencia de lesión ósea, se adaptaron unos soportes plantares utilizando moldes en carga. Se utilizó E.V.A. de 2 mm S/B (35 shore aprox.) como forro, cuña de recorrido del quinto radio, resinas de poliéster (Podiaflux 1 mm con prolongación hasta los dedos y Podiaflex 1,2 mm retrocapital), E.V.A. de 3 mm S/D (40-45 shore aprox.) con descarga del cuarto radio ( fig. 24).

Fig. 24

Al mes se disminuye compensan las cargas del cuarto y quinto radio disminuyendo trabajo de éste y transfiriéndolo al cuarto, pero sin eliminar por completo la descarga. Estos soportes se mantienen hasta el final de la temporada, adaptando unos nuevos al comienzo de la pretemporada en Septiembre de 2002, en los que ya no se considera actuación alguna en la zona que presento la lesión.

Tras el tratamiento, la atleta continuó con su temporada de entrenamiento llegando a las competiciones en una excelente forma, consiguiendo la clasificación en el 3º puesto de su especialidad en los Campeonatos de España Júnior en pista cubierta (Febrero 2002) y al aire libre (Mayo 2002).

## CONCLUSIONES

La falta de una imagen radiológica positiva de fractura de estrés en los momentos inmediatos tras la lesión, es la causa más generalizada de un mal diagnóstico.

Ante esto, tener siempre presente cuál es el cuadro clínico de este tipo de lesiones.

En deporte, la aplicación del tratamiento debe encaminarse a una rápida y óptima recuperación de la lesión, evitando en lo posible perder la forma física y la temporada deportiva.

La adaptación de la férula ha permitido optimizar la relación tratamiento-entrenamiento.

Dada las características que rodean a esta está patología, podemos decir que este es un caso claro para aplicar que el mejor tratamiento es la PREVENCIÓN, pues gran parte de las lesiones de estrés se podrían evitar identificando y eliminando los factores que dan lugar a los mecanismos lesivos.

## BIBLIOGRAFIA


1. Chevrot A. Diagnóstico por imagen de las afecciones del pie. Barcelona: Masson; 2000.
2. Viladot A. et al. Quince lecciones sobre patología del pie. 2ª Ed. Barcelona: Springer-Verlag Ibérica; 2000.
3. Núñez Samper M, Llanos Alcázar LF. Biomecánica, medicina y cirugía del pie. Barcelona: Masson; 1997.
4. Spitz DJ, Newberg AH. Imaging of stres fractures in the athlete. Radiol Clin N AM 40 (2002): 313-331.
5. Ortesis y ayudas para la marcha. En: Viladot R, Cohí O, Clavell S. Ortesis y prótesis del aparato locomotor. 2.2. Extremidad inferior. Barcelona: Masson; 1994.

# COMENTARIO DE LA LEY 16/2003 DE 28 MAYO DE COHESIÓN Y CALIDAD DEL SISTEMA NACIONAL DE SALUD

Manuel Marín Arguedas [1]

1. Licenciado en Derecho. Diplomado en Podología y Enfermería.



Al amparo de las previsiones constitucionales y de los respectivos estatutos de autonomía, todas las Comunidades Autónomas has asumido competencias en materia de sanidad, proceso que se ha completado con un modelo estable de financiación con la publicación de la Ley 21/2001 de 27 de diciembre, que regula las medidas fiscales y administrativas del nuevo sistema de financiación de las Comunidades Autónomas de régimen común y Ciudades con Estatuto de Autonomía.

Tras la aprobación de la Ley 14/1986 de 25 abril General de Sanidad y aprovechando su experiencia en coordinación sanitaria, se ha hecho necesario la busca de un nuevo modelo que ofrezca instrumentos que permitan a los ciudadanos recibir asistencia sanitaria pública de calidad en condiciones de igualdad efectiva de acceso con indepen-dencia del lugar de residencia, y garantizando la equidad, calidad y la participación social.

La Ley define aquellos ámbitos en que se precisa la colaboración entre el Estado y las Comunidades Autónomas que son: las prestaciones del Sistema Nacional de Salud; la farmacia; los profesionales sanitarios; la investigación; el sistema de información sanitaria; y la calidad del sistema sanitario.

## PRESTACIONES DEL SISTEMA NACIONAL DE SALUD

Define la Ley el catálogo de prestaciones como el conjunto de servicios preventivos, diagnósticos, terapéuticos, rehabilitadores y de promoción de la salud dirigidos a los ciudadanos, que comprende la prestación de salud pública, atención primaria y especializada, sociosanitaria, urgencias, farmacia, ortoprótesis, productos dietéticos y transporte sanitario. Como podólogos nos interesa la siguiente definición:

**a) Prestación ortoprotésica:** consiste en la utilización de productos sanitarios, implantables o no, cuya finalidad es sustituir total o parcialmente una estructura corporal, o bien de modificar, corregir o facilitar su función. Comprenderá los elementos precisos para mejorar la calidad de vida y autonomía del paciente.

Esta prestación se facilitará por los servicios de salud o dará lugar a ayudas económicas.

**b)-** En cuanto al desarrollo de la cartera de servicios el artículo 20.2 dice que las Comunidades Autónomas, en el ámbito de sus competencias, podrán aprobar sus respectivas carteras de servicios, que incluirán cuando menos las del Servicio Nacional de Salud, lo que **deja abierta la posibilidad de incrementar por parte de las Comunidades Autónomas estos servicios**, (la podología podría ser uno de ellos), pero teniendo en cuenta la eficacia, eficiencia, efectividad y utilidades terapéuticas, así como las ventajas y alternativas asistenciales, el cuidado de grupos menos protegidos o de riesgo y las necesidades sociales, su impacto económico y organizativo.

c)- Todos los usuarios del Sistema Nacional de Salud, tendrán acceso a las prestaciones sanitarias reconocidas en esta Ley y en condiciones de igualdad efectiva. Acceso que se reconocerá con **independencia del lugar del territorio nacional en el que se encuentre en cada momento.**

Por ello se crea el **Fondo de cohesión** que tiene por finalidad, garantizar la igualdad de acceso a los servicios públicos en todo el territorio español.

**d)-** El Consejo Interterritorial acordará los criterios para garantizar un **tiempo máximo de acceso a las prestaciones**, que se aprobará mediante Real Decreto, quedando excluidas las intervenciones de transplantes de órganos y tejidos, así como la atención sanitaria en situaciones catastróficas.

De hecho, ya hay comunidades que han incluido

un número determinado de intervenciones quirúrgicas, que normalmente son las que tienen mas demanda como las cataratas, hernias, etc. para que sus Servicios de Salud, en un tiempo que suele rondar los seis meses, llamen a los pacientes de su lista de espera, obligándose en caso de no poder ser intervenidos por los propios Servicios de salud, ha derivarlos a Centros Concertados.

**e)-** Introduce la Ley **la segunda opinión facultativa**, que se tiene que reglamentar, pues en la actualidad solo Andalucía tiene regulado el acceso a esta prestación.

Los Hospitales del Sistema nacional de Salud procurarán la incorporación progresiva de habitaciones de uso individual.

## FARMACIA

Se crea la **Agencia Española de Medicamentos y Productos Sanitarios**, que asume las actividades de evaluación, registro, autorización, inspección, vigilancia y control de medicamentos de uso humano y veterinario y productos sanitarios, cosméticos y de higiene personal.

Hay un aspecto importante que introduce la Ley y son las actuaciones encaminadas a que los pacientes reciban su tratamiento de forma individual y de acuerdo a sus necesidades y tiempo adecuado lo que representará menor coste para ellos y la comunidad. Esto es la **unidosis**, que ya funciona en los Hospitales y se quiere trasladar al medio extra-hospitalario.

También se prevé la implantación de la **receta electrónica**, dando participación en este apartado a las organizaciones colegiales médicas y farmacéuticas.

## PROFESIONALES

### COMISIÓN DE RECURSOS HUMANOS

Este ente de nueva creación, definirá los criterios básicos de evaluación de las competencias de los profesionales sanitarios, sin perjuicio de las competencias de las Comunidades Autónomas.

**a)- Formación de pregrado:** trasladando al Ministerio de Educación y Ciencia los criterios para la adaptación de los planes de estudios de los distintos títulos universitarios en Ciencias de la Salud. Lo que supondrá una actualización constante en las carreras sanitarias para adecuarlas a las innovaciones científicas y sociales que demande la población.

**b)- Formación de postgrado:** supervisará los programas de postgrado especializados, así como el número de profesionales necesarios en cada convocatoria.

**c)- Formación continuada:** se establecerán criterios comunes para ordenar las actividades de formación continuada, con la finalidad de garantizar la calidad en el conjunto del Sistema Nacional de Salud que indiscutiblemente repercutirá en un aumento de la calidad asistencial.

### DESARROLLO PROFESIONAL

**a)-Carrera profesional:** derecho de los profesionales a progresar, de forma individualizada, como reconocimiento a su desarrollo profesional en cuanto a conocimientos, experiencia en las tareas asistenciales, investigación y cumplimiento de los objetivos de la organización en la cual prestas sus servicios.

Será el Estatuto Marco previsto en la Ley General de Sanidad, que actualmente se está debatiendo en el Congreso de los Diputados el que contendrá la normativa básica aplicable al personal del Sistema Nacional de Salud.

**b)- Evaluación de competencias:** la competencia profesional es la aptitud del profesional sanitario para integrar y aplicar los conocimientos, habilidades y actitudes asociados a las buenas prácticas de su profesión para resolver los problemas que se le plantean.

El Ministerio de Sanidad y Consumo, previo acuerdo del Consejo Interterritorial del Sistema Nacional de Salud y las Comunidades Autónomas, en el ámbito geográfico de sus competencias, podrán acreditar las entidades de carácter científico, académico o profesional (Colegios Profesionales), autorizadas para la evaluación de la competencia de los profesionales.

Se está debatiendo también en el Congreso de los Diputados, junto con el anteproyecto de ley del Estatuto Marco, el anteproyecto de Ley de Organización de las Profesiones Sanitarias, que desarrollan estos puntos de una forma más extensa.

## SISTEMA DE INFORMACIÓN SANITARIA

Se establecerá por el Ministerio de Sanidad y Consumo y dentro de éste el Consejo Interterritorial del Sistema Nacional de Salud, acordará los objetivos y contenidos de la misma, que contendrá información sobre las prestaciones, cartera de servicios en atención sanitaria pública y privada, recursos humanos y materiales, etc.

**a)- Profesionales:** la información irá dirigida a mejorar sus conocimientos y aptitudes clínicas. Incluye las guías clínicas, que aunque no son de obligado cumplimiento por el profesional marcan pautas de actuación que posteriormente pueden ser tenidas en cuenta si se deriva alguna responsabilidad del profesional, que tendría que alegar por que se ha apartado del seguimiento de la misma.

Las guías de práctica clínica y guías de práctica asistencial, son descripciones de los procesos por los cuales se diagnostica, trata o cuida un problema de salud.

**b)- Ciudadanos:** contendrá información sobre sus derechos y deberes y los riesgos para la salud, facilitará la toma de decisiones sobre su estilo de vida, prácticas de autocuidado y utilización de los servicios sanitarios y ofrecerá la posibilidad de formular sugerencias de los aspectos mencionados.

**c)- Tarjeta sanitaria individual:** con el objetivo de poder generar el código de identificación personal único el ministerio de Sanidad y Consumo desarrollará una base de datos que recoja la información básica de asegurados del Sistema Nacional de Salud, de tal manera que los servicios de salud dispongan de un servicio de intercambio de información sobre la población protegida. La tarjeta sanitaria individual, deberá posibilitar el acceso a aquella de los profesionales debidamente autorizados, con la finalidad de colaborar a la mejora de la calidad y continuidad asistenciales.

Se dedica la Ley en otros apartados a la investigación, estableciendo el principio de que la innovación de base científica es esencial para el desarrollo de los servicios sanitarios y la protección de la salud de los ciudadanos. También garantiza que se observen las medidas de protección adecuadas en los pacientes y profesionales que se encuentren involucrados en un programa de investigación.

Al ser una Ley de reciente publicación, su puesta en marcha requerirá el consiguiente desarrollo reglamentario, que iremos comentando cuando se produzca.

# NORMAS DE PUBLICACIÓN

La Revista Española de Podología es la comunicación oficial del Consejo General de Colegios Oficiales de Podólogos y da la bienvenida a los trabajos siempre que tengan relación con todos los aspectos relacionados con la Podología. Incluye de forma regular artículos originales, revisiones, artículos de formación continuada, casos clínicos, editoriales científicas. En ocasiones se publicarán los trabajos presentados en los Congresos.

Todo manuscrito no elaborado de acuerdo con las instrucciones posteriores será devuelto pendiente de conformidad.

Cuando entregue un artículo, por favor esté seguro que los siguientes aspectos están incluidos:

I. Una carta de transmisión a la Revista, firmada por todos los autores, en la cual deben asegurar que el artículo es original, que no está bajo consideración de otra revista, y que este material no ha sido publicado anteriormente. Este cometido es para hacer efectivo solo en el caso que tal trabajo sea publicado en la Revista Española de Podología. Si hay más de un autor relacionado con este manuscrito, deben hacer constar que "Todos los autores han leído y aprobado el manuscrito final".

II. Un disquete o CD. Que contenga, el manuscrito y todas las fotos, figuras y tablas.

III. El manuscrito original y dos manuscritos duplicados completos con ilustraciones. El proceso editorial no puede empezar si no han sido recibidos.

## Realización del manuscrito

Los manuscritos deben ser mecanografiados a doble espacio y márgenes anchos, escritos por una sola cara en hojas de tamaño DIN A4. Cada página debe estar numerada en el ángulo superior derecho. Las instrucciones específicas en relación con las diferentes presentaciones están expuestas más adelante. Todas las presentaciones deben contener lo siguiente:

1. La primera página debe contener el título del manuscrito en (inglés y español), los nombres y dos apellidos de todos los autores en orden correcto, el estatus académico, afiliación, teléfono, fax y dirección electrónica (e-mail) del primer autor para su correspondencia.

2. En la segunda página figurarán por este orden: título del trabajo en español, y en inglés y resumen del mismo en español y en inglés. El resumen, que no será superior a 350 ni menor de 300 palabras, incluirá la intencionalidad del trabajo, resultados más destacados y principales conclusiones, expuestos de tal forma que pueda ser comprendido sin necesidad de recurrir a la lectura completa del artículo. Al pie de cada resumen se especificarán de tres a seis palabras claves (español e inglés) para la elaboración del índice de la Revista.

3. Estructura del Texto: variará según la sección a que se destine.

a. Originales. Máximo de 8 folios, seis figuras y seis tablas.

Constará de una introducción que presenta el problema que guía el estudio y objetivo del estudio; una sección de metodología y materiales utilizados en el trabajo, sus características, criterios de selección y técnicas empleadas; una sección de resultados, en las que se relata no interpretan, las observaciones efectuadas y una discusión en donde los autores expondrán sus opiniones sobre la base de los resultados obtenidos por otros autores en publicaciones similares.

b. Revisiones de conjunto. Máximo 8 folios, 5 figuras y cuatro tablas.

El texto se dividirá en todos aquellos apartados que el autor considere necesario para una perfecta comprensión del tema tratado.

c. Formación continuada. Máximo 4 folios y 4 figuras.

Lecciones para la formación en temas, fundamentalmente de aspectos básicos en relación con nuestra especialidad o afines.

d. Casos clínicos. Máximo 4 folios y 4 figuras

Los artículos, sobre casos clínicos deben ofrecer información que no haya sido anteriormente publicada. Incluirá una introducción que consiste en una argumentación clínica sobre el caso, o el actual diagnóstico. Debe presentarse el problema que conlleva la utilización del caso especifico, su estudio, evaluación y diagnóstico así como la razón o razones por las que estos procedimientos utilizados son más útiles que cualquier otro proceso, procedimiento o diagnóstico.

e. Editoriales científicas. Máximo 2 folios.

4. Bibliografía.

Se presentará en hojas aparte, con las mismas normas mecanográficas antes expuestas. Se dispondrá según el orden de aparición en el texto, con la correspondiente numeración correlativa, o bien reseñando por orden alfabético los distintos artículos manejados en la confección del trabajo y especificando en el texto la numeración correspondiente. En el texto del artículo constará siempre la numeración de la cita en número entre paréntesis, vaya o no vaya acompañado del nombre de los autores; cuando se mencione a éstos, si se trata de un trabajo realizado por dos, se mencionará a ambos, y si son más de dos, se citará el primero seguido de la abreviatura "et al.".

Las citas bibliográficas se expondrán del modo siguiente:

# NORMAS DE PUBLICACIÓN

a. número de orden; b. Apellidos e inicial del nombre de todos los autores del artículo; c. Título del trabajo en lengua original; d. Título abreviado de la revista, según el World Medical Periodical, año de publicación; y e. Número de volumen y página inicial y final del trabajo citado, todo ello con la puntuación del siguiente ejemplo:

1. Maestro Perdices A., Mazas Artasona L. La tomografía computerizada en el estudio del pie. REP 2003; vol. XIV: 14-25.

Si se trata de citar un libro, se hará con el siguiente orden: apellidos e inicial del nombre de los autores, título en la lengua original, ciudad, editorial, año de la edición y página inicial y final a la que se hace referencia. Ejemplo:

1. Herranz Armillo JL. Actualización de las Epilepsias. Barcelona. Ed. Edide; 1994; 49-83.

5. Iconografía.

Las ilustraciones deben ser imágenes electrónicas, o dibujos originales y/o tablas. Cuando se presentan fotografías o radiografías, es preferible que las imágenes sean electrónicas y que se incluyan las copias impresas. Si no es posible presentar imágenes electrónicas, entonces se pueden usar impresos satinados de buena calidad. En el anverso de cada ilustración, indicar el número de esta ilustración, marcar claramente rotulado el título del trabajo (nunca los nombres de los autores ni el de la institución). Enviar impresos sin pegar. Dibujos, tablas, y la escritura de los impresos normalmente deberían presentarse en negro, utilizar negro sobre fondo blanco. Hacer la escritura de los impresos suficientemente grande como para ser leída cuando los dibujos sean reducidos de tamaño. Especificar fechas o iniciales en las páginas, no en las fotos, dibujos, etc. Cuando las ilustraciones han sido publicadas en otro lugar, el autor debe incluir una carta del propietario original de los derechos de autor, concediendo el permiso de reimprimir esa ilustración. Dar la completa información sobre la publicación anterior, incluyendo la página específica en la que aparecía la ilustración. Todas las ilustraciones, tablas y gráficos deben ser citados en el texto. Explicar lo que muestra cada una de las ilustraciones, más que definirlas simplemente. Definir todas las flechas y otros indicadores del estilo que aparezcan en la ilustración. Si una ilustración es de un paciente que es identificado como un número de caso en el texto o la tabla, incluir ese número de caso en el texto.

## Autoría

Debe ser claramente percibido que cada autor ha participado en el diseño del estudio, ha contribuido a la compilación de datos, ha participado en escribir el manuscrito, y asume toda la responsabilidad del contenido de dicho manuscrito. Normalmente, no deberían ser presentados en lista más de seis autores. Aquellos que han colaborado individualmente en solo uno de los apartados del manuscrito o en solo algunos casos deberían ser nombrados en nota a pie de página.

Los trabajo enviados a la Revista Española de Podología quedarán en propiedad de la Revista y su reimpresión posterior precisará de la autorización de la misma.

## Proceso de aceptación de los manuscritos

Los manuscritos serán registrados con un número de referencia, a partir del cual los autores podrán obtener información sobre el estado del proceso de revisión, que sigue las siguientes fases:

a. Revisión Editorial: El equipo editorial revisa todos los trabajos, y si cumplen las normas de remisión del manuscrito, lo envían a dos miembros del comité científico para su valoración.

b. Revisión Científica: Los miembros del comité científico hacen una valoración del manuscrito. La exclusión de un trabajo no implica forzosamente que no presente suficiente calidad, sino que puede deberse a que su temática no se ajusta al ámbito de la publicación.

c. Aceptación o rechazo del manuscrito: A través de los informes realizados por el comité científico, la redacción de la Revista establece la decisión de publicar o no el trabajo, pudiendo solicitar a los autores la aclaración de algunos puntos o la modificación de diferentes aspectos del manuscrito.

Una vez el manuscrito final haya sido aceptado, los autores recibirán una notificación de la aceptación del mismo.

## Envío de los trabajos:

Los artículos se enviarán al Consejo General de Colegios Oficiales de Podólogos. Revista Española de Podología. C/ San Bernardo, 74 Bajo Dcha. 28015 Madrid.

# CALZASALUD®

Calzados especiales para pies delicados.

## CALZAMOS TODO TIPO DE PLANTILLAS

Sección especial de calzado
para DIABÉTICOS

Mod.: 5002

## CALZADOS ESPECIALES PARA HALLUX VALGUS Y DEDOS EN GARRA, ETC...

* Pies Reumáticos.
* Pies Poliartríticos.
* Pies Neuropáticos.

Mod.: 1010

## EL CALZADO MÁS CÓMODO DURANTE MÁS HORAS

Secciones especiales para:
* Personal Sanitario.
* Personal Religioso.
* Personal de Hostelería.

Mod.: 5906

## CALZASALUD: ZAPATERIAS ESPECIALIZADAS AL SERVICIO DEL PODÓLOGO

**Alcalá de Henares (Madrid):**
Avda. Castilla, 25 * 28805 * Tel. 91 879 62 69

**Alicante:**
Pintor Aparicio, 28 * 03003 * Tel. 965 22 80 09

**Almendralejo (Badajoz):**
Cervantes, 39 * 06200 * Tel. 924 66 25 66

**Burgos:**
Amaya, 2 (semiesq. Avda. del Cid) * 09005 * Tel. 947 22 78 39

**Guadalajara:**
Ferial, 68 * 19002 * Tel. 949 22 72 99

**Madrid:**
Fernán González, 22 * 28009 * Tel. 91 431 61 52
García de Paredes, 26 * 28010 * Tel. 91 447 66 14

**Santander:**
Mercado del Este, local 2 * 39003 * Tel. 942 21 86 50

**Valencia:**
Pedro III "el Grande", 28 * 46605 * Tel. 96 373 77 93

**Vitoria-Gazteiz**
Sancho el Sabio, 2 * 01008 * Tel. 945 13 06 19

**Zaragoza:**
Jussepe Martínez, 4 * 50003 * Tel. 976 29 05 85

**Tienda Móvil:**
Tel. **********

ATENDEMOS A SUS PACIENTES SIGUIENDO SUS INDICACIONES

# Futura

## EVOLUCIÓN DEL ESTILO

## 100% Podologia®

**Otro ciclo empieza con el conjunto Futura, ofreciéndole mayores prestaciones para su trabajo.**

FUTURA se ciñe a las exigencias del Podólogo con una amplia gama de configuraciones. Las características de sus prestaciones, la sencillez de utilización y la ausencia de dificultades, se adaptan perfectamente a todas las necesidades.

*Brazo articulado para una mayor ergonómia en su trabajo diario.*

NAMRØL®

Diseño y fabricación própia - Servicio técnico a toda España - Distribución a toda Europa

Agricultura, 3 08840 Viladecans BARCELONA - ESPAÑA Tel.: 93 637 47 47 Fax: 93 637 72 67
www.namrol.com info@namrol.com

Garantía Europea

CE

Revista Española de
# PODOLOGIA

4ª EPOCA. VOL. XIV. Nº 5 SEPTIEMBRE / OCTUBRE 2003

El pie en la enfermedad de VON RECKLINGHAUSEN

Método de análisis comparativo de los SOPORTES PLANTARES TERMOCONFORMADOS

LAS SANDALIAS

LA CRIOELECTROFORESIS como nuevo método de infiltración en podología

Podología quirúrgica: EL COLGAJO DE LIMBERG. Casos clínicos

COMPLICACIONES INTRA Y POSTOPERATORIAS en la cirugía de antepié

Editada por el Consejo General de Colegios Oficiales de Podólogos

STERN PODIA

# Siéntase como en la luna...

**GRUPO DENTALITE**

**900 600 000**

*¡Solicite información en nuestro teléfono gratuito!*

# REVISTA ESPAÑOLA DE PODOLOGÍA

Consejo General

de Colegios Oficiales de Podólogos

Director:
Virginia Novel i Martí

Subdirector:
Manuel Meneses Garde

Redactor Jefe:
Elvira Bonilla Toyos

Tesorero:
Félix Martínez Martínez

Secretario:
José E. Buitrago Vicente

Comisión Científica:
José Ramos Galván
Sonia Hidalgo Ruiz
Julia Janeiro Arocas
Ricardo Becerro de Bengoa
Carolina Padrós Sánchez
Julio López Morales

Comisión de Publicaciones:
Virginia Novel i Martí
Elvira Bonilla Toyos
Ana Maestro Perdices
José Andreu Medina

Redacción:
San Bernardo, 74
28015 Madrid
Telf.: 91 531 50 44
Fax: 91 523 31 49
E-mail:cogecop2@jazzfree.com

Diseño, maquetación e impresión:
Fotocromía
Pol. Ind. El Palmar.
Ed. B. Nave 25/26.
11500 El Puerto de Santa María
Telf.: 902 101 105
Fax: 956 87 39 11

Depósito legal:
B-21972-1976
ISSN - 0210-1238
Nº de SVR-215



La redacción no se hace responsable de los contenidos de los artículos publicados en la Revista Española de Podología, de los cuales se responsabilizan directamente los autores que los firman La redacción se reserva el derecho de reimprimir los originales ya publicados, bien en la propia R.E.P. o en otras publicaciones de su incumbencia. Queda prohibida la reproducción total o parcial de los trabajos publicados, aún citando su procedencia, sin expresa autorización de los autores y la Redacción.



Editorial. ---------- 205

- Original -

La crioelectroforesis como nuevo método de infiltración en podologia. _ 206

Ricardo Becerro de Bengoa, Rubén Sánchez Gómez, María Dolores Marín Muñoz, Beatriz Gómez Martín, J.P. Sánchez Ríos.

Método de análisis comparativo de los soportes plantares termoconformados. ---------- 212

Joseph Concustell Gonfaus, Sergi Sacristán Valero, Artur Crespo Martínez, Esther Querol Martínez.



Las Sandalias. ---------- 216

Isabel Gentil García, Ricardo Becerro de Bengoa, Miguel Fuentes Rodríguez.

- Revisión de conjunto -

Complicaciones intra y postoperatorias en la cirugia de antepié. ---------- 220

Olga Ferrer Aznar, Yolanda Sánchez Sintas, Mónica Pinzón Esplá.

- Formacion continuada -

El pié en la enfermedad de Von Recklinghausen. ---------- 230

Javier Alonso Peña, David Alonso Peña, José Román Muñoz del Rey, Alfonso Martínez Nova, Raquel Sánchez Rodríguez.

- Caso clínico -

Podologia quirúrgica:El colgajo de Limberg. Casos Clínicos. ---------- 234

David Alonso Peña, Alfonso Martínez Nova, Javier Alonso Peña, José García Mostazo.

- Legislación -

Colegios Profesionales. ---------- 238

Manuel Marín Arguedas

Normas de publicación. ---------- 241

# SOMOS SU TALLER DE ORTOPODOLOGIA

EDSER
INSOLES

Adaptamos Nuestro Sistema a su metodología de trabajo

Prescinda de taller y maquinaria
Ahórrese las horas de taller
Prescinda de la licencia de fabricante

Tratamiento personalizado con distintas densidades de EVA en una misma plantilla

Fácil manipulación en caso de correcciones
Ortesis adaptables a cualquier calzado

Haga copias idénticas de sus tratamientos
Servicio 24 horas

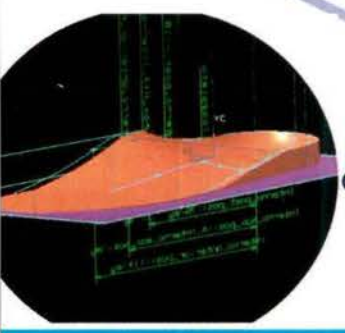

Contacte con nosotros si desea más información o si prefiere probar nuestro sistema TOTALMENTE GRATIS sin compromiso alguno

Tel. 627 41 63 09 / 627 41 63 10
FAX: 93 533 11 71 edser@edserinsoles.com

www.edserinsoles.com

# EDITORIAL

Queridos compañeros/ compañeras:

Este mes de Octubre, como ya sabéis todos, hemos celebrado en la ciudad de Cáceres el XXXIV Congreso Nacional de Podología, bajo el lema Podología y Sociedad. El Futuro... Un Congreso, que ha sido un éxito en cuanto a asistencia, tanto de profesionales como de casas comerciales. Y que esperamos, también haya sido un éxito para cada uno de los participantes, en lo referente al nivel científico, y como no social.

Hemos tenido un programa muy denso, con más de cuarenta y cinco ponencias, con la presencia de cincuenta pósters, además de la celebración de un seminario de Cirugía del Antepié y de un Simposium Satélite de Patología Ungueal. Desde estas líneas, aprovechamos para agradecer a todos los autores el gran nivel científico demostrado, y animarlos para que sigan compartiendo sus conocimientos con todos nosotros en próximos congresos.

Por primera vez en un Congreso Nacional se ha logrado obtener la acreditación por parte de la Comisión de Formación Continuada de las Profesiones Sanitarias de la Comunidad de Madrid con 3.9 créditos a todos los asistentes al mismo. Créditos, por otra parte, que son válidos en todo el territorio nacional. No debemos olvidar la importancia de la Formación Continuada, que en profesiones como la nuestra, son la herramienta principal y necesaria para mantenernos al día en el mundo sanitario.

Han sido también numerosas las autoridades que nos han querido acompañar en este evento. En el acto inaugural contamos con representantes destacados de las diversas Administraciones e Instituciones autonómicas y estatales. Ello hace, que cada vez más, se conozca la Podología y se la tenga en cuenta; sobre todo en lo referente a la aportación en la sanidad del país.

Hemos aprovechado el marco del XXXIV Congreso para conceder la primera Medalla de Oro del Consejo General a la Ilma. Sra. Dña. Emilia Sánchez Chamorro, Subdirectora General del Ministerio de Educación, por su trabajo constante e incansable con todas las profesiones sanitarias, y muy especialmente con la Podología Española, como la Subsecretaria General de Ordenación Profesional del Ministerio de Sanidad y Consumo. Desde aquí mostrarle una vez más nuestro agradecimiento por todo su apoyo durante años.

Acabamos de regresar de Cáceres y ya hemos comenzado a trabajar en la preparación del próximo, el XXXV CONGRESO NACIONAL, que se celebrará en Santander, en el mes de octubre del 2004.

Un abrazo,

Virginia Novel i Martí
Presidente

# LA CRIOELECTROFORESIS
## COMO NUEVO MÉTODO DE INFILTRACIÓN EN PODOLOGÍA.



Ricardo Becerro de Bengoa[1,3]
Rubén Sánchez Gómez [2,3]
María Dolores Marín Muñoz [3]
Beatriz Gómez Martín [2,3]
JP Sánchez Ríos .[2,3]

[1]Profesor titular de Podología. Departamento de Enfermería UCM.
[2]Colaborador del Departamento de Enfermería UCM.
[3]Podólogo

CORRESPONDENCIA
Ricardo Becerro de Bengoa
Escuela Universitaria Enfermería,
Fisioterapia y Podología
Facultad de Medicina, 3ª planta
Universidad Complutense
28040 Madrid

## RESUMEN

**La crioelectroforesis irrumpe en el mundo científico como una técnica innovadora para vehiculizar fármacos hidrosolubles al interior del organismo de manera profunda y selectiva, gracias a la adecuada congelación de estos a temperaturas de entre –5º y 0º C, consiguiendo el transporte de los iones del principio activo hasta el interior de las células deseadas.**

**Es una terapia alternativa a la farmacología infiltrativa clásica y a la iontoforesis.**

## PALABRAS CLAVES

**Crioelectroforesis, congelación de fármacos, transporte de iones.**

## ABSTRACT

**The cryoelectrophoresis its introduce into cientific world as a new tecnique in order to transport hydrosolvable medicaments inside organism deep and selective way, previosly freeze to low temperatures between –5º y 0º C, getting the transport of iones of active begin until inside of wish cels.**

## KEY WORDS

**Crioelectrophoresis, freeze medicine, ion transport.**

## INTRODUCCIÓN

La unidad de Terapia Física y Rehabilitación de la Universidad de Catania en Italia, fue el primer lugar donde se puso a punto el novedoso sistema de la crioelectroforesis ( a partir de ahora C. E. ) , presentándose en el año 1995 en diferentes congresos (12). El método fue perfeccionado y experimentado durante tres años mas por el equipo de investigadores del Instituto de Farmacología y del Departamento de Física , llegando ha conseguir el impacto científico actual en los diversos campos de la medicina rehabilitadora.

La técnica consiste en introducir en los tejidos, a bajas temperaturas, de modo dirigido y en profundidad selectiva, principios activos hidrosolubles, mediante una aparatología específica que permite la penetración y la absorción a niveles profundos (6-8 cm), y en cantidades hasta ahora impensables con los métodos tradicionales (1-2mg) con un impacto sistémico de entidad muy reducida (0'04mg %) (Figura 1).

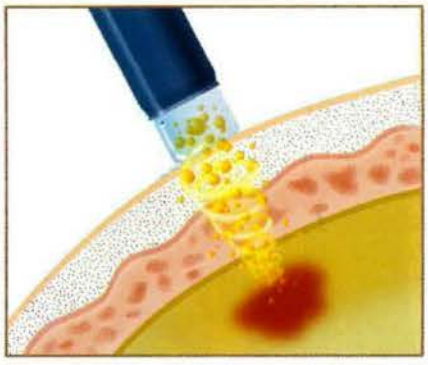

- Figura 1. Esquema que muestra la introducción del fármaco en los tejidos

En la iontoforesis convencional la absorción transdérmica de la sustancia empleada ocurre en una mínima cantidad y por tanto con escasa acción terapéutica , haciendo necesaria de esta manera la aplicación de muchas sesiones con grandes cantidades de ese medicamento para compensar de alguna manera la escasa absorción.

## TÉCNICA Y BASES CIENTÍFICAS

Este método no invasivo de vehiculización de medicamentos se hace posible gracias una triple acción físico-química (1-10) en la que podemos diferenciar los fenómenos de difusión, electroforesis y electro-ósmosis.

Comenzaremos por el fenómeno de la difusión, presente por ejemplo en el uso de las pomadas. Consiste en el paso del fármaco del medio en el que esté en mayor concentración al de menor concentración, a través de una membrana semipermeable, a favor de gradiente de concentración, y sin gasto de energía (5). En este caso, el fármaco pasa del medio extracelular al medio intracelular. No se produce consumo de energía. La difusión se potencia con la C.E. gracias a la corriente eléctrica pulsátil aplicada, que aumenta el efecto de poración de las células.

Por otra parte, la electroforesis es una técnica muy usada en la biología molecular para la identificación de proteínas y moléculas de DNA y RNA (5). Cuando las moléculas se encuentran en una solución a la que se le ha aplicado una corriente eléctrica, se mueven con una velocidad determinada dependiendo de la relación entre su carga y su masa. La electroforesis, en el caso que nos ocupa, la corriente eléctrica que se aplica oscila entre los 100 y los 1025 Hz; esta corriente provoca la disociación del fármaco en iones + y – en presencia de agua. La polaridad de la corriente aplicada a través del electrodo provocará el desplazamiento de los iones del fármaco de esa misma carga por el efecto de repulsión de cargas de igual signo, es decir, nos serviremos de dicho fenómeno para la aplicación del fármaco, ya que la corriente aplicada tendrá la misma carga que la polaridad de este y por tanto se repelerán los iones fármaco y permanecerán los iones del agua.

Así, definiremos la ósmosis como aquel fenómeno que está presente cuando dos disoluciones de diferente concentración están separadas por una membrana semipermeable y el disolvente de la disolución menos concentrada atraviesa dicha membrana hacia la disolución mas concentrada, para equilibrar gradientes (5). Según los estudios realizados por diversas universidades americanas, las sustancias disueltas en el agua, solutos, son transportadas entre y a través de los tejidos, sin pasar por el torrente circulatorio, penetrando dentro del protoplasma celular gracias al efecto de poración infringido por la corriente alterna. (Figura 1). Esta corriente eléctrica oscilante hace reaccionar a la membrana celular, que aumenta su permeabilidad como efecto rebote por la diferencia de polaridad entre la célula y el fármaco, permitiendo de esta manera la vehiculización del principio activo del medicamento al interior de la célula.

La C.E. sirve en todo caso para la introducción y el transporte localizado del fármaco hidrosoluble de forma indolora, del mismo modo que una jeringa lo hace para introducirlo por vía sistémica.

Esta vehiculización no invasiva, local y profunda del fármaco se basa en diferentes hechos, de entre los que podemos destacar los siguientes (3,8,9,10):

- Se produce un enfriamiento de la piel como consecuencia de la aplicación del frío y esto provoca un efecto vasoconstrictor local primario sin quemaduras, así como un efecto vasodilatador reactivo posterior. De aquí podemos afirmar el carácter no invasivo local de la técnica, e incluso reseñar la ventaja de la hiperemia reactiva, que aumenta el torrente circulatorio en la zona, ofreciéndonos esto grandes ventajas a la hora de recuperar estructuras que están bajo condiciones de anoxia. El carácter no invasivo sistémico viene confirmado por los estudios realizados en la Universita'Di Padova, en el Departimento Di Chimica Farmacéutica, en los que se evaluó la sensibilidad de la Yap-Camera a la radioactividad que se genera en la aplicación de los electrodos. Se demostró que, según la difusión del 99mTc 04- , la actividad iatrogénica es prácticamente nula (0.04mg %)(10).

- El efecto osmótico y la estimulación eléctrica conllevan un efecto de microporación de la membrana celular, aumentando de esta manera la mejor llegada del fármaco al protoplasma celular.

- Por otra parte, no se necesitan elementos de contacto o aplicación entre la piel del paciente y el electrodo, es decir no hay obstáculos que interfieran en el proceso.

- Los niveles tan óptimos de profundidad-cantidad se alcanzan gracias a la congelación del fármaco ya que se consiguen cuotas de hasta el 80% del principio activo en la zona seleccionada y en estratos de profundidad hasta ahora impensables (6-8 cm). La dosificación del fármaco no depende simplemente de las reglas de suministración por vía sistémica. Regulando la polaridad de la corriente eléctrica y la frecuencia de las oscilaciones según el fármaco a introducir, es posible hacer

penetrar el principio activo a través de la barrera de la epidermis, hasta alcanzar la parte interesada en concentraciones terapéuticamente eficaces.

La polaridad de los fármacos nos indicará la polaridad que tenemos que programar en el aparato, para que de esta manera, el principio activo se vea repelido por una carga de su mismo signo, y así este sea aplicado. La polaridad se nos indica en la siguiente relación: (tabla 1).

| FÁRMACO (Principio Activo) | POLARIDAD |
|---|---|
| Acetil Colina | Positiva |
| Ácido Hialurónico | Negativa |
| Adrenalina | Positiva |
| Betametasona | Negativa |
| Bromuro Sódico | Negativa |
| Celestone | Negativa |
| Cistina | Anfótero |
| Cloranfelicol | Negativa |
| Cloruro Cálcico | Positiva |
| Cloruro de Adrenalina | Positiva |
| Dexametasona | Positiva |
| Diclofenaco | Negativa |
| Fenil-Alanina | Anfótero |
| Fosfatasa Alcalina | Anfótero |
| Gentamicina | Postiva |
| Glicocola | Anfótero |
| Heparina | Negativa |
| Histamina | Positiva |
| Isoleucina | Anfótero |
| Ketoprofen | Negativo |
| Leucina | Anfótero |
| Lidocaína | Postiva |
| Lisina | Anfótero |
| Mepivacaína | Positiva |
| Novocaína | Postiva |
| Prednisolona | Positiva |
| Procaína | Positiva |
| Salicilato de Sodio | Negativa |
| Triptófano | Anfótero |
| Vitamina B1 | Positiva |
| Vitamina B2 | Positiva |
| Vitamina C | Negativa |
| Xilocaína | Postiva |
| Yoduro Potásico | Negativa |
| Yoduro Sódico | Negativa |

- Tabla 1: Los fármacos señalados como Anfóteros tienen una polaridad dependiente del pH de la disolución: si es ácida tendrá polaridad negativa; si es alcalina la polaridad del fármaco pasará a ser positiva.

Mientras que la permeabilidad de la epidermis está asegurada gracias al efecto de poración inducido por la corriente oscilante, el efecto vasoconstrictor, provocado a nivel local por la baja temperatura, impide la rápida migración del fármaco a través del flujo sanguíneo (3). El efecto vasodilatador por hiperemia reactiva aumenta las aplicaciones terapéuticas de la C.E., ya que por este motivo se puede utilizar en numerosas afecciones que tienen como etiología la disminución del aporte sanguíneo local. El efecto de electro-ósmosis hace que el fármaco penetre en las células.

Gracias a las condiciones de baja temperatura y frecuencia eléctrica, las concentraciones no tóxicas de fármaco que se alcanzan a nivel celular son mucho más elevadas que con los sistemas tradicionales (99.6%), con una notable direccionalidad y profundidad (entre 8-10 cm), con ausencia casi total a nivel sistémico (8,10) (0.04%).

Una vez abordado el apartado científico, pasaremos a explicar cuales son los elementos necesarios para llevar a cabo la técnica.

## MATERIAL NECESARIO

- Un equipo para la congelación del fármaco, que tendrá que ser de –5 a 0 º C (Figura 2)
- Las soluciones medicamentosas o compuestos a introducir previamente congelados, con un tiempo mínimo de 6 horas antes de su aplicación. Estos medicamentos están a la libre elección del clínico.
- Suero fisiológico para hacer la mezcla con el fármaco.
- Camilla impermeabilizada en la que colocaremos al paciente.
- Toallas
- Guantes de látex

- Figura 2. Equipo de congelación del fármaco.

## MÉTODO A SEGUIR PARA LLEVAR A CABO LA TÉCNICA

1) En primer lugar tendremos que haber congelado el fármaco hidrosoluble y el suero fisiológico a la temperatura adecuada (de -5 a 0º C) 6h antes de su administración.

2) Después se seleccionará la medicación y el tamaño del cilindro.

3) Se desengrasará y aseptizará la piel, para evitar cualquier artefacto que nos impida una correcta administración del medicamento.

4) A continuación es necesario seleccionar el programa idóneo en relación a la patología, teniendo en cuenta la profundidad hasta la que queremos llegar y la gravedad de esta. La selección atenderá a la intensidad de la corriente que nos determina dicha profundidad, y el tiempo del tratamiento.

5) Conectar el electrodo activo con la misma polaridad del fármaco a administrar.

6) Aplicar el cilindro sobre la zona con movimientos circulares (Figura 3).

Figura 3. Modo de aplicación del cilindro.

Cuando el aplicador entra en contacto con la piel, el producto congelado (suero fisiológico mas fármaco) empieza a derretirse; el suero formará una fina película líquida en la superficie cutánea que servirá de medio de transporte al fármaco, que viene repelido por la aplicación de una corriente eléctrica oscilante de entre 100 y 1025 Hz de frecuencia, y de su misma polaridad.

## APLICACIONES EN PODOLOGÍA DE LA CRIOELECTROFORESIS

En podología la C. E. alcanza un alto nivel de aplicabilidad con respecto a otras técnicas, ya que ofrece una ventaja de vital importancia en el ámbito sanitario como es la ausencia de efectos secundarios, tanto a nivel local como a nivel sistémico. Los efectos colaterales de técnicas infiltrativas tradicionales pueden llevar a desestimar esa opción terapéutica por la evaluación desfavorable del porcentaje riesgo-beneficio. De esta manera se evitan los trastornos innecesarios a la hora de tratar un dolor localizado en el pie mediante las infiltraciones, como pudieran ser el dolor de la inyección, daños de estructuras vecinas o riesgo de infección por solución de continuidad.

Hay total ausencia de traumatismos en el lugar de aplicación, propios de las técnicas de infiltración actuales, en las que un error de cálculo anatómico-palpatorio nos puede conducir a tener que realizar varios pinchazos en la misma zona, o a tener que mover la aguja dentro del pie buscando el punto requerido, una vez hemos hecho el pinchazo, dañando gratuitamente numerosas estructuras. Complicaciones tales como infecciones (no se produce en ningún momento solución de continuidad), dolor o hematomas son aspectos que ya no tienen porqué ser lastres que nos limiten nuestra acción terapéutica.

Por otra parte cabe destacar el positivo e inmediato efecto sintomático que se le reporta al paciente momentos después de la primera aplicación.

La C. E. está indicada en todas las manifestaciones del aparato locomotor (1-4, 6-8,11,12), especialmente en tendones, músculos y cartílagos.

El número de sesiones varía en dependencia de la patología y de si su evolución es aguda o crónica. Las agudas suelen requerir 2-3 sesiones y las crónicas 6-8. (Tabla 2)

## TRATAMIENTO DE AFECCIONES LOCALES CON CORTICOIDES

La C.E. está especialmente indicada en el tratamiento local antiinflamatorio de diferentes dolencias de entre las que podemos destacar:

- Metatarsalgias: el neuroma de Morton (figura 4), las sinovitis de las articulaciones metatarsofalángicas, subluxaciones y/o luxaciones posteriores de dichas articulaciones o bursitis de los almohadillados grasos de estas son patologías muy comunes en el pie y fácilmente abordables con la técnica de la C.E.

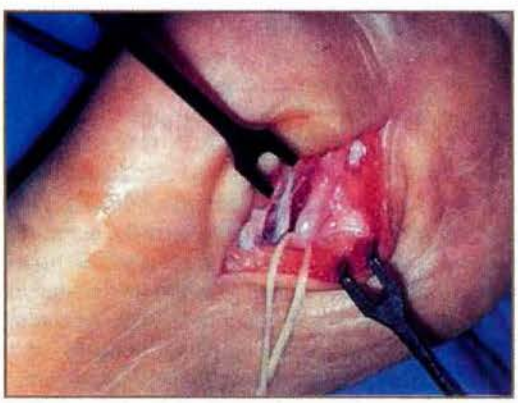

Figura 4. Neuroma de Morton expuesto. El neurofibroma está sujeto por el hilo de color amarillo.

- Talalgias: espolón calcáneo (figura 5), síndrome del seno del tarso (figura 6), esguinces de tobillo, síndrome del canal tarsiano, bursitis retro o pre-aquileas, enfermedad de Haglund y tendinopatías de inserción son algunos de los procesos inflamatorios típicos en la zona posterior del pie que se pueden paliar mediante la infiltración de medicamentos a nivel local con la C.E.

Figura 5. Espolón calcáreo.

Figura 6. Síndrome del seno del tarso.

No se provoca edema ni otros disturbios sistémicos conocidos por el uso de los corticoides, tan solo los inherentes a su aplicación local por los efectos catabólicos indiscriminados en tendones ( desorientación de las bandas de colágeno), músculos (atrofia), y huesos (descalcificación: inhiben la osteogénesis).

## TRATAMIENTO DE PATOLOGÍAS AVASCULARES Y PROCESOS INFECCIOSOS

Las osteomielitis y las necrosis (Freibërg, Koëhler, Sever, osteonecrosis de la cabeza del astrágalo u osteonecrosis menos comunes del resto de huesos del pie) son patologías que se verán favorecidas por la C.E. ya que se acelerará el flujo de microcirculación localizada gracias a la corriente alterna. Además, la hiperemia reactiva al frío, inmediata tras la retirada de este, favorece la reactivación del flujo sanguíneo en la zona.

## TRATAMIENTO DE PATOLOGÍAS NEUROMUSCULARES

Fibromialgias, algodistrofias o distrofias simpatico-reflejas, entre otras, son enfermedades sistémicas que también repercuten en el pie. La sintomatología puede ser paliada, en la medida de lo posible, con la introducción de los fármacos que el profesional especializado de cada rama científica crea oportunos mediante la C.E.

## APLICACIÓN CONCRETA EN PODOLOGÍA

Dividiendo el pie en tres zonas básicas, como son el tobillo, el retropie y el antepie, podemos establecer actuaciones terapéuticas por medio de la C.E. conforme a las patologías mas comunes que suelen acontecer en estas regiones:

1) **Tobillo.-** La sinovitis de la articulación tibioperonea-astragalina como consecuencia de un esguince residual del ligamento peroneo-astragalino es una afección que se da en las consultas de podología con cierta asiduidad; con cuatro sesiones de C.E. mas la aplicación de una venda elástica adhesiva entre dichas sesiones se consiguen resultados satisfactorios. Los fármacos que mas se han utilizado en este caso han sido el Bentelán® (Betametasona) y los AINE´s Voltarén® (Diclofenaco) y Edevén® (Celestone) alternados, según los estudios realizados por el profesor Aloisi (Terapia Física. Universidad de Catania. Italia)

2) **Talón.-** Una patología que se ha tratado con C.E. y que ha dado muy buenos resultados ha sido la tendinitis aquilea. La C.E. ejerce una acción local sobre la vaina peritendínea y reestablece el natural deslizamiento del tendón sobre el calcáneo antes de su inserción. Los fármacos administrados han sido AINE´s, corticoides o ácido hialurónico. Los espolones calcáneos y las bursitis secundarias a ellos también son abordables con dichos fármacos a través de 4 sesiones de C.E.

3) **Metatarsalgias.-** La C.E. ha sido usada en sinovitis de las articulaciones metatarsofalángicas, así como en el tratamiento del neuroma de Morton, con Voltarén ® y Bentelan®, obteniendo buenos resultados antiinflamatorios. Las alteraciones distróficas de la piel en los pies de pacientes diabéticos, frecuentemente bajo 2º y 3º cabezas metatarsianas en forma de surco profundo o "rágade" muy doloroso, la C.E. ha supuesto un tratamiento innovador. En cuatro sesiones con ácido hialurónico se ha conseguido la mejoría sintomática desde el primer momento.

| PATOLOGÍA | FÁRMACOS | CASOS | APLICACIONES |
|---|---|---|---|
| Edema post-traumático de tobillo | Celestone, Betametasona, Diclofenaco | 8 | 2-4 |
| Tendinitis del tendón de Aquiles y Bursitis | Celestone, Betametasona, Diclofenaco, Ácido Hialurónico | 10 | 9-11 |
| Rotura de fibras musculares (gemelos, fascias...) | Celestone, Betametasona, Ácido Hialurónico | 8 | 5-15 |
| Lumbalgia, Ciática | Celestone, Diclofenaco | 35 | 4-7 |
| Gonalgias post-traumáticas | Celestone, Betametasona | 7 | 4-5 |

Tabla 2: Lesiones más comunes tributarias del tratamiento mediante electroforesis.

En la tabla 2 se muestran las lesiones comunes en el ámbito podológico tributarias de tratamiento mediante crioelectroforesis, así como la terapéutica y resolución de dichas patologías con el método de la C.E.

## OTRAS APLICACIONES DE LA CRIOELECTROFORESIS: LA ANESTESIA

Según el estudio (3,4,7), en estado actual de avance, llevado a cabo por Sorbellini, S. et al, basado en 15 casos susceptibles de la aplicación del método de la C.E, la anestesia transdérmica profunda es otra de las importantes aplicaciones que encontramos en el ámbito de la cirugía menor, como es la podología. En el citado estudio se ha verificado clínicamente la presencia de anestesia en la zona de aplicación. Se introdujo por vía crioelectroforética una solución congelada de Mepivacaína al 2% en un total de 50 cc. En todos los casos del estudio (5 dermotomías, 5 lipomas de diversa localización, y 5 quistes dermoides) y se halló Mepivacaína en una profundidad de 2-3 cm, estando presente dicho anestésico en el tiempo que se estimó .

Esto supone una ventaja a tener en cuenta a la hora de la administración de sustancias anestésicas en el campo de la podología por medios menos dolorosos que la inyección, favoreciendo un mayor estado de relajación del paciente y asegurándose el clínico de que la anestesia está siendo colocada a la profundidad elegida.

## CONCLUSIÓN

Lo que se intenta reflejar en este documento científico es la validez demostrada de un nuevo método de vehiculización de medicamentos al interior del organismo de una manera incruenta y consiguiendo porcentajes de concentración del fármaco en la zona deseada muy satisfactorios en comparación a las técnicas actuales. Sirviéndose de principios físico-químicos elementales se consigue que de manera casi instantánea se tenga el medicamento elegido por el profesional clínico en el lugar de la patología a tratar. Este aspecto cabe reseñarlo, ya que con la crioelectroforesis lo que se pretende es sacar a la luz una nueva acción terapéutica y no nuevos caminos para la resolución de las patologías osteoarticulares; el apartado referente a la resolución de la patología dependerá mas de la elección del fármaco conforme al criterio del profesional. No obstante, la mínima repercusión sistémica que produce esta técnica junto con su elevado porcentaje de buenos resultados hacen de ella una nueva opción terapéutica a estimar a la hora de introducir fármacos en el organismo.



## BIBLIOGRAFÍA


1.- Vespesiani A., Aloisi A., Potenza G., Santoro G.: Sindrome del Tunel Carpale e Altre Affezioni Trattate in Crioelettroforesi- 2º Congreso Nazionale SIMFERSIR: "Approccio clinico e riabilitativo in reumatologia" Mantova 11-13 Octubre 2001

2.- Potenza R.: Nuovo Metodo di Veicolazione Transdermica di Farmaci "Crioelettroforesi"- 3º Congresso Nazionale SIES- Bologna, 25-27 Febrero 2000

3.- Aloisi A., Matera M., Potenza G., Santoro C.: Cryoelectropharesis: Painless Administration of Drugs through a Suitable Association of Thermal and Electrical Techniques- VI Nuclear and Condensed Matter Physics Conference- Palermo, Italy, Oct.14th-15th , 1999; American Institute of Physics Conference Proceedings.

4.- Mangano A., Aloisi A. : Anestesia Locale per Via Transdermica con Metodica Denominata Crioelettroforesi –Relazione su Caso Clinico-Università di Siena e Università di Catania-Febrero 1999.

5.- Baltimore D., Darnell I., Lodish H.: Biología Celular y Molecular Labor: Barcelona. 1998.

6.- Aloisi A., Palazzolo F., Matera M., Potenza R.: Cryoelectrophoresis: a New Method to introduce Drugs Deeply inside the Body- The Renaissance of Dermatology, International Meeting of I.S.D.- Montecatini Terme, Italy, 26-28 Marzo, 1998.

7.- Aloisi A., Matera M., Palmeri A., Potenza R.: Crioelettroforesi: un Nuovo Metodo per Introdurre i Farmaci in Profondità all Interno del Corpo- 20º Congresso Nazionale della Associazione Italiana per lo Studio del Dolore-Roma 24-26 Septiembre, 1998.

8.- Aloisi A., Matera M., Palazzolo F., Pappalardo G., Potenza R., Rizzarelli E., Vecchio G. : Governing Localized Introduction of Ionizable Koper Complexes into the body by the New Method of Cryoelectrophoresis- Koper Transport and Its Disorders: Molecular and Cellular Aspects- A Satellite Meeting of the European Human Genetic Society –Sestri Levante (Italy), 21-25 Mayo , 1997.

9.- Aloisi A., Matera M., Potenza R.: Farmacoterapia a Localizzazione Mirata mediante Crioelettroforesi nelle Patologie Articplari e Muscolari- Nota Interna- Istituto di Farmacología- Facoltà di Medicina- Università di Catania , 1996

10.- Matera M., Aloisi A., Mangano N.G., Longo N.: Transdermic Transport of Ionizable Drugs by Cryoelectrophoresis: a PharmacoKinetic Study. Proceedings of the Singapore Physiotherapy Association First National Congress- Singapore, 28 –29 Octubre, 1995.

11.- Matera M., Aloisi A., Mangano N.G., Longo N.: Studio Valutativo del Trasporto Transdermico di Principi Attivi Ionizzabili mediante Crioelettroforesi (Innovazione Tecnologica). Terapia física e Riabilitazione, 15 (1995) 7.

12.- Aloisi A., Matera M.: Cryoelectrophoresis. 12th International Congress of The World Confederation for Physical Therapy (WCPT '95). Washington , D.C. June 25th - 30 th, 1995.

# MÉTODO DE ANÁLISIS COMPARATIVO DE LOS SOPORTES PLANTARES TERMOCONFORMADOS



Joseph Concustell Gonfaus[1]
Sergi Sacristán Valero[1]
Artur Crespo Martínez [3]
Esther Querol Martínez[2]

[1]D.P. Profesor Titular de Ortopodología de la Universidad de Barcelona.
[2]Master en Ortopodología. Master en Ciencias Biomédicas.D.P.
[3]Diplomado en Podología

CORRESPONDENCIA
Joseph Concustell Gonfaus
C/Muralla del Carme nº6
08240 Manresa

## RESUMEN

**Este artículo describe una nueva metodología descriptiva de los soportes plantares para su evaluación morfológica y funcional. El método ha sido motivado por la necesidad existente de aplicar un método científico a la ortopodología con el que poder obtener unos resultados objetivos y comparables.**

## PALABRAS CLAVES

**Soportes plantar, perfilador, método científico, ortopodología.**

## ABSTRACT

**This article describes new descriptive methodology of the plantar supports for morphological and functional evaluation. Method has been motivated by the existing necessity to apply scientific methodology to foot orthoses with which to be able to obtain objective and comparable results.**

## KEY WORDS

**Foot orthoses, countour gauge, scientific method.**

## INTRODUCCIÓN

Podemos clasificar los soportes plantares en dos grupos, los termoconformados y los confeccionados por elementos. En las plantillas realizadas mediante elementos plantares se puede determinar la dimensión de dichos elementos en función de la altura y la forma, bien sean prediseñados o confeccionados personalmente. Una vez tenemos estos elementos confeccionados basta con distribuirlos sobre una palmilla según el criterio del profesional. En los soportes termoconformados los elementos plantares siguen estando presentes en el soporte, pero su localización forma y medida no es tan evidente ya que solapan entre ellos.

Esta situación comporta cierta dificultad en el aprendizaje del alumno pues le es más difícil discernir entre los diferentes elementos. Esta dificultad también se hace evidente en el ejercicio de la profesión pero es suplida por la experiencia del profesional.

Con el objetivo de facilitar la transmisión del conocimiento se propone desarrollar una metodología de descripción del soporte plantar que servirá como base en la evaluación del mismo. En la actualidad, la valoración del soporte se efectúa de manera subjetiva ya que no se dispone de un registro gráfico sobre el que realizar el análisis. Ésta metodología además de proporcionar los elementos necesarios para hacer un análisis comparativo, permite hacer más accesible esta información a alumnos y profesionales porque la traslada al papel en forma de gráficos facilitando su interpretación.

## OBJETIVOS Y/O HIPÓTESIS

- Establecer una metodología que permita la descripción de los relieves de los soportes plantares.
- Definir en los soportes plantares unos puntos y/o líneas significativas reflejo de la morfología de las correcciones efectuadas.
- Evaluar de forma cualitativa las correcciones realizadas en un mismo soporte, o entre diferentes soportes para un mismo tratamiento.

## MATERIALES

Para la realización de la descripción de los relieves el mejor sistema es la utilización de un perfilador. Es una herramienta de medición y comparación que consta de una serie de agujas yuxtapuestas e independientes que se adaptan a cualquier irregularidad morfológica. Gracias a la disposición de sus elementos permite transportar sobre la hoja de tratamiento los relieves obtenidos en secciones lineales para su posterior comparación y análisis cualitativo y morfológico.

Se ha confeccionado una hoja de tratamiento donde se trasladarán los perfiles obtenidos de cada soporte plantar (ver hoja adjunta).



Figura 1.

## METODOLOGÍA

### PROTOCOLO DE DESCRIPCIÓN DEL SOPORTE PLANTAR

1. Es necesario marcar los siguientes puntos en el patrón, para posteriormente poder marcar los puntos de referencia en el soporte plantar:
   - Proyección del escafoides (PE).
   - Proyección del punto más proximal de la apófisis estiloides (PA).

2. Se trasladan los puntos marcados en el patrón al soporte.

3. Se marcan en el soporte los puntos de referencia:
   - El punto central del talón, o sea el punto medio de la semicircunferencia que conforma el talón del soporte (CT).
   - Los dos puntos anteriormente marcados en el patrón (PE y PA).
   - Desde estos puntos (PE y PA) hasta el extremo distal del soporte tanto por su parte medial como lateral, se divide en tres partes obteniendo los puntos medial 1 (M1 y M2) y lateral 1 (L1 y L2).
   - El punto más distal del soporte plantar correspondiente a la segunda cabeza metatarsal (CM2).
   - El punto medio entre el punto anterior (CM2) y el borde medial de la plantilla (CM1).
   - Un punto distante del borde lateral 1/4 del ancho total del soporte (CM5).

4. Se trazan las siguientes líneas:
   - En sentido transversal:
     - (1) Eje transversal del talón que pasa por el punto central (CT) marcado anteriormente.
     - (2) Línea de unión de los puntos trasladados del patrón del soporte (PE y PA).
     - (3) Línea de unión de los puntos medios entre las líneas 1 y 2 en su parte medial y lateral.
     - (4) Línea de unión de los puntos medios entre 2 y 3 en su parte medial y lateral.
     - (5) Línea de unión de M1 y L1.
     - (6) Línea de unión de M2 y L2.
   - En sentido longitudinal:
     - (A) Línea de unión de CM2 con CT.
     - (B) Línea de unión de CM1 con la mitad de la distancia entre CT y el borde medial.
     - (C) Línea que une CM5 con la mitad de la distancia entre CT y el borde lateral.

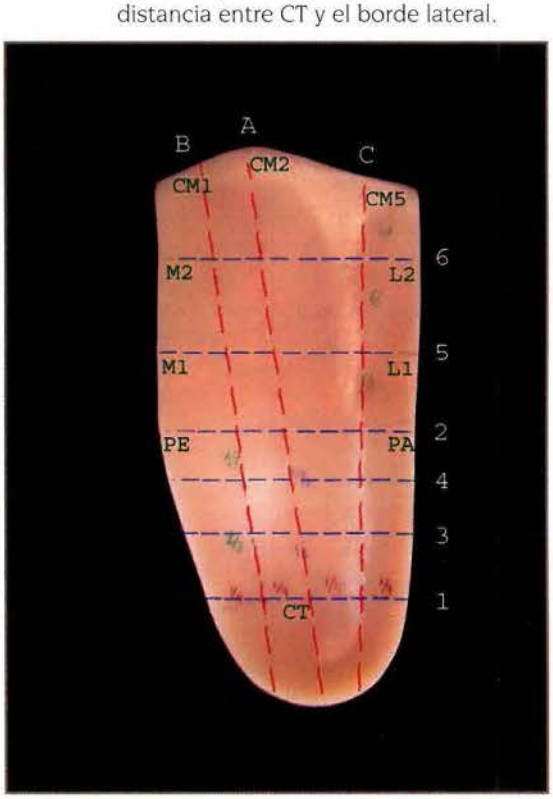


Figura 2.

5. Con el perfilador se obtienen relieves morfológicos de estas líneas y se trasladan a la hoja de tratamiento.



- Figura 3a.



- Figura 3b.

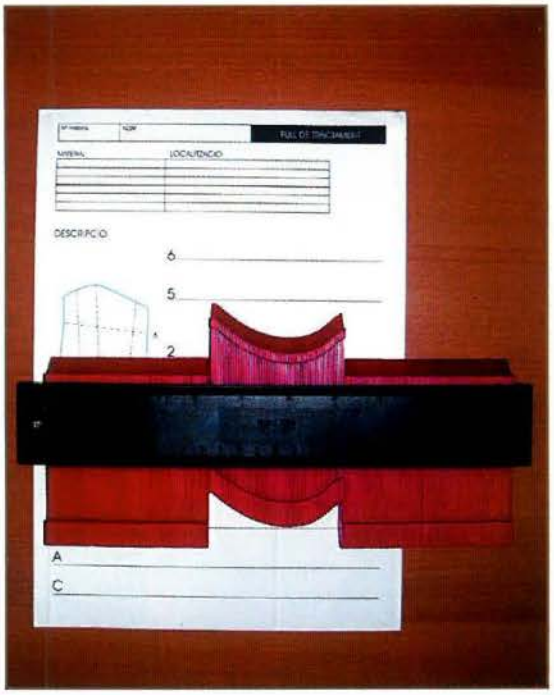


- Figura 4

## DISCUSIÓN

El método descrito para la obtención de estos relieves ha sido motivado por la necesidad existente de aplicar un método científico a la ortopodología con el que poder obtener unos resultados objetivos y comparables.

Es necesario seguir un protocolo que permita la reproducción exacta para lograr unos resultados científicos que se puedan analizar, tanto en el campo ortopodológico como en el anatómico. Esta relación permitiría el estudio de la función terapéutica de un soporte plantar respecto a los movimientos articulares y a las funciones musculares de las estructuras anatómicas del pie.

El protocolo consiste en realizar una serie de líneas (que se describen a continuación) sobre el soporte plantar, la obtención de relieves mediante el perfilador y la traslación de éstos al papel. Es importante que en la obtención de los relieves el perfilador se coloque perpendicular al suelo.

## JUSTIFICACIÓN DE LOS PUNTOS Y LÍNEAS

Realizamos tres líneas longitudinales en el soporte plantar que corresponden a la parte externa, media e interna de la plantilla para estudiar la distribución de los elementos del soporte plantar en las tres unidades funcionales, en plano longitudinal del pie; primer radio, radios centrales y externos.

LB: es la línea interna que se define desde la parte postero interna del soporte plantar hasta la parte antero interna. La información que obtendremos se relaciona con el análisis de la función supinadora del tratamiento ortopodológico.

LA: es la línea media que abarca desde el punto medio del talón del soporte plantar, hasta el punto más distal de éste (que se corresponde con la segunda cabeza metatarsal). El objetivo de esta línea es completar la valoración de la información que se obtiene con la línea B, dando una idea más exacta de los elementos supinadores que conforman el soporte plantar. Por lo tanto las líneas A y B en su conjunto nos informarán de la morfología de la bóveda plantar ya que se corresponden a un método de obtención de información en el plano sagital, mientras que el efecto prono-supinador del soporte plantar se valorará principalmente en el plano frontal, es decir mediante las líneas marcadas horizontalmente.

LC: es la línea externa que se localiza desde la parte postero externa del soporte plantar, hasta la parte antero externa. La información que da, corresponde a la zona de contacto del pie con el suelo, considerándola como la línea de transición de los elementos pronadores/supinadores en el antepié.

Transversalmente se han diseñado seis líneas siguiendo un criterio anatómico en la línea 1 y 2 (L1, L2) y un criterio de proporcionalidad en el resto de líneas.

- Figura 5.

L1: se localiza de la parte medio interna del talón a su homóloga externa. Con ella valoraremos la relación entre la supinación y la pronación posterior (a nivel de calcáneo o de retropié).

L2: se define desde el punto más alto de la zona medial del soporte, que corresponde a la proyección del escafoides, hasta el punto lateral más alto, correspondiente a la proyección articular calcaneocuboidea. Su función es estudiar el grado máximo de corrección del mediopié y por lo tanto la acción del soporte a nivel de la movilidad torsional de la articulación de Chopart.

L3 y L4: nos ofrecen información de la transición de corrección entre la L1 y L2 en grado y morfología.

L5 y L6: nos permiten obtener información de la transición de corrección entre la L2 y el final del soporte plantar, o sea principalmente de los elementos retrocapitales.

En la translación del soporte al papel del relieve obtenido con el perfilador, tenemos que tener en cuenta que la línea diseñada en la hoja de tratamiento representa el suelo. Por lo tanto el perfilador se tendrá que colocar de tal manera que las agujas que en la obtención del relieve tocan el suelo, en la hoja toquen la línea dibujada.

## CONCLUSIONES

Hemos observado que el perfilador capta y distingue pequeñas correcciones realizadas a un soporte plantar (1 mm. de diferencia es valorable). Por este motivo pensamos que esta metodología de trabajo nos permitirá cualificar y más adelante cuantificar las correcciones realizadas en un soporte plantar. Esta valoración objetiva permitirá al alumno y al profesional de podología observar los tratamientos realizados y analizarlos científicamente y de forma detallada tanto en morfología como en grado de corrección, siendo el primer paso para la evolución de toda trayectoria profesional.

Hemos descrito una metodología de medición que nos permitirá mejorar en la evaluación y realización de los tratamientos ortopodológicos utilizando la información de correspondencia entre los elementos plantares y la anatomía. Queda camino por recorrer, debido a la necesidad de una definición más exacta de la acción de los elementos porque "Si no se define, no se puede medir; si no se puede medir, no se puede mejorar" y como en toda profesión es imprescindible una evolución de cambio hacia una mejora a través de la obtención y utilización científica de datos.

## BIBLIOGRAFÍA


1.- Lavigne, A., Noviel, D. Etude clinique du pied et thérapeutique par orthèse. Masson. Paris. 1992.

2.- Novel, V., Albiol, JM., Cespedes, T. Alternativas podológicas con tratamientos ortésicos en Viladot, R., Cohí, O., Clavells, S.Ortesis y prótesis del aparato locomotor. Tomo 2.2. Extremidad inferior. Pag. 251-257. Masson. Barcelona. 1989.

3.- Philps, JW. The Functional Foot Orthosis. Churchill Livingstone. Edinburgh. 1995. 2nd Edition.

4.- McMinn, RMH., Hutchings, RT., Logan, BM. Color Atlas of Foot and Ankle Anatomy. Mosby-Wolfe. Barcelona.1995. 2nd Edition.

5.- Sacristan, S., Escalano, A. Aplicaciones de la biomecánica en la ortopodología. Edicions U.B. Barcelona. 1993.

6.- Sánchez, J. y colaboradores. Biomecánica de la marcha humana normal y patológica. Ediciones IBV. Valencia. 1993.

7.- Baumgartner, René; Stinus, Hartmut. Tratamiento ortésico-protésico del pie. Masson. Barcelona.1997.

# LAS SANDALIAS

Isabel Gentil García[1]
Ricardo Becerro de Bengoa[1]
Miguel Fuentes Rodríguez[1]

[1]Profesores Titulares de Podología. Universidad Complutense de Madrid.

CORRESPONDENCIA
Isabel Gentil García
Escuela Universitaria Enfermería, Fisioterapia y Podología
Facultad de Medicina, 3ª Planta
Universidad Complutense de Madrid
28040 Madrid



## RESUMEN

**Con este artículo se busca hacer un repaso histórico y semántico de las sandalias, no sólo es uno de los primeros modelos de calzado usados por la humanidad, sino que además está ampliamente cargado de simbolismo.**

## PALABRAS CLAVES

**Sandalia. Cultura.**

## ABSTRACT

**With this article is sought to do an I review historic and semántico of the sandals, only is not one of the first models of footwear used by the humanity, but besides is strongly loaded of symbolism.**

## KEY WORDS

**Sandal. Culture.**

## INTRODUCCIÓN

Sandalia: Calzado que consiste en una simple suela que se sujeta con correas al pie. Viene del latín sandalíum, y éste del griego "σαδαλιον". Covarrubias, en el primer Diccionario de la Lengua Castellana (1611) define sandalia: "*un género de calzado de una suela, que affeguraban con una correa, rodeada haſta la garganta del pié, femejante a la oy llaman chiuela, y ſe han uſado y uſan de otros varios modos y hechuras*"(1). Es uno de los modelos de calzado más antiguo, más sencillo y más polisémico pues puede simbolizar grandeza, humildad, pobreza, naturalidad y también tiene connotaciones eróticas.

## UN POCO DE HISTORIA

Los primeros calzados usados por los humanos fueron, según el clima, pieles que cubrían el pie a modo de botas o sandalias que protegían la planta del pie. Aunque es difícil encontrar restos de estos calzados, precisamente por estar hechos con piel o fibras vegetales, ambos materiales biodegradables, en el siglo XIX se hallaron 18 sandalias en la necrópolis de la Cueva de los Murciélagos en Albuñol, Granada, junto a restos de vestidos, gorros y una diadema de oro, todo ello datado de finales del Neolítico. También Lévi-Strauss hace referencia "*a una sandalia de fibras vegetales descubierta en Fort Rock, y cuya fecha de radiocarbono es de hace nueve mil años.*"(2)

Figura 1. Sandalia encontrada en Fort Rock, de hace 9000 años.

Las esculturas sumerias que reproducen a reyes de principios del tercer milenio a.C. aparecen descalzos, quizá porque habitaban las zonas de climas secos y cálidos que se encuentran en los valles del Tigris y Eúfrates, pero posteriormente se les representó calzados con sandalias; así en la estela triunfal que muestra al rey de Sumer, Naram-Sin, que reinó entre los años 2254-2218 a.C. pueden apreciarse las sandalias que calza. También en las pinturas que decoran los muros de las tumbas de Beni Hassan, en el Valle de los Reyes de Egipto hay representados unos hombres con rasgos orientales que van calzados con sandalias.

Howard Carter, descubridor de la tumba de Tutankhamon, describe minuciosamente todos los objetos hallados en dicha tumba (3). Entre otros encontró un cofre con varios pares de sandalias, unas confeccionadas de papiro, otras con dibujos hechos a base de cuentas cuyo hilado se había podrido, otras de cuero decorado con oro, otras sandalias halladas muestran en la parte interna de la palmilla donde se apoya el pie, dibujos de enemigos capturados que de esta manera eran pisados y humillados, en otra sandalia se leen inscripciones como:"*que tus enemigos estén debajo de tus sandalias*". La momia de Tutankhamon llevaba puestas unas sandalias de oro y los dedos de los pies protegidos por dediles también de oro. Cada dedo del pie había sido vendado por separado, luego se colocó el dedil, posteriormente se vendó el pie y finalmente se le calzó con las sandalias de oro.

- Figura 2. Sandalias de oro que calzaba la momia de Tutankamón.

- Figura 3. Sandalias de oro en la tumba de Tutankamón. Lleva cincelados en la palmilla dos individuos con ragos asiativos y africanos.

En varias tumbas egipcias hay reproducciones de sandalias. Además en Egipto existía un funcionario real denominado "portasandalias del Rey", que en escritura jeroglífica se representa con una roseta de lilácea y un estuche para contener sandalias, su imagen aparece dibujada en varias paletas(4).

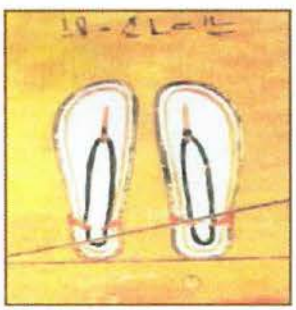

- Figura 4. Pintura en el ataúd de una mujer desconocida de la dinastía IX. Asyurt

- Figura 5. Pintura en una tumba de Beni Hassan

- Figura 6. Detalle de la paleta de Narmerdel (3100 a.C). Museo Egipcio del Cairo

En la Grecia clásica Homero describe a sus héroes calzando fastuosas sandalias y el retórico Pausanias recuerda que sólo los dioses tienen el derecho de llevar sandalias áureas.

En Roma las sandalias eran usadas por hombres y mujeres, pero sólo para el interior del hogar, llevarlas en público era inadecuado, aunque invitados a algún festín, las clases altas hacían llevar sus sandalias a casa del anfitrión por esclavos especiales encargados de transportarlas, eran los *sandaligerulae pueblae*, que las guardaban en unas arquillas llamadas *sandalothecae*(5). También en Roma existía pues el portasandalias.

Las sandalias dejaron de usarse durante la Edad Media y el Renacimiento hasta que en Francia, con Napoleón en el poder, aparece una nueva aristocracia que se inspira para la moda del vestido y del calzado en la época clásica greco romana. Las mujeres usarán vestidos túnicas ligeros y trasparentes y se calzarán con sandalias que dejan gran parte de los pies al descubierto. Posteriormente con el Romanticismo los pies de las mujeres vuelven a esconderse dentro de botines ajustados.

- Figura 7. Con Napoleón en el poder vuelve la moda de las sandalias de inspiración grecoromana.

Terminada la Primera Guerra Mundial, en los llamados locos años 20, hay una necesidad de hedonismo y disfrute que repercute en la forma de vestir y calzar. Para las mujeres las faldas se acortan drásticamente, se suben por encima de la rodilla dejando al descubierto las piernas y vuelven a aparecer las sandalias que dejan los pies al descubierto. Esta moda fue efímera, tras el crack económico de Wall Stret las faldas se alargan y el calzado se diseña más sobrio cubriendo todo el pie y las sandalias desapa-

recen. No es hasta 1951 con Coco Chanel que elevó a moda una tendencia que estaba empezando: las vacaciones en el sur de Francia y aprovechó dicha tendencia poniendo de moda el aspecto deportivo y la piel bronceada frente a la palidez anterior, cuando vuelven a aparecer las sandalias para las vacaciones.

A finales de la década de los 60 el movimiento hippy propugnaba un cambio de valores en la sociedad: libertad, pacifismo, vuelta a la naturaleza. Con la vuelta a la pureza de lo natural y el alejamiento de la artificiosidad eligen un estilo propio de vestirse y calzarse. El calzado que no oprima el pie, calzado artesanal, calzado que recuerda los calzados de pueblos sin desarrollo industrial: las sandalias. Pero el mercado aprovecha y hace suyo todo movimiento y así apareció en los comercios un modelo de sandalia denominada "sandalia de Jesucristo", hecha con tiras de cuero que se cruzan en el dorso del pie, sin sujeción en el retropie.

En la actualidad la sandalia es utilizada por hombres y mujeres, se la relaciona con verano y vacaciones, aunque la tendencia actual de la moda para mujeres es el uso de sandalias mínimas y de tacón alto para fiestas y ceremonias.

## LA SANDALIA COMO REPRESENTACIÓN DE UNO MISMO

"*Durante miles de años el derecho de propiedad se anunciaba poniendo de forma solemne en un terreno o arrojando a él, ante testigos, una sandalia*"(6), de esta forma la sandalia era la representación del propietario.

El filósofo, político, médico, taumaturgo y profeta griego Empédocles (S.V a.C.), hijo de una familia rica, poderosa y con prestigio, llegó a considerarse así mismo como un dios, así lo dejó reflejado en sus poemas. Como dios que se creía entró en Agrigento ataviado con coronas y lazos, como si fuera un inmortal. Según Aristóteles murió en el Peloponeso. Pero según Diógenes Laercio murió arrojándose al cráter del Etna. Se arrojó al cráter del Etna para que al desaparecer todo rastro de su cuerpo humano, se creyera que había ascendido al cielo como un dios y los dioses se vengaron de él haciendo que el volcán devolviera una de sus sandalias para descubrir la mentira. La sandalia le representaba(5).

En la India, en los primeros siglos de nuestra era, en una sociedad totalmente jerarquizada, el monarca era el modelo, era la persona ideal y completa. Representaba el héroe perfecto, versado en las artes y las ciencias, presidía el orden mundial del cual él era el eje. A veces era la encarnación de lo divino, de Indra. Los símbolos de la superioridad de Indra fueron el trono elevado por encima de sus súbditos y el llevar sandalias. "*La presencia de sus sandalias le simbolizan en su ausencia, y gobiernan el reino en su lugar*"(7). El monarca cuando viajaba, siempre bajo un parasol blanco, lo hacía con familiares y dignatarios, detrás iba su séquito, una orquesta que tocaba música y sus servidores que portan estandartes y pendones, también mujeres portando los espantamoscas. Había una persona encargada de llevar su espada y un hombre cuya misión era "*estrechar las sandalias reales contra su pecho*" (8). De nuevo aparece el funcionario portasandalias.



Figura 8. Representación de Indra con sandalias.

Al divino Hermes de sandalias aladas, tradicionalmente se le ha considerado el símbolo de la rapidez, de los buenos pasos, del andar por el camino correcto. Hermes dios protector de los hombres en los viajes y en los tránsitos, se le representaba como un hombre joven desnudo, calzado con sandalias aladas. Esta imagen se erigía en los cruces de caminos. Lisipo le representó atándose sus sandalias, mientras giraba la cabeza hacia atrás. Las sandalias aladas significaban el no caer, el no tropezar –entendiendo tropezar y caer en sentido físico y moral-, la dignidad. Para los romanos Hermes fue Mercurio.



Figura 9. "Hermes" de Lisipo (S. IV a.C)

## SANDALIA Y HUMILDAD

La sandalia simboliza también la humildad. En la iconografía a los apóstoles se les representa con sandalias. En los primeros siglos del cristianismo, los sacerdotes calzaban sandalias. En los siglos VIII y IX la Iglesia dictó ordenanzas en las que recordaba la exigencia a los prelados de llevar un calzado sencillo de sandalias, en contraste con los ricos calzados y vestidos de influencias orientales que se estaban

introduciendo entre los nobles. Pero a partir del siglo X los jerarcas de la Iglesia abandonan el calzado de sandalia a la romana y pasan a utilizar el mismo calzado que los clases nobles.

Quizá por ello los santos reformadores cristianos que han propugnado la vuelta a un cristianismo primigenio de pobreza y sencillez han utilizado las sandalias como símbolo. La sandalia era el símbolo de renuncia mundana, de despego de los lujos terrenales y de regreso a los orígenes de un cristianismo de pobreza y humildad. Varias órdenes religiosas, como las carmelitas descalzas fundadas por Santa Teresa de Ávila o los franciscanos de San Francisco de Asís han dado especial importancia a la sandalia y ambos insistían en que sus monjas y frailes calzasen pobres sandalias, utilizándolas como señal de identidad. También los anacoretas, ermitaños y ascéticos utilizan sandalias o van descalzos.

El vocablo sandalia aparece varias veces en la Biblia. Entre otras: "*yo no soy digno de desatar las correas de su sandalia*"(Lc.3,16)(9). Y es que los esclavos domésticos griegos y romanos realizaban las tareas de lavar, peinar, vestir y calzar a sus amos, los cuales "*tienen ininterrumpidamente un esclavo a mano, para prevenir sus menores ademanes. Ni pensar que se vistan o se calcen ellos mismos*"(5), por ello la frase evangélica "*a quien no soy digno de desatar la correa de la sandalia*"(San Juan 1:27)(9) quiere decir exactamente: yo no soy digno ni siquiera de ser su esclavo.

## SANDALIA Y EROTISMO

La sandalia al dejar al descubierto los pies tiene también connotaciones eróticas. A Afrodita, la diosa del amor, se la representa desnuda excepto los pies cubiertos con sandalias; y en la Biblia, las sandalias de la hebrea Judit arrebataron y cautivaron los ojos del capitán Holofernes. La heroína judía Judit salvó a su pueblo dando muerte al jefe supremo del ejército de Asiria, Holofernes, cortándole la cabeza con su propia espada, después de un banquete en que quedó totalmente embriagado, ahogado en vino, tras haberle embelesado con sus fingidos favores. Judit se vistió con sus mejores galas y calzó sus sandalias, "*Judit puso una cinta en sus cabellos y se vistió de lino para seducirlo, sus sandalias atrajeron su mirada y su belleza encadenó su alma*"(Jdt. 16,9)(9). El personaje de Judit cortando la cabeza a Holofernes y calzada con sus sandalias ha servido de inspiración a numerosos escritores, músicos, pintores y escultores.

*Judit and Holofernes*, Andrea Mantegua (1495). The National Gallery of Art Washington.

· Figura 10. "Judith and Holofernes" Andrea Montegua (1495). The National Gallery of Art Washington

En la novela de Vladimir Nabokov, Lolita, el profesor Humbert relata cómo cuidaba los pies de su Lolita y exclama, "*miré sus pies con sandalias, después su cara inocente, después otra vez sus pies pecaminosos.*"(10)

## BIBLIOGRAFÍA


1.- COVARRUBIAS. Tesoro de la lengua castellana o española. Compuesto por el Licenciado Don Sebastián de Covarrubias Orozco. Capellán de su Majestad, Mastrescuela y Canónigo de la Santa Iglesia de Cuenca, y Consultor del Santo Oficio de la Inquisición, según la impresión de 1611. Madrid: Ediciones Turner, 1979.

2.- LÉVI-STRAUSS, C. Mitológicas IV. El hombre desnudo. Madrid: Siglo XXI editores, 1981:14

3.- CARTER H. La tumba de Tutamkhamon. Barcelona: Destino, 1993.

4.- WHITNEY D. Masking the Blow. Oxford, 1992

5.- ARIÈS P. y Duby G. Historia de la vida privada, Vol. 1, Del Imperio Romano al año Mil. Madrid: Taurus, 1989.

6.- TOUSSAINT-SAMAT M. Historia técnica y moral del vestido 3ª tomo Complementos y estrategias. Madrid: Alianza Editorial, 1994:241.

7.- AYMARD A., y AUBOYER J. Oriente y Grecia antigua, en CROUZET M. (dir.) Historia General de las Civilizaciones, vol. I. Barcelona: Destino, 1981:30.

8.- AYMARD A., y AUBOYER J., Oriente y Grecia antigua, en CROUZET M. (dir.) Historia General de las Civilizaciones, vol. I. Barcelona: Destino, 1981:932.

9.- La Santa Biblia, Madrid: Ediciones Paulinas, 1990.

10.- NABOKOV V. Lolita. Barcelona: Grijalbo, 1984.

# COMPLICACIONES INTRA Y POSTOPERATORIAS EN LA CIRUGÍA DE ANTEPIÉ.

Olga Ferrer Aznar[1]
Yolanda Sánchez Sintas[1]
Mónica Pinzón Esplá[1]

1. Podólogos. Master Podología Quirúrgica Universidad de Barcelona

CORRESPONDENCIA
Mónica Pinzón Esplá
Plaza del Progreso nº15 bis bajo
03670 Monforte del Cid (Alicante)



## RESUMEN

**El objetivo de esta comunicación es conocer las diferentes complicaciones intra y postoperatoria que pueden presentarse ante la realización de un acto quirúrgico en el antepie, para poder minimizar en lo posible las que sean previsibles, relacionadas con la valoración prequirúrgica y estar preparados para afrontar las no previsibles (etiología desconocida).**

**Hay que considerar que el pie es una estructura destinada principalmente a la carga, por tanto gran número de complicaciones estarán relacionadas con este factor, por lo que hay que realizar un estricto estudio biomecáncio para asegurar un correcto resultado funcional; así como también es importante que el profesional podólogo sea consciente de sus conocimientos, es necesario conocer todos los principios quirúrgicos relacionados con el pie para lograr resultados consistentes y sin complicaciones y que no se apliquen técnicas quirúrgicas que no se sea capaz de efectuar el seguimiento de sus posibles complicaciones.**

**Debido a la extensión que esto supone realizaremos únicamente las complicaciones relacionadas con la cirugía osteoarticular.**

## PALABRAS CLAVES

**Complicación quirúrgica, Necrosis térmica, Reacción periostal, Osteomielitis, Error osteotomía, Retardo consolidación, Proliferación ósea, Metatarsalgia de transferencia.**

## ABSTRACT

**The aim of this report is to describe the differents intra and post surgical complications on the forefoot to minimisaze as far as possible the most predictable the ones that are in relation to the pre-surgical valuation, and to be prepared to confront the ones that are no predictable (unknow etiologic)**

**You have to take into account that the foot is a structure mainly destined to the weight, so a great number of complications will be related to this factor, that's why a strict biomechanical study must be carried out to garantee a right functional effect; it is important too for the professional podiatric to be conscions of his knowledge, to know all the surgical notions related to the foot to achieve results valid and without complications; and not to apply surgical techiques if he can not follow the complications that could appear**

**Due to the length of this subject we will focus on the complications in relation to the bone articulation surgical.**

## KEY WORDS

**Surgical complication, Thermic necrosis, Periosteum reaction, Osteomyelitis, Ostomy mistake, Proliferativa bone, Metatarsalgia.**

# INTRODUCCIÓN

El objetivo principal de este trabajo es conocer las diferentes complicaciones intra y postoperatorias que pueden presentarse ante la realización de un acto quirúrgico del antepié. La complicación quirúrgica podríamos definirla como un hecho inesperado y no deseado producido durante el periodo intra y postoperatorio, y que directa o indirectamente prolonga el tiempo de recuperación funcional del paciente.

Esta recuperación dependerá de la gravedad y la rapidez en que se diagnostique la complicación y del tratamiento que apliquemos.

Nos planteamos si teníamos o no los conocimientos y criterios adecuados ante las complicaciones quirúrgicas que se nos podían plantear en un futuro.

Un segundo objetivo, ha sido realizar una amplia revisión bibliografica de libros, revistas e internet, para contrastar la información hallada, y poder adquirir los conocimientos necesarios para poder minimizar en lo posible todas las complicaciones que sean previsibles y estar preparadas para afrontar las no previsibles.

Las complicacioines **previsibles** están relacionadas con la valoración prequirúrgica, los factores de riesgo de cada paciente, realizar una completa y minuciosa recogida de datos, que nos indique si el paciente es un candidato adecuado para la cirugía o no. Hay que realizar un buen diagnóstico y elegir la técnica más idónea a cada patología y paciente. También se debe tener en cuenta el nivel socio-cultural ya que puede ser un factor de riesgo potencial para posibles complicaciones a posteriori. La información sobre medidas a seguir es importante que sea por escrito y comentarla no solo con el paciente sino también con los familiares para prevenir así posibles problemas.

El podólogo debe ser consciente de sus conocimientos, ya que debe conocer todos los principios quirúrgicos relacionados con el pie para lograr resultados consistentes y sin complicaciones, y que no se apliquen técnicas quirúrgicas de las que no se sea capaz de efectuar el seguimiento de sus posibles complicaciones.

Las complicaciones **imprevisibles** no dependerán tan solo de la valoración prequirúrgica ni de la pericia del podólogo. Estas como su nombre indica no las podemos prevenir porque muchas veces no es fácil saber la etiología.

El pie, como estructura destinada a soportar cargas, puede presentar por tanto gran número de complicaciones debido a este factor, por lo que es de gran relevancia realizar un estricto estudio biomecánico para asegurar un correcto resultado funcional.

# COMPLICACIONES RELACIONADAS CON EL HUESO

## NECROSIS TÉRMICA.

Durante la realización de osteotomías mediante sierra neumática, se alcanza una alta temperatura que se difunde en la zona adyacente y produce una necrosis térmica ósea, que puede llegar a afectar la capacidad cicatrizante de la zona de osteotomía. Es importante que el cirujano podólogo utilice hojas de sierra afiladas e irrigar adecuadamente la zona durante la osteotomía para evitar la lesión necrótica térmica y el posible retardo de consolidación o no consolidación.

El daño térmico producido por la inserción de agujas, se debe a la configuración de la punta. A mayor grosor de la punta de fresa mayor calor se genera. El calor excesivo generado en el punto de aplicación de la punta puede ocasionar necrosis térmica cilíndrica y producir infecciones en el recorrido de las agujas.

## REACCIÓN PERIOSTAL.

Reacción inflamatoria del periostio debido generalmente a un exceso de legrado óseo, desperiostización agresiva, etc...

La periostitis no controlada puede acabar evolucionando a una osteomielitis.

## OSTEOMIELITIS.

La osteomielitis postquirúrgica es una infección directa sobre el hueso de origen exógeno. Es causa importante del retardo y ausencia de consolidación del hueso. La invasión bacteriológica de la matriz ósea en un medio ambiente de perfusión sanguínea relativamente disminuída, crea una situación clínica de difícil manejo.

Figura 1: Osteomelitis en falange proximal 1º dedo.

El descubrimiento y tratamiento intensivo precoz antibiótico es fundamental para limitar el gran proceso destructivo. El tratamiento está indicado en la osteomielitis aguda del pie, sobretodo si existe evidencia de formación de absceso o escasa respuesta antibiótica. En la osteomielitis crónica es necesaria la cirugía para extirpar los tejidos sépticos y secuestros. El tratamiento quirúrgico de la osteomielitis necesita resecar sólo el hueso desvitalizado, mientras que el hueso residual infectado puede tratarse por vía sistémica con terapia antibiótica.

El tratamiento de elección en la ostemielitis será el ciprofloxacino (Baycip©).

## ERROR EN LA SITUACIÓN DE LA OSTEOTOMÍA.

La realización de la osteotomía puede ser muy peligrosa si se produce cerca de las estructuras articulares o de la diafisis ósea, cuando la osteotomía está diseñada para su realización en el hueso metafisario.

Otras complicaciones técnicas de las osteotomías son los errores de diseño de las mismas. Si el corte de la sierra está un poco desplazado, será difícil de aproximar y fijar, y puede llevar a un retardo o ausencia de consolidación en la situación de la osteotomía, es una complicación de muy difícil manejo. Aparece generalmente cuando la zona quirúrgica está poco disecada o por inexperiencia quirúrgica.

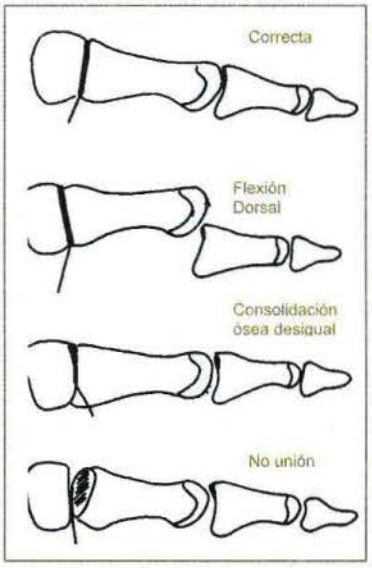


Figura 2

## RETARDO DE CONSOLIDACIÓN O NO CONSOLIDACIÓN.

Las osteotomías, artrodesis y fracturas que van a consolidar, lo harán o mostrarán signos de hacerlo en un plazo de cuatro meses. La diferencia entre retardo de consolidación y no consolidación está en la aparición de zonas no consolidadas al cabo de cuatro meses y a los nueve meses respectivamente.

Figura 3

Existen varias causas de consolidación retardadas y ausencia de consolidación, el control de los factores puede prevenir su aparición. Las consolidaciones retardadas y ausentes en el antepié, son a veces muy problemáticas, debido a la dificultad en prevenir el movimiento en el lugar de la fractura o de la osteosíntesis mediante el uso exclusivo de vendaje inmovilizador.

Las ausencias de consolidación se dividen en dos categorias:

1. Hipertróficas (en pata de elefante): estas se producen por el exceso de movimiento entre los fragmentos óseos.
2. Atróficas: se produce por una vascularización inadecuada o por infección del foco.

## PROLIFERACIÓN ÓSEA.

El hecho de realizar una osteotomía puede generar un proceso de proliferación ósea reparadora, proceso el cual se acentúa en reumatismos donde la actividad del hueso subcondral posee una sobreactividad por intentar la reparación que resulta del todo negativo.

Algunos de los pacientes a largo plazo desarrollaron radiológicamente osteofitos marginales recurrentes, ocasionalmente asociados con suaves pérdidas de dorsiflexión en un examen objetivo.

## CALIDAD DEL PATRÓN ÓSEO.

Hay complicaciones postoperatorias que están relacionadas con la calidad ósea. Esto no suele constituir ningún problema en pacientes jóvenes, pero en edades más avanzadas hay que tener en cuenta que la calidad ósea, no va a ser siempre la más adecuada para realizar según que técnicas quirúrgicas. Hay veces que el cirujano podólogo se enfrenta con la situación de intentar fijar hueso osteoporótico, lo que resulta muy complicado y puede llevar a complicaciones relacionadas con un fallo potencial de la fijación.

# COMPLICACIONES EN CIRUGÍAS OSTEOARTICULARES

## HALLUX VARUS.

El hallux varus adquirido es una deformidad del dedo gordo consecutiva a complicaciones postquirúrgicas tras la cirugía correctora del hallux valgus.

Figura 4

La etiología del hallux varus es:

1. Plicatura excesiva de las estructuras de la cápsula interna.
2. Desplazamiento medial del sesamoideo tibial.
3. Resección excesiva de la eminencia medial o de la zona plantar, esto da como resultado una articulación inestable que se subluxa con facilidad.
4. Corrección excesiva de los vendajes postquirúrgicos y mantenimiento de la articulación metatarsofalángica en varo.
5. Hipercorrección en dirección lateral del primer metatarsiano tras la osteotomía.
6. Desplazamiento medial excesivo de la falange proximal osteotomizada.

Figura 5

7. Liberación excesiva de las estructuras articulares laterales.
8. Refuerzo excesivo de las estructuras articulares mediales.(Tracción excesiva del abductor contra unas estructuras ligamentosas laterales incompetentes.)

## RIGIDEZ METATARSO-FALÁNGICA.

Este tipo de patología postquirúrgica se debe principalmente a secuelas de fracturas intrarticulares o secundarias a cirugía de Hallux Valgus, de quinto radio y radios centrales. Se pueden realizar diversas técnicas quirúrgicas como pueden ser sutura de flexor a extensor o colocación de prótesis entre el tercio distal de la falange y la cabeza del metatarsiano, que permite inicialmente eliminar las molestias del paciente porque se evita el roce de hueso con hueso y se puede mantener una movilidad de la articulación metatarsofalángica que permita una mejor deambulación y normalizar las cargas.

En la técnica de Keller (artroplastia de primera articulación metatarsofalángica), una complicación habitual, sino se realiza la interposición de cápsula articular entre los dos componentes óseos, puede aparecer una fusión de la nueva articulación formándose una artrodesis.

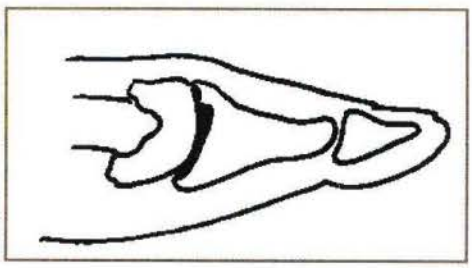

Figura 6

## FIBROSIS DE LA ARTICULACIÓN METATARSOFALÁNGICA.

Tras la corrección del hallux valgus, la articulación sufre algún tipo de fibrosis que da como resultado restricción del movimiento articular. No es un problema común, ni doloroso, pero produce incomodidad al paciente ya que no se llega a recuperar un movimiento adecuado.

## METATARSALGIA DE TRANSFERENCIA.

### Acortamiento del metatarsiano.

Todo acortamiento significativo de un metatarsiano habitualmente da como resultado la transferencia del soporte del peso corporal al metatarsiano vecino. Esto puede ser causa de metatarsalgia.

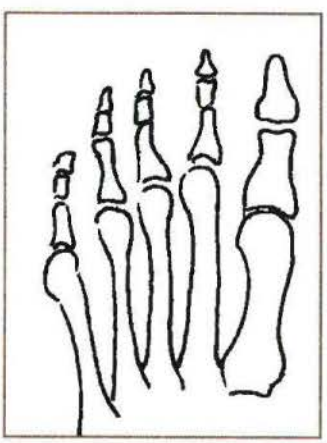

Figura 7

En el caso del primer metatarsiano si se efectúa un acortamiento debe ser angulado en dirección plantar lo suficientemente como para asegurar que continúe funcionando como estructura de soporte del peso. Desgraciadamente, una vez que aparece la metatarsalgia por acortamiento del primer metatarsiano, el problema es difícil de tratar. El alargamiento de ese hueso raras veces constituye una solución práctica para el problema.

En los metatarsianos centrales, antes de realizar el acortamiento, se estudiará radiológicamente la fórmula metatarsal, para respetarla y no dejar un metatarsiano excesivamente corto respecto al resto, que conllevaría a la indeseable metatarsalgia de transferencia. Este hecho supondría la reintervención de otro u otros metatarsianos hasta conseguir la fórmula metatarsal más funcional.

## DORSIFLEXIÓN DEL METATARSIANO.

La dorsiflexión del metatarsiano (más habitualmente en primer radio) tras la osteotomía es una complicación habitual. Existen varias causas: que el lugar donde se realice la osteotomía sea demasiado inestable hasta el punto de permitir que el metatarsiano se desplace en dorsiflexión por el peso corporal, también puede ser porque la osteotomía se realice con un abordaje dorsal y no se realice simétricamente la resección plantar y dorsal.

En el primer radio, el resultado final de la dorsiflexión es que la proporción del peso que soporta la cabeza del primer metatarsiano se reduce y que el segundo metatarsiano y posiblemente el tercero deben soportar mayor proporción de peso. Según el grado de dorsiflexión, así será la transferencia del peso y el resultado será una metatarsalgía.

## PLANTARFLEXIÓN DEL METATARSIANO.

La deformidad en flexión plantar del primer metatarsiano habitualmente ocurre por desviación del lugar de la osteotomía, secundaria a inestabilidad. Es una deformidad poco común. La proporción del peso soportada por el primer metatarsiano se incrementa y esto da como resultado dolor debajo de su cabeza.

En el resto de metatarsianos el fragmento distal de la osteotomía puede desplazarse plantarmente y provocar una sobrecarga en la cabeza metatarsiana.

## HIPOCORRECCIÓN.

Es un error quirúrgico, de elección de técnica, realizando una corrección solo de partes blandas en los casos que requieren corrección ósea. En esta situación, la realización de una corrección de partes blandas conducirá a una corrección insuficiente de la deformidad o la recurrencia precoz de la misma.

Otro error frecuente es pensar que con la hipercorrección del vendaje postquirúrgico se acabará de corregir la deformidad, hecho poco aconsejable porque no da los resultados deseados. Nunca se sutura la incisión hasta la total corrección.

Figura 8

## HIPERCORRECCIÓN.

Una complicación de hipercorrección es cuando se cierra en exceso el ángulo intermetatarsal produciendo un ángulo negativo, hay una sobrecorrección del primer metatarsiano respecto al segundo o del quinto respecto al cuarto.

En el primer metatarsiano la cara articular queda algo desviada hacia afuera (valgo excesivo del primer metatarsiano) y cuando se alinea la falange proximal aparece una tendencia hacia la posición en varo, y llega a desarrollarse un hallux varus.

Figura 9

### FRACTURA DE LA DIAFISIS DEL METATARSIANO.

La fractura de la diafisis del metatarsiano, puede estar producida por un fallo en el diseño de la osteotomía (Por ej: una osteotomía no paralela al cartilago articular, o una osteotomía no perpendicular a la diafisis del metatarsiano, etc...), que conduce al alineamiento inadecuado del fragmento metatarsiano distal, provocando una fractura de estrés por las fuerzas reactivas del suelo.

## COMPLICACIONES QUE AFECTAN A LA FALANGE PROXIMAL

No son muy comunes las complicaciones en la falange proximal, pero también ocurren. El tratamiento es difícil porque el hueso es pequeño.

Una complicación es la falta de consolidación en la osteotomía, pero generalmente acaba formándose una pseudoartrosis cuando la osteotomía se ha realizado en la porción media de la diafisis o distalmente. Estos casos habitualmente cierran con el tiempo.

Otra complicación que se produce es cuando la falange se desvía de su posición y se consolida en esa situación, generalmente esa desviación no es lo bastante grave como para requerir una cirugía correctora.

La necrosis avascular en raras ocasiones se observa, pero cuando se produce es debido a un exceso de resección de los tejidos blandos capsulares en el momento de realizar la osteotomía e incluso a una excesiva manipulación de la zona osteotomizada.

Hay ocasiones que tras realizar la técnica de Keller en la que extirpa la base de la falange proximal, el control sobre el dedo es casi nulo ya que se pierde la inserción de los músculos intrínsecos de él. Esto crea una inestabilidad a nivel de la primera articulación metatarsofalángica, que provocará una transferencia de carga sobre el segundo metatarsiano o que el primer dedo se nos vaya en flexión dorsal y desviación lateral por la fuerza de reacción del suelo en el momento del impulso. (Corrección artrodesis de la articulación)

## COMPLICACIONES QUE AFECTAN A LA CABEZA METATARSIANA

Hay que tener mucha precaución siempre que se realice una intervención quirúrgica en la zona de la cabeza matatarsiana, porque su irrigación sanguínea siempre es sometida a traumatismos.

### NECROSIS AVASCULAR DE LA CABEZA METATARSIANA.

Cuando se realiza una técnica quirúrgica que actúa sobre partes blandas y osteotomía metatarsiana distal, la irrigación de la cabeza del metatarsiano puede resultar comprometida y producirse una necrosis avascular parcial o total. Si este trastorno es parcial o leve solo se producirán cambios quísticos en la cabeza metatarsiana o bien puede dar como resultado el colapso parcial de esa porción del hueso. En el colapso aparece un problema intraarticular de rigidez, la solución más factible acaba siendo una artrodesis de la articulación.

Figura 10

En caso extremo puede producirse necrosis avascular completa da la cabeza, en este caso la solución también será la artodesis pero con interposición de un injerto óseo para alargar el metatarsiano gravemente acortado.

### EXTIRPACIÓN DE UNA CANTIDAD EXCESIVA DE HUESO DE LA CABEZA METATARSIANA.

Cuando se extirpa una cantidad excesiva de hueso se produce una articulación metatarsofalángica inestable con luxación medial del sesamoideo tibial y finalmente puede desarrollar un hallux varus. Al extirpar exceso de prominencia se crea una superficie articular incongruente, pudiendo aparecer tempranamente artritis degenerativa.

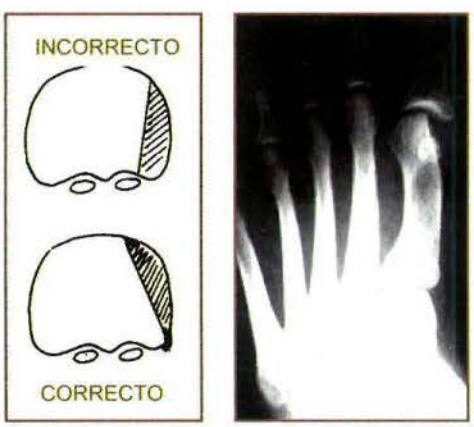


Figura 11

Hay que ser cautos en el momento de reseccionar la prominencia de la cabeza metatarsal, respetando la zona de los sesamoideos, la resección se ha de realizar con ligera oblicuidad, mínima a nivel plantar y más amplia a nivel dorsal.

### DESPLAZAMIENTO DE LA CABEZA METATARSIANA.

Tras la osteotomía distal metatarsiano (en particular en la técnica de Chevron), la cabeza metatarsiana puede desviarse en dorsiflexión o flexión plantar o bien desplazarse en dirección interna o externa. Según el grado de desplazamiento aparecerán o no problemas clínicos. El principal problema que se presenta cuando el desplazamiento es significativo, es que el realineamiento es muy complicado e incluso obtener una cabeza viable con movimiento articular satisfactorio.

Figura 12

## SESAMOIDEOS

### FALTA DE CORRECCIÓN DE LOS SESAMOIDEOS.

En la mayoría de los casos, tras una reparación de estructuras blandas en la que los sesamoideos quedan sin corregir en una posición de luxación externa, la falange proximal gradualmente se desplaza hacia atrás, y el hallux valgus recidiva. Esta falta de corrección puede deberse al hecho de no liberar el tendón del aductor de la cara externa del sesamoideo peronéo, de no liberar el ligamento metatarsiano transversal de su inserción en el sesamoideo externo, de no corregir la deformidad en varo del primer metatarsiano o de no corregir la pronación del dedo gordo.

### SUBLUXACIÓN O LUXACIÓN MEDIAL DEL SESAMOIDEO TIBIAL.

Tras la cirugía del hallux valgus puede ocurrir subluxación o luxación completa medial del sesamoideo tibial. Generalmente aparece casi siempre después de la extirpación del sesamoideo fibular y de la corrección de partes blandas por el procedimiento de McBride, ya que la extirpación del sesamoideo fibular por sí misma no permite la subluxación del sesamoideo tibial. La extirpación del sesamoideo lateral libera la contractura de la zona lateral de la articulación, pero deja en algunos casos queda un sesamoideo medial muy móvil. Esto acompañado de una resección excesiva de la cabeza metatarsiana o una plicatura excesiva de la cápsula articular interna puede desencadenar en un hallux varus.

Figura 13

### DEFORMIDAD EN DORSIFLEXIÓN DE LA PRIMERA ARTICULACION METATARSOFALÁNGICA.

La deformidad en dorsiflexión se debe a la falta de función del flexor corto sobre la falange proximal. Esto se asocia con hallux varus y con extirpación del sesamoideo peroneo, en este caso el sesamoideo que queda (tibial), a veces se desplaza, y como es la única conexión entre el flexor y la falange, el flexor pierde función y no puede flexionar plantarmente la falange, de ahí la deformidad en flexión dosal.

Figura 14

### QUERATOSIS PLANTAR EN CABEZA DEL PRIMER METATARSIANO.

Algunas veces tras la cirugía del hallux valgus, se desarrolla una queratosis plantar de muy difícil resolución por debajo de la cabeza del primer metatar-

siano. Esta queratosis viene provocada por la prominencia del sesamoideo tibial que choca contra la piel plantar, ya que el sesamoido tibial pasa a colocarse debajo de la porción media de la cabeza metatarsiana.

## DEDO "AMORCILLADO"

Es un termino descriptivo de la situación que alcanza un dedo con una hinchazón o inflamación severa. El dedo "en morcilla" postquirúrgico es una complicación frecuente. Se produce en las artroplastias, cuando se extirpa demasiado hueso de la falange proximal, esto crea un espacio muerto en la zona articular interfalángica que nos deja una cantidad excesiva de piel. El espacio muerto se llena con tejido fibrótico y las hipertrofias excesivas de la piel, que conducen a la formación del dedo "morcilla".

La transposición del tendón flexor si el cirujano podólogo no tiene cuidado al suturarlo la reacción tisular, como anteriormente se ha citado, puede producir el dedo "en morcilla".

Por lo general es de curso autolimitado pero debe ser cuidadosamente valorado para asegurar que no existe infección.

Para disminuir está hinchazón, se puede utilizar vendaje elástico adhesivo de forma circular alrededor del dedo, de distal a proximal, ayudando al drenaje del dedo.

Figura 15

## DEDO "FLOTANTE"

El dedo flotante está causado por el fracaso en la sutura del tendón, ya que la sutura de éste es esencial para retener el tendón como una parte valida del mecanismo extensor. También se produce por la extirpación de demasiado hueso a nivel de la cabeza y base de la falange.



Figura 16

## COMPLICACIONES EN ARTROPLASTIA INTERFALÁNGICA

El edema postoperatorio alcanza en ocasiones una duración de hasta tres meses después de la intervención, con frecuencia se requiere de fisioterapia para reducir el edema y recuperar la fuerza del dedo, así como para evitar cualquier posible formación de escaras o adherencias.

Otra complicación es el edema crónico o "dedo amorcillado", el dedo fláccido o débil, la formación de cicatrices hipertróficas y la recurrencia del heloma.

Si el edema persiste más de tres meses (tiempo normal postoperatorio) podemos hablar de "dedo amorcillado", hay que tratar con aplicaciones de hielo, elevación de la extremidad y compresión. Cuando estos métodos no sean eficaces se puede recurrir a las infiltraciones.

Por otro lado una insufiente resección de la cabeza de la falange o de los cóndilos lateral de la falange media y a veces de la distal puede ocasionar la recurrencia de la patología.

## COMPLICACIONES EN ARTRODESIS INTERFALÁNGICA

La complicación más frecuente es la distracción de la aguja de Kirschner. Al corregir contracciones severas y dedos en martillo luxados, la aguja se pasa a través de la metatarso-falángica para obtener un mayor grado de estabilidad después de la artrodesis de los dedos. En este caso, se debe mantener el miembro en descarga para evitar la rotura de la aguja. Normalmente en la mayoría de los casos la distracción de la aguja suele ser muy pequeña, produciendo un desplazamiento digital nulo o escaso. Si el desplazamiento es grave y se ha visto comprometida la reducción, se debe volver a colocar la aguja con las medidas estériles oportunas. La reinserción de la aguja de Kirschner desplazada puede conducir a una infección del trayecto de la misma.

La artrodesis es una técnica comúnmente realizada para corregir contracturas digitales y dar estabilidad al dedo.

La anquilosis digital no se considera una complicación sino un efecto secundario. La complicación

más frecuente de ésta técnica es el dedo flotante. Esta circunstancia puede ser de difícil prevención y requiere una transposición tendinosa del flexor.

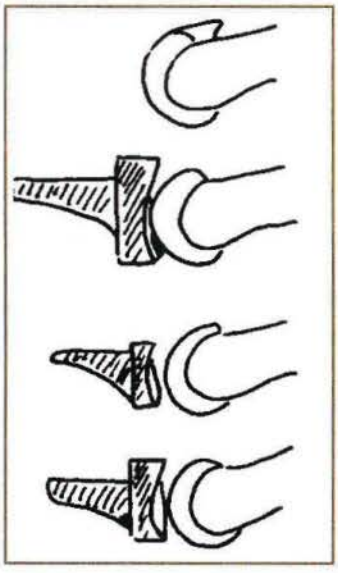

Figura 17

Otra complicación específica de la artrodesis interfalángica proximal es la posterior deformidad en martillo. Esto sucede con más frecuencia en el pie cavo.

La ausencia de consolidación es también una complicación frecuente, pero en la mayoría de los casos son asintomáticas y funcionan como una unión fibrosa (pseudoartrosis).

## COMPLICACIONES DE LOS IMPLANTES

Las complicaciones que pueden surgir en una cirugía post-implante son diversas y complicadas de solucionar, pudiendo llegar a ser necesario extraer el implante.

Hoy en día existen diferentes tipos de implantes para la primera articulación metatarsofalángica dependiendo de los diseños y materiales, básicamente podemos dividirlos en tres grandes grupos: el hemi-plante metálico, los implantes totales con bisagra y los implantes de doble componente.

Objetivos:

- Liberar de dolor el movimiento articular.
- Proporcionar estabilidad en el plano frontal y el transverso.
- Movilidad articular.
- Proporcionar superficie mecánica de contacto.
- Resistencia mecánica al movimiento de rotación.
- Forma anatómica similar a la original.

Hay que tener cuidado al seleccionar el tamaño (pequeño, mediano, largo) que se aproxime con la mayor precisión posible a las dimensiones de la falange osteotomizada y que no se extienda más allá de los márgenes de la superficie cortada.

Una de las complicaciones más frecuentes en los implantes es la infección, de aquí que sea una de las indicaciones de la profilaxis antibiótica en la cirugía podológica. Por tanto debe prescribirse cobertura antibiótica.

### FRACASO DEL IMPLANTE.

Aunque el descubrimiento de nuevos materiales ha avanzado mucho en este aspecto no podemos descartar que la introducción de un cuerpo extraño dentro de un organismo provoque una respuesta de rechazo en ciertos individuos predispuestos.

Criterios de biocompatibilidad:

- Químicamente inerte o libre de biodegradación.
- Capaz de soportar las presiones impuestas.
- Duradero estructuralmente sin modificación de sus características físicas y no irritante.
- Nula respuesta del tejido local particularmente en relación a la ausencia de toxicidad sistémica o local, incluyendo alergia, hipersensibilidad y carciogénesis.

La respuesta biológica más conocida es la metalosis en el caso de las prótesis metálicas:

Con la fricción de los movimientos se liberan micropartículas de metal, estas partículas son fagocitadas por la sinovial produciendo la metalosis. Este proceso no da sintomatología clínica.

Un especial significado tiene este problema cuando las partículas fagocitadas por la sinovial son de silicona. Parece existir un paso de estas partículas desde la sinovial al sistema linfático. Se produce una invasión de ganglios a distancia y lo más grave es que puedan actuar como desencadenante de ciertas enfermedades inmunológicas como la esclerodermia.

La única solución en estos casos es extraer el material implantado.

### PÉRDIDA DE LA FUERZA DEL DEDO: DEDO DESARTICULADO.

Es posible que al realizar la artroplastia en el caso de los hemi-implantes las dos superficies articulares no coapten perfectamente y existan luxaciones en ese nivel, provocadas por una falta de resistencia de los tejidos blandos.

Una complicación común es la pérdida de la firmeza del dedo, esto puede controlarse, a veces, mediante la reinserción del tendón flexor corto a la base de la falange proximal antes de realizar el implante.

### ERRORES TÉCNICOS EN LA COLOCACIÓN

Si la articulación reducida y en posición neutra no se separa con la aplicación de una moderada tracción manual en el primer dedo, el implante se desvía entonces se ha de resecar una cantidad apropiada de hueso de la falange proximal. Una articulación más estrecha de lo necesario puede dar lugar a un movimiento limitado y una contracción de la deformidad del hallux después de la cirugía.

Se ha de conseguir intraoperatoriamente un rango normal de movimiento sin golpes, concéntrico,

particularmente en la dorsoflexión. Por tanto, puede ser necesario una resección adicional y un remodelado de la cabeza metatarsal.

Las exuberancias marginales del hueso no resecadas, que se extienden más allá de la contención proporcionada por la concavidad de la articulación protésica, pueden comprometer el resultado a corto plazo, dando un movimiento limitado y, años más tarde, una reproducción osteofítica.

El sistema de doble implante para la primera articulación metatasofalángica, permite un movimiento sin tensión en todos los planos, que reduce la posibilidad de fractura del implante, su dislocación y la erosión ósea adyacente. Ofrece una mayor biocompatibilidad y una menor reacción del tejido y sinovitis que los implantes no metálicos.

La combinación de una articulación con biomateriales que resulte compatible, ha logrado una notable reducción en la inflamación post-operatoria y los edemas.

## LISIS PERIPROTÉSICA.

Radiológicamente esta complicación se manifiesta con la aparición de una línea alrededor de las zonas de anclaje de la prótesis.

Este fenómeno obedece a factores biomecánicos:

La fuerza de rotación que se provoca en la articulación y se transmite hacia la diáfisis, en una articulación protésica lo hace hacia los puntos de anclaje. Si la prótesis no absorbe estas fuerzas se provocan unos micromovimientos de rotación en la interfase hueso-material de anclaje. Esto impide la integración de la prótesis al hueso.

## SINOVITIS.

Una mala aplicación del implante o un roce del mismo con la cápsula puede provocar un proceso inflamatorio de la membrana sinovial acumulándose líquido alrededor de la cápsula; la articulación aparece tumefacta, sensible y dolorosa, y su movilidad está limitada

## DERIVADOS DEL MATERIAL.

Los problemas del fallo del biomaterial del implante incluyen deformación, fractura por fatiga y microfragmentación (desgaste). La deformación puede ocurrir en situaciones donde las fuerzas cargadas exceden el límite elástico del material o de ciclos repetitivos adversos afectando las propiedades físicas del material. La deformación es identificada como cambios plásticos del implante. Las fracturas pueden también ocurrir en el implante total aunque no aparecen ser tan comunes como las observadas en sus predecesoras, los hemi-implantes.

# CONCLUSIONES

Una vez concluido este trabajo creemos que hemos podido cumplir casi en su totalidad los objetivos que nos habíamos planteado al principio. Decimos casi porque el objetivo era conocer las complicaciones intra y postoperatorias en cirugía del antepié, y nos hemos dado cuenta que hay tantas y tantos factores que pueden complicarnos la cirugía que es practicamente imposible plasmarlo en estas páginas.

La principal conclusión a la que hemos llegado una vez realizado este trabajo de complicaciones intra y perioperatorias en cirugía del antepié, es que es estrictamente necesario realizar un protocolo prequirúrgico exahustivo, que nos ayude a poder disminuir cualquier factor que pueda complicarnos nuestra cirugía, conocer perfectamente las técnicas que se van a realizar, sus indicaciones y contraindicaciones. Ya que es preferible prevenir que tener que curar.

Otra conclusión es, la importancia de la pericia del profesional , se tiene que intentar ser y prudente en el manejo de los tejidos, conocer la anatomía quirúrgica, etc...

Y en el caso de que se llegue a complicar la cirugía, saber en todo momento cual debe ser nuestra actuación, para solucionarla lo antes posible.

# BIBLIOGRAFÍA


1. Butterworth R.,Dockery G.:Atlas a color y cirugía del antepié.Ed. Ortocen, Madrid, primera edición española 92.
2. Diccionario de Medicina Dorland. Ed.27 Interamericana-McGraw-Hill, 1998.
3. Diccionario de Medicina Oceano Masby. Ed Oceano, cuarta edición 1997
4. Duvries/Inman:Cirugía del pie. Ed.Médica Panamericana, Buenos Aires, quinta edición1992.
5. Mercado OM DPM. Atlas de Cirugía del Pié.Volumen I Cirugía del antepié. Edición original publicada por CAROLANDO PRESS, Inc.,de OAK PARK, Illinois (U.S.A)
6. Viladot Pericé: Patología del antpié. Ed. Toray,Barcelona, 1984.
7. Dr. E. Maceira, P. Fernández de Retana y otros.Tratamiento qurúrgico del hallux valgus. Clínica osteoarticular, vol. IV, nº 1, 2001. Publicaciones Permañer.
8. Nuñez Alejandro , D.P. Tesina: Los implantes. El peu, nº 81 abril, mayo, junio 2000.
9. Valero Salas, José. Biomecánica y patomecánica del primer radio (apuntesIV). Revista española de podología. Nº 7 Monográfico Noviembre 1992.
10. Pascual Gutierrez, Roberto. Prieto Meson, María José. Profilaxis en cirugía menor. Revista española de podología. Vol. X. Nº 6. Septiembre, octubre 1999.
11. Apuntes de Cirugía I. Curso 97-98, Profesores: Novel Marti, Virginia. Giralt Veciana, Enric.
12. Apuntes de Cirugía II. Curso 97-98, Profesores: Novel Marti, Virginia. Giralt Veciana, Enric.
13. Apuntes Cirugía osteoarticular antepié. Master en podología quirúrgica. Curso 2001-2002. Profesores: Novel Marti, Virginia. Giralt Veciana, Enric.
14. Apuntes de antibióticos en podología. Curso 2000-2001. Profesor: Gómez Ortiz, Santiago.
15. Http://mimedico.net/dir-enfermedades/dermato/erisipela.htm 1. 2/01/2002. 0:58 h.

# EL PIE EN LA ENFERMEDAD DE VON RECKLINGHAUSEN



Javier Alonso Peña[1]
David Alonso Peña[1]
José Román Muñoz del Rey[1]
Alfonso Martínez Nova[2]
Raquel Sánchez Rodríguez[2]

1. Médico. Profesor Asociado de la Diplomatura de Podología de la Escuela de Podología de Plasencia
2. Podólogo. Profesor de la Diplomatura de Podología de la Escuela de Podología de Plasencia.

CORRESPONDENCIA
Javier Alonso Peña
Departamento de Patología y clínica humanas
Centro Universitario de Plasencia
Avda. Virgen del Puerto
10.600 Plasencia (Cáceres)

## RESUMEN

**La Enfermedad de Von Recklinghausen se encuadra dentro del grupo de las Neurofibromatosis (NF tipo 1), y suele cursar con neurofibromas cutáneos, neuromas plexiformes y manchas café con leche. El pie es una de las regiones que con frecuencia se ve afectada por lesiones cutáneas. Un pequeño tanto por ciento de estos pacientes puede presentar degeneración sarcomatosa de algunas de sus lesiones fundamentalmente en forma de schwannoma maligno o neurofibrosarcoma. Es importante conocer las características fundamentales de este cuadro clínico para poder prestar el mejor servicio a nuestros pacientes.**

## PALABRAS CLAVES

**Enfermedad de Von Recklinghausen. Neurofibromatosis. Pie.**

## ABSTRACT

**Von Recklinghausen´s disease is classified within the group of neurofibromatosis (NF type 1), and generally presents with cutaneous neurofibromas, plexiform neuromas and "coffee-milk" spots. The foot is one of the areas that use to be affected by cutaneous lesions. A small percentage of these patients may develop sarcomatous degeneration of some of their lesions, mainly in the form of malignant schwannoma or neurofibrosarcoma. It is important to know the characteristics of this entity in order to give the best treatment to our patients.**

## KEY WORDS

**Von Recklinghausen disease. Neurofibromatosis. Foot.**

## INTRODUCCIÓN

La neurofibromatosis tipo I o enfermedad de Von Recklinghausen fue definida por el autor que le dio su nombre en 1882, aunque RW Smith en 1849 ya había publicado una monografía sobre este tema bajo el título de "*Neuroma Idiopático Múltiple*". Desde entonces, el número y la calidad científica de las investigaciones sobre la misma ha aumentado enormemente.

La enfermedad de Von Recklinghausen es el trastorno de gene-único más frecuente y afecta por lo menos a un millón de personas en todo el mundo (1). Su incidencia se estima en un caso por cada tres

mil nacidos vivos. Su causa depende de un gen anormal en el cromosoma 17, en ocasiones trasmitido mediante herencia autosómica dominante y en otros casos por mutación espontánea.

La enfermedad de Von Recklinghausen se incluye dentro del grupo de las facomatosis, que se definen como aquel grupo de enfermedades hereditarias complejas caracterizadas por deformidades en varias partes del cuerpo, en especial en el ojo, piel y sistema nervioso central (2). En este grupo se encuadran otros síndromes como el de Sturge-Weber, Von Hippel-Lindau y la esclerosis tuberosa de Pringle-Bourneville.

El diagnóstico de este cuadro clínico suele realizarse en presencia de dos o más neurofibromas (Fig.1) y seis o más "manchas café con leche" (Fig.2), aunque en ausencia de alguno de estos dos tipos de lesiones también se puede realizar el diagnóstico si presenta lesiones en otras localizaciones (nervio óptico, iris, huesos, ...) o familiares de primer grado afectos, según se acordó en la NIH *Consensus Development Conference* de 1988. Lo habitual es diagnosticarlo por los neurofibromas que, en ocasiones, pueden llegar a ser de cientos por todo el cuerpo y por las manchas "café con leche".

Figura 1. Neurofibromas

Figura 2: Manchas "Café con leche"

Los neurofibromas pueden localizarse en cualquier sitio de la superficie corporal y, cuando lo hacen en los pies, pueden ocasionar problemas por el apoyo mantenido sobre los mismos y por compromiso de espacio con el calzado.

## DISCUSIÓN

Las lesiones que pueden presentarse en nuestras consultas de pacientes afectos de la enfermedad de Von Recklinghausen son las manchas "café con leche" y los neurofibromas .

1. Las manchas "café con leche" son máculas hiperpigmentadas de color marrón claro que se pueden localizar en cualquier sitio excepto en la cara. Pueden tener un tamaño que va desde los pocos milímetros hasta varios centímetros y su número va en aumento en las primeras décadas de la vida. La formación de estas manchas se debe a melanocitos aberrantes con alteración de la síntesis de melanina. No suelen ser molestas ni los pacientes lo viven como algo patológico. Cuando en un individuo no diagnosticado aparecen en número superior a seis, nos deben poner en la pista de una posible enfermedad de Von Recklinghausen que se confirma si existe alguno de los otros criterios. En sí mismas no necesitan ningún tratamiento.

2.- Los neurofibromas son tumores cutáneos y subcutáneos que aparecen en la infancia o adolescencia y se presentan como pequeñas formaciones fibrosas, sesiles o pediculadas. Su color suele ser semejante a la de la piel normal o ligeramente más oscura. Se localizan por toda la superficie corporal y en los pies puede afectar al dorso (Fig. 3), dedos (Fig. 4), planta (Fig. 5), ... .

Figura 3. Neurofibromas en dorso de pie.

Figura 4: Neurofibroma en el primer dedo

Las lesiones que aparecen en la planta del pie suelen ser menos pediculadas que las de otras localizaciones, posiblemente debido a la presión mantenida sobre las mismas.

Figura 5: Neurofibromas plantares

El curso de la enfermedad es impredecible siendo habitual la tendencia al aumento del número y complejidad de las lesiones con el trascurso del tiempo. Es característica común de todos los enfermos la tendencia al progreso. Al nacimiento no suele haber lesiones y a partir de la niñez y adolescencia las lesiones hiperpigmentadas y los tumores de cualquier localización comienzan a crecer en número y tamaño. Las lesiones que afectan a los pies tienen el aspecto que se muestra en las fotos 6 a 9. Sólo la degeneración maligna de alguna de las lesiones y la afectación del sistema nervioso hacen que el índice de mortalidad sea superior al de la población general.

Figura 6: Pie izquierdo A.

Figura 7: Pie derecho A.

Figura 8: Pie izquierdo B.

Figura 9: Pie derecho B.

La degeneración maligna de los neurofibromas cutáneos ocurre en un 2-5% de los casos, siendo más frecuente entre los neurofibromas del sistema nervioso central (3, 4). Un crecimiento extraordinariamente rápido de una nueva lesión o de alguna ya existente o la súbita aparición de dolor puede ser orientativos de la degeneración en neurofibrosarcoma o schwannoma maligno (5,6). Las lesiones localizadas en el pie siguen los mismos comportamientos que las de otras localizaciones.

No es infrecuente que, cuando los neurofibromas son grandes y pediculados, puedan presentar necrosis de su base y signos de sobreinfección (Foto 10). Estos cambios pueden hacer que el neurofibroma se edematice y cambie de color. Ante la duda de degeneración maligna se debe extirpar y realizar examen histopatológico de la lesión.

Figura 10: Necrosis e infección

El manejo de las lesiones cutáneas que aparecen en los pies de estos pacientes debe ser conservador. Plantear la extirpación de todos los neurofibromas es en muchos casos imposible dado su número. Se indica la extirpación quirúrgica en aquellos tumores

pediculados que por sus dimensiones o localización sean molestos, incapacitantes o altamente inestéticos (7), realizando en el resto de pacientes un seguimiento periódico y multisistémico. En aquellas lesiones sospechosas de degeneración maligna, realizar exéresis completa y análisis histológico e inmunohistoquímico (8) (Fig. 11 y 12).

Figura 11: Necrosis e infección

Figura 12: Necrosis

## CONCLUSIÓN

La Enfermedad de Von Recklinghausen es una enfermedad relativamente frecuente. La región plantar no está exenta de lesiones cutáneas que pueden resultar molestas con la deambulación y pueden precisar extirpación. No debe olvidarse la posibilidad de degeneración sarcomatosa en este tipo de pacientes. Algunas de las lesiones benignas, cuando se localizan en el pie pueden dar problemas de espacio y requerir tratamiento. Ante la duda respecto a la degeneración de una lesión, se debe extirpar para su correcto análisis histológico.



## BIBLIOGRAFÍA


1.- Crawford AH, Schorry EK. Neurofibromatosis in children: The role of Orthopaedist. J Am Acad Orthop 1999;7(4):217-230

2.- Gutiérrez JJ, Gutiérrez LA. La neurofibromatosis de Von Recklinghausen. Med Militar 1991;47(3):263-272

3.- D`Agostino AN, Soule EH, Miller RH. Sarcomas of the peripheral nerves and somatic soft tissues associated with multiple neurofibromatosis (von Recklinghausen disease). Cancer 1963;16:1015

4.- Dulanto F. Dermatología Médico-Quirúrgica. Ed. Anal Granada 1982:1214-1216

5.- Michelson JD, Sinclair M. Sarcomatous degeneration of neurofibromatosis presenting in the foot. Foot and Ankle Int 1994;15(7)400-3

6.- Ducatman BS, Scheithauer BW, Piepgras DG, Reiman HM, Ilstrup DM. Malignant peripheral nerve sheath tumors. A clinicopathologic study of 120 cases. Cancer 1986;57:20062021

7.- Vaquero MM, Martínez-Sauquillo JM, Macher G, Carrasco E, Martínez-Sauquillo A. Actitud terapéutica en la neurofibromatosis. Cir Plast Iberolat 1995;21(2):143-148

8.- Blitz NM, Hutchinson B, Grabowski MV. Pedal plexiform neurofibroma: Review of the literature and case report. J Foot Ankle Surg 2002;41(2):117-124

# PODOLOGÍA QUIRÚRGICA: COLGAJO DE LIMBERG. CASOS CLÍNICOS



David Alonso Peña[2]
Alfonso Martínez Nova[1]
Javier Alonso Peña[2]
José García Mostazo[1]

1 Podólogo. Profesor del Centro Universitario de Plasencia; Podología. Departamento de Enfermería. Universidad de Extremadura.
2 Médico. Profesor del Centro Universitario de Plasencia; Podología. Departamento de Patología y Clínica Humanas. Universidad de Extremadura.

CORRESPONDENCIA
David Alonso Peña
Departamento de Patología
y Clínica Humanas
Centro Universitario de Plasencia
Avda. Virgen del Puerto, 2
10600-Plasencia (CÁCERES)
E-Mail: dalonsoplastic@telefonica.net

## RESUMEN

**Las pequeñas pérdidas de sustancia que quedan tras la extirpación de lesiones en el pie o como consecuencia de traumatismos o complicaciones (necrosis, dehiscencias, infecciones,...), pueden suponer un problema añadido. El colgajo de Limberg es un recurso sencillo para cubrir pequeños defectos de partes blandas. Presentamos dos casos clínicos en los que se ha realizado este tipo de colgajo y comentamos los principios básicos para su realización.**

## PALABRAS CLAVES

**Colgajo Limberg, pérdida de sustancia, cobertura**

## ABSTRACT

**Small losses of substance after removal of foot lesions or as consequence of traumatisms or complications (necrosis, dehiscences, infections, ...), can suppose an added problem. Limberg flap is a simple resource to cover small defects of soft tissues. We present two clinical cases in which this type of flap has been accomplished and we comment the rules for its accomplishment.**

## KEY WORDS

**Limberg flap, loose of substance, coverage.**

## INTRODUCCIÓN

La cobertura de defectos de partes blandas se considera competencia de los cirujanos plásticos, pero no quita que el resto de profesionales de la salud puedan aplicar en determinadas circunstancias dichas técnicas. Cuanto más amplios sean nuestros conocimientos en diferentes ciencias, especialidades o técnicas, más preparados estaremos para afrontar las dificultades o para ofrecer soluciones de mayor calidad a nuestros pacientes.

Con frecuencia, cuando un defecto de partes blandas o piel no se puede cerrar directamente, ya comienzan nuestros problemas. Hay regiones anatómicas en las cuales un cierre directo supone un perjuicio evidente o incluso el inicio de un mal resultado. Esto ocurre en las comisuras de los dedos, en las que es fácil realizar cierres directos a costa de provocar una sindactilia yatrogénica. El colgajo de Limberg puede ser de ayuda para cubrir pequeños defectos y evitar complicaciones por un cierre directo mal empleado o una sutura a tensión.

# DISCUSIÓN

El colgajo de Limberg es conocido desde hace años como recurso quirúrgico para la cobertura de defectos de partes blandas (1). Desde su publicación han sido numerosas las modificaciones publicadas (2). Su diseño se basa en la transformación del defecto a cubrir en un rombo equilátero. Partiendo de uno de los ángulos obtusos, se traza una recta en continuación del eje menor y de igual longitud que los lados del rombo.

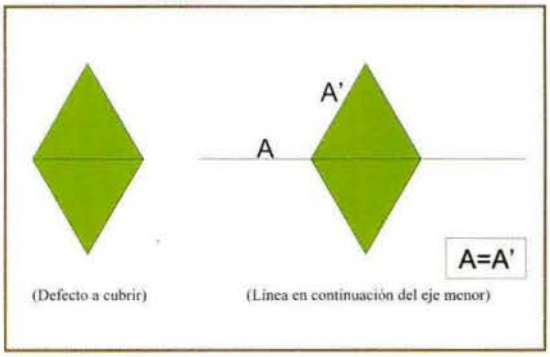


Figura 1

Desde el final de estas rectas se traza una recta paralela al lado del rombo y de igual longitud que éste, lo que nos da 4 posibles opciones de diseño, en función de qué lateral del rombo se elija (3).

Únicamente pueden diseñarse los colgajos a partir de los ángulos obtusos, ya que de hacerlo basados en los ángulos agudos, podemos caer en un error que nos hiciera fracasar nuestra cobertura.

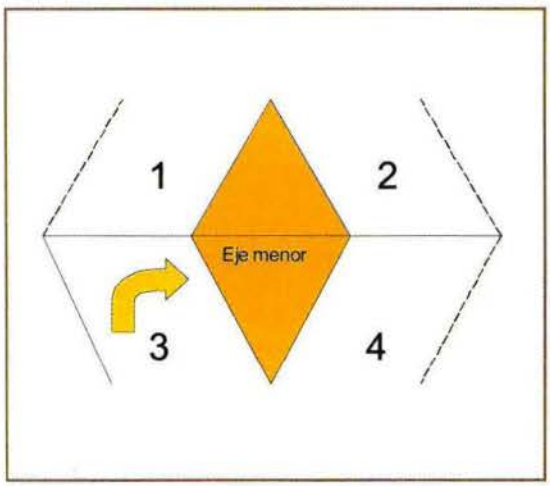


Figura 2.

La vascularización del colgajo de Limberg es de tipo "aleatorio" o "radom", que significa que no necesita ningún eje vascular conocido que aporte el riego sanguíneo. La viabilidad de este tipo de colgajos es bastante segura cuando se diseñan con una proporción 1:1 entre la base y la altura, como ocurre en el Limberg.

Una vez elegido el colgajo que cubrirá nuestro defecto se levanta de su fondo y se rota haciendo coincidir los puntos A-A', B-B' y C-C' como se muestra en el dibujo (4,5). Lo habitual es que los puntos se unan con relativa facilidad y sin excesiva tensión. En caso de apreciarse tensión en la sutura, se puede despegar los alrededores del defecto y el colgajo para relajar la sutura. El cierre del defecto puede hacerse con una sutura en uno o dos planos, según preferencias, sabiendo que cada sutura que demos será una pequeña zona donde se compromete localmente la vascularización. Lo recomendable es dar varios puntos sueltos subcutáneos que soporten la tensión y el menor número de puntos cutáneos que cierren el defecto adecuadamente.

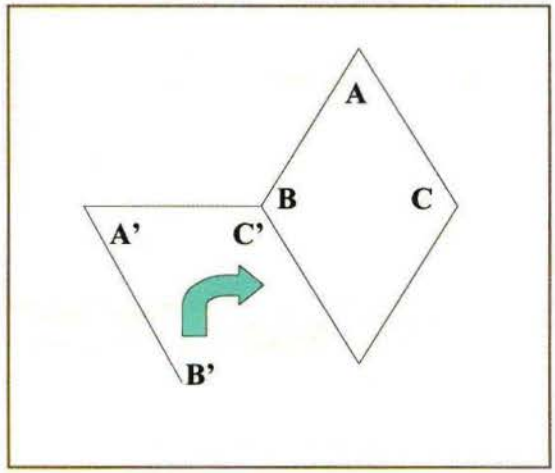


Figura 3

Una vez suturado nuestro colgajo en su nueva aposición, la cicatriz resultante tiene la siguiente forma:

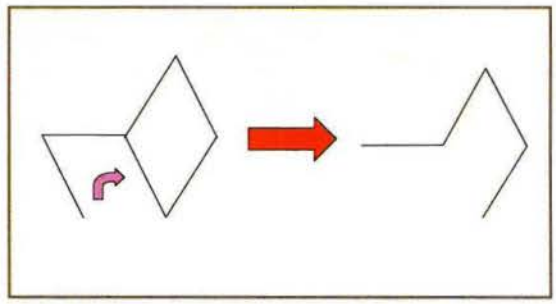

Figura 4

Los cuidados posteriores serían los habituales para cualquier tipo de sutura, aplicando antisépticos locales previamente a una cura oclusiva durante un periodo de 8-10 días.

El pie tiene unas características anatómicas que lo hacen diferente de otras partes del cuerpo, particularmente en la planta. En esta zona, la presencia de gruesos tabiques fibrosos que evitan los desplazamientos de los tejidos y favorecen la carga, hacen más difícil el diseño de colgajos locales para cubrir pequeños defectos. Por eso, en la región plantar es poco recomendable realizar estos colgajos ya que no lograremos que se movilice adecuadamente.

Presentamos dos casos en los que hemos empleado este colgajo para cubrir defectos en la comisura de los dedos y en la región lateral del dedo, tras la extirpación de lesiones benignas:

# CASOS CLÍNICOS

## CASO 1

Mujer de 43 años que presenta una lesión pigmentada de muchos años de evolución en la segunda comisura del pie izquierdo (Fig. 5).

Figura 5 Lesión pigmentada en la 2ª comisura.

Se realiza la extirpación de la lesión en forma de rombo equilátero y se cubre con un colgajo de Limberg con la base en el cuadrante supero-medial. La sutura se realiza con tres puntos de material reabsorbible de 4/0 localizadas en cada ángulo del colgajo y con puntos sueltos de nylon 5/0 (Foto 6). El postoperatorio transcurrió sin incidencias, y el resultado a los tres meses es satisfactorio (Foto 7).

Figura 6. Post-op inmediato colgajo de Limberg.

Figura 7. Post-operatorio a los 3 meses.

## CASO 2

Mujer de 37 años con una lesión pigmentada desde el nacimiento localizada en el lateral del 4º dedo del pie (Foto 8). La lesión no es susceptible de cierre directo. El diagnóstico clínico de nevus congénito sería confirmado posteriormente con el estudio anatomopatológico. Se propone extirpación bajo anestesia local y cobertura con el colgajo de Limberg de base proximal y superior (Foto 9).

Figura 8. Nevus congenito 4º dedo.

Figura 9. Diseño pre-operatorio del colgajo de Limberg.

Figura 10. Post-operatorio inmediato.

El colgajo se levanta bajo el tejido celular subcutáneo, teniendo cuidado de no lesionar el paqueta vasculo-nervioso colateral. Una vez colocado en posición se sutura con un solo plano de nylon monofilamento de 4/0. El resultado del post-operatorio inmediato y a los 3 meses puede verse en las fotos 10 y 11.

Figura 11. Post-operatorio a los 3 meses.

## CONCLUSIÓN

Las pequeñas pérdidas de sustancia de los dedos y región dorsal del pie pueden cubrirse satisfactoriamente mediante colgajos locales. El manejo cuidadoso de los tejidos y los conocimientos básicos de vascularización cutánea pueden ser de gran ayuda al podólogo ante situaciones en las que el cierre directo no pueda ser posible.

El colgajo de Limberg es una técnica de cobertura cutánea de ejecución sencilla y que ofrece unos resultados funcionales y estéticos excelentes.

## BIBLIOGRAFÍA


1.- Limberg AA. Design of local flaps. In: Gibson T (ed) Modern trends in plastic surgery, vol 2 Butterworths, p38. 1966

2.- Mizutani H, Isoda K, Asahi K, Yamanaka K Shimizu M. Cassiopeia flap: Modification of Limberg flap for saving normal skin. J Dermatol 2000;27:217-219

3.- Lister GD, Gibson T. Closure of rhomboid skin defects: the flaps of Limberg and Dufourmental. Br J Plast Surg 1972;25:300-314

4.- Jackson IT. "Colgajos locales en la reconstrucción de cabeza y cuello". Salvat ediciones S.A. 1990 Barcelona.

5.- Mc Gregor IA. "Técnicas fundamentales en cirugía plástica y sus aplicaciones quirúrgicas". Ediciones científicas y técnicas S.A. Masson / Ed. Salvat. 1992 Barcelona

# COLEGIOS PROFESIONALES

Manuel Marín Arguedas [1]

1. Licenciado en Derecho. Diplomado en Podología y Enfermería.



## INTRODUCCIÓN

Éste artículo hace un recorrido en la normativa básica estatal que hace referencia a los Colegios Profesionales, pero no debemos olvidar, que las diferentes Comunidades Autónomas, también han legislado en el mismo sentido, aunque dentro de sus competencias territoriales, pero como veremos más adelante sin poder apartarse de la legislación estatal, por tener ésta el carácter de legislación básica.

## LEGISLACIÓN VIGENTE

### 1.- CONSTITUCIÓN ESPAÑOLA:

Su artículo 36 dice: "La Ley regulará las peculiaridades propias del régimen jurídico de los Colegios Profesionales y el ejercicio de las profesiones colegiadas. La estructura interna y su funcionamiento deberán ser democráticos".

### 2.- LEY 2/1974 DE 13 DE FEBRERO DE COLEGIOS PROFESIONALES:

Define a los Colegios Profesionales, como Corporaciones de Derecho Público, amparadas por la Ley y reconocidas por el Estado, con personalidad jurídica propia y plena capacidad para el cumplimiento de sus fines.

Estos fines que define la Ley son:

- Ordenación del ejercicio de las profesiones.
- Representación exclusiva de las mismas.
- Defensa de los intereses profesionales de los colegiados.

Prohíbe la Ley el númerus clausus en el acceso a la colegiación diciendo que "quien ostente la titulación requerida y reúna las condiciones señaladas estatutariamente, tendrá derecho a ser admitido en el Colegio Profesional correspondiente".

Su artículo 3.2 dice: "Es *requisito indispensable para el ejercicio de las profesiones colegiadas, hallarse incorporado al Colegio correspondiente*".

Establece en su artículo 4, que la creación de los Colegios Profesionales se hará mediante Ley, a petición de los profesionales interesados.

Entre las funciones que establece el artículo 5 destacan las siguientes entre otras:

- Colaboración con la Administración.
- Participar en la elaboración de los Planes de Estudio.
- Ejercer la potestad disciplinaria en el orden profesional y colegial.
- Impedir la competencia desleal entre colegiados.
- Adoptar las medidas pertinentes para evitar el intrusismo profesional.
- La ordenación deontológica.
- Facilitar a los Tribunales, conforme a las leyes, la relación de colegiados que pudieran ser requeridos para intervenir como peritos en los asuntos judiciales.

Los Colegios profesionales sin perjuicio de las leyes que regulan la profesión de que se trate, se rigen por sus Estatutos y por los Reglamentos de Régimen Interior, según el artículo 6.1.

Los Consejos Generales elaborarán para todos los Colegios de la misma profesión y oídos estos, unos Estatutos Generales que será, sometidos a la aprobación del Gobierno a través del Ministerio competente.

Las materias que regularán los estatutos, según el artículo 6.3 son las siguientes:

- Adquisición, denegación y pérdida de la condición de colegiado.
- Derechos y deberes de los colegiados.
- Órganos de gobierno y normas de constitución.
- Régimen que garantice la libre elección de todos los cargos de las Juntas de Gobierno.
- Régimen económico y financiero, además de la fijación de las cuotas.
- Régimen jurídico de los actos y su impugnación en el ámbito corporativo.
- Fines y funciones específicas del Colegio.

Los Colegios elaborarán asimismo sus Estatutos particulares para regular su funcionamiento. Serán necesariamente aprobados por el Consejo General.

En su artículo 7, dice que quien desempeñe los cargos de Presidentes, Decanos, etc. deberán encontrase en el ejercicio de la profesión de que se trate.

Los actos emanados de los Órganos de los Colegios y de los Consejos Generales, en cuanto estén sujetos a Derecho Administrativo, una vez agotados los recursos corporativos, serán directamente recurribles ante la Jurisdicción Contencioso-Administrativa.

Esta Ley da mayor autonomía a los Colegios, al no estar ya subordinados a un Departamento Ministerial.

## 3.- LA LEY 7/1997 DE 14 DE ABRIL SOBRE MEDIDAS LIBERALIZADORAS EN MATERIA DE SUELO Y COLEGIOS PROFESIONALES:

Cuyo artículo 5.3, modifica el artículo 3.2 de la Ley de Colegios Profesionales, tan sólo para permitir la colegiación única, aunque se trabaje en más de una provincia.

Se introduce un nuevo apartado en el artículo 3 quedando redactado de la siguiente manera: "*Cuando una profesión se organice por Colegios de distinto ámbito territorial, los Estatutos generales o, en su caso, los autonómicos podrán establecer la obligación de los profesionales que ejerzan ocasionalmente en un territorio diferente al de colegiación, de comunicar, a través del Colegio al que pertenezcan, a los Colegios distintos al de su inscripción, las actuaciones que vayan a realizar en sus demarcaciones, a fin de quedar sujetos, con las condiciones económicas que en cada supuesto puedan establecerse, a las competencias de ordenación, visado, control deontológico y potestad disciplinaria*".

Visto lo cual, posibilita el recargo económico por parte del Colegio distinto al de su inscripción.

Establece también esta Ley, que las profesiones colegiadas se realizarán en régimen de libre competencia y estará sujeto en cuanto a la oferta de servicios y fijación de su remuneración, a la Ley sobre Defensa de la Competencia y a la Ley sobre Competencia Desleal. El significado de esto es la libertad en materia de honorarios profesionales.

Fijando en este aspecto, que los Colegios Profesionales, podrán establecer baremos de honorarios, que tendrán carácter meramente orientativo.

Esta ley en su disposición final segunda, introduce una novedad de suma importancia:

"*Al amparo de las cláusulas 1ª y 18ª del artículo* 149.1 *de la Constitución, tienen carácter de legislación básica los artículos*2.1,2.4,3.2,3.3 *y* 5.ñ),p) *y q, de la Ley* 2/1974 *de Colegios Profesionales*".

Aquí el legislador, no sólo refrenda el carácter constitucional de la colegiación obligatoria, sino que la confiere como norma básica estatal. Que significa esto; que las normas básicas no pueden modificarse por normativa de las Comunidades Autónomas.

## 4.- REAL DECRETO-LEY 6/2000 DE 23 DE JUNIO, DE MEDIDAS URGENTES DE INTENSIFICACIÓN DE LA COMPETENCIA DE MERCADOS Y BIENES:

Suprime la posibilidad del recargo económico en el Colegio de no inscripción. Esto supone un alivio económico y una despenalización, para aquellos profesionales que ejerzan en territorios distintos de su residencia habitual, facilitando de esta manera la movilidad geográfica de los profesionales.

Con las transferencias legislativas a las Comunidades Autónomas, la mayoría de ellas han legislado sobre la materia, publicando sus propias leyes sobre Colegios Profesionales, así como las Leyes de creación de los Colegios Profesionales de Podólogos de las respectivas autonomías.

## 5.- LEY 3/1998 DE 3 DE MARZO DE CREACIÓN DEL CONSEJO GENERAL DE COLEGIOS OFICIALES DE PODÓLOGOS:

Las funciones de los Consejos Generales, a parte de las ya vistas anteriormente y mencionando alguna de las más importantes son:

- Dirimir los conflictos que puedan suscitarse entre los distintos Colegios.
- Informar preceptivamente todo proyecto de modificación de la legislación sobre Colegios Profesionales.
- Informar los proyectos de disposiciones generales de carácter fiscal que afecten concreta y directamente a las profesiones respectivas.
- Asumir la representación de los profesionales españoles ante las Entidades similares en otras naciones.
- Organizar con carácter nacional instituciones y servicios de asistencia y previsión y colaborar con la Administración para la aplicación a los profesionales colegiados del sistema de seguridad social más adecuado. Etc.

# JURISPRUDENCIA

Existen diferentes sentencias de interés, sobre éste tema, una de las más interesantes es la que se resume a continuación:

## SENTENCIA TRIBUNAL CONSTITUCIONAL DE 17 DE JULIO DE 1989:

Resulta justificada (la colegiación) por razón de la tutela del interés general que concurre en el ejer-

cicio de la profesión médica: la disciplina profesional, las normas deontológicas, la tutela de la buena fe a los terceros, cuya protección va unida a la de los valores y derechos constitucionales, como la salud, la sanidad y la vida e integridad física de los ciudadanos, que están en juego con ocasión del ejercicio de la profesión médica. Aquella (la protección del interés general), es la nota que distingue a los Colegios Profesionales (que son Corporaciones Públicas) de los sindicatos u otras asociaciones, que son entidades privadas y de adscripción voluntaria.

## INTERVENCIÓN DE LAS COMUNIDADES AUTÓNOMAS

Como se ha comentado en un apartado anterior, las Comunidades Autónomas, con competencia en la materia, han legislado sobre el tema, en unos casos creando leyes generales sobre Colegios Profesionales, y en otros legislando sobre la creación de un Colegio Profesional específico.

Ha existido controversia, con las Comunidades, que al legislar se apartaban del contenido de la legislación básica del Estado , que como hemos visto, hace referencia a la colegiación obligatoria, y que han publicado leyes contrarias en éste sentido.

Éstas normas autonómicas, están recurridas actualmente y se deberá esperar a la publicación de las Sentencias para valorar su contenido.

Una de las Comunidades, que más ha trabajado éste tema es la de Andalucía que mediante la Ley 15/2001 de la Junta de Andalucía, dispone que el requisito de la colegiación, no es exigible a los profesionales funcionarios, estatutarios o laboral de las Administraciones Públicas de Andalucía.

Pero hay que fijarse que sólo es para los profesionales que trabajan para la Junta, el resto de profesionales, siguen sujetos a la colegiación obligatoria.

Mediante Decreto 151/2003, que desarrolla esta Ley, establece el Código Numérico Personal (CNP), para los profesionales sanitarios de la Administración Sanitaria de la Junta de Andalucía, que les identificará en los documentos oficiales de obligada cumplimentación, sobre procesos asistenciales y prestaciones sanitarias. Sustituyendo de esta manera el número de colegiado por el nuevo CNP.

## CONCLUSIONES

Vista la legislación vigente en estos momentos y dado su carácter de normativa básica que no puede ser modificada por las Comunidades Autónomas, parece claro el carácter obligatorio de la colegiación.

Algunas tesis en el ámbito de la colegiación obligatoria de las profesiones sanitarias, ven la diferencia con otros funcionarios (por ejemplo abogados del Estado), en que el médico u otro profesional sanitario, ejercen en beneficio del ciudadano y no en beneficio de la Administración para la que sirve.

Ello implica que los Colegios Profesionales, han de tomar todas las medidas pertinentes, para conseguir que todos los profesionales de su ámbito de actuación, estén adscritos a su Colegio, con el fin de evitar el intrusismo profesional, y garantizar el cumplimiento del resto de funciones que tienen encomendados los Colegios Profesionales. Así como servir de garantía para el público en general, que puede confiar en que el podólogo debidamente colegiado, reúne los requisitos que le habilitan para el ejercicio profesional.

De otra parte la Ley de Cohesión y Calidad del Sistema Nacional de Salud, refuerza el papel de las organizaciones colegiales, implicándolas en las tareas de planificación de la formación y la evaluación de la competencia de los profesionales.

## NOTA INFORMATIVA

Ha salido publicado en el BOE del 14 de agosto, la Orden por la que se abre un nuevo periodo para la realización del Curso de Nivelación de Conocimientos a efectos de la convalidación académica del Título de Ayudante Técnico Sanitario por el de Diplomado en Enfermería. Como la otra vez, la institución responsable es la UNED y el periodo para realizar el citado curso va del 1 de enero del 2004 al 30 de Diciembre del 2008.

# NORMAS DE PUBLICACIÓN

La Revista Española de Podología es la comunicación oficial del Consejo General de Colegios Oficiales de Podólogos y da la bienvenida a los trabajos siempre que tengan relación con todos los aspectos relacionados con la Podología. Incluye de forma regular artículos originales, revisiones, artículos de formación continuada, casos clínicos, editoriales científicas. En ocasiones se publicarán los trabajos presentados en los Congresos.

Todo manuscrito no elaborado de acuerdo con las instrucciones posteriores será devuelto pendiente de conformidad.

Cuando entregue un artículo, por favor esté seguro que los siguientes aspectos están incluidos:

I. Una carta de transmisión a la Revista, firmada por todos los autores, en la cual deben asegurar que el artículo es original, que no está bajo consideración de otra revista, y que este material no ha sido publicado anteriormente. Este cometido es para hacer efectivo solo en el caso que tal trabajo sea publicado en la Revista Española de Podología. Si hay más de un autor relacionado con este manuscrito, deben hacer constar que "Todos los autores han leído y aprobado el manuscrito final".

II. Un disquete o CD. Que contenga, el manuscrito y todas las fotos, figuras y tablas.

III. El manuscrito original y dos manuscritos duplicados completos con ilustraciones. El proceso editorial no puede empezar si no han sido recibidos.

## Realización del manuscrito

Los manuscritos deben ser mecanografiados a doble espacio y márgenes anchos, escritos por una sola cara en hojas de tamaño DIN A4. Cada página debe estar numerada en el ángulo superior derecho. Las instrucciones específicas en relación con las diferentes presentaciones están expuestas más adelante. Todas las presentaciones deben contener lo siguiente:

1. La primera página debe contener el título del manuscrito en (inglés y español), los nombres y dos apellidos de todos los autores en orden correcto, el estatus académico, afiliación, teléfono, fax y dirección electrónica (e-mail) del primer autor para su correspondencia.

2. En la segunda página figurarán por este orden: título del trabajo en español, y en inglés y resumen del mismo en español y en inglés. El resumen, que no será superior a 350 ni menor de 300 palabras, incluirá la intencionalidad del trabajo, resultados más destacados y principales conclusiones, expuestos de tal forma que pueda ser comprendido sin necesidad de recurrir a la lectura completa del artículo. Al pie de cada resumen se especificarán de tres a seis palabras claves (español e inglés) para la elaboración del índice de la Revista.

3. Estructura del Texto: variará según la sección a que se destine.

a. Originales. Máximo de 8 folios, seis figuras y seis tablas.

Constara de una introducción que presenta el problema que guía el estudio y objetivo del estudio; una sección de metodología y materiales utilizados en el trabajo, sus características, criterios de selección y técnicas empleadas; una sección de resultados, en las que se relata no interpretan, las observaciones efectuadas y una discusión en donde los autores expondrán sus opiniones sobre la base de los resultados obtenidos por otros autores en publicaciones similares.

b. Revisiones de conjunto. Máximo 8 folios, 5 figuras y cuatro tablas.

El texto se dividirá en todos aquellos apartados que el autor considere necesario para una perfecta comprensión del tema tratado.

c. Formación continuada. Máximo 4 folios y 4 figuras.

Lecciones para la formación en temas, fundamentalmente de aspectos básicos en relación con nuestra especialidad o afines.

d. Casos clínicos. Máximo 4 folios y 4 figuras

Los artículos, sobre casos clínicos deben ofrecer información que no haya sido anteriormente publicada. Incluirá una introducción que consiste en una argumentación clínica sobre el caso, o el actual diagnóstico. Debe presentarse el problema que conlleva la utilización del caso especifico, su estudio, evaluación y diagnóstico así como la razón o razones por las que estos procedimientos utilizados son más útiles que cualquier otro proceso, procedimiento o diagnóstico.

e. Editoriales científicas. Máximo 2 folios.

4. Bibliografía.

Se presentará en hojas aparte, con las mismas normas mecanográficas antes expuestas. Se dispondrá según el orden de aparición en el texto, con la correspondiente numeración correlativa, o bien reseñando por orden alfabético los distintos artículos manejados en la confección del trabajo y especificando en el texto la numeración correspondiente. En el texto del artículo constará siempre la numeración de la cita en número entre paréntesis, vaya o no vaya acompañado del nombre de los autores; cuando se mencione a éstos, si se trata de un trabajo realizado por dos, se mencionará a ambos, y si son más de dos, se citará el primero seguido de la abreviatura "et al.".

Las citas bibliográficas se expondrán del modo siguiente:

# NORMAS DE PUBLICACIÓN

a. número de orden; b. Apellidos e inicial del nombre de todos los autores del artículo; c. Título del trabajo en lengua original; d. Título abreviado de la revista, según el World Medical Periodical, año de publicación; y e. Número de volumen y página inicial y final del trabajo citado, todo ello con la puntuación del siguiente ejemplo:

1. Maestro Perdices A., Mazas Artasona L. La tomografía computerizada en el estudio del pie. REP 2003; vol. XIV: 14-25.

Si se trata de citar un libro, se hará con el siguiente orden: apellidos e inicial del nombre de los autores, título en la lengua original, ciudad, editorial, año de la edición y página inicial y final a la que se hace referencia. Ejemplo:

1. Herranz Armillo JL. Actualización de las Epilepsias. Barcelona: Ed. Edide; 1994: 49-83.

5. Iconografía.

Las ilustraciones deben ser imágenes electrónicas, o dibujos originales y/o tablas. Cuando se presentan fotografías o radiografías, es preferible que las imágenes sean electrónicas y que se incluyan las copias impresas. Si no es posible presentar imágenes electrónicas, entonces se pueden usar impresos satinados de buena calidad. En el anverso de cada ilustración, indicar el número de esta ilustración, marcar claramente rotulado el título del trabajo (nunca los nombres de los autores ni el de la institución). Enviar impresos sin pegar. Dibujos, tablas, y la escritura de los impresos normalmente deberían presentarse en negro, utilizar negro sobre fondo blanco. Hacer la escritura de los impresos suficientemente grande como para ser leída cuando los dibujos sean reducidos de tamaño. Especificar fechas o iniciales en las páginas, no en las fotos, dibujos, etc. Cuando las ilustraciones han sido publicadas en otro lugar, el autor debe incluir una carta del propietario original de los derechos de autor, concediendo el permiso de reimprimir esa ilustración. Dar la completa información sobre la publicación anterior, incluyendo la página específica en la que aparecía la ilustración. Todas las ilustraciones, tablas y gráficos deben ser citados en el texto. Explicar lo que muestra cada una de las ilustraciones, más que definirlas simplemente. Definir todas las flechas y otros indicadores del estilo que aparezcan en la ilustración. Si una ilustración es de un paciente que es identificado como un número de caso en el texto o la tabla, incluir ese número de caso en el texto.

## Autoría

Debe ser claramente percibido que cada autor ha participado en el diseño del estudio, ha contribuido a la compilación de datos, ha participado en escribir el manuscrito, y asume toda la responsabilidad del contenido de dicho manuscrito. Normalmente, no deberían ser presentados en lista más de seis autores. Aquellos que han colaborado individualmente en solo uno de los apartados del manuscrito o en solo algunos casos deberían ser nombrados en nota a pie de página.

Los trabajo enviados a la Revista Española de Podología quedarán en propiedad de la Revista y su reimpresión posterior precisará de la autorización de la misma.

## Proceso de aceptación de los manuscritos

Los manuscritos serán registrados con un número de referencia, a partir del cual los autores podrán obtener información sobre el estado del proceso de revisión, que sigue las siguientes fases:

a. Revisión Editorial: El equipo editorial revisa todos los trabajos, y si cumplen las normas de remisión del manuscrito, lo envían a dos miembros del comité científico para su valoración.

b. Revisión Científica: Los miembros del comité científico hacen una valoración del manuscrito. La exclusión de un trabajo no implica forzosamente que no presente suficiente calidad, sino que puede deberse a que su temática no se ajusta al ámbito de la publicación.

c. Aceptación o rechazo del manuscrito: A través de los informes realizados por el comité científico, la redacción de la Revista establece la decisión de publicar o no el trabajo, pudiendo solicitar a los autores la aclaración de algunos puntos o la modificación de diferentes aspectos del manuscrito.

Una vez el manuscrito final haya sido aceptado, los autores recibirán una notificación de la aceptación del mismo.

## Envío de los trabajos:

Los artículos se enviarán al Consejo General de Colegios Oficiales de Podólogos. Revista Española de Podología. C/ San Bernardo, 74 Bajo Dcha. 28015 Madrid.

# CALZASALUD

Calzados especiales para pies delicados.

## CALZAMOS TODO TIPO DE PLANTILLAS

Sección especial de calzado
para DIABÉTICOS

Mod.: 5002

## CALZADOS ESPECIALES PARA HALLUX VALGUS Y DEDOS EN GARRA, ETC...

* Pies Reumáticos.
* Pies Poliartríticos.
* Pies Neuropáticos.

Mod.: 1010

## EL CALZADO MÁS CÓMODO DURANTE MÁS HORAS

Secciones especiales para:
* Personal Sanitario.
* Personal Religioso.
* Personal de Hostelería.

Mod.: 5906

## ZAPATERIAS ESPECIALIZADAS AL SERVICIO DEL PODÓLOGO

- **ALICANTE** - 03003 - C/. Pintor Aparicio, 28 - Tel. 96 522 80 09
- **ALMENDRALEJO** (Badajoz) - 06200 - C/. Cervantes, 96 - Tel. 92 466 25 66
- **BURGOS** - 09005 -C/. Amaya, 2 (Semiesquina con Av. El Cid) - Tel. 94 722 75 39
- **GUADALAJARA** - 19002 - C/. Ferial, 68 - Tel. 94 922 72 99
- **MADRID I** - 28010 - C/. García de Paredes, 26 - Tel. 91 447 66 14
- **MADRID II** - 28009 - C/. Ferran González, 22 - Tel. 91 431 61 52
- **ALCALÁ DE HENARES** (Madrid) - 28805 - Av. Castilla, 25 - Tel. 91 879 62 69
- **SANTANDER** - 39003 - Mercado del Este "local 2" - Tel. 94 221 86 50
- **LOS CRISTIANOS** (Tenerife) - 38650 - Av. Penetración s/n., Edificio Simón, Bloque IV - Tel. 92 275 22 83
- **VALENCIA** - 46005 - C/. Pedro III "El Grande", 38 - Tel. 96 373 77 93
- **VITORIA** - 01008 - C/. Sancho el Sabio, 2 - Tel. 94 513 06 19
- **ZARAGOZA** - 50003 - J. Martínez, 4 (Semiesquina Alfonso I) - Tel. 97 629 05 85

**ATENDEMOS A SUS PACIENTES SIGUIENDO SUS INDICACIONES**

# broker's 88
Correduría de Seguros

***Asesoramos desde hace años al colectivo de podólogos,***

***porque conocemos sus necesidades...***

***tenemos los productos que necesitan.***

## Baja Laboral

Asegure sus ingresos, preocúpese tan solo de su salud.Cuando no pueda trabajar a causa de una baja laboral, tendrá cubiertos sus gastos.

| Euros Mensuales | Franquicia 30 días | Franquicia 15 días | Franquicia 7 días | Sin Franquicia |
|---|---|---|---|---|
| 1.000 €. | 9.44 € mes | 14.73 € mes | 17.68 € mes | 30.58 € mes |
| 2.000 €. | 18.88 € mes | 29.56 € mes | 35.36 € mes | 61.16 € mes |

**Consulte primas correspondientes a su edad.*

## Accidentes Especial Manos

Máxima cobertura al menor coste. Prevea su futuro; cualquier accidente que afecte a sus manos, dedos, vista o voz pondría en peligro su seguridad y la de los suyos.

| | |
|---|---|
| **Pulgar o Índice** | 360.000 €. |
| **Ultima Falange (Pulgar o índice)** | 144.000 €. |
| **Dedo Medio** | 324.000 €. |
| **Pérdida Visión, habla o audición** | 360.000 €. |

**La mayor cobertura por 23,37 € al mes**

## Fallecimiento Invalidez Incapacidad

Sea por enfermedad o accidente cuente con la garantía exclusiva de la **Incapacidad Profesional**, por la que le cubrimos el desarrollo de su profesión habitual.

| Edad | Fallecimiento | Incapacidad | Invalidez | Hombre | Mujer |
|---|---|---|---|---|---|
| 30 | 60.101,21 | 60.101,21 | 120.202,42 | 13,07 € / mes | 12,67 € / mes |
| 35 | 60.101,21 | 60.101,21 | 120.202,42 | 14,07 € / mes | 12,98 € / mes |
| 40 | 60.101,21 | 60.101,21 | 120.202,42 | 17,54 € / mes | 13,44 € / mes |

**Consulte primas correspondientes a su edad.*

***Pida sin compromiso presupuesto de estos u otros productos.***



**901 10 88 88**

***www.brokers88.es - podologos@brokers88.es***

***Barcelona · Madrid · Bilbao · Valencia · Zaragoza · La Coruña · Sevilla***

Revista Española de
# PODOLOGIA

4ª EPOCA. VOL. XIV. Nº 6 NOVIEMBRE / DICIEMBRE 2003

## LÁTEX:
prevención de riesgos en clínica podológica.

## EL PIE DE CHARCOT Y SU TRATAMIENTO:
Total contact cast (TCC)

## FASCITIS PLANTAR:
diagnóstico y tratamiento

## TRATAMIENTO ORTOPODOLÓGICO
en pie postraumático.

## Evaluación del riesgo de ENFERMEDAD TROMBOEMBÓLICA
en pacientes sometidos a cirugía podológica. Pautas de tratamiento profiláctico

Editada por el Consejo General de Colegios Oficiales de Podólogos

# Micromotores para Podología

NSK

## GRUPO DENTALITE

## 900 600 000

# REVISTA ESPAÑOLA DE PODOLOGÍA

Consejo General

de Colegios Oficiales de Podólogos

Director:
Virginia Novel i Martí

Subdirector:
Manuel Meneses Garde

Redactor Jefe:
Elvira Bonilla Toyos

Tesorero:
Félix Martínez Martínez

Secretario:
José E. Buitrago Vicente

Comisión Científica:
José Ramos Galván
Sonia Hidalgo Ruiz
Julia Janeiro Arocas
Ricardo Becerro de Bengoa
Carolina Padrós Sánchez
Julio López Morales

Comisión de Publicaciones:
Virginia Novel i Martí
Elvira Bonilla Toyos
Ana Maestro Perdices
José Andreu Medina

Redacción:
San Bernardo, 74
28015 Madrid
Telf.: 91 531 50 44
Fax: 91 523 31 49
E-mail:cogecop2@jazzfree.com

Diseño, maquetación e impresión:
☐ Fotocromía
Pol. Ind. El Palmar.
Ed. B. Nave 25/26.
11500 El Puerto de Santa María
Telf.: 902 101 105
Fax: 956 87 39 11

Depósito legal:
B-21972-1976
ISSN - 0210-1238
Nº de SVR-215



La redacción no se hace responsable de los contenidos de los artículos publicados en la Revista Española de Podología, de los cuales se responsabilizan directamente los autores que los firman La redacción se reserva el derecho de reimprimir los originales ya publicados, bien en la propia R.E.P. o en otras publicaciones de su incumbencia. Queda prohibida la reproducción total o parcial de los trabajos publicados, aún citando su procedencia, sin expresa autorización de los autores y la Redacción.



Editorial. ____ 249

- Original -

Evaluación del riesgo de enfermedad tromboembólica en pacientes sometidos a cirugía podológica. Pautas de tratamiento profiláctico. ____ 250

Dionisio Martos Medina, Ricardo Becerro de Bengoa Vallejo.

Látex: prevención de riesgos en clinica podológica. ____ 254

Inmaculada C. Palomo Toucedo, Luis Martínez Camuña, José Ramos Galván, Gabriel Domínguez Maldonado, Pedro Munuera Martínez.

- Revisión de conjunto -

El pie de charcot y su tratamiento: Total contact cast (TCC). ____ 260

Juan Pedro Sánchez Ríos, Ricardo Becerro de Beongoa Vallejo, Beatriz Gómez Martín, Rubén Sánchez Gómez.

- Formacion continuada -

Fascitis Plantar: diagnóstico y tratameinto ____ 272

Rebeca Prieto Riaño, Jose María Prieto García.

- Caso clínico -

Tratamiento ortopodológico en pie postraumático. ____ 280

Gabriel Domínguez Maldonado, Pedro V. Munuera Martínez, José Manuel Castillo López, Inmaculada C. Palomo Toucedo.

- Legislación -

Ley Orgánica 6/2001 de 21 de diciembre, de Universidades. ____ 284

Manuel Marín Arguedas

Normas de publicación. ____ 289

# SOMOS SU TALLER DE ORTOPODOLOGIA

Adaptamos Nuestro Sistema a
su metodología de trabajo

EDSER
INSOLES

Diseñe sus plantillas a través de Internet, envio de:
espumas fenólicas, pedigrafías, moldes de yeso etc...

Prescinda de taller
y maquinaria

Ahórrese las horas de taller
Prescinda de la licencia de
fabricante

## TRATAMIENTO PERSONALIZADO CON DISTINTAS DENSIDADES DE EVA EN UNA MISMA PLANTILLA

Diseñe su plantilla y nosotros la fabricamos
Facil manipulación en caso de correcciones
Ortesis adaptables a cualquier calzado
Haga copias idénticas de sus tratamientos
Entrega en 7 días habiles

Contacte con nosotros si desea información o si prefiere
probar nuestro sistema TOTALMENTE GRATIS sin compromiso alguno

Telf. 627.41.63.09 / 627.41.63.10 FAX: 93.533.11.71
edser@edserinsoles.com

# EDITORIAL

Queridos compañeros/compañeras,

Nuevamente tenemos el placer de dirigirnos a todos a través de nuestra revista. En este año 2003 que esta a punto de finalizar, pensamos que los objetivos que nos marcamos al principio del mismo se han cumplidos en su totalidad, se han editado seis números de la revista a lo largo de todo el año.

El trabajo ha sido duro e intenso, ya que a lo largo del mismo hemos ido adaptando nuestra publicación a los criterios y normas de las Revistas Científicas. A esto hay que añadir la escasez de artículos con la que nos encontramos en un principio, lo cual ha supuesto el retraso en la salida de algunos de los números. Destacando que en estos momentos estamos recibiendo artículos con cierta fluidez. Todavía nos queda mucho por realizar, pero hemos marcado las bases para continuar con nuestro quehacer, que no es otro que poder ofrecer a todos los colegiados una Revista Científica de edición bimensual.

Comentarios al Real Decreto 1277/2003 de 10 de Octubre "por el que se establecen las bases generales sobre autorización de Centros, Servicios y Establecimientos Sanitarios".

Este Real Decreto desarrolla el artículo 27.3 de la Ley 16/2003 de 28 de Mayo de Cohesión y Calidad del Sistema Nacional de Salud, determina las exigencias mínimas para la autorización de las Comunidades Autónomas sobre la apertura y funcionamiento en su territorio de los Centros, Servicios y Establecimientos Sanitarios y de acuerdo con el artículo 26.2 de la citada Ley se establece el registro general de los mismos en el Ministerio de Sanidad y Consumo que tendrá carácter publico. **Su finalidad es regular las bases del procedimiento de autorización y establecer una clasificación, denominación y definición común para todos.**

Es la primera vez que la podología esta catalogada en la cartera de servicios sanitarios de carácter público como proveedor de servicios con oferta existencial. A través de esta revista recibiréis información del mismo.

El pasado día 22 de Noviembre de 2003 fue publicada en el B.O.E. la Ley de Ordenación de las Profesiones Sanitarias (LOPS), que tiene por finalidad dotar al sistema sanitario de un marco legal que contempla los diferentes instrumentos y recursos que hacen posible la mayor integración de los profesionales en el servicio sanitario en lo preventivo y asistencial, tanto del sector público como privado, facilitando la corresponsabilidad en el logro de los fines comunes y en la mejora de la calidad de la atención sanitaria, garantizando así mismo que todos los profesionales sanitarios cumplen con los niveles de competencias necesarios para salvaguardar el derecho de los ciudadanos a la protección de la salud.

Artículo 7. Sin perjuicio de las funciones que, de acuerdo con su titulación y competencia específica corresponde desarrollar a cada profesional sanitario, ni de las que puedan desarrollar otros profesionales, son funciones del Podólogo las siguientes: **"Podólogo: los diplomados universitarios en podología realizan las actividades dirigidas al diagnóstico y tratamiento de las afecciones y deformidades de los pies mediante las técnicas terapéuticas propias de su disciplina".**

Hemos realizado un breve resumen de lo esencial del Real Decreto de Bases sobre Autorización de Centros y de la Ley de Ordenación de Profesiones Sanitarias (LOPS), que aunque en otras editoriales hemos mencionado, ahora entran en vigor por estar publicadas en el B.O.E.

Deseamos de todo corazón que paséis unas felices fiestas de Navidad y año nuevo en compañía de vuestros familiares y amigos, y esperemos que el año 2004 sea un año propicio para nuevos avances en nuestra profesión.

Un abrazo,
Virginia Novel i Martí
Presidente

# EVALUACIÓN DEL RIESGO DE ENFERMEDAD TROMBOEMBÓLICA EN PACIENTES SOMETIDOS A CIRUGÍA PODOLÓGICA. PAUTAS DE TRATAMIENTO PROFILÁCTICO



Dionisio Martos Medina[1]
Ricardo Becerro de Bengoa Vallejo[2].

[1]Podólogo. Experto en cirugía Podiátrica por el NYCPM y la UCM
[2]Podólogo. Profesor Titular de la Escuela de Enfermería, Fisioterapia y Podología Universidad Complutense Madrid

CORRESPONDENCIA
Dionisio Martos
Parque Virgen de la Paz nº 64, 1º A
23280 Beas de Segura. JAEN
dmartos@telefonica.net

## RESUMEN

**La trombosis venosa profunda es una enfermedad relevante como complicación postoperatoria, sobre todo cuando de inmovilización como es el caso de la cirugía podológica, se sabe que gran número del Trombosis venosas son asintomáticas y que por eso pasan desapercibidas, siendo la embolia pulmonar el primer signo de la enfermedad tromboembólica.**

**Existen unos factores del riesgo, al margen de la cirugía que deben ser tenidos en cuenta para instaurar un tratamiento profiláctico de la Enfermedad Tromboembólica.**

**En el presente artículo mostramos unas pautas para la prevención de la TVP basado en la advertencia de los factores de riesgo y la instauración de un tratamiento a base del uso de heparinas de bajo peso molecular preoperatorio.**

## PALABRAS CLAVE

**Trombosis Venosa Profunda, Embolia Pulmonar, Factores de Riesgo, Heparina de Bajo Peso Molecular.**

## ABSTRACT

**The deep veine thrombosis is an illness as postoperative complication, mainly when of immobilization like it is the case of the podologica´s surgery, it is known that great number of the veined Thrombosis are asyntomatic and that for that reason they pass unnotices, being the Pulmorary Embolism the first sign of the thrombormbolism.**

**Some factors of the risk exist, to the margin of the surgery that us should be kept in mind to establish a treatment preservative of the thromboembolism.**

**Presently work shows some rules for the prevention of the DVT based on the warning of the factors of risk and the setting-up of a treatment with the help of the lows molecular weight heparins.**

## KEY WORDS

**Deep Vein thrombosis,Pulmonary Embolism, Risk´s Factors, Lows Molecular Weight Heparins.**

## INTRODUCCIÓN

La Trombosis Venosa Profunda (TVP) de las extremidades es una enfermedad frecuente. Hasta hace muy pocos años, por factores diversos, se consideraba como una enfermedad de escasa gravedad, sin embargo, es el origen de la gran mayoría de los casos de Embolia Pulmonar (EP), tanto es así que hoy en día se considera a la TVP y la EP como dos aspecto de una misma entidad la Enfermedad Tromboembólica Venosa (ETV) (1).

Consultado a diversos autores a sabiendas de la gravedad y frecuencia de la ETV existe una gran

variabilidad de criterios en el momento de aplicar una pauta profiláctica de la ETV, en EEUU, aún reconociendo que 100.000 mueren al año por EP y que se producen aproximadamente 260.000 casos de tromboembolismo venoso, los cirujanos son reacios a la profilaxis por el sangrado, riesgo de hematoma y posibles infecciones(2) . En cambio en Europa cada vez es mas elevado el número de centros que hacen Profilaxis de la Trombosis Venosa Profunda (PTVP)(3).

## ESTUDIOS EPIDEMOLÓGICOS

La ETV se considera una enfermedad relativamente frecuente y bastante grave, la frecuencia de la ETV viene recogida por diversos estudios epidemiológicos donde se muestra que anualmente en la población general es de alrededor de 160 pacientes con TVP y 20 pacientes con EP sintomática no fatal por cada 100.000 habitantes(4). La gravedad viene marcada por sus posibles complicaciones como son la EP causa del 10% de las muertes hospitalarias de pacientes encamados, presente en 1 de cada 4 pacientes con TVP, el síndrome postrombótico, que se desarrolla en el 50% de los pacientes que han sufrido una TVP y representa la segunda causa más frecuente de invalidez profesional en los países civilizados[1].

## DIAGNÓSTICO DE LA ENFERMEDAD TROMBOEMBÓLICA VENOSA POSTOPERATORIA

La sintomatología propia de la TVP se resumía clásicamente en la tríada de dolor, tumefacción e impotencia funcional en la extremidad afecta. En la exploración física, la observación de tumefacción, aumento de la temperatura local, rubefacción y circulación colateral evidente configuraban el cortejo de hallazgos semiológicos. En la actualidad, sabemos que esta descripción se corresponde con la realidad sólo en un número limitado de pacientes. Se calcula que aproximadamente la mitad de los individuos afectos de TVP no presentan ninguno de los síntomas ni signos citados. En estos casos, la trombosis pasa inadvertida y no se diagnostica. En algunos pacientes, el primero y único síntoma es un episodio de embolia pulmonar. Por esta razón, el diagnóstico debe empezar con la sospecha de la enfermedad siempre que exista un factor de riesgo. El menor síntoma clínico (dolor, tumefacción) en un paciente postoperado o encamado nos debe hacer pensar en la existencia del cuadro de trombosis venosa.

Los factores de riesgo para desarrollar EP están relacionados con el origen del problema, es decir, la TVP. Se estima que sólo el 10-20% de éstas producen émbolos pulmonares. Entre los factores clínicos los más frecuentes son: TVP y/o EP previas, cáncer, varices, obesidad, infarto de miocardio, accidente vascular cerebral. Las manifestaciones clínicas de la EP son totalmente inespecíficas pero, valoradas adecuadamente en su contexto, facilitan el diagnóstico. Por lo general, su intensidad depende del grado de oclusión del lecho vascular pulmonar y del estado cardiorespiratorio previo del paciente.

Sin embargo, es posible observar enfermos con embolización masiva (más del 50% de oclusión vascular) y escasa o nula sintomatología, mientras que otros con embolias submasivas presentan gran repercusión clínica. Esta discrepancia se atribuye a la acción de sustancias broncoactivas y vasoactivas liberadas por las plaquetas. Los síntomas más frecuentes son la disnea (57-91%), que suele aparecer de forma súbita, y el dolor torácico, casi siempre de tipo pleurítico (50-76%). Otros síntomas menos habituales son la tos y la hemoptisis.

En ocasiones puede producirse broncospasmo. El infarto de miocardio, accidente vascular cerebral, parálisis, síncope y el colapso son manifestaciones raras(6).

Otro hecho que dificulta el diagnóstico de la TVP radica en que en ocasiones se confunde su diagnóstico con otras patologías así en el caso de TVP se suele confundir con celulitis, linfangitis o enfermedades reumáticas y en caso de EP se puede confundir con neumonía o insuficiencia cardiaca frecuentemente.

## VALORACIÓN DEL RIESGO DE ENFERMEDAD TROMBOEMBÓLICA

La triada de Virchow (1845), todavía hoy sigue vigente, considera como factores etiopatogénicos de la TVP los siguientes:

- Estasis venosa.
- Hipercoaguabilidad.
- Lesión endotelial.

Revisando las últimas publicaciones al respecto hemos hallado un trabajo (Autar et al.)(7) de 1996 quienes basándose en la triada de Virchow sobre factores de riesgo en la génesis de la TVP desarrollan una escala(8) como índice predictivo de su aparición.

La escala se compone de 7 categorías de riesgo que a continuación definimos y valoramos su implicación:

- **Grupo Edad:** Existe una relación lineal entre la edad avanzada y el aumento de incidencia de TVP. Con la edad, las venas de las pantorrillas se vuelven más tortuosas y el músculo pierde masa, lo que contribuye a una disminución de la eficacia de la bomba, y en consecuencia a la disminución del retorno venoso (estasis venosa).

- **Grupo Índice de Masa Corporal (IMC):** Es conocido que mecánicamente, la obesidad aumenta la presión intraabdominal y eso interfiere en el retorno venoso. Además, se considera que en los pacientes obesos existe una disminución de la actividad fibrinolítica.

- **Grupo Inmovilidad:** Como ya se ha comentado, los músculos de la pantorrilla actúan como una bomba que potencia el retorno venoso, impulsando la sangre hacia el corazón. La disminución del movimiento de estos músculos, disminuye el retorno venoso. La inmovilidad produce estasis venosa manifestados de dos maneras:
  1. Por una disminución de la velocidad lineal de la sangre que compromete el retorno venoso desde las extremidades inferiores.
  2. Por una dilatación de las venas que enlentece todavía más el retorno venoso.

- **Grupo hormonal.**
  1. Los anticonceptivos hormonales suponen un riesgo de TVP por dos motivos: Incrementando el nivel de fibrinógeno y de otros factores de la coagulación producen una hipercoaguabilidad. Y causando vasodilatación lo que supone un aumento del estasis venoso.
  2. Durante el embarazo y el puerperio, el riesgo de TVP es 5.5 veces en la mujer que no lo está y no toma anticonceptivos (Conn 1976). Ello es debido a que durante el embarazo aumenta el volumen abdominal dificultando el retorno venoso y durante el puerperio, los órganos reproductores vuelven a su estado normal pero los estrógenos aunque van disminuyendo lo hacen lentamente con lo cual el riesgo de TVP sigue elevado.
  3. Recientemente se ha comprobado por estudios observacionales y grandes ensayos a doble ciego que la Terapia Hormonal Sustitutiva, genera un riesgo potencial de padecer Enfermedad Tromboembólica en mujeres postmenopáusicas(9)

- **Grupo traumatológico**. Los pacientes que han sufrido un traumatismo, independientemente de la zona afectada, comportan un riesgo de TVP(10) . La inmovilización forzada que sigue al trauma en las extremidades inferiores es un factor que influye en la patogenia de la TVP.

- **Grupo Cirugía**. En toda cirugía están presentes la estasis venosa, hipercoaguabilidad y lesión endotelial. La triada de Virchow coloca la cirugía como primer factor de riesgo en la génesis de la TVP, aunque algunos procedimientos quirúrgicos están sujetos a una mayor incidencia de TVP que otros. El riesgo que sigue a la cirugía ortopédica es mas alto que el que sigue a otros procedimientos, en parte por la lesión de los tejidos que rodean las venas profundas y en parte por la dificultad de movimiento de la extremidad lesionada, que disminuye el retorno venoso.

- **Grupo de enfermedades de alto riesgo**. Las enfermedades inflamatorias del intestino, las discrasias sanguíneas y la malignidad producen hipercoaguabilidad incluyendo también las enfermedades cardiovasculares, que asociadas a la inmovilidad forzada, contribuye a la estasis venosa.

En esta escala, las distintas categorías de riesgo tienen un valor que irá de un mínimo a un máximo según el potencial patogénico de TVP. La suma de los valores dará un valor total o score al que corresponderá una categoría de riesgo. (ANEXO 1)

## PROTOCOLO DE PROFILAXIS DE LA ENFERMEDAD TROMBOEMBÓLICA

A partir de la puntuación o Score que se recoja en el anexo 1 según varias consultas bibliográficas (M. *Sánchez Pallares*, F. *Oferil*, X *López de Vega del Servicio de Hematología del Hospital de Mataró*) se propone un protocolo de tratamiento para la prevención de la TVP con Heparina de Bajo Peso Molecular que viene pautado en la siguiente tabla:

| |
|---|
| PACIENTES DE BAJO RIESGO (Puntuación de 7 a 10) |
| - Solo habrá que insistir en la movilización precoz. |
| PACIENTES DE RIESGO MODERADO (Puntuación de 11 a 14) |
| - 2500 U/l de Bemiparina o Daltaparína, 20 mgr de Enoxaparina o 0´3 ml de Nadroparína, 12 horas antes de la intervención. |
| PACIENTES DE RIESGO ELEVADO (Puntuación = o > a 15) |
| - 3500 U/l de Bemiparina, 5000 U/l de Daltaparína, 40 mgr de Enoxaparina o 0´6 ml de Nadroparína 12 horas antes de la intervención.<br>- 8-12 después de la intervención.<br>- A las 24 horas de la 2ª dosis y continuar cada 24 horas |

Los tratamientos con HBPM deberán mantenerse hasta la correcta movilización, en caso de cirugía hasta la deambulación bipodal .

Los pacientes de riesgo moderado que sean intervenidos con anestesia loco-regional y que sean de cirugía ambulatoria sin ingreso, iniciaran la pauta profiláctica 4 horas después de la intervención (11).

Los nombres de las diferentes HBPM comercializadas en España es el siguiente:

| FÁRMACO | NOMBRE COMERCIAL |
|---|---|
| Bemiparina | Hibor |
| Daltaparina | Framin, Boxol |
| Enoxaparina | Clexane |
| Nadroparina | Fraxiparina |

ANEXO 1

## HOJA DE VALORACIÓN DEL RIESGO DE ENFERMEDAD TROMBOEMBÓLICA EN PACIENTES SOMETIDOS A CIRUGÍA PODOLÓGICA

| Fecha: | Nº de Historia: |
|---|---|
| **Nombre del Paciente:** | |
| **Tipo de Tratamiento:** | |

| **GRUPO DE EDAD** | |
|---|---|
| De 10 a 30 años | 0 |
| De 31 a 40 años | 1 |
| De 41 a 50 años | 2 |
| De 51 a 60 años | 3 |
| > a 60 años | 4 |
| **GRUPO I.M.C** | |
| 16 - 19 (Bajo Peso) | 0 |
| 20 - 25 (Normopeso) | 1 |
| 31 - 40 (Sobrepeso) | 2 |
| 31 - 40 (Obeso) | 3 |
| > 40 (Muy obeso) | 4 |
| **GRUPO HORMONAL** | |
| Anticonceptivos (20-35 años) | 1 |
| Anticonceptivos ( >35 años) | 2 |
| Embarazo | 3 |
| Puerperio | 3 |
| T.H. Sustitutiva | 3 |
| **GRUPO CIRUGÍA** | |
| Cirugía Mayor | 2 |
| Cirugía Mayor Urgente | 3 |
| Cirugía Ortopédica Menor | 6 |
| Cirugía Ortopédica Mayor | 10 |

| **MOVILIDAD** | |
|---|---|
| Deambula | 0 |
| Limitada | 1 |
| Muy Limitada | 2 |
| Sedestación | 3 |
| Encamado | 4 |
| **ENFERMEDAD DE ALTO RIESGO** | |
| Colitis Ulcerosa | 1 |
| Anemia Falciforme | 2 |
| Anemia Hemolítica | 2 |
| Policitemia Vera | 2 |
| Déficit AT-III | 2 |
| Déficit Proteína C | 2 |
| Enf. Cardiaca Crónica | 3 |
| I.A.M. | 4 |
| Neoplasias/Metástasis | 5 |
| Venas Varicosas | 6 |
| Antec. De T.V.P o A.C.V | 7 |
| **TRAUMATISMOS** | |
| Pelvis | 3 |
| EEII | 4 |
| Fractura abierta EEII | 10 |
| Fractura cerrada EEII | 10 |

**PUNTUACIÓN:**

| **VALORACIÓN DEL NIVEL DE RIESGO DE T.V.P.** | |
|---|---|
| **Puntuación** | **Riesgo** |
| </a 6 | Nulo |
| 7a10 | Bajo (<10%) |
| 11a14 | Moderado (11-40%) |
| >/a 15 | Alto (>40 %) |

Adaptado de AUTAR R. Nursing assessment of clients a risk of deep vein thrombosis (D.V.T): the Autar D.V.T scale.Journal of Advanced Nursing. 1996; 23: 763-770. Tomado de SANCHEZ PALLARÉS et al. Instauración de un protocolo de profilaxis de la Enfermedad Tromboembólica. De Coagulación y Fibrinolísis en Cirugía. Ed Thema año 2000 pag 455 a 461.

## BIBLIOGRAFÍA


1. MORREAL BOSCH M. Profilaxis de la trombosis venosa profunda. Coagulación y fibrinolisis en cirugía. Ed. Thema 2000.
2. AMERICAN COLLEGE OF CHEST PHYSICIANS. Sixt American College of Chest Physician Consensous Conference on Antithrombotic Therapy: outpatient management fot adults. J Health Syst Pharm 1999; 56:1505-1514.
3. DAHL OE. Thromboprophylaxis in hip arthroplasty. New frontiers and future strategy. Acta Orthop Scand. 1998; 69: 339-342.
4. LINDBLAD B, ERIKSSON A, BERGQVIST D. Autopsy-verified pulmonary embolism in a surgical department: Analysis of the period from 1951 to 1988. BrJ Surg 1991; 78: 849-852.
5. LINDBLAD B, STERNBY NH, BERGQVIST D. Incidence of venous thromboembolism verified by necropsy over 30 years. Br Med J 1991; 302: 709-711.
6. FARRERAS-ROZMAN. Medicina Interna, Edición en CD Rom 13ª Edición. Pag (658-670) y (828-829).
7. AUTAR R, WALLIS M. Deep vein trombosis: Clinical nursing management. Nursing Standard 15, 18, 47-54. Año 2000
8. AUTAR R. Nursing assessment of clients at risk of deep vein thrombosis; the Autar DVT scale. Journal of Advanced Nursing. 1996; 23: 763-770.
9. BISCUP P. Riesgos y beneficios de la terapia hormonal sustitutiva. http:/www.elmedicointeractivo.com/revisiones_ext.php?idreg=45
10. CONN J. Combined femoral arterial and venous injuries- a lesson in surgical history?. Venous surgery in the lower extremities 1976. Mónograf: 21-28
11. SANCHEZ PALLARÉS et al. Instauración de un protocolo de profilaxis de la Enfermedad Tromboembólica. De Coagulación y Fibrinolísis en Cirugía. Ed Thema año 2000 pag 455 a 461.

# LÁTEX: PREVENCIÓN DE RIESGOS EN CLÍNICA PODOLÓGICA



Inmaculada C. Palomo Toucedo[1]
Luis Martínez Camuña[2]
José Ramos Galván[2]
Gabriel Domínguez Maldonado[1]
Pedro V. Munuera Martínez[1]

[1]Profesor del Departamento de Enfermería, Fisioterapia y Podología. Universidad de Sevilla
[2]Profesor Titular del Departamento de Enfermería, Fisioterapia y Podología. Universidad de Sevilla

CORRESPONDENCIA
Inmaculada C. Palomo Toucedo
Escuela Universitaria Ciencias de la Salud
Avda. Sánchez Pizjuán s/n. SEVILLA
ipalomo@us.es

## RESUMEN

**El uso de guantes de látex y otros productos sanitarios fabricados con este material, es extremadamente habitual en el desarrollo clínico podológico. Como consecuencia de esta exposición continua, el podólogo, al igual que otros profesionales de la salud, constituye un grupo de riesgo de presentar alergia al látex. Por otro lado, este riesgo es alto también en pacientes que debido a sus necesidades de atención sanitaria requieren periódicas exploraciones médicas o procedimientos quirúrgicos.**

**En este trabajo identificaremos los tipos de alergias y síntomas más comunes, las vías y niveles de exposición y las posibilidades diagnósticos de la enfermedad.**

**Haremos hincapié en el tratamiento de esta alergia que consiste únicamente en evitar la exposición al alérgeno, y por tanto, se basa en la prevención. Dos tipos de prevención se pueden identificar, para grupos de riesgo que potencialmente pueden desarrollar la enfermedad y la prevención para los pacientes que ya presentan sintomatología clínica por hipersensibilidad al látex.**

**Identificaremos los materiales alternativos. En el ámbito sanitario, existen objetos de vinilo o silicona que sustituyen los objetos de látex; en el caso de los guantes, se pueden usar de polímero sintético o de neopreno. Con estas medidas no sólo se garantiza al paciente alérgico una atención segura sino que impide la exposición prolongada al látex del personal sanitario.**

## ABSTRACT

**The use of latex gloves and other medical products are made of latex is extremely usual in the podiatric practice. Podiatrist like other medical professionals forms a group at risk to show allergy to latex in consequence of this continuous exposure. On the other hand, this risk is high as well in patients that due to their needs for sanitary attention they need periodic medical exploration or surgical procedures.**

**In this report, types of allergies and the most common symptoms, ways and standards of exposition levels and diagnostic possibilities of the disease are identified.**

**We insist on treatment of this allergy that only lies in avoid the exposure to the allergen, so it is based on prevention. Two kinds of prevention can be identifying: groups at risk that potentially can develop the disease and patients have clinic symptomatology due to hypersensibility to latex.**

**Alternative materials are identified. In medical sanitary environment, there are things made of vinyl or silicon that replace latex; in the case of gloves can be used gloves made of synthetic polymer or neoprene. With these measures, it is guaranteed a safe attention to the allergic patient in addition to lengthy exposure to latex of the sanitary personal is prevented.**

## RESUMEN (continuación)

**Por último, se expondrán algunos consejos dirigidos especialmente a personas alérgicas y para personal sanitario con objeto de reducir el riesgo de presentar cuadros alérgicos al látex así como un conjunto de medidas a desarrollar en caso de atender a un paciente alérgico o de riesgo.**



## PALABRAS CLAVES

**Alergia al látex, prevención de riesgos, guantes de látex**



## ABSTRACT (continuación)

**Finally, several advices addressed to allergic people and sanitary personal with the aim of reducing the risk to present allergic symptoms to latex are expounded besides a set of measures to develop in case of treat an allergic or risk patient.**



## KEY WORDS

**Allergy to latex, risk prevention, latex gloves**




## INTRODUCCIÓN

Desde los años 80 se ha producido un incremento del uso de guantes de látex por profesionales de la salud, como parte del equipo de protección individual frente a agentes biológicos, con el aumento correspondiente de reacciones alérgicas relacionadas con su uso.

Por otra parte, cualquier persona puede sensibilizarse al contacto con este material, que habitualmente utilizamos en nuestra vida diaria, y en cualquier procedimiento diagnóstico o terapéutico, como los aplicados en la clínica podológica.

Las reacciones alérgicas al látex constituyen un problema sanitario importante, siendo necesaria la adopción de medidas preventivas efectivas con el propósito de reducir el número de nuevas sensibilizaciones y de prevenir las recaídas en sujetos ya sensibilizados.

El látex o caucho natural, es una sustancia lechosa que se obtiene del árbol tropical Hevea brasiliensis. A este fluido se añaden varios productos químicos durante el proceso de vulcanización y fabricación del látex comercial.

Tanto las proteínas del látex como los productos químicos agregados durante su elaboración pueden provocar reacciones alérgicas de distinta intensidad.

En la actualidad, no es fácil identificar las proteínas o antígenos que causan la alergia, de ahí que la medición de las proteínas totales sea el indicador más útil para conocer la exposición a este tipo de sustancias.

## TIPOS DE ALERGIA

La alergia al látex es una enfermedad en la que los pacientes sensibilizados pueden presentar dos tipos de reacciones causadas por dos mecanismos inmunológicos distintos:

1. Alergia inmediata, provocada por una reacción de hipersensibilidad tipo I, mediada por anticuerpos de clase Ig E. Esta reacción se produce frente a las proteínas alérgicas del látex y da lugar a una respuesta precoz que varía entre unos minutos a pocas horas tras la exposición, dando una clínica muy variada.

2. Alergia retardada, provocada por un mecanismo de hipersensibilidad tipo IV, mediado por células, se desarrolla fundamentalmente frente a los aditivos químicos que se utilizan en el procesamien-

### ALERGIA AL LATEX

| ALERGIA INMEDIATA | ALERGIA RETARDADA |
|---|---|
| Pocos minutos / horas | Entre 6 y 48 horas |
| Mediada por Ig E | Mediada por células |
| Proteínas del látex | Aditivos químicos |
| Clínica variada | clínica cutánea |

to del látex, si bien puede estar también inducida por las proteínas propias del látex. Los síntomas aparecen entre las 6 y 48 horas tras la exposición y se manifiesta, sobre todo, con manifestaciones cutáneas locales.

Al margen de estos fenómenos alérgicos, la reacción más común a los productos de látex es la dermatitis por contacto irritante, que cursa sobre todo con la aparición de zonas secas, irritadas, con picazón en la piel, usualmente en las manos.

Estas reacciones son ocasionadas principalmente por irritación de la piel por el uso de guantes y, posiblemente, por la exposición a otros productos y elementos químicos en el trabajo. Suele desencadenarse al lavarse y secarse las manos de forma incompleta, al utilizar agentes de limpieza y desinfectantes y por la exposición de polvos añadidos a los guantes. Esta dermatitis de contacto irritante no es considerada propiamente una reacción alérgica.

Figura 2. Dermatitis por contacto irritante.

## CLÍNICA DE LA ALERGIA AL LÁTEX

Es importante reconocer los síntomas más característicos de la alergia al látex para poder poner en marcha cuanto antes las medidas oportunas en cuanto a prevención y tratamiento.

En cuanto a la alergia inmediata, se desconoce la cantidad de exposición requerida para provocar sensibilización o sintomatología, si bien se sabe que exposiciones a niveles bajos pueden desencadenar reacciones alérgicas en algunas personas.

La sintomatología suele iniciarse a los pocos minutos de exposición al látex, aunque, inusualmente, puede aparecer horas después.

Las reacciones leves presentan desde enrojecimiento, irritación o picazón de la piel hasta angioedema o hinchazón en la zona de contacto o más generalizada.

Reacciones más agudas pueden incluir síntomas respiratorios tales como secreción nasal, estornudos, picazón en los ojos o garganta en incluso asma, con disnea a veces grave. En raras ocasiones, puede producirse una situación de shock anafiláctico, si bien hay que decir que una reacción alérgica que ponga en peligro la vida rara vez es el primer síntoma de la alergia al látex.

En cuanto a la dermatitis de contacto de origen alérgico o hipersensibilidad retardada, provocada normalmente por la exposición a productos químicos agregados al látex, se caracteriza por una erupción cutánea que comienza habitualmente de 24 a 48 horas después del contacto y puede propagarse hasta convertirse en llagas supurantes en la piel o propagarse desde la zona de la piel tocada por el látex.

## GRUPOS DE RIESGO

Cualquier persona puede sensibilizarse al látex pero existen tres grupos importantes de riesgo:

1. Personas que han sufrido múltiples procedimientos quirúrgicos o exploraciones médicas instrumentales como los que padecen espina bífida, enfermedades congénitas del tracto urinario y otras.

2. Personas con antecedentes personales de alergia o atopia, en especial a ciertas frutas como plátano, kiwi, aguacate, castaña, etc. Este fenómeno, conocido como reactividad cruzada, se debe a que algunas de las proteínas alérgicas del látex también están presentes en esas frutas.

3. Trabajadores de ciertos sectores en los que la exposición al látex es muy alta, como es el caso de los profesionales sanitarios. Dentro de este colectivo, en el que por supuesto se adscriben los podólogos, los grupos en los que se han documentado mayor número de fenómenos alérgicos al látex son el de los odontólogos y el del personal de enfermería de quirófano.

   El personal de limpieza y el dedicado a la fabricación de productos de goma son otros de los colectivos profesionales donde esta afección adquiere cierta relevancia.

## VÍAS DE EXPOSICIÓN

Dos son las vías fundamentales de exposición al látex:

1. Por contacto directo de objetos de látex con la piel, mucosas o tejidos internos. En Podología cobra especial interés el contacto con la piel en la realización de distintos procedimientos quiropodológicos y con tejidos internos en el contexto de la cirugía podológica.

   Se ha demostrado que las proteínas que ocasionan las alergias al látex se ligan al polvo que se utiliza en algunos guantes de látex, por lo que cuando se utilizan guantes empolvados, una

mayor cantidad de proteína de látex llega a la piel.

Por otro lado, el llevar puestos guantes de látex durante episodios de dermatitis de las manos puede aumentar la exposición de la piel y la persona que los usa corre el riesgo de contraer alergia al látex. Se desconoce el riesgo de progresión de irritación de la piel a reacciones más graves. Sin embargo, una irritación puede ser el primer signo de que un trabajador se ha vuelto alérgico al látex y que podrían ocurrir reacciones más graves si continúa la exposición.

2. Por vía aérea, por existencia de partículas de látex en el aire en lugares con una gran concentración de objetos de látex y, sobre todo, por repetidos cambios de guantes empolvados, que condicionan la presencia de gran cantidad de partículas de látex y polvo en el aire, con el consiguiente riesgo de inhalación y contacto con mucosas.

· Figura 3. Vías de Exposición. Partículas de látex / Polvo en suspensión

Repetidos estudios han analizado el contenido proteico total en distintos muestras de guantes de látex, con el objeto de predecir cuáles tendrán un comportamiento más alergénico. (1,4)

Generalmente, las concentraciones más altas se encuentran en los guantes de látex empolvados para examen y casi en la misma medida en los guantes quirúrgicos de látex empolvados.

Concentraciones mucho menores se encuentran en los guantes quirúrgicos sin talco, siendo por su parte los guantes de nitrilo los que presentan una menor concentración en los estudios analizados.

A la hora de analizar los niveles de proteínas alergénicas extraíbles, los resultados son similares a los señalados para el contenido proteico total.

## DIAGNÓSTICO DE LA ALERGIA AL LÁTEX

Esta alergia debería sospecharse en cualquier persona que presenta ciertos síntomas después de la exposición al látex, incluida irritación nasal, ocular o de los senos paranasales, dificultad respiratoria, tos, jadeo, o estado de shock inexplicado.

Toda persona expuesta que experimente estos síntomas debería ser evaluado por un alergólogo ya que una exposición adicional podría producir una reacción alérgica grave.

Efectuar un historial médico completo es el primer paso en el diagnóstico de la alergia al látex.

Entre otras herramientas diagnósticas figuran una prueba de uso de guantes normalizada o pruebas cutáneas que consisten en raspar o causar escozor en la piel mediante una gota de líquido que contiene proteínas de látex. Se demuestra una reacción positiva si se produce escozor, hinchazón o enrojecimiento en el lugar de la prueba. Las pruebas cutáneas y de uso de guantes deberían realizarse sólo en centros médicos con personal experimentado y equipado para hacer frente a reacciones agudas.

También se dispone de pruebas para diagnosticar la dermatitis por contacto alérgico. Aquí se aplica una compresa especial que contiene aditivos de látex a la piel y se comprueba a través de varios días. Se muestra una reacción positiva al experimentar picazón, enrojecimiento, hinchazón o llagas donde la compresa cubrió la piel.

Además, también hay pruebas de laboratorio para determinar la sensibilización al látex mediante la detección en sangre de anticuerpos específicos.

Ocasionalmente, las pruebas no confirman que un trabajador tiene una verdadera alergia al látex o pueden indicarla en un trabajador que no tiene síntomas clínicos. Por tanto, los resultados han de ser evaluados por un médico bien informado.

## TRATAMIENTO

Actualmente no existe un tratamiento definitivo para pacientes sensibilizados, siendo la única medida la prevención. En fase experimental se está estudiando una posible inmunoterapia (vacuna).

Las medidas de prevención se establecen según dos situaciones:

1. Prevención para los pacientes de riesgo sin alergia demostrada. Debe evitarse la exposición al látex en pacientes con alteraciones por las que se prevén múltiples intervenciones quirúrgicas o procedimientos médicos invasivos.

   Por otro lado, en los profesionales sanitarios se debe promover el uso de guantes libres de polvo y de guantes sin látex.

2. Prevención para aquellos pacientes ya diagnosticados de alergia al látex, evitando el contacto con productos que lo contengan.

   El paciente alérgico deberá informar al personal sanitario, y por supuesto al podólogo, de su condición ante cualquier exploración o intervención.

   Es necesario el establecimiento de protocolos de actuación en caso de alergia al látex que permitan la utilización de objetos realizados con materiales alternativos como vinilo, neopreno o silicona. Con respecto al guante, existe una variedad de alternativas relativamente fácil de encontrar y asequible, tanto para el quirófano, y por tanto estériles, como para los guantes de exámenes o exploración.

Los guantes de quirófanos pueden estar fabricados de policloropreno, poli-isopreno, estireno-etileno-butileno o estireno-butadieno, mientras que los guantes de exámen más comunes se elaboran de vinilo, nitrilo y polietileno.

Si el paciente presenta una reacción alérgica inmediata al látex se debe considerar una urgencia y administrarse lo antes posible medicación antialérgica. Se utiliza adrenalina, antihistamínicos y corticoides.

Figura 4.

Figura 5.

## CONCLUSIONES

Las reacciones alérgicas al látex constituyen un problema sanitario importante, siendo necesaria la adopción de medidas preventivas efectivas con el propósito de reducir el número de nuevas sensibilizaciones y de prevenir las recaídas en sujetos ya sensibilizados.

El podólogo es susceptible de presentar una alergia al látex y paralelamente, atiende a pacientes que también pertenecen a un grupo de riesgo o bien ya padecen síntomas clínicos, por lo que deberá elaborar un protocolo de sustitución de materiales alternativos al látex y desarrollarlo en caso necesario.

Actualmente existe un gran interés por las alergias al látex por lo que se están llevando a cabo distintas líneas de investigación.

## BIBLIOGRAFÍA


1. VILA L, SÁNCHEZ G, AÑÓ M, UASUF CG, SANZ ML. Risk factors for latex sensitization among health care workers. Invest Allergol Clin Immunol 1999;9(6):356-360.
2. CASTRO CA, CUANALO DA. Alergia a látex, un riesgo actual. Alergia e Inmunología Pediátrica 1996;5(2):64-69.
3. BARRÓN VJ, SHEIN M, SHEIN RB, KABLY AA. Alergia al látex: Un problema médico en incremento. An Med Asoc Med Hosp. ABC 1997;42(2):74-78
4. CRIPPA ET AL. Prevention of latex allergy among health care workers: evaluation of the extractable latex protein content in different types of medical gloves. American Journal of Industrial Medicine 2003:44;24-31.
5. GONZÁLEZ E, ALFAYA T, PULIDO Z, DE LA HOZ B, LOSADA E. Prueba de uso con guante de látex como método de diagnóstico. Alergol Inmunol Clin 2000;15:319-322
6. INSTITUTO NACIONAL DE SEGURIDAD E HIGIENE EN EL TRABAJO. Nota Técnica de Prevención: 571: Exposición a agentes biológicos: equipos de protección individual. Madrid: Ministerio de Trabajo y Asuntos Sociales. Disponible en: http://internet.mtas.es/Insht/ntp/ntp-571.htm
7. INSTITUTO NACIONAL DE SEGURIDAD E HIGIENE EN EL TRABAJO. Nota Técnica de Prevención: 166: Dermatosis por agentes químicos: prevención. Madrid: Ministerio de Trabajo y Asuntos Sociales. Disponible en: http://internet.mtas.es/Insht/ntp/ntp-166.htm
8. INSTITUTO NACIONAL DE SEGURIDAD E HIGIENE EN EL TRABAJO. Nota Técnica de Prevención: 180: Los guantes en la prevención de las dermatosis profesionales. Madrid: Ministerio de Trabajo y Asuntos Sociales. Disponible en: http://internet.mtas.es/Insht/ntp/ntp-180.htm
9. INSTITUTO NACIONAL DE SEGURIDAD E HIGIENE EN EL TRABAJO. Guía orientativa para la selección y utilización de guantes de protección. Madrid: Ministerio de Trabajo y Asuntos Sociales. Disponible en: http://internet.mtas.es/Insht/practice/gp-gua.htm
10. SOCIEDAD CIENTÍFICA DE ALERGOLOGÍA E INMUNOLOGÍA CLÍNICA DE MADRID CASTILLA LA MANCHA. Decálogo sobre alergia al látex para personal sanitario. 2003.
Disponible en: http://medynet.com/mclm.
11. UNIDAD DE ALERGIA INFANTIL DEL HOSPITAL LA FE DE VALENCIA. Normas para intervenciones quirúrgicas , exploraciones médicas y asistencias en hospitales o servicios de urgencia. 2003
Disponible en: http://www.alergiainfantillafe.org/indexsp.asp
12.INSTITUTO NACIONAL DE SEGURIDAD E HIGIENE EN EL TRABAJO (INSHT). El uso de guantes de látex por personal sanitario. ERGA-Noticicias. 2002; 73.
13. INSTITUTO NACIONAL DE SALUD Y SEGURIDAD OCUPACIONAL. (NIOSH). Cómo prevenir reacciones alérgicas al látex de caucho en el trabajo. DHHS. 1997; 97-135.


## MEDALLA DE ORO

Durante el XXXIV Congreso Nacional celebrado en Cáceres, se le concedió la primera Medalla de Oro del Consejo General a la Ilma. Sra. Dña. Emilia Sánchez Chamorro, Subdirectora General del Ministerio de Educación, por su trabajo constante e incansable con todas la profesiones sanitarias, y muy especialmente con la Podología Española. Desde estas líneas mostrarle una vez más nuestro agradecimeinto por todo su apoyo durante años.

Sr. Bonilla, Sra. Novel, Sra. Sánchez Chamorro y Sr. Mayorro, en el acto de entrega de la primera Medalla de Oro del Consejo.

# EL PIE DE CHARCOT Y SU TRATAMIENTO: TOTAL CONTACT CAST (TCC)



Juan Pedro Sánchez Ríos[1]
Ricardo Becerro de Bengoa Vallejo[2]
Beatriz Gómez Martín[1]
Rubén Sánchez Gómez[1]

1. Podólogo. Colaborador del departamenteo de Enfermería de la Universidad Complutense de Madrid.
2. Profesor titular de Podología. Universidad Complutense de Madrid.

CORRESPONDENCIA
Juan Pedro Sánchez Ríos
Falcutad de Medicina, 3ª planta
Universidad Complutense
28040 MADRID

## RESUMEN

**La Diabetes Mellitus es una alteración metabólica degenerativa, cuyas consecuencias afectan directamente al pie. Una de sus complicaciones más importantes por su difícil tratamiento es la osteoartropatía neuropática diabética (OAND) o pie de Charcot. La deformidad que aparece como consecuencia de esta artropatía neuropática unida a la vasculopatía hacen que el miembro inferior se encuentre expuesto a hiperpresiones anormales en zonas muy concretas, apareciendo úlceras por presión. Pero antes de llegar a este desenlace existen diferentes estadios. El objetivo de esta comunicación no es otro que el de proporcionar la base para realizar un diagnóstico precoz del pie de Charcot y aplicar el tratamiento indicado para esta fase aguda evitando así la aparición de luxaciones, cambios articulares, ulceraciones e incluso amputaciones del miembro inferior.**

## PALABRAS CLAVES

**Pie de Charcot, neuroartropatía, pie en mecedora, Total Contact Cast.**

## ABSTRACT

**The Diabetes Mellitus is a degenerative metabolic alteration, whose consequences directly afect the feet. One of its most important complications, due to its dificult treatment, is the neuropathic diabetic osteoarthropathy (NDOA) or Charcot joint. The joint deformities that appear as a consequence of this neuroarthropathy, as well as the vascular disease, make the IM to be exposed to abnormal hyperpressures on concrete areas, appearing ulcerations by pressures. But before reaching this stage, there exist different phases. The objective of this communication is to give the base to make an early diagnostic of the Charcot joint and to apply the suitable treatment for this acute phase, as to avoid the appearance of luxations, joint changes, ulcerations and even amputations of the IM.**

## KEY WORDS

**Charcot joint, neuroarthropathy, rockerbottom, Total Contact Cast**

## INTRODUCCIÓN

A medida que aumentan las expectativas de vida de los pacientes diabéticos también aumenta el número de complicaciones. Entre ellas se encuentra la Osteoartropatía Neuropática Diabética (OAND) o Pie de Charcot, que es considerada una de las más devastadoras consecuencias de la diabetes en el ámbito podológico.

La OAND puede ser definida como una complicación lenta, progresiva, indolora y crónica que apa-

rece en una o varias articulaciones debido a deficiencias neurológicas. La localización de la articulación afectada dependerá de la naturaleza de la enfermedad que haya causado la neuropatía, así en la Diabetes Mellitus (DM) apreciamos una predilección por las articulaciones del tobillo, tarso, metatarsofalángicas (MTF) y en menor medida por la rodilla y la columna vertebral(8).

Esta patología se describió por primera vez en 1703, el primer especialista en hacerlo fue William Musgrave que describió una artritis neuropática secundaria a enfermedades venéreas(14). Posteriormente en 1831 Mitchell investigó acerca de los cambios articulares relacionados con los déficit neurológicos(14). Pero fue en 1868 Jean Marie Charcot el primero en describir cambios articulares neuropáticos asociados a tabes dorsal como consecuencia de sífilis terciaria(8).

A medida que los casos de tabes dorsal disminuían, el incremento concomitante de la población diabética transformó a esta entidad en la causa más frecuente de artropatía neuropática(8).

En 1936 William Jordan fue el primero en publicar manifestaciones neuroartropáticas en el pie diabético. En 1947, Bailey y Root de la clínica Joslin en Boston fueron los primeros en publicar artículos acerca de la neuroartropatía diabética(8).

## EPIDEMIOLOGÍA

En 1947 Bailey y Root de la Clínica Joslin describieron una incidencia de 1:1100 diabéticos(8, 14).

En 1972 Shina et al. encontraron una proporción en la Clínica Joslin de Boston de 1:680 pacientes(14), distante del 37% que describieron Tawn et al(12).

En 1972, Kozak describió que el 60% de OAND ocurre en las articulaciones del tarso y metatarso. El 31% tiene lugar en las articulaciones MTF y solamente el 9% aparece en la articulación del tobillo(1, 8, 14). Otros autores indican que la distribución de la neuroartropatía es de 70% en mediopié y 15% entre antepie y retropié y que incluso cerca del 50% de los pacientes con neuroartropatía presentan asociada ulceración plantar(24).

No existe significación estadística con relación a la prevalencia de esta patología atendiendo al sexo(3).

Según autores, la incidencia de la articulación de Charcot en la población diabética es de 0'8%-10%(1, 2, 24).

La incidencia en pacientes diabéticos con neuropatía periférica de desarrollar una articulación de Charcot es de 29%-35%(1, 14), aumentando si existen ya evidencias de nefropatía o retinopatía(1).

El 80% de los pacientes diabéticos afectados tienen una media de más de 10 años de evolución de la enfermedad, y el 60% tienen una diabetes de más de 15 años(14). Otros autores ponen el listón en una diabetes de más de 12 años de evolución(2), e incluso 15-20 años(24).

Las edades más afectadas por esta entidad son entre los 50 y 60 años dependiendo de la duración de la diabetes(7).

Entre el 22% y el 50% se sitúan los pacientes que recuerdan haber padecido un trauma en la zona lesionada del pie(2,24). La incidencia de fractura en la zona en que existe un mínimo traumatismo en un paciente con neuropatía puede llegar a ser de hasta un 22%, dependiendo del estadio clínico en que se encuentre(3).

Según diferentes autores la afectación bilateral de la OAND se encuentra entre el 9% y el 18% aunque en condiciones normales es unilateral(2,14). Otros autores lo aumentan hasta el 35%(24).

Sella y Barrette encontraron que el 25% de los pacientes que fueron tratados con Total Contact Cast en una fase precoz del pie de Charcot (con hallazgos de diástasis articular y subluxación) no desarrollaron deformidad alguna en el pie(24).

## ETIOLOGÍA

Los dos componentes primarios que se encuentran involucrados en el desarrollo de la articulación de Charcot son:

- Neuropatía
- Trauma

De esta forma han salido a la luz dos teorías acerca de la causa principal de la articulación o pie de Charcot:

1. **Teoría neurotraumática de Virchow y Volkman**(17)**:** sugiere que la destrucción de la articulación proviene de un trauma en la ausencia de sensación. Esta pérdida de sensación conlleva a crear fuerzas de apoyo anormales en el pie donde los mecanismos de propiocepción no son capaces de detectar las nuevas fuerzas aplicadas en la articulación. Este trauma puede ser tanto un microtraumatismo repetitivo en la marcha como un trauma puntua(13).
   Con la pérdida sensorial que conlleva la neuropatía diabética, las articulaciones pierden la propiocepción y por lo tanto se realizarán movimientos extremos en cada articulación sin los mecanismos de protección de la misma(8).
2. **Teoría neurovascular de JM. Charcot:** propone que los cambios artríticos son el resultado de alteraciones de los centros del sistema nervioso que controlan la nutrición articular y ósea. De esta forma sugiere que la neuropatía autonómica funciona como una autosimpatectomía que implica la pérdida del reflejo vasomotor, esto es, la vasoconstricción, aumentando de esta forma el flujo vascular y favoreciendo la apertura de "shunts" arteriovenosos, que estimulan la reabsorción y la desmineralización ósea por los osteoclastos, debilitando así las estructuras óseas y favoreciendo en definitiva la aparición de fracturas y luxaciones frente a traumas menores(2, 3).
   Esta respuesta hiperémica es la que encontramos en la clínica: pie caliente, edematoso y con un aumento de la Tª en la zona. Este edema aparece cuando la sangre debido a la alteración simpática, pasa directamente a las venas sin acceder al sistema capilar y aumentando de esta forma el PO2 venoso(14).

De esta forma se invalidan hipótesis relativas a etiología isquémica(8).

La OAND ha sido descrita tras una cirugía de revascularización, lo que pone de manifiesto que el aumento de flujo sanguíneo tiene gran relevancia en la patogenia del proceso, diferentes autores aportan esta idea: aunque el trauma mecánico contribuye al desarrollo de la entidad, se trata probablemente de un mecanismo secundario(2).

## FISIOPATOLOGÍA

Como hemos mencionado anteriormente, los dos componentes que toman parte en el desarrollo de la articulación de Charcot son la neuropatía y el trauma.

La neuropatía consiste principalmente en una pérdida o disminución de la percepción del dolor, la propiocepción y la actividad simpática. Con esta pérdida sensorial, confirmada mediante el monofilamento de Semmes-Weinstein(24) (calibre 5,07), las articulaciones actúan en su mayor rango de movimiento quedando sin los mecanismos de protección normales. De esta forma aparecen alteraciones capsulares y ligamentosas, laxitud articular, distensiones y subluxaciones, constituyendo en conjunto el pie neuroartropático(8).

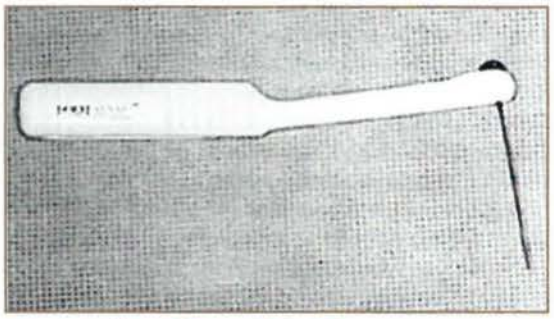

Figura 1. Monofilamento de Semmens-Weinstein(24)

Al continuar la deambulación, incrementa la inestabilidad articular y la subluxación de los huesos adyacentes(2), apareciendo como resultado fibrosis del cartílago, fragmentación osteocondral e incluso fracturas a ese nivel. Este periodo de destrucción articular es consecuencia de una hiperemia como repuesta a la lesión. Este aumento del flujo sanguíneo, promueve la reabsorción del detritus con una concomitante reabsorción del hueso normal(8). Si además existen traumatismos en esta zona tan debilitada, se creará una mayor destrucción de la articulación comprometida, instaurándose un círculo cerrado.

A veces es la propia fractura la que desencadena este proceso destructivo.

El proceso puede dividirse en tres estadios basándonos en los hallazgos patológicos(2, 3):

1. **Fase de desarrollo:** es el estadio inicial destructivo de la patología caracterizado por laxitud articular, subluxación, fragmentación osteocondral y formación de detritus. En esta fase realizamos una biopsia sinovial y encontramos detritus óseo sobre una delgada sinovia, este hallazgo es considerado patognomónico.

Figura 2. Radiografía de un pie de Charcot en fase aguda en la que observamos subluxación articular y formación de detritus óseo(24).

2. **Fase de coalescencia:** está marcada por la absorción del detritus y la fusión de los fragmentos óseos de hueso adyacente.
3. **Fase de reconstrucción:** es un intento de restaurar la arquitectura articular mediante la revascularización y el remodelado articular y óseo.

La afectación del pie de Charcot dependerá en gran medida del grado de destrucción inicial de la fase de desarrollo. Está directamente relacionado con los traumas o la deambulación (peso corporal) que soporta la articulación afectada mientras el proceso está activo.

Mientras el estrés articular continúe en el paciente neuropático, el proceso permanecerá activo, pudiendo llegar a encontrarnos en la cronicidad del proceso: pseudoartrosis, deformidad severa, inestabilidad, superficies anormales de apoyo, ulceraciones e infección.

Si de otra forma, la enfermedad se diagnostica a tiempo, podemos encontrarnos una fusión estable de la zona e incluso una reconstrucción articular.

## ESTUDIO FISIOPATOLÓGICO EN EL PIE

En el *antepié* encontramos un disbalance muscular que produce las complicaciones agudas del Pie de Charcot. Debido a la lesión de los nervios motores y a la consecución de traumas en la zona, hay una pérdida de función de los músculos intrínsecos que conllevan la aparición de deformaciones digitales que a su vez progresan y alteran las articulaciones MTF, donde en mayor medida encontramos la plantarflexión de la cabeza del I Mtt, aumentando así la destrucción de tejido y dando como consecuencia úlceras sobre prominencias óseas que pueden provocar infecciones(6,14).

El *mediopié* está frecuentemente afectado por esta entidad debido a que las fuerzas de estrés mecánico son mayores en esta zona debido a la estructura en forma de bóveda. Cuando se instaura la debilidad ósea, la bóveda se colapsa provocando el pie en mecedora(14) (rockerbottom)(8).

Figura 3. Fase aguda de Charcot con subluxaciones en mediopié dando como resultado un pie en mecedora (24).

*En la pierna y tobillo*, los músculos del compartimiento anterior se debilitan favoreciendo la aparición de un pie equino. Cuánto más severo es este equinismo, la musculatura posterior tracciona, fijando aún más la deformidad. Este equinismo empeora las deformidades digitales y al mismo tiempo crea un estrés mecánico en zonas como el mediopié y las articulaciones MTF. El pie debe pronarse en exceso y así se produce el colapso de la bóveda del paciente neuropático(2, 14).

## PATOGENIA

Los cambios óseos asociados a la OAND se clasifican radiográficamente en atróficos e hipertróficos según Norman et al(14).

### ESTADIO AGUDO - ARTICULACIÓN ATRÓFICA

Se produce por la neuropatía autonómica que crea hiperemia añadida a la pérdida de dolor. Para que la articulación sea atrófica deberán estar ausentes hallazgos de esclerosis, fragmentación y osteofitos marginales(1). Su característica principal es la tumefacción asociada a la reabsorción ósea por lo que se puede confundir con infecciones o incluso tumores óseos debido a la agresividad de la patología(1). La zona más frecuentemente afectada es la articulación MTF y la IF, sobre todo del hallux por la pérdida de puntos de apoyo que se produce. Encontraremos deformidades en punta de lápiz en la epífisis distal de los metatarsianos y en forma de reloj de arena en las diáfisis de las falanges(8, 14).

Figura 4. Osteolisis del 2º Mtt (24).

### ESTADIO CRÓNICO – ARTICULACIÓN HIPERTRÓFICA

Los cambios óseos que se producen parecen ser una osteoartritis exagerada: fibrosis cartilaginosa, formación de cuerpos libres, disminución del espacio articular, subluxaciones, esclerosis subcondral y osteofitos marginales(1,8). Estos cambios los encontraremos primeramente en los huesos del tarso. Raramente existen hiperemia o pérdida del tono simpático-vascular y ocurre en cuanto finaliza el estadio agudo(1). La OAND en esta fase produce el colapso de los huesos del tarso principalmente.

Según Camp Faulí y col.(1) existen fases avanzadas en las cuales se asocian la reabsorción y la esclerosis y aparecen las formas mixtas que representan el 40% de la artropatía diabética. En esta fase se producen fracturas y luxaciones que originan deformidades importantes con anquilosis.

## DIAGNÓSTICO

A veces resulta complicado identificar esta patología, el motivo es que no se presenta siempre con el característico pie en mecedora y los signos clínicos agudos pueden llevar a confusión con otras alteraciones que veremos a continuación, pero la evidencia de la neuropatía nos la da la disminución o ausencia de sensibilidad(24). El verdadero peligro está en retrasar el $D^{co}$ y provocar el continuo deterioro óseo.

En fase aguda nos encontramos ante un pie hinchado por el intenso edema y acompañado de calor y rubor de la zona. Puede haber ligera molestia pero no existirá dolor(2, 3). Estos pacientes no padecen fiebre, su tasa de insulina es normal y el recuento de la serie blanca también está en condiciones normales(24).

Realizaremos en este caso un $D^{co}$ diferencial con un pie tumefacto, rojo y caliente(3), es decir pie con infección: celulitis, osteomielitis... con o sin absceso.

En nuestro caso, los signos observados disminuyen a la elevación y el reposo, en el caso de la infección estos signos se mantienen(6).

Utilizaremos RM y TAC para descartar la presencia de un absceso profundo(2, 3), un método eficaz para descartar osteomielitis es la utilización de Gammagrafía con leucocitos marcados con $In^{111}$ y la aplicación de Tecnecio99(3, 12) que evidencia la hiperemia de la zona debido a su hipercaptación.

Un estudio ECO-Doppler es muy útil para descartar enfermedad tromboembólica profunda(2).

En fase subaguda o crónica los signos inflamatorios son cada vez menores y los cambios estructurales del pie con deformidad son más acusados(1).

Otras alteraciones con las que podemos confundir esta patología debido a la similitud de sus cambios articulares son: osteoartritis, distrofia refleja sintomática, artritis postraumática, artritis reumatoide, artritis psoriásica, artritis séptica aguda, gota, piartrosis, osteonecrosis, neoplasma, deficiencia de vitamina B12(8, 14) y sinovitis(1). Podemos hallar una cierta predisposición en pacientes con neuropatía alcohólica, pérdida de sensación causada por una parálisis cerebral o lepra e insensibilidad congénita al dolor (24).

Las principales causas descritas del pie de Charcot son: Diabetes Mellitus, sífilis terciaria, lepra, siringomielia, mielodisplasia, anemia perniciosa, esclerosis múltiple, poliomielitis, traumas, infección, enfermedad de Charcot-Marie-Tooth y tuberculosis(8).

# CLÍNICA

Los signos que valoraremos en la exploración del paciente neuropático con articulación de Charcot son éstos: (8, 14)

**Vascular:** eritema, edema localizado, calor y pulso prominente.

**Neuropático:** ausencia o disminución de la sensación de dolor, propiocepción y vibración, alteración de los reflejos tendinosos profundos y anhidrosis o hiperhidrosis.

**Músculoesquelético:** pie en mecedora, crepitación, hipermovilidad, subluxación tarsiana y subluxación digital.

**Cutánea:** ulceración, hiperqueratosis e infección.

En la fase aguda encontramos edema, rubor, posibles molestias sin llegar a referir dolor y calor(3). Este aumento de Tª local puede superar los 5º C cuando se le compara con el pie que no tiene la patología según un estudio realizado por el UTHSC de San Antonio, Texas. Este aumento lo podemos determinar con un monitor de termometría dermal infrarroja(14).

En la fase crónica encontramos algunas deformidades características: hundimiento de la bóveda plantar, convexidad medial del pie, acortamiento del eje anteroposterior del pie, ensanchamiento transversal del pie, pie en mecedora con prominencia de la parte media del pie y prominencias en otras zonas de consolidación ósea(2).

FR Martínez de Jesús y col.(6) establecen 4 etapas en la clínica del Pie de Charcot:

**I Agudo:** pie con trauma leve o moderado, sin herida, tumefacto, caliente, eritematoso y con pulso prominente. Se debe diferenciar de la celulitis y evitaremos la carga en el pie mediante ortesis, así hasta que disminuya la Tª local lo que indica que el proceso comienza a inactivarse.

**II Disolución:** si el paciente deambula mientras el proceso está activo sobreviene esta fase. Aparece 2-3 semanas después y la Tª local es normal. Radiológicamente hallamos hueso en disolución y fragmentación, e incluso podemos encontrar fractura ósea en articulación tarsometatarsal o en zonas distales de los metatarsianos.

**III Deformidad:** es el desarrollo del Pie neuropático de Charcot. Aparecen fracturas y colapso articular que provocan la caída del arco plantar, el pie toma forma de un pie plano en mecedora o rockerbottom(8).

**IV Ulceración:** si el paciente deambula sin la protección adecuada del pie aparecerán lesiones en ciertos puntos de mayor compromiso: hiperqueratosis, hemorragia, necrosis, ulceración e infección incluso llegando a la gangrena y amputación. Una de estas zonas comprometidas bien puede ser el arco interno debido a la deformidad presente en el pie en mecedora.

# CLASIFICACIÓN DE LOS PATRONES DE DESTRUCCIÓN

Hay diferentes patrones de destrucción ósea según los autores que consultemos, algunas de éstas clasificaciones se describirán a continuación:

- En 1966 Harris y Brand(17) formularon este tipo de patrón de destrucción ósea:
  - **Primer patrón:** se encuentra afectado el calcáneo debido a la destrucción trabecular con aplanamiento óseo pudiendo crear una úlcera en esta zona del talón.
  - **Segundo patrón:** aparece a través del cuerpo del astrágalo, cuando éste se afecta el pie comienza a perder estabilidad.
  - **Tercer Patrón:** existe destrucción del arco medial llegando hasta su colapso. Cuando se fractura el escafoides, la deambulación fuerza a la cabeza astragalina contra el escafoides aplanando aún más si cabe el arco plantar.
  - **Cuarto patrón**: tiene lugar la destrucción del arco lateral afectándose las articulaciones del cuboides y las cuñas con los respectivos metatarsianos. De esta forma el sujeto está expuesto a la aparición de ulceraciones a nivel del cuboides y del quinto metatarsiano. El calcáneo tiende a llevarse al astrágalo plantarmente por la fuerza que ejerce el tendón de Aquiles en el primero.
  - **Quinto patrón:** afecta sobre todo a las articulaciones cuneometatarsales.

- Otra clasificación de patrones de destrucción articular y ósea fue descrita por Sanders y Fryberg(7):

**Patrón I**: antepié
**Patrón II**: Articulación tarsometatarsiana
**Patrón III**: articulaciones escafoidocuneana, astragaloescafoidea y calcaneocuboidea
**Patrón IV**: articulación del tobillo
**Patrón V**: calcáneo

Los patrones I y II se asocian con prominencias óseas y úlceras. En los patrones II y IV se aprecian deformidades estructurales severas. En el patrón III es frecuente el hallazgo de subluxaciones escafoideas debidas al deterioro de la cabeza astragalina. La combinación de los patrones II y III conllevan el colapso del tarso dando así la apariencia del denominado pie en mecedora. El patrón IV desarrolla una deformidad que desestabiliza la función del pie. El patrón V es el menos frecuente y comúnmente se presenta una fractura de aluvión en la tuberosidad posterior del calcáneo.

Las pruebas radiológicas del primer patrón demuestran la osteopenia diabética de las falanges y cabezas metatarsales. Es un patrón atrófico y destructivo debido a la erosión articular y fibrosis periarticular. La articulación de Lisfranc es afectada en el segundo patrón, las ulceraciones son debidas al colapso de las cuñas y del cuboides provocando la deformidad en mecedora.

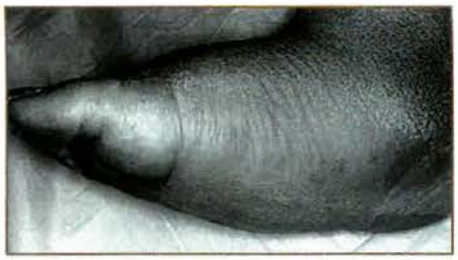

Figura 5. Deformidad del pie en mecedora característica de la neuroartropatía diabética

- Roger Mann basó su clasificación en las áreas anatómicas afectadas por la OAND(18):
  - **Tipo I:** afectación del mediopié en un 60%, principalmente en las articulaciones metatarsocuneanas, metatarsotarsianas y escafoidocuneanas.
  - **Tipo II:** representa los cambios que ocurren en el retropie. Entre el tipo I y II representan el 90% de los cambios articulares de la OAND.
  - **Tipo III:** está subdividida en Tipo IIIa que afecta a la articulación del tobillo y el Tipo IIIb que es la fractura que ocurre en la tuberosidad posterior del calcáneo.

# PRUEBAS COMPLEMENTARIAS

## RADIOLOGÍA

Este método diagnóstico no nos ayuda en el periodo temprano de la OAND, pero sí en fases avanzadas de ésta cuando logramos apreciar los cambios(14).

Radiológicamente la OAND toma la apariencia de una forma destructiva grave de la artritis degenerativa y es posible su confusión en la fase aguda con la osteomielitis.

Llevando un estudio seriado radiográfico es posible el seguimiento de la patología(8).

La enfermedad desde el punto de vista radiológico progresa en tres fases según la clásica descripción de Eichenholtz en 1966: (2, 3, 8, 14)

- **Fase de desarrollo o aguda:** es la fase hipervascular de la destrucción. Se caracteriza por presentar edema de tejido blando, fracturas intraarticulares, acumulación de detritus, laxitud articular y ligamentosa, osteolisis, osteopenia y subluxaciones articulares(2, 3, 8, 14). Comúnmente encontramos una radiografía normal aunque la enfermedad continúe progresando, hallamos una disminución del espacio articular por la destrucción del cartílago y es aquí cuando comienzan los cambios artríticos. Debemos realizar un buen $D^{CO}$ diferencial con la osteomielitis debido a la similitud de los hallazgos radiológicos en una fase aguda avanzada de la OAND: reabsorción ósea de las cabezas metatarsales en punta de lápiz(19) y reabsorción de las falanges en reloj de arena[8,14]. Esta fase se agrava con la deambulación persistente sobre un pie insensible(1).
- **Fase de coalescencia:** el edema de partes blandas disminuye mientras comienza la formación ósca(2). Encontramos hallazgos de esclerosis, fragmentación, neoformación perióstica y osteofitos marginales(2, 3, 6, 8, 14, 24). Podemos encontrar zonas de osteoporosis subcondral con esclerosis adyacente, son futuras zonas de riesgo de fractura(8). También hallamos fusión de huesos adyacentes lo que indica el inicio de la reparación.
- **Fase de reconstrucción:** hallamos una disminución de la inflamación del tejido blando, disminución también de la esclerosis y una mejor definición del contorno óseo. Podemos encontrarnos en el peor de los casos con una continuación de la destrucción, una repetición del proceso, infecciones recurrentes, fracturas pseudoartrosis e inestabilidad(8).

Figura 6. Pie de Charcot en fase crónica. Es un pie estable con fusión de los huesos del tarso (24)

## RESONANCIA MAGNÉTICA NUCLEAR

Su uso es útil para diferenciar el Pie de Charcot en sus etapas tempranas de la osteomielitis, en el caso en el que no se pueda tomar biopsia de hueso. La RM detecta cambios patológicos leves en los tejidos y en el hueso antes de que se puedan ver en una radiografía convencional por medio de los dos tipos de imagen que ofrece: T1 y T2(14).

## GAMMAGRAFÍA

Para el estudio de la OAND se utilizan diferentes isótopos: el Tecnecio 99 demuestra la hiperemia(3, 12) y la actividad osteoblástica de la zona dañada, es una prueba sensible pero no específica. El Galio[67] es más específico para la inflamación pero tarda 24 horas en lograr el diagnóstico(14). El Indio[111] detecta la acumulación de leucocitos y es específico para descartar infecciones agudas(3, 12).

Una absorción localizada de Tecnecio[99] añadida a una prueba de Galio[67] negativa es evidencia de una patología ósea sin infección(14).

# TRATAMIENTO

Describiremos el tratamiento del pie de Charcot con la utilización de Total Contact Cast. Las úlceras

plantares son una de las complicaciones más frecuentes de la neuroartropatía diabética de Charcot como consecuencia de las anormales hiperpresiones que aparecen a la deambulación en la superficie del pie.

## CONCEPTO GENERAL DE TOTAL CONTACT CAST

El objetivo de la técnica se basa en proporcionar a la zona a prevenir o ya ulcerada un adecuado aporte sanguíneo, (disminuido en la mayoría de los pacientes diabéticos), mediante la distribución de presiones a lo largo de toda la planta del pie, descargando selectivamente la zona sin que el paciente tenga que renunciar a la deambulación.

La aplicación de Total Contact Cast (TCC), se introdujo de manera innovadora en EE.UU. hace unos 10-12 años, utilizándola tanto para la cura de úlceras por presión en el pie diabético, como para el tratamiento de las pequeñas luxaciones que se suceden en las primeras fases de la Enfermedad de Charcot. Se trata de una técnica ortopédica consistente en la realización de una férula de escayola o de un material de similares características, que permanezca íntimamente unida a la piel, respetando en todo momento el contorno tanto del tercio distal de la pierna, como del pie. (De ahí la designación americana de "Total Contact Cast", que en una traducción literal a nuestro idioma viene a ser algo similar a "Yeso de contacto total").

El principio implicado en la técnica, se basa principalmente en la expresión matemática del término presión; Las presión se expresa físicamente mediante una fórmula que relaciona en un cociente; los puntos de carga por unidad de superficie entre los centímetros cuadrados por donde se reparten, por tanto, si se aumentan los centímetros cuadrados de superficie sobre la que apoyan la multitud de puntos de carga originales, éstos se encontrarán menos concentrados por unidad de superficie y en consecuencia más distribuidos a lo largo de toda la planta del pie.

De esta manera la prominencia ósea cuyo exceso de presión sobre los tejidos blandos causó la hiperpresión localizada y consecuentemente la úlcera, asumirá menos carga y la redistribuirá sobre la superficie de la planta del pie, permitiendo abolir así, el mecanismo de producción de la úlcera.

## INDICACIONES Y CONTRAINDICACIONES DE LA TÉCNICA

La aplicación de técnicas de descarga tipo casting, normalmente se utiliza tanto para la cura de úlceras por presión en el pie diabético, como para el tratamiento de las pequeñas luxaciones que se suceden en las primeras fases de la Enfermedad de Charcot.

Sin embargo también esta indicado en cualquier casos de neuropatía resultante de otras enfermedades como pueden ser el alcoholismo, pacientes VIH+ o estadios de SIDA, espina bífida o traumatismos(23).

Sin embargo no todos los pacientes diabéticos pueden beneficiarse de este tratamiento ya que se hace imprescindible un buen aporte sanguíneo de la zona ulcerada para un adecuado cierre de la úlcera (Contraindicado en pacientes con ABI<0,45 o Saturación de Oxígeno transcutáneo <35 mmHg), además de una cuidadosa supervisión de la evolución de la misma una vez se haya aplicado el casting(21).

Por esta razón se hace recomendable el cambio de la férula en intervalos cortos de tiempo (comenzando cada 2 días y posponiéndolo tras observar tolerancia a una vez por semana hasta el cierre de la úlcera), para evitar cualquier pequeño roce que agravado durante la deambulación por la falta de sensibilidad en el paciente diabético, y en consecuencia la ausencia de dolor, puedan enmascarar cualquier tipo de complicación.

Tampoco pueden beneficiarse de este tipo de tratamientos pacientes con infecciones agudas graves u osteomielitis, estando también contraindicado en casos de edema excesivo, piel frágil y atrófica, heridas con abundante exudado o incluso úlceras localizadas cuya profundidad exceda a la superficie de extensión.

## VENTAJAS Y DESVENTAJAS DE LA TÉCNICA

Todas las modalidades de casting, poseen unas ventajas e inconvenientes comunes.

Las principales ventajas de la técnica residen en:

- Mantener la completa inmovilización de la zona, y en consecuencia evitar la presión localizada en la zona problemática o comprometida.
- Controlar el edema.
- Permite al paciente la deambulación y la realización de la actividad diaria cotidiana.

Sin embargo hay que destacar los principales inconvenientes tales como:

- Agarrotamiento articular e incluso anquilosis transitoria si la inmovilización es prolongada.
- Posibles abrasiones dérmicas secundarias si la técnica no es debidamente aplicada.
- El coste económico se incrementa dependiendo del tipo de Total Contact Cast a utilizar y de los materiales de los que se constituya.

## EPIDEMIOLOGÍA GENERAL DE TOTAL CONTACT CAST

### Efectividad de la técnica

La efectividad de la técnica de TCC ha sido descrita en numerosas ocasiones por diferentes especialistas. Un resumen de los estudios presentados entre 1983 y 1995 ha demostrado unos resultados favorables del uso del TCC en el manejo de úlceras neuropáticas grado I y grado II de la escala de Wagner. En los estudios seleccionados, un total de 389 úlceras neuropáticas en 365 sujetos con DM, se demostró una completa cicatrización en el 91% de los casos. En el 100% de los sujetos que presentaban ulceras, éstas cicatrizaron en un promedio de 43 días. El tiempo de cicatrización es considerado bastante rápido si se encuentra dentro de un promedio entre 37 y 65 días desde la fecha inicial del tratamiento con TCC. Este tiempo de cicatrización extraído del estudio está muy bien considerado si tenemos en cuenta que el promedio de tiempo de curación de úlceras estaba descrito anteriormente en 9 meses (275 días).(25)

**Complicaciones en el uso del TCC**

Un estudio demuestra que el 43% de los sujetos con DM tratados con TCC desarrollan complicaciones menores: quemaduras o abrasiones e infecciones fúngicas. Las abrasiones son causadas por un excesivo movimiento del pie o de la pierna dentro del cast, en el 27% de los pacientes encontramos abrasiones en prominencias óseas. El 15% de los pacientes tratados con TCC encontramos infecciones fúngicas usualmente en los dedos, pudiendo ser tratadas fácilmente con un antifúngico tópico en crema(25).

Dentro de las complicaciones podemos encontrarnos con un paciente tratado con TCC y que presente osteomielitis no diagnosticada, si es así le llevaron inmediatamente a un centro hospitalario para su ingreso(25).

A pesar de las complicaciones que he descrito, en el tratamiento con TCC los beneficios prevalecen sobre las complicaciones. Además la mayoría de las complicaciones pueden ser minimizadas con una aplicación correcta del tratamiento y con un seguimiento detallado de los periodos de aplicación.

**Recurrencia de las úlceras**

El 15% de los pacientes que padecen DM desarrollarán a lo largo de su vida al menos una úlcera en el pie. Apleqvist describió un promedio de recurrencia de las úlceras de 34%, 61% y 70% tras 1, 3 y 5 años respectivamente durante el seguimiento que realizó. Tras un seguimiento de 2 años tras la cicatrización inicial de la úlcera indicó que el rango de recurrencia variaba entre el 20% y el 35% El promedio de recurrencia en el tratamiento con TCC está estimado en un 32%.(25)

La mayoría de las úlceras recurren en los 6 primeros meses tras la cicatrización inicial, y típicamente dentro de las 3-4 primeras semanas tras la cicatrización. Brand señaló que este es un periodo particularmente vulnerable y se favorece la reulceración porque el tejido nuevo cicatricial no está completamente maduro y no es capaz de soportar el estrés vertical situado en la zona. Brand recomienda extremar la precaución limitando las actividades que aumenten el peso sobre la zona durante este periodo para permitir la completa consolidación de la herida y la remodelación del tejido conectivo(25).

El juicio de los resultados del tratamiento mediante TCC depende de la definición de cicatrización. Sinacore y colaboradores dieron una completa definición: La cicatrización de la herida es el cierre completo de la úlcera, con piel intacta (epitelización completa) y sin drenaje(25).

**Fallos en la cicatrización de úlceras con TCC**

Laing y alumnos describieron un promedio de fallos del 22% en 36 pacientes con DM que fueron tratados con TCC. Así Helm y Walker estimaron que el 27% de los sujetos no consiguieron la cicatrización completa de la úlcera con TCC. Sinacore y alumnos observaron un promedio de fallos del 18%. En un estudio realizado por Mueller y alumnos observaron que el 10% de las úlceras no llegaron a cicatrizar. Muchos de estos fallos en la curación de las heridas fueron observados en pacientes que fueron tratados con TCC, pero que rechazaron el tratamiento a pesar de existir evidencias de su curación. Algunos de estos fallos se observaron en pacientes que no curaban, pero que posteriormente fueron diagnosticados de osteomielitis así como en pacientes que no cumplieron las recomendaciones tales como no limitar sus actividades(25).

**Relación efectividad-coste**

El TCC aparece como una técnica para la curación de úlceras neuropáticas crónicas con una excelente relación efectividad-coste. Las aplicaciones de la técnica son muy baratas en relación con el ingreso en hospital(25).

En un estudio prospectivo realizado por Smith y alumnos durante 2 años en EEUU, en 429 pacientes con úlceras en el pie clasificadas según el riesgo de hospitalización en alto, medio y bajo riesgo, se extrajeron estos datos: el 58% de los pacientes del grupo de alto riesgo fueron hospitalizados 1,47 veces de promedio por paciente en esos dos años y que este mismo grupo promedió 14,6 días de hospitalización por paciente comparado con 8,6 días en el grupo de riesgo medio y con 5,3 días de hospitalización en el grupo de bajo riesgo. Basándonos en el coste normal de un centro hospitalario noteamericano, conservadoramente se estimó que el promedio del precio por habitación de los 5,3 días del grupo de bajo riesgo fue de 2252 $.(25) Por el contrario se estimó el coste aproximado de un tratamiento típico con TCC de 8 semanas de duración incluyendo de 6 a 8 cambios de cast en un promedio de 810$ a 1.050$(25).

## VENTAJAS DE LA APLICACIÓN DE REMOVIBLE WALKING CAST FRENTE A OTROS TIPOS DE CASTINGS

Creemos que el *Removible Walking Cast* (RWC), presenta ventajas terapéuticas y económicas que no presentan ni el *Classic Total Contact Cast*, ni el *Pneumatic Cast Walker* (PPWB).

En un principio el Casting más utilizado rutinariamente es el *Classic Total Contact Cast*, ya que el clínico lo construye de acuerdo al contorno del pie del paciente y en consecuencia es ideal para descargar selectivamente la zona conflictiva. Sin embargo consideramos que el principal problema es el encarecimiento del tratamiento, ya que tras cada levantamiento de la cura farmacológica de la herida es necesario desechar el casting antiguo y realizar uno nuevo.

Figura 7.

Este problema se soluciona utilizando el Pneumatic Cast Walker, ya que al ser prefabricado permite la retirada cada vez que se cura la úlcera, volviéndose a colocar sin problemas después. Sin embargo destacar como principal inconveniente la no descarga selectiva de la zona, ya que la férula prefabricada no garantiza el encaje óptimo al pie del paciente.

Figura 8.

Por eso consideramos como técnica ideal la aplicación de un Removible Walking Cast, que posee las ventajas tanto de uno como de otro, ya que el ajuste al paciente es perfecto puesto que se realiza de acuerdo al molde de su pie, y no es necesario desecharlo cada vez que se realiza la cura de la herida, ya que las dos valvas permiten retirarlo y colocarlo de nuevo sin que sufra deterioros.

Figura 9.

## EFECTIVIDAD DE LA TÉCNICA

Existen multitud de estudios que demuestran la eficacia de las distintas aplicaciones de la técnica del casting en el tratamiento de úlceras por presión.

Los primeros estudios realizados por Zurh and cols en 1991, fueron llevados a cabo mediante un equipo de análisis informatizado de presiones plantares, que permitía registrar cuantitativamente la cantidad de presión en zonas específicas del pie. La colocación de 5 sensores estratégicos en las zonas de máxima presión como son; 1,3 y 5 cabezas metatarsales, base del 5 metatarsiano (apófisis estiloides) y talón , antes y después de aplicar el TCC; demostró que la zona a descargar registraba presiones mucho menores que sin la aplicación de Casting(23).

Más adelante Armstrong and cols, en el 2001, realizaron estudios donde se relacionaban la aplicación del TCC y la velocidad de curación de la úlcera. Se demostró que el tiempo de tratamiento tras aplicación de TCC disminuía con respecto a otras técnicas de descarga como son por ejemplo: el zapato postquirúrgico(21).

Uno de los estudios más interesantes fue el realizado por un equipo de investigadores americanos ( Fleischli and cols), que en 1997 compararon la efectividad de las distintas técnicas de descarga que normalmente se utilizan para la cura de úlceras por presión(22).

Ayudados por un matemático y un avanzado equipo de registro de presiones plantares (Pedar®system), incluido como plantilla en el interior del zapato, pudieron analizar cuantitativamente la diferencia de presión que se observaba dependiendo de si se utilizaba: TCC, zapato postquirúrgico con apoyo posterior (half shoe), zapato postquirúrgico con apoyo total de la planta del pie (rigid-soled postoperative shoe), descargas selectivas realizadas con fieltros o con espumas de polietileno (accommodative dressing made of felt and polyethylene foam) y férulas prefabricadas (Removable Prefabricated Cast Walker).

El resultado fue una disminución importante de la presión en la zona ulcerada con respecto al resto de técnicas a aplicar(22).

## MATERIALES NECESARIOS Y APLICACIÓN DE LA TÉCNICA DEL REMOVIBLE WALKING CAST (RWC)

Los materiales necesarios para la realización de la técnica del Removible Walking Cast son los siguientes:

- Crema Hidratante. (opcional), Venda tubular, Rotulador o lápiz dermográfico, Fieltros podológicos antialérgicos de 7 mm de grosor, Venda de algodón, Algodón, Fibra de vidrio o en su defecto venda de escayola, Fleje, Tijeras, Sierra, Zapato quirúrgico.

Figura 10.

Para la realización de esta técnica lo primero a tener en cuenta es la localización anatómica de la úlcera. En este caso supongamos que tenemos una solución de continuidad muy localizada bajo las cabezas metatarsales centrales.

El primer paso correspondería a la cura farmacológica de la úlcera y posterior protección con un apósito estéril para evitar la contaminación de la misma.

Antes de comenzar a cubrir la piel, es conveniente hidratarla con un crema hipoalergénica. Esto es importante si consideramos que los pacientes

que van a beneficiarse de este tipo de técnica poseen, la mayoría, atrofia cutánea, anhidrosis y mayor riesgo de heridas, debido a la neuropatía. Consecuentemente se aplicará un recubrimiento del pie con venda tubular. Ésta será el soporte de las posteriores estructuras ortopédicas que constituirán la férula. Es necesario prolongar la longitud de la venda unos 10cms más después de la terminación de los dedos, además de ascender por el contorno de la pierna hasta el tercio distal de la misma, una vez superados maléolos.

Figura 11.

A continuación se procede a la aplicación de una descarga selectiva de la úlcera, confeccionada tras cortar la cantidad y forma necesaria de una plancha de fieltro podológico de 7mm de altura en zona comprometida mediante una fenestración, que posteriormente será cubierta con otro fieltro de mayor extensión a lo largo de la planta del pie, para evitar así tanto el riesgo de edema de ventana debido a la presencia de fenestración, como posibles roces debidos a prominencias óseas cercanas; apófisis estiloides, bunions, etc...

Figura 12.

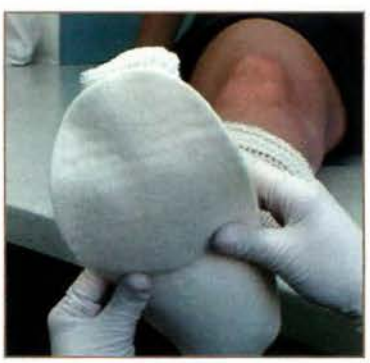

Figura 13.

También son zonas de roce excesivo los maleolos, y es por eso que se procederá también a su protección con fieltro, ya que cualquier prominencia ósea del paciente puede ser motivo de roce excesivo si la técnica no es aplicada cuidadosamente. En casos en los que el TCC fuera extensivo al tercio distal de la pierna, se considera necesario proteger la cresta tibial de roces innecesarios.

Figura 14.

Una vez colocadas las protecciones se procede a la colocación de un fleje de cuero grueso a lo largo del dorso del pie, desde la pierna hasta los dedos, que servirá de protección para la piel del paciente, cuando posteriormente haya que aplicar la sierra oscilante para retirar la férula.

La aplicación de los vendajes se realizará mediante maniobras circulares en primer lugar de venda de algodón, algodón puro y venda de fibra de vidrio. (en ese orden). En este caso la aplicación de fibra de vidrio, se considera de mayor interés que la aplicación de escayola en su lugar, ya que las propiedades que presenta el primer material, tales como su dureza, resistencia y ligereza, están ausentes o disminuidos en el segundo.

Figura 15.

Figura 16.

Figura 17

Posteriormente se utilizará la sierra y tras marcar el recorrido del fleje con un rotulador se retirará el mismo para dejar una corredera a lo largo de todo el dorso del pie. En algunas ocasiones se puede aplicar otra capa de fibra de vidrio para hacer que la férula adquiera dureza y sea más resistente.



Figura 18

La técnica finaliza con la colocación de un zapato postquirúrgico que permita apoyar el pie en el suelo por la zona del talón, para permitir la deambulación sin que la férula sufra deterioros.

Figura 19

## CONSEJOS PRÁCTICOS AL PACIENTE EN TRATAMIENTO CON CUALQUIER MODALIDAD DE CASTING

Es necesario concienciar al paciente tanto de su problema como de los cuidados a llevar a cabo y advertencias que debe tener en cuenta para que la técnica del casting no fracase.

Explicarle que la férula le ayudará a curar su úlcera y que sólo resultará efectiva si le resulta cómoda y no roza en ninguna zona, ya que cualquier fricción del material sobre la piel puede complicar la terapéutica original.

Se le pedirá al paciente que firme un consentimiento informado donde se reflejarán tanto la técnica que le ha sido aplicada, como las recomendaciones básicas que debe adoptar para garantizar el correcto resultado de su férula. Es importante que el paciente deje constancia tras su firma de aceptar la responsabilidad que conlleva la técnica así como el conocimiento de las posibles complicaciones, comprometiéndose a avisar al profesional sanitario si observase alguna irregularidad.

Al iniciar el tratamiento el paciente llevará el casting 1 ó 2 días, cambiándolo sucesivamente y nunca dejándolo puesto más de una semana, de esta manera se controlarán muy bien los cambios de volumen en el pie y las posibles erosiones en zonas comprometidas. El tratamiento deberá prolongarse hasta la cura de la úlcera (6 - 8 semanas) y en consecuencia la capacitación física para que el paciente pueda calzarse con un zapato normal acompañado de un soporte ortésico plantar de descarga de las zonas conflictivas. De esta manera la ortopedia actúa evitando recidivas.

Se recomienda al paciente no cargar peso sobre el miembro en el que se ha colocado la férula durante al menos 24 horas; esto se debe al tiempo de fraguado y endurecimiento definitivo de los distintos materiales que forman la férula, ya que éstos tardan en endurecer entre 30 minutos y 24 horas.

Es necesario concienciar al paciente de que el miembro que lleva la férula es ahora más largo que antes por lo que al comenzar la deambulación puede padecer molestias en la cadera o incluso en la espalda si camina demasiado. Se recomienda realizar la deambulación de manera creciente comenzando por periodos de tiempo muy cortos, ayudándose con muletas o aparatos similares para evitar posibles res-

**Clasificación, características y estrategias de tratamiento para el pie de Charcot (24)**

| Estadio | Características | Tratamiento |
|---|---|---|
| 0 Estadio agudo aumento de temperatura del pie | Eritema, edema, observación. | Limitación de la carga (TCC o PPWB*), |
| 1 Estadio de fragmentación | Fracturas periarticulares, subluxación articular, inestabilidad, deformación | TCC, limitando la carga en la zona |
| 2 Estadio de coalescencia | Reabsorción de detritus óseo | TCC seguido de CROW* |
| 3 Estadio de reconstrucción | Pie estable | Posible intervención quirúrgica de reconstrucción ósea. Prominencias asociadas a la ulceración |

*PPWB: Pneumatic Cast Walker
*CROW: Charcot restraint orthotic walker

balones al principio, ya que es frecuente que se den por los materiales de los que se compone la férula.

De igual manera es conveniente recordar que cuando deje de caminar o se encuentre en periodos de reposo es conveniente, elevar el miembro afectado y posicionarlo encima de una silla similar con una almohadillado debajo, para evitar la fatiga de mismo e incluso el edema añadido a lo largo del día por el declive del miembro.

Debemos informar al paciente que debe mantener el casting seco, es decir, ante cualquier situación que pueda implicar que la férula se humedezca ( baños, lluvia intensa, etc...), introducir en una bolsa de plástico la extremidad, ya que el mantener la férula húmeda implica el retirarlo inmediatamente debido al riesgo de maceración de la piel que existe, así como la predisposición al anidamiento de cualquier tipo de germen.

Será necesario concienciar al paciente que ante cualquier situación anormal que pueda observarse el mismo deberá acudir a consulta para la retirada o modificación del tratamiento, ya sea; roces, dolor en cualquier zona del pie, hinchazón exagerada, grietas o roturas de la férula, inicio de fiebre o malestar general, etc...

## CONCLUSIONES

1.- Para proceder a la cura definitiva de una úlcera por presión hay que disminuir necesariamente el exceso de la misma en la zona comprometida, de lo contrario estaremos condenando al paciente a recidivas inevitables.

2.- La terapéutica ideal de este tipo de úlceras se basa en combinar tanto técnicas de tratamiento farmacológico como técnicas de tratamiento ortopédico de descarga.

3.- El Total Contact Cast (TCC), es una técnica más a tener en cuenta a la hora de combinar la ortopedia con la farmacología durante el cierre de la úlcera, y como tal su utilización se limitará al criterio del profesional que dirija el tratamiento.

4.- El tratamiento de una úlcera por presión en el pie no termina cuando se ha cerrado la solución de continuidad de la piel, si no que se hace necesario la aplicación de una ortesis plantar que redistribuya la presión de la zona comprometida para evitar nuevos episodios de ulceración al paciente.

## BIBLIOGRAFÍA


1. Plaza A, Lozano P, Gómez FT, Blanes I, Ortiz E. Mecanismos de producción del pie diabético. En: Camp Faulí A, coordinador. Cuidados en el pie diabético. Valencia: Smith & Nephew; 2002. p.35-40.
2. Ortiz Remacha PP, Aragón Sánchez FJ. Neuropatía periférica en la Diabetes Mellitus. En: Aragón Sánchez FJ, Ortiz Remacha PP. El pie diabético. Barcelona: Masson; 2001. p.83-98.
3. Borrás Rubio E, Martínez Gómez DA. Neuropatía periférica diabética. En: Martínez Gómez DA. Cuidados del pie diabético: un enfoque multidisciplinario. Madrid: Arán; 2001. p.61-72.
4. Viadé Juliá J, coordinador. Pie diabético. Barcelona: Ergon; 1999.
5. Camp Faulí A, Blanes Mompo JI. Protocolo en la unidad del Pie Diabético. Madrid: Federación Española de Podológos; 1999.
6. Martínez de Jesús FR, director. Temas de cirugía. Asociación mexicana de Cirugía General. Pie diabético: Atención Integral. México: Mc Graw Hill-Interamericana;1999.
7. Sanders RJ, Frykberg RG.Charcot neuroarthropathy of the foot. En: Bowker JH, Pfeifer MA, editors. Levin´s & O´neal: The diabetic foot, 6th. ed. St Louis: Mosby; 2001. p.439-66.
8. Frykberg RG, Kozak GP. The diabetic Charcot foot. En: Kozak GP, Hoar CS, Rowbotham JL, Wheelock FC, Gibbons GW, Campbell D. Management of diabetic foot problems. Joslin Clinic and New England Deaconess Hospital. Philadelphia: WB Saunders Company;1984. p.103-12.
9. Céspedes Céspedes T, Dorca Coll A. Pie diabético: conceptos actuales y bases de actuación. Madrid: Pensa médica grupo Esteve;1996.
10. Mc Dermott JE editor. The diabetic foot. Rosemont (IL): American Academy of Orthopaedic Surgeons;1995.
11. Laverick LA, Kenrick JD, editors. Clinics in Podiatric Medicine & Surgery. Vol. 12. Nº 1. The diabetic foot. Philadelphia: WB Saunders Company; 1995.
12. Cavanagh PR, Young MJ, Adams JE, Boulton AJM. Radiographic abnormalities in diabetic feet. En: Boulton AJM, Connor H, Cavanagh PD, editores. The foot in diabetes. 2nd ed. Chichester: John Wiley & sons; 1994.
13. Rojas Hidalgo E. El pie del diabético: fisiopatología, clínica y tratamiento. Barcelona: Boehringer Mannheim; 1991.
14. Suárez Méndez JM. Osteoartropatía neuropática diabética. Revista Española de Podología 1999;X(8): 431-41.
15. Yu GV, Hudson JR. Evaluación y tratamiento del estadio o de la neuroartropatía de Charcot en el pie y tobillo. Podología Clínica 2002; 3(5): 160-70.
16. Alfaro Baztán J, Arenas Planelles AJ, Pampliega Martínez T, Iglesias Marchite J. Neuroartropatía de Charcot en tobillo y tarso: consideraciones clínicas y solución quirúrgica a propósito de una caso. Revista de Ortopedia y Traumatología 1993; 37(6): 462-7.
17. Hetherington VJ. The neurophatic foot. En: Mc Glamry ED, Banks AL, Downey MS. Comprehensive textbook of foot surgery, Vol. 2, 2nd. ed. Baltimore: Williams & Wilkins;1992. p. 131-42.
18. Brodsky JW. The diabetic foot. En: Mann RA, Coughlin MJ. Surgery of the foot and ankle. Vol. 2. 7ª. ed. San Luis: Mosby; 1999.
19. Gong J, García J. Diagnóstico por imagen en el pie diabético. En: Chevrot A, director. Diagnóstico por imagen de las afecciones del pie. Barcelona: Masson;2000. p.131-142.
20. Goldman FD. Midfoot fractures. En: Mc Glamry ED, Banks AL, Downey MS. Comprehensive textbook of foot surgery, Vol. 2, 2nd. ed. Baltimore: Williams & Wilkins;1992. p. 1520-42.
21. Armstrong DG, Nguyen HC, Lavery LA, et al. Off-loading the diabetic foot wound; a randomized clinical trial. Diabetes Care. 2001 Jun; 24: 1019-22 Disponible en: http://www.evidence-basednursing.com
22. Fleischli JG, Lavery LA, Vela SA, Ashry H, Lavery DC; Comparision of Strategies for Reducing Pressure at the Site of Neuropathic Ulcers. JAMPA: 1997; 87(10): 446-472
23. Zuh H, Wertsch JJ, Harris GF, Loftsgaarden JD, and Price MB: Foot pressure distribution during walking and shuffling. Arch. Phys. Med. Rehab., 1991, 72: 390-397.
24. Sommer TC, Thomas HL. Charcot foot: The Diagnostic Dilemma. American Family Physician. 2001 Nov; 1.
Disponible en: http://www.aafp.org/afp/20011101/1591.html
25. Sinacore DR. Total Contact Casting for Diabetic Neuropathic Ulcers. Physical Therapy 1996, 76: 286-295.

# FASCITIS PLANTAR: DIAGNÓSTICO Y TRATAMIENTO



Rebeca Prieto Riaño[1]
José María Prieto García[2]

1. Diplomada en Podología por la E. U. de Enfermería y Podología de Ferrol
2. F.E.A. del Servicio de C. Ortopédica y Traumatología. Hospital Xeral-Calde. Lugo.

CORRESPONDENCIA
Rebeca Prieto Riaño
Rua da Bouza, 4 4º dcha.
27002 LUGO.
Tfnos.: 982 243748 y 620 300396
E-mail: correodekeka@yahoo.es

## RESUMEN

**La fascia plantar juega un importante papel en el soporte del pie, y su sobrecarga mecánica condiciona un aumento de tensión en la misma que puede llegar a ser causante de dolor de talón en caso de desarrollarse el proceso comúnmente conocido como fascitis plantar.**

**Existen algunos factores, en ocasiones asociados, que predisponen a la fascitis, y se han demostrado cambios degenerativos como origen de la misma.**

**La fascitis plantar es con mucho la causa más frecuente de talalgia. Esta talalgia es de localización y horario típicos, y en el 90% de los casos los síntomas se controlan con tratamiento conservador.**

**El objetivo de éste artículo es hacer una breve síntesis/recordatorio de ésta entidad clínica tanto desde el punto de vista clínico como terapéutico, haciendo hincapié en el diagnóstico diferencial con otras entidades clínicas que pueden cursar con una sintomatología similar.**

## PALABRAS CLAVES

**Fascitis plantar, talalgia, diagnóstico diferencial, tratamiento.**

## ABSTRACT

**Plantar fascia plays an important role in the support of foot, and its mechanical overload leads to an increase in its tension that may give rise to heel pain if the proccess commonly known as plantar fasciitis develops.**

**There exist some factors, sometimes associated, that cause a predisposition to fasciitis, and some degenerative changes have been pointed out as being its origin.**

**Plantar fasciitis is, by far, the most common cause of heel pain. Heel pain has tipical localization and timing and, in about 90% of cases, a conservative treatment can control symptoms.**

**The aim of this paper is to make a brief recap of this clinical entity, from both clinical and therapeutical point of view, emphasizing differential diagnosis with other clinical entities that may cause a similar symptomatology.**

## KEY WORDS

**Plantar fasciitis, heel pain, differential diagnosis, treatment.**

## INTRODUCCIÓN

La fascitis plantar es la talalgia producida por la degeneración proximal de la fascia plantar, a nivel de su inserción calcánea. No se trata de un proceso inflamatorio sino degenerativo (fasciosis), y el aumento progresivo de su frecuencia hace que debamos conocer tanto las tendencias actuales en su tratamiento como las distintas entidades patológicas

que cursan con una sintomatología similar, lo cual ha motivado el presente artículo de formación.

## RECUERDO ANATÓMICO-FUNCIONAL

La fascia plantar discurre longitudinalmente a lo largo de la superficie plantar del pie, profunda en relación al tejido subcutáneo y cubriendo la musculatura plantar y estructuras neurovasculares. Se origina en la tuberosidad inferomedial del calcáneo, extendiéndose en sentido distal por la planta del pie en forma triangular hasta la región plantar de las cabezas metatarsales y base de los dedos distalmente, formando cinco bandas que se insertan por medio de cintillas pretendinosas en las bases de las falanges proximales, ligamento transverso metatarsal, y vainas tendinosas de los flexores de los dedos. Se compone de tres fascículos longitudinales diferentes que debido a su localización anatómica, se denominan aponeurosis plantar y fascia plantar externa e interna. A medida que la aponeurosis plantar llega a la parte distal se divide en dos capas, una superficial cuya inserción forma bandas longitudinales y transversales, y otra profunda que forma tabiques sagitales que rodean los flexores[1].

La fascia plantar tiene un papel dominante, contribuyendo en mayor proporción al mantenimiento estático del arco plantar longitudinal que el ligamento en hamaca o los ligamentos plantares. Durante la marcha, al ser inelástica, la fascia plantar se coloca bajo tensión estabilizando y elevando el arco del pie. Este mecanismo de muelleo puede condicionar un estrés repetitivo crónico de tracción-distensión a nivel de su inserción calcánea, con el consiguiente microtraumatismo local.

## ETIOPATOGENIA

El incremento de la tensión fascial (como ocurre en el caso de ciertas alteraciones estáticas del pie), junto al microtraumatismo repetitivo de su inserción calcánea, pueden causar como se ha demostrado, inflamación con posterior degeneración fibrótica y desgarro intersticial secundario de sus fibras, así como metaplasia condroide y periostitis calcánea, con posibilidad de desarrollo de espolón óseo en su inserción en casos de larga evolución.

## FACTORES PREDISPONENTES

Existen factores que someten a la fascia a un estrés tensil excesivo y que se asocian con frecuencia a ésta enfermedad. Unos son de tipo anatómico, como el pie cavo, o el plano. Otros son de tipo funcional, como la debilidad, la contractura, o el sobreuso de la musculatura aquíleo-plantar (deportistas y ciertas profesiones). También el sobrepeso agudo o el calzado inadecuado (cambio de tacón muy alto a muy bajo, p.ej.), condicionan hipertensión fascial. Otro factor de riesgo involucrado es la edad madura(2).

## SÍNTOMAS Y SIGNOS

El dolor subcalcáneo en la fase de despegue del pie es su principal síntoma, siendo un aspecto típico de éste su horario, pues se intensifica tras el reposo (bien nocturno o durante el día), en el que la fascia tras permanecer relajada, vuelve a sufrir con la deambulación variaciones repetidas de su tensión. Suele disminuir al distensionarse con la actividad a lo largo del día, pero puede aumentar si ésta se excede. En ocasiones el dolor puede irradiarse en sentido distal hacia la bóveda plantar y/o dedos del pie. Según el tiempo de evolución, se manifiestan tres formas clínicas: aguda, cuando la evolución es inferior a tres semanas; subaguda, entre tres y ocho semanas; y crónica, cuando la evolución es superior a las ocho semanas.

La exploración física también es característica, ya que el dolor se agrava con la presión profunda selectiva en el borde interno y centro del talón, localización del tubérculo inferomedial del calcáneo que es su lugar de inserción proximal (imagen 1a). Una maniobra que también lo puede provocar (en casos severos) es su puesta en tensión mediante la flexión dorsal pasiva forzada del pie y dedos (imagen 1b). No suele haber tumefacción local si exceptuamos la ruptura fascial aguda concomitante propia del deportista, que además suele acompañarse de equimosis.

Figura 1a. Punto gatillo de dolor.

Figura 1b. Puesta en tensión.

## JUICIO DIAGNÓSTICO

El diagnóstico se realiza habitualmente por tanto mediante la correcta anamnesis y exploración física del miembro inferior, pudiendo realizarse si se consideran necesarias las siguientes exploraciones complementarias:

1. Estudio biomecánico de la marcha.
2. Pruebas de laboratorio: son normales en la fascitis. Si los hallazgos clínicos y de otras exploraciones complementarias así lo aconsejan, se practicarán estudios de hemograma, VSG, PCR, metabolismo fosfocálcico, ácido úrico, factor reumatoide, marcadores tumorales, etc, a fin de descartar otras entidades patológicas que pueden causar talalgia como las enfermedades infecciosas, tumorales, metabólicas o inflamatorias.
3. Radiología simple: habitualmente es anodina, pero en casos evolucionados puede observarse un espolón calcáneo más o menos exuberante, como fenómeno de adaptación (imagen 2). La presencia o ausencia del mismo no es significativa en principio, ya que hasta la fecha no se ha demostrado que éste hallazgo guarde correlación clínica, y lo que sí se ha demostrado es el origen de éste espolón en la inserción de la musculatura plantar corta, más que en la aponeurosis plantar. Hay sin embargo estudios que implican al espolón como causa de talalgia, al producir por vecindad anatómica, irritación o compresión de la primera rama del nervio plantar externo, que inerva el abductor del 5º dedo y la inserción calcánea de la fascia plantar.

Figura 2. Espolón Calcáreo plantar.

4. Ecografía: es el procedimiento más habitual para confirmar el diagnóstico, al ser inocuo y económico. En caso de fascitis plantar, ésta técnica de imagen pone en evidencia el engrosamiento fascial con hipoecogenicidad típicos (imagen 3), así como las eventuales calcificaciones en su seno(3). También la rotura fascial aguda o la bursitis subcalcánea son detectadas fácilmente.

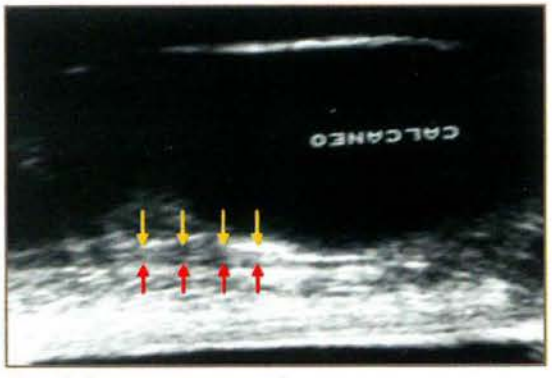


Figura 3a. Fascia con eco y espesor normales.

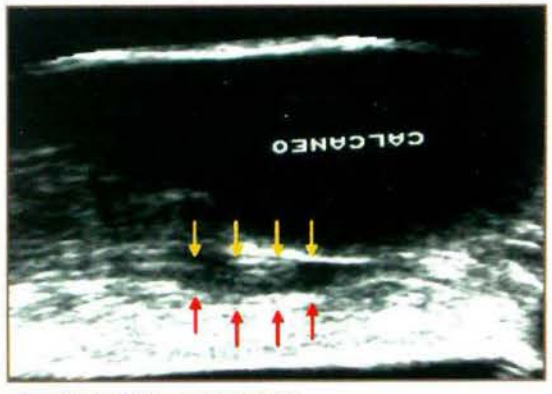


Figura 3 b. Fascia hipoecogénica y engrosada.

5. RMN: debe realizarse si el cuadro clínico es atípico, y tanto las pruebas de laboratorio como la Rx simple y la ecografía son anodinas. También está indicada en casos refractarios al tratamiento conservador. En la fascitis pone en evidencia el mayor o menor engrosamiento difuso de la fascia que se

acentúa cerca de su inserción calcánea, así como el posible edema óseo reactivo (4).

6. Gammagrafia ósea con Tc99 y Ga 67: debe practicarse ante la sospecha clínica de lesión intrínseca del calcáneo. En la fascitis plantar, si hay edema óseo reactivo, se produce un mayor depósito del trazador a nivel de la inserción calcánea tanto en las formas subagudas como crónicas.
7. Electromiografia: indicada si se piensa en un origen neuropático del dolor, como p. ej. dentro de un síndrome radicular S1 por hernia discal. Por el contrario, es difícil obtener un electrodiagnóstico fiable cuando se trata de detectar el posible atrapamiento del nervio para el abductor del 5º dedo.

## DIAGNÓSTICO DIFERENCIAL

Además de la "fascitis plantar", existen numerosas entidades patológicas que pueden ser causa potencial de dolor en el talón.

Así, mediante talalgia también por enfermedad de la inserción, pueden manifestarse algunos reumatismos inflamatorios como la artritis reumatoide, la espondilitis anquilosante, o la enfermedad de Reiter.

Dentro de las talalgias neurogénicas tenemos la neuropatía de atrapamiento de la primera rama del nervio plantar lateral para el músculo abductor del 5º dedo (ya mencionada en otro apartado), y la neuropatía radicular S1 por discopatía lumbar. Otras como la del nervio tibial posterior en el túnel tarsiano y la de los nervios cutáneos safenos interno y externo presentan en general una localización y topografía del dolor distintas.

La talalgia plantar por bursitis subcalcánea es muy infrecuente. Existe antecedente de traumatismo repetido en la cara plantar del talón, y es sintomática solo en la fase de apoyo, evidenciándose en la ecografía y RMN signos de inflamación de la bolsa subcalcánea.

Otra entidad específica de talalgia plantar, parece ser la degeneración de la almohadilla grasa subcalcánea, más propia de la edad madura.

La fractura espontánea de calcáneo se da en pacientes con osteoporosis intensa (fractura de estrés). En la fractura traumática existe generalmente antecedente de ello (precipitación desde cierta altura, o accidente de tráfico). El dolor se pondrá de manifiesto con la compresión medial-lateral del talón, y en la de origen traumático estará presente además la tumefacción del retropie.

También los callos viciosos de fractura a nivel de la tuberosidad posteroinferior del calcáneo (imagen 4), al igual que la incorrecta implantación del material de osteosíntesis en el tratamiento de las fracturas de calcáneo (imagen 5), se ha visto que pueden ser origen de talalgia plantar.

Figura 4. Consolidación viciosa de fractura.

Figura 5. Error en la osteosíntesis.

En lo referente a la patología tumoral (de escasa frecuencia de aparición en esta localización), hay que tener en cuenta el quiste óseo simple de calcáneo como tumor benigno más característico (imagen 6a y 6b), en general hallazgo casual en la infancia durante un estudio radiográfico por otro motivo, pues suele cursar asintomático mientras su tamaño no debilite la estructura ósea provocando su fractura. De los malignos, hay que destacar entre los originados en el calcáneo, el osteosarcoma y el condrosarcoma, y entre los de origen fascial el fibrosarcoma(5). Suelen cursar con dolor espontáneo preferentemente nocturno, y tumefacción progresiva.

La fibromatosis plantar o enfermedad de Ledderhose representa una fibroesclerosis de la fascia superficial, y se caracteriza por la presencia de nódulos plantares dolorosos de un diámetro inferior a dos centímetros fuertemente adheridos a la piel.

Figura 6a. Quiste oseo simple Rx.

Figura 6b. Quiste oseo simple RMN.

La osteomielitis bacteriana del calcáneo, puede cursar con fiebre además de talalgia espontánea y tumefacción. En fases iniciales en las que aún puede no haber traducción radiográfica, la gammagrafía ósea es muy sensible, al igual que la RMN.

Por fin, tener en cuenta a edades entre 9-12 años, la relativamente frecuente talalgia por epifisitis posteroinferior del calcáneo (enfermedad de Sever), que se caracterizaba radiográficamente por irregularidad, con hiperdensidad y fragmentación de dicho núcleo de osificación (imagen 7). Actualmente, ésta irregularidad es considerada una variante de la osificación normal, y la talalgia una lesión por sobreuso con excelente respuesta a la restricción de actividad, elevación del talón y taloneras viscoelásticas.

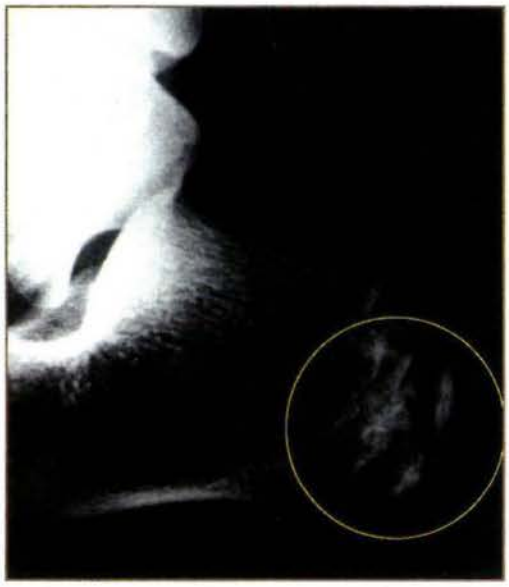

Figura 7.

Otros procesos como las tendinopatías del Aquiles, bursitis pre o retrocalcánea de la enfermedad de Haglund, artritis subastragalina, y tendinitis del tibial posterior, pocas veces serán objeto de diagnóstico diferencial al presentar diferente cuadro clínico.

## TRATAMIENTO

Los procedimientos terapéuticos existentes son múltiples y variados, no habiendo consenso acerca de cual es el más efectivo, pero existiendo un acuerdo acerca de que el tratamiento conservador es suficiente en el 90% de los casos tratados durante un período de 6-12 meses. Cuanto más precozmente es iniciado, más rápidamente se obtiene la curación. Por lo tanto, el tratamiento conservador deberá prolongarse si es preciso al menos durante seis meses, debiéndo informarse de ello al paciente.

Dentro de éste amplio abanico de métodos, unos actúan gracias a su acción antiinflamatoria y analgésica (reposo, ultrasonoterapia, termoterapia, electroterapia, farmacoterapia, etc.), al tiempo que otros buscan fundamentalmente el descargar la inserción fascial, tanto del traumatismo indirecto causante de hipertensión, como del directo (adelgazamiento, reposo, vendaje, enyesado, calzado apropiado, ortosis, cinesiterapia, cirugía, etc.).

Inicialmente, y según el estadío evolutivo de la fascítis, podremos elegir distintas combinaciones de entre las siguientes opciones:

1. Adelgazamiento: en caso de sobrepeso.
2. Reposo: descarga parcial dos semanas con bastones ingleses si se halla en fase aguda. En fase subaguda o crónica, bastará con restringir la actividad para evitar la sobrecarga prolongada y el impacto repetido del talón.

aunque en general no suele haber suficiente colaboración de los pacientes para ello.

3. Vendaje elástico adhesivo: su fundamento es similar al control con ortesis.
4. Vendaje rígido: inmovilización con escayola durante tres semanas (en fase aguda muy sintomática).
5. Farmacológico: medicación antiinflamatoria y analgésica. Su efectividad es variable en la literatura.
6. Calzado: suela relativamente semirrígida con tacón blando y elevado a unos 4 cms., lo que da comodidad al tiempo que disminuye el impacto del talón y relaja el sistema calcáneo-aquíleo-plantar.
7. Ortopodológico:

-Almohadillado calcáneoplantar, mediante taloneras viscoelásticas (con hueco o perforación central) que incluyan el arco longitudinal. Otro método son las cazoletas de talón en material termoplástico, que potencian la capacidad de amortiguación de la almohadilla grasa de la cara inferior del talón al contener su expansión lateral durante el apoyo. Alternativamente, el uso de calzado deportivo apropiado suele ser una buena y sobretodo práctica opción.

-Soporte plantar del arco longitudinal mediante ortosis semirrígida, si coexiste alteración anatómica.

8. Masoterapia: mediante masaje transverso profundo. El micromasaje mediante ultrasonido contínuo suele ser de efectividad variable, y el de los baños de remolino no suele dar buenos resultados.
9. Termoterapia:

-Frío (en la fase aguda), mediante masaje con bolsa o botella congelada dos o tres veces al día durante diez a veinte minutos, produce beneficio en muchos casos.

-Calor (tras la fase aguda): mediante bolsa de agua o manta eléctrica (la respuesta no suele ser tan positiva como a la crioterapia). Otro método son las microondas (calor profundo), así como los baños de contraste alternando inmersiones a 40° y 15° durante 20 minutos.

8. Electroterapia: Se usan por su acción analgésica y decontracturante, el TENS o electroestimulación transcutánea en su forma pulsátil, y también las corrientes interferenciales de media frecuencia.
10. Laserterapia de radiación infrarroja: por su gran capacidad de penetración, actúa estimulando la microcirculación con lo que favorece el trofismo tisular.
11. Ondas de choque: nueva modalidad de tratamiento con resultados dispares hasta el momento(9,10).
12. Cinesiterapia (excepto en fase aguda): la contractura de la musculatura plantar y posterior de la pierna origina una reducción de la dorsiflexión del tobillo, y es considerada actualmente un importante factor de riesgo. Es quizá por ello que los ejercicios de estiramiento para vencerla sean una de las mejores opciones de tratamiento de la fascitis plantar. Además los puede realizar en su domicilio el propio paciente. En caso de debilidad se indicarán ejercicios de potenciación.

En caso de fracaso de las medidas anteriores, algo que es relativamente frecuente, se impone el reposo, en combinación con:

1. Corticosteroides en infiltración perifascial: por su elevada potencia antiinflamatoria, son junto con los ejercicios de estiramiento y la inmovilización escayolada, una de las alternativas terapéuticas con la que mejores resultados se obtienen, siempre que el diagnóstico sea correcto. Al no absorberse, los corticosteroides de depósito tienen un efecto local duradero con mínima actividad sistémica. De todas formas, debe actuarse con precaución en caso de diabetes, hipertensión arterial, osteoporosis e hipertiroidismo y contraindicarse en caso de infección, gestación, tuberculosis activa, herpes ocular y psicosis aguda. Se inyectarán alrededor de la inserción fascial junto con un anestésico local. Una o dos infiltraciones separadas diez días suelen ser suficientes, pero si con tres no se obtiene respuesta, no se debe insistir pues crece la probabilidad de rotura de la fascia por degeneración tisular.
2. Férulas nocturnas en ligera dorsiflexión del pie (Dynasplint Systems): dan buenos resultados, y se piensa que es debido al mantenimiento constante de la tensión facial[11].

Y en casos resistentes a todo lo anterior, se hará:

1. Inmovilización con escayola (botín yesado con tacón de marcha) durante cinco semanas. El reposo "obligado", al eliminar los cambios en la tensión fascial propios de la actividad diaria, evitará el microtrauma repetido de la inserción.
2. Se reconsiderarán las demás causas de talalgia plantar.

Sólo en aquellos casos de dolor crónico y severo en los que el tratamiento conservador durante 6-12 meses se ha mostrado ineficaz, y tras revisión diagnóstica que nos reafirme en la fascitis plantar como causa, podremos optar por la cirugía (bien de mínima incisión, bien endoscópica), consistente en la sección transversal subtotal (2/3 mediales) de la fascia a unos 2 cm. de su inserción (Imagen 8a, 8b y 8c). Se preserva su continuidad en el tercio lateral a fin de evitar el riesgo de pie plano secundario y además por ser tal vez innecesaria, al ser ésta zona fascial la que se muestra menos afectada por el proceso(12). El principio teórico de ésta técnica es disminuir la tensión fascial al hallarse con frecuencia tensa y fibrótica. Este procedimiento no está exento de riesgo, y se han descrito molestias residuales en la cara lateral del pie. Aunque es aún motivo de controversia, eventualmente podrá añadirse una resección del espolón óseo en algunos pacientes, siempre desde el punto de vista psicológico.

## FASCIOTOMÍA PLANTAR

A) Incisión

B) Exposicion

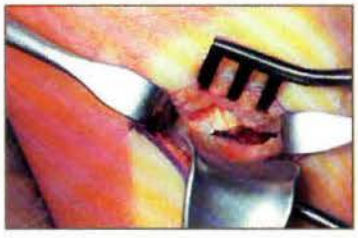

C) Liberación

## CONCLUSIONES

1. La degeneración de la inserción calcánea de la fascia plantar, más conocida como fascitis plantar, es de entre todas las causas potenciales de talalgia plantar, la más frecuente.

2. El diagnóstico se hace habitualmente en base a la típica localización y horario del dolor.

3. Su tratamiento conservador, es efectivo en un 90% de los casos.

## BIBLIOGRAFÍA

1. William G, Hamilton, MD. Clinical Symposia. Anatomía quirúrgica de pie y tobillo. Ciba-geigy. Barcelona, 1989; 37(3): 3-5.
2. Riddle DL et al. Risk factors for plantar fasciitis: a matched case-control study. J Bone Joint Surg Am. 2003; 85-A(5): 872-7.
3. Akfirat M et al. Ultrasonographic appearance of the plantar fasciitis. Clin Imagin 2003; 27(5): 353-7.
4. Helie O et al. Magnetic resonance imaging of lesions of the superficial plantar fasciitis. J Radiol. 1995; 76(1): 37-41.
5. Chen ML et al. Fibrosarcoma of the foot masquerading as plantar fasciitis. J Am Podiatr Med Assoc. 2002; 92(9): 507-11.
6. Baxter DE et al. Chronic heel pain: Treatment rationale. Orthop Clin North Am, 1989; 20: 563-569.
7. May TJ et al. Current treatment of plantar fasciitis. Curr Sports Med Rep. 2002; 1(5): 278-84.
8. Wolgin M et al. Conservative treatmen of plantar heel pain: Long-tenn follow-up. Foot Ankle 1994; 15: 97-102.
9. Rompe JD et al. Shock wave application for chronic plantar fasciitis in running athletes. A prospective, randomized, placebo-controlled trial. Am J Sports Med. 2003; 31(2): 268-75.
10. Ham PS, Strayer S. Shock wave therapy ineffective for plantar fasciitis. J Fam Pract. 2002; 51(12): 1017.
11. Berlet GC et al. A prospective trial of night splinting in the treatment of recalcitrant plantar fasciitis: the Ankle Dorsiflexion Dynasplint. Orthopedics. 2002; 25(11): 1273-5.
12. Jhonson KA. Pie y tobillo. Marban. Madrid,1998.
13. Boyle RA, Slater GL. Endoscopic plantar fascia release: a case series. Foot Ankle Int. 2003; 24(2): 176-9.
14. De Prado M, Ripoll PL, Golanó P. Cirugía percutánea del pie. Masson. Barcelona, 2003.
15. Jarde O et al. Degenerative lesions of the plantar fascia: surgical treatment fasciectomy and excision of the heel spur. A report on 38 cases. Acta Orthop Belg. 2003; 69(3): 269-74.

## NOTA INFORMATIVA

En reunión de la Asamblea del Consejo General de Colegios de Podólogos, celebrada en Madrid el pasado día 11 de noviembre de 2003, se aprobó por unanimidad la siguiente definición de **CIRUGÍA PODOLOGÍCA:**

"Aquellas intervenciones que el podólogo realiza conforme a un conjunto de técnicas quirúrgicas sistematizadas, orientadas al tratamiento de ciertas afecciones y deformaciones de los pies, habitualmente bajo anestesia local y que no precisan ingreso hospitalario."

# TRATAMIENTO ORTOPODOLÓGICO EN PIE POSTRAUMÁTICO



Gabriel Domínguez Maldonado[1]
Pedro V. Munuera Martínez[1]
José Manuel Castillo López[1]
Inmaculada C. Palomo Toucedo[1]

1 Profesores Asociados. Departamento de Enfermería, Fisioterapia y Podología. Universidad de Sevilla.

CORRESPONDENCIA
Escuela Universitaria
de Ciencias de la Salud.
Av. Sánchez Pizjuán s/n.
41009 (Sevilla).
E-mail: gdominguez@us.es

## RESUMEN

**Con el siguiente trabajo pretendemos mostrar una opción de tratamiento ortopodológico en un caso de pie postraumático de difícil manejo tras accidente de tráfico. El paciente presenta una dismetría importante compensada mediante calzadoterapia, pie equino rígido en la extremidad inferior izquierda con sobrecarga de antepié y amputación del primer dedo del pie derecho. Elaboramos una ortosis plantar envolvente para el pie izquierdo y una ortosis plantar con elemento de sustitución del primer dedo para el pie derecho.**

## PALABRAS CLAVES

**Pie postraumático, equino, orto-prótesis cobertura**

## ABSTRACT

**With the following article we try to show an option of ortopodologic treatment in a case of post-traumatic foot of difficult handling after traffic accident. The patient presents an important dysmetria that it's compensated by means of shoes adjustments, rigid equinus foot in the left lower extremity with overload of forefoot and amputation of the first right toe. We elaborated a surrounding foot orthoses for the left foot and orthoses with element of substitution for the first toe for the right foot. (right first toe)**

## KEY WORDS

**Post-traumatic, equinus foot, prothesis**

## INTRODUCCIÓN

No es frecuente encontrarnos en la consulta con pies politraumatizados, normalmente por accidente de tráfico o laboral. Sin embargo esta entidad constituye una parcela de la ortopodología de difícil abordaje terapéutico, considerándose en cada caso particular las características y funcionalidad residual propia de cada paciente, y siendo necesario diseñar tratamientos ortopodológicos personalizados específicos.

Las fracturas en la extremidad inferior que consolidan sin conseguir una correcta alineación de los fragmentos suelen determinar variaciones de las áreas de contacto en las superficies articulares incluso disminución del espacio articular, con el consiguiente detrimento de la amplitud de movimiento, rigidez articular y procesos artrósicos y de desgaste prematuros. En determinadas ocasiones la reducción de fracturas de tibia mediante mesa ortopédica de tracción a través de la fijación de un clavo en el calcáneo, puede determinar lesiones a este nivel a causa de un importante peso ejercido por el sistema.

Igualmente una confrontación de los fragmentos muy desorientada puede causar una futura nueva fractura en el mismo lugar debido a la disminución en la superficie del callo de fractura.

El tratamiento ortopodológico en estos casos persigue restablecer la funcionalidad del pie en la medida de lo posible, mejorando la distribución de las presiones plantares y protegiendo estructuras vulnerables. Cuando nos encontramos ante deformidades importantes será necesario acompañar a los soportes plantares con elementos de calzadoterapia y/o calzado ortopédico confeccionado a medida.

En ciertas ocasiones, el traumatismo sufrido puede determinar la amputación total o parcial de algún segmento del pie. En tal caso tendremos que elaborar una prótesis u orto-prótesis que sustituya al elemento ausente y mejore la funcionalidad. Según el nivel de la amputación podremos elaborar distintos diseños de prótesis, en función del muñón resultante, edad del paciente, actividad física, etc. En las amputaciones de uno o varios dedos, como es el caso que se presenta a continuación, la mayoría de los autores refieren emplear almohadillas de relleno para evitar desviaciones de los dedos vecinos, colocando un fleje delgado en la suela para suplir la falta de apoyo. (6, 12)

# CASO CLÍNICO

## ANAMNESIS

Se trata de varón de 79 años de edad, empleado de R.E.N.F.E. que acude al Área Clínica Podológica para realizarse estudio biomecánico y tratamiento ortopodológico.

Como antecedentes de interés el paciente nos relata una compleja secuencia de acontecimientos encadenados, responsables de su estado actual, aunque no refiere fechas concretas en ningún momento.

Comenta que a causa de un accidente de tráfico acontecido años atrás sufrió fractura abierta en el tercio distal de la tibia izquierda y fémur derecho (ésta no fue abierta), así como amputación del primer dedo del pie derecho. Durante el tratamiento de la fractura de tibia, la reducción de la misma mediante tracción a través del calcáneo le ocasionó un desgarro tanto de este hueso como del tejido blando del talón emergiendo el clavo alojado en el calcáneo al exterior. Parece que esto se produjo por una tracción excesiva, ocasionando una destrucción importante de retropié con pérdida de sustancia y osteitis de calcáneo. Además, la lesión en piel causada por la fractura abierta de tibia no recibe ningún tipo de tratamiento durante el período de consolidación, ya que el yeso impedía el acceso a la misma para practicar curas locales de la herida. Esto condiciona una deficiente cicatrización e infección de la misma originando una úlcera en la cara anterior de la pierna que aún se encuentra en tratamiento.

El primer dedo del otro miembro se amputó durante el accidente, y en esta misma extremidad además se produjo una fractura de fémur. Esta fractura fue reducida sin alinear correctamente los dos fragmentos, por lo tanto, al retirar la escayola y volver a cargar la extremidad se volvió a lesionar, causando una nueva fractura, esta vez abierta, que fue tratada nuevamente mediante reducción y enyesado.

A causa de las mencionadas lesiones el paciente padece en la actualidad de un pie izquierdo equino rígido irreductible, con pérdida de apoyo del talón, y amputación del primer dedo en el pie derecho, además de un acortamiento importante de esta extremidad.

## EXPLORACIÓN

A la inspección apreciamos el pie izquierdo en flexión plantar, y una cicatriz en un talón atrófico constituido por una masa de tejido de consistencia blanda y muy móvil (fig. 1). Se evidencia la úlcera en la cara anterior de la pierna izquierda y cicatriz posterior a lesión en apófisis estiloides, debido a úlcera por exceso de presión en esta área a consecuencia del déficit de apoyo de retropié.

Figura 1 Aspecto del Pie Izquierdo

En el pie derecho se aprecian sobrecargas metatarsales en radios centrales y primer metatarsiano debido a la ausencia del primer dedo. (fig. 2)

Figura 2 Aspecto del Pie Derecho

En la exploración articular del pie apreciamos que la articulación subastragalina está valguizada y la mediotarsiana rígida en el pie derecho. El tobillo izquierdo se encuentra a 18° de flexión plantar irreductible, y en ese mismo pie existe además rigidez subastragalina. Evidenciamos además dedos en garra, primer dedo inclusive, en un intento de incrementar la estabilidad de un conjunto articular rígido y deficientemente adaptable al terreno. Este cuadro se suma además a la insuficiencia muscular general, grado 3+, incapaz de contribuir a una marcha estable.

Nos resulta imposible realizar exploración de la marcha descalzo, debido a la inestabilidad y el dolor en los puntos de sobreapoyo. Calzado se observa cojera durante la deambulación.

Realizamos radiografías de proyección lateral y dorsoplantar de ambos pies, evidenciando signos artrósicos a nivel de tobillo y mediotarsiana, con osteofitos responsables del dolor y rigidez articular. También podemos apreciar subluxaciones metatarsofalángicas y desviación de los dedos hacia medial en el pie derecho ocupando el espacio dejado por el primer dedo. (figs. 3 y 4)

Figura 3. Rx Lateral Pie Derecho

Figura 4. Proyección Dorsoplantar

Debido a las dos fracturas en fémur derecho, se produce un acortamiento de la extremidad que encontramos ya compensada mediante un alza completa de 6,5 cms. en la suela del zapato derecho que trae el paciente.

El paciente se queja de dolor en antepié izquierdo, bajo las cabezas metatarsales, debido al sobreapoyo de las mismas a causa del equino, y en el pie derecho en la cabeza del primer metatarsiano, en este caso a consecuencia de la disminución de superficie de apoyo tras la pérdida del dígito.

## TRATAMIENTO

El paciente acude al Área Clínica de Podología sin antecedentes de haber usado ortosis plantares, hasta la fecha en tratamiento de la úlcera de la pierna, y con zapatos ortopédicos recetados por el traumatólogo para compensar la dismetría (alza de 6,5 cms.).

Nos proponemos un tratamiento ortopodológico que mejore las presiones plantares, aliviando la sobrecarga en la apófisis estiloides del pie izquierdo, y ofreciendo apoyo subdigital para reducir la presión bajo las cabezas metatarsales. En este mismo pie colocamos además una cuña de retropié para apoyar el talón elevado debido al equino. Para cuantificar la altura de esta cuña realizamos un ensayo, según el protocolo descrito por Lafuente y cols.(5) colocando bajo el talón del paciente pequeñas planchas de espuma de polietileno de alta densidad de 5 mm. de grosor, que adherimos con esparadrapo, y pedimos al paciente que deambule y nos refiera si encuentra mejoría, o por el contrario inestabilidad de rodilla. De esta forma vamos a determinar la altura de la cuña de retropié más adecuada para cada paciente. Esta altura vendrá determinada por el grado de equino y el estado de la musculatura extensora de la rodilla, responsable de estabilizar dicha articulación durante la marcha. Es el músculo cuádriceps femoral el responsable de resistir el incremento de las fuerzas retrógradas de reacción, posteriores al eje de rotación de la rodilla, debido al efecto de la cuña de retropié.

Pretendemos además proteger los maleolos de la fricción facilitando la cicatrización completa de la úlcera localizada a ese nivel. Para ello elaboramos un molde positivo completo del pie con venda de escayola. (fig. 5)

Figura 5. Molde Positivo Pie Izquierdo

Confeccionamos una ortosis estratificada con refuerzo de espuma de polietileno de media densidad (35 shore A) y relleno de cornylon®; envolviendo el talón empleamos una cubierta de espuma de polietileno de baja densidad (20 shore A) de 3 mm. hasta maleolos, con descarga de la apófisis estiloides con silicona, y apoyo subdigital.

El molde del pie derecho lo tomamos con espuma fenólica en carga, y realizamos una orto-prótesis con refuerzo de cornylon® sobre una base de resina de poliéster, cubierta de espuma de polietileno de media densidad (35 shore A) de 3 mm, apoyo subdigital y relleno del espacio dejado por el primer dedo con espuma de alta densidad (50 shore A) (figs. 6, 7, 8, y 9).

Figura 6. Prueba de la Ortosis en el Pie Izquierdo

Figura 7. Prueba de la Orto-prótesis en el Pie Derecho

Figura 8. Ortosis Pie Izquierdo.

Figura 9. Orto-prótesis Pie Derecho

Colocamos además un fleje delgado de acero en la zona del primer dedo para suplir la falta de apoyo y aumentar la estabilidad del conjunto (fig. 10).

Figura 10. Fleje Metálico

Hemos de resaltar que este elemento de refuerzo será necesario cuando elaboremos prótesis que se vayan a calzar en zapatos con suela de grosor de 1,5 a 2 cms. y flexible, en caso contrario la recepción de carga sobre esta zona durante el paso puede desestabilizar al paciente. En nuestro caso, sin embargo, el grosor de la suela empleada en el zapato para compensar la dismetría es suficiente para cumplir tal objetivo, volviendo prescindible este elemento.

Consideramos no añadir alza a la orto-prótesis del pie derecho ya que está compensada satisfactoriamente mediante el calzado.

El tratamiento ofrece una excelente adaptación a la morfología del pie del paciente, sin embargo encontramos problemas de adaptación al calzado sobretodo con la ortosis izquierda, más voluminosa debido a la cuña de retropié. En este caso indicamos al paciente que recurra a la confección de nuevo calzado a medida con el tratamiento ortopodológico que hemos elaborado.

## CONCLUSIONES

Hemos de tener presente que aunque en muchas ocasiones estos pacientes tengan en común factores etiológicos, la particularidad de cada caso hace que el clínico se plantee tratamientos ortopodológicos muy diferentes entre sí, siempre elaborados de forma personalizada sobre moldes, desestimando la ortesiología estandarizada.

La complejidad de estos casos puede determinar soportes plantares de compleja elaboración, en los cuales serán empleados materiales de escaso uso en una ortesiología más convencional. Además se requiere la utilización de la ortosis por el paciente durante un período de prueba, tras el cual iremos modificando las ortosis según convenga.

En muchas ocasiones, cuando nos vemos obligados a elaborar ortosis voluminosas para el tratamiento del pie equino, o compensar dismetrías en más de 2,5 cms. se hace necesario acompañar dicho tratamiento ortopodológico con calzado ortopédico personalizado.



## BIBLIOGRAFÍA


1. BAEHLER. A.R. Técnica ortopédica: Indicaciones. Tomo I Biomecánica Extremidad Inferior. Barcelona: Masson; 1999.
2. BAUMGARTNER, R; HARTMUT, S. Tratamiento Ortésico-protésico del Pie. Barcelona: Masson; 1997.
3. DEBRUNNER, H. Diagnóstico Ortopédico. Editorial Toray. Barcelona, 1996.
4. DOMÍNGUEZ MALDONADO, GABRIEL; MUNUERA MARTÍNEZ, PEDRO V; MORENO CABALLERO, Mª DEL CARMEN; SALCINI MÁRQUEZ, FRANCISCO JOSÉ; LAFUENTE SOTILLOS, GUILLERMO; SALCINI MACÍAS, JOSÉ LUIS. Tratamiento Ortopodológico en Pie Cavo Postquirúrgico. Rev. Esp. Podol. 2000; 53-58.
5. LAFUENTE SOTILLOS, GUILLERMO; ESPINOSA MOYANO, ISIDORO; MARTÍNEZ CAMUÑA, LUIS; PALOMO TOUCEDO, INMACULADA; RAMOS GALVÁN, JOSÉ; SALCINI MACÍAS, JOSÉ LUIS. Dismetria y Equino: Estudio y Compensación Ortopodológica. Rev. Esp. Podol. 2000; 11(1): 28-34.
6. LELIÈVRE, J.; LELIÈVRE, J. F. Patología del Pie. 4ª edición. París: Masson; 1992.
7. LÓPEZ ALONSO, ANTONIO. Fundamentos de Ortopodedia y Traumatología. Barcelona: Masson; 1999.
8. McRAE, R. Exploración Clínica ortopédica. Madrid: Harcourt Brace; 1998.
9. NUÑEZ-SAMPER, M. Biomecánica, Medicina y Cirugía del Pie. Barcelona: Masson; 1997.
10. VALMASSY, RL. Clinical Biomechanics of the Lower Extremities. Missouri: Mosby; 1996.
11. SÁNCHEZ MARTÍN, MIGUEL MARÍA. Traumatología y Ortopedia. Tomo 1. Valladolid: Universidad de Valladolid; 2002.
12. VILADOT, A y cols. Quince Lecciones sobre Patología del Pie. 2ª Edición. Barcelona: Springer-Verlag Ibérica; 2000.
13. VILADOT, R. Y OTROS. Ortesis y Prótesis del Aparato Locomotor. Tomo 2.2. Extremidad Inferior. Barcelona: Masson S.A., 1997.

# LEY ORGÁNICA 6/2001 DE 21 DE DICIEMBRE, DE UNIVERSIDADES.

Manuel Marín Arguedas [1]

1. Licenciado en Derecho. Diplomado en Podología y Enfermería.



Se han producido importantes cambios en las últimas dos décadas en el sistema universitario español, promovidos principalmente por la publicación de la Constitución Española de 1978, que consagró la autonomía de las Universidades. Dada la extensión de la norma, vamos a intentar resumirla y agrupar su contenido en los diferentes elementos universitarios.

## REFERENTE A LA UNIVERSIDAD

1.- Autonomía de gestión y administración de sus propios recursos: Las Universidades están dotadas de personalidad jurídica y desarrollan sus funciones en régimen de autonomía y de coordinación entre todas ellas.

2.- Descentralización universitaria, transfiriéndose a las Administraciones educativas autonómicas las competencias en materia de enseñanza superior.

3.- La Ley articula los distintos niveles competenciales:
   a)- Las Universidades.
   b)- Las Comunidades Autónomas.
   c)- La Administración General del Estado.

4.- Diseña un mayor autogobierno de las Universidades y supone un incremento del compromiso de las Comunidades Autónomas. Añade a las competencias actuales las siguientes:
   Las relacionadas con la contratación del profesorado. El reingreso en el servicio activo de sus profesores. La creación de centros y estructuras de enseñanzas a distancia. El procedimiento para la admisión de sus estudiantes. La constitución de fundaciones y otras figuras jurídicas para el desarrollo de sus fines. La colaboración con otras entidades para la movilidad de su personal.

6.- La Ley tiene también como objetivo principal impulsar la movilidad, tanto de estudiantes como de profesores e investigadores, dentro del sistema español, pero también del europeo e internacional. Ésta movilidad está a su alcance a través del distrito universitario abierto, y es determinante para que los estudiantes puedan escoger libremente los centros y titulaciones más adecuados a sus intereses personales y profesionales.

**Los Estatutos de las Universidades públicas establecerán como mínimo los siguientes órganos:**

A)- COLEGIADOS:

1.- **El Consejo de Gobierno:** que será presidido por el Rector. Establecerá las líneas estratégicas y programáticas en los ámbitos de organización de las enseñanzas, investigación, recursos humanos y económicos.

2.- **El Consejo de Dirección:** asistirá al Rector en su actividad al frente de la Universidad.

3.- **La Junta Consultiva:** formada por miembros del mayor prestigio dentro de la comunidad universitaria, es el órgano ordinario de asesoramiento del Rector y del Consejo de Gobierno en materia académica.

4.- **El Consejo Social:** se configura como el órgano de relación de la Universidad con la sociedad. Le corresponde la supervisión de la actividad económica de la Universidad y el rendimiento de los servicios, así como la aprobación de los presupuestos.

5.- **El Consejo de Coordinación Universitaria:** máximo órgano consultivo y de coordinación del sistema universitario y se configura como foro de encuentro y debate entre las tres Administraciones que convergen en el sistema universitario: Estatal, Autonómica y Universitaria. Le corresponden las funciones de consulta sobre política universitaria y las de coordinación, programación, informe, asesoramiento y propuesta en las materias relativas al sistema universitario.

6.- **La Agencia Nacional de Evaluación de la Calidad y Acreditación:** que de manera independiente desarrollará la actividad evaluadora propias de sistemas universitarios avanzados y tan necesaria para medir el rendimiento del servicio público de la enseñanza superior y reforzar su calidad, transparencia, cooperación y competitividad. Además la Agencia ha convocado ayudas, que tienen por objeto impulsar en las universidades españolas, la realización de estudios y supuestos prácticos para el diseño de títulos oficiales de grado, adaptados al Espacio Europeo de Educación Superior.

7.- **El Claustro Universitario:** es el máximo órgano de representación de la comunidad universitaria.

8.- **La Junta de Facultad o Escuela:** presidida por el Decano o Director, es el órgano de gobierno de ésta.

9.- **El Consejo de Departamento:** presidido por su Director, es el órgano de gobierno del mismo.

B)- UNIPERSONALES:

1.- **El Rector:** es la máxima autoridad académica de la Universidad y ostenta la representación de ésta. Ejerce la dirección, gobierno y gestión de la Universidad. Es elegido por la comunidad universitaria mediante elección directa y sufragio universal libre y secreto, entre funcionarios del cuerpo de Catedráticos de la Universidad en activo, que presten servicios en ésta.

2.- **Otros cargos de gestión unipersonal:** Vicerrectores. Secretario general. Gerente. Decanos de Facultad y Directores de Escuela. Directores de Departamento. Directores de Institutos Universitarios de Investigación.

## CREACIÓN, RECONOCIMIENTO DE LAS UNIVERSIDADES

La creación de las universidades públicas y el reconocimiento de las Universidades privadas se llevará a cabo:

a)- Por Ley de la Asamblea Legislativa de la Comunidad Autónoma en cuyo ámbito territorial hayan de establecerse.

b)- Por Ley de las Cortes Generales, a propuesta del Gobierno, de acuerdo con el Consejo de Gobierno de la Comunidad Autónoma en cuyo ámbito territorial hayan de establecerse.

## ESTRUCTURAS DE LAS UNIVERSIDADES PÚBLICAS

1.- **Centros y estructuras:** Estarán integradas por Facultades, Escuelas Técnicas o Politécnicas Superiores, Escuelas Universitarias o Escuelas Universitarias Politécnicas, Departamentos, Institutos Universitarios de Investigación y por aquellos otros centros o estructuras que organicen enseñanzas en modalidad no presencial. Estos serán los centros encargados de la organización de las enseñanzas y de los procesos académicos, administrativos y de gestión conducentes a la obtención de títulos de carácter oficial y validez en todo el territorio nacional.

2.- **Departamentos:** Son los órganos encargados de coordinar las enseñanzas de una o varias áreas de conocimiento en uno o varios centros, de acuerdo con la programación docente de la Universidad, de apoyar las actividades e iniciativas docentes e investigadoras del profesorado y de ejercer aquellas otras funciones determinadas por los Estatutos.

3.- **Institutos Universitarios de Investigación:** Son centros dedicados a la investigación científica y técnica o a la creación artística. Podrán organizar y desarrollar programas y estudios de doctorado y de postgrado.

# REFERENTE A LAS COMUNIDADES AUTÓNOMAS

Entre las competencias que les asigna la Ley están entre otras las de:

a)- Regulación del régimen jurídico y retributivo del profesorado contratado.

b)-La capacidad de establecer retribuciones adicionales para el profesorado.

c)-La aprobación de programas de financiación plurianual conducentes a contratos programa y la evaluación de la calidad de las Universidades de su ámbito de responsabilidad.

d)- La de creación y reconocimiento de las Universidades.

# REFERENTE A LOS ESTUDIANTES

El estudio en la universidad es un derecho de todos los españoles. Para el acceso a la misma será necesario estar en posesión del título de bachiller o equivalente.

Las Universidades de acuerdo con la normativa básica que establezca el Gobierno previo informe del Consejo de Coordinación Universitaria y teniendo en cuenta la pro-gramación de la oferta de plazas disponibles, establecerán los procedimientos para la admisión de los estudiantes que soliciten ingresar en centros de las mismas, siempre con respeto a los principios de igualdad, mérito y capacidad.

Para garantizar las condiciones de igualdad en el ejercicio del derecho a la educación y para que todos los estudiantes, con independencia de su lugar de residencia, disfruten de las mismas oportunidades de acceso a los estudios superiores, el Estado con cargo a los presupuestos generales, establecerá un sistema general de becas y ayudas al estudio.

Habrá que tener en cuenta, como se ha comentado anteriormente, la posibilidad que tienen los estudiantes de acogerse al distrito universitario abierto.

# REFERENTE AL PROFESORADO

El personal docente e investigador de las Universidades públicas estará compuesto de funcionarios de los cuerpos docentes universitarios y de personal contratado.

La Constitución garantiza a los profesores, **las libertades de cátedra, de estudio y de investigación.**

## A)- PERSONAL CONTRATADO

Su contratación se hará mediante concursos públicos.

El número total del personal docente e investigador contratado, no podrá superar el cuarenta y nueve por ciento del total del personal docente de la Universidad.

Las Universidades podrán contratar en régimen laboral, personal docente e investigador entre las figuras siguientes:

1.- **Ayudantes:** serán contratados con la finalidad fundamental de terminar su formación investigadora. Su contratación será con dedicación a tiempo completo y por una duración no superior a cuatro años.

2.- **Profesores ayudantes doctores:** entre Doctores que, durante al menos dos años, no hayan tenido relación contractual, estatutaria o como becario en la Universidad de que se trate y acrediten haber realizado durante ese tiempo tareas docentes e investigadoras en centros no vinculados a la misma. Realizará tareas

docentes e investigadoras a tiempo completo, por un máximo de cuatro años improrrogables.

**3.- Profesores colaboradores:** serán contratados para impartir enseñanzas sólo en aquellas áreas de conocimiento que establezca el Gobierno, entre Licenciados, Arquitectos, Ingenieros, Diplomados universitarios, Arquitectos e Ingenieros Técnicos. Deberán contar con Informe favorable de la Agencia de Evaluación de la Calidad y Acreditación.

**4.- Profesores contratados doctores:** serán contratados para el desarrollo de tareas de docencia e investigación que acrediten al menos tres años de actividad docente e investigadora y que reciban evaluación positiva de dicha actividad por parte de la Agencia Española de Evaluación de la Calidad.

**5.- Profesores asociados:** se contratará, con carácter temporal y a tiempo parcial, entre especialistas de reconocida competencia que acrediten ejercer su actividad profesional fuera de la Universidad.

DISPOSICIÓN TRANSITORIA QUINTA: De los actuales profesores asociados: Quienes a la entrada en vigor de la presente Ley se hallen contratados en Universidades públicas como profesores asociados podrán permanecer en su misma situación, conforme a la legislación que les venía siendo aplicable, hasta la finalización de sus actuales contratos. No obstante, dichos contratos podrán serles renovados conforme a la legislación que les venía siendo aplicable, sin que su permanencia en ésta situación pueda prolongarse por más de cuatro años a contar desde la entrada en vigor de la presente Ley.

A partir de ese momento sólo podrán ser contratados en los términos previstos en la presente Ley.

**6.- Profesores eméritos y visitantes:** Los eméritos entre funcionarios jubilados de los cuerpos docentes universitarios, que hayan prestado servicios destacados en la Universidad.

Los visitantes, serán contratados temporalmente, entre profesores o investigadores de reconocido prestigio, procedentes de otras Universidades tanto españolas como extranjeras.

## B)- CUERPOS DOCENTES UNIVERSITARIOS

El Cuerpo de Profesores funcionarios de la Universidad constará de las siguientes figuras:

a)- Catedráticos de Universidad
b)- Profesores Titulares de Universidad.
c)- Catedráticos de Escuelas Universitarias.
d)- Profesores Titulares de Escuelas Universitarias.

Los Catedráticos y Profesores Titulares de Universidad tendrán plena capacidad docente e investigadora. Los Catedráticos y Profesores Titulares de Escuelas Universitarias tendrán plena capacidad docente y, cuando se hallen en posesión del título de Doctor, también plena capacidad investigadora.

El profesorado universitario funcionario se regirá por la presente Ley y sus disposiciones de desarrollo, por la legislación general de funcionarios que le sea de aplicación y por los Estatutos.

## C)- RÉGIMEN DE DEDICACIÓN

El profesorado de las Universidades públicas ejercerá sus funciones preferentemente en régimen de dedicación a tiempo completo, o bien a tiempo parcial. La dedicación será, en todo caso, compatible con la realización de trabajos científicos, técnicos o artísticos a que se refiere el artículo 83, de acuerdo con las normas básicas que establezca el Gobierno, previo informe del Consejo de Coordinación Universitaria.

La dedicación a tiempo completo del profesorado universitario será requisito necesario para el desempeño de órganos unipersonales de gobierno que, en ningún caso, podrán ejercerse simultáneamente.

# REFERENTE A LA HABILITACIÓN NACIONAL

El procedimiento de acceso a cuerpos de funcionarios docentes universitarios seguirá el sistema de habilitación nacional previa.

La habilitación faculta para concurrir a concursos de acceso a cuerpos de funcionarios docentes universitarios. Una vez que el candidato habilitado haya sido seleccionado por una Universidad pública en el correspondiente concurso de acceso, le haya sido conferido el oportuno nombramiento y haya tomado posesión de la plaza, adquirirá la condición de funcionario de carrera del cuerpo docente universitario de que se trate, con los derechos y deberes que le son propios

La convocatoria de pruebas de habilitación será efectuada por el Consejo de Coordinación Universitaria y se publicará en el "Boletín Oficial del Estado".

Las pruebas de habilitación serán públicas y cada una de ellas eliminatoria.

## HABILITACIÓN DE PROFESORES TITULARES DE ESCUELAS UNIVERSITARIAS

Será necesario estar en posesión del título de Licenciado, Ingeniero o Arquitecto o, excepcionalmente en aquellas áreas de conocimiento que establezca el Gobierno, previo informe del Consejo de Coordinación Universitaria, de Diplomado universitario, Arquitecto o Ingeniero Técnico y superar las pruebas correspondientes.

La habilitación constará de dos pruebas. La primera consistirá en la presentación y discusión con la Comisión de los méritos e historial académico, docente e investigador del candidato, así como de su proyecto docente, que incluirá el programa de una de las materias o especialidades del área de conocimiento de que se trate. La segunda consistirá en la exposición y debate con la Comisión de un tema del programa presentado por el candidato y elegido por éste, de entre tres sacados a sorteo.

## HABILITACIÓN DE PROFESORES TITULARES DE UNIVERSIDAD Y CATEDRÁTICOS DE ESCUELAS UNIVERSITARIAS

Será necesario estar en posesión del título de Doctor y superar las pruebas correspondientes.

La habilitación constará de tres pruebas. La primera consistirá en la presentación y discusión con la Comisión de los méritos e historial académico, docente e investigador del candidato, así como de su pro-

yecto docente e investigador, que incluirá el programa de una de las materias o especialidades del área de conocimiento de que se trate. La segunda consistirá en la exposición y debate con la Comisión de un tema del programa presentado por el candidato y elegido por éste, de entre tres sacados a sorteo. La tercera prueba consistirá en la exposición y debate con la Comisión de un trabajo original de investigación.

## HABILITACIÓN DE CATEDRÁTICOS DE UNIVERSIDAD

Será necesario tener la condición de Profesor Titular de Universidad o Catedrático de Escuelas Universitarias con tres años de antigüedad y titulación de Doctor. El Consejo de Coordinación Universitaria eximirá de estos requisitos a quienes acrediten tener la condición de Doctor con, al menos ocho años de antigüedad y obtengan informe positivo de su actividad docente e investigadora por parte de la Agencia Nacional de Evaluación de la Calidad y Acreditación.

La habilitación constará de dos pruebas. La primera consistirá en la presentación y discusión con la Comisión de los méritos e historial académico, docente e investigador del candidato. La segunda, en la presentación ante la Comisión y debate con ésta de un trabajo original de investigación.

## PERSONAL DE CUERPOS DE FUNCIONARIOS DOCENTES UNIVERSITARIOS QUE OCUPEN PLAZA VINCULADA A SERVICIOS ASISTENCIALES DE INSTITUCIONES SANITARIAS

Cuando sea en áreas de conocimiento de carácter clínico asistencial, de acuerdo con lo establecido en el artículo 105 de la Ley 14/1986, de 25 de abril, General de Sanidad, se regirá por lo establecido en éste artículo y los demás de ésta Ley que le sean de aplicación. Dicha plaza se considerará, a todos los efectos, como un solo puesto de trabajo.

**Procedimiento para la habilitación**: Las Universidades públicas, en el modo que establezcan sus Estatutos y en atención a las necesidades docentes e investigadoras, acordarán las plazas que serán provistas mediante concurso de acceso entre habilitados, a cuyo efecto lo comunicarán a la Secretaría general del Consejo de Coordinación Universitaria, en la forma y plazos que establezca el Gobierno.

**Convocatoria de concursos**: Las universidades públicas convocarán el correspondiente concurso de acceso a cuerpos de funcionarios docentes, siempre que las plazas estén dotadas en el estado de gastos de su presupuesto y que hayan sido comunicadas a la Secretaría General del Consejo de Coordinación Universitaria. En el plazo máximo de dos años desde la comunicación a que se refiere el párrafo anterior, y una vez celebradas las correspondientes pruebas de habilitación, la plaza deberá proveerse, en todo caso, siempre que haya concursantes a la misma.

Los concursos de acceso serán convocados por la Universidad y publicados en el "Boletín Oficial del Estado" y en el de la Comunidad Autónoma.

A los efectos de obtener plaza en una Universidad, podrán participar en los concursos, junto a los habilitados para el cuerpo de que se trate, los funcionarios de dicho cuerpo, y los de cuerpos docentes universitarios de iguales o superiores categorías, sea cual fuere su situación administrativa.

**Garantía de las pruebas**: Quedarán garantizados en todo momento, la igualdad de oportunidades de los candidatos y el respeto a los principios de mérito y capacidad de los mismos.

**Nombramientos**: La plaza obtenida tras el concurso de acceso a que se refiere el artículo 63 deberá desempeñarse al ,menos durante dos años antes de poder participar en un nuevo concurso a efectos de obtener plaza en otra Universidad.

# ESPACIO EUROPEO DE ENSEÑANZA SUPERIOR

Con objeto de adaptarse al espacio europeo de enseñanza superior a que se ha hecho referencia, la Ley contempla una serie de medidas para posibilitar las modificaciones que hayan de realizarse en las estructuras de los estudios en función de las líneas generales que emanen de este espacio.

El proceso de convergencia hacia el espacio europeo de educación superior, toma impulso a partir de la Declaración de Bolonia. (19/06/1999).

En el ámbito de sus respectivas competencias el Gobierno, las Comunidades Autónomas y las Universidades adoptarán las medidas necesarias para la plena integración del sistema español en el espacio europeo de enseñanza superior.

A fin de promover la más amplia movilidad de estudiantes y titulados españoles en el espacio europeo de enseñanza superior, el Gobierno, previo informe del Consejo de Coordinación Universitaria, adoptará las medidas que aseguren que los títulos oficiales expedidos por las Universidades españolas se acompañen de aquellos elementos de información que garanticen la transparencia acerca del nivel y contenidos de las enseñanzas certificadas por dicho título.

Asimismo, el Gobierno, previo informe del Consejo de Coordinación Universitaria, establecerá las normas necesarias para que la unidad de medida del haber académico, correspondiente a la superación de cada una de las materias que integran los planes de estudio de las diversas enseñanzas conducentes a la obtención de títulos de carácter oficial y validez en todo el territorio nacional, sea el crédito europeo o cualquier otra unidad que se adopte en el espacio europeo de enseñanza superior, y para que las Universidades acompañen a los títulos oficiales que expidan, en desarrollo de los dispuesto en el artículo 34 de la presente Ley, el suplemento europeo al título.

# DEFENSOR UNIVERSITARIO

Las Universidades establecerán en su estructura organizativa la figura del Defensor Universitario. Sus actuaciones, siempre dirigidas hacia la mejora de la

calidad universitaria en todos sus ámbitos, no estarán sometidas a mandato imperativo de ninguna instancia universitaria y vendrán regidas por los principios de independencia y autonomía.

## INVESTIGACIÓN EN LA UNIVERSIDAD

La Ley otorga mediante un título propio, carta de naturaleza a la actividad investigadora en la Universidad.

La investigación constituye una función esencial de las Universidades. Se reconoce y garantiza la libertad de investigación en el ámbito universitario.

La investigación es un derecho y un deber del personal docente e investigador de las Universidades, y se llevará a cabo principalmente en grupos de investigación, Departamentos e Institutos Universitarios de Investigación.

## REFERENTE A LAS UNIVERSIDADES PRIVADAS

Tendrán personalidad jurídica propia y adoptarán alguna de las formas admitidas en Derecho.

El reconocimiento de las Universidades privadas se ha comentado anteriormente.

Éstas Universidades se regirán por la presente Ley y por las normas que dicten el Estado y las Comunidades Autónomas, en el ejercicio de sus respectivas competencias, por la Ley de su reconocimiento y por sus propias normas de organización y funcionamiento.

La estructura de la misma y sus centros, serán los mismos que la Universidades públicas

**Órganos de Gobierno y representación:** Las normas de organización y funcionamiento establecerán sus órganos de Gobierno y representación, así como los procedimientos para su designación y remoción.

Los órganos unipersonales de Gobierno tendrán idéntica denominación a la establecida para las Universidades públicas y sus titulares deberán estar en posesión del título de Doctor, cuando así se exija para los mismos órganos de aquella.

**Personal docente e investigador:** Deberán estar en posesión de la titulación académica que se establezca en la normativa prevista en el artículo 4.3 de la presente Ley.

Al menos un veinticinco por ciento del profesorado, deberá estar en posesión del título de Doctor y haber obtenido la evaluación positiva de su actividad docente e investigadora por parte de la Agencia Nacional de Evaluación de la Calidad y Acreditación, o del órgano de evaluación externa que la Ley de la Comunidad Autónoma determine.

Las Universidades privadas han tenido quince meses desde la entrada en vigor de las Ley, para adaptarse a sus previsiones.

No obstante dispondrán de un plazo más amplio, que puede llegar hasta un máximo de cinco años, para alcanzar el porcentaje del profesorado mencionado anteriormente y siempre desde la entrada en vigor de la norma.

## OTRA NORMATIVA RELACIONADA CON ÉSTA LEY

**Real Decreto 1052/2002, de 11 de octubre**, por el que se regula el procedimiento para la obtención de la evaluación de la Agencia Nacional de Evaluación de la Calidad y Acreditación, y de su certificación, a los efectos de contratación de personal docente e investigador universitario.

Resolución de 17 de Octubre de 2002, de la Dirección General de Universidades, por la que se publican los criterios generales de evaluación de la Agencia Nacional de Evaluación de la Calidad y Acreditación para la contratación de personal docente e investigador y se determina el procedimiento de presentación de solicitudes de evaluación o informe.

**Real Decreto 1125/2003, de 5 de septiembre**, por el que se establece el sistema europeo de créditos y el sistema de calificaciones en las titulaciones universitarias de carácter oficial y validez en el territorio nacional.

El crédito es la unidad de referencia sobre la que se organizan los currículos de los estudios universitarios en la mayor parte de los países europeos.

En España se definían en función de las horas de docencia, teórica y práctica impartidas por los profesores, siendo la equivalencia de un crédito de diez horas.

El nuevo crédito europeo (denominación estipulada en la Declaración de Bolonia), se diferencia del actual, en que no es una medida de duración temporal de las clases impartidas por el profesor, sino una unidad de valoración del volumen de trabajo total del alumno, que se expresa en horas. Incluye tanto las teóricas, como prácticas, así como el esfuerzo dedicado al estudio, realización de trabajos, proyectos y las horas dedicadas a la preparación y realización de los exámenes.

La atención se centra en el trabajo del estudiante, en su aprendizaje, y no en las horas de docencia de los profesores.

El número mínimo de horas por crédito será de veinticinco y el máximo de treinta. El número total de créditos establecidos en los planes de estudio para cada curso académico será de sesenta.

Se ha variado también el sistema de calificaciones, pasándose a un sistema numérico con valores del 1 al 10, al que podrá añadirse su correspondiente calificación cualitativa.

0 - 4,9 Suspenso(SS); 5 - 6,9 Aprobado(AP); 7 - 8,9 Notable(NT); 9 - 10 Sobresaliente(SB).

La mención de "Matrícula de Honor", podrá ser otorgada a alumnos que hayan obtenido una calificación igual o superior a 9.

Las enseñanzas universitarias actuales conducentes a la obtención de un título universitario oficial, que estén implantadas en la actualidad deberán, en todo caso, adaptarse al sistema de créditos establecido en este Real Decreto, con anterioridad al 1 de octubre del 2010.

Este Real Decreto, entrará en vigor al día siguiente de su publicación en el Boletín oficial del Estado.

# NORMAS DE PUBLICACIÓN

La Revista Española de Podología es la comunicación oficial del Consejo General de Colegios Oficiales de Podólogos y da la bienvenida a los trabajos siempre que tengan relación con todos los aspectos relacionados con la Podología. Incluye de forma regular artículos originales, revisiones, artículos de formación continuada, casos clínicos, editoriales científicas. En ocasiones se publicarán los trabajos presentados en los Congresos.

Todo manuscrito no elaborado de acuerdo con las instrucciones posteriores será devuelto pendiente de conformidad.

Cuando entregue un artículo, por favor esté seguro que los siguientes aspectos están incluidos:

I. Una carta de transmisión a la Revista, firmada por todos los autores, en la cual deben asegurar que el artículo es original, que no está bajo consideración de otra revista, y que este material no ha sido publicado anteriormente. Este cometido es para hacer efectivo solo en el caso que tal trabajo sea publicado en la Revista Española de Podología. Si hay más de un autor relacionado con este manuscrito, deben hacer constar que "Todos los autores han leído y aprobado el manuscrito final".

II. Un disquete o CD. Que contenga, el manuscrito y todas las fotos, figuras y tablas.

III. El manuscrito original y dos manuscritos duplicados completos con ilustraciones. El proceso editorial no puede empezar si no han sido recibidos.

## Realización del manuscrito

Los manuscritos deben ser mecanografiados a doble espacio y márgenes anchos, escritos por una sola cara en hojas de tamaño DIN A4. Cada página debe estar numerada en el ángulo superior derecho. Las instrucciones específicas en relación con las diferentes presentaciones están expuestas más adelante. Todas las presentaciones deben contener lo siguiente:

1. La primera página debe contener el título del manuscrito en (inglés y español), los nombres y dos apellidos de todos los autores en orden correcto, el estatus académico, afiliación, teléfono, fax y dirección electrónica (e-mail) del primer autor para su correspondencia.

2. En la segunda página figurarán por este orden: título del trabajo en español, y en inglés y resumen del mismo en español y en inglés. El resumen, que no será superior a 350 ni menor de 300 palabras, incluirá la intencionalidad del trabajo, resultados más destacados y principales conclusiones, expuestos de tal forma que pueda ser comprendido sin necesidad de recurrir a la lectura completa del artículo. Al pie de cada resumen se especificarán de tres a seis palabras claves (español e inglés) para la elaboración del índice de la Revista.

3. Estructura del Texto: variará según la sección a que se destine.

a. Originales. Máximo de 8 folios, seis figuras y seis tablas.

Constara de una introducción que presenta el problema que guía el estudio y objetivo del estudio; una sección de metodología y materiales utilizados en el trabajo, sus características, criterios de selección y técnicas empleadas; una sección de resultados, en las que se relata no interpretan, las observaciones efectuadas y una discusión en donde los autores expondrán sus opiniones sobre la base de los resultados obtenidos por otros autores en publicaciones similares.

b. Revisiones de conjunto. Máximo 8 folios, 5 figuras y cuatro tablas.

El texto se dividirá en todos aquellos apartados que el autor considere necesario para una perfecta comprensión del tema tratado.

c. Formación continuada. Máximo 4 folios y 4 figuras.

Lecciones para la formación en temas, fundamentalmente de aspectos básicos en relación con nuestra especialidad o afines.

d. Casos clínicos. Máximo 4 folios y 4 figuras

Los artículos, sobre casos clínicos deben ofrecer información que no haya sido anteriormente publicada. Incluirá una introducción que consiste en una argumentación clínica sobre el caso, o el actual diagnóstico. Debe presentarse el problema que conlleva la utilización del caso especifico, su estudio, evaluación y diagnóstico así como la razón o razones por las que estos procedimientos utilizados son más útiles que cualquier otro proceso, procedimiento o diagnóstico.

e. Editoriales científicas. Máximo 2 folios.

4. Bibliografía.

Se presentará en hojas aparte, con las mismas normas mecanográficas antes expuestas. Se dispondrá según el orden de aparición en el texto, con la correspondiente numeración correlativa, o bien reseñando por orden alfabético los distintos artículos manejados en la confección del trabajo y especificando en el texto la numeración correspondiente. En el texto del artículo constará siempre la numeración de la cita en número entre paréntesis, vaya o no vaya acompañado del nombre de los autores; cuando se mencione a éstos, si se trata de un trabajo realizado por dos, se mencionará a ambos, y si son más de dos, se citará el primero seguido de la abreviatura "et al.".

Las citas bibliográficas se expondrán del modo siguiente:

# NORMAS DE PUBLICACIÓN

a. número de orden; b. Apellidos e inicial del nombre de todos los autores del artículo; c. Título del trabajo en lengua original; d. Título abreviado de la revista, según el World Medical Periodical, año de publicación; y e. Número de volumen y página inicial y final del trabajo citado, todo ello con la puntuación del siguiente ejemplo:

1. Maestro Perdices A., Mazas Artasona L. La tomografía computerizada en el estudio del pie. REP 2003; vol. XIV: 14-25.

Si se trata de citar un libro, se hará con el siguiente orden: apellidos e inicial del nombre de los autores, título en la lengua original, ciudad, editorial, año de la edición y página inicial y final a la que se hace referencia. Ejemplo:

1. Herranz Armillo JL. Actualización de las Epilepsias. Barcelona: Ed. Edide; 1994: 49-83.

5. Iconografía.

Las ilustraciones deben ser imágenes electrónicas, o dibujos originales y/o tablas. Cuando se presentan fotografías o radiografías, es preferible que las imágenes sean electrónicas y que se incluyan las copias impresas. Si no es posible presentar imágenes electrónicas, entonces se pueden usar impresos satinados de buena calidad. En el anverso de cada ilustración, indicar el número de esta ilustración, marcar claramente rotulado el título del trabajo (nunca los nombres de los autores ni el de la institución). Enviar impresos sin pegar. Dibujos, tablas, y la escritura de los impresos normalmente deberían presentarse en negro, utilizar negro sobre fondo blanco. Hacer la escritura de los impresos suficientemente grande como para ser leída cuando los dibujos sean reducidos de tamaño. Especificar fechas o iniciales en las páginas, no en las fotos, dibujos, etc. Cuando las ilustraciones han sido publicadas en otro lugar, el autor debe incluir una carta del propietario original de los derechos de autor, concediendo el permiso de reimprimir esa ilustración. Dar la completa información sobre la publicación anterior, incluyendo la página específica en la que aparecía la ilustración. Todas las ilustraciones, tablas y gráficos deben ser citados en el texto. Explicar lo que muestra cada una de las ilustraciones, más que definirlas simplemente. Definir todas las flechas y otros indicadores del estilo que aparezcan en la ilustración. Si una ilustración es de un paciente que es identificado como un número de caso en el texto o la tabla, incluir ese número de caso en el texto.

## Autoría

Debe ser claramente percibido que cada autor ha participado en el diseño del estudio, ha contribuido a la compilación de datos, ha participado en escribir el manuscrito, y asume toda la responsabilidad del contenido de dicho manuscrito. Normalmente, no deberían ser presentados en lista más de seis autores. Aquellos que han colaborado individualmente en solo uno de los apartados del manuscrito o en solo algunos casos deberían ser nombrados en nota a pie de página.

Los trabajo enviados a la Revista Española de Podología quedarán en propiedad de la Revista y su reimpresión posterior precisará de la autorización de la misma.

## Proceso de aceptación de los manuscritos

Los manuscritos serán registrados con un número de referencia, a partir del cual los autores podrán obtener información sobre el estado del proceso de revisión, que sigue las siguientes fases:

a. Revisión Editorial: El equipo editorial revisa todos los trabajos, y si cumplen las normas de remisión del manuscrito, lo envían a dos miembros del comité científico para su valoración.

b. Revisión Científica: Los miembros del comité científico hacen una valoración del manuscrito. La exclusión de un trabajo no implica forzosamente que no presente suficiente calidad, sino que puede deberse a que su temática no se ajusta al ámbito de la publicación.

c. Aceptación o rechazo del manuscrito: A través de los informes realizados por el comité científico, la redacción de la Revista establece la decisión de publicar o no el trabajo, pudiendo solicitar a los autores la aclaración de algunos puntos o la modificación de diferentes aspectos del manuscrito.

Una vez el manuscrito final haya sido aceptado, los autores recibirán una notificación de la aceptación del mismo.

## Envío de los trabajos:

Los artículos se enviarán al Consejo General de Colegios Oficiales de Podólogos. Revista Española de Podología. C/ San Bernardo, 74 Bajo Dcha. 28015 Madrid.

# CALZASALUD

Calzados especiales para pies delicados.

## CALZAMOS TODO TIPO DE PLANTILLAS

Sección especial de calzado
para DIABÉTICOS

Mod.: 5002

## CALZADOS ESPECIALES PARA HALLUX VALGUS Y DEDOS EN GARRA, ETC...

* Pies Reumáticos.
* Pies Poliartríticos.
* Pies Neuropáticos.

Mod.: 1010

## EL CALZADO MÁS CÓMODO DURANTE MÁS HORAS

Secciones especiales para:
* Personal Sanitario.
* Personal Religioso.
* Personal de Hostelería.

Mod.: 5906

CALZASALUD Calzados especiales para pies delicados

## ZAPATERIAS ESPECIALIZADAS AL SERVICIO DEL PODÓLOGO

- **ALICANTE** - 03003 - C/. Pintor Aparicio, 28 - Tel. 96 522 80 09
- **ALMENDRALEJO** (Badajoz) - 06200 - C/. Cervantes, 96 - Tel. 92 466 25 66
- **BURGOS** - 09005 -C/. Amaya, 2 (Semiesquina con Av. El Cid) - Tel. 94 722 75 39
- **GUADALAJARA** - 19002 - C/. Ferial, 68 - Tel. 94 922 72 99
- **MADRID I** - 28010 - C/. García de Paredes, 26 - Tel. 91 447 66 14
- **MADRID II** - 28009 - C/. Ferran González, 22 - Tel. 91 431 61 52
- **ALCALÁ DE HENARES** (Madrid) - 28805 - Av. Castilla, 25 - Tel. 91 879 62 69
- **SANTANDER** - 39003 - Mercado del Este "local 2" - Tel. 94 221 86 50
- **LOS CRISTIANOS** (Tenerife) - 38650 - Av. Penetración s/n., Edificio Simón, Bloque IV - Tel. 92 275 22 83
- **VALENCIA** - 46005 - C/. Pedro III "El Grande", 38 - Tel. 96 373 77 93
- **VITORIA** - 01008 - C/. Sancho el Sabio, 2 - Tel. 94 513 06 19
- **ZARAGOZA** - 50003 - J. Martínez, 4 (Semiesquina Alfonso I) - Tel. 97 629 05 85

**ATENDEMOS A SUS PACIENTES SIGUIENDO SUS INDICACIONES**

# broker's 88
Correduría de Seguros

***Asesoramos desde hace años al colectivo de podólogos, porque conocemos sus necesidades... tenemos los productos que necesitan.***

## Baja Laboral

Asegure sus ingresos, preocúpese tan solo de su salud.Cuando no pueda trabajar a causa de una baja laboral, tendrá cubiertos sus gastos.

| Euros Mensuales | Franquicia 30 días | Franquicia 15 días | Franquicia 7 días | Sin Franquicia |
|---|---|---|---|---|
| 1.000 €. | 9.44 € mes | 14.73 € mes | 17.68 € mes | 30.58 € mes |
| 2.000 €. | 18.88 € mes | 29.56 € mes | 35.36 € mes | 61.16 € mes |

**Consulte primas correspondientes a su edad.*

## Accidentes Especial Manos

Máxima cobertura al menor coste. Prevea su futuro; cualquier accidente que afecte a sus manos, dedos, vista o voz pondría en peligro su seguridad y la de los suyos.

| | |
|---|---|
| **Pulgar o Índice** | 360.000 €. |
| **Ultima Falange (Pulgar o índice)** | 144.000 €. |
| **Dedo Medio** | 324.000 €. |
| **Pérdida Visión, habla o audición** | 360.000 €. |

**La mayor cobertura por 23,37 € al mes**

## Fallecimiento Invalidez Incapacidad

Sea por enfermedad o accidente cuente con la garantía exclusiva de la **Incapacidad Profesional**, por la que le cubrimos el desarrollo de su profesión habitual.

| Edad | Fallecimiento | Incapacidad | Invalidez | Hombre | Mujer |
|---|---|---|---|---|---|
| 30 | 60.101,21 | 60.101,21 | 120.202,42 | 13,07 € / mes | 12,67 € / mes |
| 35 | 60.101,21 | 60.101,21 | 120.202,42 | 14,07 € / mes | 12,98 € / mes |
| 40 | 60.101,21 | 60.101,21 | 120.202,42 | 17,54 € / mes | 13,44 € / mes |

**Consulte primas correspondientes a su edad.*

***Pida sin compromiso presupuesto de estos u otros productos.***

# 901 10 88 88

***www.brokers88.es - podologos@brokers88.es***

***Barcelona · Madrid · Bilbao · Valencia · Zaragoza · La Coruña · Sevilla***